수 신 : KB손해보험㈜
성 명 : 임*진
생 년 월 일 : 만 43세
진 단 명 : 상세불명의 뇌혈관질환(I67.9)

의료자문회신

1. 동탄성심병원 영상소견 부탁드립니다 (유의미한 병변?)

2019.3.27 심한 두통의 주 증상으로 진료, 시행된 선별적 두부 MRI 상 좌측 뇌실주변 백질의 국소 T1 약간의 저신호, T2, FLAIR 고신호의 신호변화가 관찰됨. 해당 병변은 DWI 고신호, ADC 고신호로 급성 뇌경색을 반영하는 확산제한은 없으며, 이후 2021.4.12 추시 MRI 상 동일한 신호로 확인됨. 즉, 과거 상세불명 시기 진구성 경색이 고려가능하며, 두통 등 임상증상과의 의학적 연관성은 판단되지 않음.

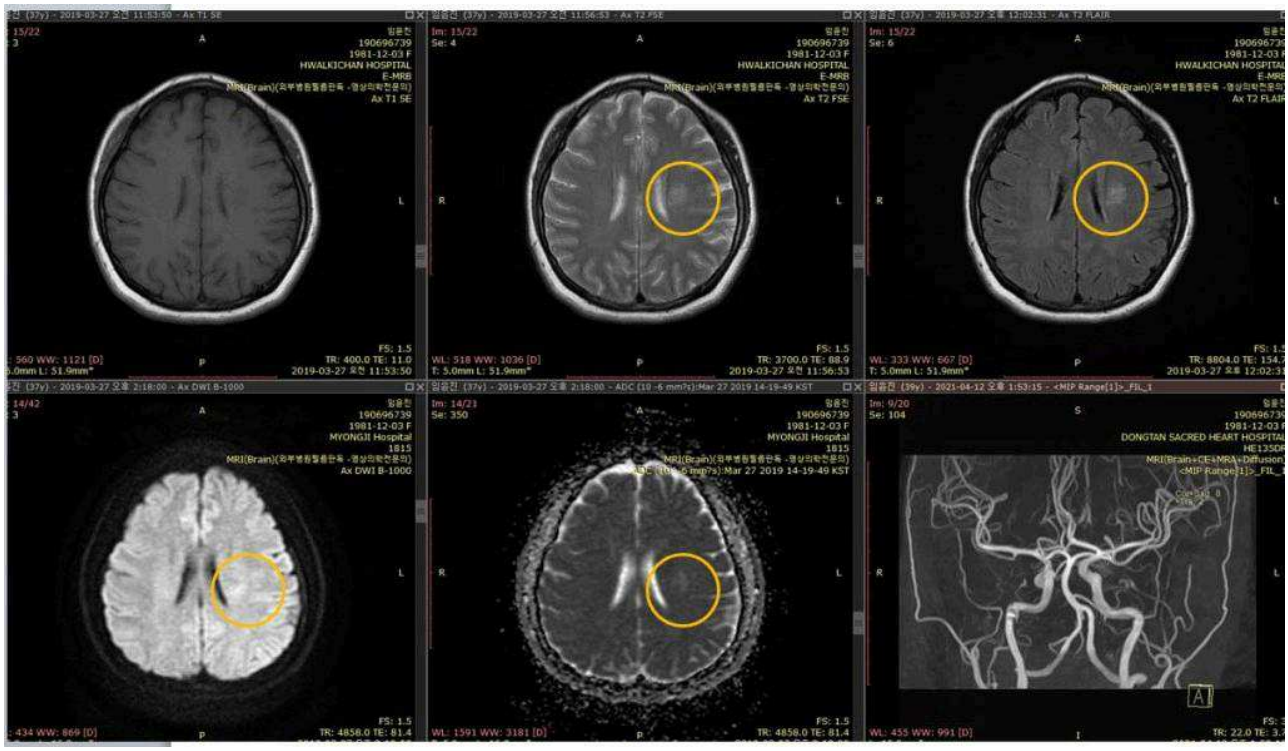

2. 상세불명의 뇌혈관질환 (I67.9)의 진단 기준은 무엇인지요?

뇌혈관질환은 뇌동맥류, 혈관박리, 뇌혈관의 폐쇄 및 협착, 동정맥기형 등 원인질환 외 가역성 뇌병증, 모야모야병, 대뇌동맥염 등 명시된 뇌혈관의 병적 상태로 분류되기 어려운 원인미상의 뇌혈관질환에 고려되는 진단 코드에 해당함. 정밀검사를 통한 원인질환에 따라 치료방법은 상이함.

3. 상기 환자의 경우 상세불명의 뇌혈관질환 (I67.9)의 진단 기준에 합당한 소견이 확인 되는지요?

과거 진구성 국소 경색을 배제할 수 없는 좌측 뇌실주변 백질 병변은 뇌혈관질환에 의한 급성 병변에 해당하지 않으며, MRA 상 대뇌혈류 및 경동맥 혈류는 보존된 상태로 뇌혈관의 특정 병태생리적 이상소견은 확인되지 않으므로 별도의 뇌혈관질환의 진단은 고려되지 않음.

4. 최종 진단명 및 질병분류 코드는 무엇인지요?

증상에 준한 두통(R51)의 임상진단 외 고려가능한 병적 소견은 없음.

회신일 : 2025년 6월 26일

자문의 소속기관 : 서울특별시서울의료원

본 회신서는 수진자를 직접 진찰한 소견이 아니며 첨부된 의학적 자료만으로 작성한 소견임을 참조하시기 바랍니다. 이의가 있을 경우 타 전문의의 소견을 구할 것을 권고 드립니다.

본 회신은 진료 기록에 의한 자문으로 타용도 (소송 자료 및 법적 송무 자료 등)로 사용할 수 없습니다. 타용도로 활용 시 무효입니다.