Cargo:	Docente Especialista		
Nombre:	M.Sc Elvis Pachacama		
Asignatura:	Machine Elearning 2		
Carrera:	Desarrollo de Software	**Nivel:**	Quinto nivel
Estudiante:	Alan Velasco		

ACTIVIDAD PRÁCTICO EXPERIMENTAL EN EL ENTORNO ACADÉMICO

VISIÓN POR COMPUTADORA

Objetivos

Desarrollar la parte práctica del examen del segundo parcial, por medio de las diferentes técnicas y siguiendo las tareas planteadas en el archivo, demostrando el manejo del conocimiento adquirido en el parcial

Recursos necesarios

- Computadora
- Imágenes de célula enferma y normal
- Formato
- Anaconda
- Jupyterlab

Planteamiento del problema

ENUNCIADO – EXAMEN SEGUNDO PARCIAL

El cáncer de próstata es uno de los tipos de cánceres másfrecuentemente diagnosticados en todo el mundo. En concreto, ocupa la cuarta posición en cuanto a incidencia se refiere, lo cual es alarmante teniendo en cuenta que la enfermedad solo afecta a la mitad de la población (los hombres). Actualmente, el diagnóstico definitivo del cáncer de próstata viene precedido del examen visual de las muestras de tejido biopsiadas por parte del patólogo. Esta inspección manual consume grandes cantidades de tiempo y presenta un elevado grado de subjetividad entre diferentes patólogos. Por ello, en los últimos años, ha surgido la necesidad de desarrollarsistemas de ayuda al diagnóstico para reducir la gran carga de trabajo y el nivel de discordancia entre los especialistas. Dichos sistemas de ayuda al diagnóstico se basan en técnicas de inteligencia artificial aplicadas en regiones de tejido digitalizadas procedentes de las biopsias, como las que se observan en la Figura 1.

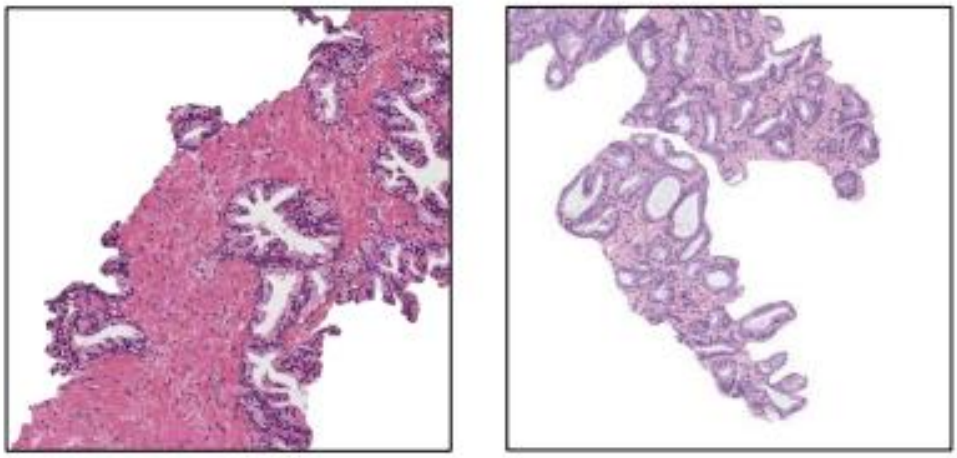

Figura 1. Ejemplos de imágenes histológicas de tejido prostático

A menudo, los sistemas de ayuda al diagnóstico propuestos en la literatura abogan por una clasificación automática de los diferentes niveles de severidad que se pueden encontrar en las muestras de próstata. En esta actividad vamos a ver cómo, mediante técnicas de extracción de características, podemos obtener información y reconocer patrones a partir de las imágenes histológicas que pueden ayudarnos a diferenciar un tejido sano de un tejido cancerígeno en su etapa inicial. Una de las principales estructuras que nos permiten hacer esta distinción es el estudio de las glándulas individuales que aparecen en las muestras biopsiadas. Una glándula individual suele presentarse rodeada de estroma (masa de tejido rosa) y está formada por el lumen (estructura de color blanco correspondiente al interior del vaso sanguíneo), el citoplasma (capa morada que envuelve al lumen) y los núcleos (estructura azul oscura que delimita la glándula). Véase la Figura 2

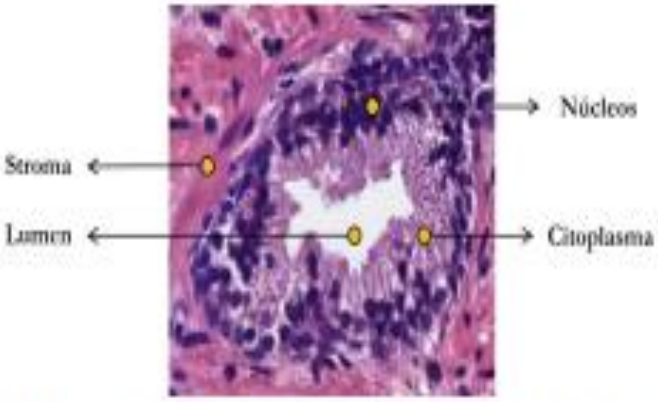

Figura 2. Glándula individual señalando los componentes histológicos más importantes.

Específicamente, en esta actividad, nos vamos a centrar en la estructura del lumen. Según recoge la literatura científica, la forma de los lúmenes de las glándulas puede actuar como un buen indicador para determinar si el tejido prostático es sano o

cancerígeno. Los lúmenes que presentan un tamaño mayor y un aspecto más fusiforme (estrellado)suelen asociarse a un tejido sano, mientras que lúmenes más pequeños y redondeados encajan más con un perfil cancerígeno de Grado 3, según la escala Gleason.
En base a este criterio, se propone desarrollar un sistema de detección de lúmenes y aplicar descriptores geométricos que permitan caracterizar los lúmenes de las imágenes histológicas a fin de distinguir un tejido sano de un tejido cancerígeno en su etapa inicial.
Para ello se propone una actividad guiada de desarrollo en Python que tendrá que resolverse para rellenar los apartados de la plantilla entregable.

Tareas a realizar:
1) Resolver los diferentes apartados del documento "examenPractico.ipynb". Nota: para poder resolver un apartado será necesario haber resuelto con éxito el anterior.
2) Una vez creado el código para una de las muestras histológicas, repetir el proceso para la otra imagen.
3) Rellenar la plantilla con los resultados cualitativos y cuantitativos obtenidos durante las tareas 1 y 2 y contestar a la pregunta 3 justificando la respuesta.

Pasos por realizar

1. Leer el documento en el archivo enviado en pdf
2. Seguir las indicaciones de documento ipynb
3. Realizar la predicción de datos de las dos imágenes
4. Adjuntar los datos adquiridos en el formato proporcionado
5. Envió de documentos

Desarrollo

1) Resultados para la imagen "histo_1.jpg".

Imagen magenta #1



Máscara con artefactos

Máscara sin artefactos

Máscara de lúmenes



Máscara final #5



Imagen superpuesta

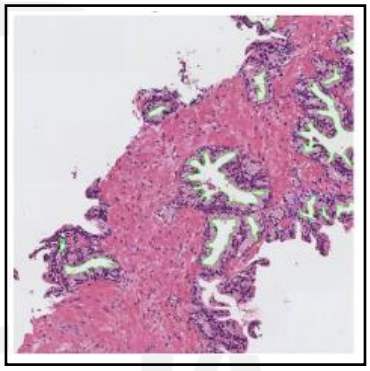

Características	Valor
Área	13849.0
Área de la bounding box	38240.0
Área convexa	28259.0
Excentricidad	0.8459
Diámetro equivalente	132.7897
Extensión	0.3622
Diámetro Feret	287.6126
Longitud del eje mayor	235.6416
Longitud del eje menor	125.666
Orientación	0.9966
Perímetro	1131.2357
Solidez	0.4901
Compacidad	7.3532

Crop del mayor lumen

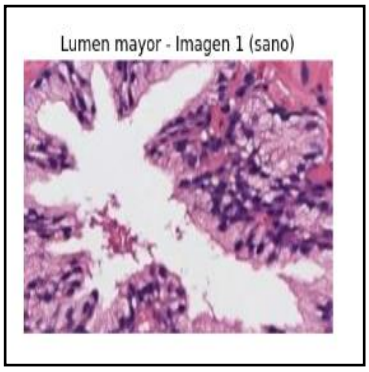

2) Resultados para la imagen "histo_2.jpg".

Imagen magenta #1

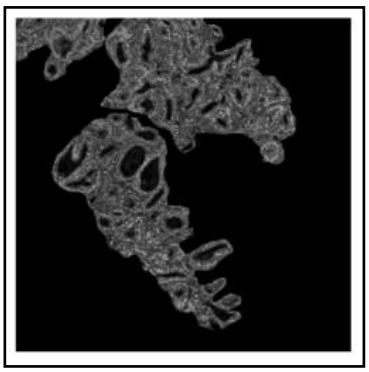

Máscara con artefactos

Máscara sin artefactos

Máscara de lúmenes



Máscara final #5

Imagen superpuesta

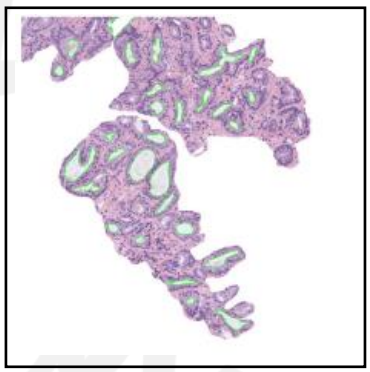

Características	Valor
Área	4805.0
Área de la bounding box	7488.0
Área convexa	4938.0
Excentricidad	0.8381
Diámetro equivalente	78.2171
Extensión	0.6417
Diámetro Feret	123.6932
Longitud del eje mayor	106.1532
Longitud del eje menor	57.9115
Orientación	-0.5607
Perímetro	277.8061
Solidez	0.9731
Compacidad	1.2781

Crop del mayor lumen

3) En base a las características extraídas, ¿qué imagen histológica creéis que se trata de una muestra de tejido sano y cuál, de tejido cancerígeno? Justificad la respuesta.

Basándome en las características extraídas de las dos imágenes, se puede determinar que la primera imagen es el tejido sano, ya que el lumen se ve más grande y abierto, mientras que en la imagen dos es más pequeña y de forma irregular, características de un tejido cancerígeno, a continuación, también tenemos otras características que nos demuestras que tejido es el sano:

- La solidez: la imagen sana tiene una cantidad muy baja, mientras que la enferma es muy compacta y casi convexa
- La compacidad: la imagen 2 tiene una forma más redonda y compacta y la imagen 1 muestra que el perímetro es grande y alto de forma irregular
- Diámetro equivalente: aquí vemos que el lumen sano es casi el doble de grande de pixeles

Una vez revisado los atributos obtenidos vemos que en la imagen 1 el área es mucho mayor, identificando un lumen grande con bordes dentados, siendo una característica típica del tejido sano, en cambio la segunda imagen tiene un área más pequeña y con compacidad baja algo típico para un tejido enfermo