2º CONGRESSO BRASILEIRO DE ENFERMAGEM DE FAMÍLIA E COMUNIDADE
2º CONGRESSO ALAGOANO DE MEDICINA DE FAMÍLIA E COMUNIDADE

Estratégia Saúde da Família: a potência brasileira que inspira o mundo
30 de abril a 2 de maio de 2026
MACEIÓ ALAGOAS

Realização
ABEFACO AAMFC

ALÉM DA MANCHA VISÍVEL: O OLHAR CLÍNICO COMO PILAR DO DIAGNÓSTICO DIFERENCIAL

Alice Karoline De Souza Ferreira [1], Igor Duarte De Oliveira[1], Lays Lins Da Silva[1], Michel Emerson Dos Santos[1], Lyzandra Lopes
[1] Universidade Federal de Alagoas

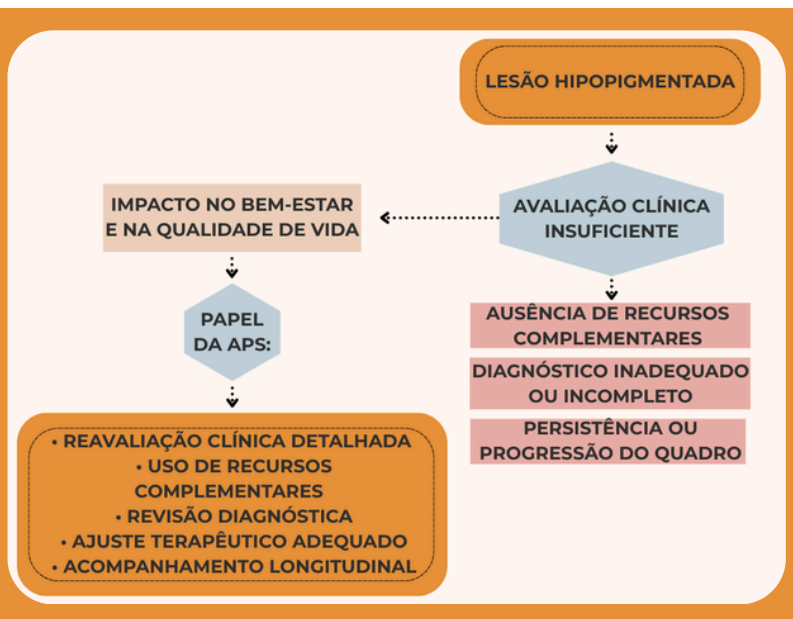

Fluxograma do processo diagnóstico na APS, com ênfase na reavaliação e no acompanhamento longitudinal.

PRINCIPAIS ACHADOS

- **Diagnóstico inicial equivocado devido à avaliação clínica insuficiente**
- **Importância da reavaliação clínica frente à ausência de resposta terapêutica**
- **Impacto direto do erro diagnóstico no atraso do tratamento adequado**
- **Relevância do acompanhamento longitudinal na APS**
- **Necessidade de qualificação do olhar clínico no primeiro nível de atenção**

Introdução

As dermatoses hipopigmentares representam motivo frequente de consulta na APS, exigindo do profissional um olhar clínico atento para o diagnóstico diferencial adequado. Condições como vitiligo e pitiríase alba, apesar de distintas em etiologia e prognóstico, podem apresentar manifestações clínicas semelhantes, especialmente em fases iniciais.
A falha nesse reconhecimento pode levar a manejos inadequados, atraso terapêutico e impactos psicossociais relevantes, reforçando a importância da qualificação da prática clínica na APS.

Objetivos

Evidenciar a importância do exame clínico detalhado, da escuta qualificada e do acompanhamento longitudinal na construção do diagnóstico diferencial na APS.

Métodos

Relato de experiência de discentes do 5º período de medicina, sob supervisão docente, em atendimentos realizados em um complexo multidisciplinar de saúde.
A análise baseou-se na reavaliação clínica de um paciente previamente diagnosticado e na reflexão crítica sobre o processo diagnóstico.

Resultados

Paciente em tratamento para pitiríase alba apresentou ausência de melhora clínica e progressão das lesões. A reavaliação por dermatologista, com exame clínico detalhado e utilização de recursos complementares como lâmpada de Wood, possibilitou a identificação de achados compatíveis com vitiligo.
Observou-se que o diagnóstico inicial equivocado esteve relacionado à ausência de exame criterioso e limitação na abordagem clínica. Após correção diagnóstica, foi instituído tratamento adequado e iniciado acompanhamento longitudinal.

Conclusão/Considerações finais

O caso evidencia que o diagnóstico na Atenção Primária à Saúde deve ser compreendido como um processo dinâmico, construído ao longo do acompanhamento longitudinal e não como um ato isolado. A falha inicial reforça a importância do exame clínico minucioso, da escuta qualificada e da reavaliação diante de ausência de resposta terapêutica. Em contextos de recursos limitados, a clínica assume papel central na resolutividade do cuidado. Além disso, destaca-se que o vínculo com o paciente possibilita revisão diagnóstica oportuna, reduzindo danos e impactos psicossociais. Assim, a APS consolida-se como espaço estratégico para cuidado integral, diagnóstico precoce e manejo adequado, alinhado aos princípios do SUS, especialmente integralidade, equidade e humanização.

UNIVERSIDADE FEDERAL DE ALAGOAS
ALICE KAROLINE DE SOUZA FERREIRA
ACADÊMICA DE MEDICINA

E-mail: alice.ferreira@arapiraca.ufal.br
Contato: +55 (82) 99661-0624
: