Medikal Görüntü İşleme

X-Ray ve Röntgen

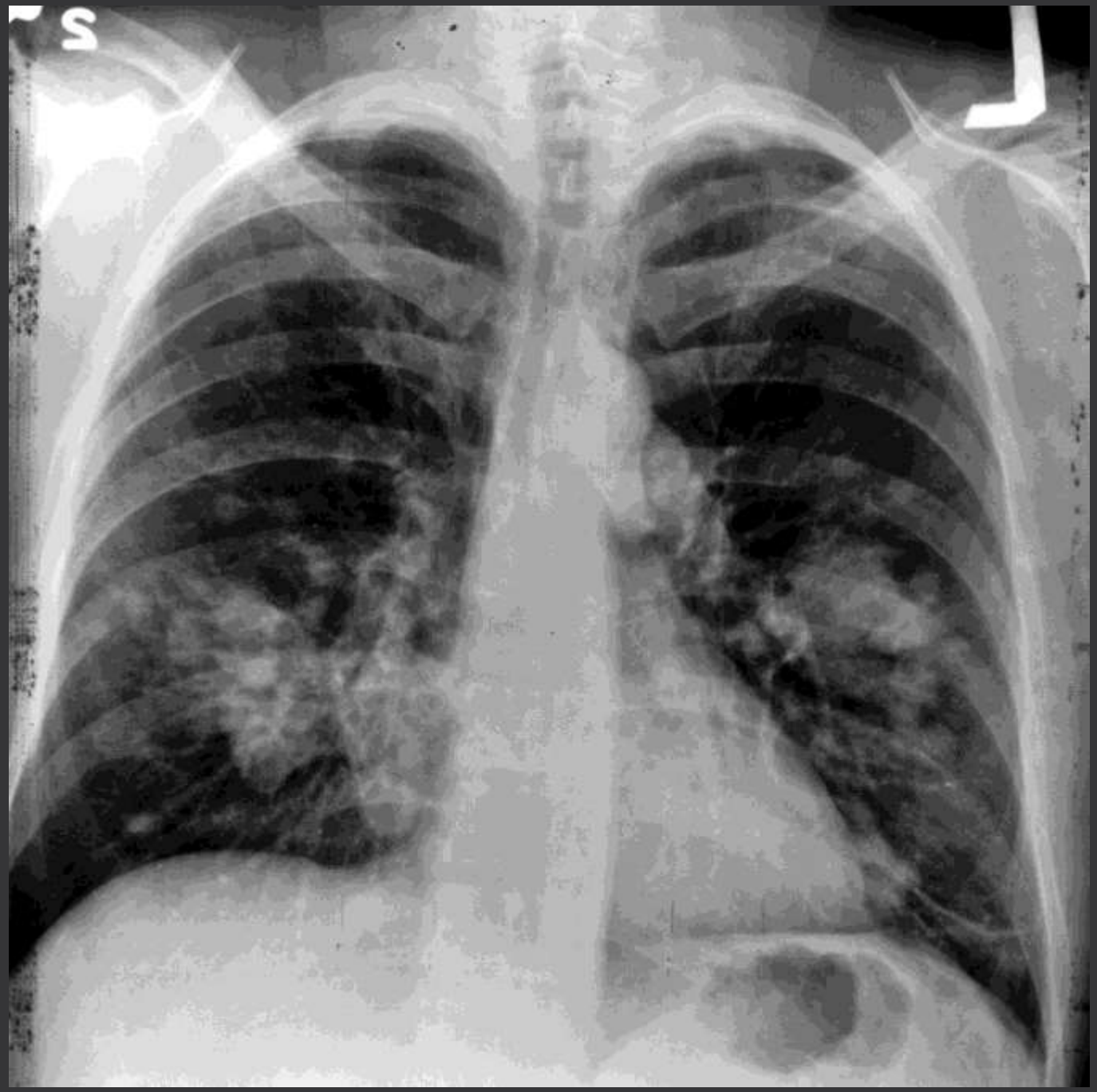

Ertuğrul Çatlakcan

Muhammed Ensar Şahin

Ali Mert Gültutan

Röntgen Nedir?

Röntgen, teşhis amacıyla vücudun kemiklerini, organlarını ve iç yapısını X ışınları sayesinde gösteren bir görüntüleme aracıdır. X ışınları aynı zamanda elektromanyetik adı verilen dalgalardır. Bu dalgalar vücudun iç kısmını görselleştirerek özellikle teşhis konusunda oldukça faydalı sonuçlar verir.

X Işını Nedir?

X ışınları bir elektromanyetik dalgadır. Dalga boyu 0.5- 2.5 A arasındadır. X-ışınları, dalga boyu küçük yani enerjisi yüksek olduğu için giricilik özelliğine sahip-tir ve insan vücudundan, ince katı maddelerden ve diğer bir çok opak maddelerden kolayca geçebilir.

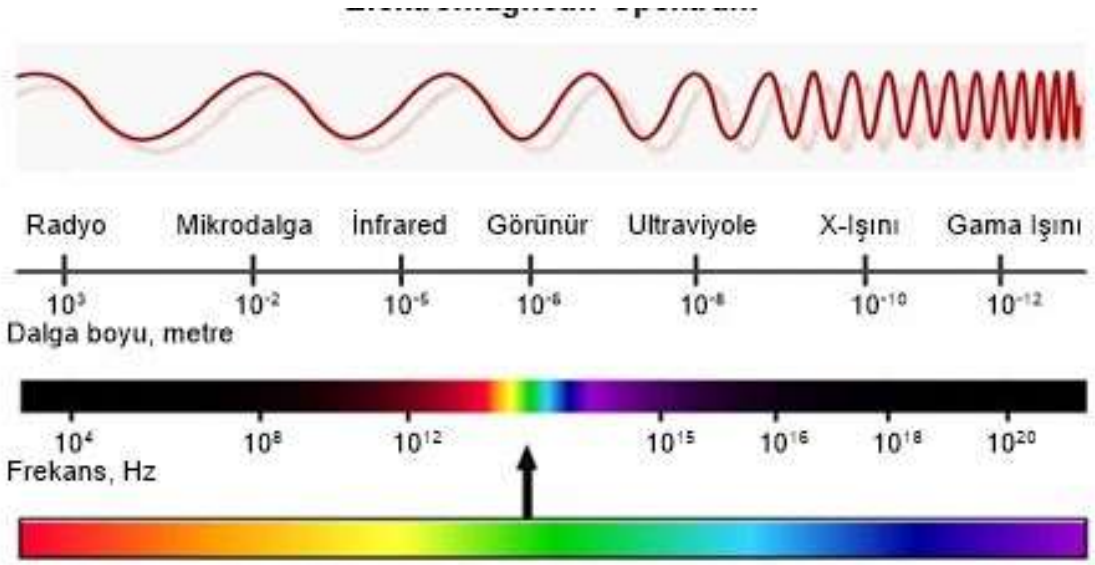

Görüntüleme Yöntemi

Görüntüleme süreci, röntgen tüpünün içindeki bir vakum ortamında başlar, özetle üç bölüme ayırılabilir.

1- Termiyonik Emisyon

2- Kinetik Hızlandırma

3- Frenleme Radyasyonu (Bremsstrahlung)

- **Termiyonik emisyon**, bir metaldeki iletken elektronların ısıdan yeterli enerji kazanarak iş fonksiyonunu aşması ve metalden kaçması, elektronları toplayacak bir araç sağlandığı takdirde akım oluşması süreci olarak tanımlanır. Bu olay termal olarak aktive edilir ve aktivasyon enerjisi iş fonksiyonuna eşittir.
- Röntgen içerisinde katot tarafındaki tungsten tel ısıtılır ve elektronlar serbest kalır.

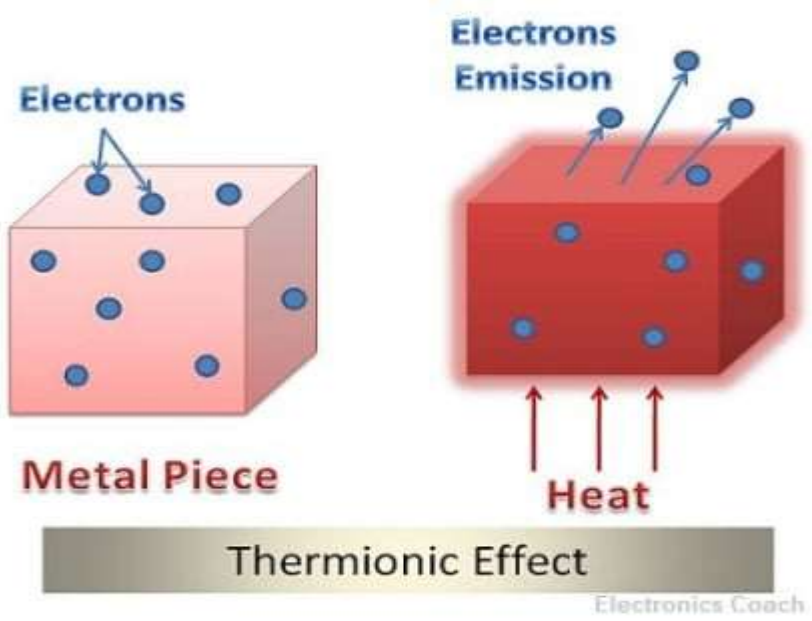

Görüntüleme Yöntemi

Görüntüleme süreci, röntgen tüpünün içindeki bir vakum ortamında başlar, özetle üç bölüme ayırılabilir.

1- Termiyonik Emisyon

2- Kinetik Hızlandırma

3- Frenleme Radyasyonu (Bremsstrahlung)

- **Kinetik**, kinetik tepkime hızı ve ne gibi faktörlerden etkilendiğini inceleyen bir daldır. Yoğunluk, basınç, sıcaklık, enzim etkinliği gibi faktörler bir tepkimenin hızını değiştirebilir. Örneğin, bir molekülün kinetik enerjisi sıcaklığıyla doğru orantılı olduğundan, sıcaklığın arttırılması, tepkime hızını da arttırır.
- **Kinetik hızlanma** ise; iki kutup arasına çok yüksek bir gerilim (genellikle 30-150 kilovolt) uygulanır. Elektronlar muazzam bir hızla anoda doğru fırlatılır.

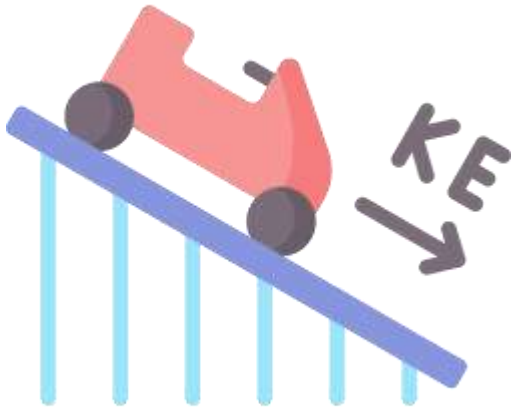

Görüntüleme Yöntemi

Görüntüleme süreci, röntgen tüpünün içindeki bir vakum ortamında başlar, özetle üç bölüme ayırılabilir.

1- Termiyonik Emisyon

2- Kinetik Hızlandırma

3- Frenleme Radyasyonu (Bremsstrahlung)

- **Bremsstrahlung,** bir elektron gibi yüklü bir parçacığın, genellikle bir çekirdek olan başka bir yüklü parçacığın elektrik alanında hızlandırıldığında yaydığı radyasyon olarak tanımlanır. Bu radyasyon, hareket eden elektronun kinetik enerjisinin kaybına neden olur ve genellikle frenleme radyasyonu olarak adlandırılır.
- Anottaki tungsten hedefe çarpan elektronlar, hedef atomun çekirdeğinin yanından geçerken yavaşlar ve yön değiştirir. Kaybedilen bu kinetik enerji, X-ışını fotonları olarak dışarı salınır.

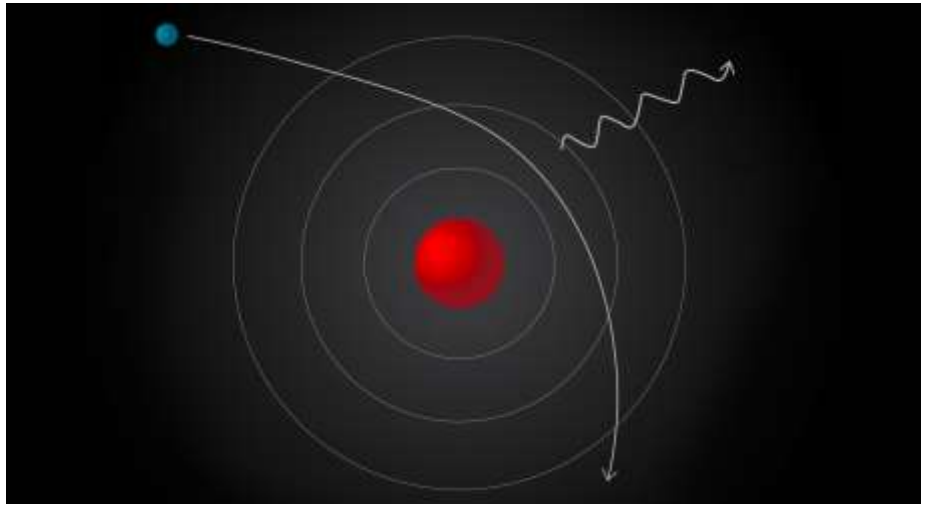

X Işınları Nasıl Görüntülenir

Gözle görülemeyen yüksek enerjili X Işınlarının görüntülenmesi işlemi, bilgisayar ekranında inceleyebildiğimiz greyscale dijital görüntülere dönüştürme süreci ile mümkün olmaktadır. Görüntüleme metodu temelde görünmez enerjiyi ölçülebilir enerji sinyallerine çevirmeye dayanır.

X-Işını Tüpü:

Elektrik enerjisinin X-ışını fotonlarına dönüştüğü yer burasıdır. Alt bileşenleri ise:

- **Katot (Negatif Kutup):** Genellikle tungsten adı verilen dayanıklı bir metalden yapılmış ince bir teldir. Üzerinden elektrik geçtiğinde ısınır ve etrafına elektron yayar.
- **Anot (Pozitif Kutup):** Katottan fırlayan elektronların muazzam bir hızla çarptığı hedeftir. Çarpışma anında ortaya çıkan enerjinin %99'u ısıya, %1'i ise X-ışınına dönüşür. Aşırı ısıyı dağıtmak için modern cihazlarda bu anot diski sürekli döner.
- **Vakum Cam:** Katot ve anotu çevreleyen, içindeki havası tamamen alınmış tüptür. Havasız olmasının sebebi, hızlanan elektronların yoldayken oksijen veya nitrojen moleküllerine çarpıp enerji kaybetmesini engellemektir.
- **Koruyucu Kurşun Gövde:** Vakum tüpünü saran dış kasadır. İçi kurşunla kaplıdır, böylece X-ışınlarının odaya rastgele saçılmasını engeller ve sadece alt kısımdaki pencereden çıkmasına izin verir. Ayrıca içinde tüpü soğutmak için özel bir yağ bulunur.

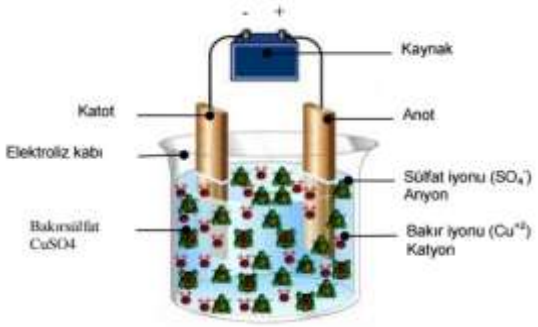

- # Hastadan Geçiş ve Gölgeler

X-ışınları vücuttan geçerken farklı dokular tarafından farklı oranlarda emilir. Kemikler ışınları çok emerken, hava dolu akciğerler ışınların geçmesine izin verir. Hastanın arkasından çıkan bu ışın kümesi, henüz gözle görülemeyen ancak vücudun yoğunluk haritasını barındıran bir "enerji gölgesi" oluşturur. Bunlar röntgen üzerindeki siyah alanlardır, bu alanlar genellikle havadır.

X-Işınlarının Elektriğe Çevrilmesi (Detektörler)

Hastadan çıkan enerji gölgesi, özel dijital detektör panellerine çarpar. Modern sistemler bu ışınları yakalamak için iki farklı teknoloji kullanır:

Dolaylı Dönüşüm

Doğrudan Dönüşüm

- **Dolaylı Dönüşüm (Indirect Conversion):**

En yaygın kullanılan yöntemdir. Süreç araya "görünür ışık" katılarak işler:

- **Sintilatör (Scintillator) Katmanı:**

X-ışınları, Sezyum İyodür (CsI) gibi özel bir fosfor tabakasına çarpar. Bu tabaka, X-ışını enerjisini emer ve minik görünür ışık parlamalarına dönüştürür.

- **Fotodiyot Katmanı:**

Ortaya çıkan bu zayıf görünür ışık, hemen altındaki Amorf Silikon (a-Si) fotodiyotlara çarparak elektrik yüküne (elektronlara) dönüşür.

- **Doğrudan Dönüşüm (Direct Conversion):**

Bu sistemde ışık aşaması atlanarak çok daha keskin görüntüler elde edilir:

- **Fotiletken (Photoconductor) Katmanı:**

X-ışınları doğrudan Amorf Selenyum (a-Se) tabakasına çarpar.

- **Doğrudan Elektrik:**

Çarpışma sonucunda X-ışını fotonları doğrudan elektron-boşluk çiftleri yaratarak elektrik sinyali üretir. Arada ışık saçılması olmadığı için görüntüdeki bulanıklık minimumdur.

Dijitalleşme ve Ekranda Gösterim

Detektörde oluşan elektrik yükleri henüz bizim için bir anlam ifade etmez. Bunların bilgisayar diline çevrilmesi gerekir. Bu ise üç adım ile gerçekleşir:

TFT Matrisi

ADC (Analog-to-Digital Converter)

LUT (Look Up Table)

- **TFT Matrisi (Thin Film Transistor):**

Detektörün yüzeyi milyonlarca minik kareye (piksele) bölünmüştür. TFT adı verilen elektronik anahtarlar, her bir pikselde biriken elektrik yükünü sırayla okur.

- **ADC (Analog-to-Digital Converter):**

Okunan bu analog elektrik sinyalleri, Analog-Dijital Dönüştürücüye gönderilir. ADC, elektrik sinyalinin gücüne göre her bir piksele sayısal bir değer atar (Örneğin; 0 ile 255 arası).

- **Görüntünün Oluşması (LUT - Look Up Table):**

Bilgisayar, bu sayısal matrisi alır. Gelen sinyal çok zayıfsa (kemik ışını emmişse) o piksele "Beyaz", sinyal çok güçlüyse (ışın havadan engelsiz geçmişse) o piksele "Siyah" rengini atar. Ara değerler ise gri tonlarını oluşturur.

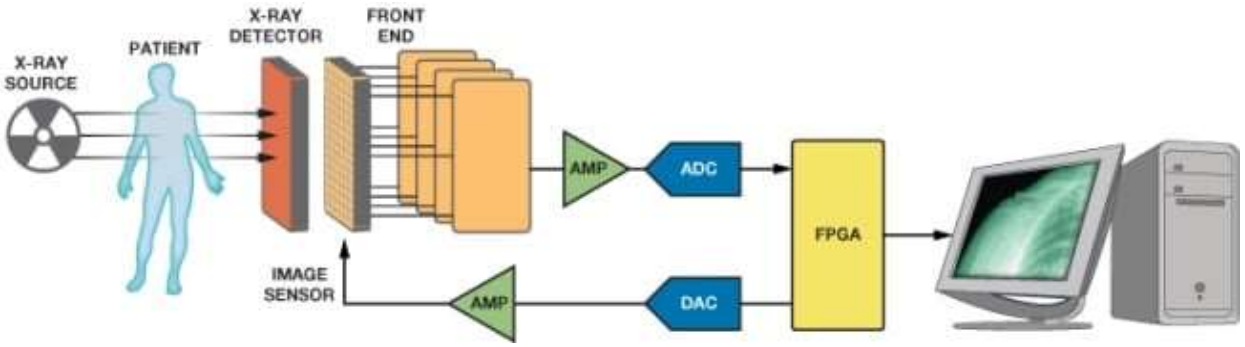

Doku Etkileşimi ve Dijital Matrisin Oluşumu

- X-ışınları hastanın göğüs kafesinden geçerken **"Diferansiyel Zayıflama" (Differential Attenuation)** adı verilen bir fiziksel süreç yaşanır.
- **Kemikler (Kalsiyum):** Atom numarası ve yoğunluğu yüksek olduğu için X-ışınlarını soğurur (Photoelectric effect). Işınlar dedektöre ulaşamaz. Bu pikseller dijital ortamda **beyaz (radyoopak)** olarak kodlanır. (Örn: ~255 piksel değeri).
- **Akciğerler (Hava):** Çok düşük yoğunluklu olduğu için ışınlar neredeyse hiç soğurulmadan dedektöre ulaşır. Bu alanlar **siyah (radyolüsen)** olarak kodlanır. (Örn: ~0 piksel değeri)
- **Sıvı ve Yumuşak Doku:** Gri tonlarında kodlanır. Zatürre durumunda alveollerin (hava keseciklerinin) iltihap ve sıvıyla dolması, normalde siyah görünmesi gereken akciğer alanlarında **"Konsolidasyon" (beyazımsı puslu lekeler)** oluşturur. (Örn: ~180-240 piksel değerleri)

Röntgenin Avantajları:

- **Hızlı ve Pratik:**

Çekim süresi çok kısadır.

Acil durumlarda (kırık, çıkık, akciğer problemi) anında sonuç verir.

- **Ucuz ve Erişilebilir:**

Hastanelerin çoğunda bulunur.

MR veya BT'ye göre daha ekonomiktir.

- **Kemik Yapılar İçin Çok Etkilidir:**

Kırık, çatlak, kemik deformasyonu net görülür.

Diş hekimliğinde oldukça yaygın kullanılır.

- **Akciğer Değerlendirmesinde Kullanışlıdır:**

Zatürre, sıvı birikimi, kitle şüphesi gibi durumlarda ilk basamak görüntüleme yöntemidir.

Röntgenin Dezavantajları:

- **Radyasyon İçerir:**

İyonlaştırıcı radyasyon kullanır.

Sık ve gereksiz maruz kalım kanser riskini artırabilir.

Hamileler için risklidir.

- **Yumuşak Dokuya Karşı Zayıf:**

Kas, bağ, sinir gibi yapıları iyi göstermez.

Bu yüzden detaylı yumuşak doku incelemesi için genelde MR tercih edilir.

- **2 Boyutlu Görüntü Verir:**

Derinlik algısı sınırlıdır. Bazı açılar sonuç vermeyebilir.

Bazı patolojiler üst üste binme nedeniyle gözden kaçabilir.

- **Küçük Lezyonlar Gözden Kaçabilir:**

Erken evre bazı hastalıklar röntgende görünmeyebilir.

Daha hassas yöntemler (BT gibi) gerekebilir.

Kaynaklar

https://www.nibib.nih.gov/science-education/science-topics/medical-x-rays

https://pubmed.ncbi.nlm.nih.gov/9599394

https://www.ekoltibbi.com/tr/blog/dijital-rontgen-nedir-avantajlari-nelerdir-ekol-tibbi-urunler/64

https://www.perlove.net/tr/x-%C4%B1%C5%9F%C4%B1nlar%C4%B1-nas%C4%B1l-%C3%A7al%C4%B1%C5%9F%C4%B1r

https://www.medicabil.com/tr/yazi/rontgen-nedir-kimlere-rontgen-cekilir-riskleri-nelerdir

https://www.alifesaglikgrubu.com.tr/uniteler/islemler/rontgen/324