Éruptions dentaires normales et pathologiques

Faculté de Médecine d'Alger
Département de Médecine Dentaire | Service de Pathologie et Chirurgie Buccale
Cours de 2ème Année / Dr. BOUFATIT

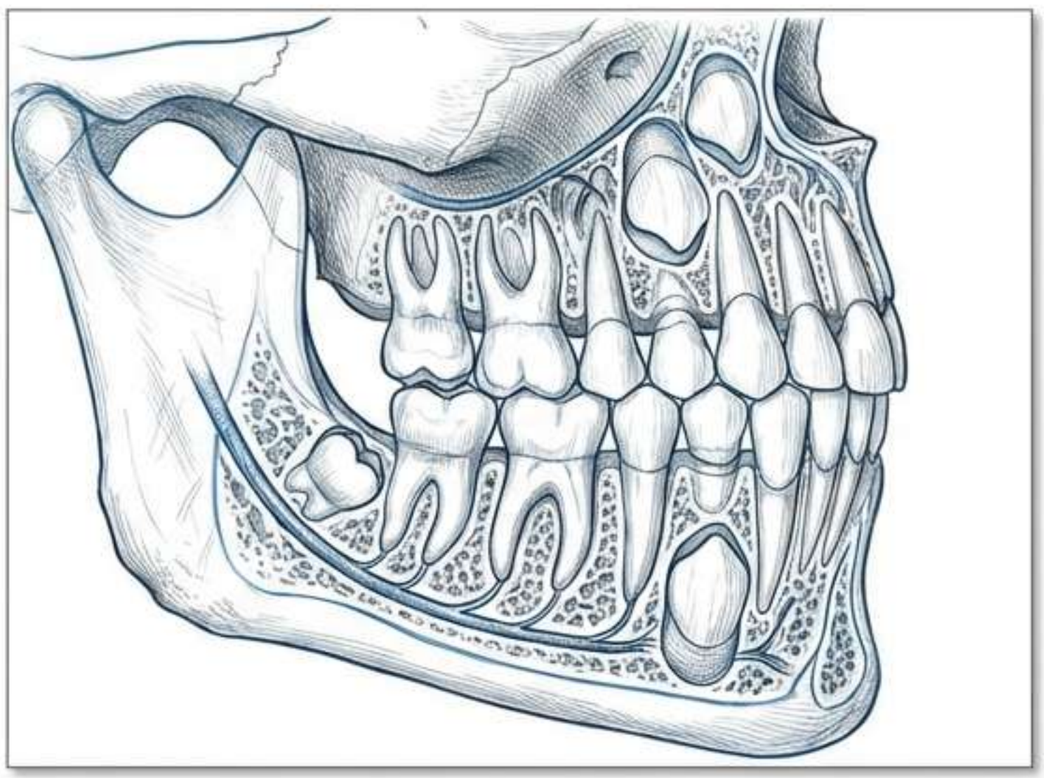

Dentist Web

Définition & Mécanismes Essentiels

Définition Supérieure : L'éruption dentaire est un phénomène physiologique qui permet à une dent de faire irruption dans la cavité buccale jusqu'à une position fonctionnelle [Ref: Q17(2021), Q4(2024)].

Mécanismes Essentiels :

- Elle fait intervenir notamment des phénomènes de résorption osseuse [Ref: Q11(2020)].
- L'éruption des dents permanentes est précédée par la résorption des dents temporaires jusqu'aux prémolaires [Predicted - Key mechanical transition limit].

Classification des Anomalies (Il faut distinguer) :

1. Les accidents d'éruption (généralement inflammatoires)
2. Les anomalies chronologiques (retard et avance)
3. Les anomalies topographiques.

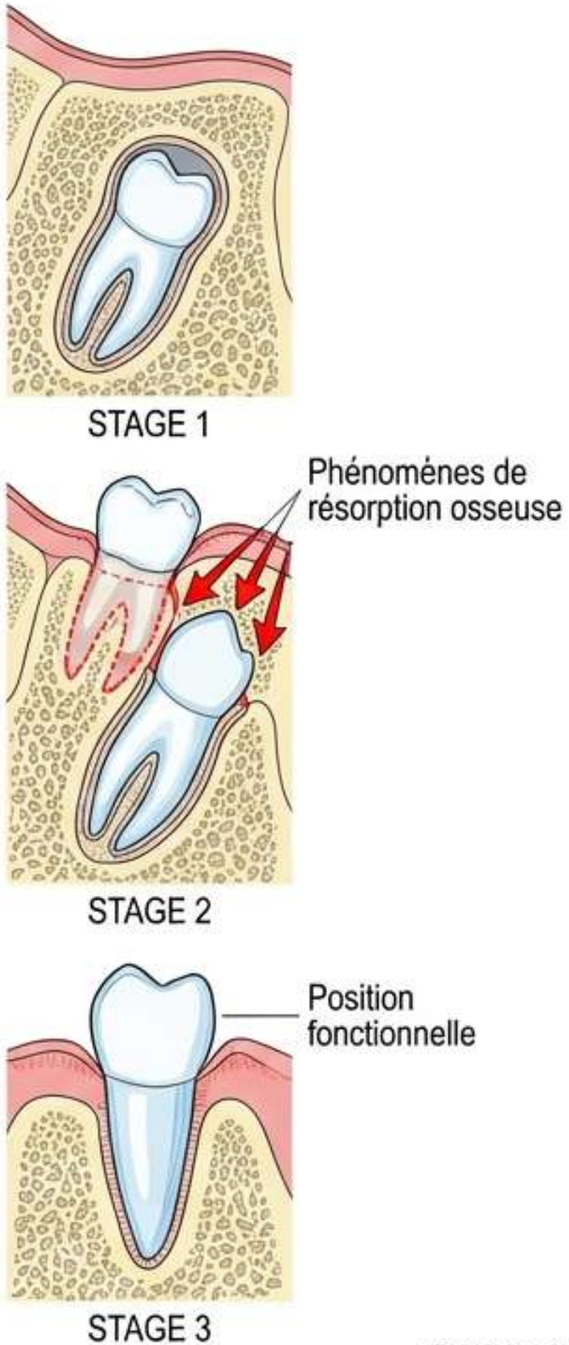

Dentist Web

Système de Numérotation Internationale (FDI)

Numérotation Internationale : Les dents sont disposées sur deux arcades dentaires, dont chacune peut être divisée en deux moitiés (hémi-arcades) symétriques par rapport à un plan sagittal médian.

- **Composition des Quadrants :**
  - Pour la denture temporaire : 5 dents par quadrant.
  - Pour la denture définitive : 8 dents par quadrant.

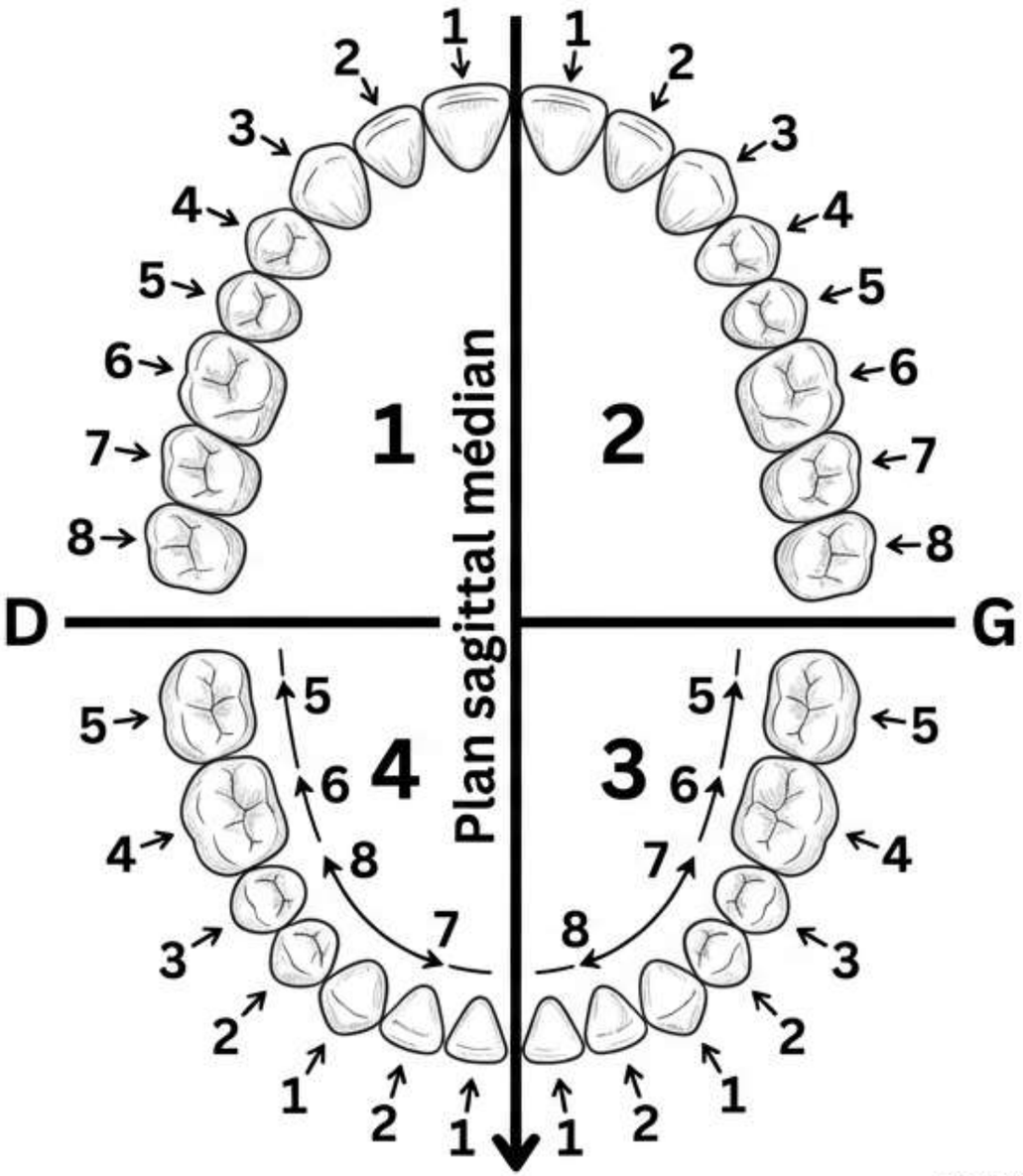

Dentist Web

Chronologie de l'Éruption Normale : Denture Temporaire

L'éruption dentaire normale (Denture Temporaire) : Processus par lequel une dent traverse la gencive et devient visible dans la bouche. Concerne les 20 dents temporaires ou 'dents de lait". Débute vers 6 mois et se termine autour de la troisième année.

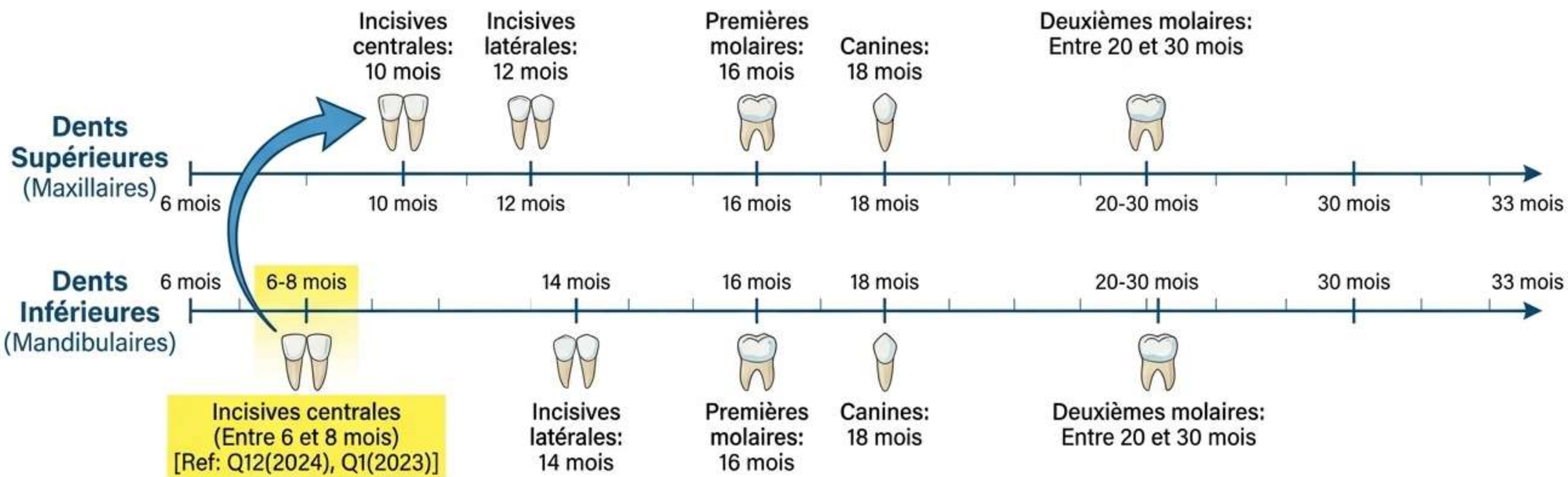

Dentist Web

Signes Cliniques de l'Éruption Temporaire

L'éruption des dents temporaires s'accompagne fréquemment de signes locaux ou généraux bien connus.

Signes Bénins

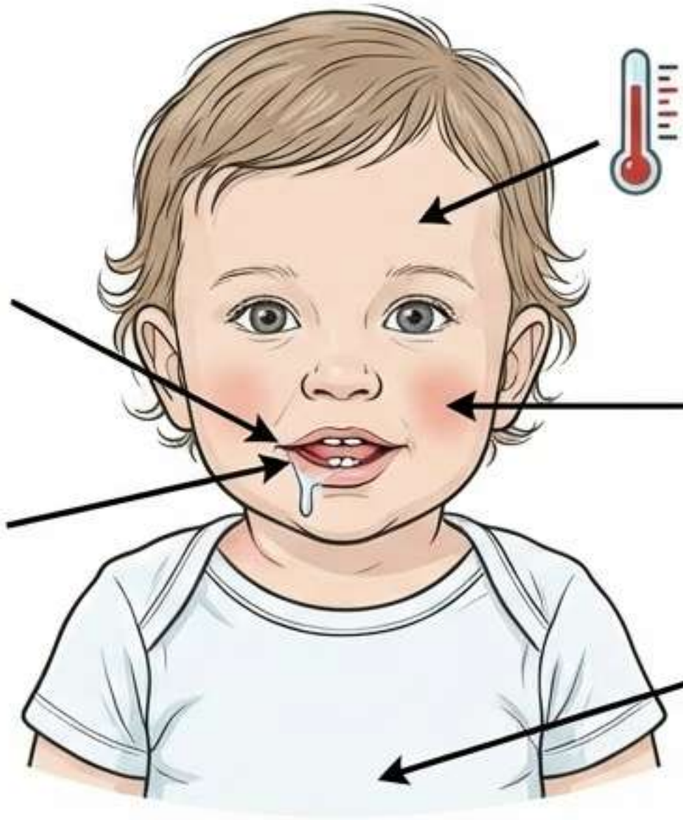

Signes à Caractère Plus Grave (Exceptionnels)

Fièvre élevée

Crises convulsives

Troubles respiratoires ou digestifs [Predicted - Specific systemic complication]

Dentist Web

Chronologie Normale : Les 32 Dents Définitives

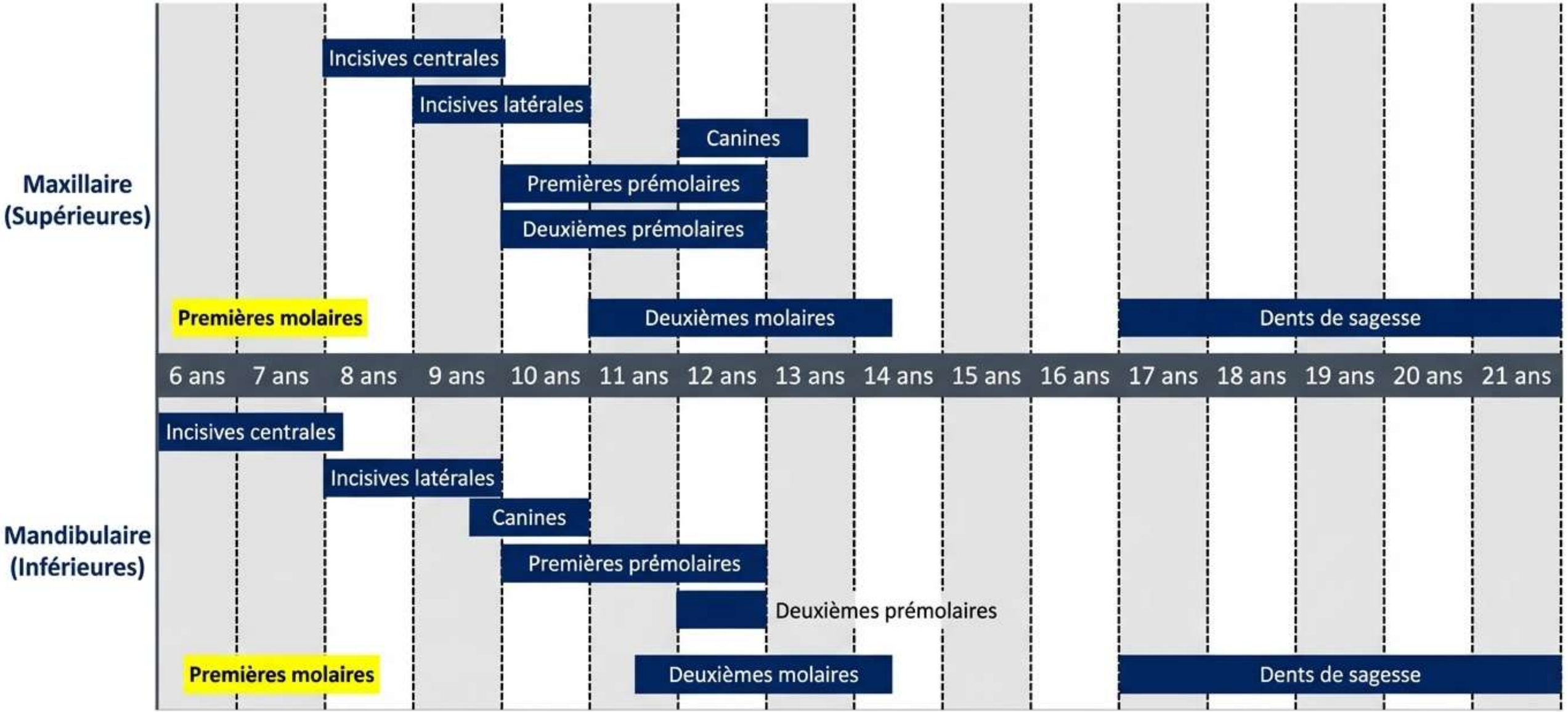

Dentist Web

Anomalies Chronologiques : Dents Natales et Néo-Natales

III.1. La poussée dentaire précoce et prématurée

- **1. Dents natales et néo-natales :** Rare, une naissance sur 6 000.
- **"Dents natales" :** Concernent généralement les incisives centrales (présentes à la naissance).
- **Néo-natales :** Elles font leur apparition durant le premier mois de vie [Ref: Q1(2021), Q9(2019)].
- **Présentation Clinique :** Coloration gris-brun associée à une hypominéralisation de l'émail surtout au niveau cervical [Ref: Q1(2022)].
- Entourée d'une gencive inflammatoire. Une édification radiculaire incomplète conduit à la mobilité puis la chute précoce de la dent [Ref: Q1(2022)].
- **Action clinique :** Conséquences négatives possibles, extraction souvent choisie.

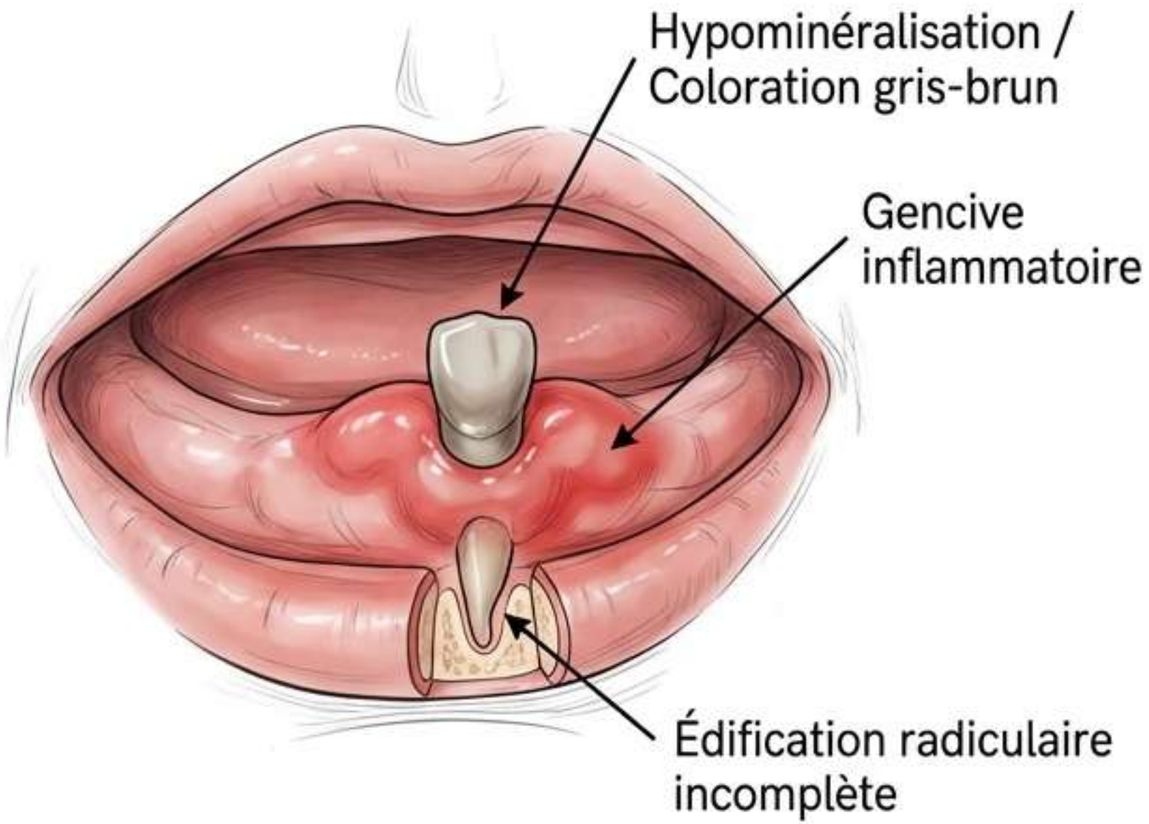

Dentist Web

Risques et Étiologies des Dents Natales

Dent Natale / Néo-Natale

Risques Locaux et Mécaniques

- L'inhalation (en cas de perte)
- Ulcération de la langue
- Blessure de la gencive du bébé
- Blessure du mamelon maternel (allaitement)
- Inconfort de l'enfant
- Risque de carie

Étiologies & Syndromes Associés

- Étiologie Inconnue — Position superficielle du germe, origine infectieuse, origine tumorale, manœuvres obstétricales.
- Syndromes Malformatifs (>50) — Trisomie 13, fentes palatines, dysostoses craniofaciales [Predicted - Highly testable multi-system linkages]

Dentist Web

Diagnostic Différentiel : Éruption Prématurée vs Précoce

A

2. Éruption Prématurée

- Elle amène sur l'arcade une dent immature, encore à l'état de germe.

3 causes distinctes :
- Traumatique
- histiocytose x [Predicted - Specific pathology].
- Infectieuse : folliculite.

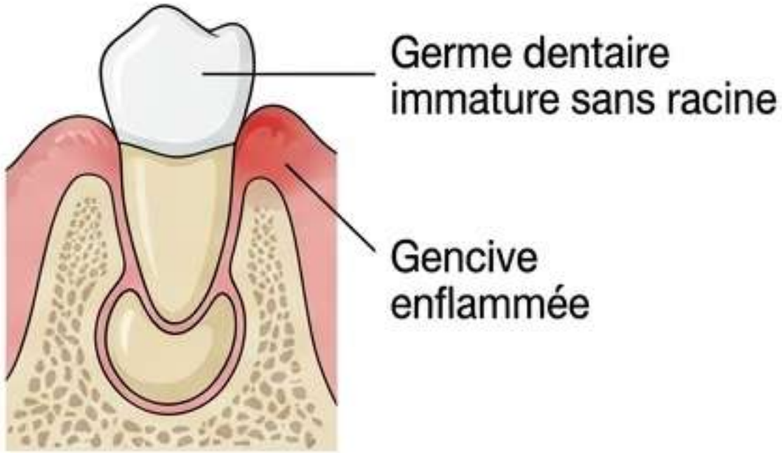

B

3. Éruption Précoce

- Rare, survient de 1 mois à 6 mois avant la date normale d'éruption.

Principales causes :
- Position superficielle du germe
- Hyperthyroïdisme [Ref: Q17(2019)]
- Puberté précoce
- Fente palatine
- Trisomie 13….

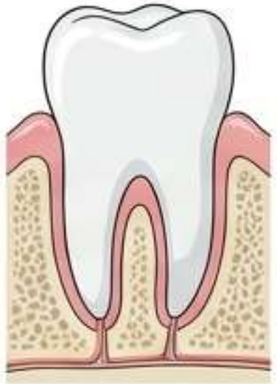

Hyperthyroïdisme

Dentist Web

Anomalies Chronologiques en Denture Permanente

Poussée précoce et prématurée (Denture Permanente)

Situation de Double Dentition (Temporaire) ++ :

- Des dents définitives poussent alors que les dents de lait ne sont pas encore tombées.
- Consécutive à la perte prématurée d'une dent temporaire, en raison d'un traumatisme, carie, ou d'une pathologie infectieuse [Ref: Q5(2024), Q8(2024), Q8(2023)].

Éruption précoce de TOUTE la dentition définitive :

- En revanche très rare. Souvent liée à une puberté précoce ou à un hyperthyroïdisme.

Double dentition

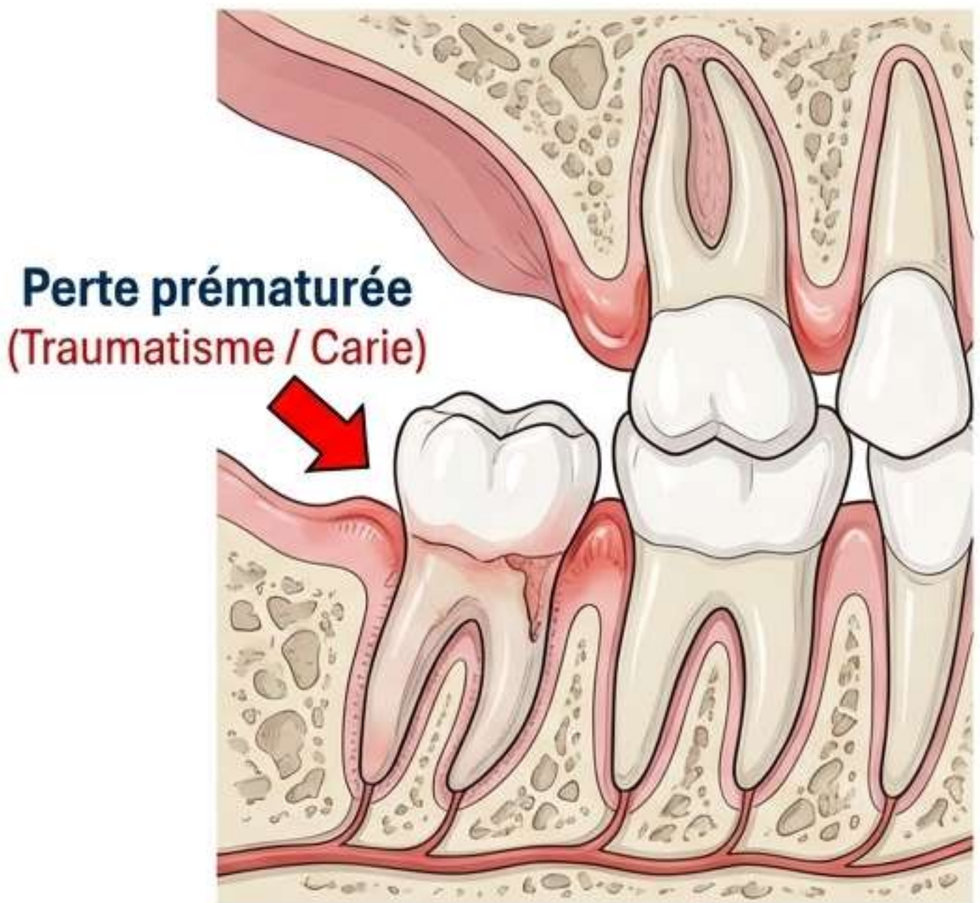

Dentist Web

Définition Médicolégale : L'Éruption Retardée

III.2. Éruption dentaire retardée : Définition

On considère que l'éruption est retardée lorsqu'elle a lieu :

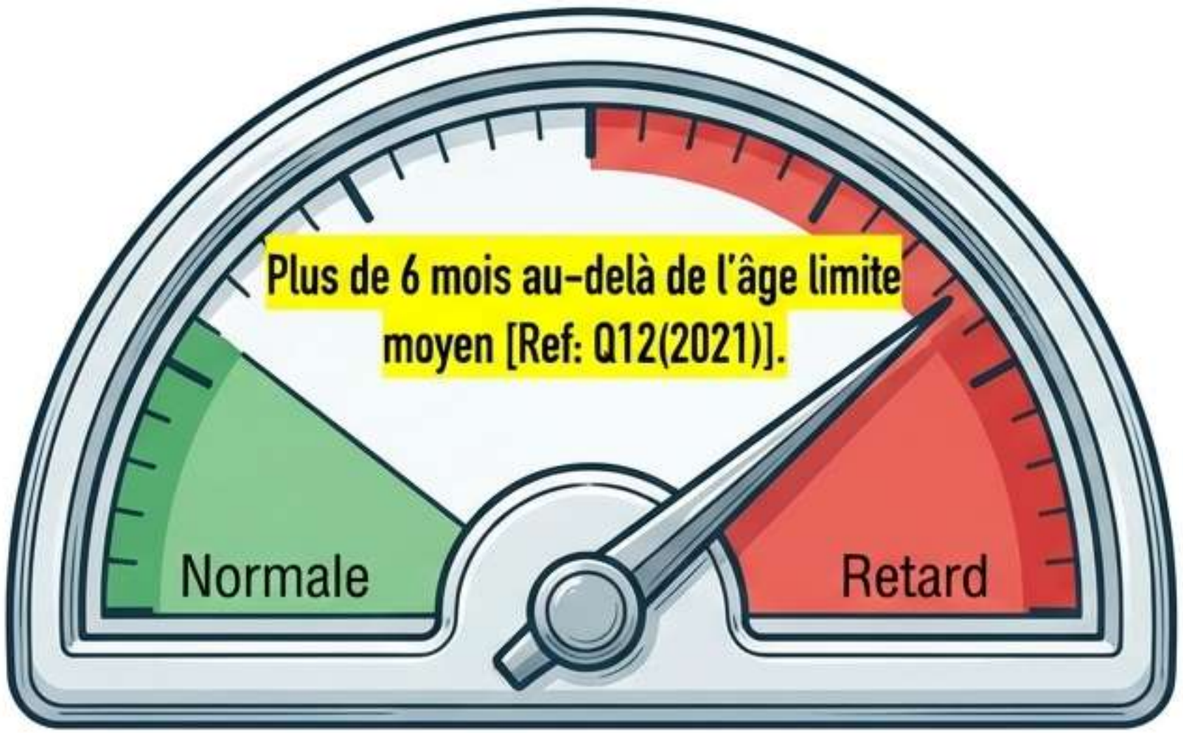

En Denture Temporaire

C'est plus rare qu'en denture permanente.
Étiologie locale ou générale.

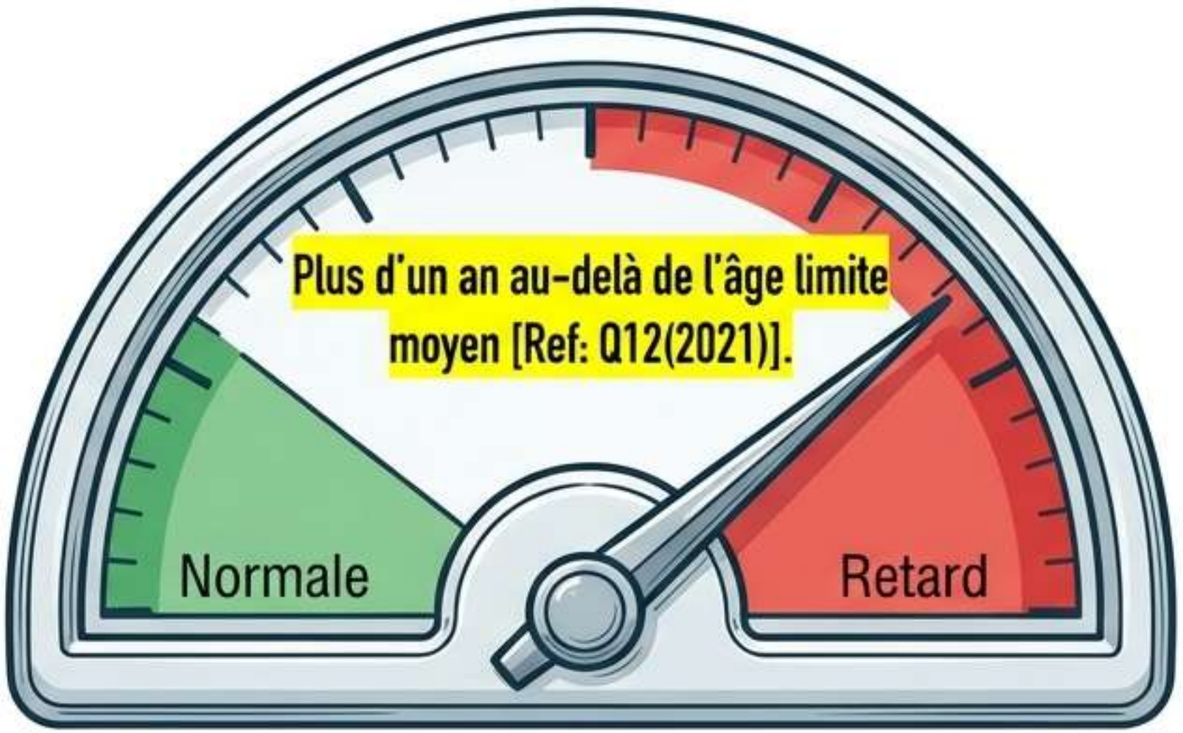

En Denture Permanente

Dentist Web

Étiologies du Retard en Denture Temporaire

Étiologies Locales (Obstacles)

- **Gingivaux** : hyperplasie congénitale, médicamenteuse.
- **Dentaire** : dents surnuméraires…
- **Osseux** : **chérubisme** (expansion progressive des maxillaires) [Predicted - Bone pathology definition].
- **Tumoraux** : kyste d'éruption, odontomes, épulis…

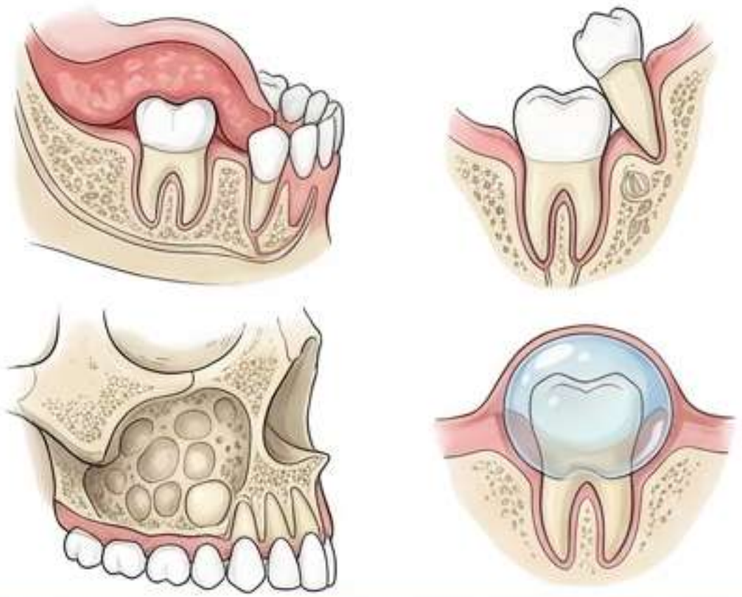

Étiologies Générales (Systémiques)

- **Carentielles** : carence en Vit D, Vit A [Ref: Q4(2020)].
- **Endocriniennes** : hypothyroïdie, hypoparathyroïdie.
- **Génétique** : syndrome de Gardner, trisomie 21… [Predicted - High-yield genetic link].

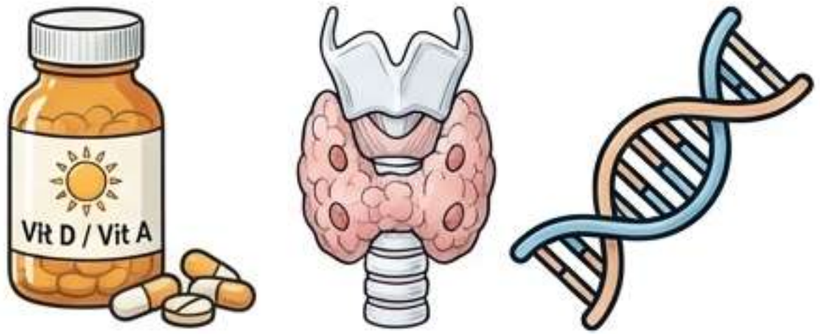

Dentist Web

Étiologies du Retard en Denture Permanente

Elle est généralement liée à un facteur local comme une mal position, une hyperplasie gingivale, un trouble de l'occlusion, ou encore une anomalie de morphologie osseuse alvéolaire [Ref: Q20(2024), Q19(2023)].

Path of Eruption

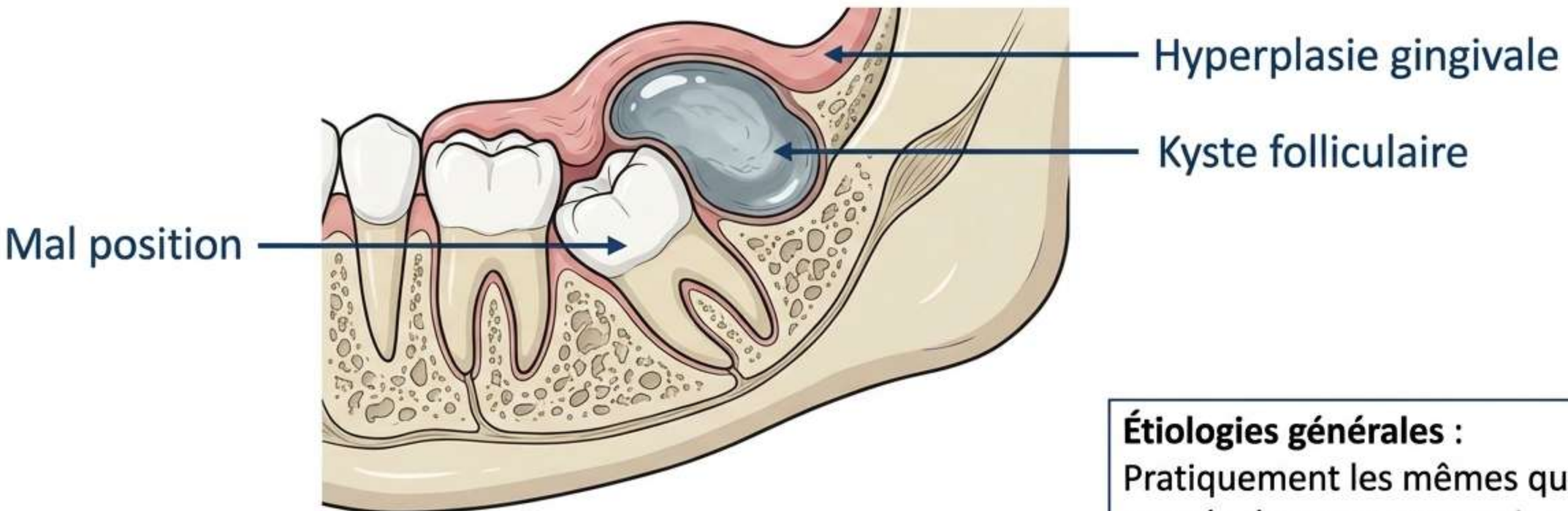

Étiologies générales :
Pratiquement les mêmes que pour la denture temporaire.

Dentist Web

Accidents d'Éruption : La Péricoronarite (DDS +++)

- La pathologie la plus fréquente est la **péricoronarite**, correspondant à une une inflammation du sac péri coronaire [Ref: Q17(2021) - Role of follicle anatomy].
- **Symptômes Cliniques :** Fièvre, douleur rétromolaire irradiant dans l'oreille avec inflammation de la gencive en regard de la dent causale. Pression douloureuse (pus/sérosité). Adénopathie satellite fréquente.
- **Prise en Charge** : Bilan radiologique indispensable. Traitement médical ou avulsion.
- **Complication Majeure** : La répétition aboutit à un **kyste inflammatoire** : le kyste marginal postérieur [Predicted - Specific named complication].

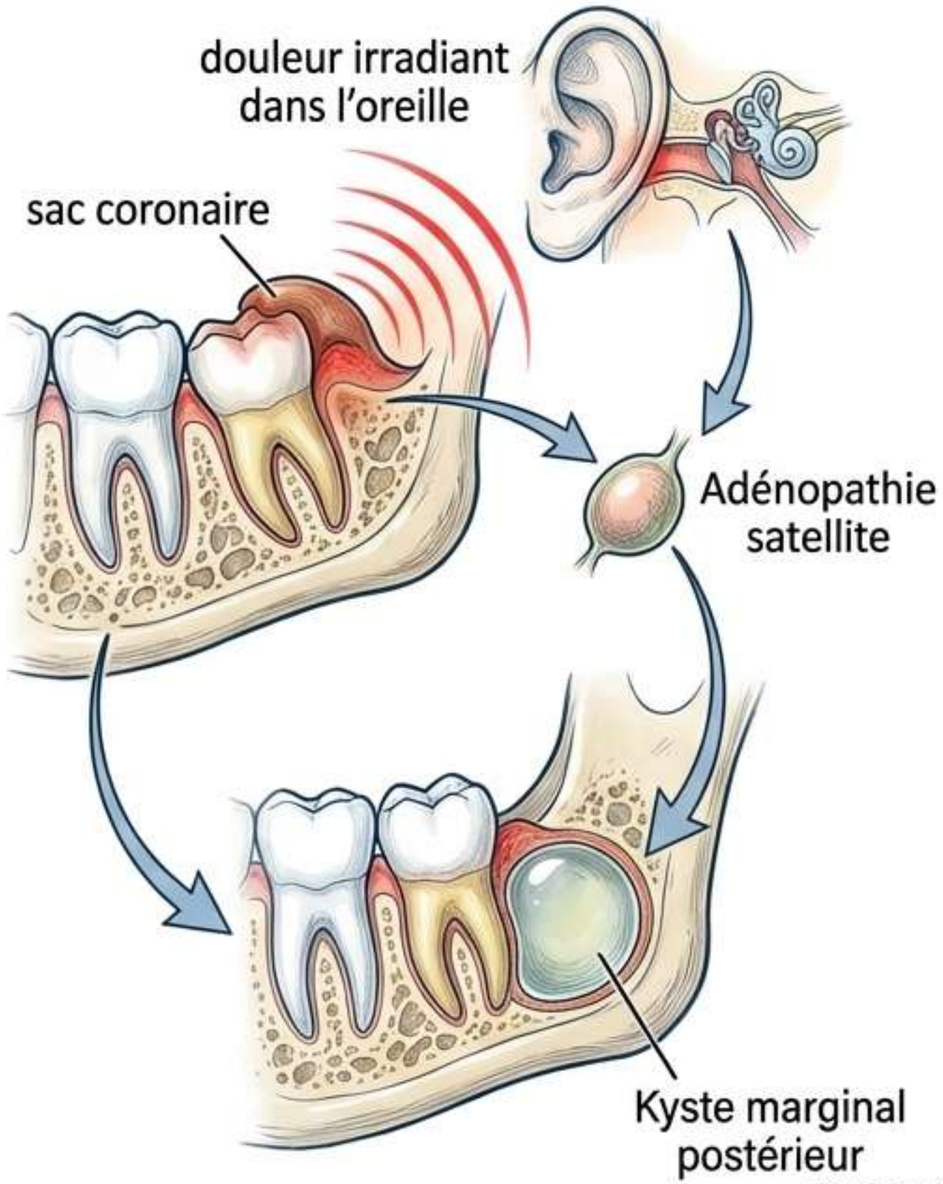

Dentist Web

Diagnostic Spatial : Anomalies Topographiques

Dent Incluse

Située à distance de l'arcade dentaire, mais sur son trajet normal de migration [Ref: Q1(2021)].

La cavité péricoronaire ne présente aucune communication avec la cavité buccale.

Mandibule : surtout dents de sagesse.
Maxillaire : le plus souvent la canine.

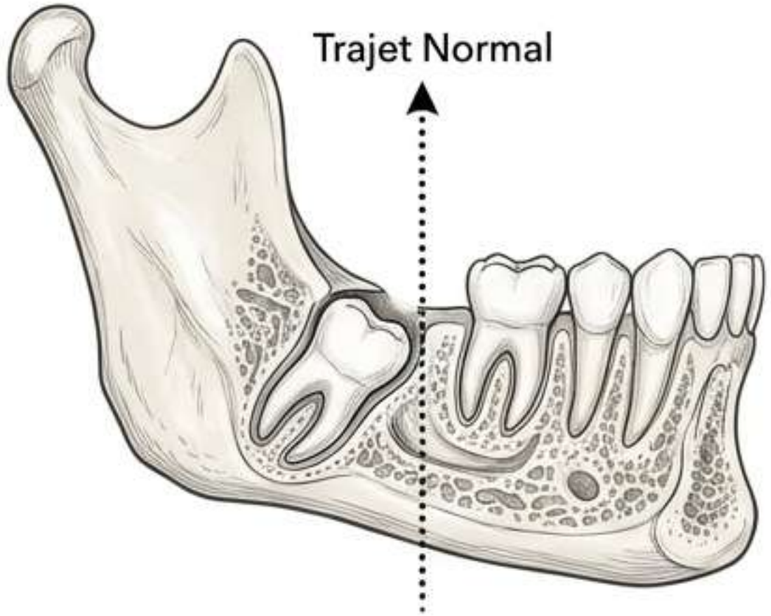

Dent Ectopique

C'est une dent située à distance de l'arcade dentaire et en dehors du trajet normal de migration [Predicted - Strict definitional contrast].

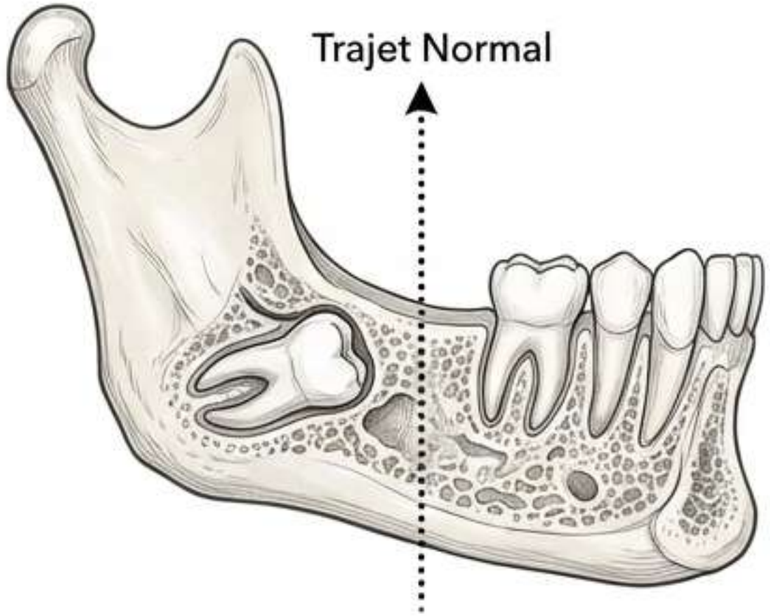

Dentist Web

Anomalie Terminale : Perte Prématurée des Dents Permanentes

Phénomène consécutif à **deux catégories de causes** :

Causes Locales / Acquises : Pathologie infectieuse, traumatisme, ou évolution de la maladie carieuse en l'absence de traitement.

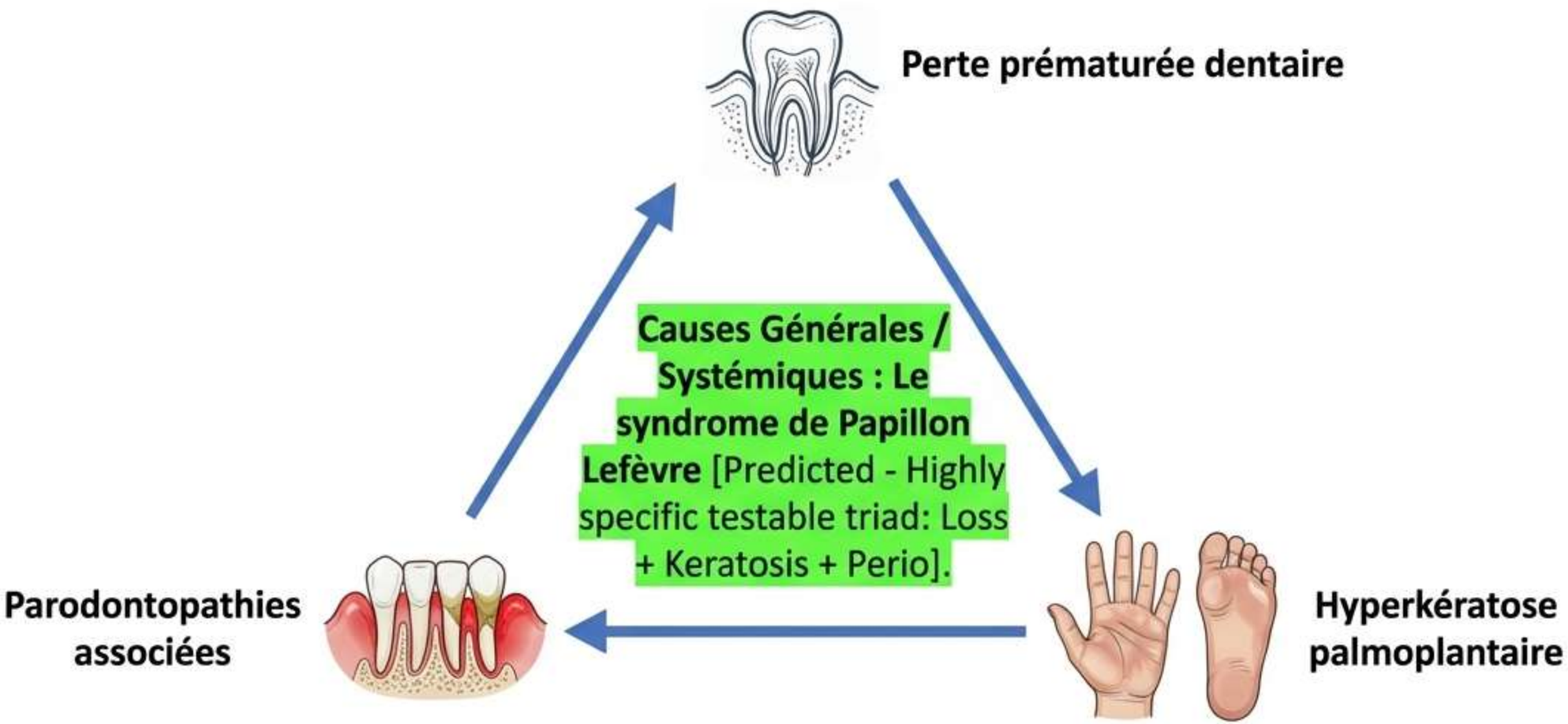

Dentist Web

Exam Pattern Analysis (Analyse des QCM Passés)

- **Most Repeated Topics (Yellow Zones) :**
- Les définitions exactes du processus d'éruption (processus physiologique/émergence tissulaire).
- Les seuils mathématiques du retard d'éruption (6 mois vs 1 an).

- **Frequently Tested Nuances :**
- La distinction entre dent natale (à la naissance) et néonatale (1er mois).
- Les étiologies générales (Vit A/D) vs locales (malpositions) selon le nombre de dents impactées.

- **Prediction Confidence (Green Zones) : 95%**
  - Les pièges futurs se concentreront sur les syndromes spécifiques (Papillon Lefèvre, Chérubisme, Histiocytose X, Gardner) et la distinction spatiale exacte (incluse vs ectopique).

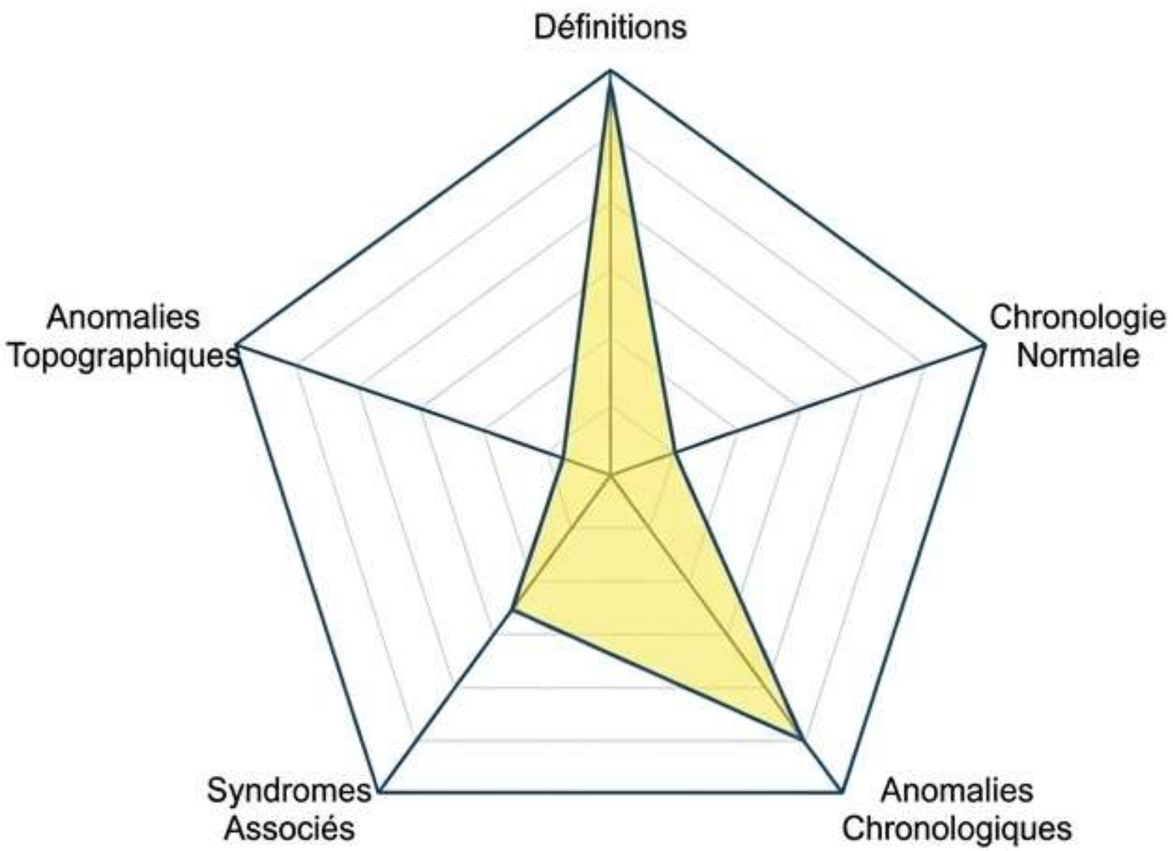

Dentist Web

Architecture Synthétique : L'Éruption Dentaire

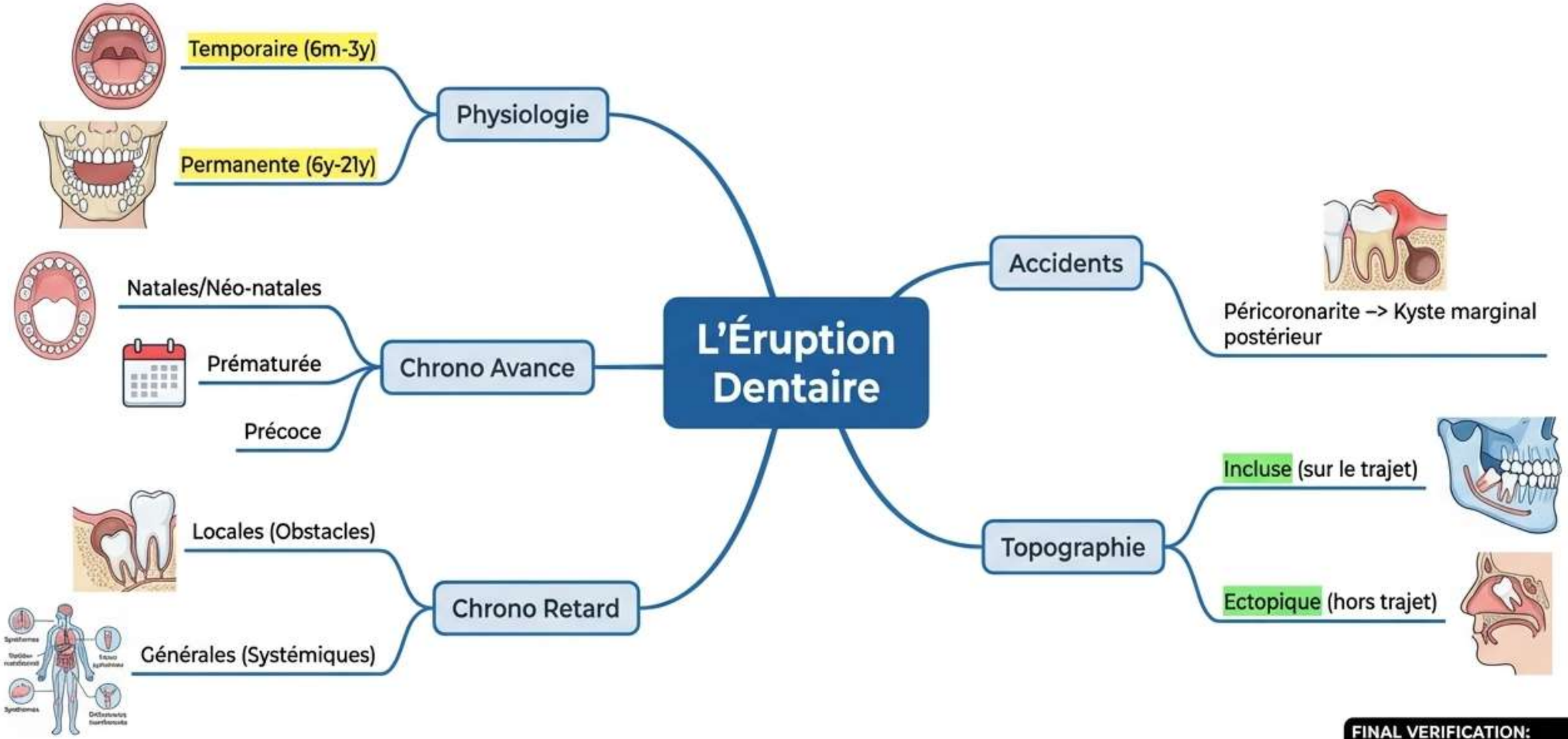

FINAL VERIFICATION:
PDF fully scanned.
100% content coverage confirmed.
No omission detect