ANALYSE DES MODÈLES D'EXAMEN (13 Questions Analysées)

Répartition par Domaine (13 Questions)

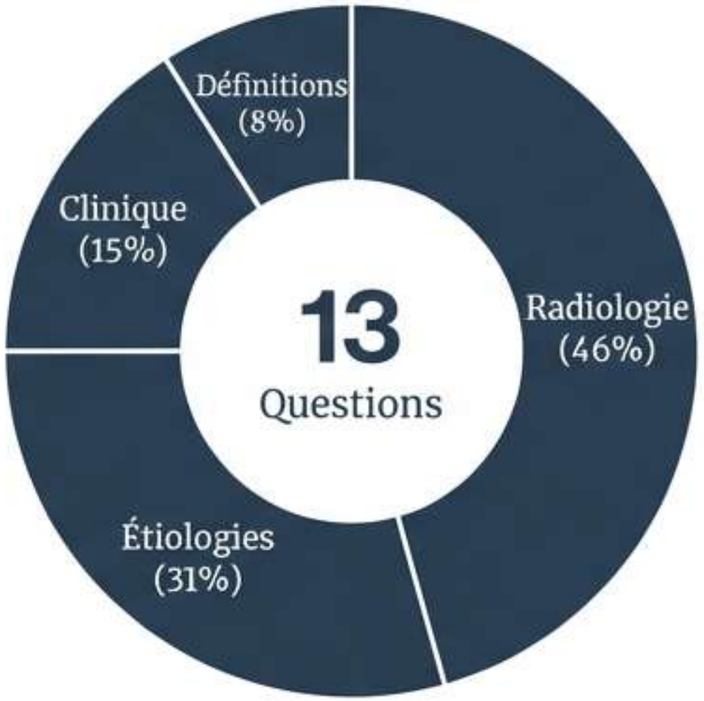

Points Stratégiques

- **Radiologie (Dominant):** Focus absolu sur 'Méthode de Clark' et 'Cone Beam'. [Ref: Q2, Q3, Q8, Q9, Q10, Q11]
- **Étiologies:** Focus sur les syndromes spécifiques (Trisomie 21) et DDM. [Ref: Q1, Q4, Q5, Q6, Q7]
- **Clinique:** Focus sur le 'Signe de Quintero'. [Ref: Q12, Q13]

Prédictions Stratégiques

- **Prochain examen probable**: Intégration de 'Cone Beam' dans un cas clinique complexe et approfondissement des étiologies génétiques rares.

ALERTE STRATÉGIQUE: Près de 50% des points d'examen proviennent de la Radiologie. Le sujet 'Cone Beam' est apparu dans 3 examens consécutifs.

Dentist Web

INTRODUCTION & DÉFINITIONS FONDAMENTALES

L'éruption est la mise en place chronologique régulière. L'inclusion est une anomalie **fréquente** nécessitant un diagnostic précis (imagerie 3D).

DENT RETENUE	DENT INCLUSE	DENT ENCLAVÉE
Définition: Dent immature, absente sur l'arcade à l'âge normal. **Évolution:** Peut devenir enclavée ou incluse.	**État:** Apex FERMÉ. **Position:** Reste dans l'os. **Muqueuse:** SANS effraction. **Communication:** SANS communication buccale.	**État:** Apex FERMÉ. **Position:** Bloquée avant occlusion. **Muqueuse:** AVEC effraction. **Communication:** Communication établie avec le milieu buccal.

[PRÉDICTION - PIÈGE EXAMEN]

Les examinateurs ciblent la différence entre 'Incluse' (Pas de communication) et 'Enclavée' (Effraction muqueuse).

Dentist Web

ÉPIDÉMIOLOGIE ET FRÉQUENCE

Ordre Décroissant de Fréquence

1. Dents de sagesse mandibulaires
2. Dents de sagesse maxillaires
3. Canines maxillaires
4. Prémolaires (surtout 2ème PM inférieure)
5. Incisives supérieures
6. Canines mandibulaires
7. Premières et deuxièmes molaires

Position de la Canine Incluse

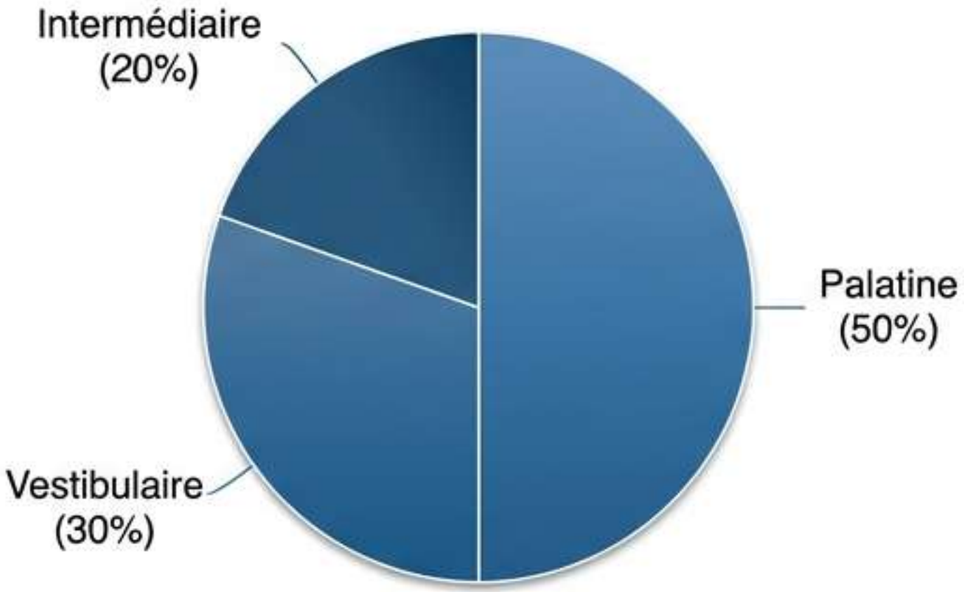

[PRÉDICTION - CHIFFRES]
Mémorisez la règle '50-30-20'. Ces pourcentages sont des cibles fréquentes pour les QCM.

Dentist Web

ÉTIOLOGIES - FACTEURS GÉNÉRAUX

HÉRÉDITÉ

Inclusions isolées (prédisposition familiale).

INCLUSIONS MULTIPLES (GRANDS SYNDROMES)

- Trisomie 21 (Syndrome de Down)

[REF: Q7 - Inclusions Multiples = Syndrome de Down]

- Syndrome de Crouzon
- Dysostose cléido-crânienne
- Fentes labio-alvéolo-palatines

ENDOCRINIEN & NUTRITION

- Hypothyroïdie (Retards d'éruption)

[REF: Q5 - Hypothyroïdie est une étiologie directe]

- Carences en Vitamine A et D

IATROGÈNE

Radiothérapie ionisante (sur patients jeunes = arrêt de développement).

Dentist Web

ÉTIOLOGIES - FACTEURS LOCAUX

Le Germe & Guidage

Malformations / Mauvaise orientation.
Défaut de guidage (Agénésie de l'incisive latérale ou racine courte).

Obstacles (Mécanique)

Dents surnuméraires, Kyste folliculaire, Tumeurs gingivales bénignes, Hypertrophie gingivale / Frein fibreux.

Traumatisme

Choc sur bloc incisivo-canin (jeune enfance) -> Inclusion ou horizontalisation.

Manque de Place

Origine Squelettique: Brachygnathie maxillaire (Atrésie). [REF: Q6 - Cause d'inclusion canine]
Origine Secondaire: DDM, Dérive mésiale, Perte prématurée. [REF: Q1, Q4 - DDM acquise est une cause majeure]

Dentist Web

ENQUÊTE CLINIQUE (1/3) - INTERROGATOIRE & EXO-BUCCAL

4.1 Interrogatoire

- Déterminer l'âge civil.
- Prédispositions familiales.
- Antécédents pathologiques et dentaires.
- Éliminer: Agénésie, Avulsion antérieure, Traumatisme.

4.2.1 Examen Exo-buccal

- Signes: Rares et relativement discrets.
- Observation: Concerne essentiellement le soutien de la lèvre supérieure.

[PRÉDICTION - VRAI/FAUX]: Attention, les signes exo-buccaux ne sont PAS évidents. Ils sont 'discrets'. Ne tombez pas dans le piège.

Dentist Web

ENQUÊTE CLINIQUE (2/3) - INSPECTION ENDO-BUCCALE

- Âge dentaire vs Âge civil
- Persistance dent temporaire (retard exfoliation)
- Absence dent permanente (retard éruption)
- Réduction de l'espace sur l'arcade
- Frein labial hypertrophique
- Version des dents adjacentes

FOCUS EXAMEN: LE SIGNE DE QUINTERO

[REF: Q12, Q13 - DÉFINITION EXAMEN]
Définition: Disto-vestibulo-version de l'incisive latérale.
Cause: Poussée mésiale du germe de la canine.
Signification: Oriente vers une inclusion dentaire.

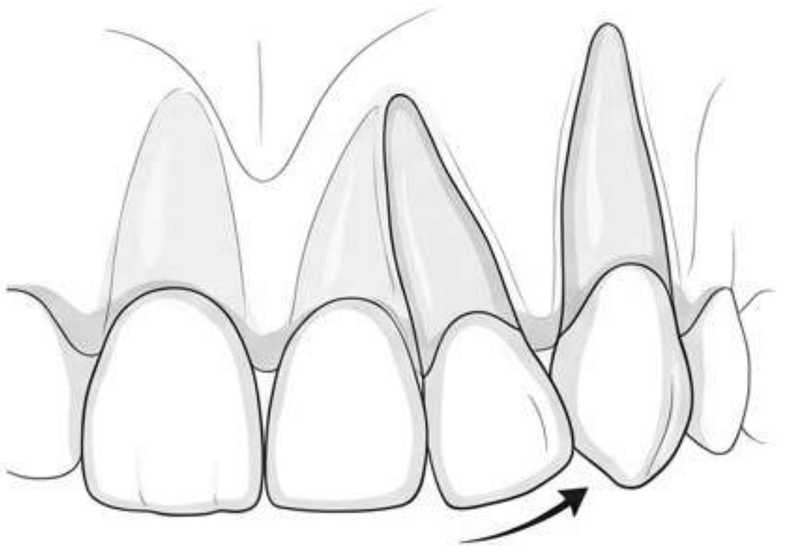

Le Signe de Quintero

Dentist Web

ENQUÊTE CLINIQUE (3/3) - PALPATION

La Voussure

Recherche d'une voussure fibro-muqueuse, incompressible.
Localisation: Palatine ou Vestibulaire.

Signes Infectieux

Palpation douloureuse.
Muqueuse inflammatoire, rouge, œdématiée (complication infectieuse).

Mobilité

Dent temporaire: Recherche de rhizalyse.
Dents permanentes adjacentes: Recherche de résorption radiculaire.

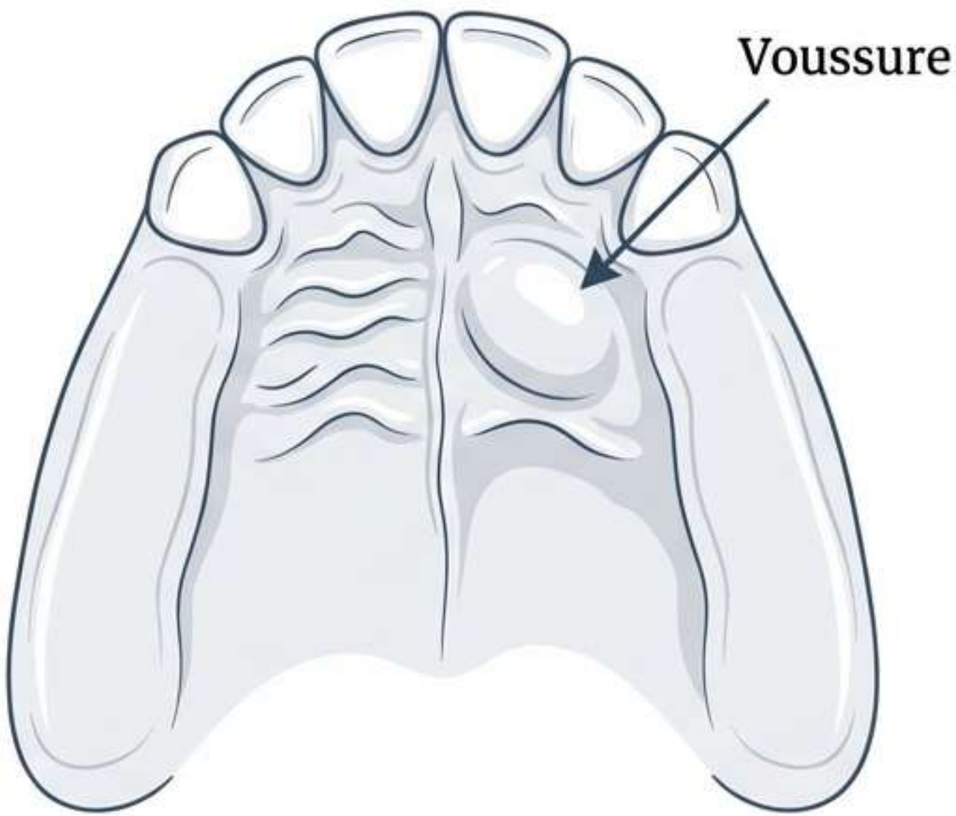

Dentist Web

IMAGERIE 2D - PANORAMIQUE & RÉTROALVÉOLAIRE

Radiographie Panoramique

- Confirme le diagnostic d'inclusion.

- Indique: Orientation, rapports, rhizalyse.

- **LIMITE MAJEURE**: Ne-sit
- **LIMITE MAJEURE**: Ne précise PAS la position vestibulo-palatine.

Cliché Rétroalvéolaire

- Précision: Ankylose, Forme (crochet), Volume.

[APPLICATION EXAMEN: MÉTHODE DE CLARK]
[Ref: Q2, Q8, Q9]
Principe: 2 clichés (Orthocentré + Décalé).
Règle: Si l'objet suit le tube = Position Palatine/Linguale.
Si l'objet va à l'inverse = Vestibulaire.
But: Déterminer la situation Palatine/Linguale.

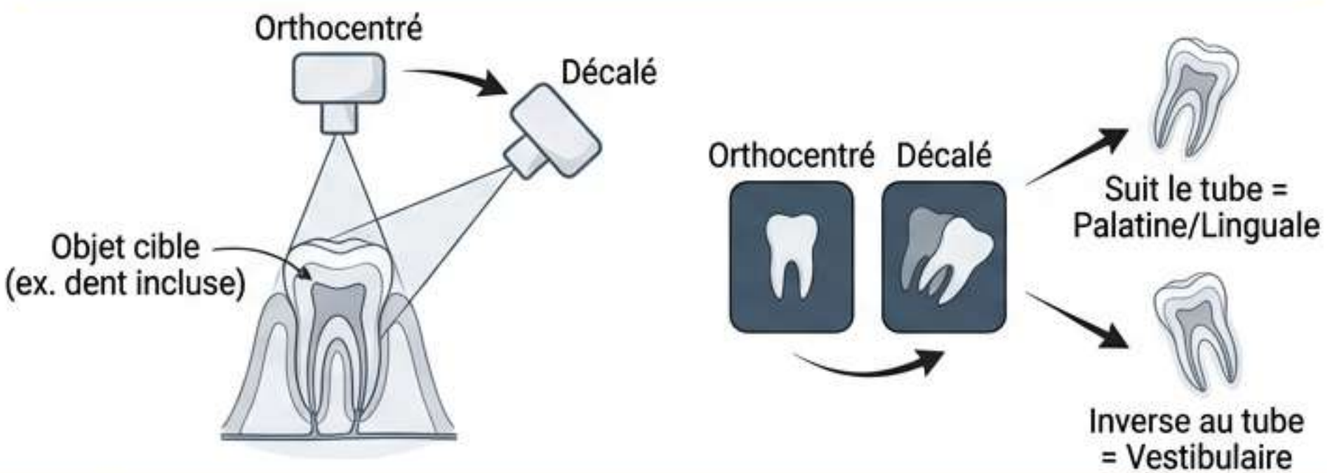

Dentist Web

IMAGERIE 2D COMPLÉMENTAIRE

Radiographie Occlusale

Complète les clichés.

Renseignement: Localisation dans le sens ANTÉRO-POSTÉRIEUR.

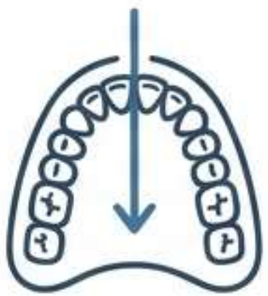

Téléradiographie de Profil

Infos: Positionnement VERTICAL et ANTÉRO-POSTÉRIEUR.

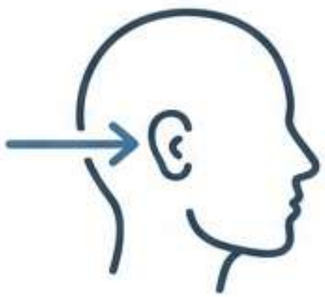

Limite: Superposition des structures D/G.

Téléradiographie de Face

Infos: Étude du sens TRANSVERSAL.

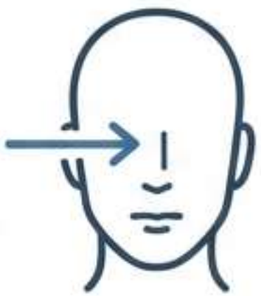

Limite: “Nettement insuffisant pour un diagnostic précis”.

Dentist Web

IMAGERIE 3D - LE GOLD STANDARD (CBCT)

L'imagerie Tridimensionnelle (CBCT / Cône-beam) est l'examen de référence.

- Diagnostic précis dans les 3 plans de l'espace.
- Rapports anatomiques exacts.
- Évaluation précise de la morphologie.

[MOTS-CLÉS EXAMEN] [Ref: Q3, Q10, Q11]
Pour toute question sur la 'LOCALISATION' précise ou la 'RECONSTITUTION 3D', la réponse est toujours le CÔNE BEAM.

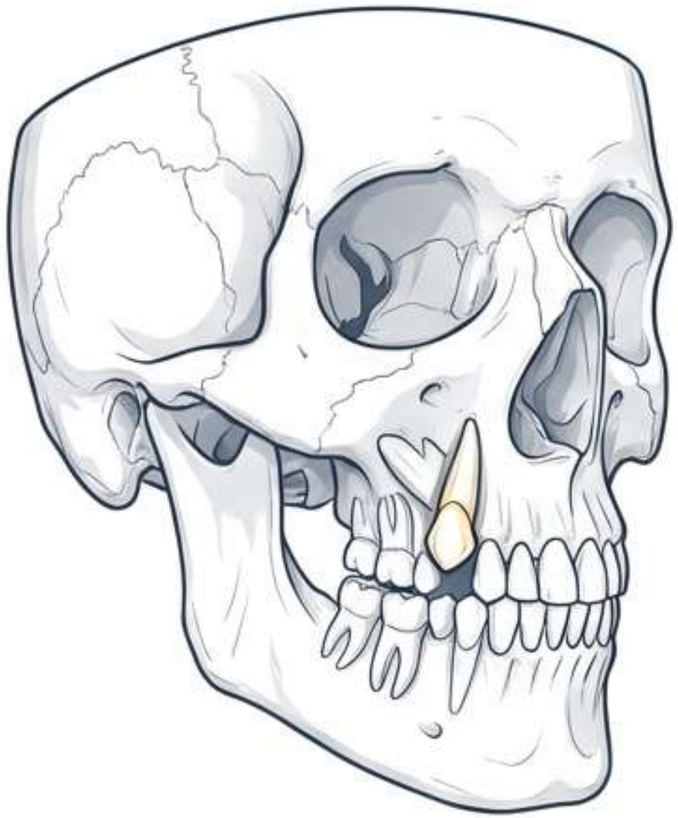

Dentist Web

DIAGNOSTIC DIFFÉRENTIEL

Absence de dent sur l'arcade?

- **Extraction Dentaire**
  - Confirmé par Interrogatoire
- **Agénésie Dentaire**
  - Confirmé par Panoramique (absence de germe)
- **Dents Enclavées**
  - Radio montre communication (sac péricoronaire <-> milieu buccal)
- **Retard d'Évolution**
  - Confirmé par âge dentaire

Dentist Web

CONCLUSION & BIBLIOGRAPHIE

Conclusion

- L'inclusion est une "anomalie surajoutée" (souvent liée à une dysmorphose).
- Clé du succès: DÉPISTAGE PRÉCOCE.
- Objectifs: Prévention & Traction chirurgico-orthodontique.

Bibliographie (Sélection)

1. BASSIGNY F (1990) - Signes prémonitoires.
2. BOILEAU M-J (2012) - Orthodontie Tome 2.
4. FAVRE DE THIERRENS C (2003) - EMC.
7. MARTEAU & BOILEAU (2014) - EMC.

Dentist Web

MASTER MIND MAP - RÉVISION RAPIDE

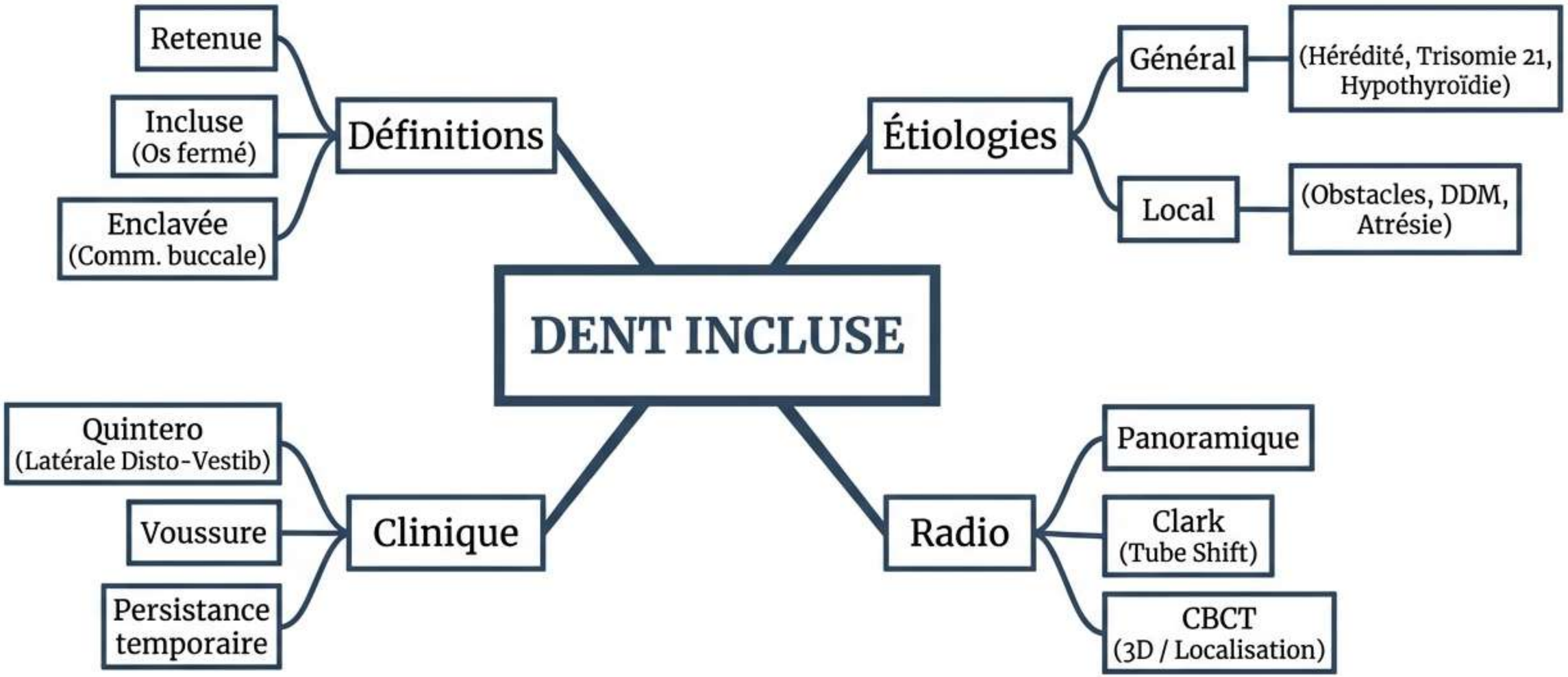

Dentist Web

PROTOCOLE DE VÉRIFICATION

- PDF Fully Scanned: Pages 1-6.
- 100% Content Coverage Confirmed.
- Definitions (Incluse/Enclavée): INCLUS.
- Statistiques (50/30/20): INCLUS.
- Étiologies (Syndromes/Hypothyroïdie): INCLUS.
- Signes Cliniques (Quintero): INCLUS.
- Radiologie (Clark/CBCT): INCLUS.
- Exam Intelligence: 13/13 Questions Mapped.

No omission detected. PDF fully scanned.

Dentist Web