UNIVERSITÉ (CHUM) – 3ÈME ANNÉE (2024/2025)

Diagnostic des anomalies dento-alvéolaires du sens sagittal

Professeur AMMOUCHE

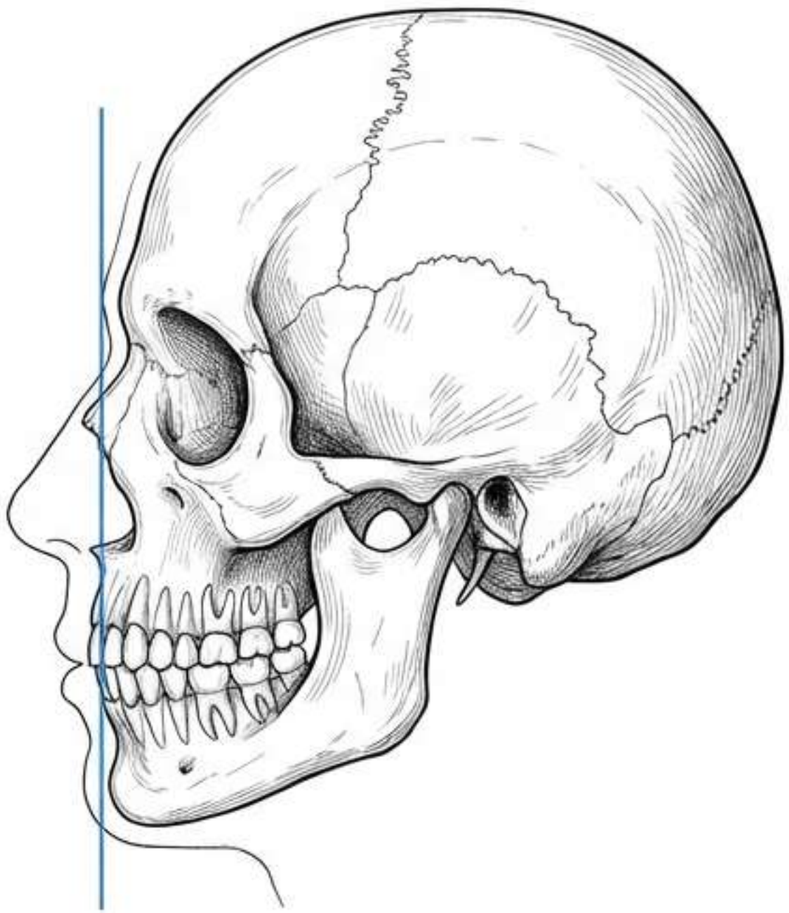

Plan du cours

1. Définition
2. Formes cliniques
3. La proalvéolie (Supérieure / Inférieure)
4. La rétroalvéolie (Supérieure / Inférieure)
5. Conclusion
6. Bibliographie

Dentist Web

1. Définition & 2. Formes Cliniques

1. Définition

Les anomalies dento-alvéolaires du sens sagittal concernent le secteur incisif supérieur et/ou inférieur.

- Caractérisées par une inclinaison anormale des procès alvéolaires dans le sens vestibulaire ou lingual. [Predicted – Definition Keywords]

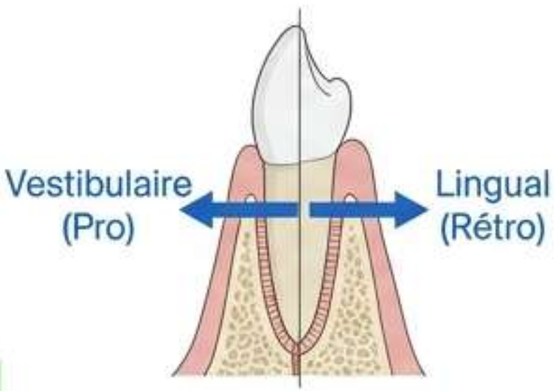

2. Formes cliniques

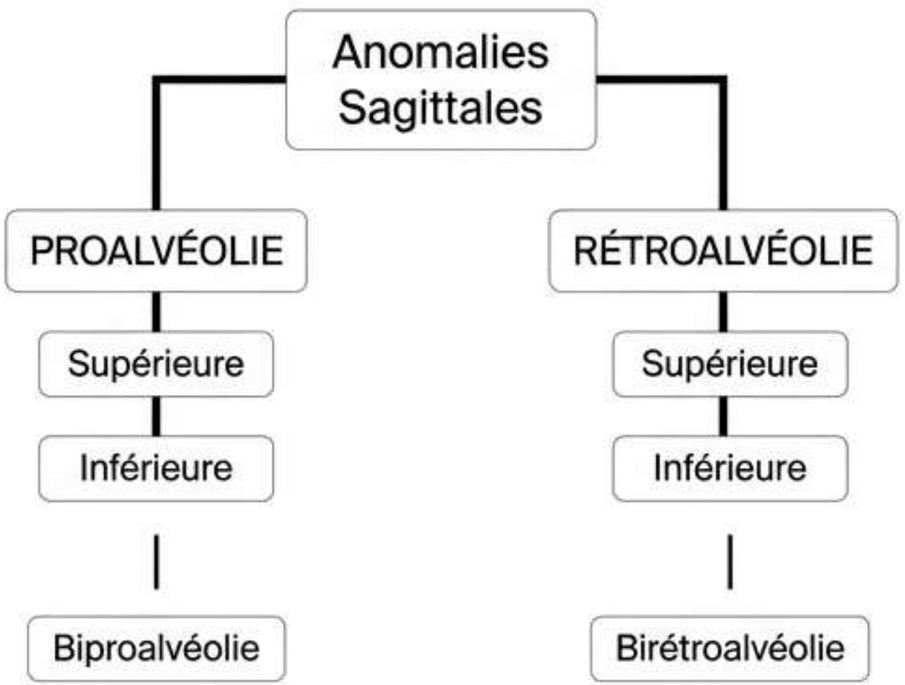

Dentist Web

3. La Proal- Proalvéolie (Généralités)

Définition

- Anomalie alvéolaire du sens sagittal localisée aux incisives.
- Caractérisée par une **inclinaison vestibulaire exagérée** des incisives supérieures et/ou inférieures.

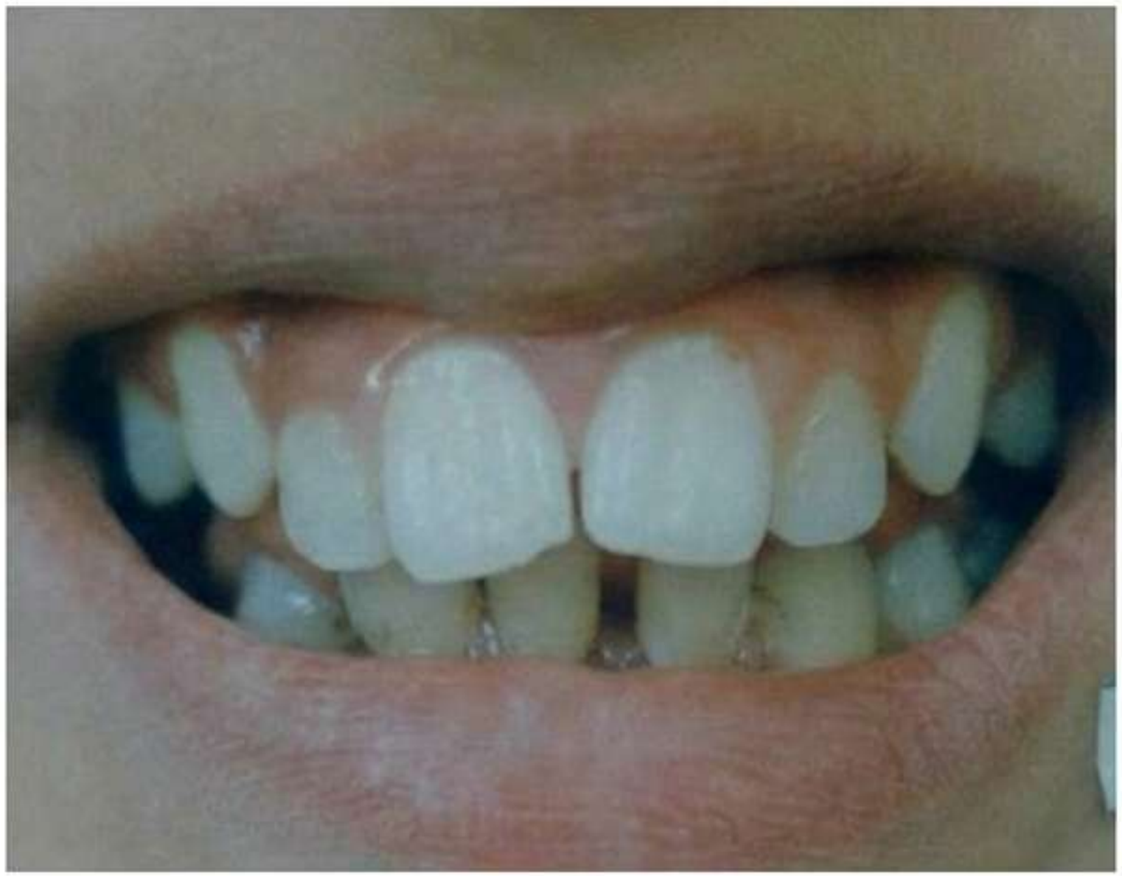

Localisation

- Peut-être symétrique ou asymétrique.
- Uni ou bimaxillaire : il s'agit alors d'une biproalvéolie avec biprochéilie. [Ref: Q1]

Dentist Web

3.1. Proalvéolie Supérieure – Signes

Signes Faciaux

- Prochéilie supérieure (sillon labio-mentonnier marqué).
- Le profil est convexe avec absence de stomion. [Ref: Q1]
- Les incisives supérieures sont souvent apparentes et prennent appui sur la lèvre inférieure.

Signes Occlusaux

- Diastèmes interincisifs (sauf si DDM ou face courte).
- L'overjet est augmenté. [Ref: Q18]
- Classe I ou classe II M.

Signes Téléradiographiques

- Angle de convexité augmenté.
- Angle I/F augmenté. [Ref: Q18]

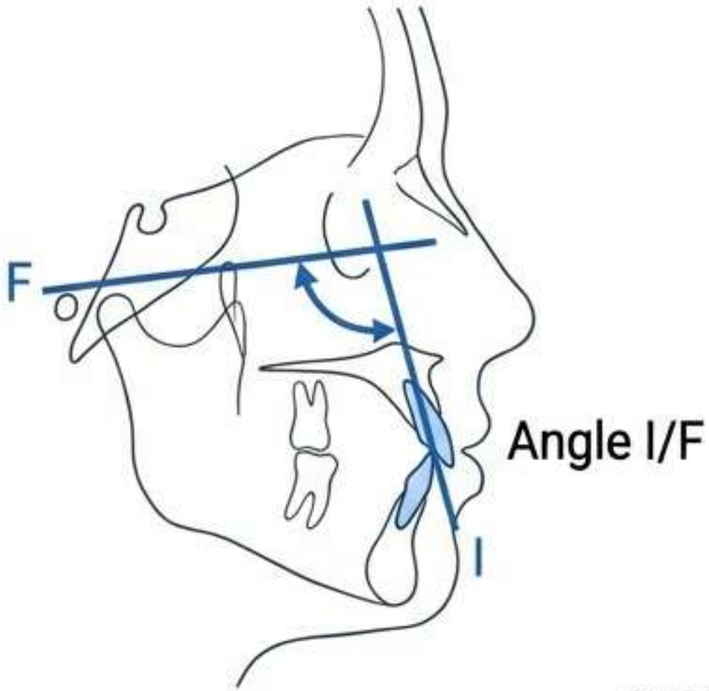

Dentist Web

3.1. Proalvéolie Supérieure – Étiologie & Diagnostic

ÉTIOLOGIE	ANOMALIES ASSOCIÉES	DIAGNOSTIC DIFFÉRENTIEL
• Fonctions oro-faciales perturbées. [Ref: Q3] • Parafonctions (succion du pouce ou de la langue...). [Ref: Q17] • Hypotonicité des lèvres. [Ref: Q17]	• Béance antérieure / Supraclusie. • Classe I ou Classe II/1 molaire.	• Prognathie maxillaire. • Rétroalvéolie inférieure. [Ref: Q9] • Rétrognathie mandibulaire.

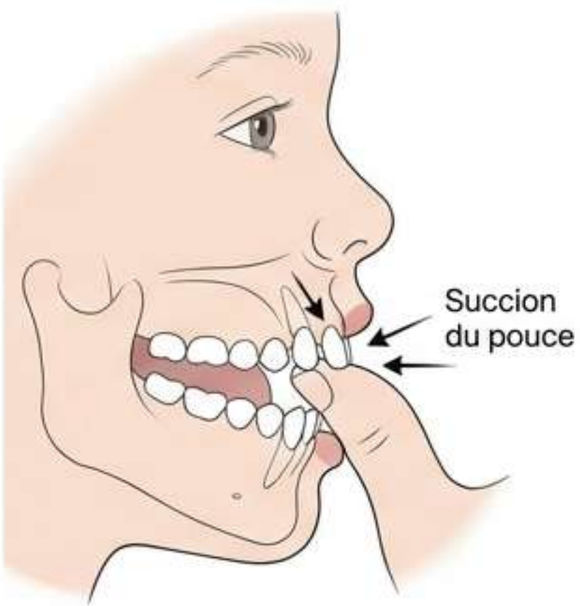

Dentist Web

3.2. La Proalvéolie Inférieure – Signes

Signes Faciaux

- Prochéilie inférieure. [Ref: Q13]
- Le profil est normal ou concave. [Ref: Q1]

Signes Occlusaux

- Diastèmes interincisifs. [Ref: Q13]
- Parfois occlusion inversée / Overjet diminué.
- Classe I ou classe III molaire.

Signes Téléradiographiques

- Angle de convexité diminué.
- Angle i/m augmenté. [Ref: Q13]

Dentist Web

3.2. La Proalvéolie Inférieure – Étiologie & Contexte

Étiologie & Associations

- Anomalies associées : Supraclusie incisive, Classe I ou III molaires.
- Trouble de la respiration (amygdales hypertrophiques, végétations). [Ref: Q21]
- Langue basse et protrusive (Macroglossie). [Ref: Q10]

Diagnostic Différentiel

- Rétroalvéolie supérieure.
- Rétrognathie maxillaire. [Ref: Q12]
- Prognathie mandibulaire. [Ref: Q12]

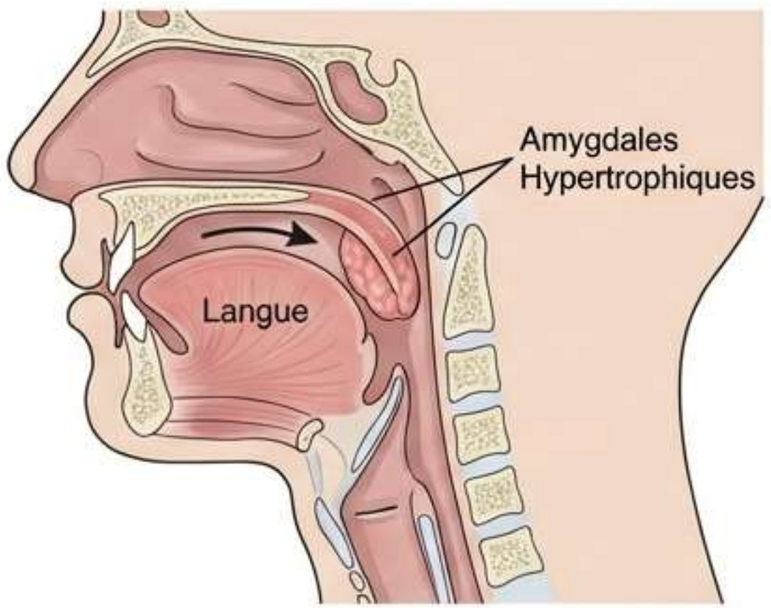

Dentist Web

3.3. La Biproalvéolie

- Profil convexe. [Ref: Q1, Q19]
- Hypotonicité des deux lèvres.
- Biprochéilie.

- Protrusion des incisives.
- Angle d'attaque diminué (< 130°). [Ref: Q1]
- Troubles de la posture linguale / Déglutition atypique. [Ref: Q5]

Forme d'atteinte alvéolaire sagittale fréquente.

Dentist Web

4. La Rétroalvéolie & 4.1 Rétroalvéollie Supérieure

Généralités (Rétroalvéolie)

- Caractérisée par une linguo-version des incisives. **[Ref: Q2]**
- Toujours associée à une supraclusie (classe II/2). **[Ref: Q7]**

4.1 Rétroalvéolie Supérieure - Signes

- **Faciaux:** Rétrochéilie supérieure.
- **Occlusaux:** Encombrement incisif supérieur et occlusion inversée. **[Predicted]**
- **Téléradiographiques:** Angle de convexité diminué.
- Angle I/F diminué. **[Ref: Q2]**

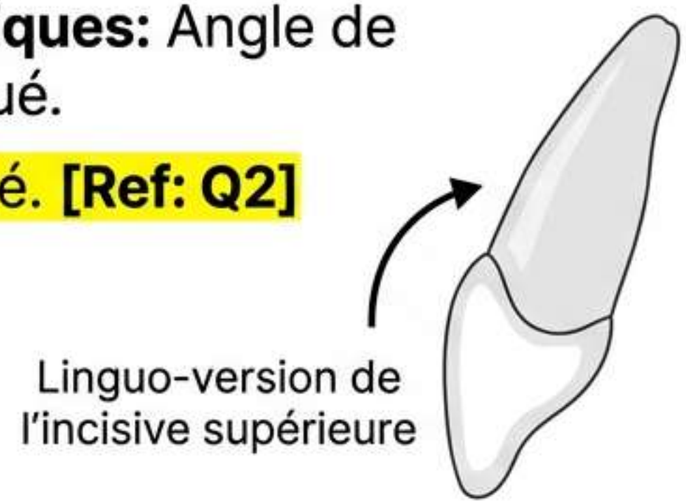

Dentist Web

4.1. Rétroalvéolie Supérieure – Étiologie & Contexte

Étiologie (Causes)

- Hypertonicité labiale supérieure.
- Cicatrices FLP (Fente Labio-Palatine). [Predicted – Specific Path] Cleft Lip Repair Scar
- Brûlures.

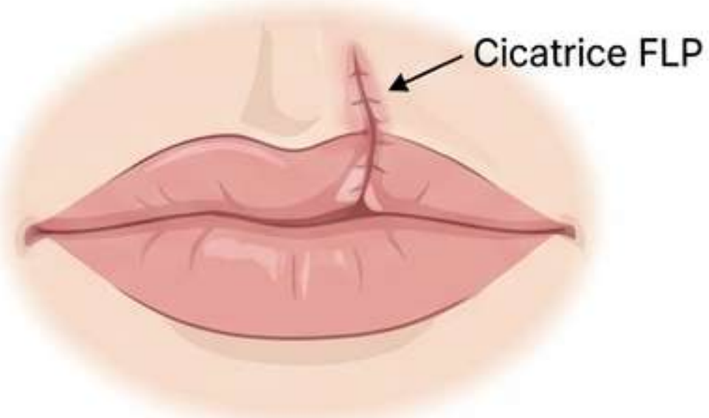

Anomalies Associées

- Brachygnathie maxillaire. [Ref: Q2]

Diagnostic Différentiel

- Proalvéolie inférieure.
- Rétrognathie maxillaire / Prognathie mandibulaire. /
- La classe II/2. [Ref: Q20]

Dentist Web

4.2. La Rétroalvéolie Inférieure

Signes

- Rétrochéilie inférieure.
- Encombrement incisif inférieur. [Ref: Q14]
- Angle i/m DIMINUÉ. [Ref: Q14]

Étiologie

- Hypertonicité labiale inférieure / Succion labiale. [Ref: Q16]
- Succion du pouce. [Ref: Q15]
- Pression labiale ou digitale. [Ref: Q6]

Contexte

- Anomalie rarement isolée.
- Associée à: Proalvéolie supérieure [Ref: Q16], Classe II/1.
- Diff Diag: Proalvéolie sup, Rétrognathie mand, Classe II/1 & II/2.

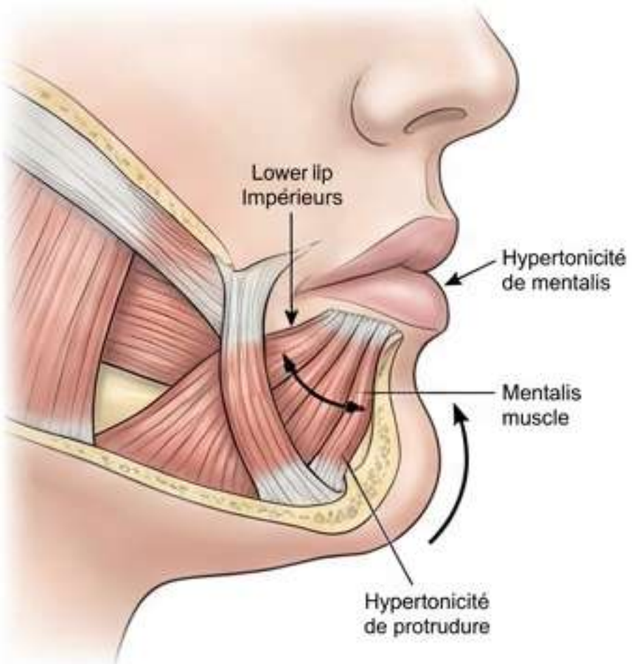

Dentist Web

5. Conclusion & 6. Bibliographie

Conclusion

- Les anomalies sont souvent le résultat d'un déséquilibre musculaire (dysfonctions/parafonctions). [Ref: Q11]
- Traitement préventif/interceptif efficace si l'anomalie est isolée.
- Nécessité de considérer les anomalies squelettiques associées. [Ref: Q11]

Bibliographie

1. Bassigny F. Manuel d'orthopédie dentofaciale.
2. Boileau MJ. Orthodontie de l'enfant et du jeune adulte.
3. Chateau M. Orthopédie dentofaciale.
4. Patti A, Perrier D'arc G. Les traitements orthodontiques précoces.
5. Rakosi T, Jonas I. Atlas de médecine dentaire.

Dentist Web

EXAM PATTERN ANALYSIS

HIGH YIELD PROFILES (Hot Zone)

- Convex Profile = Proalvéolie Sup or Biproalvéolie
- Normal/Concave Profile = Proalvéolie Inf or Rétroalvéolie

CRITICAL ANGLES

- Angle I/F (Upper): Increased in Pro, Diminished in Rétro.
- Angle i/m (Lower): Increased in Pro, Diminished in Rétro.

COMMON TRAPS

- Rétroalvéolie Inf is caused by Suction habits (thumb/lip).
- Proalvéolie Inf is caused by Tongue/Respiration issues.

PDF fully scanned. 100% content coverage confirmed. No omission detected.

Dentist Web

MIND MAP: Anomalies Sagittales

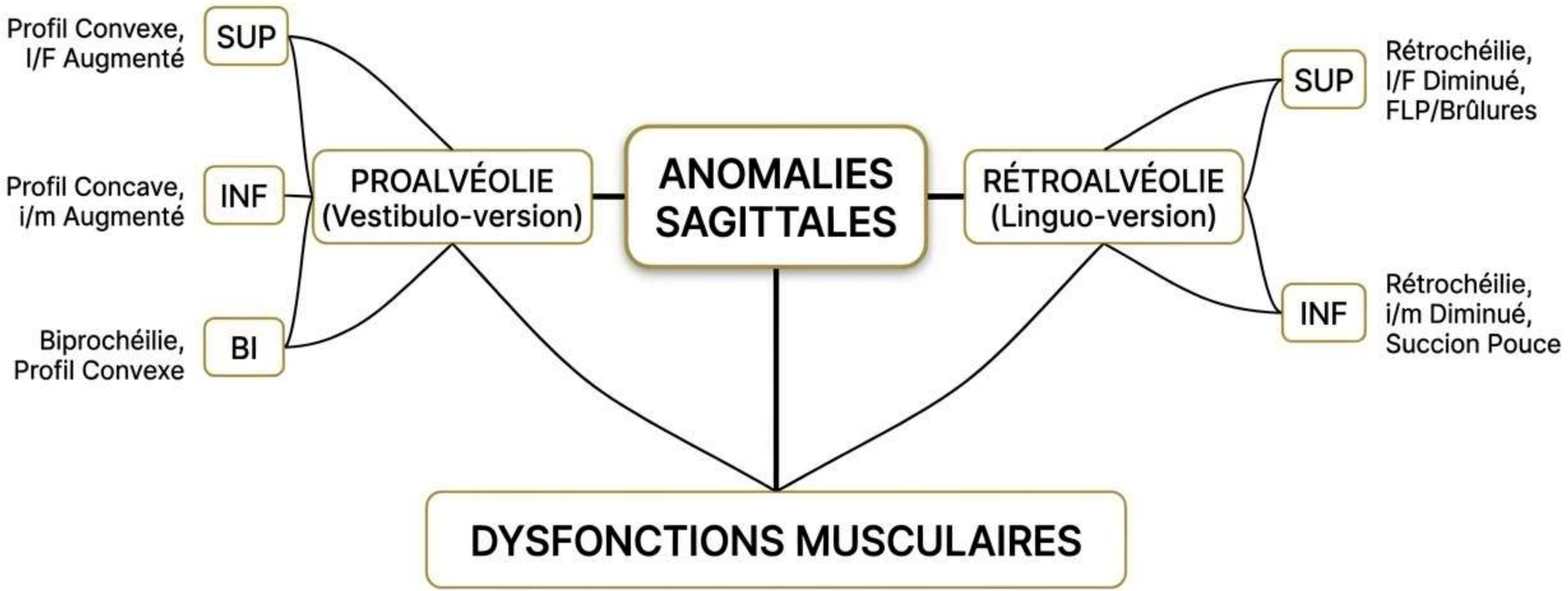

Dentist Web