Analyse des Tendances d'Examen

Stratégie de Révision : Anomalies Transversales

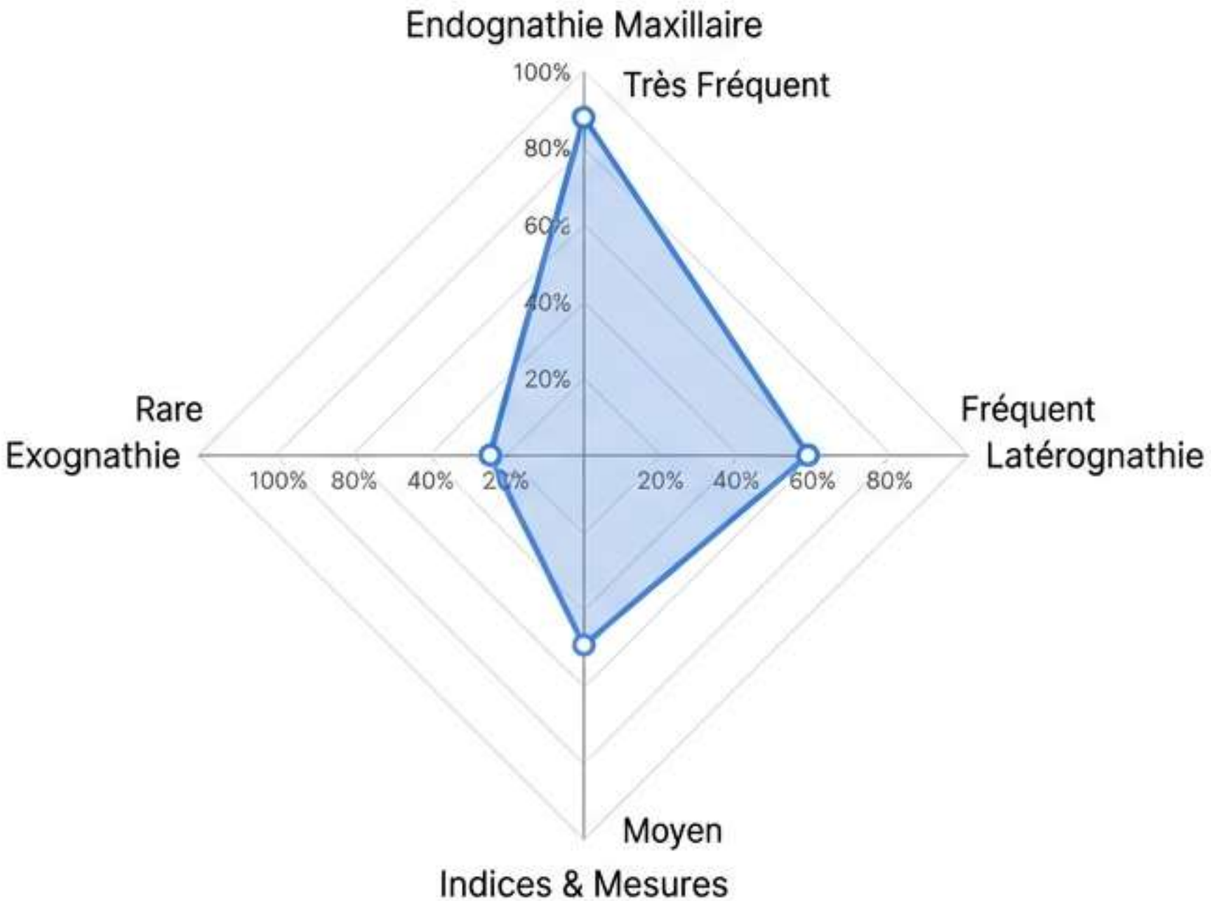

L'Endognathie Maxillaire (Symétrique & Asymétrique)

~60% des questions d'examen. Focus majeur : signes cliniques, association fentes, diagnostic différentiel.

Latérognathie Mandibulaire

Point clé : Le 'Chemin de fermeture' est strictement **DROIT** [Ref: Q12 2025]. Ne pas confondre avec la latéro-déviation.

Exognathie Mandibulaire : Sujet peu testé. Probabilité élevée de question sur la définition/étiologie [Predicted].
Lignes de Référence : Les lignes horizontales (ophriaque, etc.) sont fondamentales [Predicted].

Dentist Web

Protocole de Diagnostic : Structure du Cours

I. DÉFINITION - RAPPELS

- Classification des anomalies
- Définition des anomalies basales (Sens Transversal)

II. ÉLÉMENTS DE DIAGNOSTIC

- Anamnèse
- Examen Clinique (Exo-buccal, Endo-buccal, Fonctionnel)
- Examens Complémentaires (Photo, Moulage, Radio)

III. FORMES CLINIQUES

- Endognathie Maxillaire (Sym/Asym)
- Endognathie Mandibulaire
- Exognathie Maxillaire
- Exognathie Mandibulaire
- Latérognathie Mandibulaire

Dentist Web

I. Définition et Classification

Définition Générale

Variations morphologiques et fonctionnelles de la sphère oro-faciale.

Conséquences : Troubles esthétiques, fonctionnels et occlusaux.

Classification :

1. Anomalies des bases (décalage)
2. Anomalies des procès alvéolaires (hauteur/direction)
3. Anomalies dentaires (volume, nombre, position)

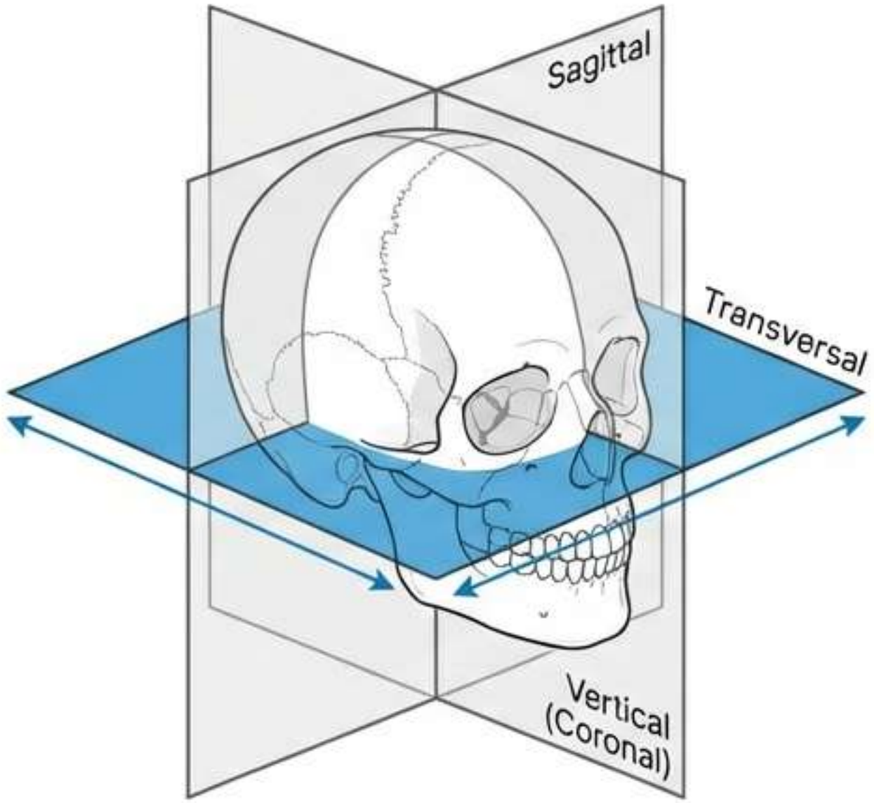

Anomalies Basales Transversales

Touchent le maxillaire et/ou la mandibule.

Deux formes cliniques :

1. Insuffisance (Endognathie) : Dysharmonie maxillo-mandibulaire. Risque d'anomalie cinétique : la latérodéviation mandibulaire. (Highlight Yellow: [Ref: Q1, Q18])
2. Excès (Exognathie) : Maxillaire et/ou mandibulaire.

Dentist Web

II. Diagnostic : L'Anamnèse

Hérédité

Antécédents

Habitudes

Respiration

- **Âge & Hérédité**
- **Antécédents médicaux :** Traumatismes, maladies petite enfance.
- **Antécédents dentaires :** Caries, extractions précoces.

- **Habitudes déformantes :** Succion digitale, linguale ou labiale.
- **Troubles de la respiration :** Amygdales hypertrophiques, végétations adénoïdes.

Note Examen - Respiration : Une respiration buccale peut aggraver une endognathie débutante ou être causée par une endognathie sévère. Influence directe sur le sens transversal. [Ref: Q18 2025]

Dentist Web

Examen Clinique : Exo-buccal (Visage)

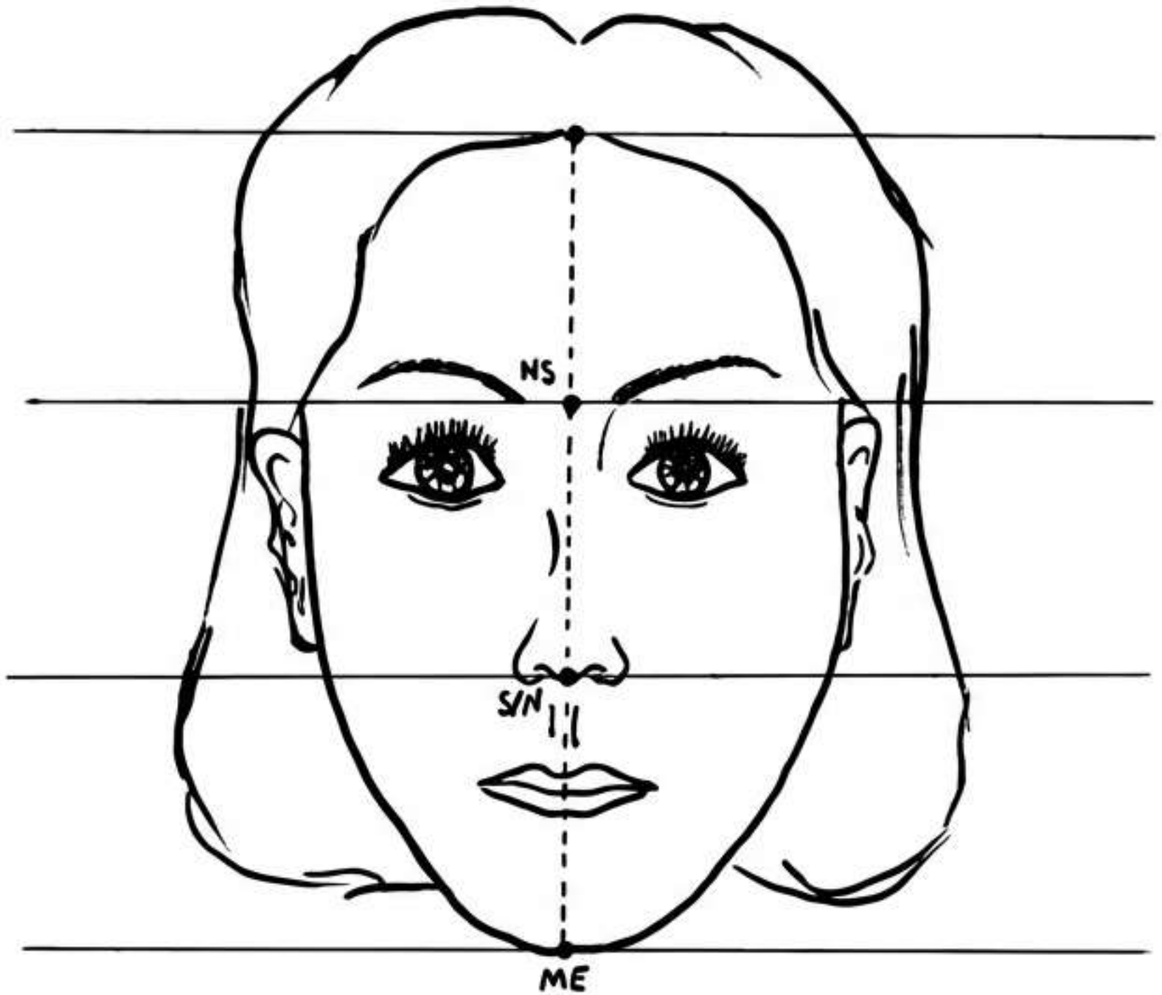

Observation de Face

- Forme générale crânio-faciale.
- **Symétrie :** Face / Plan Sagittal Médian (PSM).
- **Parallélisme :** Arcades sourcilières et yeux.
- **Nez :** Forme et largeur des narines.
- **Structure :** Forme des apophyses zygomatiques, relief des joues.
- **Bouche :** Symétrie des lèvres / PSM.
- **Sourire :** Largeur du maxillaire.
- **Menton :** Position.

Palpation : Procéder à une palpation musculaire (lèvres, joues, masséters) et examen des ATM. [Predicted – Clinical Procedure]

Dentist Web

Examen Clinique : Endo-buccal

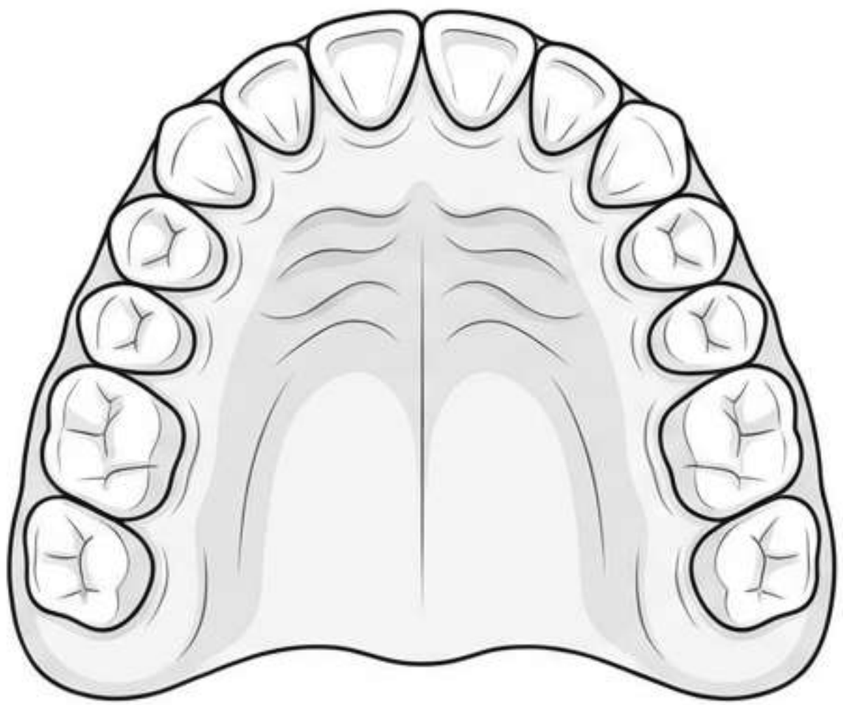

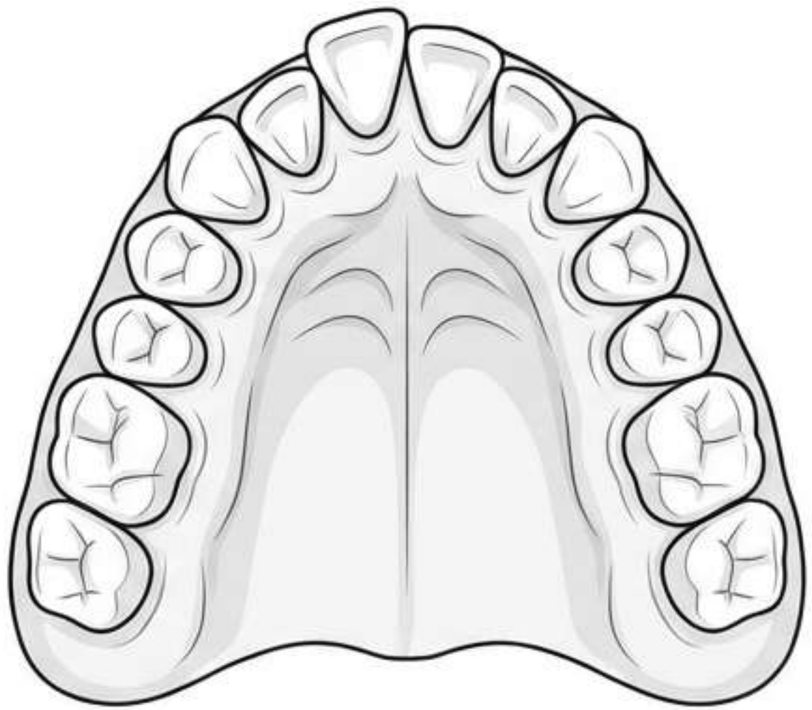

1. Arcades

- Forme (V ou U) et Dimension.
- Voûte palatine (Ogivale ?).
- Rapport des arcades.

2. Symétrie

- Hémi-arcades / Raphé médian.
- Freins (lingual et labial inférieur).

3. Procès Alvéolaires

- Déformations ou inclinaisons.
  - *Note :* Compensation alvéolaire possible si non-concordance transversale.

4. Dents

- Anomalies de nombre, forme, volume (se superposent aux anomalies squelettiques).

Dentist Web

Examen Fonctionnel & Occlusal

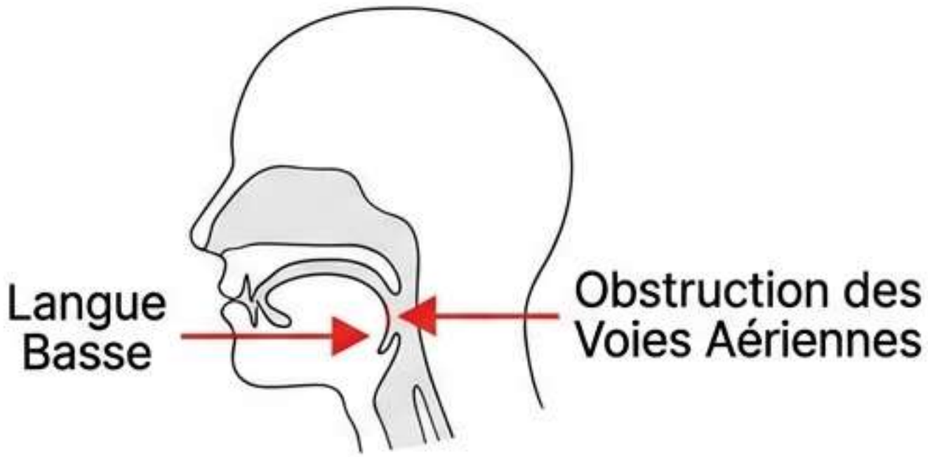

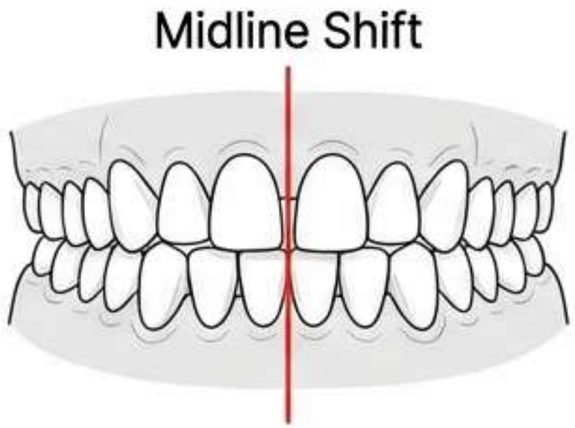

Fonctions

Langue : Morphologie, volume, posture (repos/déglutition), frein.

Dysfonctions :

- Respiration buccale (langue basse, amygdales hypertrophiques). [Ref: Q18]
- Déglutition atypique.
- Problèmes de mastication.

Rapports Occlusaux

Statique & Dynamique :

- Occlusion incisive, canine, molaire, secteurs latéraux.
- Continuité des arcades.
- **Chemin de fermeture** (Crucial pour le diagnostic différentiel).
- Pente incisive en propulsion.
- Protection canine ou de groupe en latéralité.

Dentist Web

Examens Complémentaires

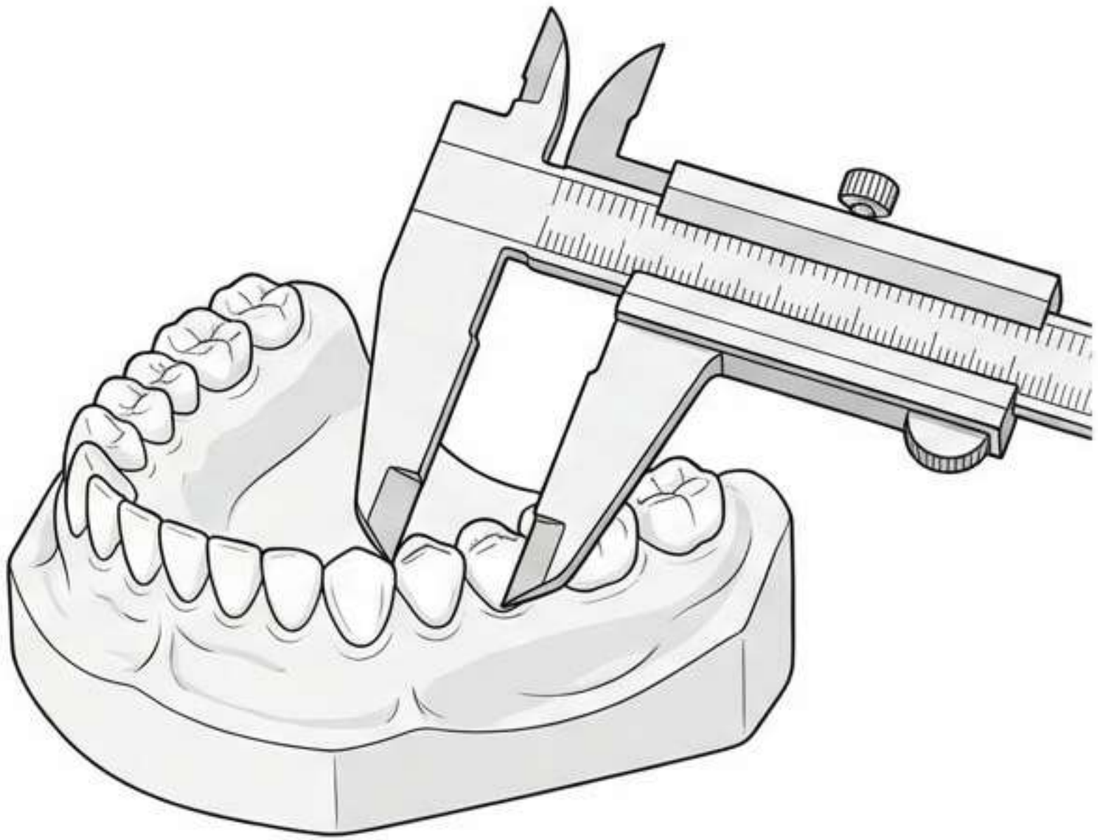

1. Photographies (Face & Profil)

Mensurations basées sur le PSM.

Lignes horizontales (parallèles entre elles et perpendiculaires au PSM) : (Predicted – List Memorization])

- Ligne ophriaque
- Ligne bipupillaire
- Ligne sous-nasale
- Ligne bicommissurale

2. Moulages

Examen des arcades (Courbe de Spee, Wilson, Forme V/U).

Indices de mensuration (Diagnostic alvéolaire ou osseux) :

- Indice de Pont
- Indice de Château
- Indice d'Izard (Ref : Q19 2025])

3. Radiographies

Panoramique : Symétrie nasale et maxillo-mandibulaire / PSM.

Téléradiographie : Incidence frontale et axiale.

Dentist Web

III. L'Endognathie Maxillaire

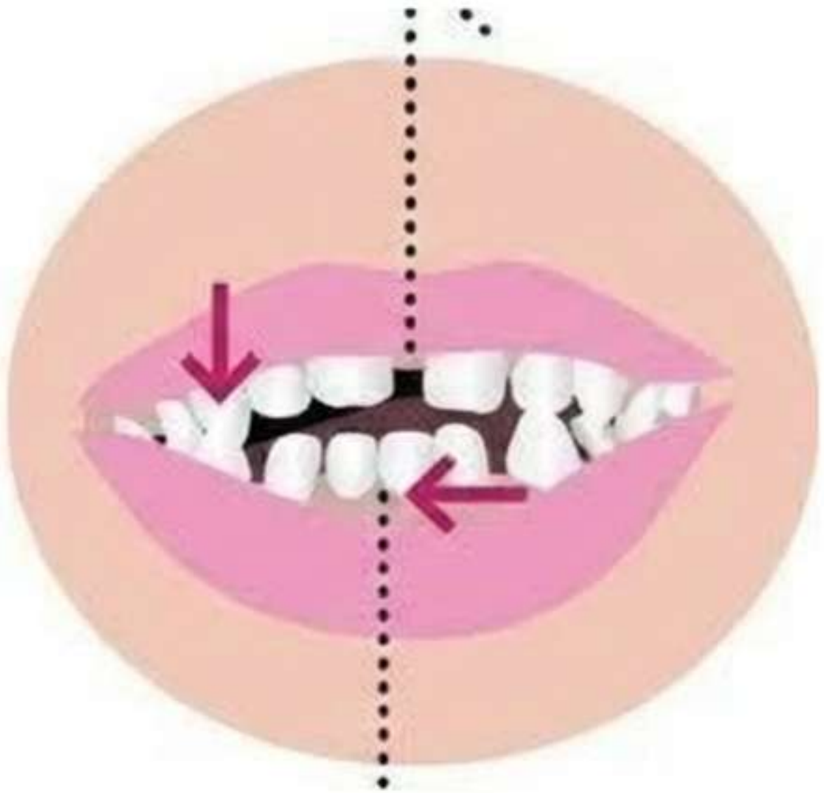

Définition : Insuffisance de développement du maxillaire dans le sens transversal. [Ref: Q1 2021]

Caractéristique Clé : Inclinaison normale des Prémolaires (PM) et Molaires (M). [Ref: Q1 2021]

Association : Souvent associée à un encombrement antérieur. [Ref: Q1 2021]

- Peut être Symétrique. [Ref: Q6 2024]
- Peut être Asymétrique. [Ref: Q6 2024]
- Peut être Unilatérale ou Bilatérale. [Ref: Q6 2024]

Dentist Web

A. Endognathie Maxillaire Symétrique (Signes)

Signes Faciaux

- **Peu ou pas** de signes faciaux (sauf si associée à d'autres malocclusions). [Ref: Q2 2021]
- **Cas Sévères :** Allongement de la face marqué possible. [Ref: Q2 2021, Q16 2020]

Signes Occlusaux

- **Voûte Palatine :** Symétrique et ogivale. [Ref: Q2 2021]
- **Indice d'Izard :** Diminué. [Ref: Q19 2025]
- **Arcade Mandibulaire** : Normale. [Ref: Q16 2020]
- **Occlusion :** Croisée unilatérale (avec latéro-déviation) OU Bilatérale sans latéro-déviation.
- **Milieux Incisifs :** Coïncident au repos et en ICM (sauf déviation du chemin de fermeture). [Ref: Q10 2023, Q16 2020]

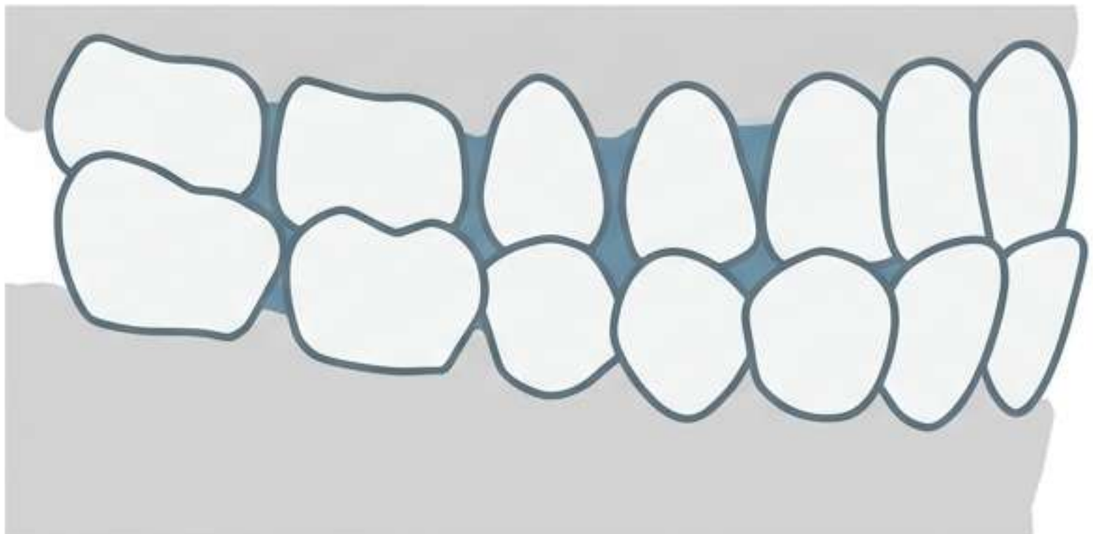

Dentist Web

Endognathie Maxillaire Symétrique (Fonction & Étiologie)

Helvetica Now Display
Signes Fonctionnels

- Interposition linguale entre les arcades (déglutition).
- **Ventilation** : Buccale ou mixte (Obstruction des voies aériennes, langue basse).

Helvetica Now Display
Facteurs Étiologiques

- Hérédité, Malformation congénitale génétique.
- Dysfonctions linguales (repos/déglutition/phonation).
- Troubles respiratoires (Obstruction).
- Troubles de la mastication.
- Succion digitale.

Helvetica Now Display
Diagnostic Différentiel

- Endoalvéolie maxillaire.
- Exoalvéolie ou exognathie mandibulaire. [Ref: Q19 2025]

Dentist Web

B. Endognathie Maxillaire Asymétrique

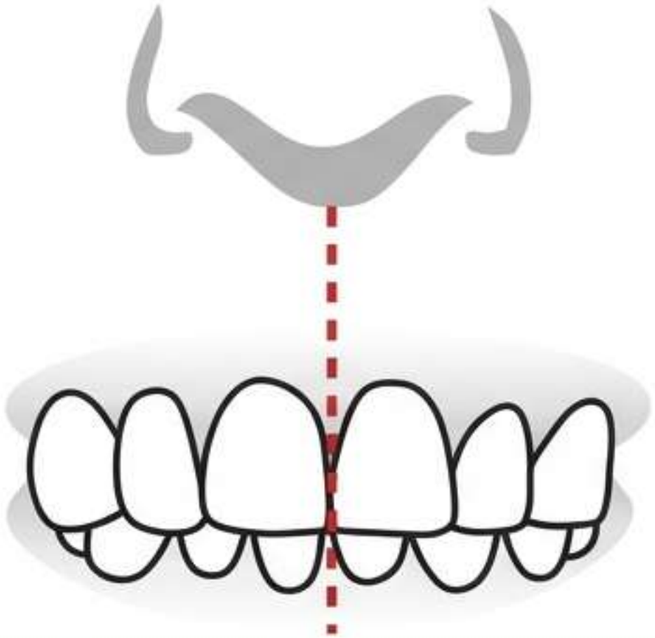

Asymmetric

Contexte Clinique

Se rencontre surtout dans les cas de **fentes labio-palatines**. [Ref: Q2 2019, Q19 2019]

Signes Cliniques

- **Voûte Palatine :** Asymétrique. [Ref: Q3 2021, Q5 2020]
- **Occlusion :** Articulé croisé unilatéral (linguocclusion côté atteint). [Ref: Q3 2021, Q19 2019]
- **Important :** SANS latéro-déviation mandibulaire (coïncidence des points incisifs).
- **Face :** Déformation par aplatissement du côté atteint. [Ref: Q3 2021, Q5 2020]
- **Lignes :** Convergence des lignes sourcilières et commissurales du côté sain. [Ref: Q3 2021, Q5 2020]

Dentist Web

C. Endognathie Mandibulaire

Caractéristiques

- Anomalie peu fréquente.
- Correspond à une mandibule de volume réduit et en rétroposition.
- Ou à une compensation d'une endognathie maxillaire.
- **Étiologie :** Lien possible avec posture linguale haute.

Diagnostic Différentiel

- Endoalvéolie mandibulaire.
- Endognathie maxillaire.
- Exoalvéolie maxillaire.
- Exognathie maxillaire. [Ref: Q12 2023]

Dentist Web

D. Exognathie Maxillaire

Définition

Excès de développement du maxillaire dans le sens transversal.

Signes Faciaux

- Face large avec diminution de l'étage inférieur. [Ref: Q7 2020]
- Pommettes saillantes.
- Profil plat ou concave.

Signes Occlusaux

- Arcade large, Palais peu profond.
- Vestibulo-version ou palato-version des secteurs latéraux.
- **Supraclusie importante voire vraie.** [Ref: Q7 2020]
- Mandibule inscrite dans le maxillaire.

Étiologie

Hérédité, Macroglossie (langue haute), Expansion excessive iatrogène.

Dentist Web

E. Exognathie Mandibulaire

Définition & Étiologie

- **Définition :** Anomalie rare. Mandibule trop large dans le sens transversal.
- **Étiologie :** Langue volumineuse et basse.

Diagnostic Différentiel

- L'endoalvéolie ou endognathie supérieure.
- L'exoalvéolie inférieure.

Dentist Web

F. La Latérognathie Mandibulaire (Structurelle)

Définition

Anomalie basale caractérisée par une asymétrie de **forme** de la mandibule (déformation structurale). [Ref: Q3 2019]

Point Majeur - Cinétique

- **Chemin de fermeture est DROIT** (Pas de déviation). [Ref: Q12 2025]
- **Proglissement :** ABSENT. [Ref: Q12 2025]

Caractéristiques Cliniques

- Occlusion inversée unilatérale.
- Milieux incisifs déviés en ICM **ET** en RC.
- **Esthétique** : PSM dévié à partir du point sous-nasal.
- **Radio** : Non coïncidence des hémi-mandibules.

Facteurs Étiologiques

- Hérédité / Congénital (Hémi-atrophie enfance). [Ref: Q3 2019]
- Troubles de croissance, Pathologies articulaires, Atteintes neuro-musculaires. [Ref: Q13 2023]

Dentist Web

Diagnostic Différentiel : La Latéro-déviation

Définition

C'est une anomalie **cinétique** due à un trouble occlusal (contacts prématurés).

Comparaison Fondamentale :

Latérognathie (Squelettique)	Latéro-déviation (Fonctionnelle)
Asymétrie visible au **Repos**.	Asymétrie visible en occlusion, **pas au repos**.
Chemin de fermeture **DROIT**.	Chemin de fermeture **DÉVIÉ**.
Cause : Forme osseuse.	Cause : Prématurité, Endognathie Maxillaire. [Ref: Q14 2024]

Dentist Web

Synthèse : Carte Mentale (Mind Map)

Anomalies Transversales

Endognathie Maxillaire

Symétrique

- Voûte Ogivale
- Encombrement
- Indice Izard ↓

Asymétrique

- Fentes Labio-palatines
- Face plate côté atteint
- X-bite unilatéral

Exognathie Maxillaire

- Face Large
- Supraclusie
- Pommettes saillantes

Latérognathie Mandibulaire

- Asymétrie de FORME
- Chemin de fermeture DROIT
- Milieux déviés en RC et ICM

Diagnostic Différentiel

- Latéro-déviation : Problème Cinétique (occlusal) vs Squelettique

PDF fully scanned. 100% content coverage confirmed. No omission detected.

Dentist Web