Diagnostic des Anomalies Dento-Alvéolaires du Sens Transversal

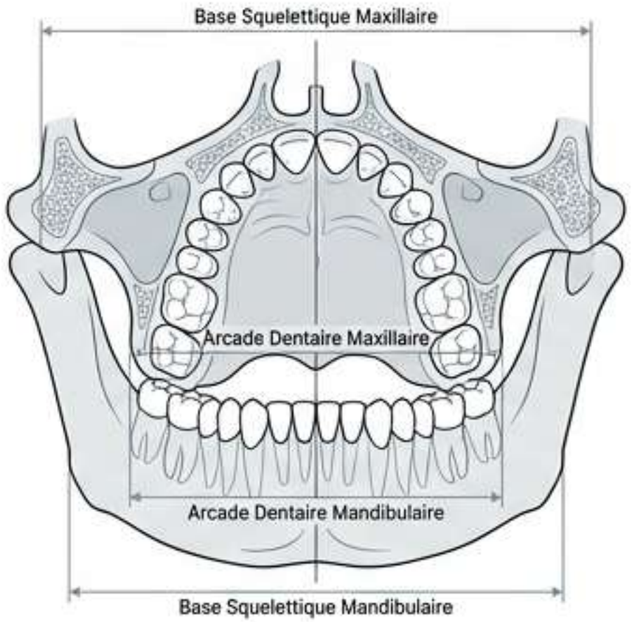

Ces anomalies sont souvent associées à celles dans le sens transversal du système squelettique.

Difficilement dissociable. [Predicted – Foundational concept]

Le diagnostic repose essentiellement sur :

- L'examen clinique de l'occlusion des secteurs latéraux.
- L'examen radiographique.

Dentist Web

1. Endoalvéolie Supérieure : Définition & Classification

Définition :

- C'est une anomalie morphologique du sens transversal.
- Caractérisée par une inclinaison linguale des dents d'un ou des deux secteurs latéraux. Ref: Q9

Association :

- Fréquemment associée à une anomalie cinétique (la latérodéviation).

Taxonomie Clinique :

Endoalvéolie Supérieure
- Symétrique
- Asymétrique

Dentist Web

1-1. Endoalvéolie Symétrique (Type Cinétique)

Avec linguoclusion unilatérale et latéro-déviation

Signes Faciaux	Signes Occlusaux (Denture Temporaire)	Signes Occlusaux (Denture Mixte)

• Déviation du menton en ICM. [Ref: Q11, Q13]	• Occlusion croisée unilatérale s'observe après le suçage du pouce (1–5 ans). Parfois transitoire. [Ref: Q13]	• Arcades séparées :
		  ○ Arcade mandibulaire normale. [Ref: Q1]
		• Rapport inter-arcade :
		  ○ Au repos :
		  ▪ Coïncidence des points inter incisifs. [Ref: Q2]
		  ○ Chemin de fermeture : Dévie (latéro-déviation).
		  ○ En ICM :
		  ▪ Non coïncidence des milieux inter incisifs.
		  ▪ Linguocclusion unilatérale du coté dévié. [Ref: Q2, Q11]

Dentist Web

Signes Téléradiographiques (Endoalvéolie Symétrique)

Téléradiographie :
• **Cliché Axial** : Permet d'objectiver la symétrie de la mandibule. [Ref: Q11, Q13] • **De Profil** : Aucun trouble n'est décelable.
Incidence de Bouvet :
• On a une image des molaires projetées lingualement par rapport à la ligne d'arcade. [Ref: Q2] • Cette description technique de l'incidence de Bouvet est hautement probable à l'examen. [Predicted – Technical Description]

Dentist Web

1-1. Endoalvéolie Symétrique (Type Bilatéral)

Avec linguoclusion bilatérale

Caractéristiques Clés :

- La latérodéviation est absente.
- Difficile de différencier cette anomalie d'une endognathie maxillaire. [Ref: Q12, Q15]
- Peu d'encombrement incisif.

Signes Occlusaux :

- En RC et en ICM les milieux coïncident (Pas de latéro-déviation). [Ref: Q12]
- Occlusion croisée bilatérale.

Etiologie :

- Situation basse de la langue.
- Déglutition atypique, succion digitale. [Ref: Q12]
- Microglossie et rarement aglossie.

Dentist Web

Diagnostic Différentiel : Endoalvéolie Symétrique

1. **Endognathie Symétrique :**
   - Souvent confondues car indissociables.
   - Seul l'**encombrement dentaire** permet de pencher vers le diagnostic d'endognathie. [Ref: Q9, Q12]
2. **Exognathie ou Exoalvéolie Inférieure.**
3. **Latéro-glissement** : Par présence de prématurités. [Ref: Q7]

* Diagnostic différentiel :
- Endognathie symétrique et endoalvéolie sont souvent confondues car indissociables, seul l'encombrement dentaire permet de pencher vers le diagnostic d'endognathie.
- Exognathie ou exoalvéolie inférieure.
- Latéro-glissement par présence de prématurités.

Dentist Web

1-2. Endoalvéolie Asymétrique

- **Généralités :**
  - Anomalie beaucoup plus rare que l'endoalvéolie symétrique.
  - Due à une mastication unilatérale. [Ref: Q14]

- **Clinique :**
  - Palato-version du secteur latéral caractérise un seul coté.
  - Sans troubles cinétiques de l'occlusion. [Ref: Q14, Q16]
  - Les milieux coïncident en RC et en ICM. [Ref: Q1]
  - Linguocclusion unilatérale. [Ref: Q14]
  - Développement asymétrique du maxillaire. [Ref: Q1, Q16]

Dentist Web

2. Endoalvéolie Inférieure : Clinique

Définition & Fréquence :

- Anomalie de très faible fréquence. [Ref: Q3]
- Caractérisée par une lingoversion des secteurs latéraux inférieurs.

Signe Majeur :

- Vestibuloclusion exagérée des secteurs latéraux maxillaires ou innoclusion totale (cas sévères).

⚠ **Signes Occlusaux** (Le Couvercle de Boite) :

- Supraclusion incisive sévère correspond à l'occlusion en 'couvercle de boite'. [Ref: Q6]
- Les bords libres des incisives inférieures sont en contact avec la muqueuse palatine.
- Le préjudice fonctionnel est très important. [Ref: Q3, Q6]

Dentist Web

2. Endoalvéolie Inférieure : Radio & Etiologie

- **Signes Téléradiographiques :**

  De Profil : Etage inférieur fortement diminué; I/F augmenté.
  Incidence de Bouvet : Mandibule inscrite DANS le maxillaire.

  CamScanner

  - Image des molaires et prémolaires se projette lingualement par rapport à la ligne d'arcade.
- **Etiologie :**
  - Situation haute de la langue + microglossie.
- **Diagnostic Différentiel :**
  - Endognathie mandibulaire.
  - Exognathie ou exoalvéolie supérieure. [Ref: Q8]

3. Exoalvéolie Supérieure

Caractéristiques :

- C'est une anomalie rare.
- Une face courte et étage inférieur diminué.
- Une vestibulo-version des dents supérieures latérales.
- Une arcade large avec palais peu profond.
- Une occlusion en 'couvercle de boite' et une forte supraclusion.

Etiologie :

- Position haute de la langue + macroglossie.

✍🏻 **Contraste clé**: 'Langue Haute + Macroglossie' (Exo Sup) vs 'Langue Haute + Microglossie' (Endo Inf). [Predicted – Comparison Trap]

Diagnostic Différentiel :

- Exognathie maxillaire.
- Endoalvéolie inférieure.

Dentist Web

3-1. Exoalvéolie Inférieure

Généralités :

- Rarement observée.
- S’associe généralement à une forte musculature.

Signes Occlusaux :

- Lingoclusion uni ou bilatérale avec latéro-déviation.

Etiologie :

- Situation basse de langue + macroglossie.

Diagnostic Différentiel :

- Exognathie mandibulaire.
- Endognathie ou endoalvéolie maxillaire.

Dentist Web

Strategic Exam Pattern Analysis

☆ Zone Jaune (Haute Fréquence) :

Endoalvéolie Symétrique : Le mécanisme 'Déviation du menton en ICM' vs 'Coïncidence au repos' est le concept le plus testé [Q1, Q2, Q11, Q13].

Endoalvéolie Inférieure : Mots-clés "Couvercle de boite", "Préjudice important", et "Rare" [Q3, Q6].

⚠ Zone Rouge (Pièges) :

Asymétrique vs. Symétrique Unilatérale :

Asymétrique : Milieux Coïncident [Q14].

Symétrique Unilatérale : Milieux NE coïncident PAS en ICM [Q2].

→ Différenciation :

Endoalvéolie vs Endognathie = L'encombrement dentaire est le discriminateur clé [Q9, Q12].

Dentist Web

Master Mind Map: Anomalies Transversales

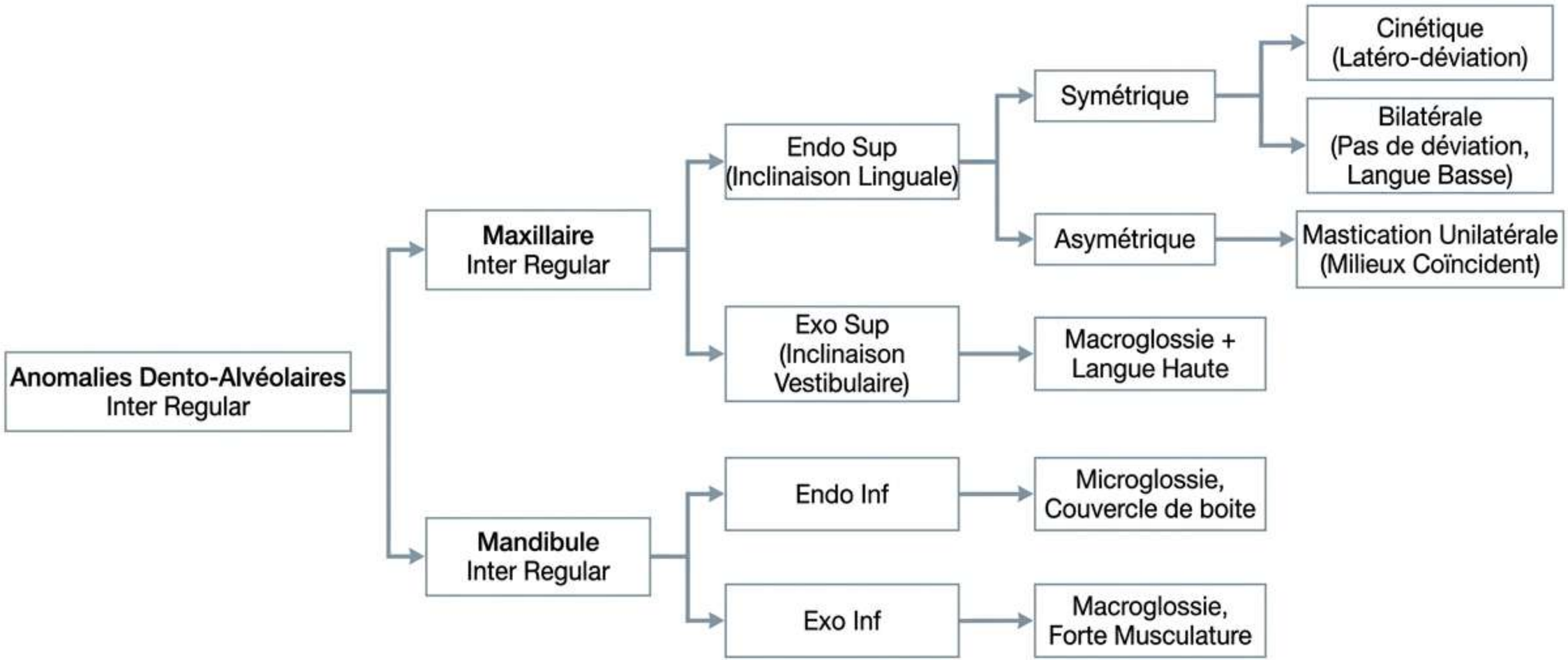

PDF FULLY SCANNED. 100% CONTENT COVERAGE CONFIRMED. NO OMISSION DETECTED.

Dentist Web