الجمهورية الجزائرية الديمقراطية الشعبية
République Algérienne Démocratique et Populaire
Ministère de l'Enseignement Supérieur et de la Recherche Scientifique
Université des sciences de la santé
Faculté de Médecine Dentaire

INDICATIONS ET CONTRE-INDICATIONS DES EXTRACTIONS DENTAIRES (L'Avulsion Dentaire)

Cours de Pathologie - 2ème Année | Présenté par Dr Messaoudi | Année universitaire 2025-2026

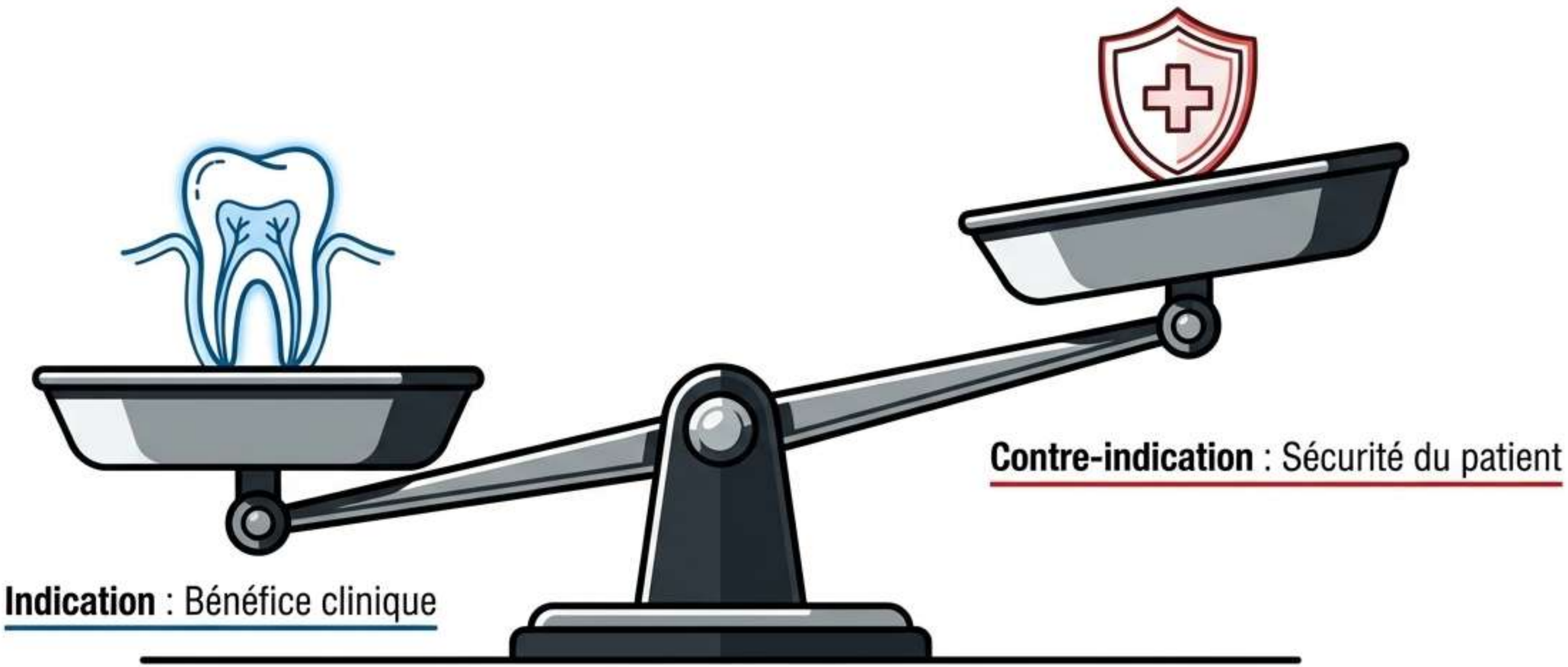

Dentist Web

Architecture Décisionnelle du Cours

I — Introduction

II — L'avulsion dentaire

III — Les indications des extractions dentaires
1. Dentaires
2. Parodontales
3. Orthodontiques
4. Prothétiques

IV — Précautions liées au terrain général

V — Les contre-indications des extractions dentaires

VI — Facteurs de difficulté liés à l'extraction

VII — Conclusion

I & II. Fondements et Objectifs de l'Avulsion Dentaire

Contexte : Acte chirurgical ancien et fréquent. Malgré les progrès (conservatrice, endodontie, parodontologie), l'avulsion reste parfois la seule option.

Cet acte ne doit jamais être banalisé [Predicted – Concept éthique fondamental]

Définition : Retirer une dent (temporaire ou permanente) de son alvéole (simple ou chirurgicale).

✓ - Supprimer infection/douleur.
✓ - Prévenir la propagation (locale/générale).
✓ - Faciliter un traitement ortho/prothétique.
✓ - Améliorer la santé bucco-dentaire globale.

Stratégie thérapeutique globale

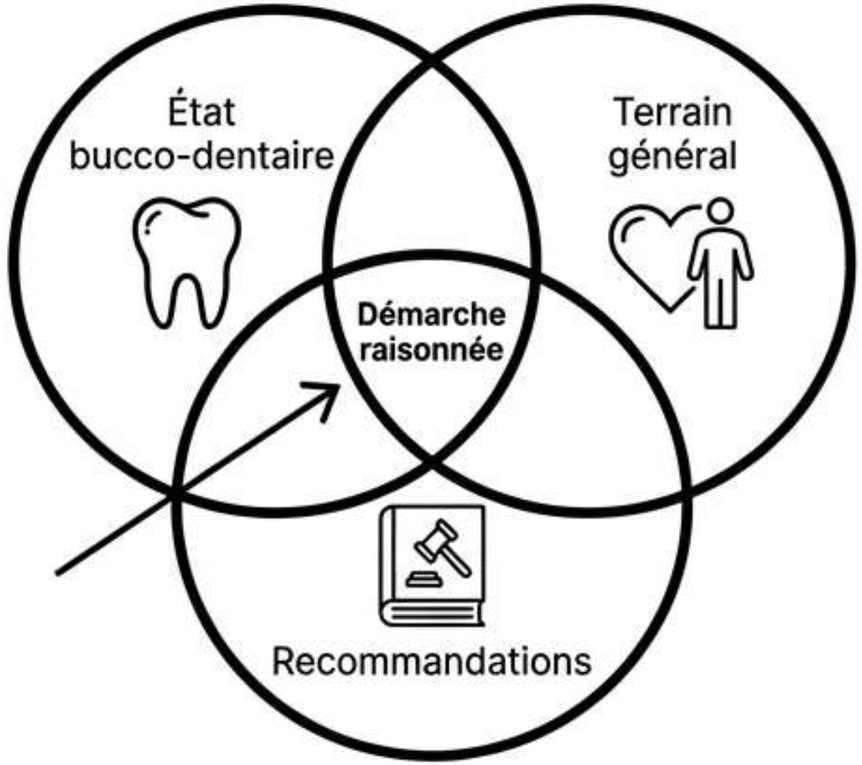

Examen clinique rigoureux → Examen radiologique adapté → Évaluation du rapport bénéfice/risque ➡ **Décision d'Extraction**

Dentist Web

III. 1. Indications Dentaires : Dents Irrémédiablement Compromises

- Caries étendues et profondes non restaurables.
- Dents délabrées avec destruction coronaire majeure.
- Échec des traitements conservateurs ou endodontiques.
- Fractures coronaires ou radiculaires irréparables [Ref: Q3 (2021 EMD)]
- Dents atteintes de résorptions radiculaires internes ou externes sévères [Ref: Q11 (2024 EMD), Q19 (2023 EMD)]

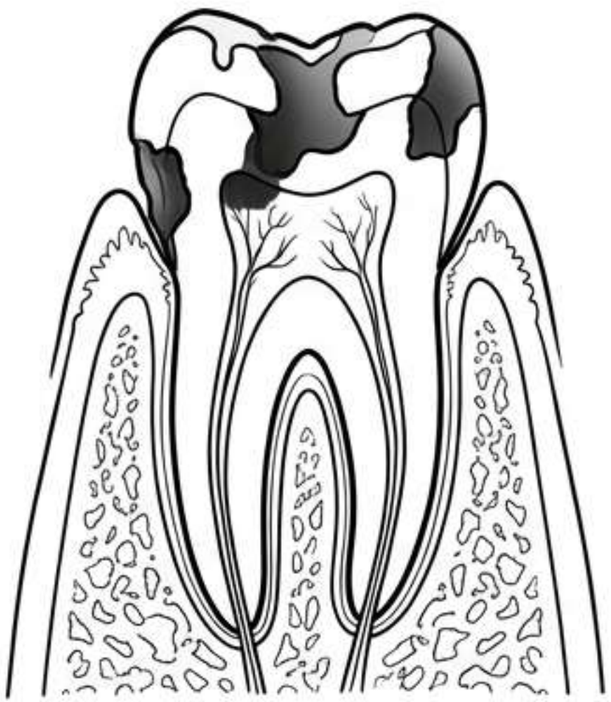

Destruction coronaire majeure & Caries non restaurables

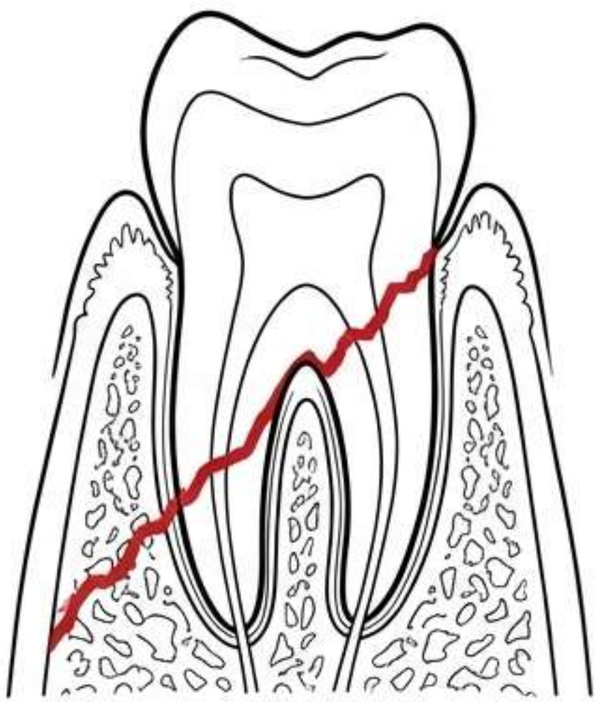

Fracture radiculaire irréparable

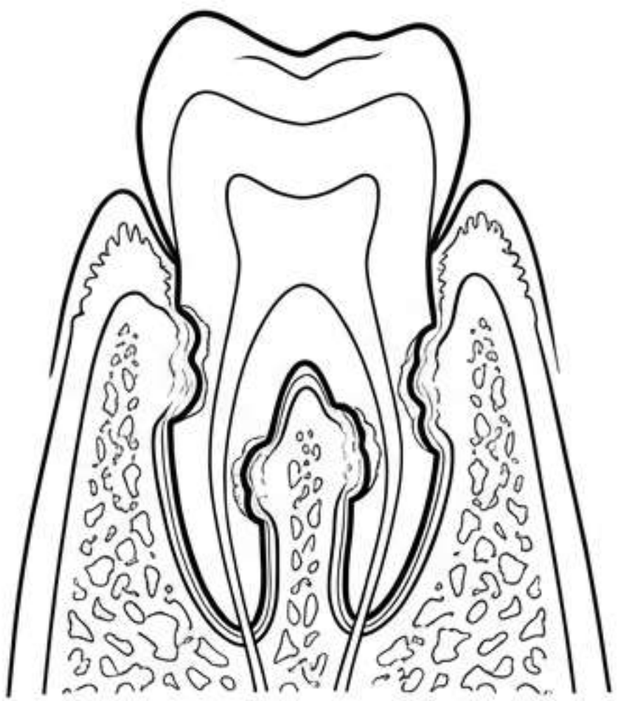

Résorption radiculaire sévère

Dentist Web

III. 1. Indications Dentaires : Complications et Odontologie Pédiatrique

- Dents incluses ou enclavées associées à des complications (infection, douleur, résorption des dents adjacentes) [Ref: Q14 (2021 EMD), Q19 (2021 EMD), Q12 (2023 EMD)]

- Dents responsables d'abcès aigus ou chroniques récidivants [Ref: Q3 (2021 EMD), Q14 (2024 RATT)]

- Dents temporaires persistantes sans successeur ou gênant l'éruption de la dent permanente [Ref: Q14 (2021 EMD), Q8 (2022 EMD)]

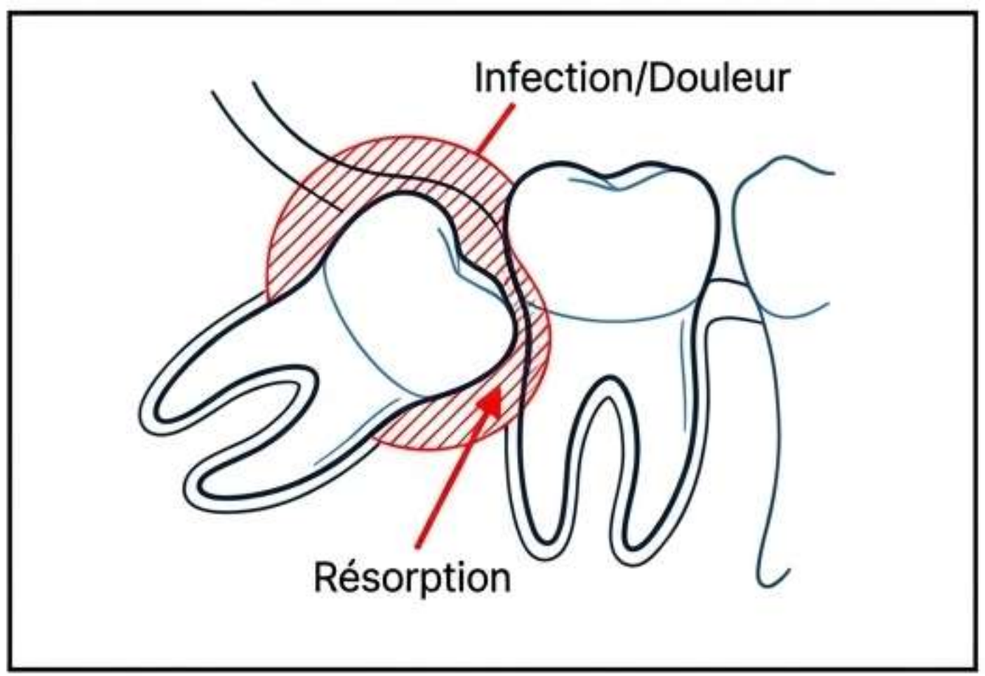

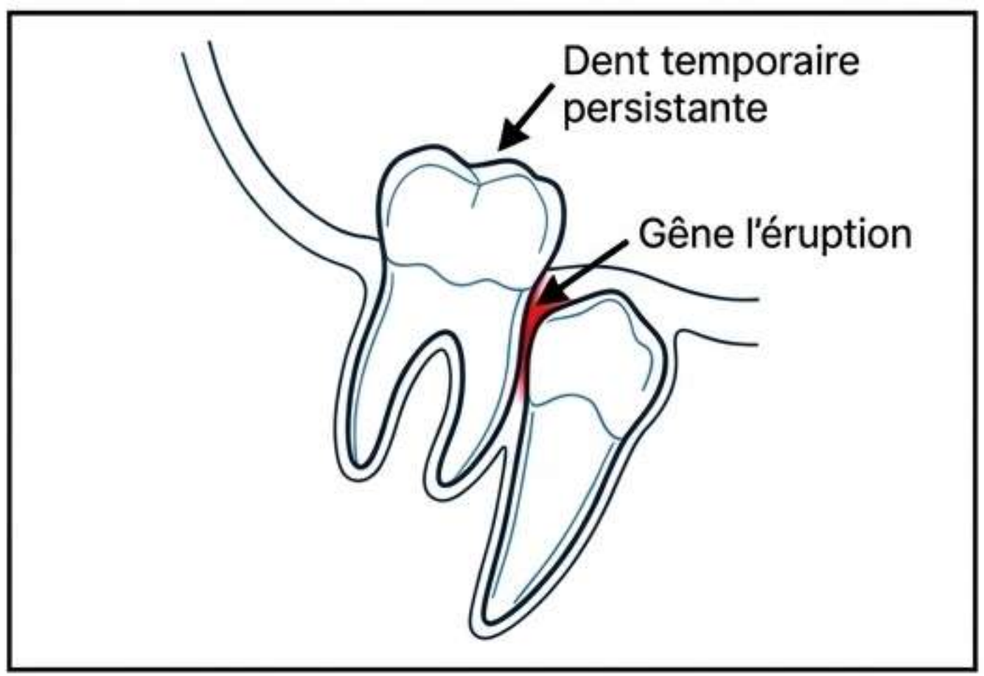

Dentist Web

III. 2. Indications Parodontales : Atteintes du Support

- Mobilité dentaire avancée (stade III) [Ref: Q5 (2019 EMD)]
- Perte osseuse sévère compromettant la stabilité de la dent [Ref: Q5 (2019 EMD)]
- Atteinte de furcation de grade III [Ref: Q3 (2021 EMD)]

- Poches parodontales profondes non accessibles au traitement.
- Dents responsables de foyers infectieux parodontaux persistants.

- Dents gênant l'assainissement parodontal global.

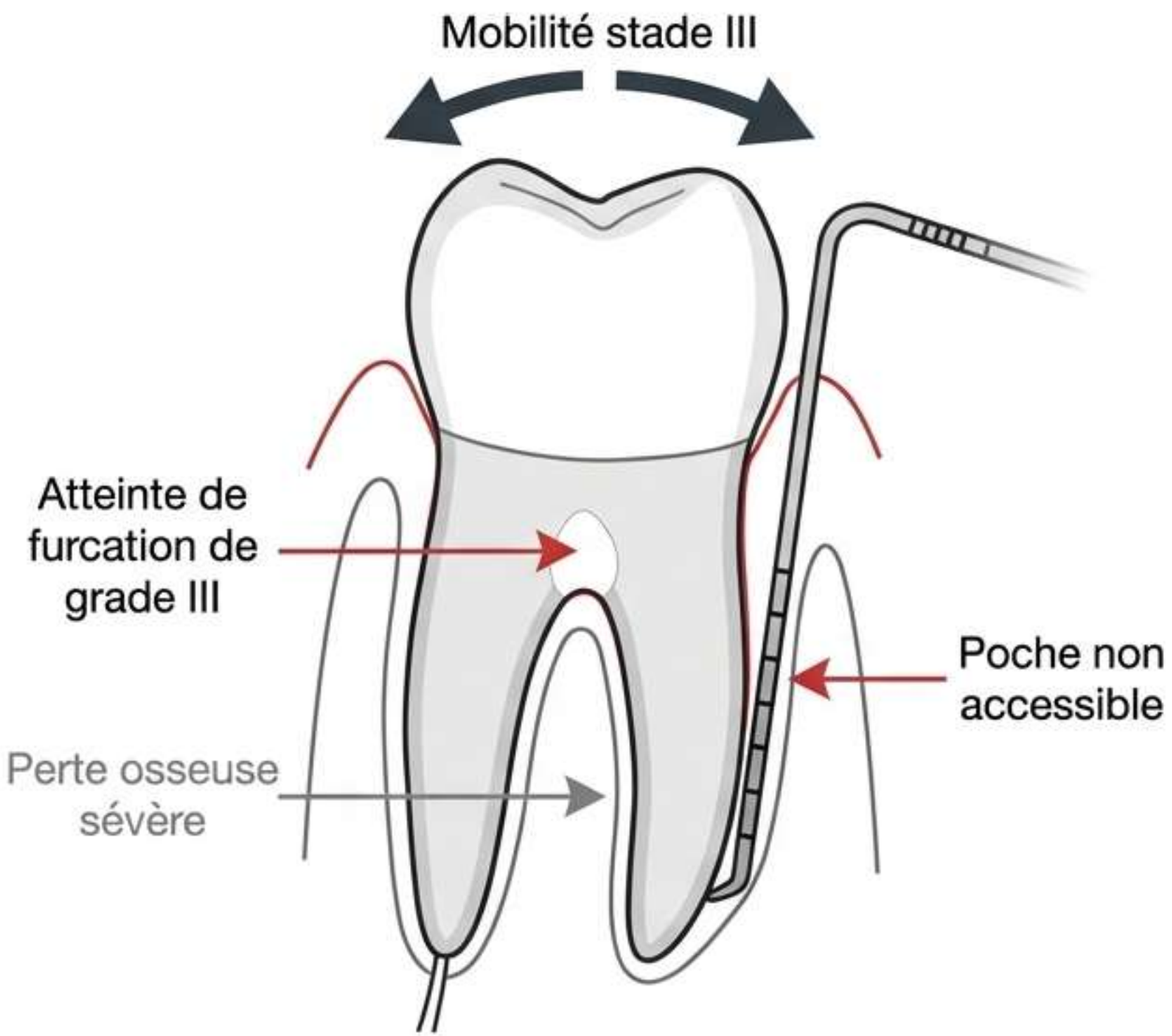

Dentist Web

III. 3. Indications Orthodontiques : Alignement et Occlusion

- Encombrement dentaire sévère.
- Dysharmonie dento-maxillaire.
- Dents surnuméraires.
- Dents mal positionnées ou ectopiques [Ref: Q11 (2023 RATT)]
- Préparation orthodontique pré-chirurgicale.
- Extraction de dents temporaires dans le cadre d'un guidage d'éruption [Ref: Q8 (2022 EMD)]

Espace	Position	Intervention
	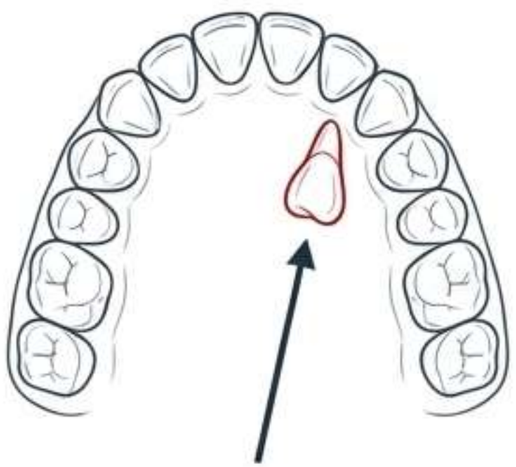	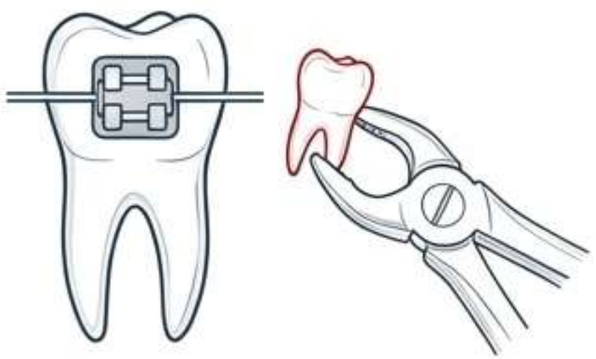
Encombrement sévère / Dysharmonie	Dent ectopique : au maxillaire mais éloignée du site normal	Préparation pré-chirurgicale & Guidage d'éruption

Dentist Web

III. 4. Indications Prothétiques : Cohérence du Projet

- Dents à mauvais pronostic compromettant une future prothèse.
- Dents extrudées ou migrées perturbant le plan d'occlusion [Predicted – Mécanisme prothétique souvent oublié]
- Dents incompatibles avec un projet implanto-porté.
- Racines résiduelles.
- Dents support de prothèse insuffisantes ou pathologiques.

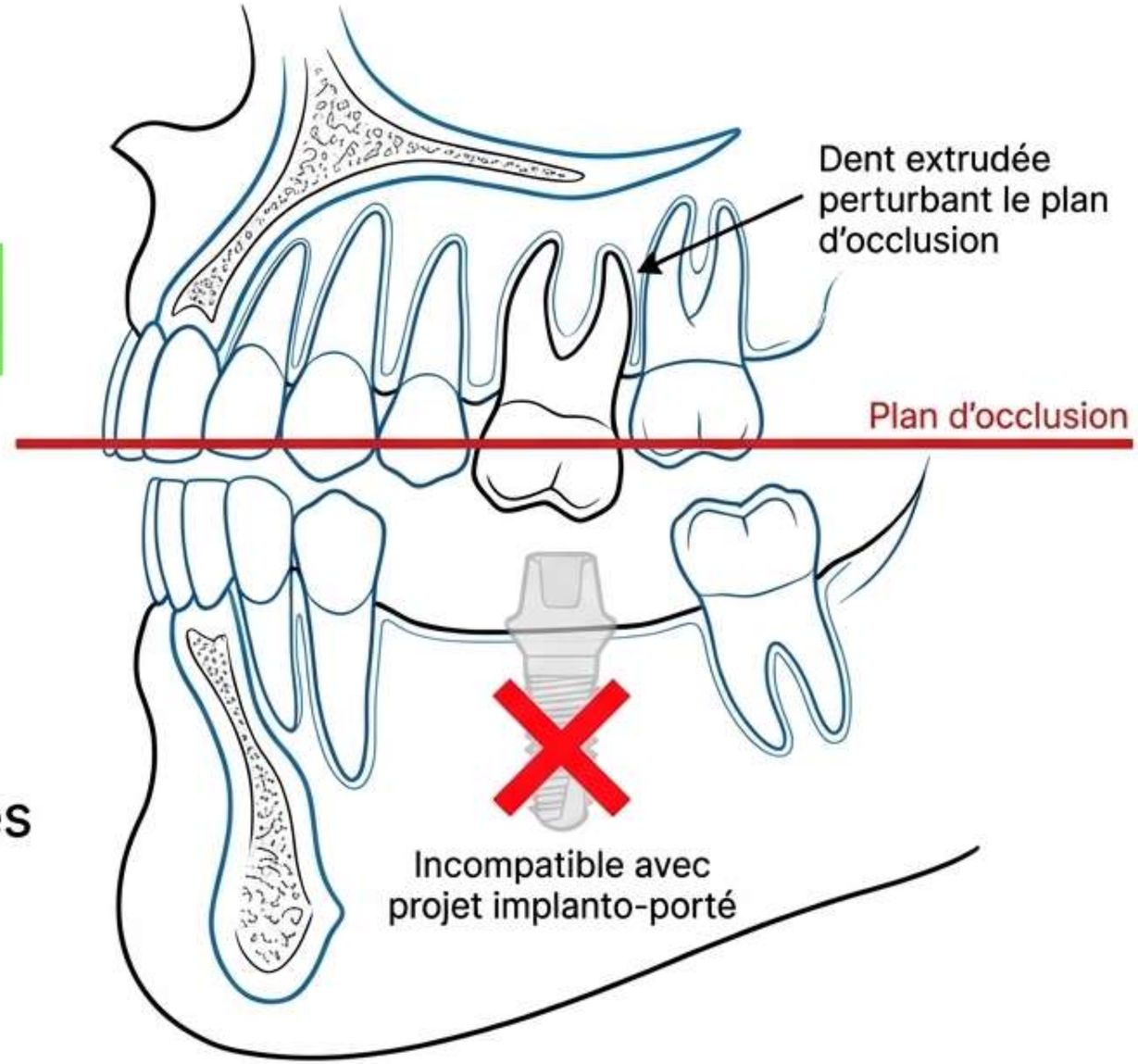

Dentist Web

IV. Précautions liées au terrain général (Cardiaque, Osseux, Métabolique)

Avant toute extraction, une attention particulière doit être portée au terrain du patient : SF Pro Text

Patients cardiopathes :

Évaluation du risque infectieux, adaptation de l'anesthésie/prise en charge.

prévention de l'endocardite infectieuse selon les recommandations [Ref : Q14 (2022 EMD)]

Anti-résorptifs (bisphosphonates, denosumab) :

Indication d'extraction strictement posée, concertation médicale indispensable.

Risque d'ostéonécrose des maxillaires [Predicted – Incidence clinique critique]

Patients diabétiques :

Contrôle glycémique préalable.

risque infectieux accru, retard de cicatrisation [Ref: Q19 (2021 EMD)]

Dentist Web

IV. Précautions liées au terrain général (Rénal et Hémostase)

Renal Focus

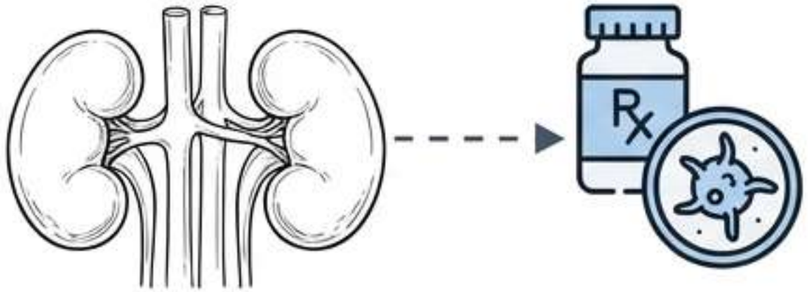

Patients insuffisants rénaux : Adaptation des prescriptions médicamenteuses.

prise en compte des **troubles de l'hémostase [Predicted – Souvent confondu avec d'autres pathologies]**

Hemostasis Focus

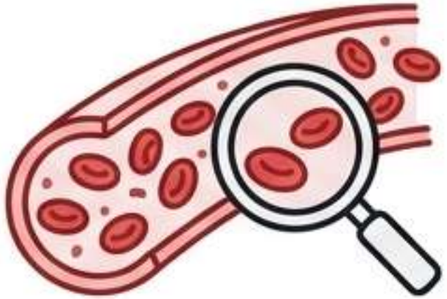

Patients sous traitement anticoagulant ou antiagrégant :

Évaluation du risque hémorragique et respect des protocoles recommandés [Ref: Q18 (2019 EMD), Q4 (2018 Synthèse), Q3 (2023 EMD), Q10 (2022 EMD)]

(Note: Exams frequently test INR 2-4 parameters here).

Dentist Web

V. Les Contre-Indications des Extractions Dentaires

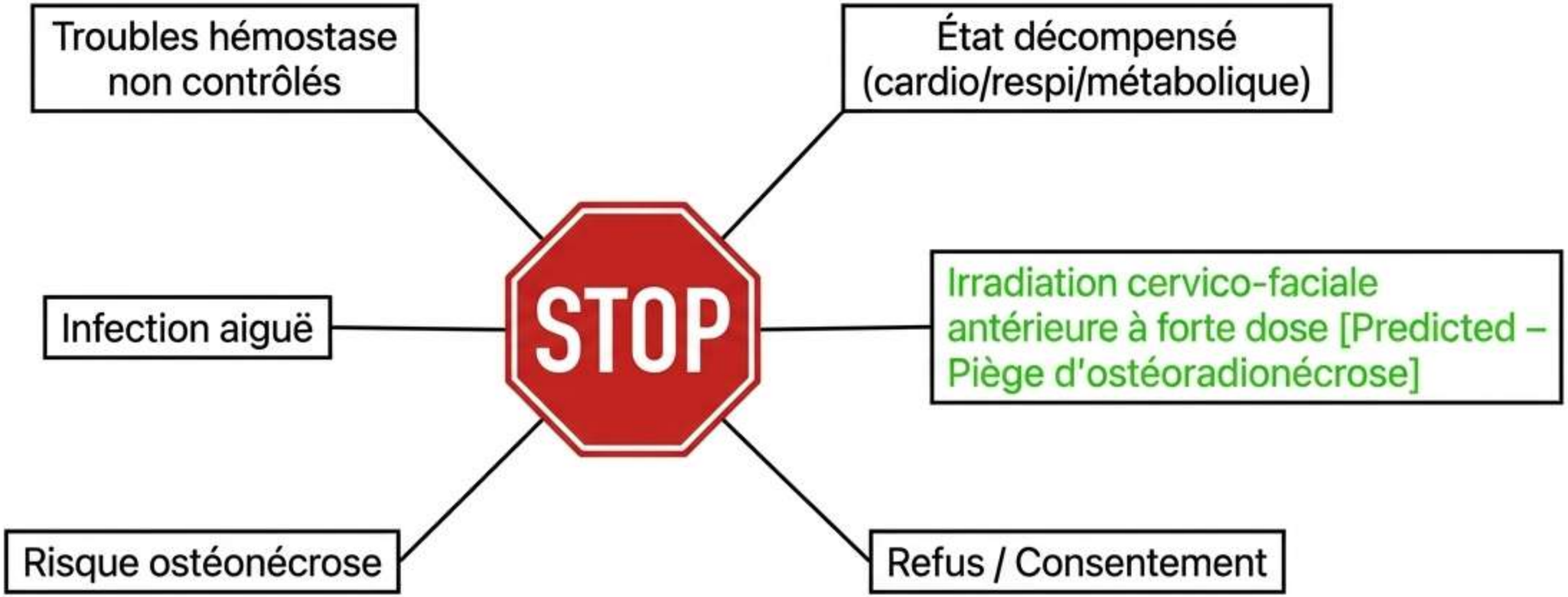

Action (CI Relatives) : Extraction différée ou sous conditions particulières après concertation pluridisciplinaire.

Piège Clinique (Examens) : Une dent de sagesse incluse asymptomatique ou une dent fonctionnelle cariée récupérable sont des contre-indications formelles [Ref: Q14 (2021 EMD), Q11 (2024 EMD)].

Dentist Web

VI. Facteurs de Difficulté Liés à l'Extraction

Facteurs Anatomiques : Dents isolées sur l'arcade. Dents sans septum interdentaire.

Facteurs Structurels : Dents délabrées. Dents fracturées ou fragilisées.

Facteurs Mécaniques/Patient : Motifs prothétiques compliquant la prise d'appui. Patients bruxomanes.

Spécificité Épidémiologique : Dents du sud algérien (hyper-cémentose, racines volumineuses) [Predicted – Haute probabilité de question d'ancrage local]

Dents aeno toutique

Dents délabrées / fracturées

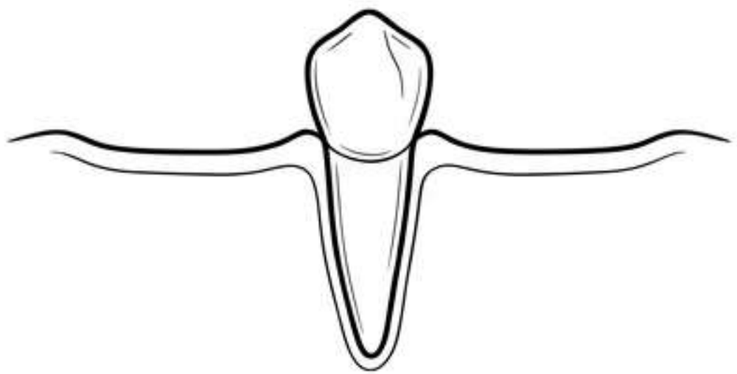

Dent isolée / sans septum

Conséquences (Risques) : Fracture radiculaire, perte osseuse, complications post-opératoires.

Dentist Web

VII. Conclusion et Références Bibliographiques

Objectif ultime : préservation de la santé bucco-dentaire et générale.

Pratique clinique sécurisée & Éthique

Indications Établies

Analyse des Contre-indications

Anticipation des Difficultés

1. HAS (2015). Prise en charge chirurgie bucco-dentaire patients à risque.
2. HAS (2017). Prévention de l'endocardite infectieuse.
3. SFCO (2018). Bonnes pratiques cliniques en chirurgie orale.
4. SFMB-CB (2020). Recommandations patients sous anti-résorptifs.
5. EAO (2021). Guidelines for oral surgery.
6. Peterson LJ et al. (2018). Contemporary oral surgery.
7. Malamed SF (2015). Medical emergencies.
8. Bouchard P (2017). Parodontologie clinique.
9. Proffit WR (2019). Orthodontie contemporaine.

Dentist Web

Analyse Stratégique des Schémas d'Examen (Pattern Analysis)

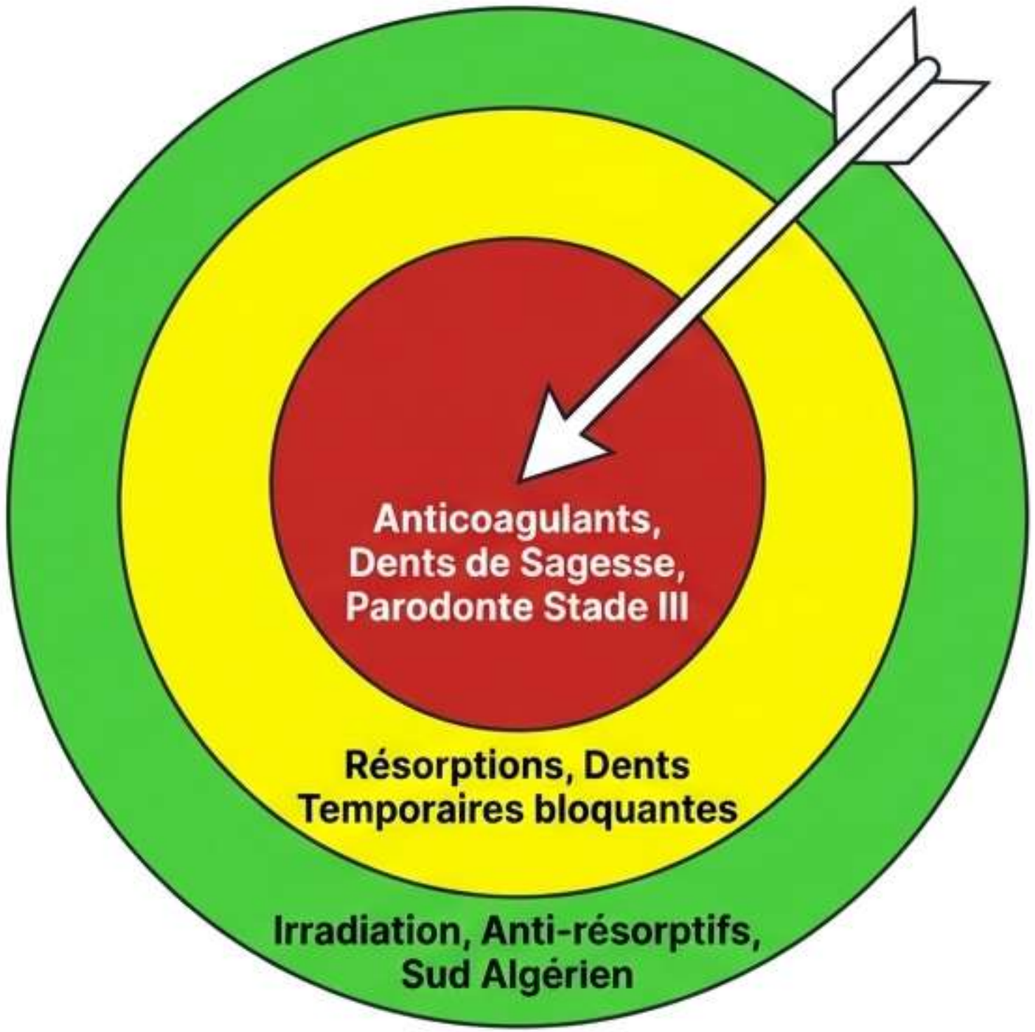

Sujets les plus répétés (Très Haute Probabilité)

- **Hémostase** (Évaluation du risque hémorragique / Anticoagulants)
- **Dents de Sagesse** (Différencier incluse asymptomatique = CI vs. enclavée infectée = Indication)
- **Parodonte** (Mobilité III, Furcation III)
- **Cibles Futures** : Patients irradiés, Anti-résorptifs (ostéonécrose)

Zones de Pièges (Traps)

La carie simple : Une dent 'fonctionnelle cariée' n'est PAS une indication d'avulsion, il faut un échec thérapeutique.

Grossesse : Piège externe d'un QCM 2019 (préférable d'attendre l'accouchement).

Dentist Web

Carte Mentale Synthétique : Le Dossier d'Avulsion

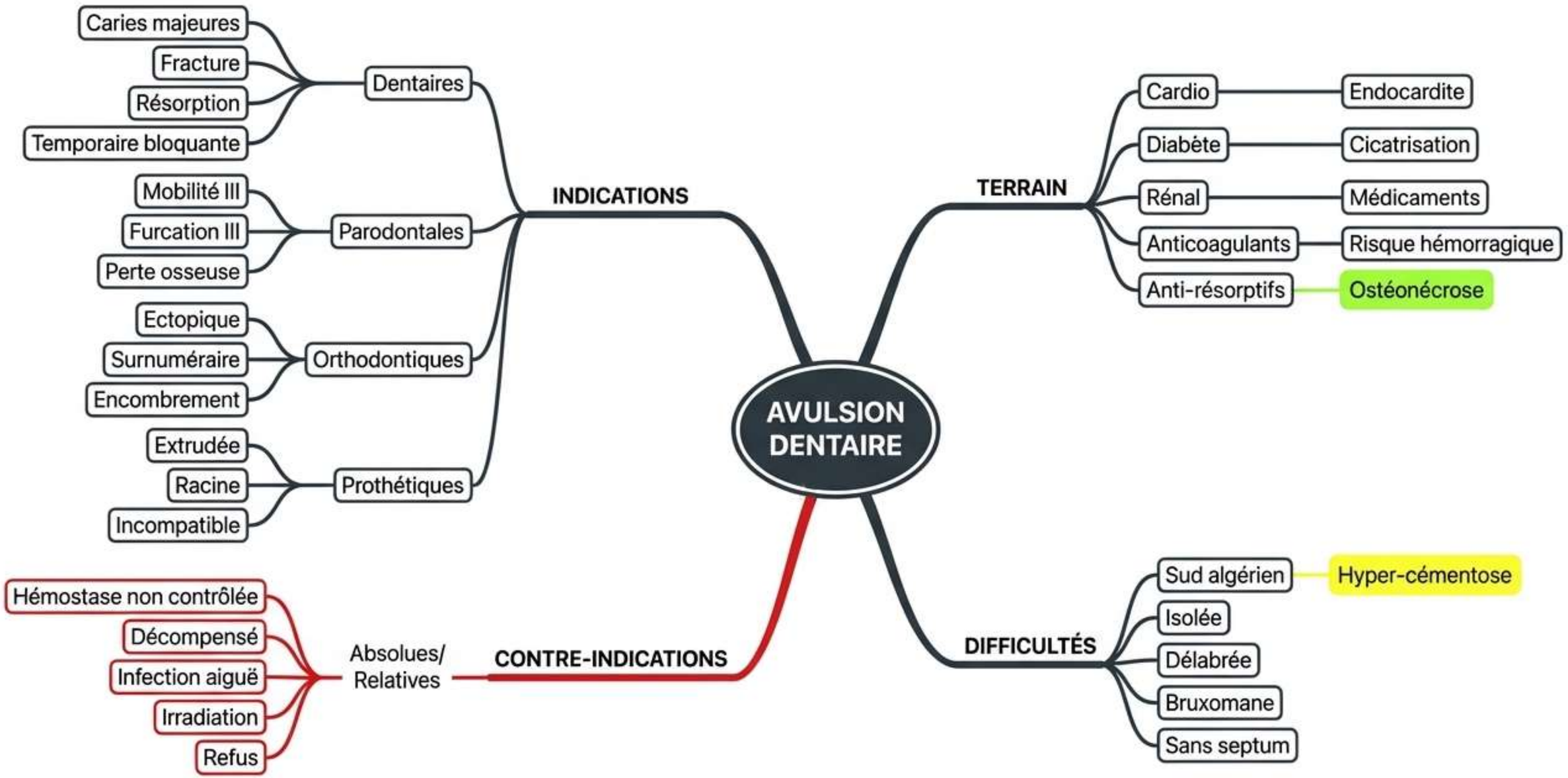

PDF fully scanned. 100% content coverage confirmed. No omission detected.

Dentist Web