carrión
EDUCACIÓN SUPERIOR

Anatomía y fisiología humana

Semana 05

Esqueleto Axial

Presente.

Observa el video

Enlace: https://www.youtube.com/watch?v=NtGwIAiGdeA

Después de visualizar el video, responde a las siguientes preguntas:

¿Cuáles son los huesos que conforman el esqueleto axial?

Extraído de: https://cdn.snsimg.carview.co.jp/minkara/mybbs/000/002/857/824/2857824/p1.jpg

Logro:

Al finalizar la sesión, el estudiante identifica las partes de los diferentes tipos de huesos que se encuentran en el cuerpo humano a partir del análisis del material multimedia.

Temario:

Esqueleto axial

- Huesos del cráneo
- Huesos de la cara
- Huesos del tórax
- Huesos de la columna vertebral

ESQUELETO AXIAL

CABEZA

CUELLO

COLUMNA VERTEBRAL

TORAX

CABEZA

Los huesos se organizan en:

- Cráneo
- Cara

CRANEO
Protege el encéfalo, y aloja el oído
Los huesos forman la cavidad craneal

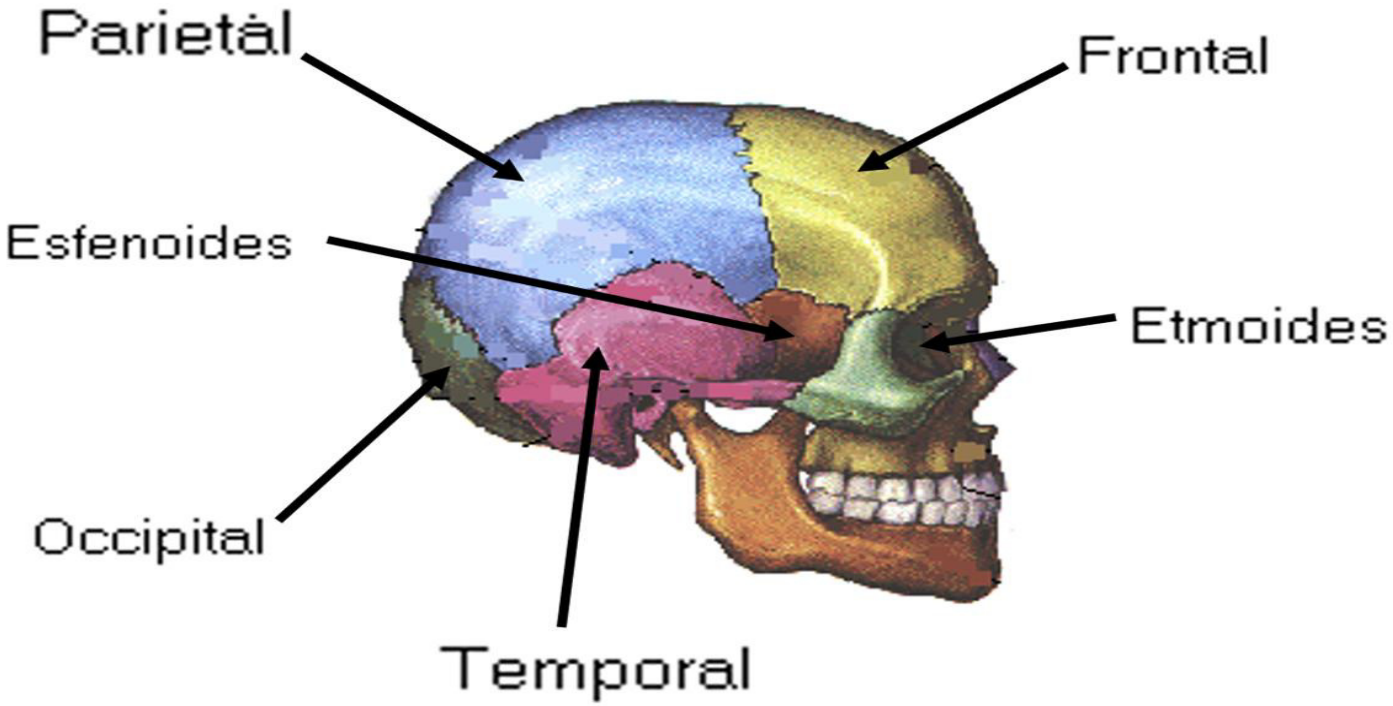
Parietal
Frontal
Esfenoides
Etmoides
Occipital
Temporal

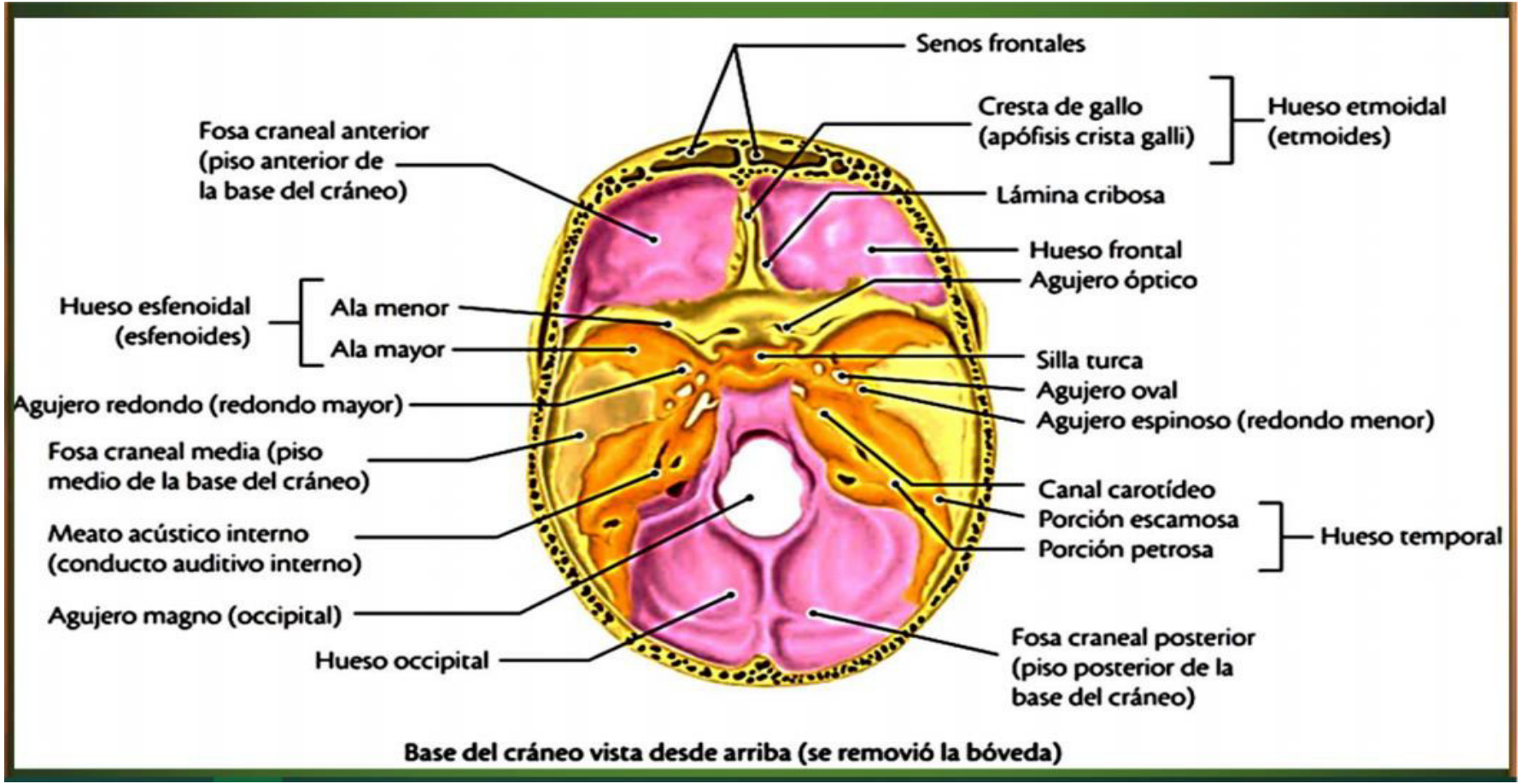

Base del cráneo vista desde arriba (se removió la bóveda)

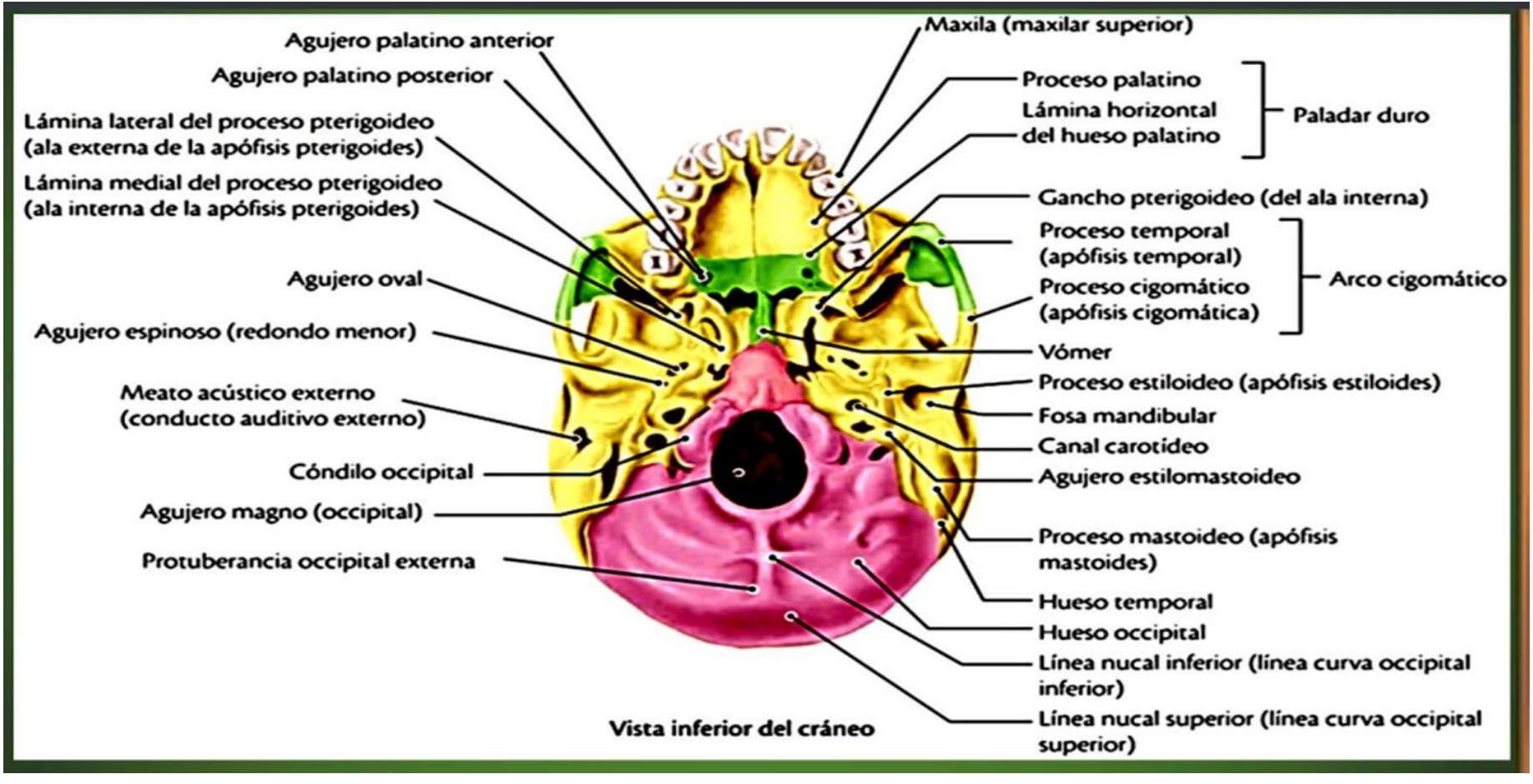
Agujero palatino anterior
Agujero palatino posterior
Lámina lateral del proceso pterigoideo (ala externa de la apófisis pterigoides)
Lámina medial del proceso pterigoideo (ala interna de la apófisis pterigoides)
Agujero oval
Agujero espinoso (redondo menor)
Meato acústico externo (conducto auditivo externo)
Cóndilo occipital
Agujero magno (occipital)
Protuberancia occipital externa
Maxila (maxilar superior)
Proceso palatino
Lámina horizontal del hueso palatino
Paladar duro
Gancho pterigoideo (del ala interna)
Proceso temporal (apófisis temporal)
Proceso cigomático (apófisis cigomática)
Arco cigomático
Vómer
Proceso estiloideo (apófisis estiloides)
Fosa mandibular
Canal carotídeo
Agujero estilomastoideo
Proceso mastoideo (apófisis mastoides)
Hueso temporal
Hueso occipital
Línea nucal inferior (línea curva occipital inferior)
Línea nucal superior (línea curva occipital superior)
Vista inferior del cráneo

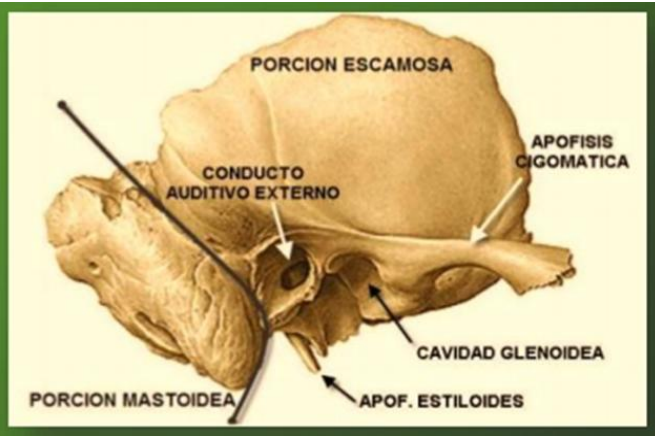
PORCION ESCAMOSA
APOFISIS CIGOMATICA
CONDUCTO AUDITIVO EXTERNO
CAVIDAD GLENOIDEA
PORCION MASTOIDEA
APOF. ESTILOIDES

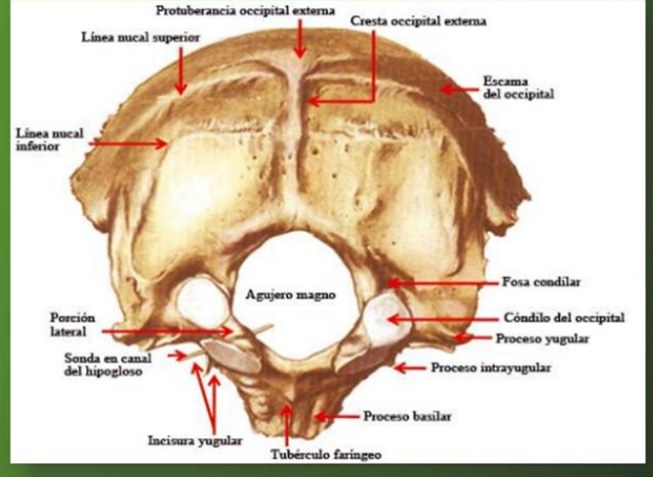
Protuberancia occipital externa
Cresta occipital externa
Línea nucal superior
Escama del occipital
Línea nucal inferior
Agujero magno
Fosa condilar
Cóndilo del occipital
Proceso yugular
Porción lateral
Sonda en canal del hipogloso
Proceso intrayugular
Proceso basilar
Incisura yugular
Tubérculo faríngeo

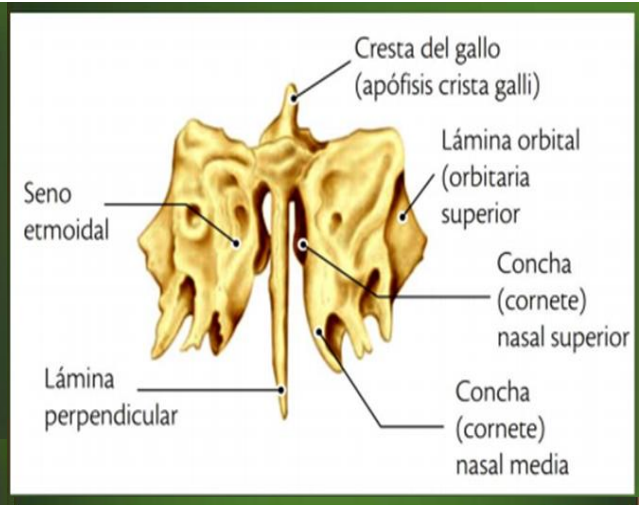
Cresta del gallo (apófisis crista galli)
Lámina orbital (orbitaria superior
Seno etmoidal
Concha (cornete) nasal superior
Lámina perpendicular
Concha (cornete) nasal media

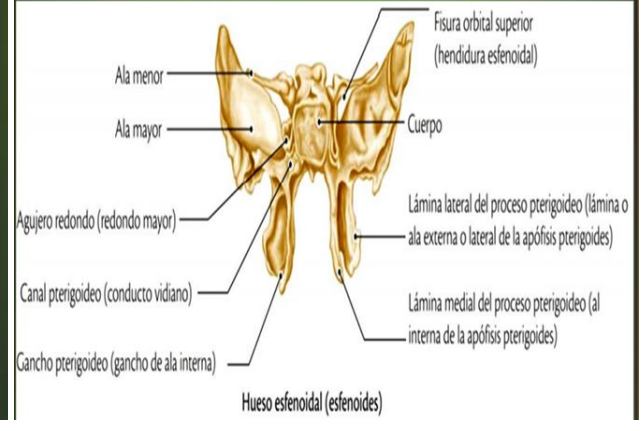
Fisura orbital superior (hendidura esfenoidal)
Ala menor
Ala mayor
Cuerpo
Agujero redondo (redondo mayor)
Lámina lateral del proceso pterigoideo (lámina o ala externa o lateral de la apófisis pterigoides)
Canal pterigoideo (conducto vidiano)
Lámina medial del proceso pterigoideo (al interna de la apófisis pterigoides)
Gancho pterigoideo (gancho de ala interna)
Hueso esfenoidal (esfenoides)

CARA

Reside el aparato de la masticación

Se fijan los músculos de la mímica

Se alojan órganos de los sentidos o anexos: *Ojos, fosas nasales, lengua*

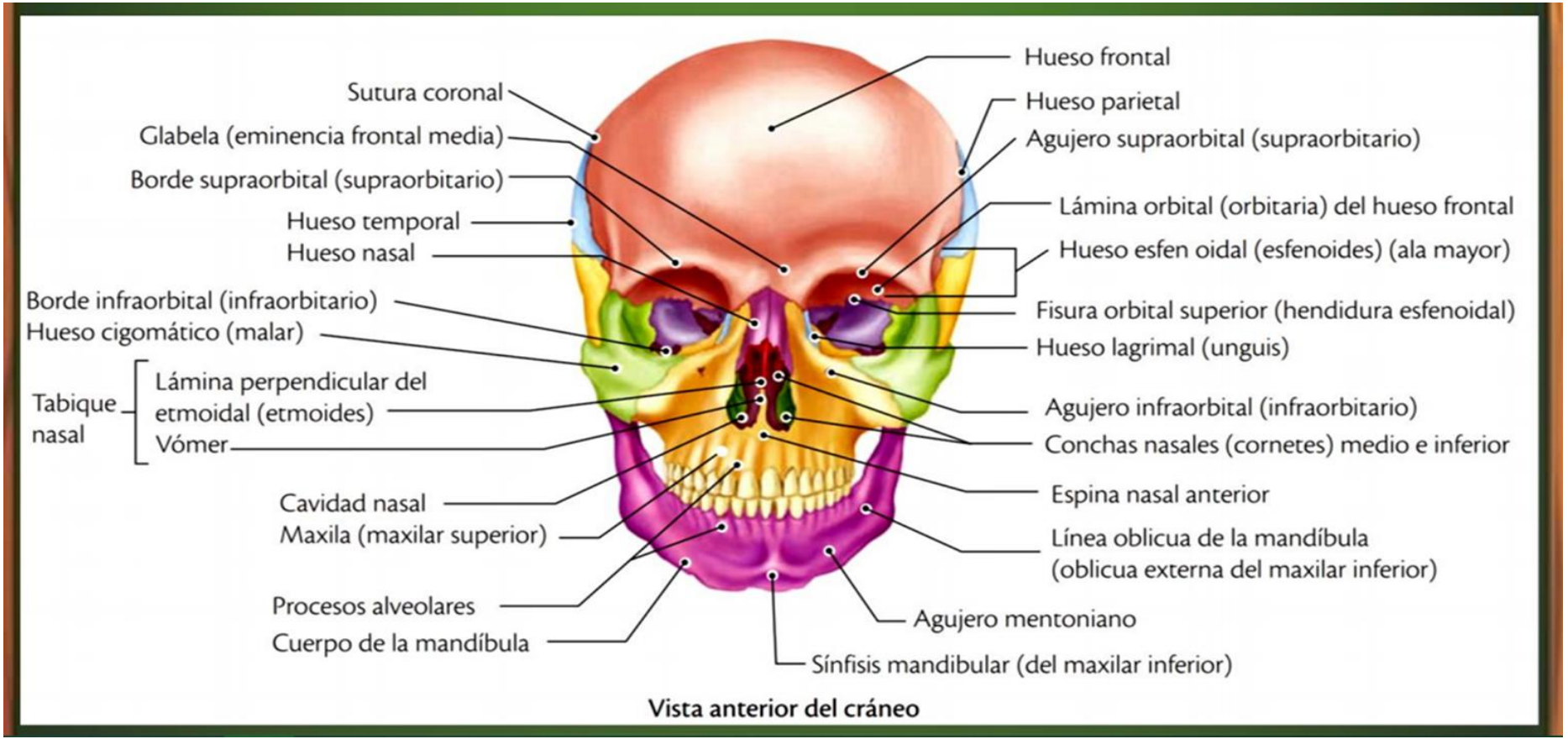

Vista anterior del cráneo

TORAX

Localizado entre la base del cuello y el diafragma

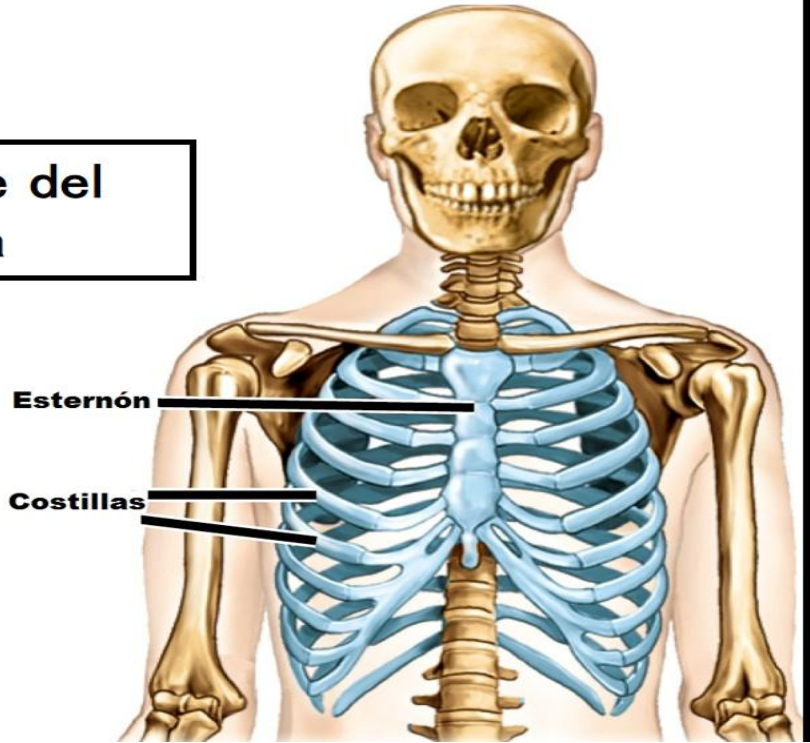

Se clasifican en:

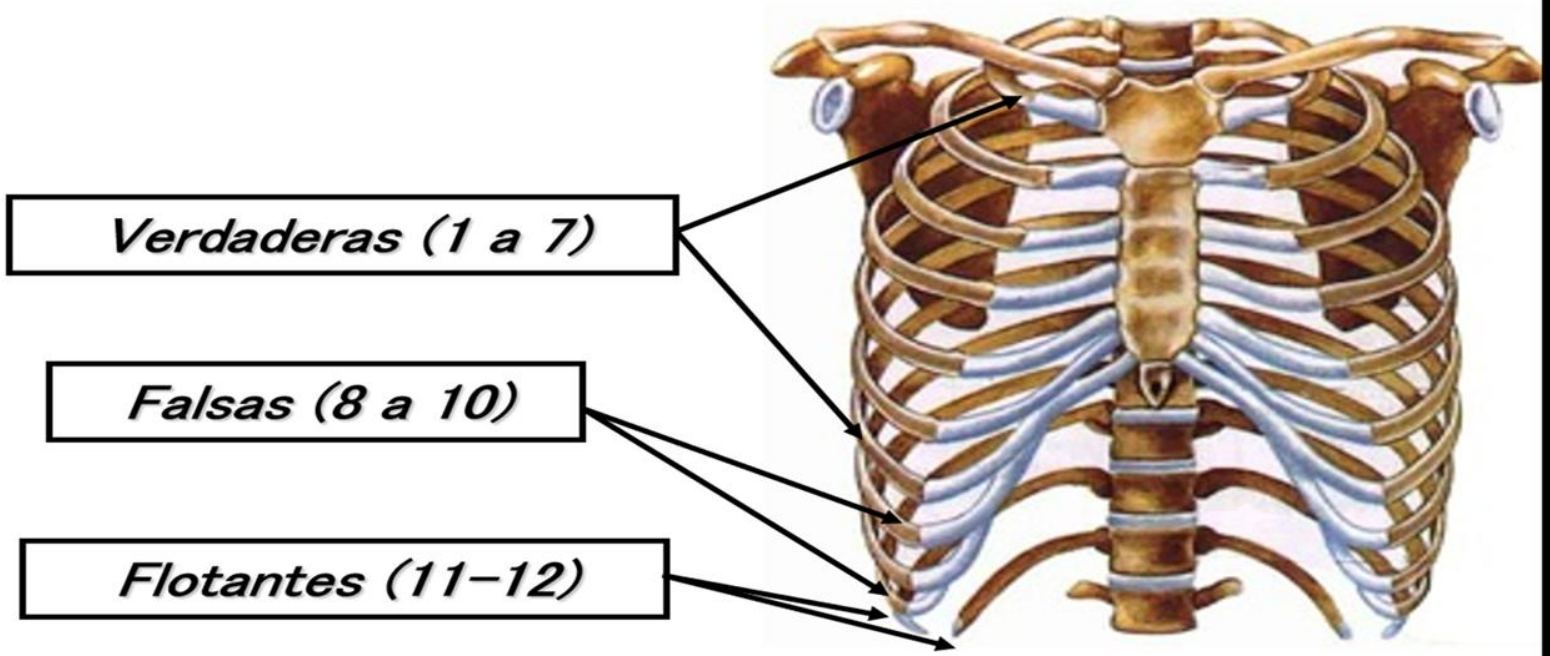

PARTES DE UNA COSTILLA TIPICA

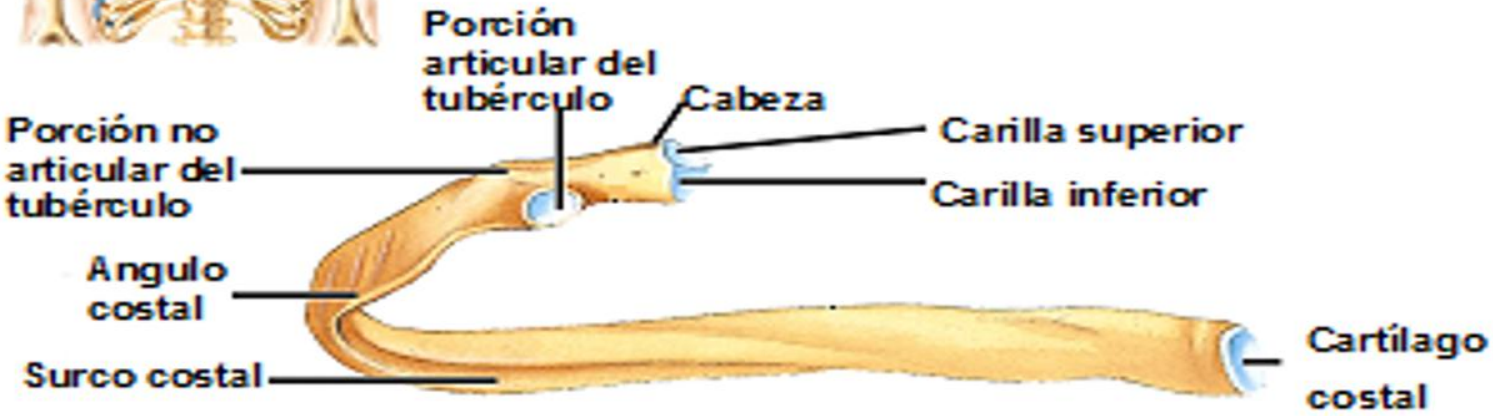

ESTERNON

Hueso plano y delgado

Constituido por:

Manubrio

Cuerpo

Apófisis xifoides

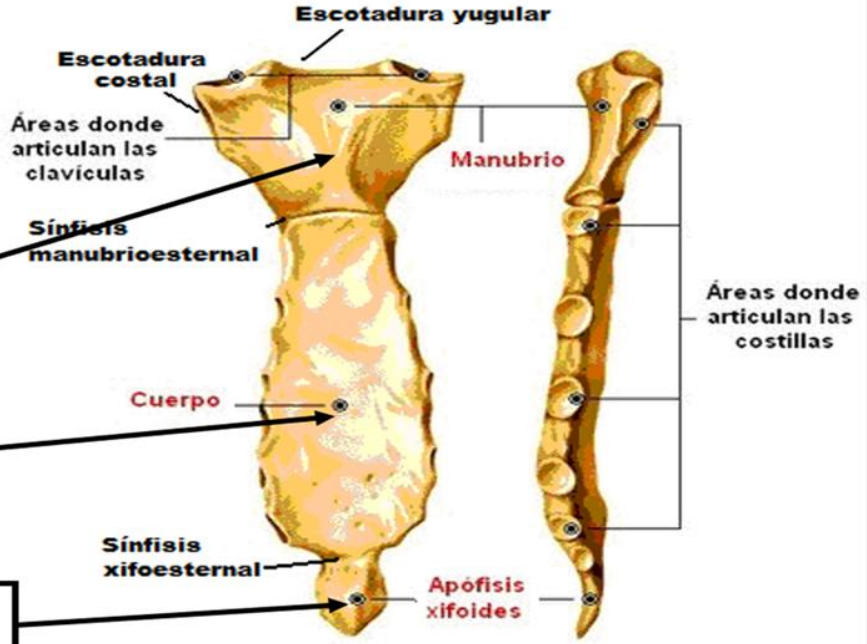

COLUMNA VERTEBRAL

Constituye la porción posterior e inferior del esqueleto axial

Formada por:

Siete vértebras cervicales

Doce vértebras torácicas

Cinco vértebras lumbares

Sacro

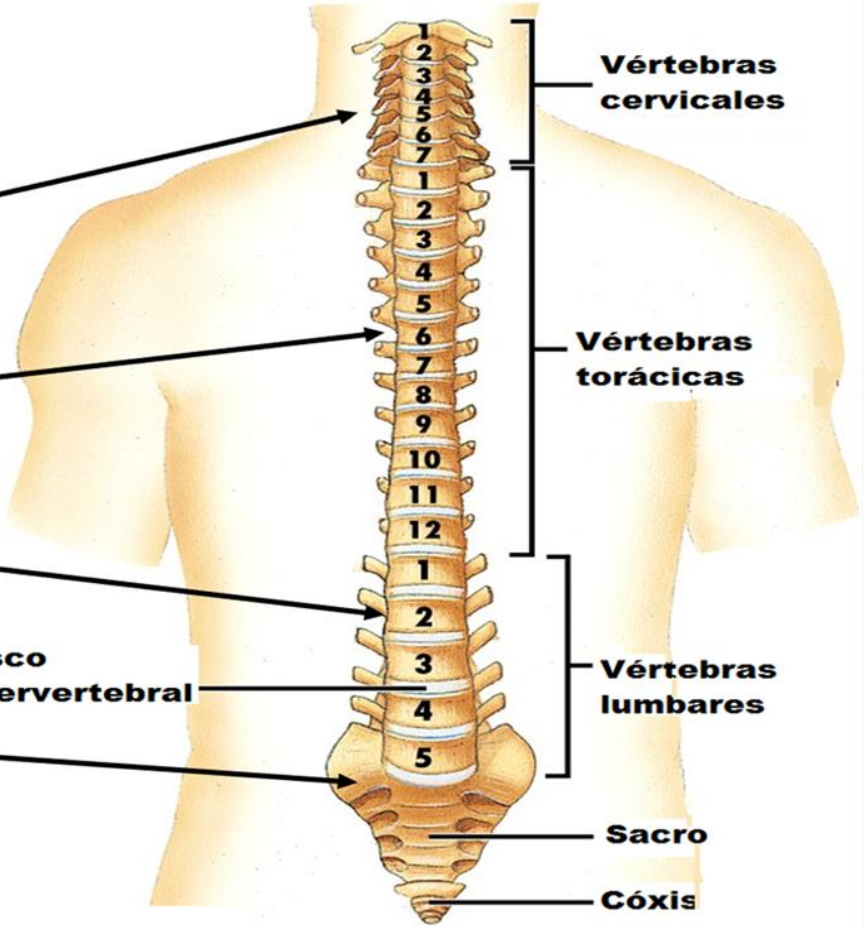

La columna vertebral no es rectilínea, presenta curvaturas

Cervical convexa hacia adelante

Dorsal cóncava hacia adelante

Lumbar convexa hacia adelante

Sacro-coccígea con concavidad hacia adelante

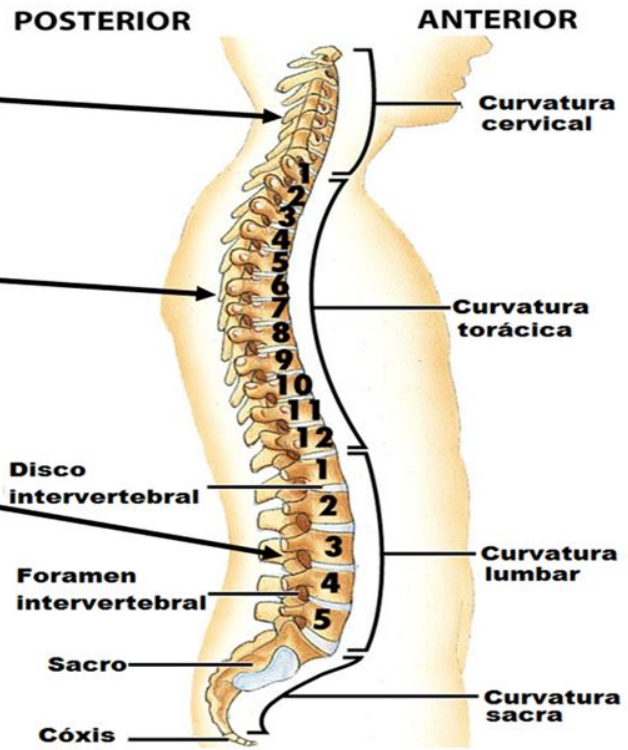

REGION CERVICAL

Se sitúan entre el cráneo y las vértebras dorsales

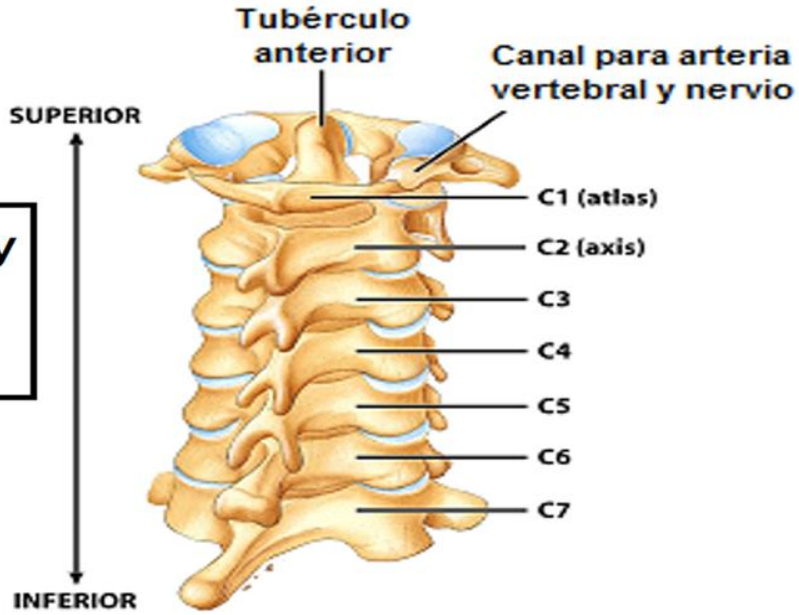

REGION TORACICA

Articulan con las costillas

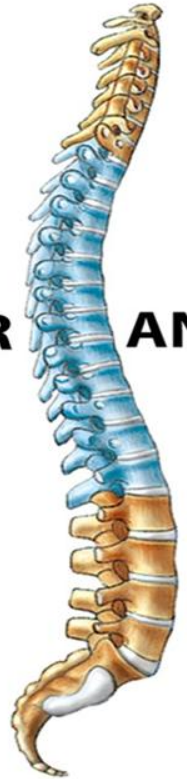

Los movimientos de la región están limitados por la unión de las costillas al esternón

REGION LUMBAR

Las vértebras son las más grandes debido a que soportan el peso corporal

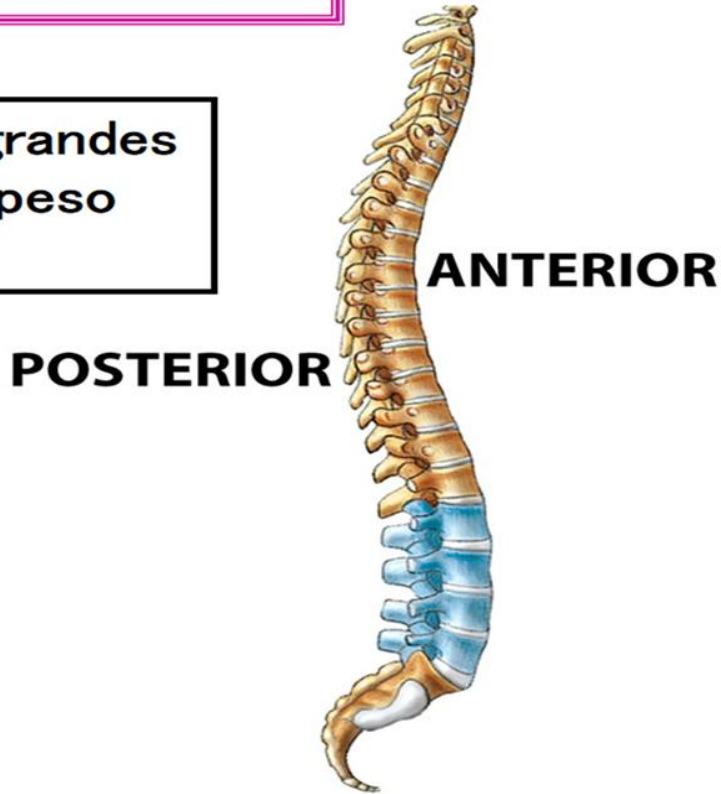

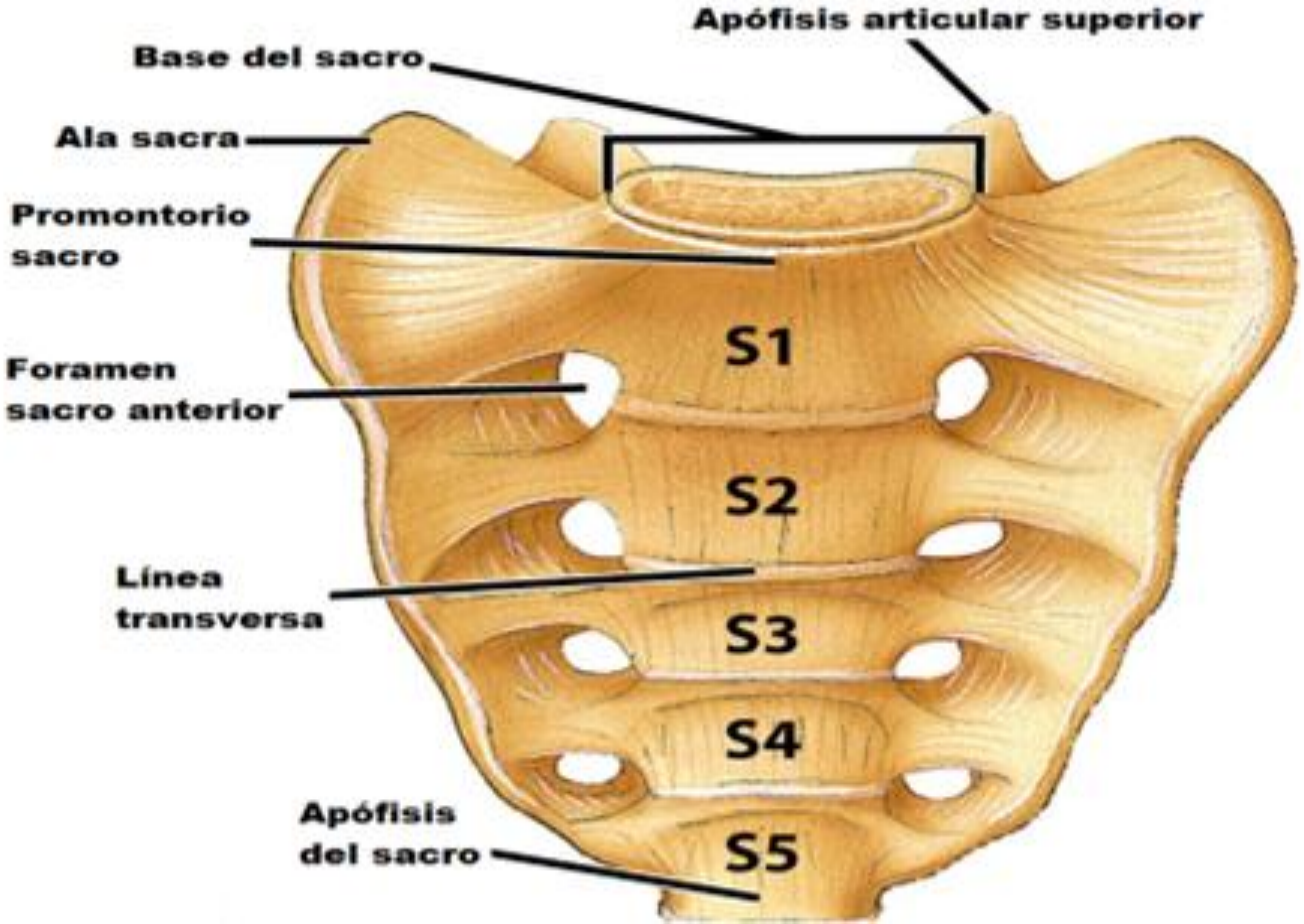
Apófisis articular superior
Base del sacro
Ala sacra
Promontorio sacro
Foramen sacro anterior
Línea transversa
Apófisis del sacro
S1
S2
S3
S4
S5

COCCIX

Formado por fusión de cuatro vértebras

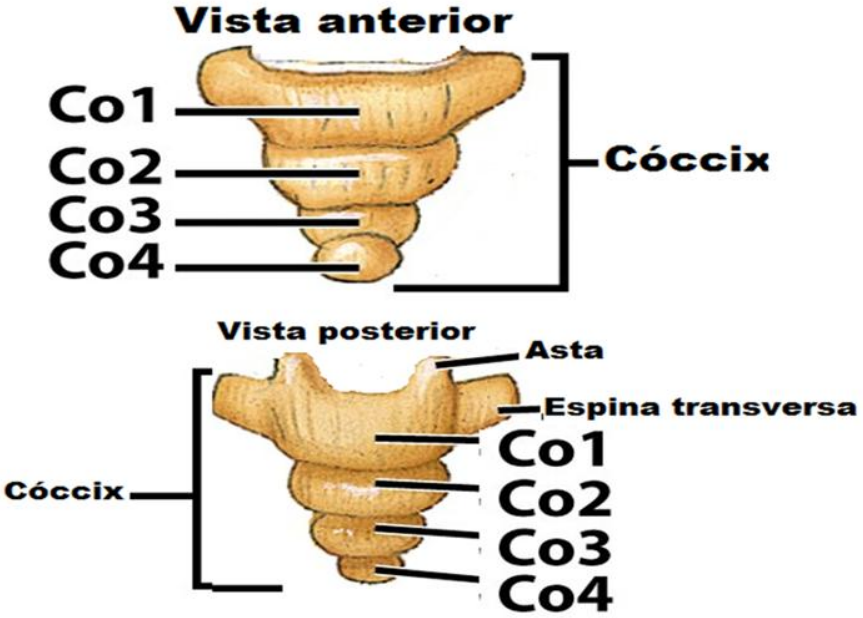

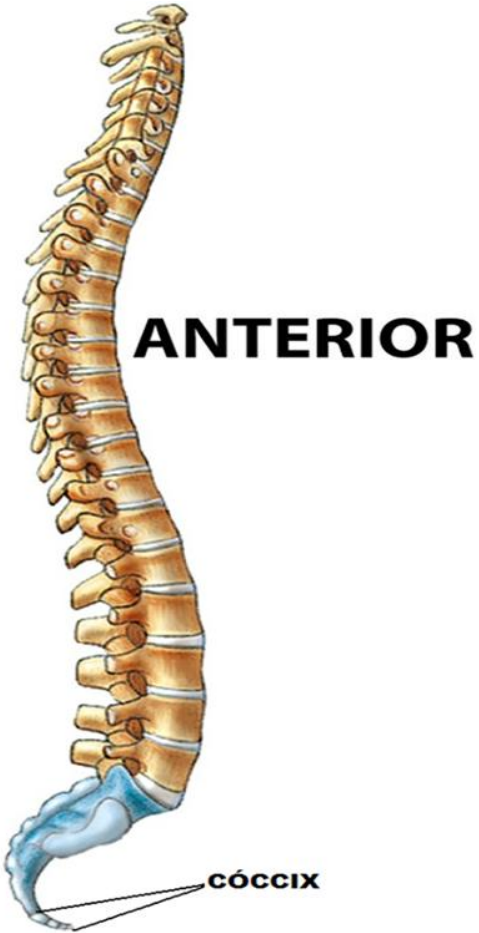

Actividad sincrónica

Ilustra, señala y colorea los huesos del esqueleto axial

Actividad asincrónica - virtual

Se encuentra en la actividad 04 de la guía de actividades del aula virtual



Extraído de: https://undraw.co/

Conclusiones

Aportes

- El esqueleto axial está formado por los huesos que están en el eje central del cuerpo y que tienen función de protección.

Aportes

Aportes

Metacognición

¿Qué aprendimos hoy?
¿Qué dificultades tuvimos?
¿Para qué nos sirve lo aprendido?

Extraído de: https://undraw.co/

Consultas

Extraído de: https://undraw.co/

Referencias bibliográficas

- Munuera L**.** *Fundamentos anatomofuncionales.* 1a ed. España: Médica; 2004.
- Moore K. *Anatomía con orientación clínica.* 4a ed. Buenos Aires: Editorial Médica Panamericana; 2003.
- Lippert H*. Anatomía con orientación clínica para estudiantes.* 1a ed. España: Marbán; 2010.
- Dufour M. *Anatomía del aparato locomotor: osteología, artrología, miología, aparato fibroso, neurología, angiología y morfotopografía***.** 1a ed. España: Masson; 2004.
- Cailliet R. *Anatomía funcional biomecánica*. 1a ed. España: Marbán: 2006.
- Olímpio M. *Anatomía funcional palpatoria*. 1a ed. Brasil). Amolca: 2012.
- Latarjet M. *Anatomía humana*. 4a ed. Argentina: Médica Panamericana; 2010.
- Tortora G. *Principios de anatomía y fisiología.* 11a ed. México: Editorial Médica Panamericana; 2006.
- Klatt E. *Atlas de anatomía patológica*. 1a ed. España: Elsevier; 2007.

carrión
EDUCACIÓN SUPERIOR

Muchas gracias

Presente.