carrión
EDUCACIÓN SUPERIOR

ANATOMÍA Y FISIOLOGÍA HUMANA

Semana 11

MÚSCULOS DE LA CABEZA Y LA CARA

Presente.

VIDEO

Enlace: https://www.youtube.com/watch?v=aAcJjtibDAM

¿Cuántos músculos se activan al momento de reírnos?

Observa el video

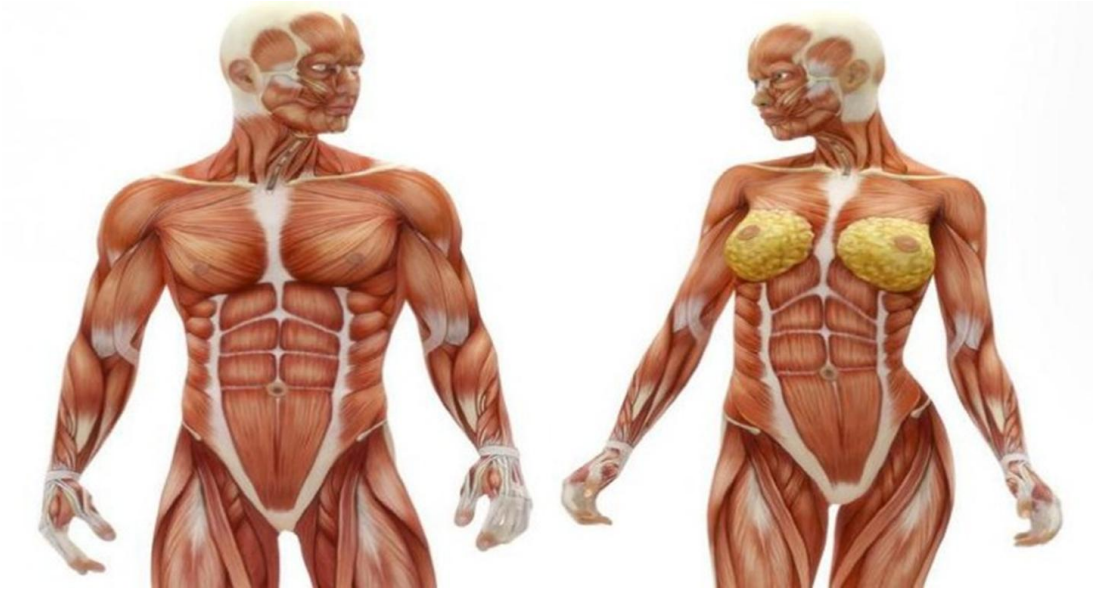

Enlace: https://www.youtube.com/watch?v=MupL9MNypZo.

Después de visualizar el video, responde a las siguientes preguntas:

SABERES PREVIOS

¿Cuáles son los músculos de la expresión facial?

Logro:

Al finalizar la sesión, el estudiante identifica los músculos de la cabeza y cara, a través de la resolución de un ejercicio.



Extraído de: https://undraw.co/

Logro:

Temario:

Músculos de la cabeza y cara

1. Ubicación topográfica

1. Función

1. Origen e inserción

DEFINICION

Estos músculos son los que presentan conexiones más íntimas con la piel y nos
permiten expresar el estado de ánimo.
•Son muy planos y delgados, y la mayoría se encuentran alrededor de los orificios de la cara: orificios palpebrales

orificios nasales y boca. Su contracción o relajación permite cerrar o abrir los párpados, las alas de la nariz y los labios.

Están divididos en cuatro grandes grupos:

•Músculos de los párpados y cejas.
•Músculos del pabellón de la oreja (que en el hombre son muy rudimentarios)
•Músculos de la nariz.
•Músculos de los labios.

Están inervados por el nervio facial.

MÚSCULOS CUTÁNEOS DEL CRÁNEO

- Músculo occipitofrontal
  - Vientre occipital
  - Vientre frontal

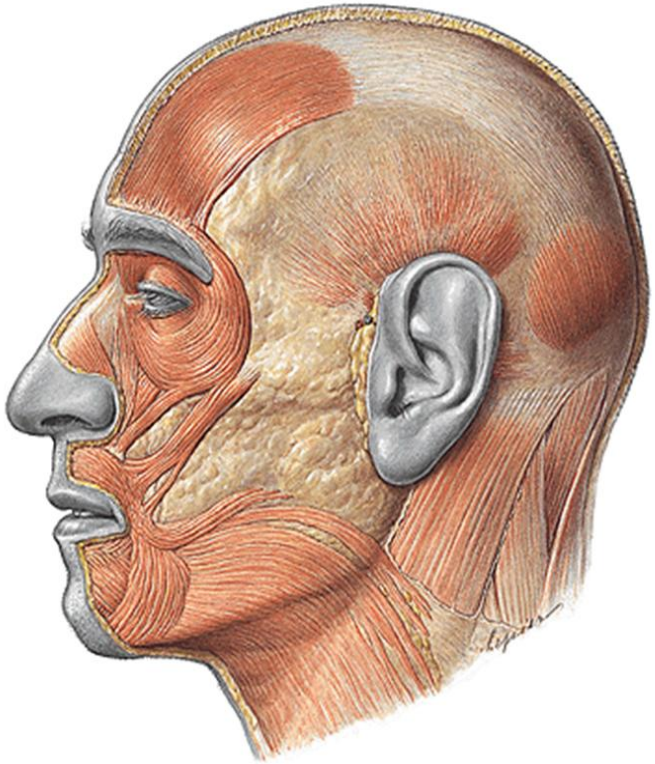

Vientre frontal:
Arcos superciliares y piel de la zona

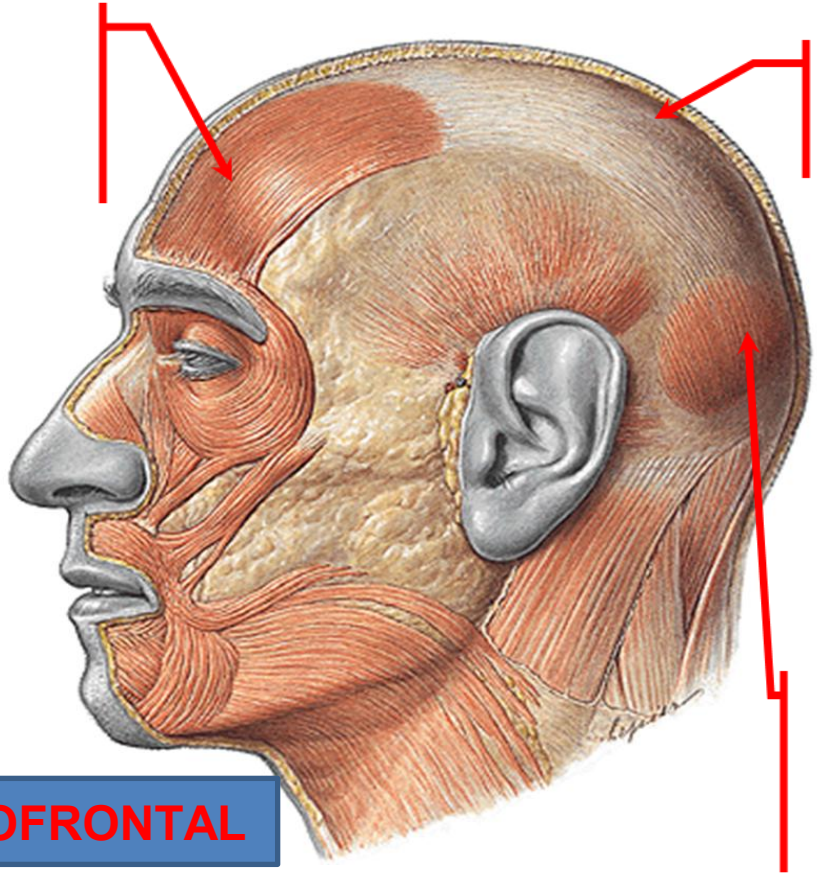

Aponeurosis epicraneal

Vientre occipital:
Línea nucal superior y apófisis mastoides

MUSCULO OCCIPITOFRONTAL

MÚSCULOS DE LOS PÁRPADOS Y DE LAS CEJAS

- Músculo orbicular del ojo
- Músculo corrugador superciliar

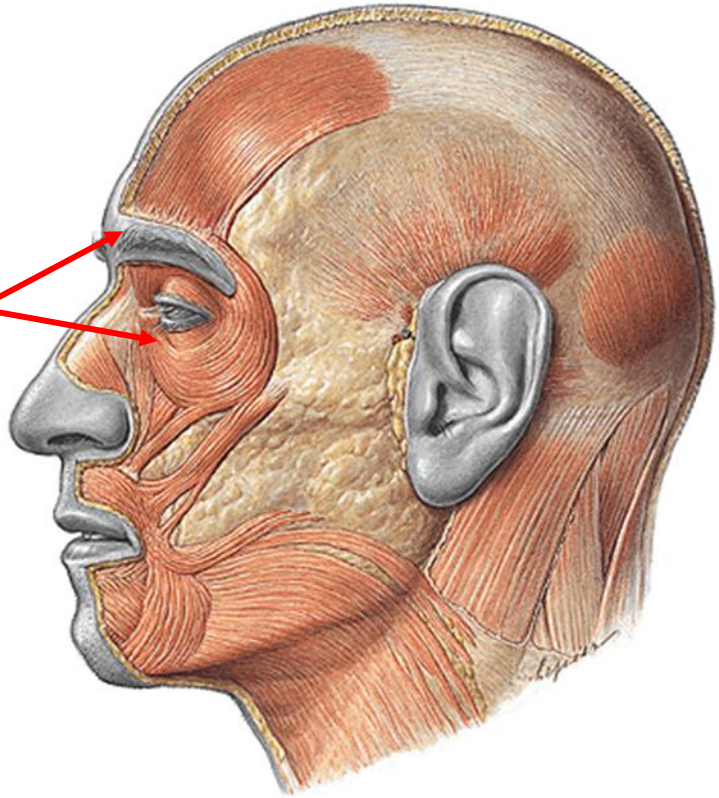

MÚSCULO ORBICULAR DEL OJO

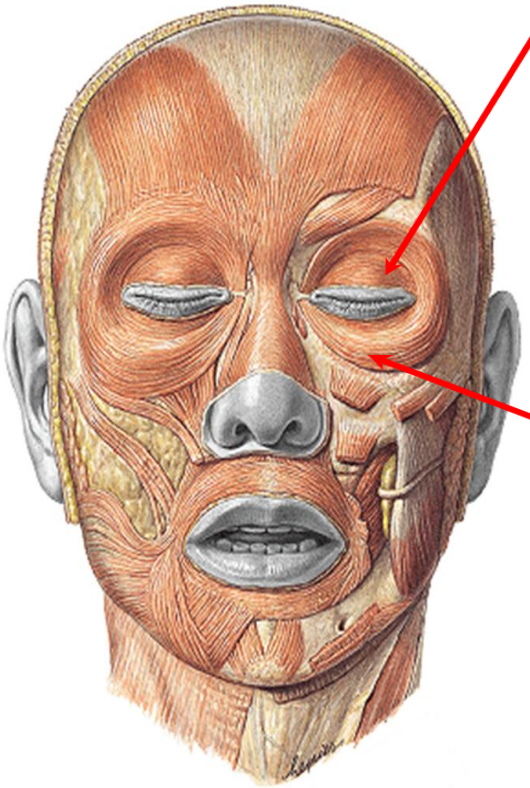

Porción palpebral:
Corresponde a la región central del músculo, ocupa ambos párpados

Porción orbitaria:
Se inserta sobre los bordes del surco lagrimal, el hueso maxilar y del lagrimal

MÚSCULO ORBICULAR DEL OJO

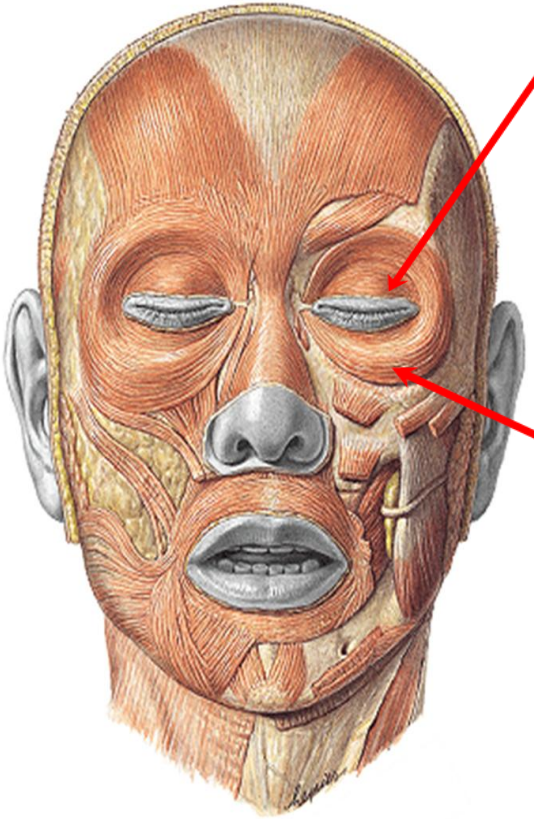

Porción palpebral:

Función:
Cierre de los párpados durante el sueño y el parpadeo.

Porción orbitaria:

Función:
Cierre enérgico de los párpados.

MÚSCULO CORRUGADOR SUPERCILIAR

En sentido medial se inserta en el frontal y lateralmente y superior en la piel de la ceja

Función:
Arrastra la ceja hacia abajo y medialmente cuando se contrae.

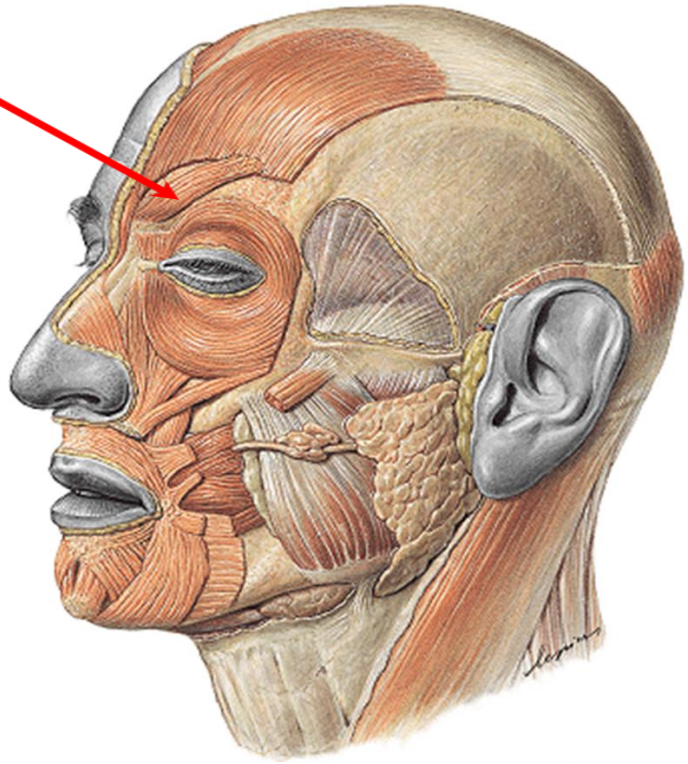

MÚSCULOS DE LA NARIZ

- Músculo prócer
- Músculo nasal
- Músculo depresor del tabique nasal

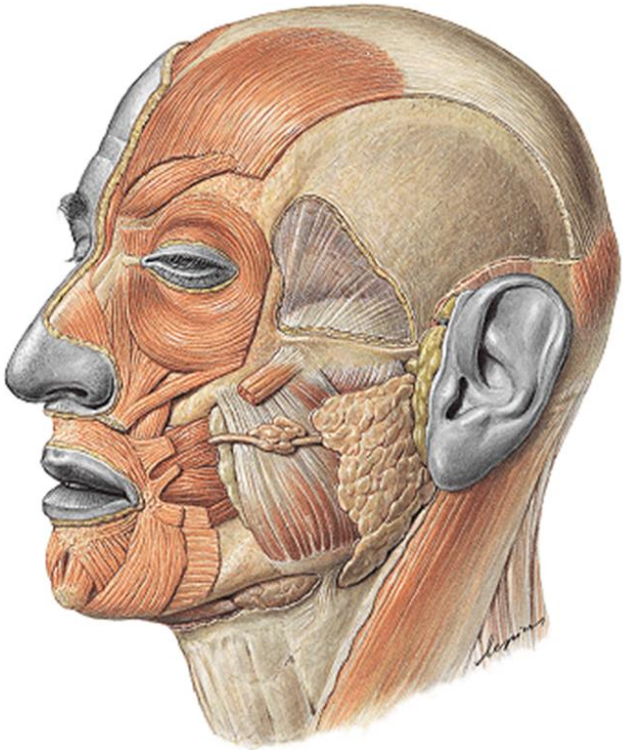

MÚSCULO PRÓCER

Se extiende desde los cartílagos laterales y los huesos nasales hasta la piel de la región frontal

Función:
Frunce el ceño.

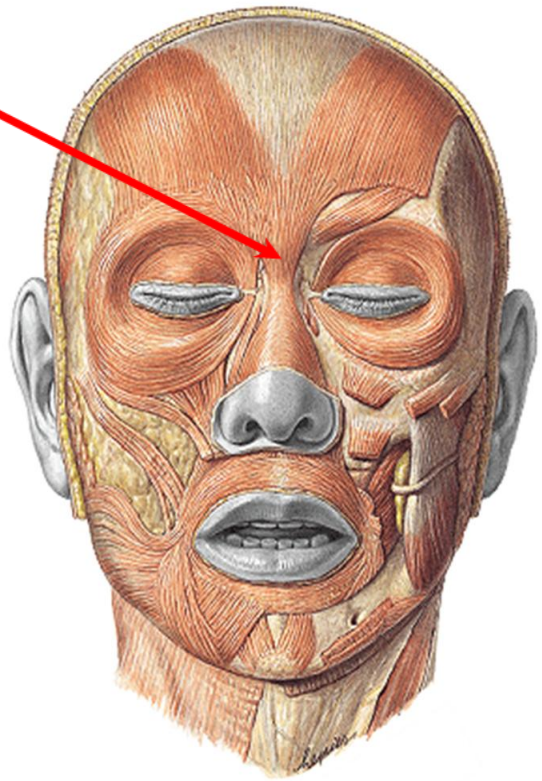

Porción transversa:
Se origina sobre el dorso de la nariz y se dirige hacia el surco de la nariz donde termina en la piel.

Porción alar:
Extendido en la parte inferior del ala de la nariz, se inserta en el borde posterior del cartílago alar y en la piel de la narina

Función:
Ambas porción transversa dilatan el orificio de las narinas.

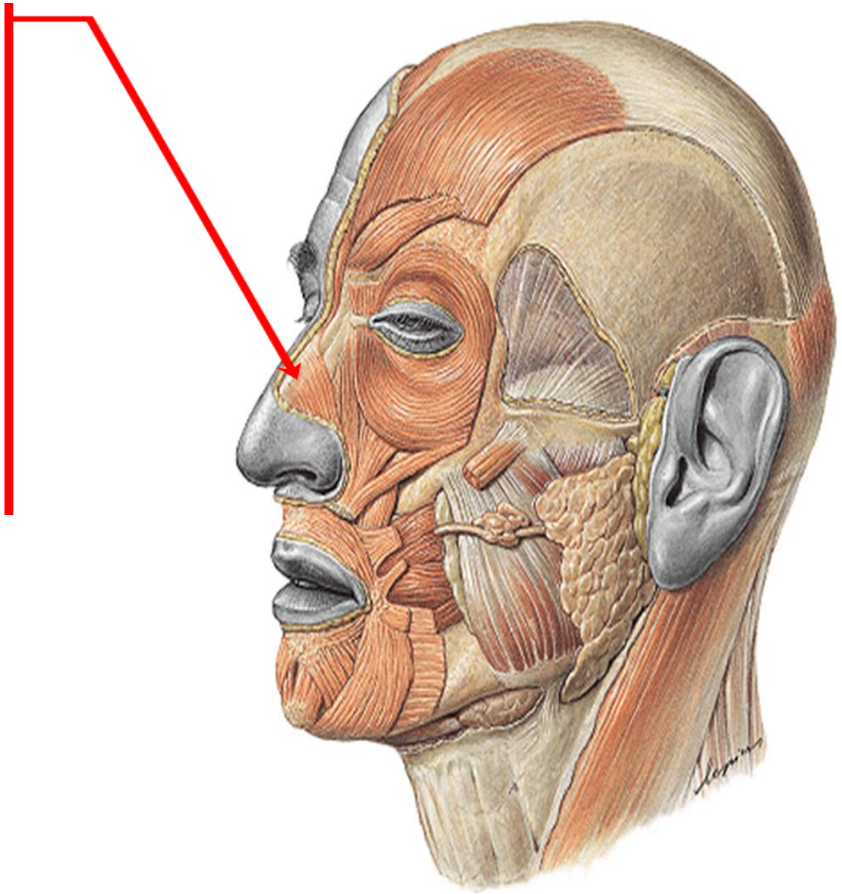

MÚSCULO DEPRESOR DEL TABIQUE NASAL

Se inserta abajo en la fosa canina para terminar en el subtabique y en la porción lateral del ala de la nariz.

Función:
Estrecha el orificio de las narinas y desciende el ala de la nariz.

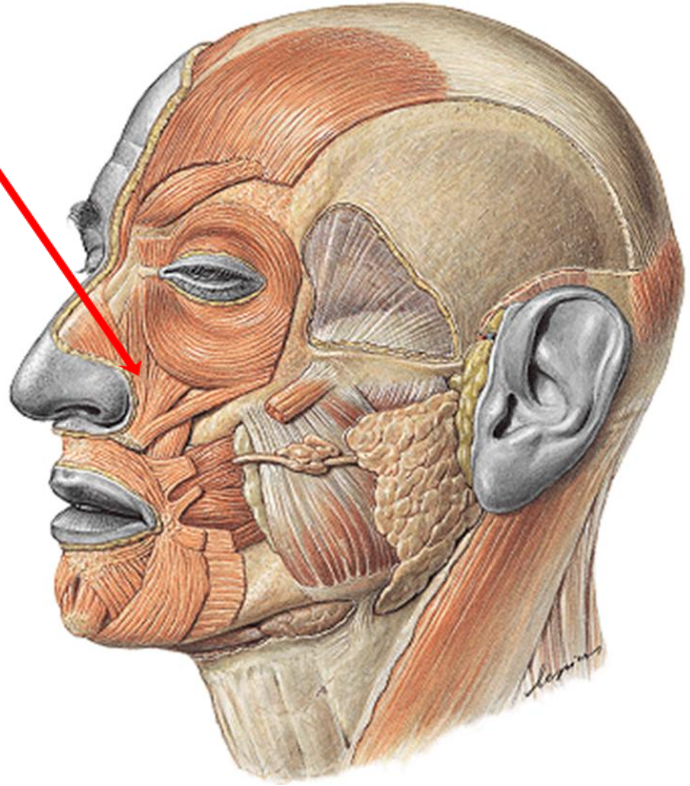

MÚSCULOS DE LA BOCA

- Músculo orbicular de la boca
- Músculo buccinador
- Músculo elevador del labio superior y del ala de la nariz
- Músculo elevador de labio superior
- Músculo elevador del ángulo de la boca
- Músculos cigomáticos mayor y menor
- Músculo risorio
- Músculo depresor del ángulo de la boca
- Músculo depresor del labio inferior
- Músculo mentoniano

MÚSCULO ORBICULAR DE LA BOCA

Función:
Esfínter de la boca, proyecta los labios

Porción marginal:
Recibe fibras de los músculos de la nariz y del mentón.

Porción labial:
Ocupa el borde libre de los labios

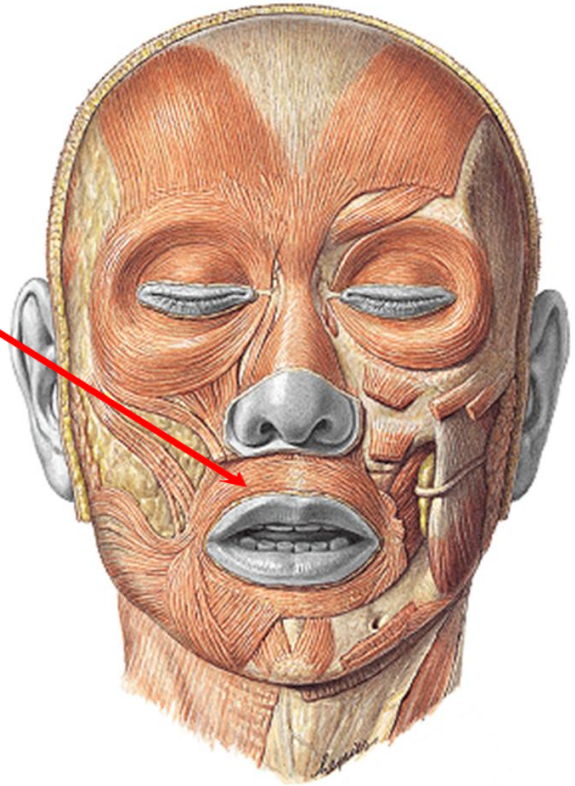

MÚSCULO BUCCINADOR

Se origina en el rafé medio pterigomandar, en la cara de los tres últimos alvéolos molares y se inserta en el ángulo de la boca

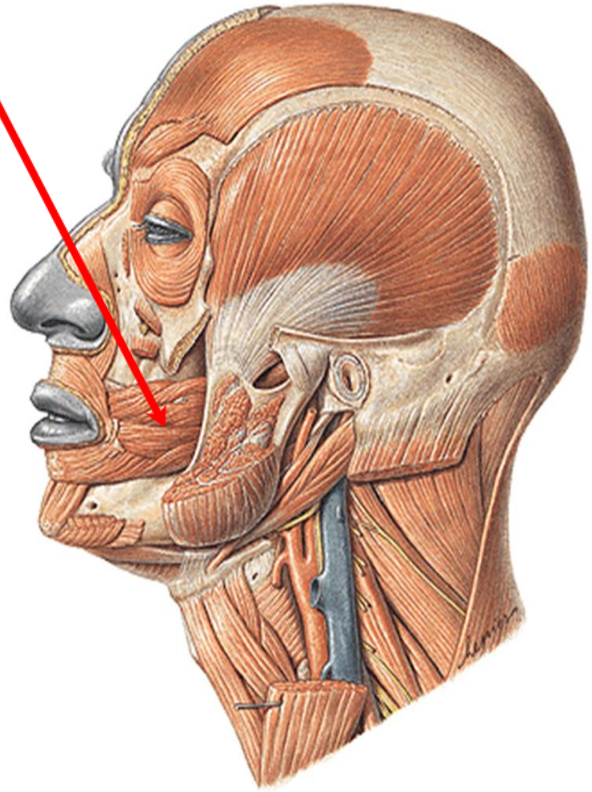

Función:
Masticación y deglución, comprime las mejillas contra molares durante la masticación. También se contrae al silbar o aspirar.

MÚSCULO ELEVADOR DEL LABIO SUPERIOR Y DEL ALA DE LA NARIZ

Desde el borde orbitario inferior hasta el cartílago alar de la nariz y el labio superior

Función:
Dilatador de la nariz y elevador del labio superior

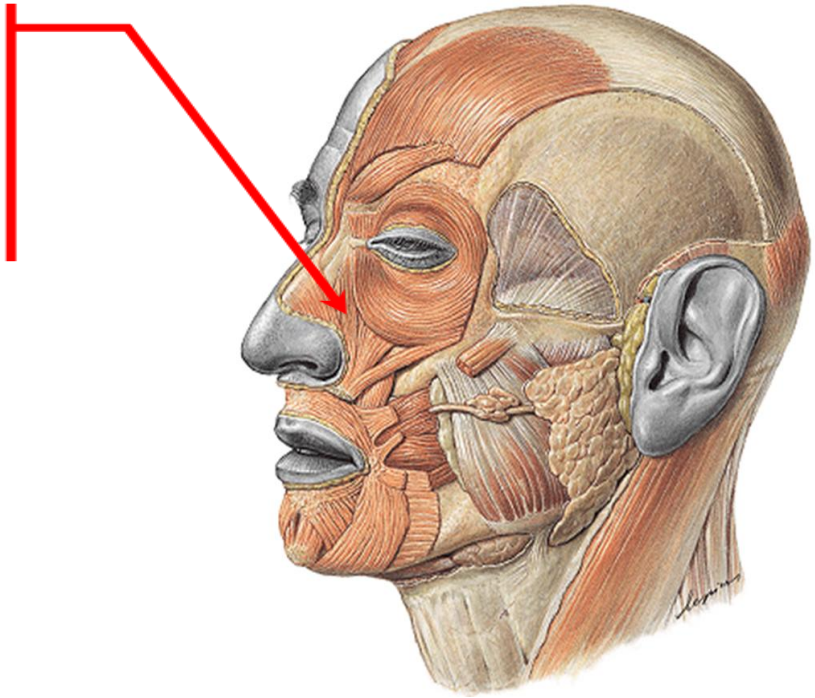

MÚSCULO ELEVADOR DEL ÁNGULO DE LA BOCA

Se origina en la fosa canina y termina en la piel y la mucosa del ángulo de la boca

Función:
Elevador del ángulo de la boca

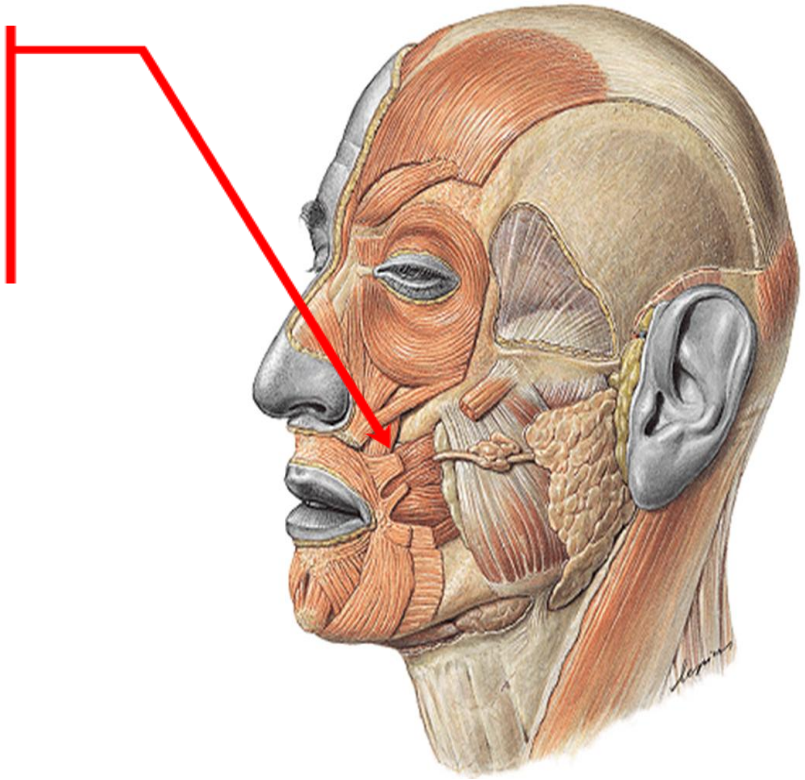

MÚSCULO CIGOMÁTICO MAYOR

Se origina en el hueso cigomático y se inserta en el ángulo de la boca

Función:
Tracciona superolateralmente al ángulo de la boca al reír o sonreír.

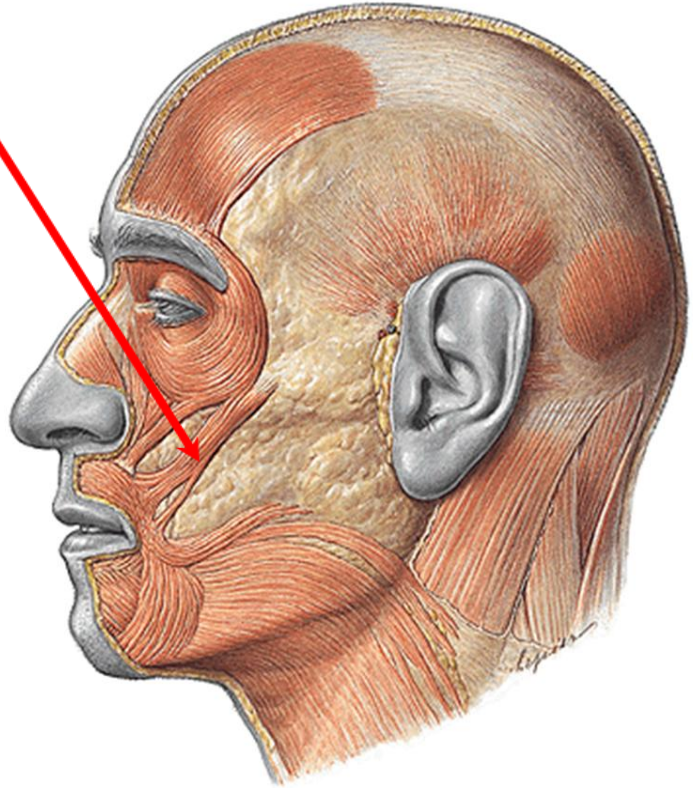

MÚSCULO CIGOMÁTICO MENOR

Se origina en el hueso cigomático y se inserta en el músculo orbicular de la boca

Función:
Eleva el labio superior (en casos de alegría) y deprime el surco nasolabial (en casos de tristeza).

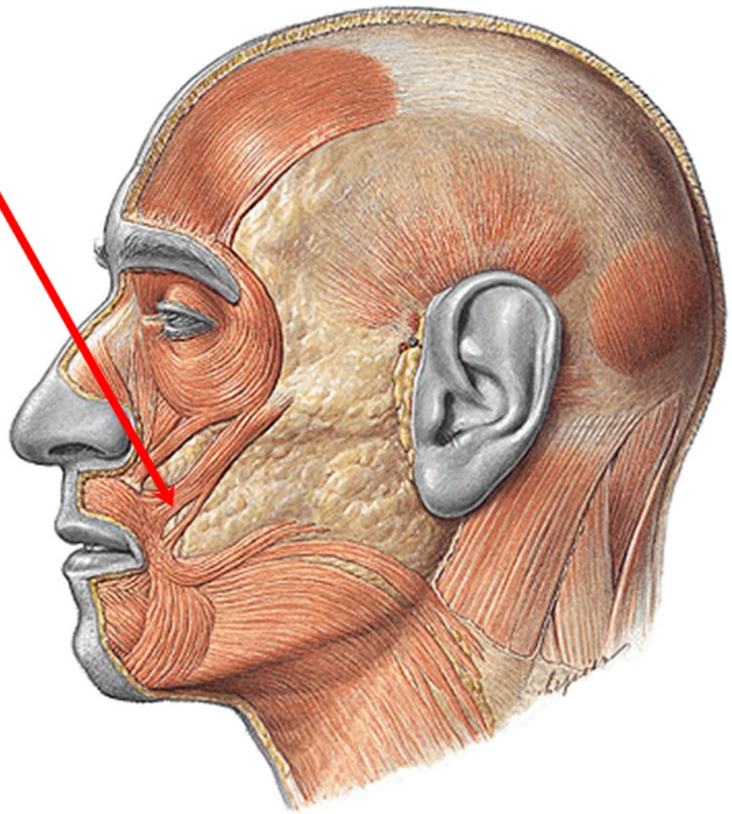

MÚSCULO RISORIO

Se extiende desde la piel en la región parotídea hasta la piel y mucosa de la comisura labial

Función:
Tracciona lateralmente la comisura labial (al reír).

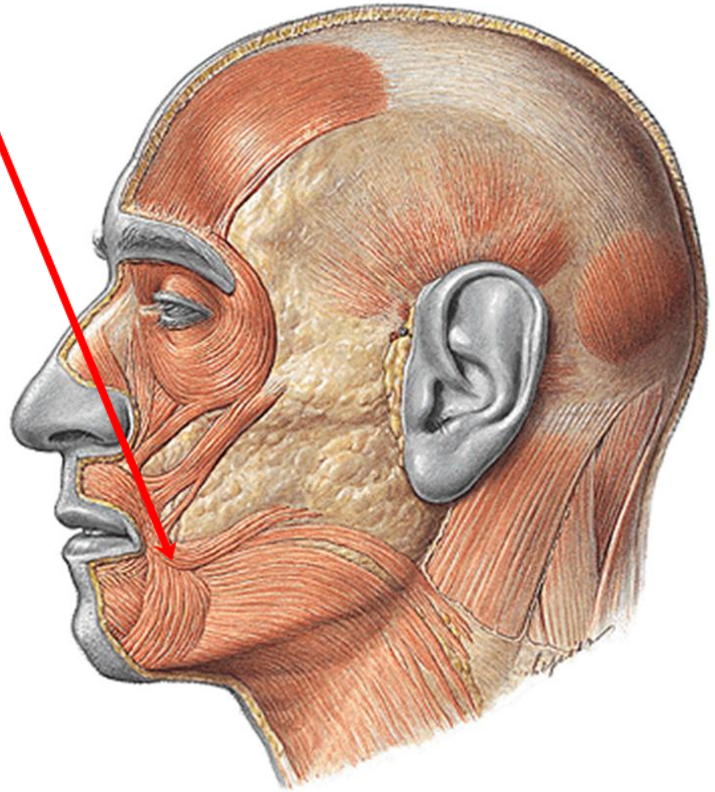

MÚSCULO DEPRESOR DEL ÁNGULO DE LA BOCA

Función:
Desciende la comisura labial, expresa tristeza y disgusto

Se extiende desde la línea oblicua de la mandíbula hasta la comisura labial.

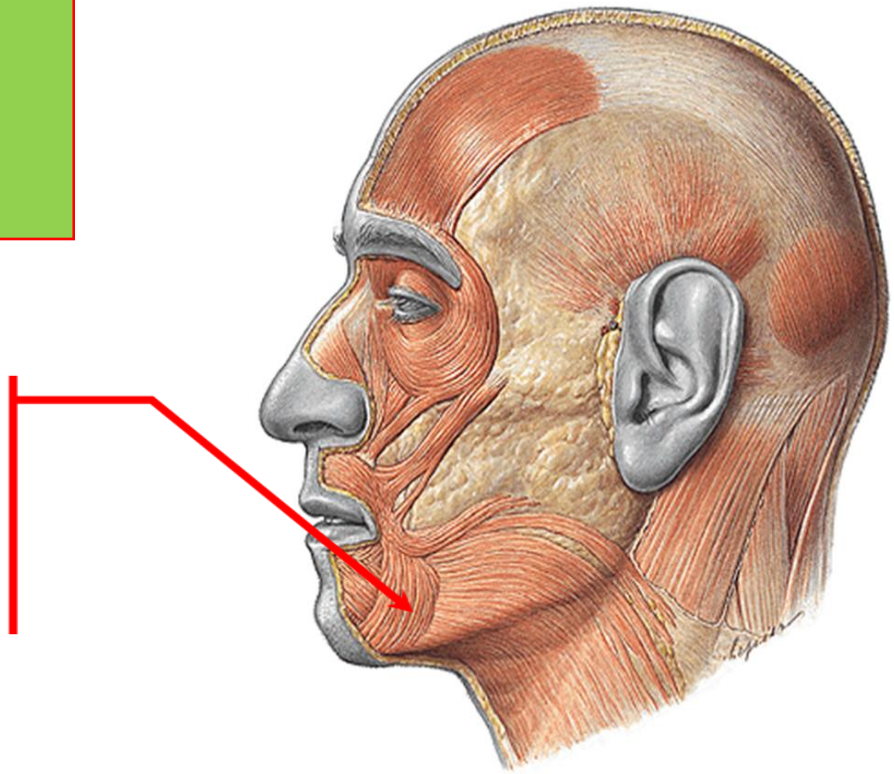

MÚSCULO DEPRESOR DEL LABIO INFERIOR

Se extiende desde la línea oblicua de la mandíbula hasta el labio inferior

Función:
Depresor del labio inferior

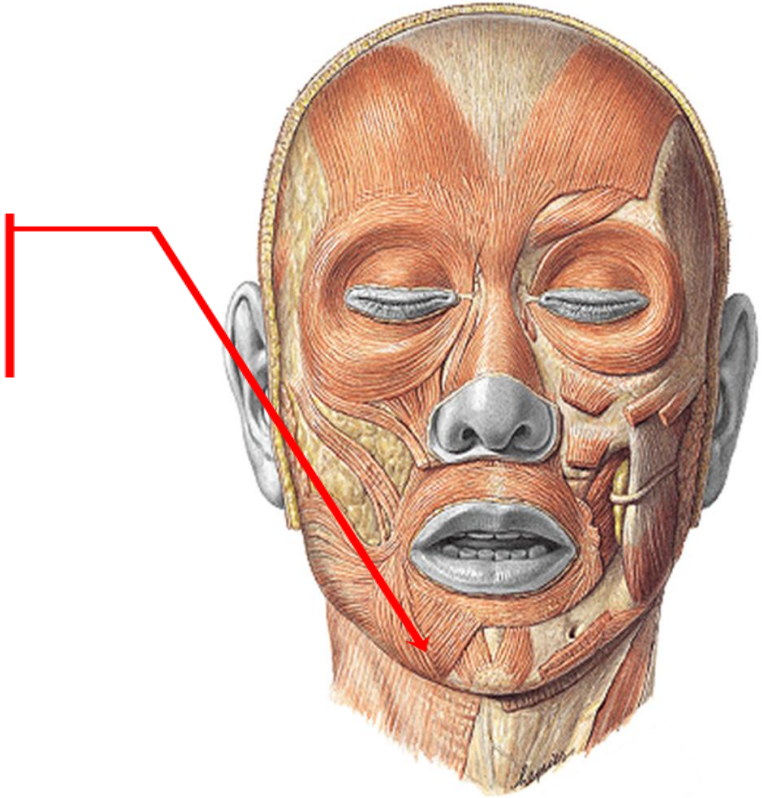

MÚSCULO MENTONIANO

Función:
Tracciona hacia arriba la piel del mentón (eleva la barbilla)

Se inserta arriba, sobre la mandíbula, cerca de la línea mediana y abajo en la piel del mentón.

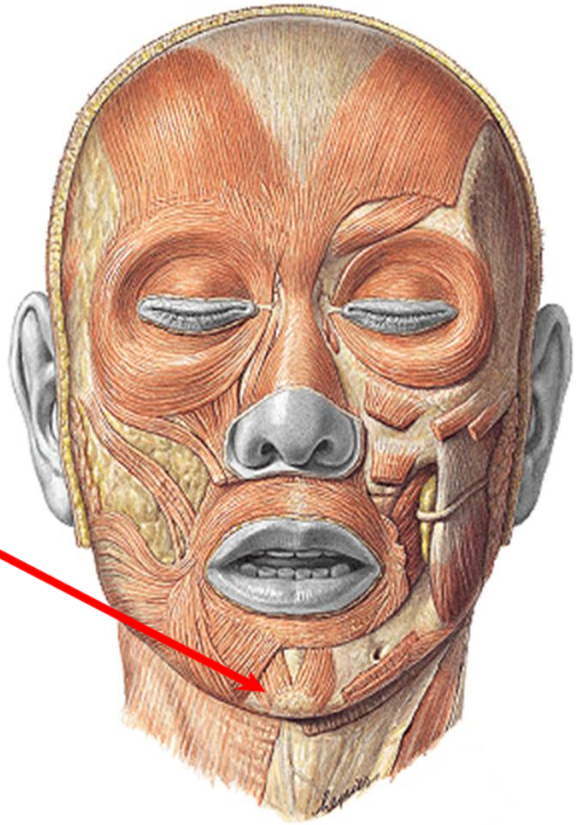

Actividad sincrónica

MENCIONA QUE MÚSCULOS ACTÚAN EN CADA EXPRESIÓN FACIAL

MIEDO

SORPRESA

ESFUERZO

DUDA
DESPRECIO
LLANTO
SONRISA

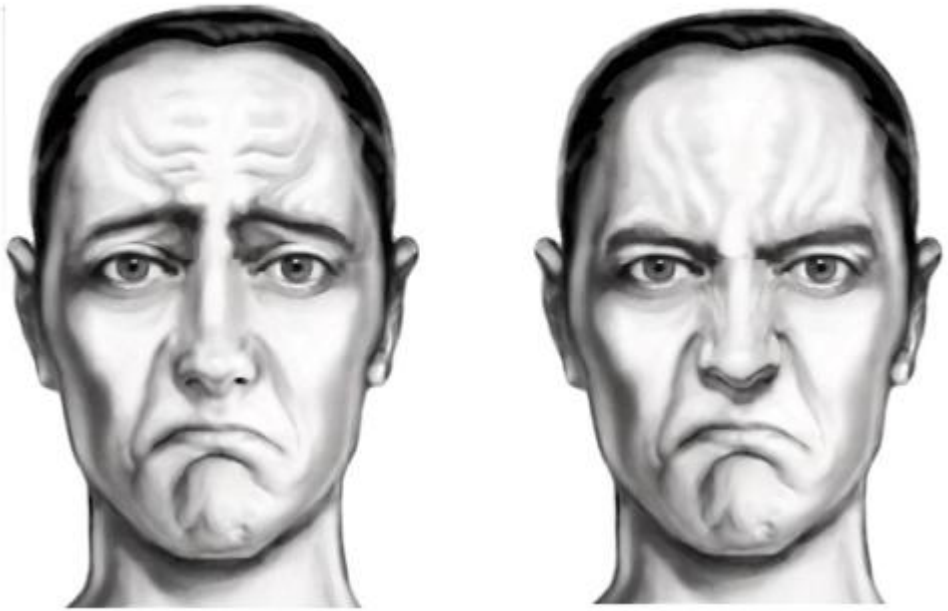
TRISTEZA
ENOJO

Metacognición

¿Qué aprendimos hoy?
¿Qué dificultades tuvimos?
¿Para qué nos sirve lo aprendido?

Extraído de: https://undraw.co/

Conclusiones

Aportes

- Los músculos faciales son importantes ya que el ser humano siempre realiza gesticulaciones al hablar.

Aportes

Aportes

Consultas

Extraído de: https://undraw.co/

Referencias bibliográficas

- Moore K; Dalley II A. *Anatomía con orientación clínica*. 4ª Ed. Buenos aires: Médica panamericana; 2002.
- Lippert H; Hennessen D. *Anatomía con orientación clínica para estudiantes*. 1ª Ed. Madrid: Marbán; 2010.
- Dufour M. *Anatomía Del Aparato Locomotor: Osteología, Artrología, Miología, Aparato Fibroso, Neurología, Angiología, Morfotopografía.* 1ª Ed. Barcelona: Masson – Little Brown; 2004.
- Latarjet M; Ruiz Liard A. *Anatomía Humana. 4ª Ed.* Buenos Aires: Médica Panamericana; 2010.

carrión
EDUCACIÓN SUPERIOR

Muchas gracias

Presente.