carrión
EDUCACIÓN SUPERIOR

PLEXO CERVICAL

Presente.

Lic.Roggers Verástegui

Concepto:

Es el resultado de las anastomosis que se producen entre las ramas ventrales de los primeros cuatro nervios cervicales, de las cuales se originan nervios que se distribuirán por algunos músculos del cuello y por los tegumentos del mismo, del dorso de la cabeza, de las regiones auricular, del hombro y antero superior del tórax, así como por parte de las serosas torácicas y abdominales.

Presenta.

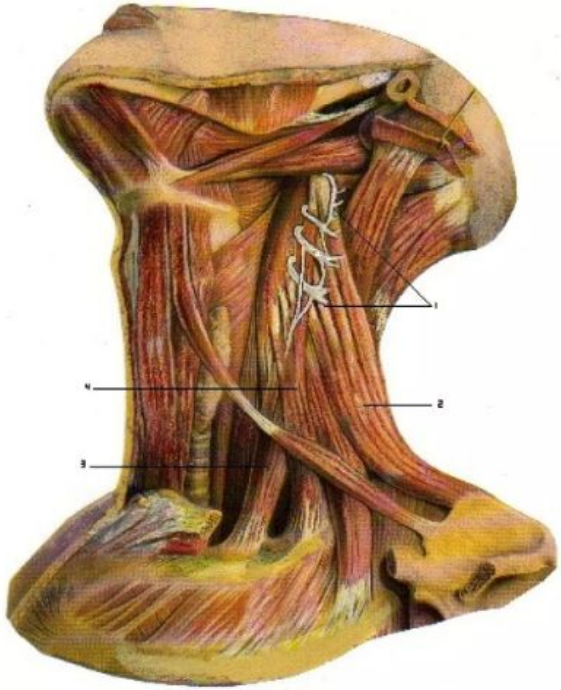

EL plexo cervical.

Origen:

Entre los ramos se producen anastomosis que dan origen a tres asas (1) de las cuales a su vez se originarán los nervios que componen el plexo.

Estas asas están estrechamente relacionadas con los músculos prevertebrales, escaleno medio (4) y elevador de la escápula.(2)

Ramos

Musculares

Cutáneos

Mixto

Presente.

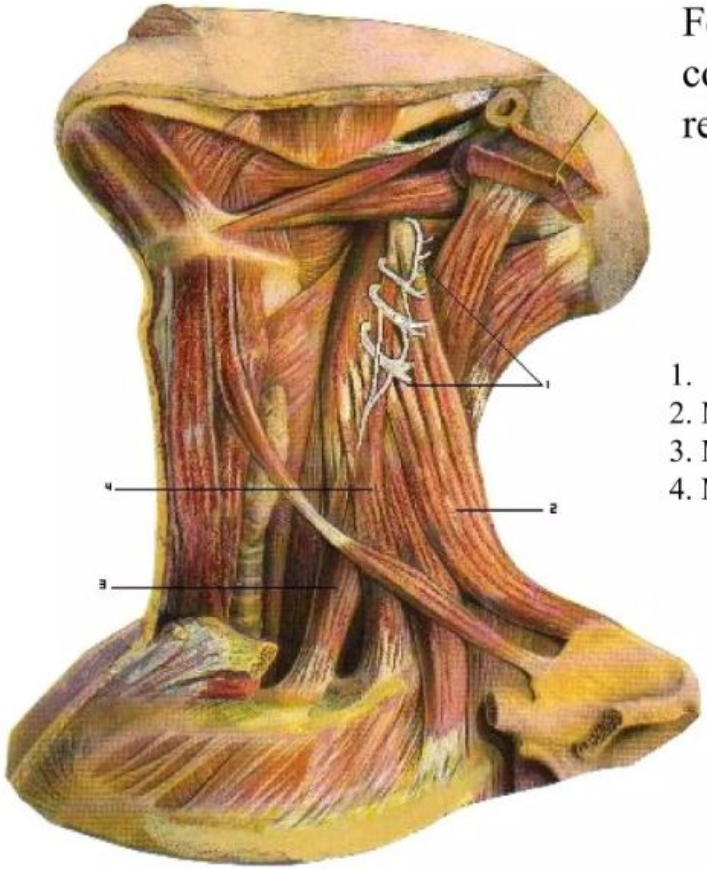

Formación de las asas que conforman el plexo en su relación muscular

1. Asas del plexo.
2. Músculo elevador de la escápula.
3. Músculo escaleno anterior.
4. Músculo escaleno medio

Presente.

Concepto básico

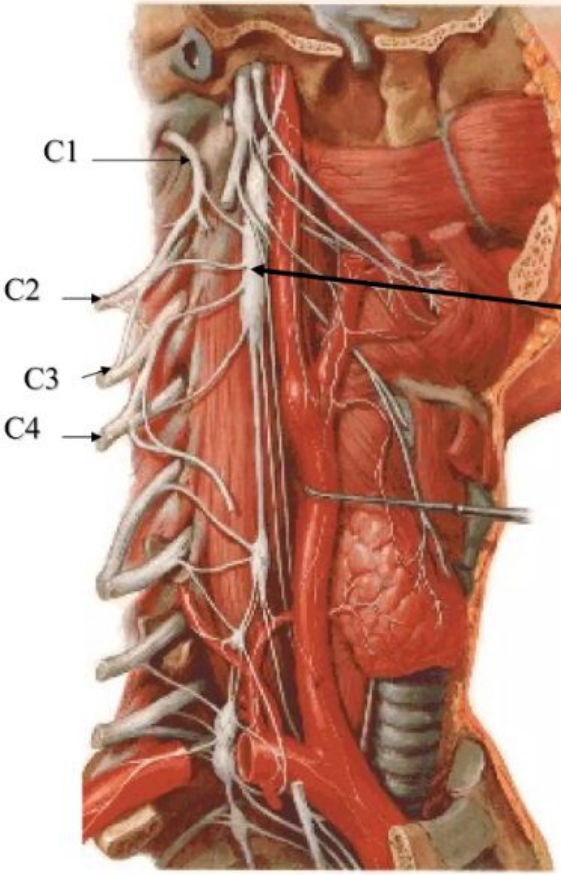

Ganglio Cervical superior
(Sistema Simpático)

Localización y relaciones anatómicas:
El plexo se localiza profundamente en el cuello, por delante de los procesos transversos de las tercera y cuarta vértebras cervicales y de los músculos escaleno medio y elevador de la escápula (cubierto por el músculo esternocleidomastoideo. Se relaciona además con el tronco simpático (especialmente con el ganglio cervical superior con quien establece conexiones), con los vasos vertebrales y otros elementos vasculonerviosos del cuello.

Presente.

PLEXO CERVICAL

- Ramas primarias anteriores de C1, C2, C3 y C4.
- Ramas del plexo: superficiales y profundas.

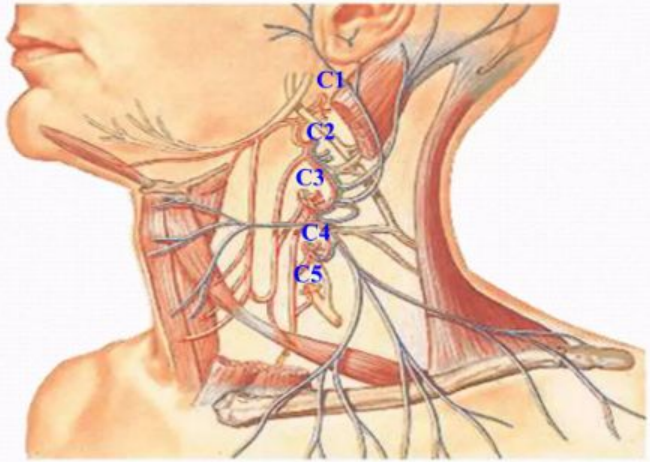

Presente.

RAMAS SUPERFICIALES

- C1, C2, C3 forman las ramas
  - mastoidea
  - auricular
  - cervical transversa
- C3, C4 forman las ramas:
  - supraclavicular
  - supraacromial

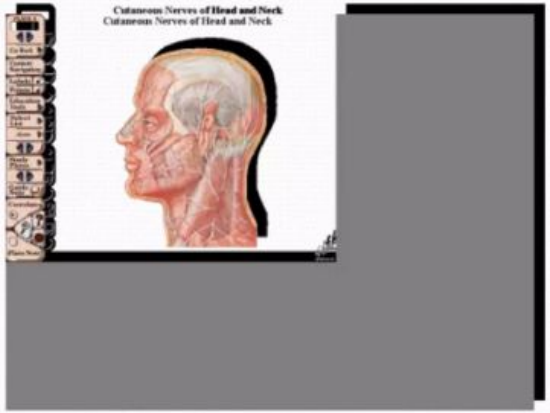

Presenta.

RAMAS PROFUNDAS

- Nervio frénico (C3, C4, C5)
- Rama descendente externa del asa del hipogloso (C2, C3)
- Ramas musculares y comunicantes (C1-C4)
- Ramas anastomóticas para:
  - el vago (C1)
  - el hipogloso (C1, C2)
  - el espinal (C2, C3, C4)

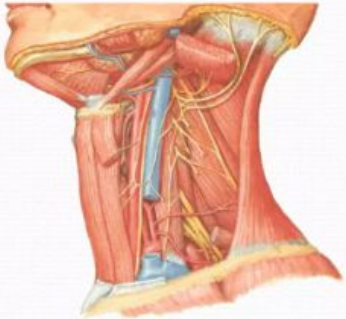

Presente.

Esquema del Plexo Cervical

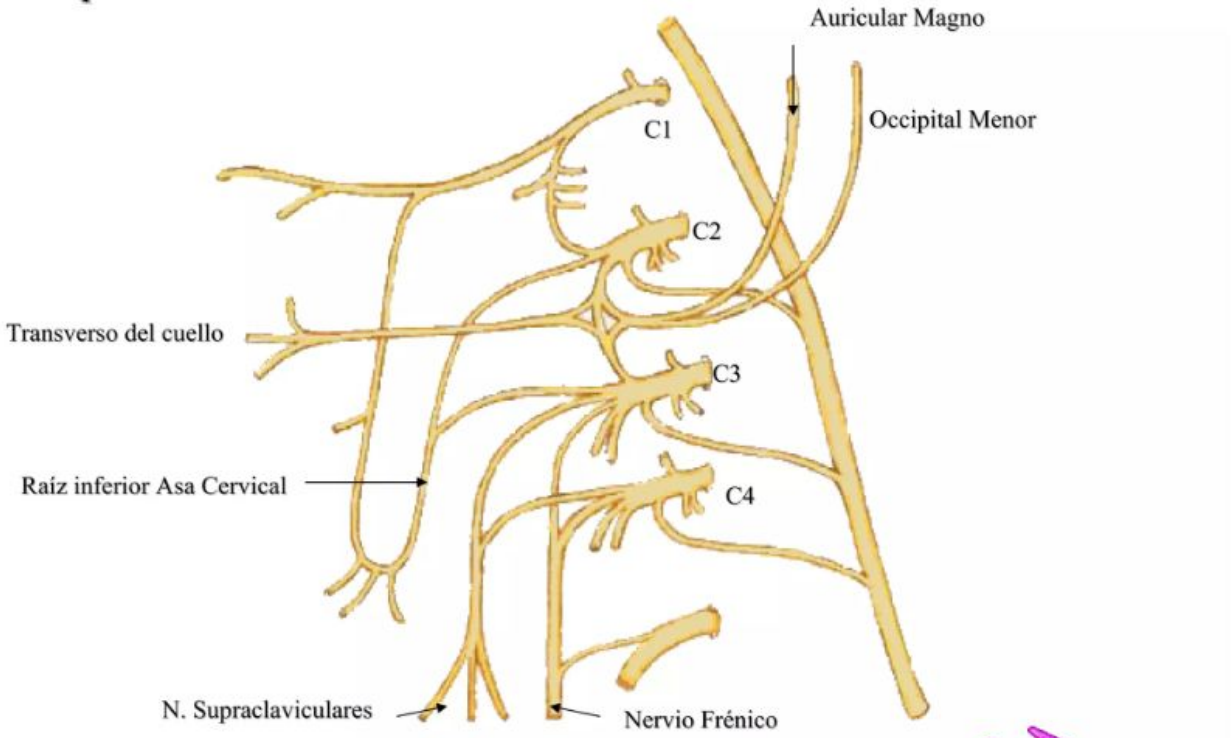

esquema resumen

Presente.

Esquema Resumen de las Ramas del Plexo Cervical

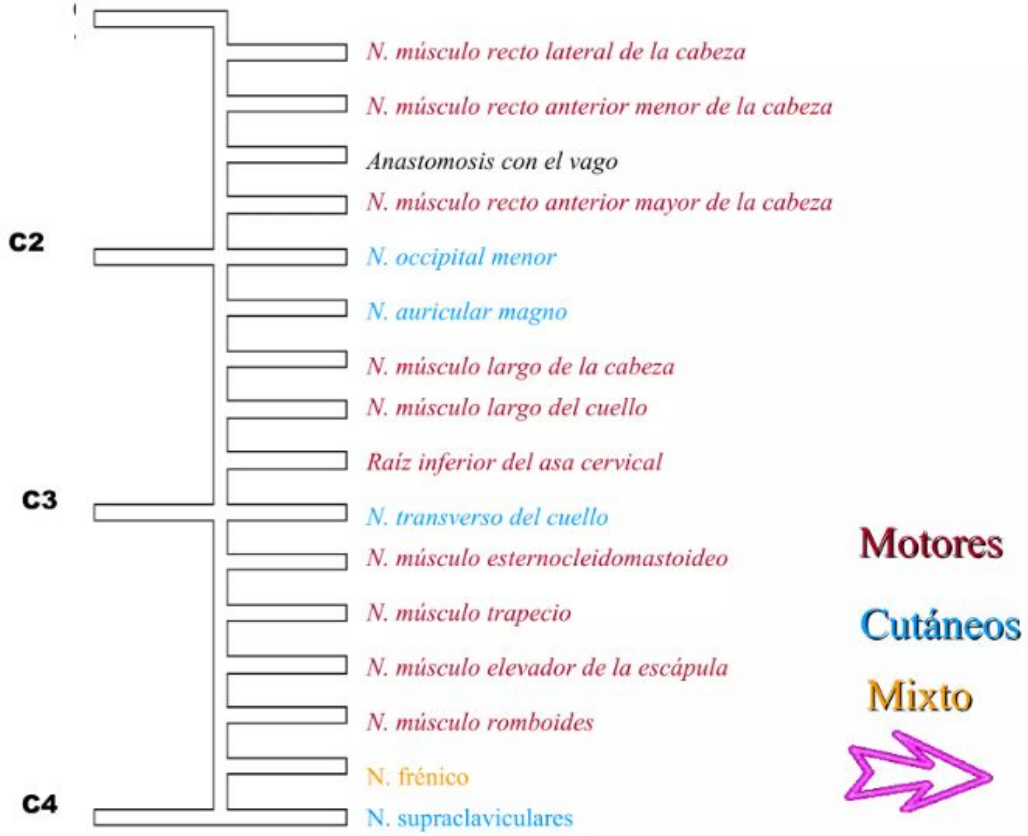

Presente.

Nervios del Plexo Cervical

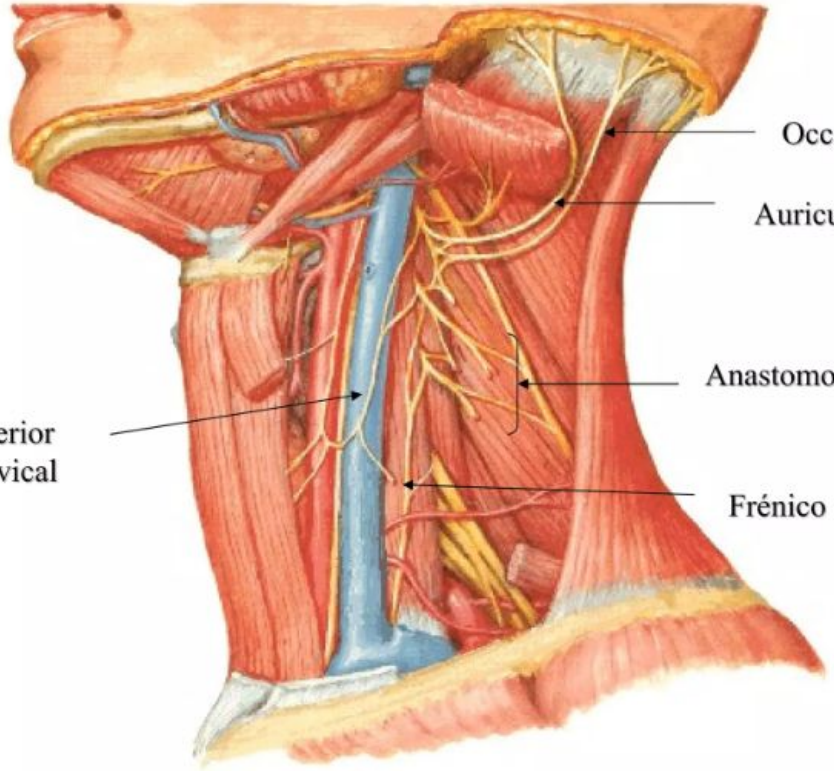

Presente.

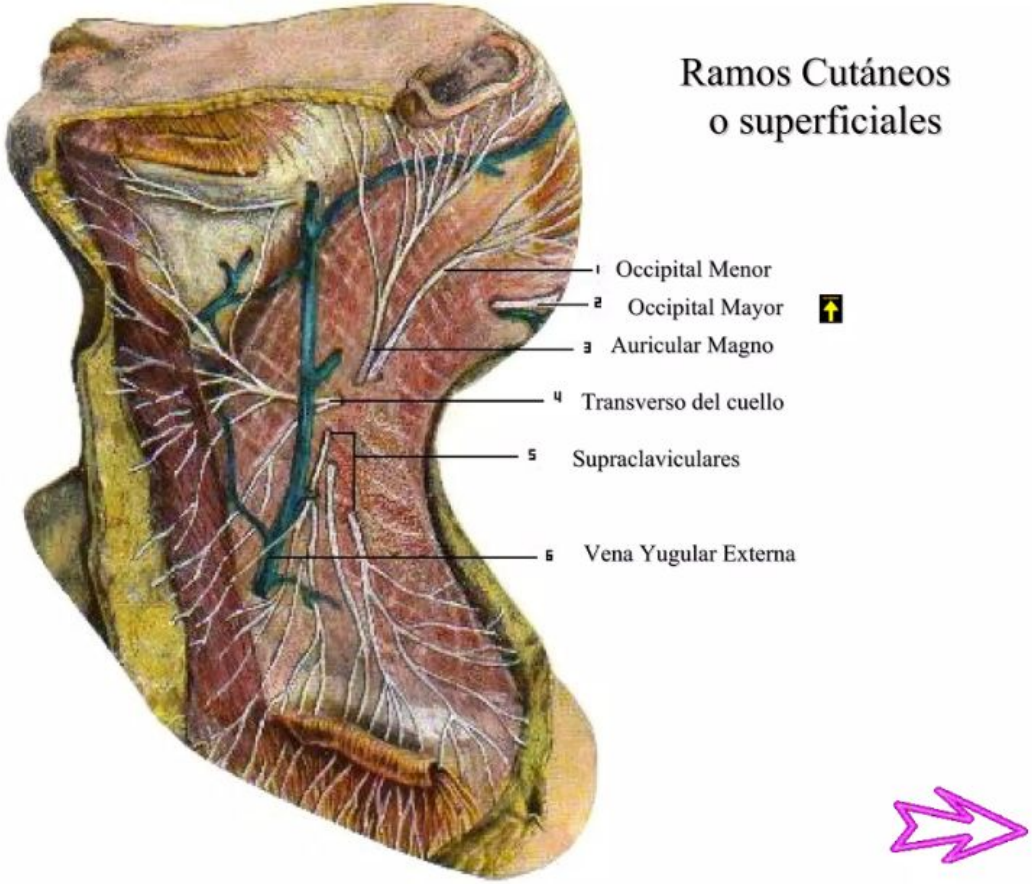
Ramos Cutáneos
o superficiales
1 Occipital Menor
2 Occipital Mayor
3 Auricular Magno
4 Transverso del cuello
5 Supraclaviculares
6 Vena Yugular Externa

Presente.

Nervio Frénico (C3-C4)

Asume gran importancia debido a su responsabilidad en la inervación del músculo diafragma y al significado de este en los movimientos respiratorios, por ello y porque la mayoría de sus fibras son motoras puede ser considerado como nervio motor, aunque también contribuye a la inervación sensitiva de la pleura, el pericardio y el peritoneo, hecho que ha condicionado que se describa por algunos autores como nervio mixto. Se origina fundamentalmente a expensas de la raíz ventral del cuarto nervio cervical (pudiendo también participar algunas raíces del tercero y quinto nervios cervicales) . Por su extenso recorrido desde el cuello a la cavidad torácica se describe un trayecto cervical *y* otro torácico en los que establecen diferentes relaciones anatómicas.

Imagen.

Presenta.

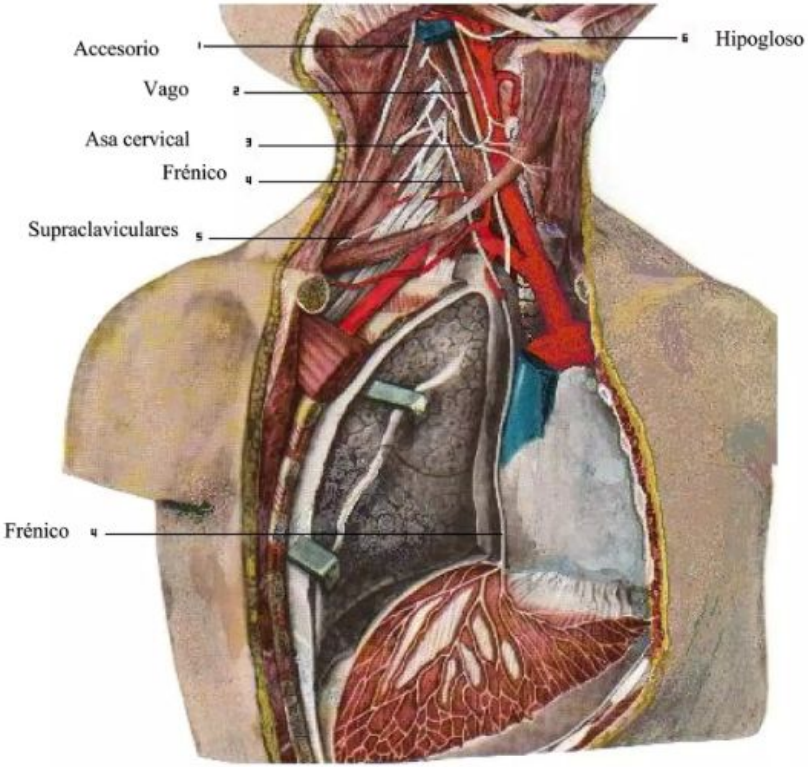

Recorrido del nervio Frénico

Presente.

CONCEPTOS CLAVE

- Plexo cervical:
  - Ramas primarias anteriores de C1, C2, C3 y C4.
  - Ramas superficiales: mastoidea, cervical transversa, auricular, supraclavicular y supraacromial
  - Ramas profundas: frénico, rama descendente del asa del hipogloso, ramos musculares, comunicantes y anastomóticos.

Presente.

CONCEPTOS CLAVE

- Frénico
  - Ambos por detrás de vena subclavia y por delante del hilio pulmonar
  - El derecho cruza el diafragma por el orificio de la vena cava inferior y el izquierdo lo atraviesa
  - Lesión: parálisis del hemidiafragma homolateral
- Asa del hipogloso
  - Rama descendente interna: vientre anterior del omohioideo
  - Rama descendente externa: no da ramas
  - Convexidad: vientre posterior del omohioideo, esternotiroideo y esternocleidohoideo

Presente.

CONCEPTOS CLAVE

- Ramas supraclaviculares del plexo braquial
  - De las raíces: nervio del romboides (C5), nervio del serrato mayor (C5, C6, C7), ramas musculares y comunicantes
  - De los troncos primarios: Nervio del subclavio(C5) y del supraescapular (C5, C6)

Presenta.

carrión
EDUCACIÓN SUPERIOR

GRACIAS POR SU ATENCIÓN

Presente.