carrión
EDUCACIÓN SUPERIOR

PLEXO SACRO

Presente.

Lic.Roggers Verástegui

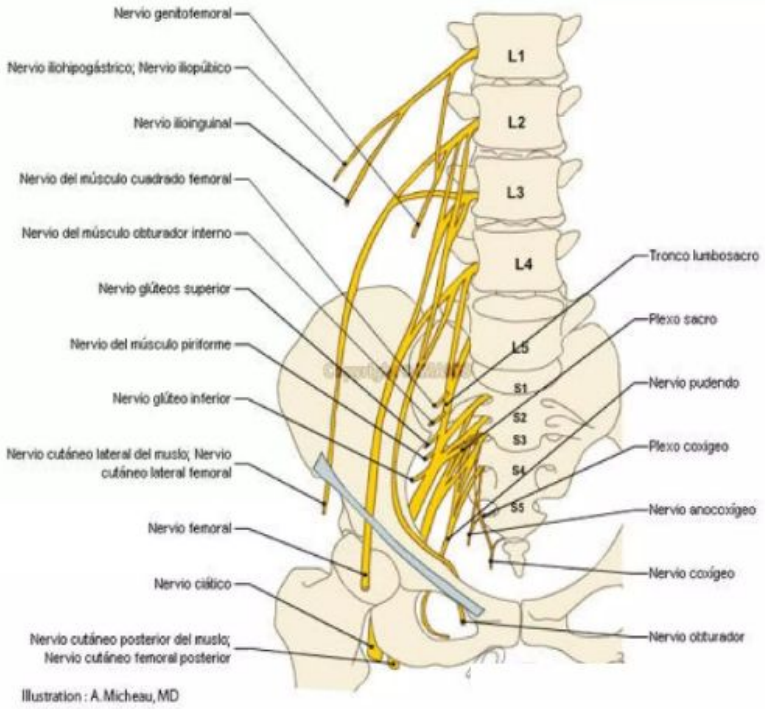

PLEXO SACRO

Presente.

PLEXO SACRO

- Formado por las raíces anteriores de los nervios espinales L4-L5 y S1-S4 que se disponen en la cara anterior del sacro e inerva glúteos y los miembros inferiores.
- El nervio ciático tiene su origen en este plexo.

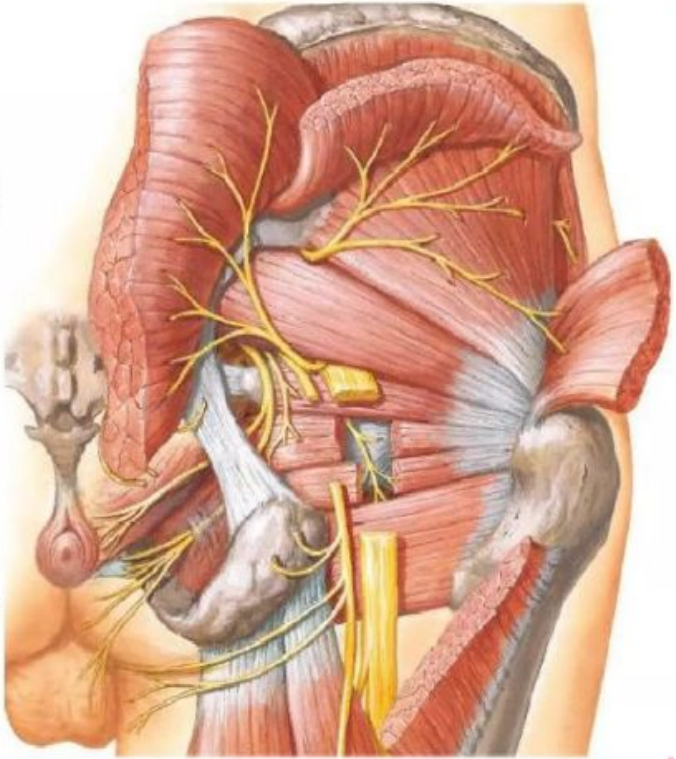

Presenta.

FORMA, SITUACIÓN Y RELACIONES

- El plexo sacro tiene forma de triangulo cuya base corresponde a los agujeros sacros anteriores y cuyo vértice corresponde a la parte antero inferior de la escotadura ciática Mayor.

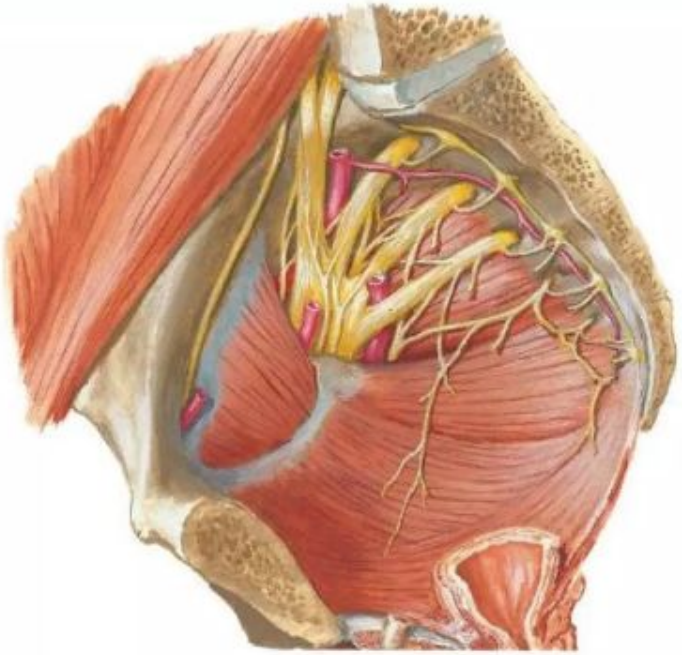

Presente.

- El plexo sacro esta estrechamente unido al origen del nervio pudendo y se halla directamente aplicado a la cara anterior del musculo piriforme. Está recubierto por la fascia pelviana.

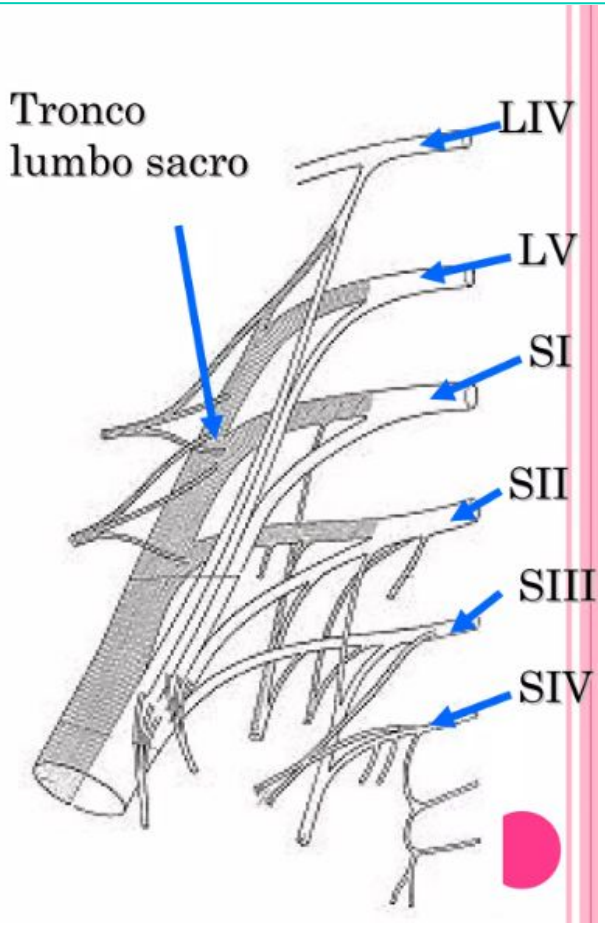

Presente.

- El tronco lumbosacro resulta de la unión del ramo anterior del quinto nervio lumbar con un ramo comunicante que le suministra el cuarto nervio lumbar.

- El tronco lumbosacro desciende hacia la cavidad pélvica anteriormente al ala del sacro y a la articulación sacro iliaca, dirigiéndose hacia la escotadura ciática mayor. Se une al ramo anterior del primer nervio sacro.

Presente.

- Los ramos anteriores de los nervios sacros, cuyo grosor disminuye de superior a inferior, emergen del sacro a través de los agujeros sacros anteriores. El ramo anterior del S1cruza muy oblicuamente el borde superior del musculo piriforme, el ramo anterior S2 discurre anteriormente a este musculo, el ramo anterior del S3 sigue el borde inferior del musculo. Todos estos troncos convergen entre si y se fusionan.

Presente.

PLEXO COXÍGEO

- Se encuentra formado por las raíces anteriores de los nervios espinales S4-S5 y el nervio coxígeo.
- Plexo mas pequeño.
- Inerva un área reducida de la región coxígea.

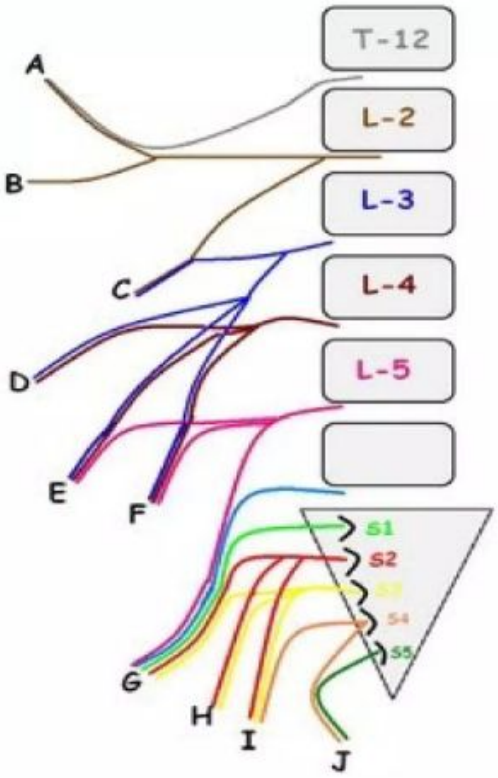

Presente.

RAÍCES

NERVIO	ORIGEN	DISTRIBUCION
Glúteo superior.	L4-L5 Y S1	Mus. Glúteo menor, mediano y tensor de la facia lata
Glúteo inferior.	L5-S2	Mus. Glúteo mayor.
Piriforme.	S1-S2	Mus. Piriforme.
Cuadrado femoral y gemelo inferior.	L4-L5 Y S1	Mus. Cuadrado femoral y gemelo inferior.
Obturador interno.	L5-S2	Mus. Obturador interno y gemelo superior.
Cutáneo perforante.	S2-S3	Piel de la cara inferointera de la región glútea.
Cutáneo posterior del muslo(cutáneo femoral)	S1-S3	Piel la región anal, la parte lateral e inferior de la región glútea, porción posterosuperior del muslo y parte superior de la pantorrilla, escroto en el hombre y labios mayores en la mujer.
Pudendo	S2-S4	Mus. Del periné; piel del pene y escroto en el hombre, y clítoris, lab. mayores y menores y vagina en mujer.

Presente.

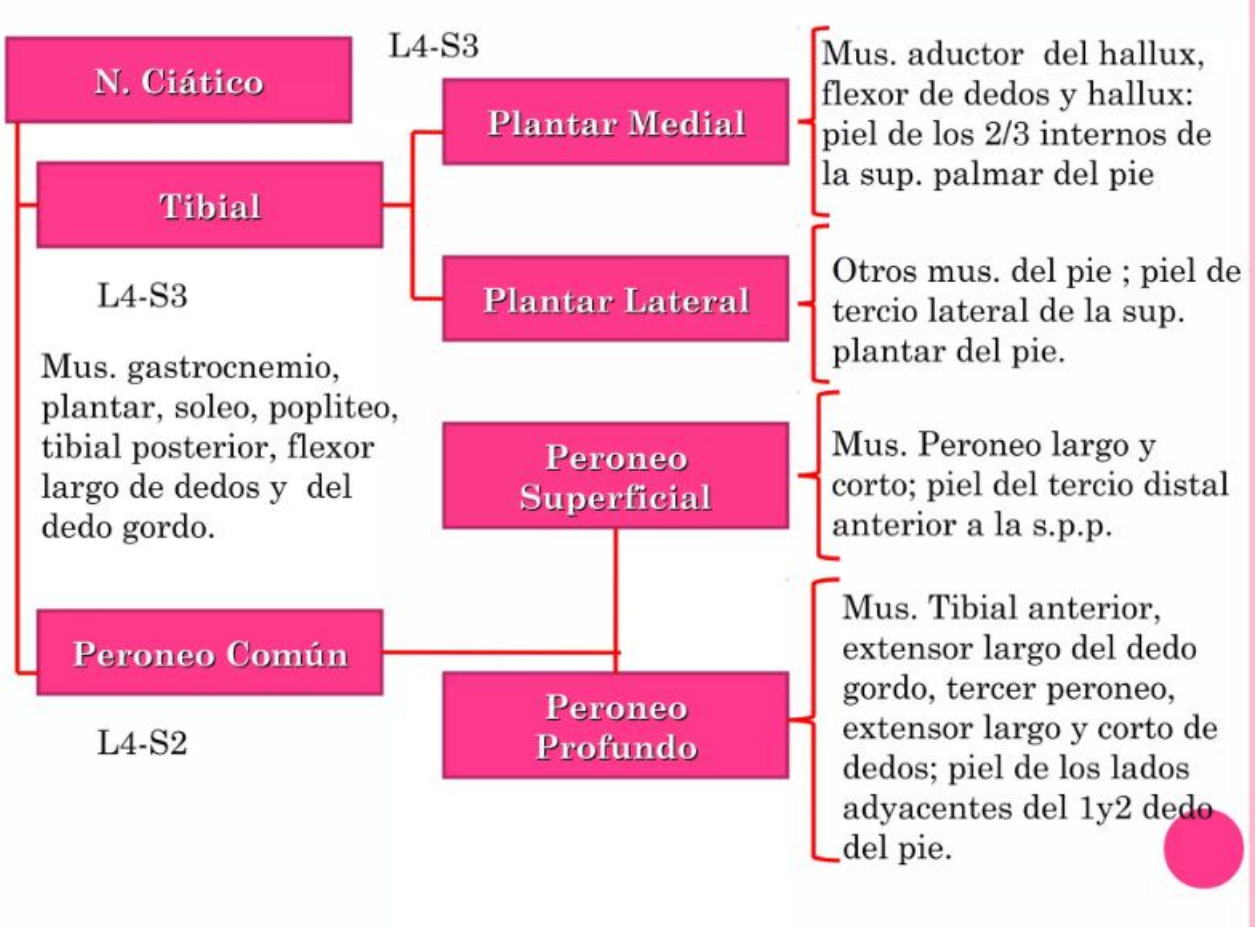
N. Ciático
L4-S3
Tibial
L4-S3
Mus. gastrocnemio, plantar, soleo, popliteo, tibial posterior, flexor largo de dedos y del dedo gordo.
Plantar Medial
Mus. aductor del hallux, flexor de dedos y hallux: piel de los 2/3 internos de la sup. palmar del pie
Plantar Lateral
Otros mus. del pie ; piel de tercio lateral de la sup. plantar del pie.
Peroneo Superficial
Mus. Peroneo largo y corto; piel del tercio distal anterior a la s.p.p.
Peroneo Común
L4-S2
Peroneo Profundo
Mus. Tibial anterior, extensor largo del dedo gordo, tercer peroneo, extensor largo y corto de dedos; piel de los lados adyacentes del 1y2 dedo del pie.

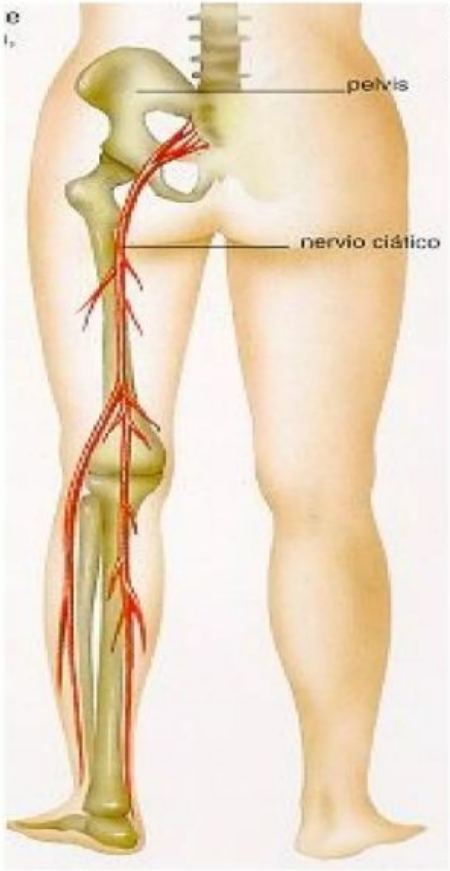

SALIDA DEL NERVIO ISQUIÁTICO.

Presenta.

ESQUEMA DEL PLEXO SACRO Y COXIGEO

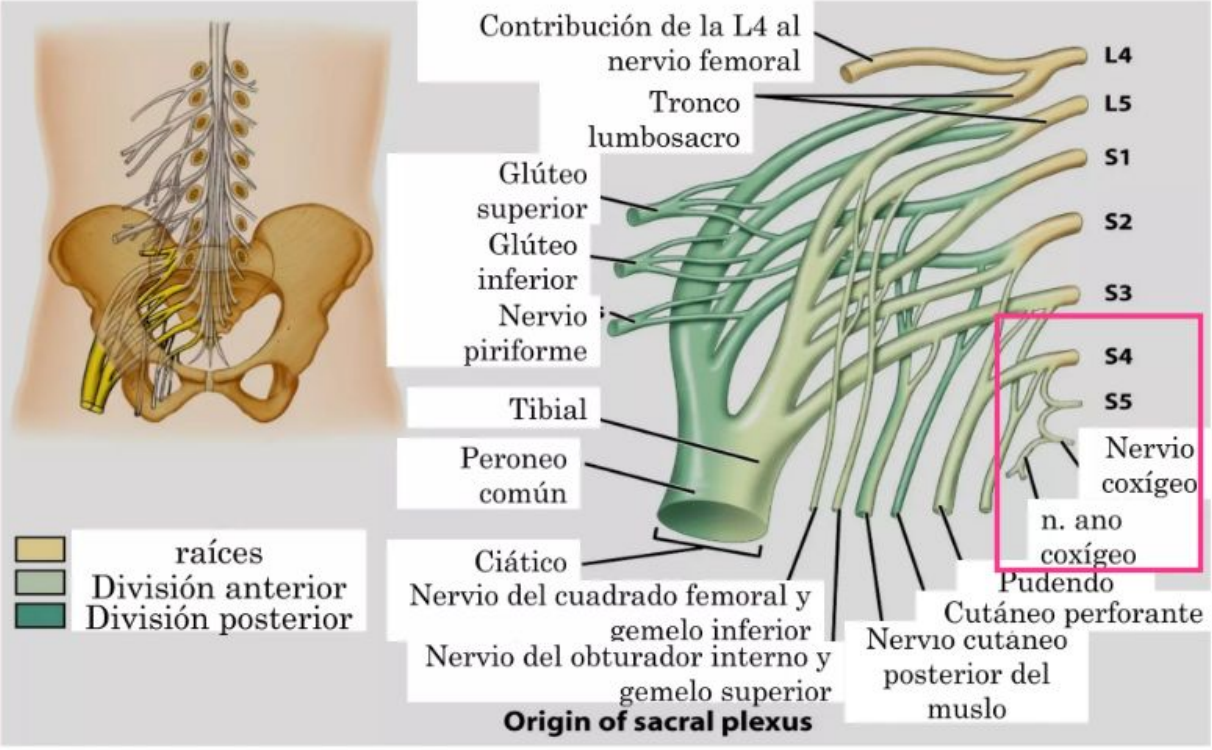

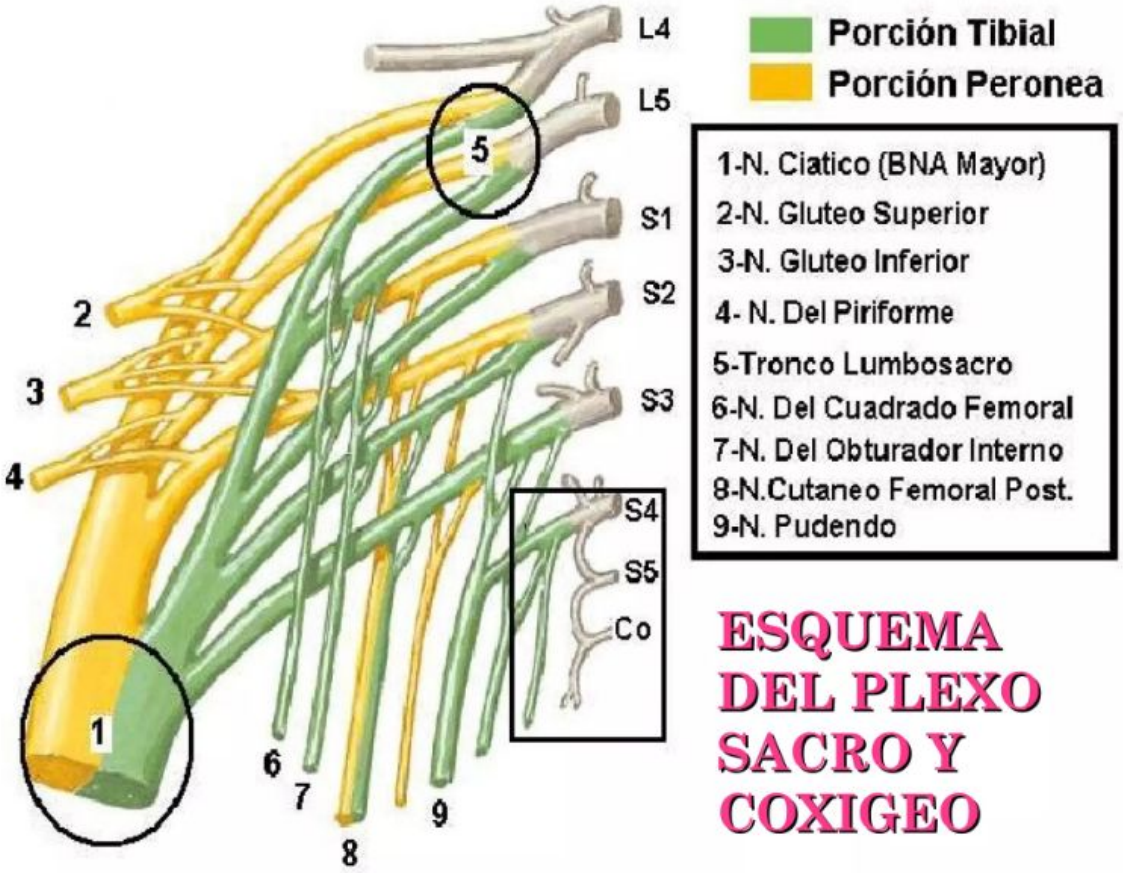
L4
L5
S1
S2
S3
S4
S5
Co
1
2
3
4
5
6
7
8
9
Porción Tibial
Porción Peronea
1-N. Ciatico (BNA Mayor)
2-N. Gluteo Superior
3-N. Gluteo Inferior
4- N. Del Piriforme
5-Tronco Lumbosacro
6-N. Del Cuadrado Femoral
7-N. Del Obturador Interno
8-N.Cutaneo Femoral Post.
9-N. Pudendo
ESQUEMA DEL PLEXO SACRO Y COXIGEO

carrión
EDUCACIÓN SUPERIOR

GRACIAS POR SU ATENCIÓN

Presente.