carrión
EDUCACIÓN SUPERIOR

Identificación superficial del tronco

Semana 17

Anatomía del Aparato Locomotor

Presente.

Saberes previos:

¿Cuáles son las estructuras palpables del tronco?

Observa el video:

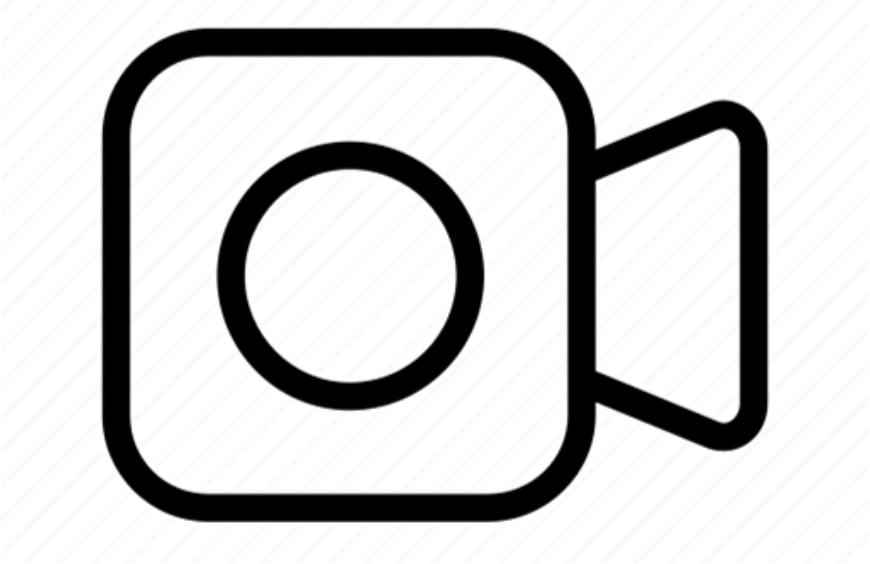

https://www.youtube.com/watch?v=l1yBqUTO0HM

Después de visualizar el video, responde a las siguientes preguntas a través de la herramienta digital:

¿Porqué es relevante reconocer estructuras del tronco mediante la palpación?
Menciona 5 ejemplos de casos en los cuales sería relevante poder reconocerlos

Logro:

Al finalizar la sesión, el estudiante reconoce las estructuras anatómicas superficiales del tronco mediante simulación.

Temario:

1. Reconocimiento de estructuras óseas
2. Reconocimiento de estructuras articulares
3. Reconocimiento de estructuras musculares

Reconocimiento de estructuras óseas

Reconocimiento anatómico

Se busca los relieves óseos del tronco:

- En el caso de estructuras óseas superficiales:

Se debe realizar presión media sobre las estructuras óseas superficiales, las cuales deben encontrarse directamente debajo de la piel.

- En el caso de estructuras óseas intermedias:

Se debe realizar presión intensa sobre las estructuras óseas superficiales, las cuales deben encontrarse debajo de la capa muscular superficial y piel.

- En el caso de estructuras óseas profundas:

Estas no podrán ser palpadas, por lo cual deberán ser referenciadas a través de otras estructuras anatómicas.

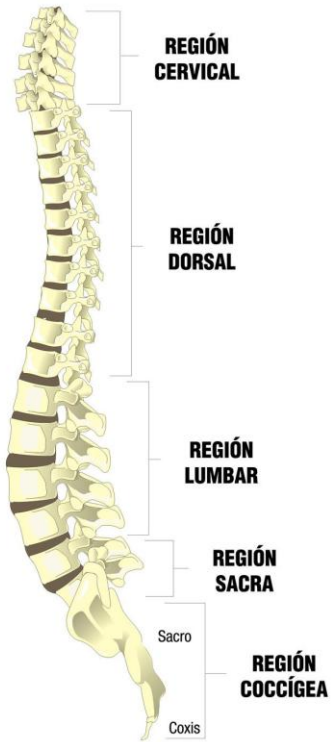

https://ikastaroak.birt.eus/edu/argitalpen/backupa/20200331/1920k/es/EME/APB/APB03/es_EME_APB03_Contenidos/website_133_huesos_del_tronco_i.html

Relieves óseos dorsales

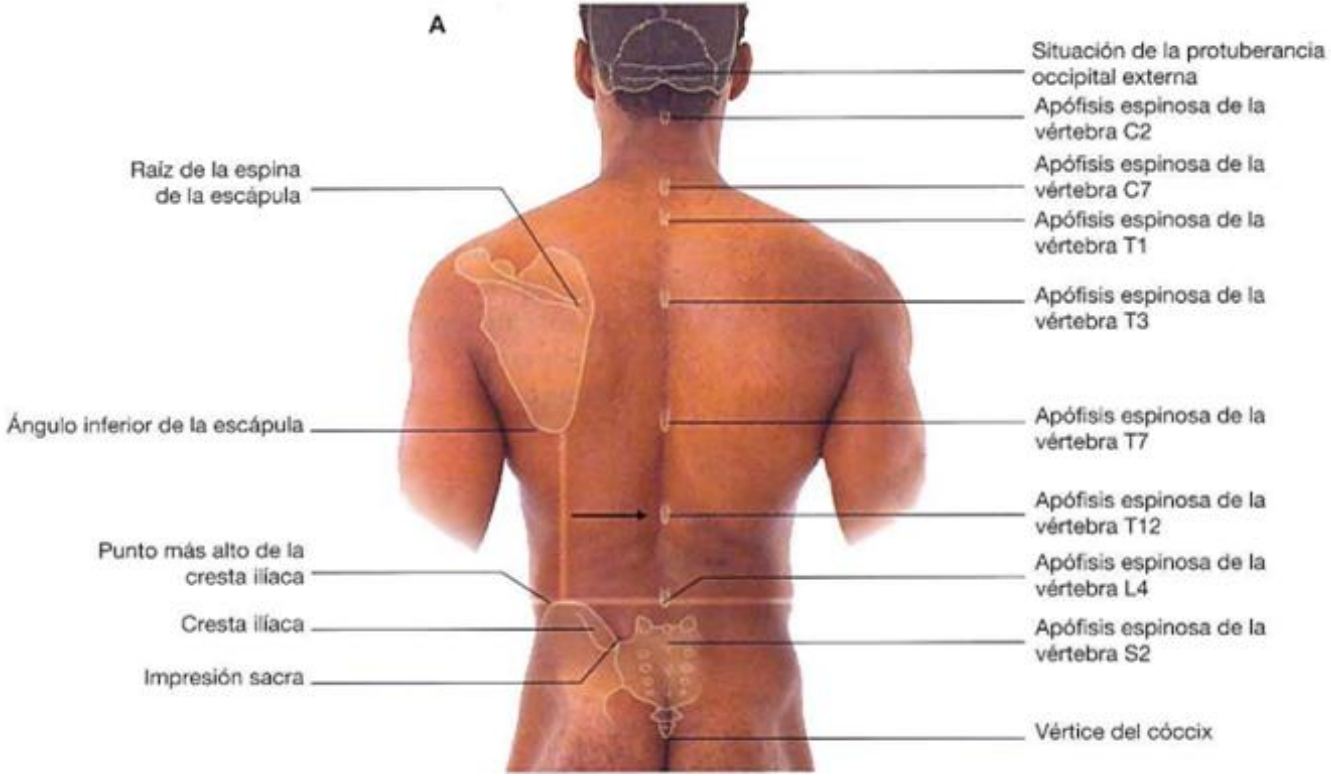

Imagen tomada de: Drake R. Anatomía para estudiantes. Gray. 2020.

Relieves óseos lumbares

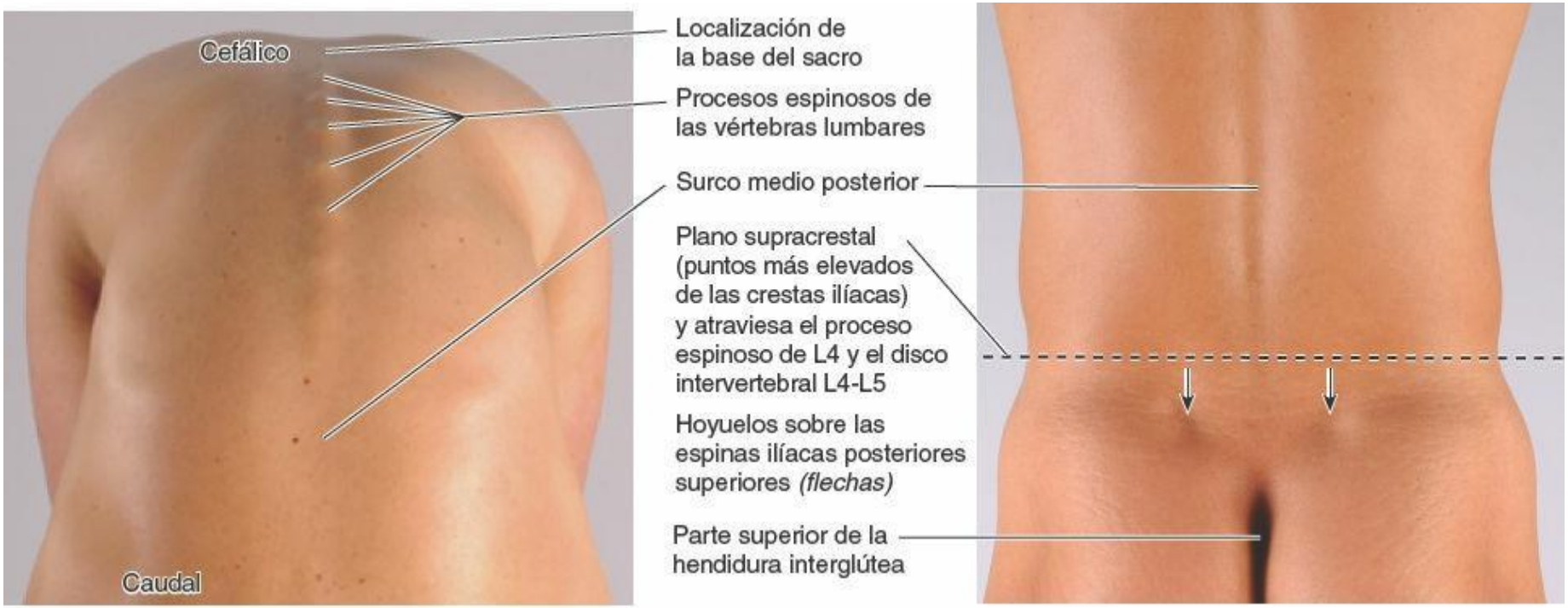

Imagen tomada de: Drake R. Anatomía para estudiantes. Gray. 2020.

Relieves óseos torácicos

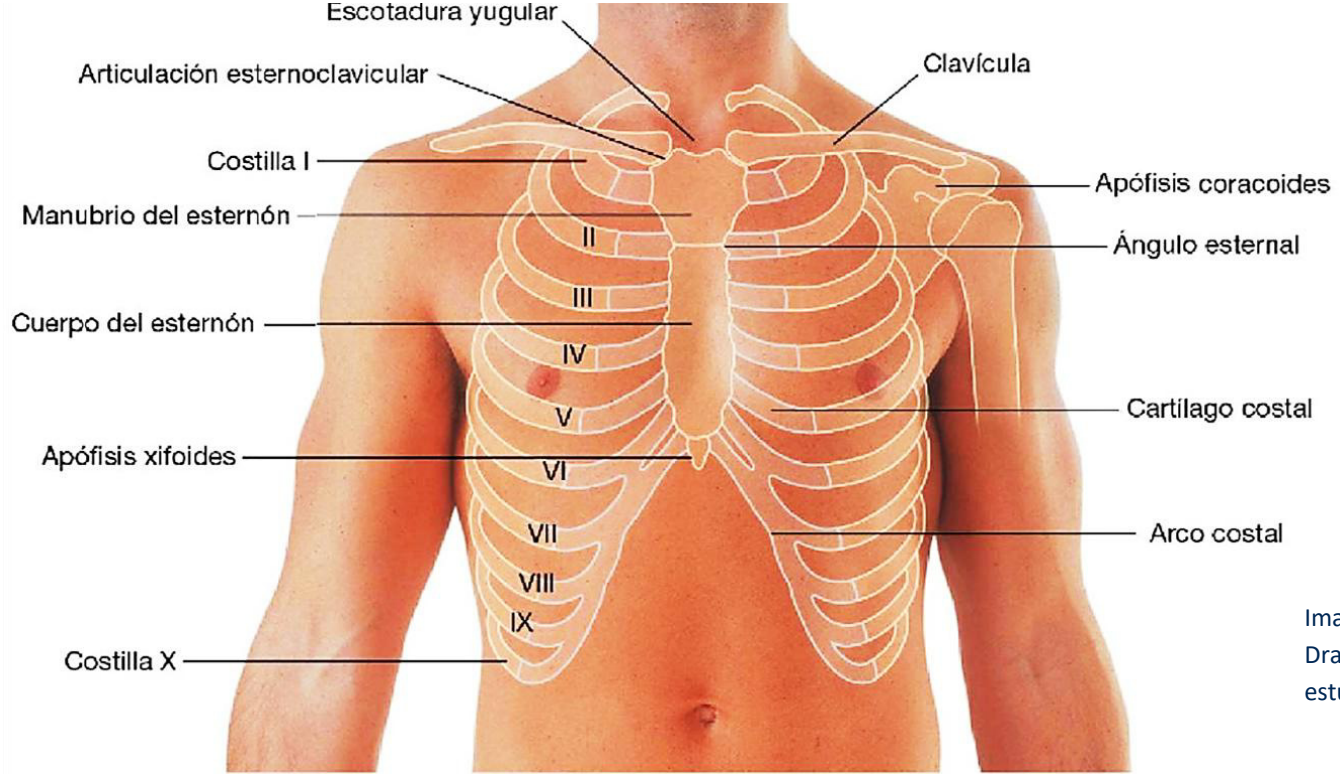

Imagen tomada de:
Drake R. Anatomía para estudiantes. Gray. 2020.

Reconocimiento de estructuras articulares

Reconocimiento anatómico

Se busca los relieves articulares del tronco:

- Para la palpación de estas estructuras se recomienda realizar movimientos articulares en rangos pequeños que permitan una mayor facilidad para la palpación de las mismas.

- En el caso de estructuras tendinosas:

Se debe realizar presión media sobre las estructuras tendinosas, las cuales se palpan como cuerdas tensas pero flexibles.

- En el caso de estructuras ligamentosas:

Se debe realizar presión media sobre las estructuras ligamentarias, los cuales se palpan como fibras tensas rígidas.

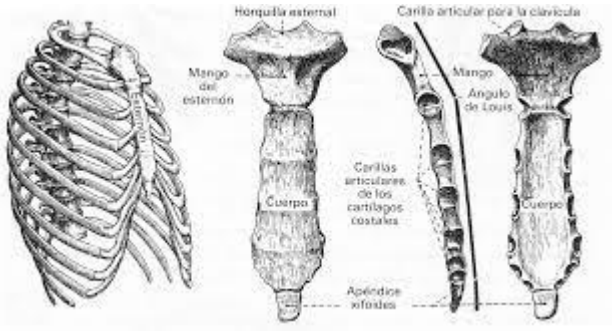

https://eprints.ucm.es/id/eprint/45913/1/TEMA%203.%20Cintura%20escapuloclavicular.%20Columna%20vertebral.pdf

Relieves articulares

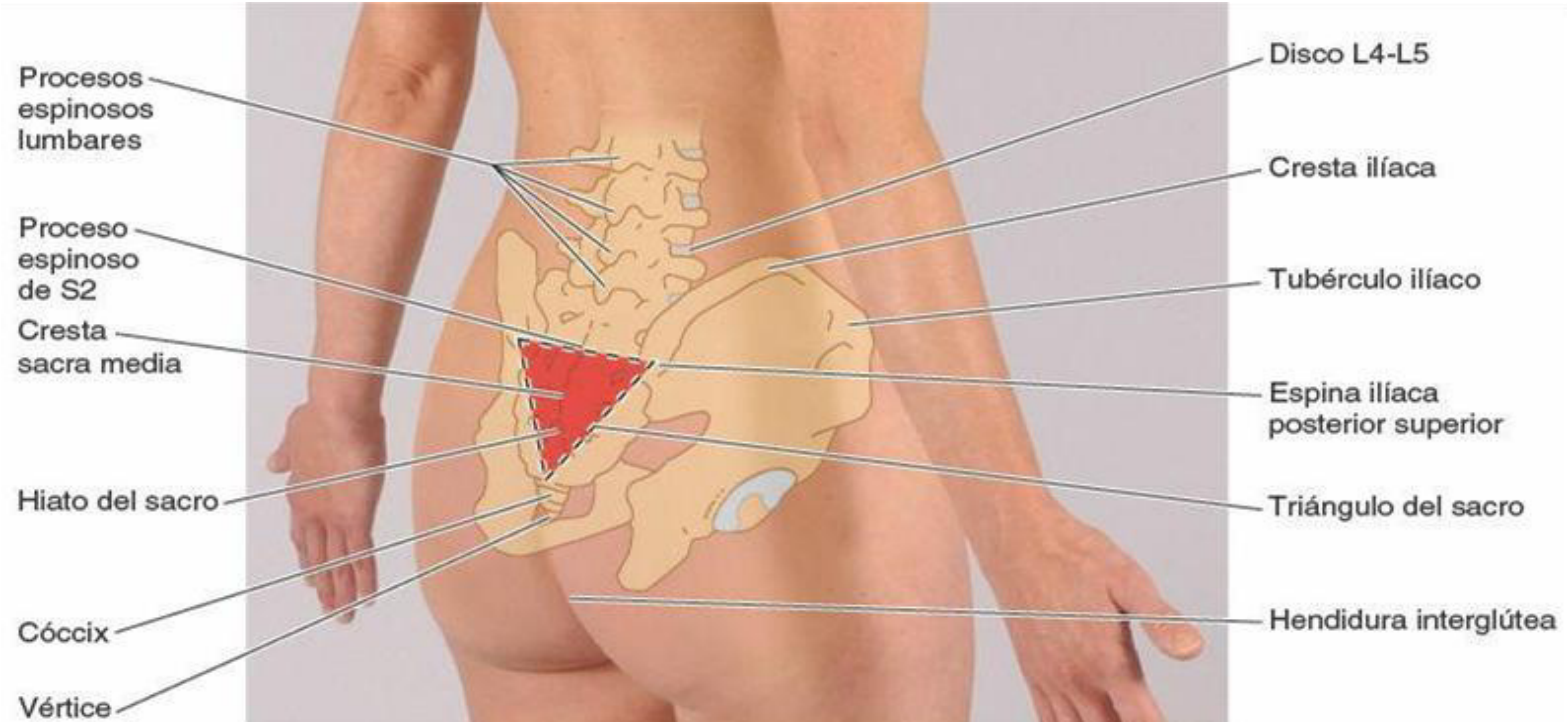

Imagen tomada de: Drake R. Anatomía para estudiantes. Gray. 2020.

Reconocimiento de estructuras musculares

Reconocimiento anatómico

Se busca los relieves musculares del tronco:

- En el caso de músculos superficiales:

Se debe realizar presión media sobre las estructuras musculares superficiales, los cuales deben encontrarse debajo de la piel, adicionalmente se puede solicitar una contracción mínima de acuerdo al movimiento que genera dicho músculo.

https://www.docsity.com/es/musculos-del-tronco-resumen/4674971/

- En el caso de músculos intermedios:

Se debe realizar presión intensa sobre las estructuras musculares intermedias, los cuales deben encontrarse debajo de los músculos superficiales y la piel, adicionalmente se tiene que solicitar una contracción fuerte de acuerdo al movimiento que genera dicho músculo.

- En el caso de músculos intermedios:

Estos no se podrán palpar, por ello deben referenciarse a través de otras estructuras.

Relieves musculares dorsales

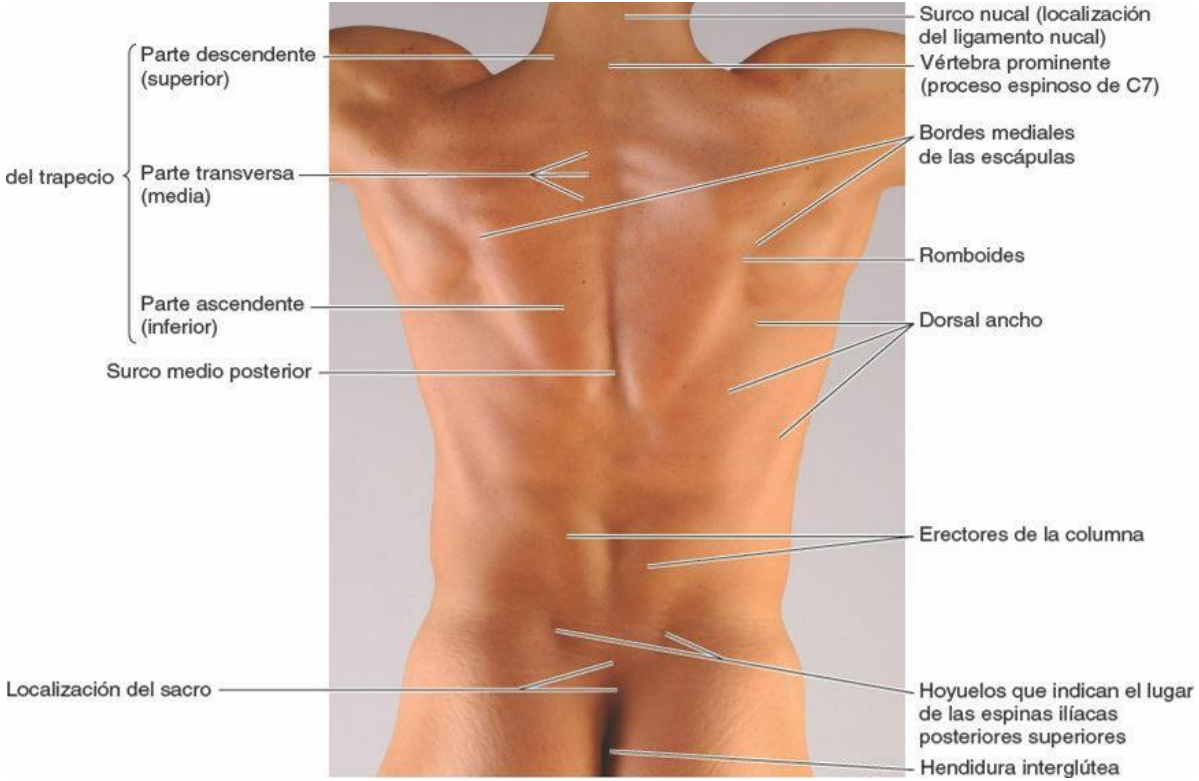

Imagen tomada de: Drake R. Anatomía para estudiantes. Gray. 2020.

Músculos dorsales

Imagen tomada de:
Drake R. Anatomía para estudiantes. Gray. 2020.

Músculos abdominales

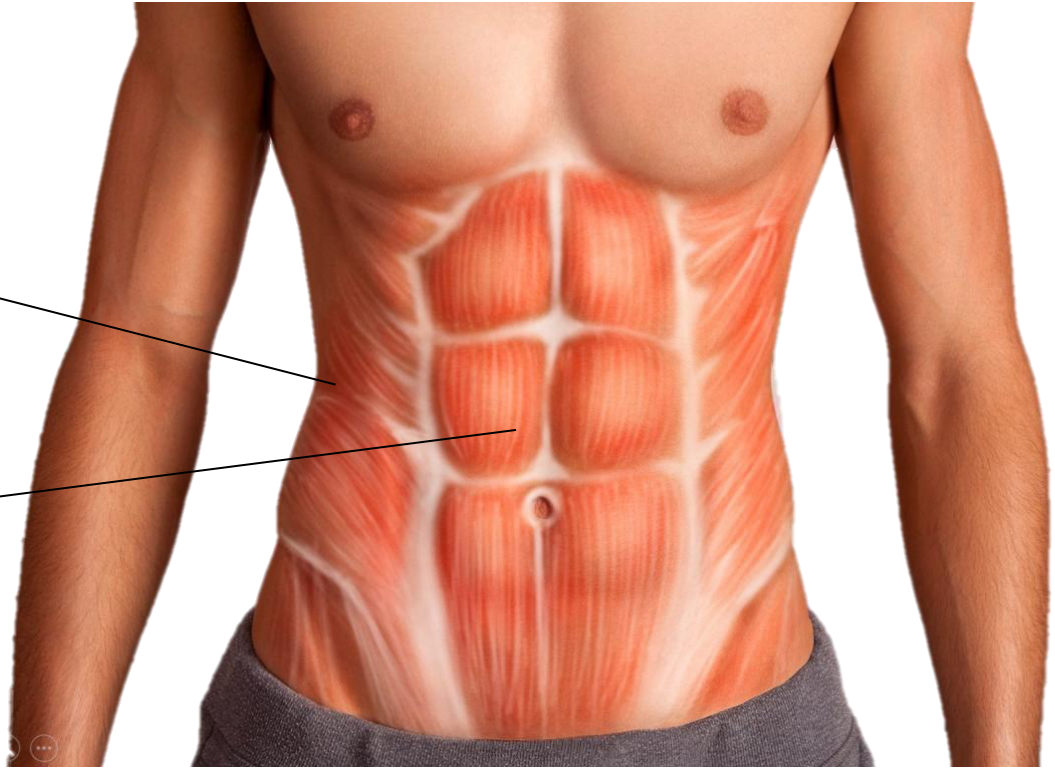

Imagen tomada de:
Drake R. Anatomía para estudiantes. Gray. 2020.

Actividad sincrónica:

- Se realizará presencialmente mediante la guía de actividades.
- Simulación con compañeros, en el cual se logre reconocer las estructuras anatómicas superficiales del tronco mediante palpación.

Metacognición:

¿Para qué nos sirve lo aprendido?
¿Cómo podemos aplicar lo aprendido?
¿En qué casos nos resultaría útil lo aprendido?

Consultas:

Referencias:

Avers D, Brown M. Técnicas de balance muscular. Daniels and Worthingham. 10ª ed. Barcelona: Elsevier; 2020.

Drake R. Anatomía para estudiantes. Gray. 4ª ed. Barcelona: Elsevier; 2020.

Hansen J. Anatomía Clínica. Netter. 4ª ed. Barcelona: Elsevier; 2019.

Moore K. Anatomía con orientación clínica. 8a ed. España: Lippincott Williams & Wilkins; 2018.

carrión
EDUCACIÓN SUPERIOR

Muchas gracias

Presente.