Instrumento en Terapia Física

EXAMEN DE SENSIBILIDAD PROFUNDA

Semana 14

Presente.

Saberes previos:

¿qué acción se muestra en la imagen?

¿Qué efectos traerá?

¿Para qué será necesario realizar ésta acción?

Observa el video

https://youtu.be/AKGnXHikj90

Después de visualizar el video, responde a las siguientes preguntas a través de una herramienta digital

¿Qué observamos en la evaluación profunda?

¿Cómo evaluar la sensibilidad profunda?

Logro:

Al finalizar la sesión, el estudiante identifica el nivel de sensibilidad afectado, de una zona del cuerpo, analizando un caso clínico.

Temario:

Examen de sensibilidad profunda

1. Definición
2. Tipos
3. Elementos del estímulo
4. Áreas de asociación
5. Características

1. DEFINICIÓN

El examen de sensibilidad profunda o propioceptiva: se inicia en los receptores localizados en ligamentos, tendones, músculos y huesos. En este tipo de sensibilidad se incluye el sentido de posición, movimiento y vibración.

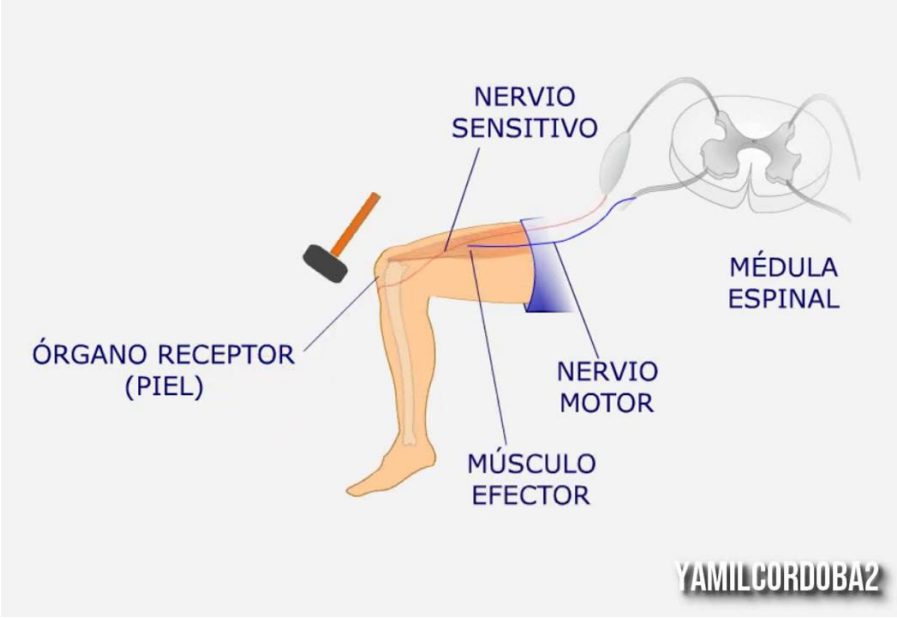

2. TIPOS

SENSIBILIDAD PROFUNDA. Es aquella **sensibilidad** que nos informa de cómo está colocada una extremidad en el espacio, nos permite saber si una parte de nuestro cuerpo se encuentra en movimiento o está inmóvil, si una articulación se encuentra en carga o descarga, etc

- Respuesta
  - La orden se traduce en una acción mediante la cual nos adaptamos al cambio percibido.

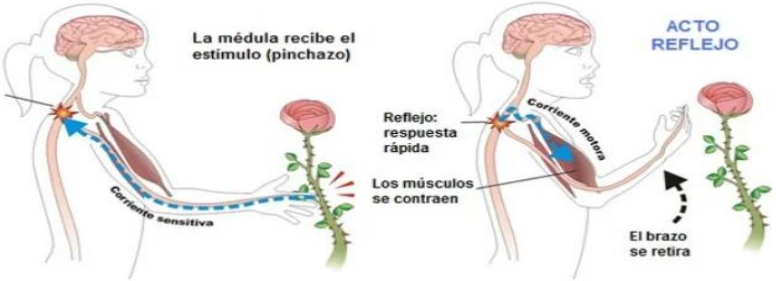

Exploración del sistema osteoarticular

La exploración se realiza mediante:

1. La inspección
2. La palpación
3. La movilización
4. La medición

La percusión y la auscultación no son métodos de exploración rutinaria en todo el examen, solo se realizan en determinadas zonas para poner en manifiesto algunas alteraciones patológicas osteoarticulares o de otros sistemas.

Los músculos deben también explorarse como parte del examen neurológico (coordinación de los movimientos, fuerza muscular, etc). Ya que, la exploración muscular también incluye la evaluación de la función neurológica.

Anatomía de superficies

- VISTA TOPOGRÁFICA
  Observación

- EXPLORACIÓN PALPATORIA Palpaci

  Movilización

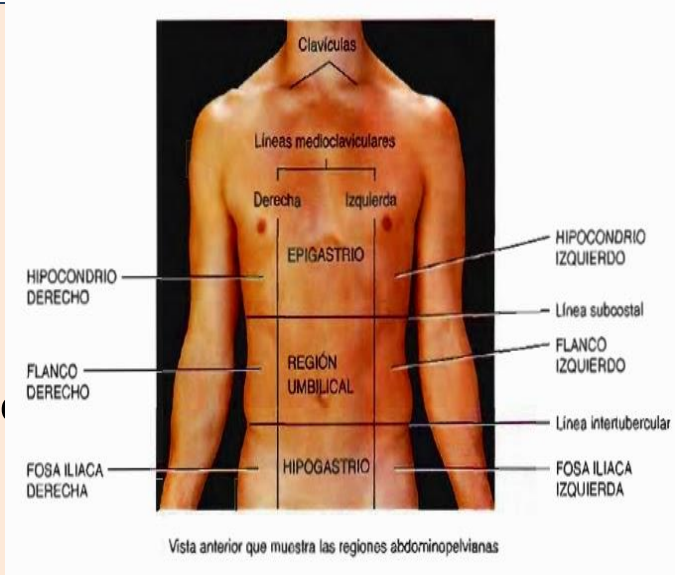

Vista anterior que muestra las regiones abdominopelvianas

3. ELEMENTOS DE ESTÍMULO

Para evaluar la capacidad de percibir un objeto afilado, la mejor prueba consiste en pinchar suavemente el rostro, el torso y los 4 miembros con un alfiler de gancho; se le pregunta al paciente si percibe igual el pinchazo de ambos lados y si la sensación es roma o punzante.

Examen Físico de la Piel y el Tejido Celular Subcutáneo

Observación de la Piel:

1. Pilosidad
2. Color de la Piel

Roja, eritema
Con cicatriz reciente
Amarillo, fase inicial de hematoma
Verde, (Hematoma)
Cianótica
Violeta (hematoma)
Marrón (isquemia)
Negro (necrosis)

Palpación del tejido cutáneo y sub cutáneo:

a. Propiedades mecánicas:

Extensibilidad de la piel

Elasticidad

Grosor

Movilidad

b. Trofismo:

nutrición tisular (temperatura, pulso edema y secreción, uñas quebradizas, cabellos rompedizos)

c. Sensibilidad:

hipoestesia, hiperestesia, anestesia esia, parestesia

MEDICIONES

- Las medidas describen el largo y la circunferencia de los miembros y el arco del movimiento de las articulaciones.
- Se realiza con una cinta métrica de tela o de otro material (flexible, para determinar simetría entre el lado derecho e izquierdo).

Miembro superior:

Desde la tuberosidad mayor del húmero a la apófisis estiloides del radio (se puede medir desde el acromion hasta la punta del segundo dedo).

Miembro Inferior:

Desde la espina iliaca antero superior o desde el trocánter mayor al maléolo del tibial (externo)

Examen físico de los huesos

- ***Inspección.-***

Comparando la simetría ósea, entre el lado derecho y el izquierdo. Debe buscarse la existencia o no de deformidades óseas, de tumefacción o edema de las partes blandas y los cambios de coloración cutánea.

- ***Palpación.-***

Debe explorarse la existencia o no del dolor, la ausencia de deformidades, aumento del volumen difuso o localizado, disminución del volumen o depresiones óseas.

- ***Movilidad.-***

En los segmentos de miembros donde no hay articulación para descartar movilidad anormal o crepitación.

Examen físico de los músculos

- Inspección:

Debe realizarse comparando un lado con el otro, exploramos el volumen muscular, si hay o no atrofias o tumoraciones.

- También se tendrá en cuenta en la inspección los

movimientos activos de los músculos.

- **Palpación:**

✓ Explorar la consistencia del músculo
✓ La movilidad pasiva
✓ La fuerza muscular con resistencia.
✓ Mediciones
✓ Medición del contorno muscular

Examen físico de las articulaciones

- Se realiza en forma comparativa (ambos hemicuerpos).
- Sistematización; de las articulaciones superiores, hasta las inferiores y la columna que puede explorarse al principio o al final.
- Secuencia; Inspección, Palpación, Movilidad (amplitud del movimiento o arcos de movilidad articular), que puede incluir o no las mediciones con la cinta métrica o el goniómetro.

Cada articulación del cuerpo tiene una amplitud normal de movimiento o un movimiento máximo posible. Los movimientos articulares se describen por la medida en grados del arco de amplitud y por el tipo de movimiento.

4. ÁREAS DE ASOCIACIÓN

Métodos diagnósticos complementarios o auxiliares

- Como ***métodos auxiliares de diagnóstico*** se conoce a todos aquellos exámenes de los que el médico se puede servir para apoyar o descartar el diagnóstico, que reportan el comportamiento de parámetros específicos del organismo.
- RX
- TOMOGRAFIA – RESONANCIA MAGNETICA
- ANÁLISIS DE SANGRE
- ELECTROMIOGRAFÍA, ETC.

4. CARACTERÍSTICAS

Acto fino o epicrítico: tiene la capacidad de una discriminación más fina, localizada y exacta, permitiendo apreciar un estímulo de poca intensidad. Tacto grueso o protopático: tiene la capacidad de reconocer presión.

Actividad:

En grupo de a dos realicemos una dinámica de la evaluación funcional y menciona sus limitaciones del movimiento por presencia de dolor

Conclusiones

Aportes

La prueba de sensibilidad profunda nos permite determinar los sentidos a través del movimiento

Aportes

En la evaluación osteoarticular nos permite determinar las limitaciones en movimiento

Aportes

La ayuda para poder determinar una lesión profunda son los exámenes auxiliares

Metacognición:

¿Qué aprendí hoy?

¿Para qué situaciones utilizaré lo aprendido hoy?

carrión
EDUCACIÓN SUPERIOR

Referencias

1. Goic G. A; Chamorro Z. *Semiología médica*. 2a ed. Santiago de Chile: Mediterráneo; 1999.

   UBICACIÓN: Biblioteca Av. Arequipa 351. (Sede 7818).

   CODIGO: C/616.0754/GOIC

2. Gonzales Wanderly. Exploracion de sensibilidad [Internet]. slideplaye. 2018 [citado 30 abril 2022]. Disponible en: https://slideplayer.es/slide/3610259/#:~:text=2120-,EXPLORACION%20DE%20LA%20SENSIBILIDAD,-Publicada%20porSosimo

carrión
EDUCACIÓN SUPERIOR

Muchas gracias

Presente.