carrión
EDUCACIÓN SUPERIOR

ANATOMÍA Y FISIOLOGÍA HUMANA

Semana 07

ESQUELETO APENDICULAR

Presente.

¿Sabes cuántos huesos hay en el miembro inferior ?

Observa el video

Enlace:https://www.youtube.com/watch?v=3zjG578htqI&t=75s.

Logro:

Al finalizar la sesión, el estudiante identifica los huesos del miembro inferior en el cuerpo humano a partir del análisis del material multimedia.



Extraído de: https://undraw.co/

Temario:

Esqueleto apendicular

1. Hueso del muslo

1. Huesos de la pierna

1. Huesos del pie

Responde a la siguiente pregunta:

¿CUALES SON LOS HUESOS QUE FORMAN EL ESQUELETO APENDICULAR?

CINTURA PELVICA

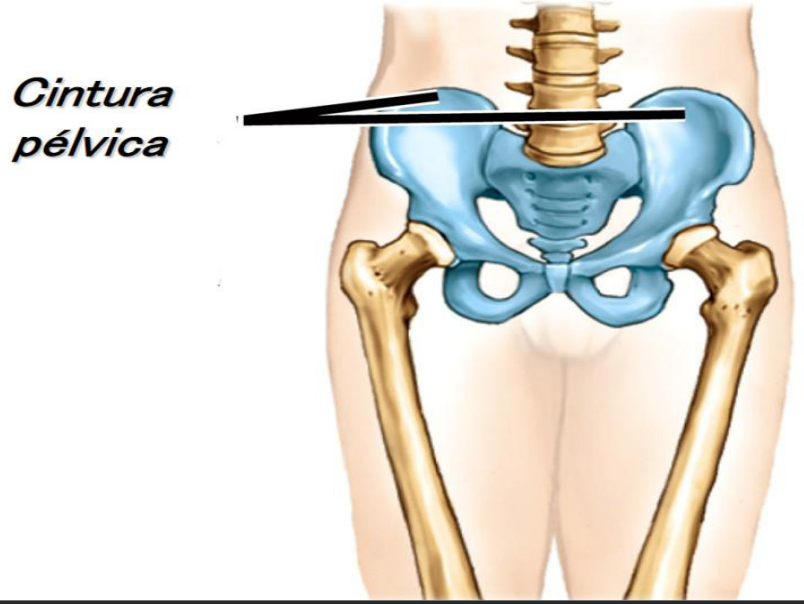

Formada por dos huesos *coxales*
SACRO
COXAL
SINFISIS PUBICA

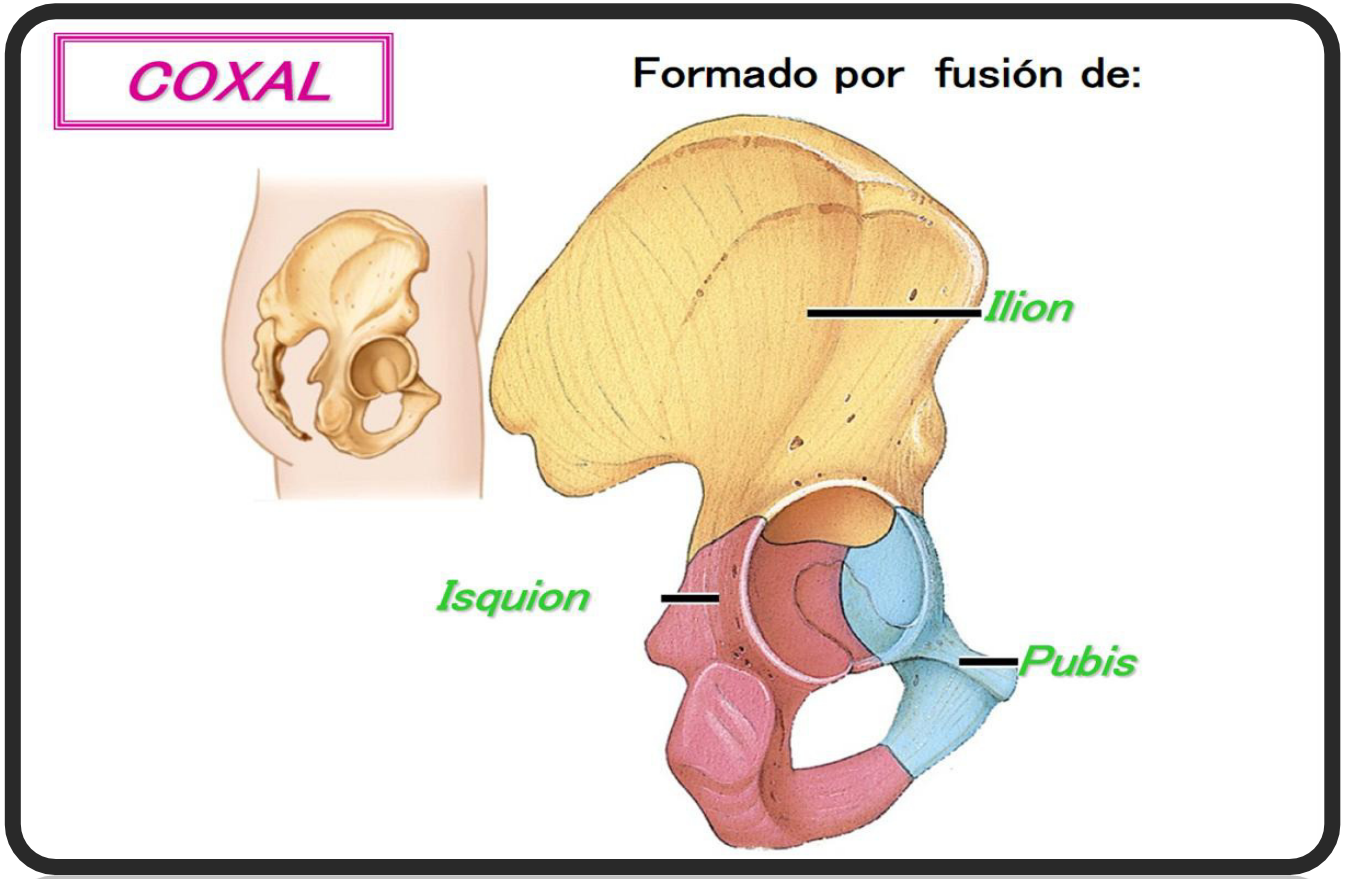
COXAL
Formado por fusión de:
Ilion
Isquion
Pubis

MIEMBRO INFERIOR

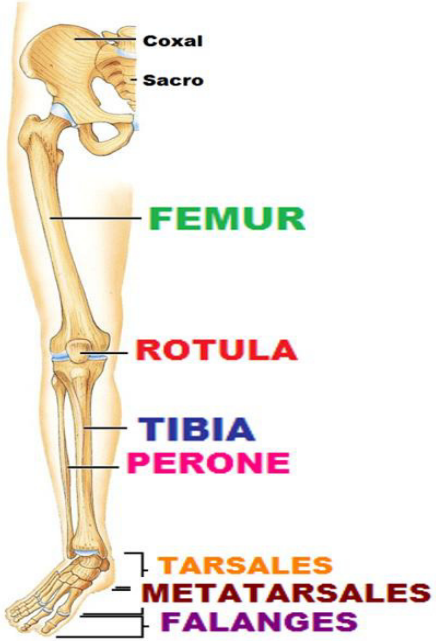

Formado por:

FEMUR

Es el más largo y resistente de todo el esqueleto

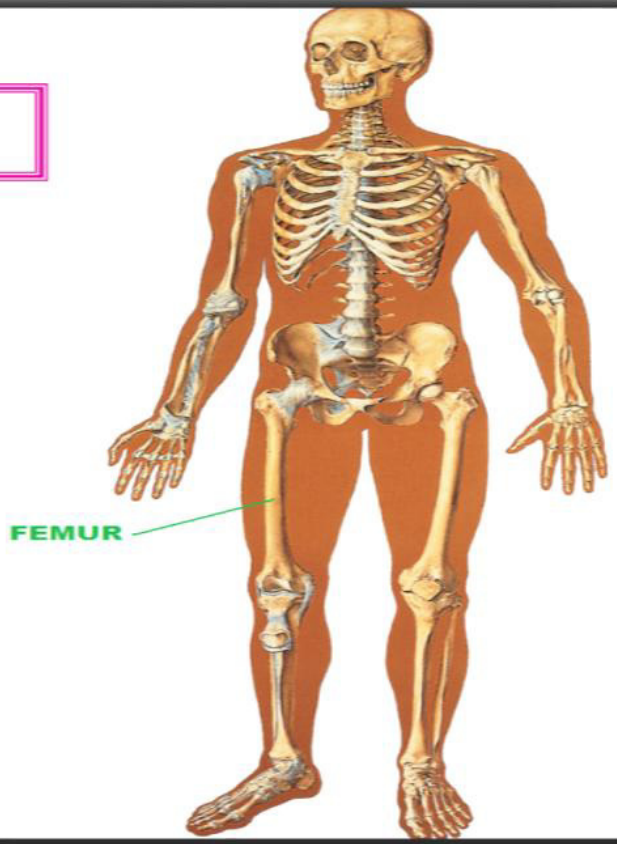

FEMUR

TIBIA

Soporta el peso de los huesos de la pierna

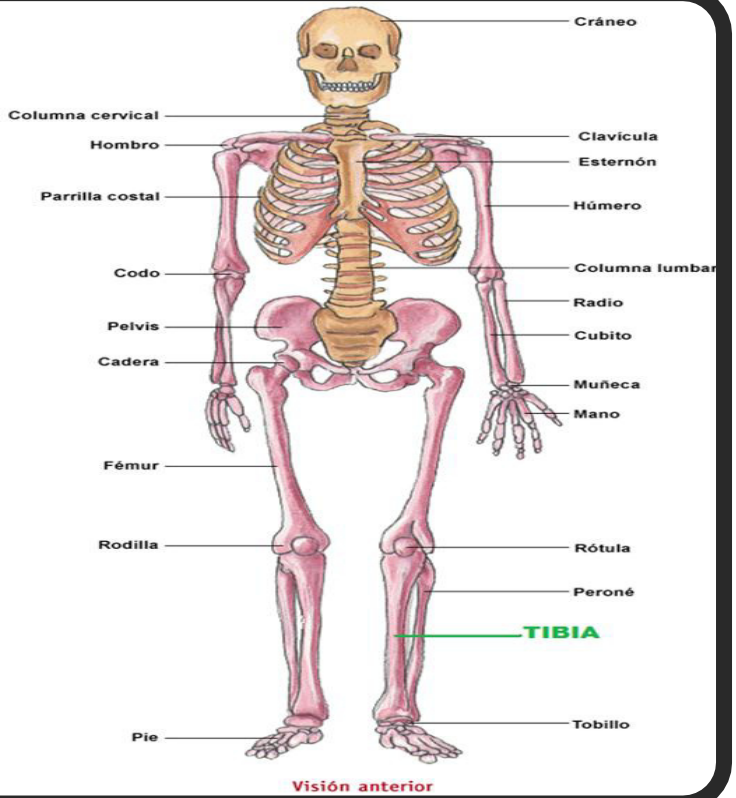

TIBIA

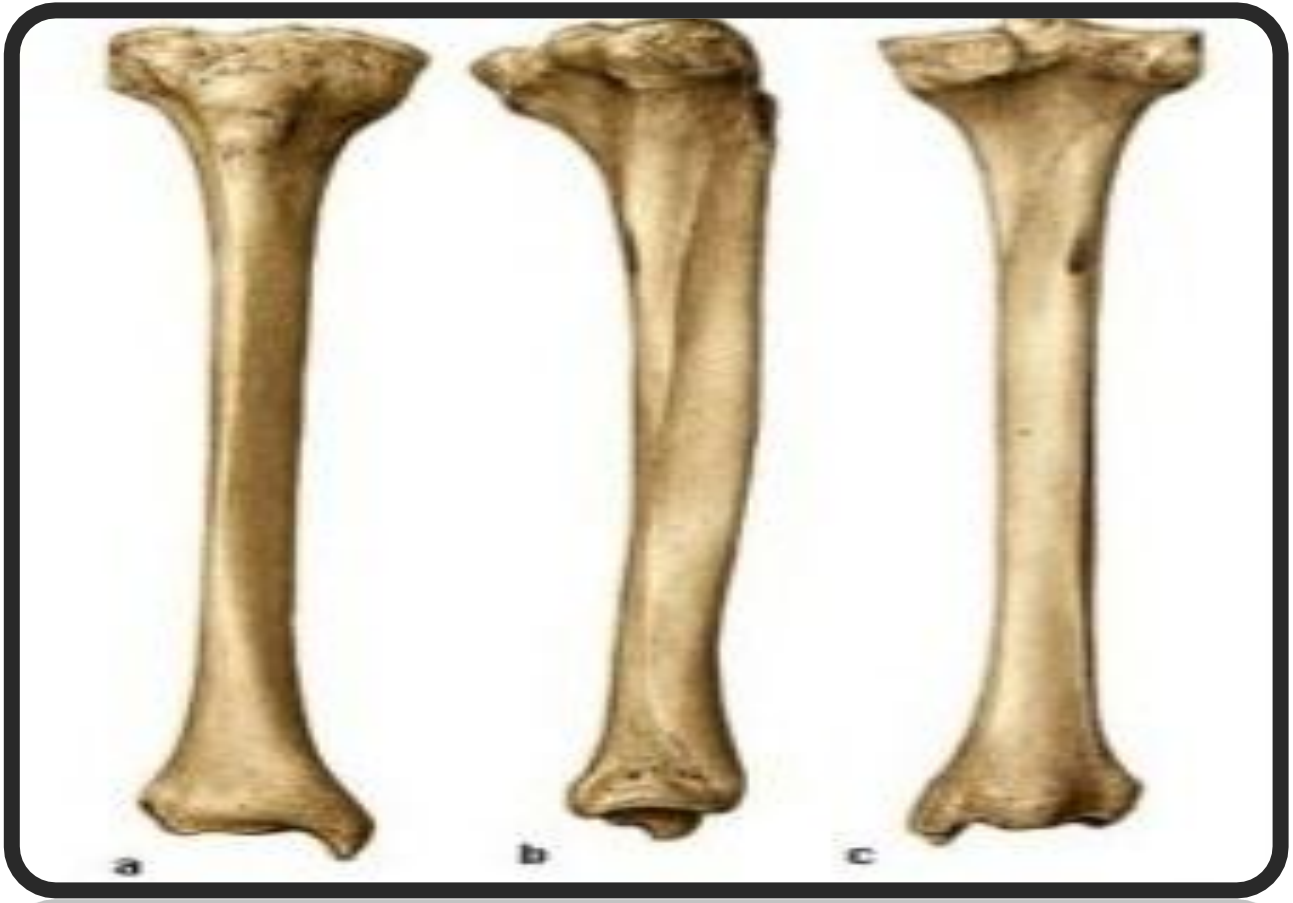

PERONE

Situado lateralmente con respecto a la tibia

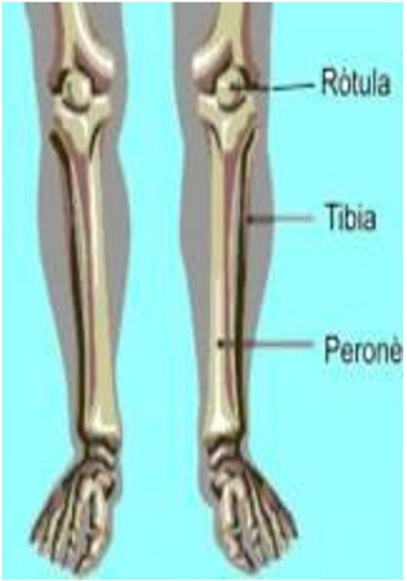

ROTULA

Situado en la parte anterior de la rodilla

Protege la parte frontal de la rodilla

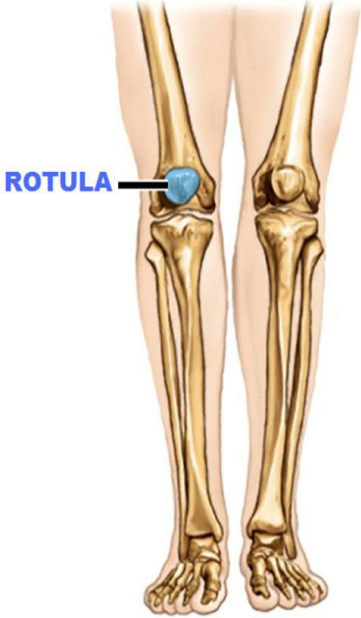

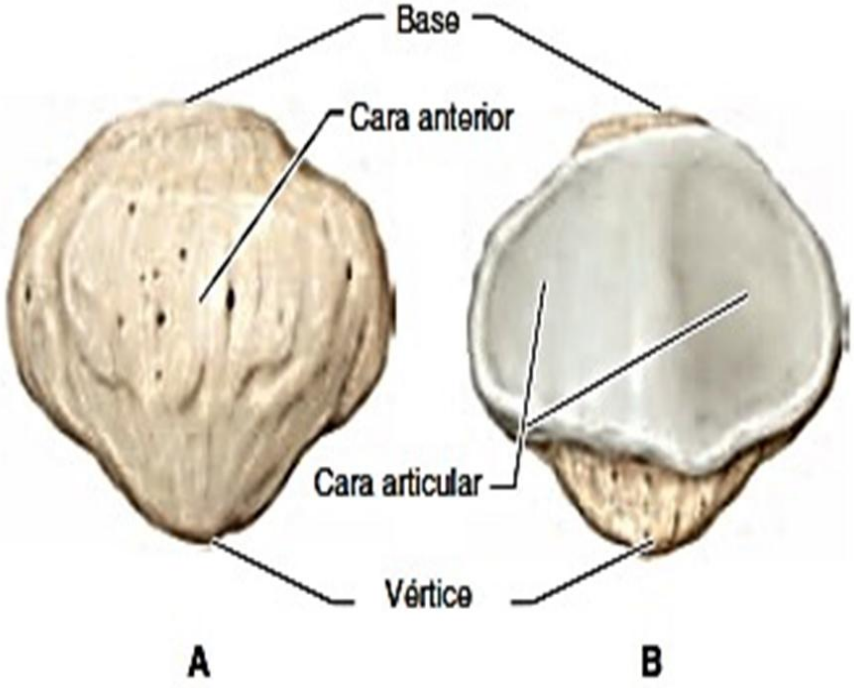

Fig. 9-11. Rótula derecha. **A.** Vista anterior. **B.** Vista posterior.

TARSO

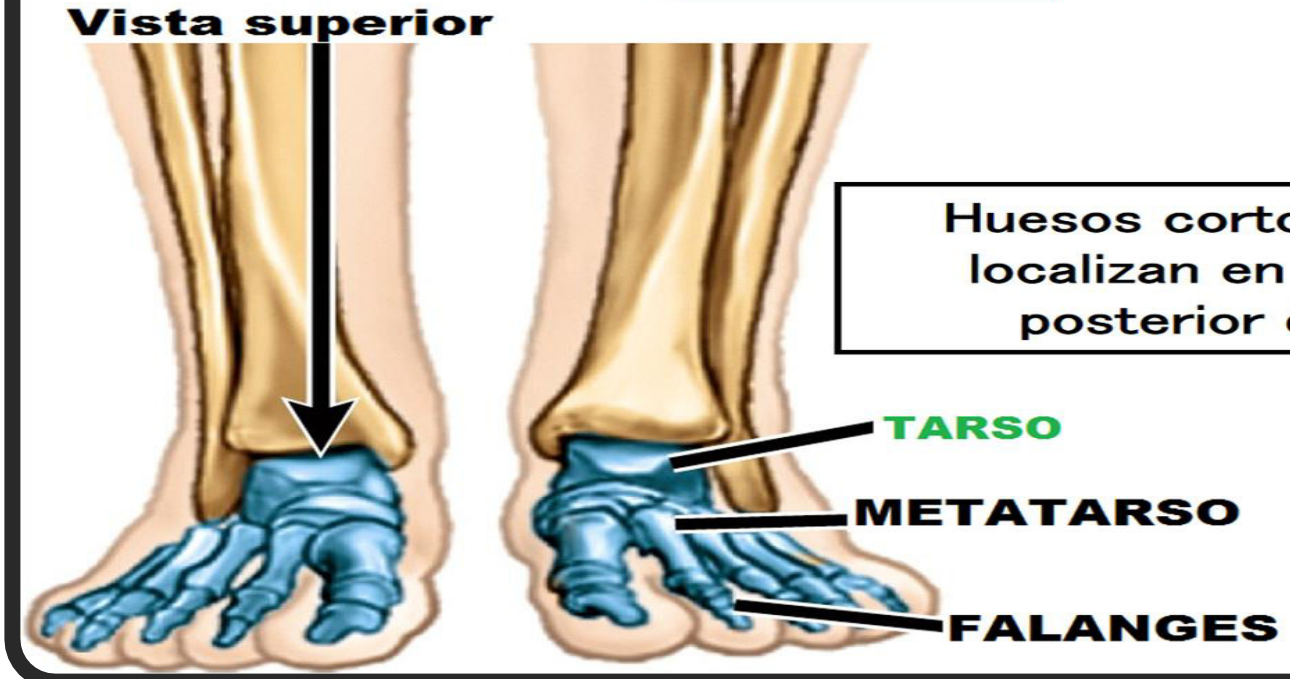

Huesos cortos que se localizan en la parte posterior del pie

TARSO

Formado por

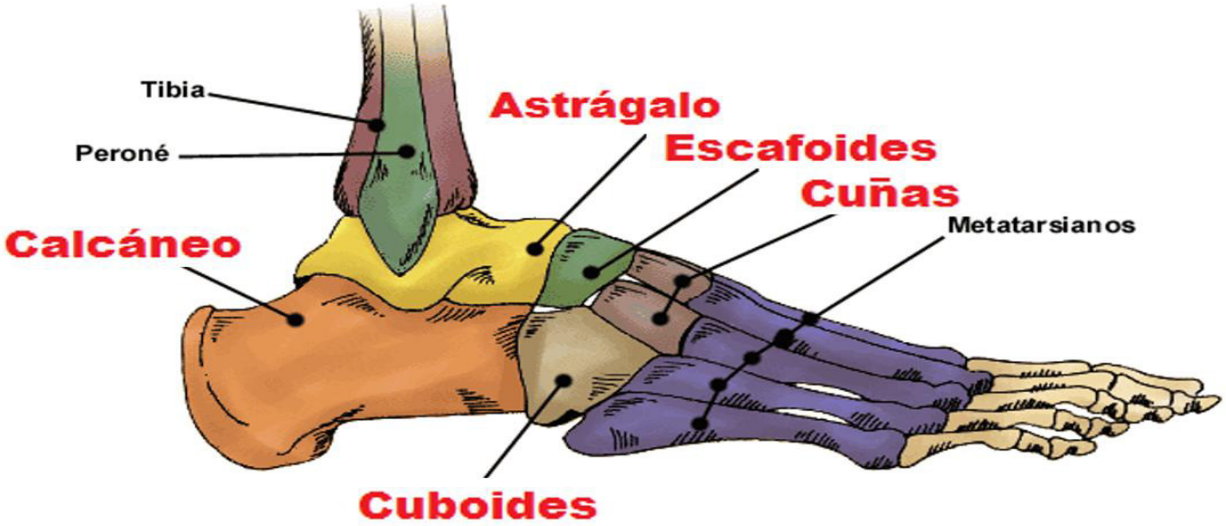

METATARSO

Región intermedia del pie

FALANGES

Falanges distales (3ª)

Falanges mediales (2ª)

Falanges proximales (1ª)

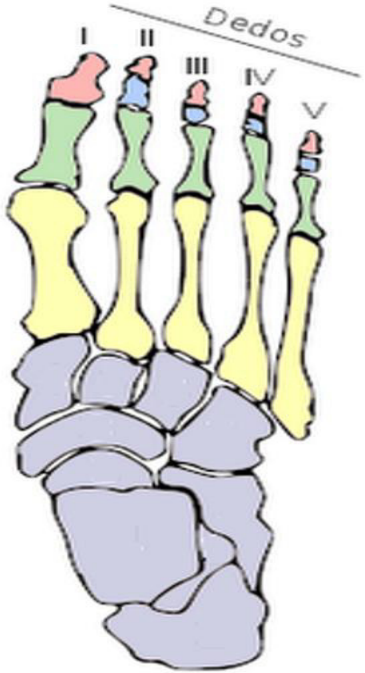

Se denominan como terceras, segundas y primeras desde proximal a distal

Actividad sincrónica: CUESTIONARIO DE PREGUNTAS

Enlace:https://www.youtube.com/watch?v=ZIdMXaS7iJQ

Ilustra e identifica las partes de los diferentes huesos del muslo, huesos de la pierna y huesos del pie que se encuentran en el esqueleto apendicular del miembro inferior

Actividad asincrónica - virtual

Terminar con las ilustraciones del esqueleto apendicular del miembro inferior a través de un documento Word.
Luego, subir al campus virtual.



Extraído de: https://undraw.co/

Metacognición

¿Qué aprendimos hoy?
¿Qué dificultades tuvimos?
¿Para qué nos sirve lo aprendido?

Extraído de: https://undraw.co/

Consultas

Extraído de: https://undraw.co/

Conclusiones

Aportes

- El esqueleto apendicular de los miembros inferiores esta formado por los huesos que nos permite la locomoción

Aportes

Aportes

carrión
EDUCACIÓN SUPERIOR

Referencias Bibliograficas:

Moore K; Dalley II A. *Anatomía con orientación clínica*. 4ª Ed. Buenos aires: Medica panamericana; 2002.

Lippert H; Hennessen D. *Anatomía con orientación clínica para estudiantes*. 1ª Ed. Madrid: Marbán; 2010.

Dufour M. *Anatomía Del Aparato Locomotor: Osteología, Artrología, Miología, Aparato Fibroso, Neurología, Angiología, Morfotopografía.* 1ª Ed. Barcelona: Masson – Little Brown; 2004.

Latarjet M; Ruiz Liard A. *Anatomía Humana. 4ª Ed.* Buenos Aires: Medica Panamericana; 2010.

carrión
EDUCACIÓN SUPERIOR

Muchas gracias

Presente.