carrión
EDUCACIÓN SUPERIOR

ANATOMÍA Y FISIOLOGÍA HUMANA

Semana 14

MÚSCULOS DEL MIEMBRO INFERIOR

Presente.

¿Sabes cómo se llaman estos músculos y que función cumplen?

Observa el video

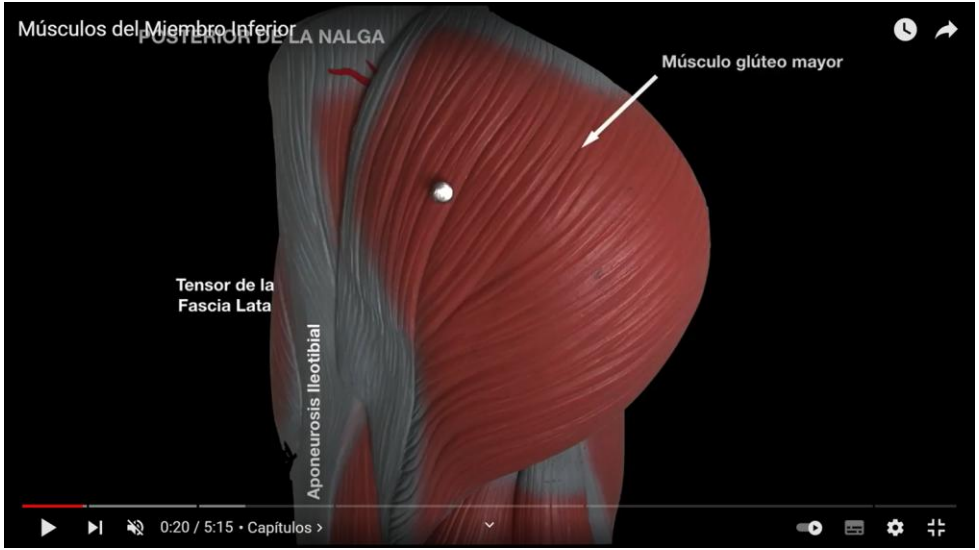

Enlace: https://www.youtube.com/watch?v=GRwXzBzkoxc&t=7s.

Después de visualizar el video, responde a las siguientes preguntas a través de una herramienta digital

¿Por qué son importantes los músculos del miembro inferior y para qué sirven?

Logro:

Al finalizar la sesión, el estudiante señala en el cuerpo de otra persona la ubicación topográfica de los músculos del miembro inferior, mediante la grabación de un video.



Extraído de: https://undraw.co/

Temario:

Músculos del miembro inferior

1. Ubicación topográfica

1. Fisiología

1. Origen e inserción

Músculos anteriores de la cadera

Músculo	Iliaco
Origen	Fosa iliaca y sacro
Inserción	Trocánter menor del fémur
Acción	Actúan conjuntamente para flexionar el muslo por la cadera y estabilizar esta última articulación
Inervación	Nervio femoral L2-L3

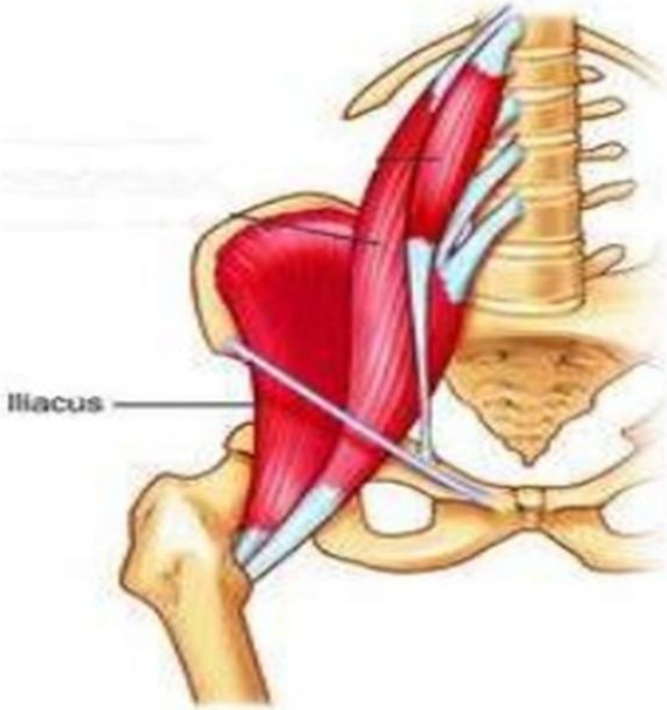

Músculos anteriores de la cadera

Músculo	Psoas mayor
Origen	Apófisis transversas y cuerpo de las vertebras lumbares
Inserción	En el trocánter menor del fémur
Acción	Actúan conjuntamente para flexionar el muslo por la cadera y estabilizar esta última articulación
Inervación	Nervios espinales lumbares L1,L2,L3

Músculos de las paredes y el suelo de la pelvis

Musculo	Obturador interno (pared lateral)
Origen	Caras pélvicas del ilion y el isquion; membrana obturatriz.
inserción	Trocante mayor del fémur.
Acción	Rota lateralmente el muslo; ayuda a mantener la cabeza del fémur en el acetábulo.
Inervación	Nervio del musculo obturador interno (L5, S1, S2)

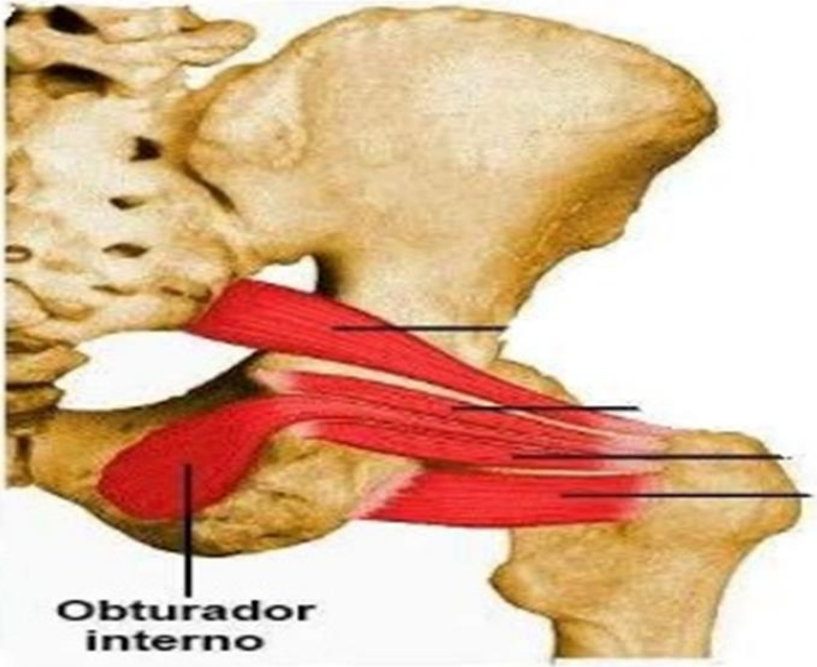

Músculos de las paredes y el suelo de la pelvis

Musculo	Piriforme (pared posterosuperior)
Origen	Cara pélvica de los segmentos S2-S4; borde superior de la incisura isquiática mayor y ligamento sacrotuberoso.
inserción	Trocante mayor del fémur.
Acción	Rota lateralmente el muslo; abduce el muslo; ayuda a mantener la cabeza del fémur en el acetábulo.
Inervación	Ramos anteriores de S1 y S2

Músculo piriforme

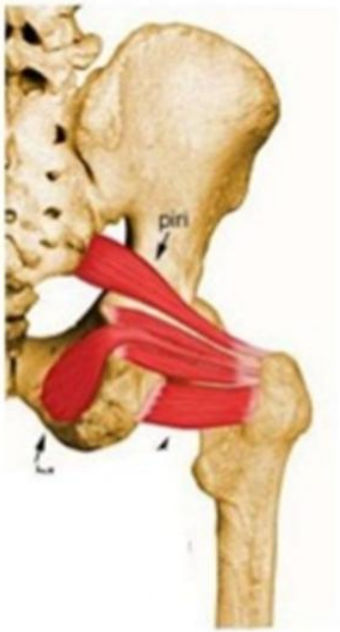

Músculos de la región glútea

Músculo:	Glúteo mayor
Origen	Cresta iliaca, sacro, coxis y aponeurosis del sacroespinoso
Inserción	Tracto iliotibial de la fascia lata y región superolateral de la línea áspera (tuberosidad glútea) bajo el trocánter menor del fémur
Acción	Extiende el muslo en la articulación de la cadera y rota lateralmente el muslo; ayuda a bloquear la rodilla en extensión.
Inervación	Nervio glúteo inferior

Músculos de la región glútea

Músculo:	Glúteo medio
Origen	Ilion
Inserción	Trocánter mayor del fémur
Acción	Abduce el muslo en la articulación de la cadera y rota el muslo en sentido medial
Inervación	Nervio glúteo superior

Músculos de la región glútea

Músculo:	Glúteo menor
origen	Ilion
Inserción	Trocánter mayor del fémur
Acción	Abduce el muslo en la articulación de la cadera y rota el muslo en sentido medial
Inervación	Nervio glúteo superior

Músculos anteriores del muslo (extensores)

Músculo	Cuádriceps femoral
Origen	**Recto femoral:** espina iliaca anteroinferior **Vasto lateral:** trocánter mayor y línea áspera del fémur **Vasto medial:** línea áspera del fémur **Vasto intermedio:** superficies anterior y lateral del cuerpo del fémur
Inserción	Rotula a través del tendón rotuliano, y tuberosidad tibial a través del ligamento rotuliano
Acción	Las 4 cabezas extienden la pierna en la articulación de la rodilla; el M. recto femoral actuando solo también flexiona la articulación de la cadera.
Inervación	Nervio femoral

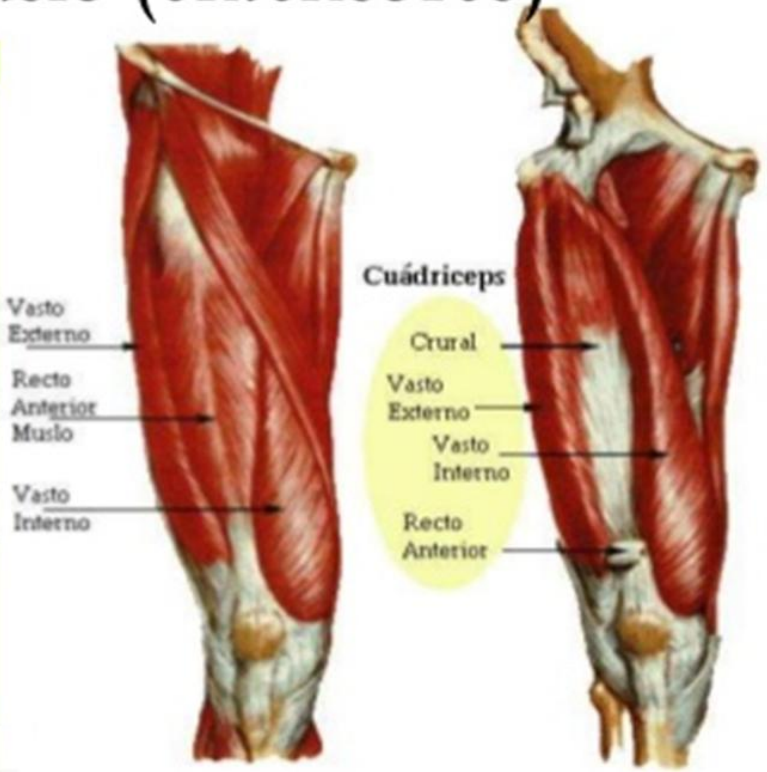

Músculos anteriores del muslo (extensores)

Músculo	Sartorio
Origen	Espina iliaca anterior superior
inserción	Cara medial de la tuberosidad tibial
Acción	Flexiona débilmente la pierna en la articulación de la rodilla; flexiona débilmente abduce y rota lateralmente el muslo en la articulación de la cadera
Inervación	Nervio femoral

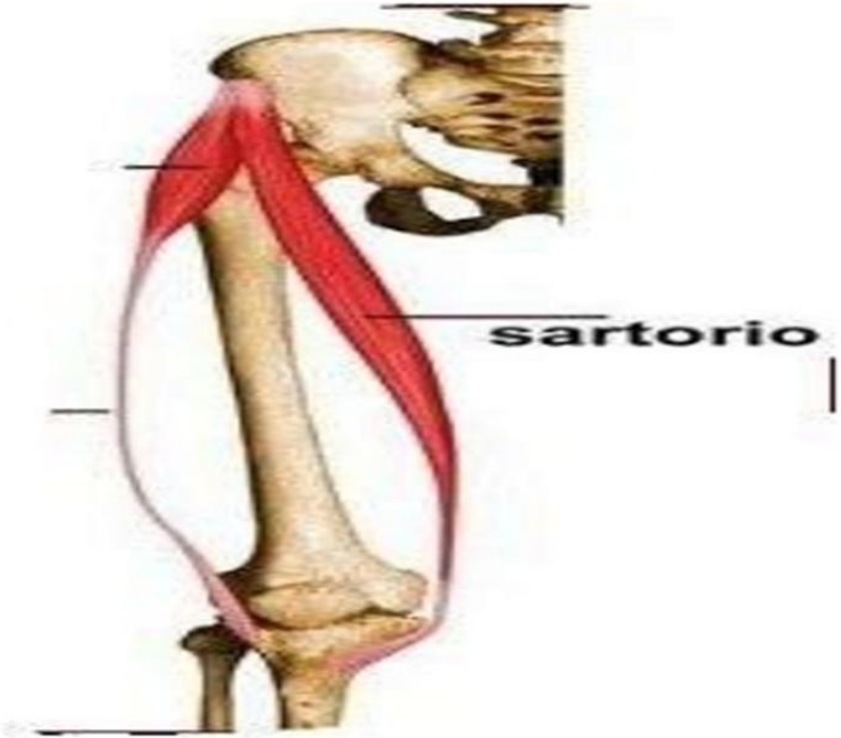

Músculos anteriores del muslo (extensores)

Músculo	Tensor de la fascia lata
Origen	Espina iliaca anterosuperior
Inserción	Tibia debajo del cóndilo lateral
Acción	Flexiona, rota medialmente, abduce articulación coxofemoral. Estabiliza en la extensión a la articulación de la rodilla
Inervación	Nervio glúteo superior

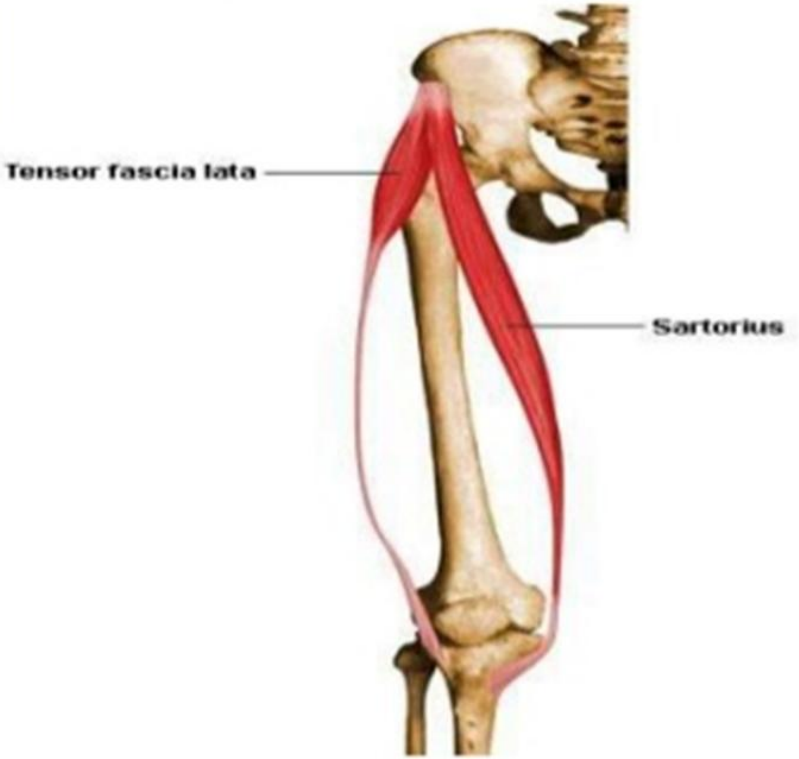

Músculos mediales del muslo (aductores)

Músculo	Pectíneo
Origen	Rama superior del pubis
Inserción	Línea pectínea del fémur
acción	Flexiona y aduce el muslo en la articulación de la cadera
Inervación	Nervio femoral

Músculos mediales del muslo (aductores)

Músculo	Aductor corto
Origen	Rama inferior del pubis
Inserción	Mitad superior de la línea áspera del fémur
acción	Aduce y flexiona el muslo en la articulación de la cadera y rota el muslo
Inervación	Nervio obturador

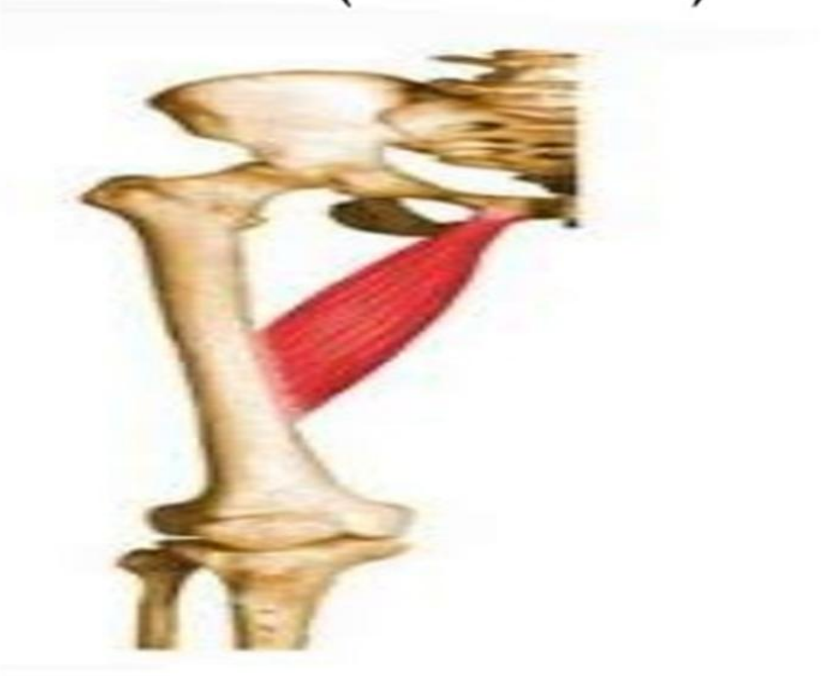

Músculos mediales del muslo (aductores)

Músculo	Aductor largo
Origen	Cresta del pubis y sínfisis del pubis
inserción	Línea áspera del fémur
acción	Aduce y flexiona el muslo en la articulación de la cadera y rota el muslo
Inervación	Nervio obturador

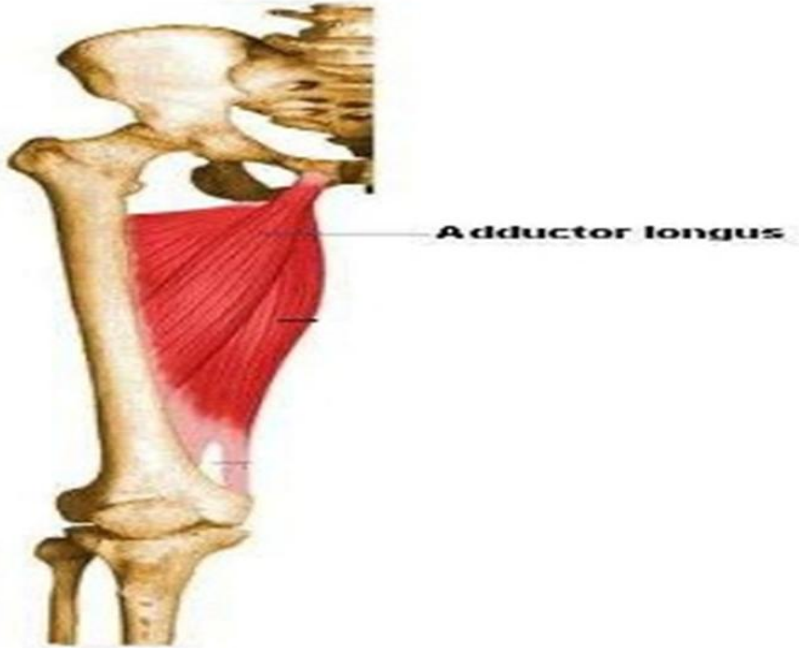

Músculos posteriores del muslo (flexores)

músculo	Bíceps femoral
origen	Cabeza larga: tuberosidad isquiática Cabeza corta: línea áspera del fémur
Inserción	Cabeza del peroné y cóndilo lateral de la tibia
Acción	Flexiona la pierna en la articulación de la rodilla y extiende el muslo en la articulación de la cadera
Inervación	Nervio tibial y peroneo del nervio ciático

Músculos posteriores del muslo (flexores)

Músculo	Semitendinoso
origen	Tuberosidad isquiática
inserción	Cara medial de la tuberosidad tibial
acción	Flexiona la pierna en la articulación de a rodilla y extiende el muslo en la articulación de la cadera
inervación	Nervio tibial, ramo del nervio ciático

Músculos posteriores del muslo (flexores)

Músculo	Semimembranoso
origen	Tuberosidad isquiática
inserción	Cóndilo medial de la tibia
acción	Flexiona la pierna en la articulación de la rodilla y extiende el muslo en la articulación de la cadera
Inervación	Nervio tibial, ramo del nervio ciático

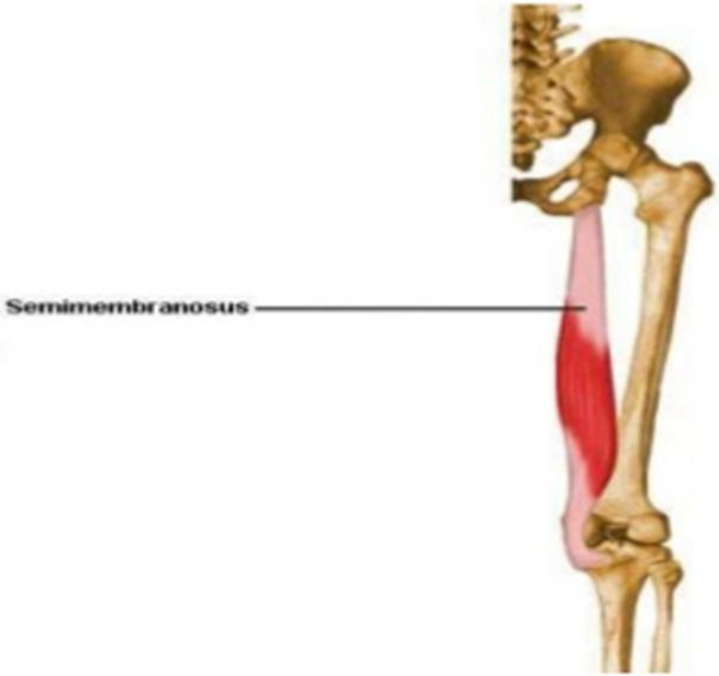

Compartimiento anterior de la pierna

Músculo	Tibial anterior
Origen	Cóndilo lateral y cuerpo de la tibia, y membrana interósea (lámina del tejido fibroso que mantiene unidos los cuerpos de la tibia y el peroné).
Inserción	Primer metatarsiano y cuneiforme medial.
Acción	Dorsiflexiona el pie en la articulación del tobillo e invierte (supina) el pie en las articulaciones intertarsianas.
Inervación	Nervio peroneo (fibular) profunndo.

Compartimiento anterior de la pierna

Músculo	Extensor largo del dedo gordo
Origen	Superficie anterior del tercio medio del peroné y membrana interósea.
Inserción	Falange distal del dedo gordo.
Acción	Dorsiflexiona el pie en la articulación del tobillo y extiende la falange proximal del dedo gordo en la articulación metatarsofalángica.
Inervación	Nervio peroneo (fibular) profundo.

Extensor largo del dedo gordo

Compartimiento anterior de la pierna

Músculo	Extensor largo de los dedos
Origen	Cóndilo lateral de la tibia, superficie anterior del peroné y membrana interósea.
Inserción	Falanges media y distal de los dedos 2-5.
Acción	Dorsiflexiona el pie en la articulación del tobillo y extiende las falanges distal y media de cada dedo del pie en las articulaciones interfalángicas, y la falange proximal de cada dedo en la articulación metatarsofalángica.
Inervación	Nervio peroneo (fibular) profundo.

Extensor largo de los dedos

Compartimiento anterior de la pierna

Músculo	Tercer peroneo
Origen	Tercio distal del peroné y membrana interósea.
Inserción	Base del quinto metatarsiano.
Acción	Dorsiflexiona en la articulación del tobillo y evierte (prona) el pie en las articulaciones intertarsianas.
Inervación	Nervio peroneo (fibular) profundo.

Compartimiento lateral (peroneo) de la pierna

Músculo	Peroneo largo
Origen	Cabeza y cuerpo del peroné.
Inserción	Primer metatarsiano y cuneiforme medial.
Acción	Produce la flexión plantar del piel en la articulación del tobillo y evierte (prona) el pie en las articulaciones intertarsianas.
Inervación	Nervio peroneo (fibular) superficial.

Compartimiento lateral (peroneo) de la pierna

Músculo	Peroneo corto
Origen	Mitad distal del cuerpo del peroné.
Inserción	Base del quinto metatarsiano.
Acción	Produce la flexión plantar del pie en la articulación del tobillo y evierte (prona) el pie en las articulaciones intertarsianas.
Inervación	Nervio peroneo (fibular) superficial.

Compartimiento posterior superficial de la pierna

Músculo	Gastrocnemio
Origen	Cóndilos laterales y medial del fémur, y cápsula de la rodilla
Inserción	Calcáneo, por medio del tendón calcáneo (de Aquiles).
Acción	Produce la flexión plantar del pie en la articulación del tobillo y flexiona la pierna en la articulación de la rodilla.
Inervación	Nervio tibial

Compartimiento posterior superficial de la pierna

Músculo	Sóleo
Origen	Cabeza del peroné y borde medial de la tibia
Inserción	Calcáneo, por medio del tendón calcáneo (de Aquiles).
Acción	Produce la flexión plantar del pie en la articulación del tobillo.
Inervación	Nervio tibial

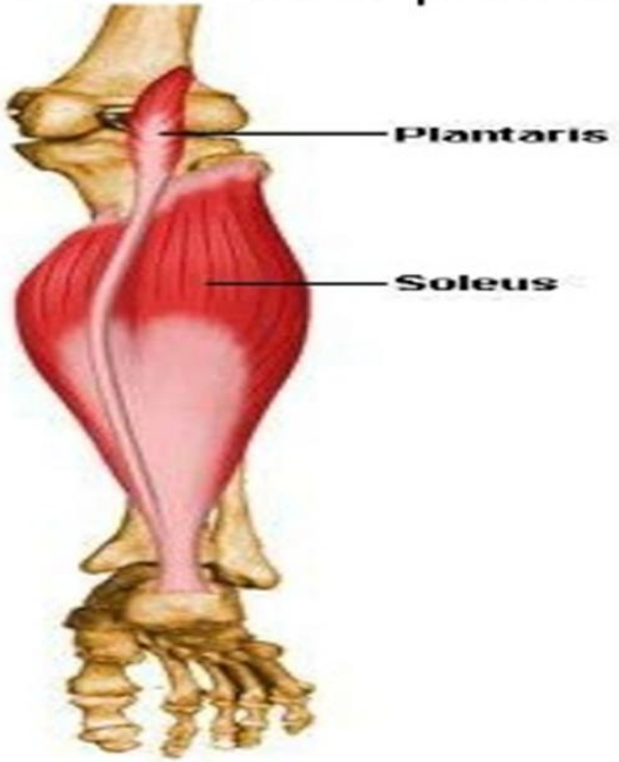

Compartimiento posterior profundo de la pierna

Músculo	Tibial posterior
Origen	Segmento proximal de la tibia, peroné y membrana interósea.
Inserción	Segundo, tercero y cuarto metatarsianos; navicular y los tres cuneiformes.
Acción	Produce la flexión plantar del pie en la articulación del tobillo e interviene (supina) el pie en las articulaciones intertarsianas.
Inervación	Nervio tibial.

Músculos intrínsecos del pie que mueven los dedos

Músculo	Extensor corto del dedo gordo
Origen	Calcáneo y retinaculo inferior de los músculos extensores.
inserción	Falange proximal del dedo gordo.
Acción	Extiende el dedo gordo en la articulación metatarsofalangica.
Inervación	Nervio peroneo profundo (Fibular).

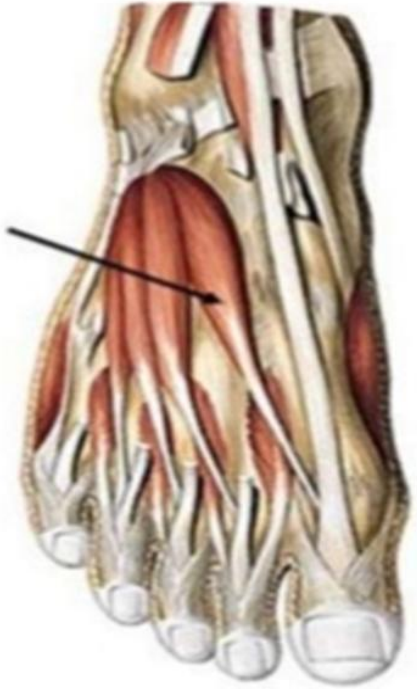

Músculos intrínsecos del pie que mueven los dedos

Músculo	Lumbricales
Origen	Tendones del flexor largo de los dedos.
inserción	Tendones del extensor largo de los dedos en las falanges proximales de los dedos 2-5.
Acción	Extiende los dedos 2-5 en las articulaciones interfalangicas y metatarsofalangica.
Inervación	Nervio plantar medial.

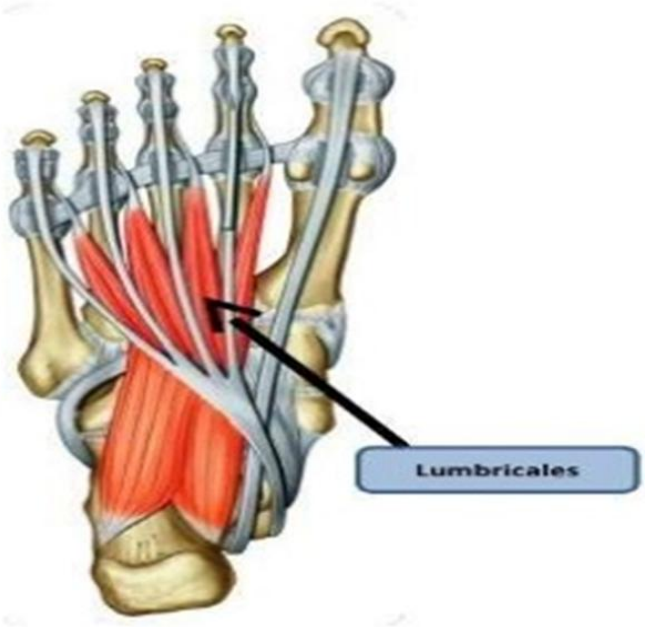

Músculos intrínsecos del pie que mueven los dedos

Músculo	Interóseos dorsales
Origen	Borde adyacente de todos los metatarsianos.
inserción	Falanges proximales del dedo 2 y borde lateral de los dedos 3 y 4.
Acción	Abduce y flexiona los dedos 2-4 en las articulaciones metatarsofalangicas y extiende los dedos en las articulaciones interfalangicas.
Inervación	Nervio plantar lateral.

Músculos intrínsecos del pie que mueven los dedos

Músculo	Interóseos plantares
Origen	Metatarsianos 3-5
inserción	Borde medial de las falanges proximales de los dedos.
Acción	Aduce y flexiona las articulaciones metatarsofalangicas proximales y extiende los dedos en las articulaciones interfalangicas.
Inervación	Nervio plantar lateral.

Actividad sincrónica/ asincrónica.

Ubicar los músculos del miembro inferior en la siguiente imagen y ubícalos en el cuerpo de tu compañero por medio de un video.
Subir el video al campus virtual.

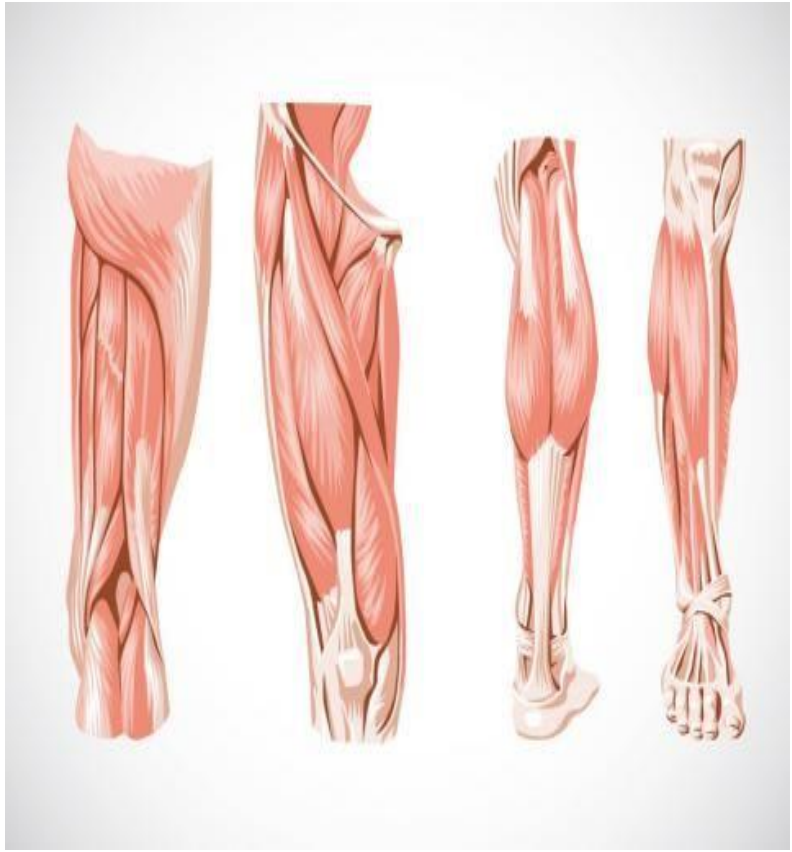

Conclusiones

Aportes

- El miembro inferior esta conformados por músculos que realizan la función de locomoción nos permiten la marcha y cualquier actividad en bipedestación.

Aportes

Aportes

Consultas

Extraído de: https://undraw.co/

Referencias bibliográficas

- Moore K; Dalley II A. *Anatomía con orientación clínica*. 4ª Ed. Buenos aires: Médica panamericana; 2002.
- Lippert H; Hennessen D. *Anatomía con orientación clínica para estudiantes*. 1ª Ed. Madrid: Marbán; 2010.
- Dufour M. *Anatomía Del Aparato Locomotor: Osteología, Artrología, Miología, Aparato Fibroso, Neurología, Angiología, Morfotopografía.* 1ª Ed. Barcelona: Masson – Little Brown; 2004.
- Latarjet M; Ruiz Liard A. *Anatomía Humana. 4ª Ed.* Buenos Aires: Médica Panamericana; 2010.

carrión
EDUCACIÓN SUPERIOR

Muchas gracias

Presente.