carrión
EDUCACIÓN SUPERIOR

Anatomía y fisiología humana

Semana 03

Conceptos básicos II

Presente.

VISUALICEMOS UN VIDEO

Enlace: https://www.youtube.com/watch?v=dZp4dolhuiE

¿CUÁLES SON LOS PRINCIPALES PLANOS, EJES Y MOVIMIENTOS DEL CUERPO HUMANO ?

Extraído de: https://www.freepik.es/

Logro:

Al finalizar la sesión, el estudiante completa un cuadro de planos ejes y movimientos, a partir de la posición anatómica humana.

Extraído de: https://recuperami.com/

Temario:

Conceptos básicos II

- Planos
- Ejes
- Movimientos
- Posición anatómica

POSICIÓN ANATÓMICA Y POSICIÓN FUNDAMENTAL

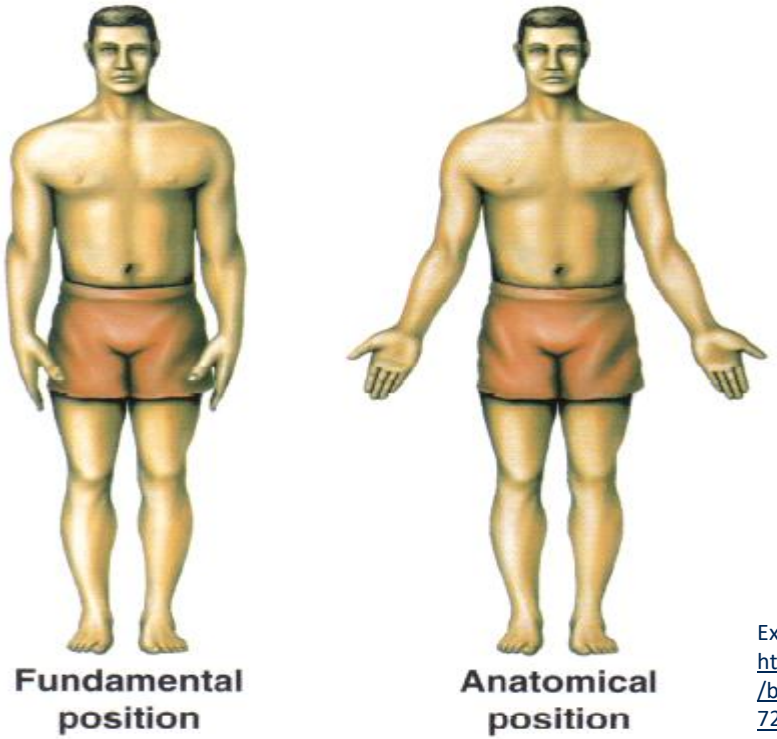

Extraído de: https://repositorio.uniandes.edu.co/bitstream/handle/1992/39787/u807201.pdf?sequence=1

POSICIÓN ANATÓMICA

Es una postura en que una persona permanece erguida, con los pies planos sobre el piso y cercanos entre sí, los brazos a los lados y las palmas y la cara dirigidas hacia el frente

POSICIÓN FUNDAMENTAL

Ocasionalmente se escucha el término **posición fundamental** cuya diferencia es la posición de las manos.

POSICIONES ANATOMICAS

Decúbito supino
o
Decúbito dorsal

Decúbito prono
o
Decúbito ventral

PLANOS DEL CUERPO HUMANO

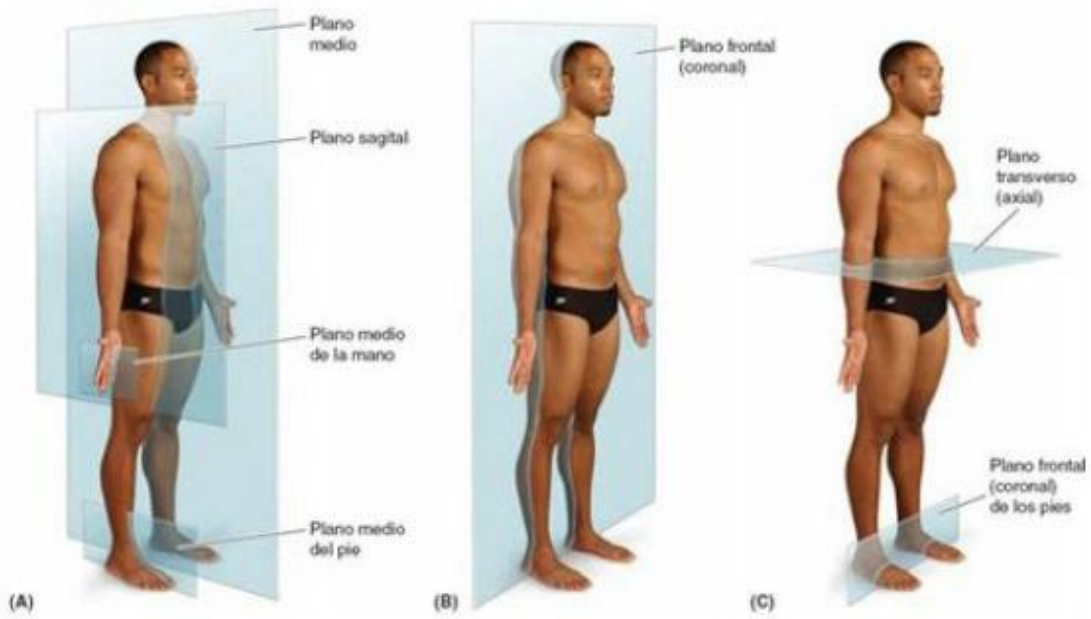

Extraído de: https://campoquirurgico.files.wordpress.com/2017/12/rrr.jpg

EJES DEL CUERPO HUMANO

Extraído de: http://4.bp.blogspot.com/-lZvpXMyQN4I/UglIXbiJJ6I/AAAAAAAAS74/mF1CzjJadjk/s400/ejes-corporales.jpg.pagespeed.ce.ACqvCVlyyJ.jpg

MOVILIDAD ARTICULAR

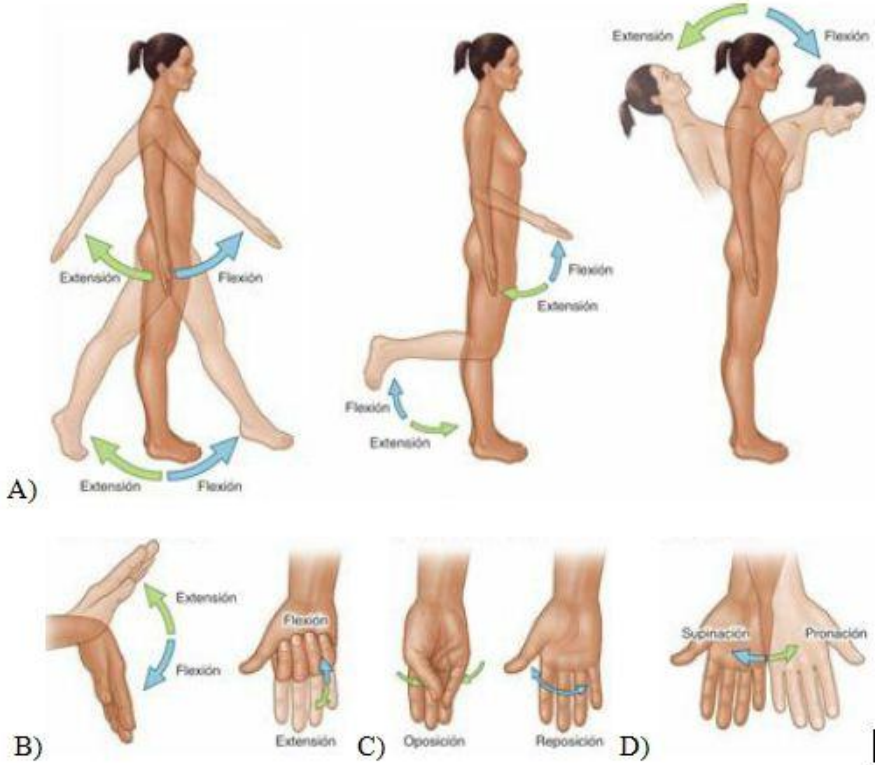

Extraído de: https://morfofisiologiaut.files.wordpress.com/2014/06/5.jpg

MOVILIDAD ARTICULAR

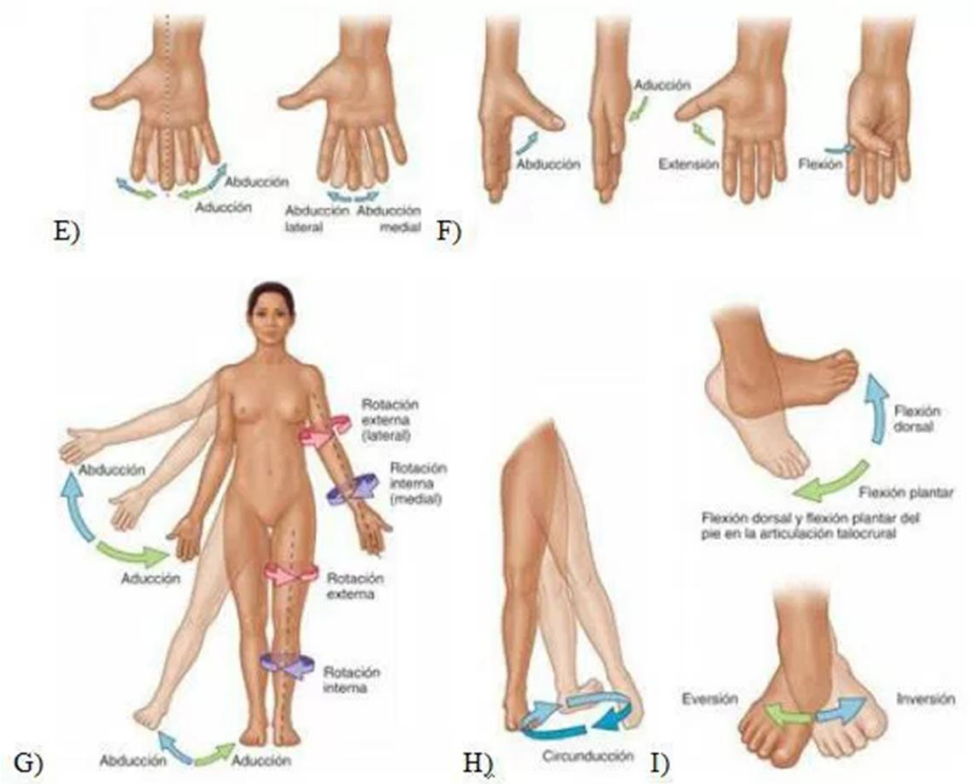

Extraído de: https://morfofisiologiaut.files.wordpress.com/2014/06/5.jpg

Actividad sincrónica

Completa un cuadro de planos ejes y movimientos, a partir de la posición anatómica humana.

PLANO	EJE	MOVIMIENTO

Actividad asincrónica - virtual

Se encuentra en la actividad 02 de la guía de actividades del aula virtual.



Extraído de: https://undraw.co/

Video demostrativo

Enlace: https://www.youtube.com/watch?v=um6BTe5dRIY

Extraído de: https://undraw.co/

Luego de observar el video responde:

- ¿Qué movimientos articulares realiza el esqueleto?
- ¿Qué planos y ejes le corresponde a cada movimiento?

Conclusiones

Aportes

Los tejidos fundamentales del cuerpo son el epitelial, el conjuntivo o conectivo, el muscular y el nervioso, de los cuales saldrán los diferentes órganos del cuerpo humano.

Aportes

Aportes

Consultas

Extraído de: https://undraw.co/

Referencias bibliográficas:

- Moore K; Dalley II A. *Anatomía con orientación clínica*. 4ª Ed. Buenos aires: Médica panamericana; 2002.
- Lippert H; Hennessen D. *Anatomía con orientación clínica para estudiantes*. 1ª Ed. Madrid: Marbán; 2010.
- Dufour M. *Anatomía Del Aparato Locomotor: Osteología, Artrología, Miología, Aparato Fibroso, Neurología, Angiología, Morfotopografía.* 1ª Ed. Barcelona: Masson – Little Brown; 2004.
- Latarjet M; Ruiz Liard A. *Anatomía Humana. 4ª Ed.* Buenos Aires: Médica Panamericana; 2010.

carrión
EDUCACIÓN SUPERIOR

Muchas gracias

Presente.