ACTIVIDADES FUNCIONALES

SEMANA 5

BIOMECÁNICA CLÍNICA DE LAS ALTERACIONES DEL MMSS

carrión
EDUCACIÓN SUPERIOR

Presente.

Lic. Kevin Tejada Cuadros

CONTENIDO DE LA SESIÓN

Introducción

SD. Hombro doloroso

Epicondilitis

Epitrocleitis

SD. Túnel carpiano

Actividad grupal

SD. HOMBRO DOLOROSO

- Presencia de dolor y limitación de la movilidad
- Gran incidencia de casos
- Causas diversas, principalmente lesión de partes blandas (músculos, tendones, bursas, ligamentos, etc.).
- Inicio insidioso y de evolución progresiva
- Músculo supraespinoso: **principal afectado**

MANGUITO ROTADOR

- SUPRAESPINOSO: ABD
- SUBESCAPULAR: RI+ ADD
- INFRAESPINOSO: RE + ADD
- REDONDO MENOR: RE+ ADD

Estabilizan el húmero hacia la cavidad glenoidea

Fase aguda: signos y síntomas

Dolor en la cara anterior y externa del hombro
Menor intensidad del dolor en la zona escapular
ABD, RI y RE agudizan y limitan el dolor
Exploración: ABD activa 45º-90º
ABD pasiva: ligeramente mayor que la activa
Limitación para colocar la mano en la zona dorsal
Limitación para las AVD

Tratamiento: fase aguda

Movilización	Agentes físicos
Liberación miofascial superficial	Compresa fría
Movilización pasiva a tolerancia	CIF
Contracciones isométricas	Ultrasonido pulsátil
Estiramientos progresivos (hombro y cervical)	Láser
Movilización escapular	Magneto
Fuerza de antebrazo y mano	CHC (zona cervical, brazo, antebrazo)

Fase crónica: signos y síntomas

Misma distribución del dolor, menor intensidad
Parestesias (adormecimientos) pueden llegar a las manos
ABD activa: 70º-110º
ABD pasiva: puede llegar a ROM completo (lentamente)
ROM rotaciones mejoran progresivamente
Menor dolor al movimiento activo de los rotadores
Movimiento de evolución lenta: **RI**

Tratamiento: fase crónica

Movilización	Agentes físicos
Liberación miofascial superficial y profunda	CHC
Movilización pasiva forzada (progresiva)	CIF, TENS, C. Rusa
Fortalecimiento progresivo MR	Ultrasonido continuo
Estiramientos	hidroterapia
Ejercicio de flexibilidad: hombro, cervical	CF (condicional a proceso inflamatorio reincidente)

5 ejercicios para
el dolor de hombro
Y el Manguito Rotador

EPICONDILITIS

- Epicondilitis lateral o codo de tenista
- Afecta los músculos y tendones del antebrazo que son lo que extienden la muñeca y los dedos. Los músculos del antebrazo extienden la muñeca y los dedos.
- El tendón generalmente afectado en el codo de tenista se llama extensor radial corto del carpo (ECRB)

Síntomas

- Causas diversas: Principalmente sobreesfuerzo, movimientos repetitivos, golpes directos o dolor irradiado desde la zona cervical
- Dolor o ardor en la parte externa del codo
- Poca fuerza de agarre
- Algunas veces, dolor por la noche

Fase aguda: signos y síntomas

Dolor palpable en la zona del epicóndilo
Incapacidad funcional al movimiento activo de extensión de muñeca + supinación
Movimiento pasivo completo
Sensación de ardor o quemazón

Tratamiento: fase aguda

Movilización	Agentes físicos
Liberación miofascial superficial	Compresa fría
Movilización pasiva para extensión de muñeca	CIF
Contracciones isométricas	Ultrasonido pulsátil
Estiramientos progresivos en flexión de muñeca + extensión de codo + pronación	Láser
Ejercicio activo libre (según limitación)	Magneto
Contracciones isométricas	CHC (brazo, hombro, según sea el caso)

Fase crónica

Mejor movilidad activa (en algunos casos con nivel de dolor moderado)
Menor intensidad de dolor al movimiento activo con carga
Palpación dolorosa (intensidad variable)
No hay sensación de ardor o quemazón
Puede haber un compromiso de dolor derivado al bíceps braquial (por tener un componente supinador)

Tratamiento: fase crónica

Movilización	Agentes físicos
Liberación miofascial profunda	CHC
Estiramiento completo	CIF, TENS, C. RUSA
Masaje transverso profundo	Ultrasonido
Fortalecimiento musc. Extensora de muñeca + tríceps braquial + musc. escapular	Láser
Ejercicios de estabilidad de codo y muñeca	Magneto

Epicondilitis
Ejercicios
Recuperación
fisioonline
Fisio

EPITROCLEITIS

- Lesión por sobreesfuerzo en movimientos de flexión de muñeca y pronación forzadas
- Los tendones de los músculos del primer plano del antebrazo ventral, que presentan un origen en la Epitróclea (Epicóndilo medial), se inflaman por incremento de la tensión.

- Lesión por sobreuso de los tendones de los músculos que se originan en la epitróclea, y cuyos tendones han sobrepasado su capacidad para adaptarse a las tensiones generadas por los músculos pronadores
- Menor capacidad elástica y/o debilidad al continuar expuestos a la tensión por continuos movimientos de pronación constante o forzada.

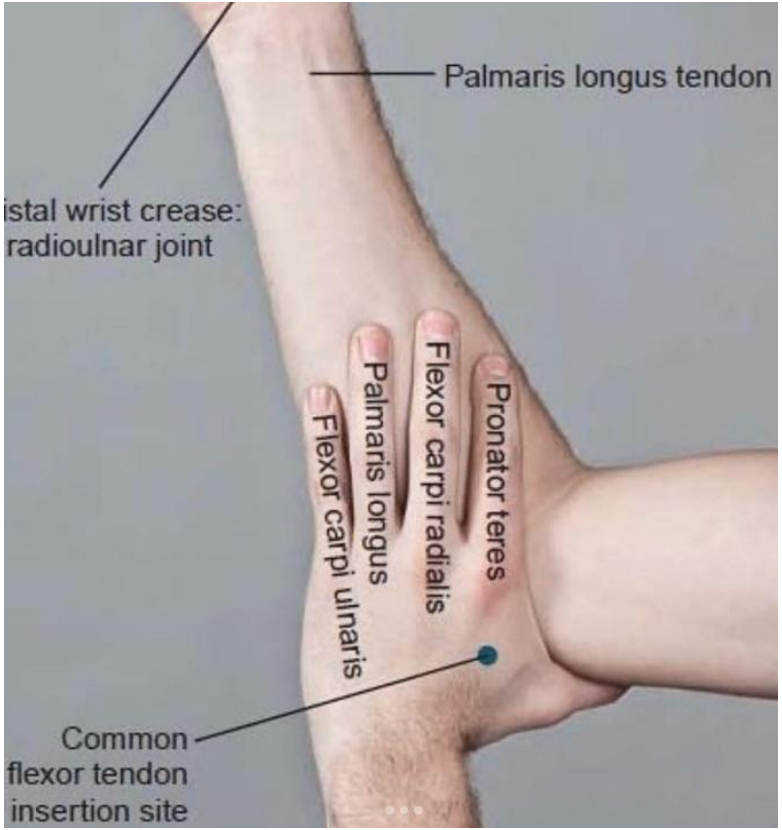

Fase aguda: signos y síntomas

Dolor palpable en la zona de la epitróclea
Dolor al movimiento activo de flexión + pronación
Movimiento pasivo completo o casi completo
Sensación de ardor o quemazón

Tratamiento: fase aguda

Movilización	Agentes físicos
Liberación miofascial superficial	Compresa fría
Estiramiento progresivo de los músculos flexores	CIF
Contracciones isométricas	Ultrasonido pulsátil
Ejercicio activo libre (según limitación)	Láser
	Magneto
	CHC (brazo, hombro, según sea el caso)

Fase crónica: signos y síntomas

Mejor movilidad activa
Menor intensidad de dolor al movimiento activo con carga
Palpación dolorosa en menor intensidad
No hay sensación de ardor o quemazón
Persistencia del dolor palpable (algunos casos)

Tratamiento: fase crónica

Movilización	Agentes físicos
Liberación miofascial profunda	CHC
Estiramiento completo	TENS, C. RUSA
Masaje transverso profundo	Ultrasonido
Fortalecimiento musc. Pronadores y flexores de muñeca	Láser
Ejercicios de estabilidad de codo y muñeca	

EPICONDILITIS. EPITROCLEITIS. ESTIRAMIENTOS DE CODO.

Laura Simón

SD. TÚNEL CARPIANO

- Presencia de dolor y limitación de la movilidad en flexión de muñeca
- Sensación de adormecimiento de la mano
- Pérdida de fuerza de la musculatura flexora
- Compromiso compresivo del **nervio mediano**

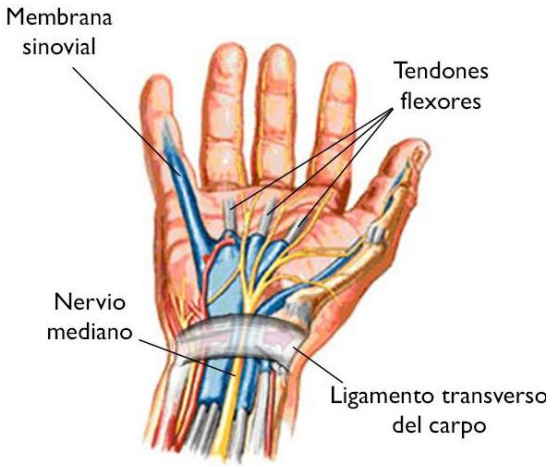

Sintomatología

Dolor palpable en musculatura flexora
Dolor al movimiento activo de flexión de muñeca
Incapacidad de generar fuerza total
Sensación de ardor o quemazón
Parestesias

Tratamiento: fase aguda

Movilización	Agentes físicos
Liberación miofascial superficial	Compresa fría
Estiramiento progresivo de los flexores	CIF
Contracciones isométricas	Ultrasonido pulsátil
Ejercicio activo progresivo	Láser
	Magneto

Tratamiento: fase avanzada

Movilización	Agentes físicos
Liberación miofascial profunda	CHC
Estiramiento total de flexores	TENS Modulada
Fortalecimiento con carga	Ultrasonido
	hidroterapia
	Parafina

EJERCICIOS
SINDROME TUNEL CARPIANO

Gracias por su atención

ACTIVIDAD

Plantear 4 ejercicios de rehabilitación para los siguientes casos:

- **Grupo 1:** Sd. Hombro doloroso
- **Grupo 2:** Epicondilitis
- **Grupo 3:** Epitrocleitis
- **Grupo 4:** Sd. Túnel carpiano