Esqueleto Axial

Semana 02

Anatomía del aparato Locomotor

Presente.

Saberes previos:

¿Cuáles son las zonas corporales del eje axial?
¿Cuál es la forma que presentan los huesos del esqueleto axial?

Observa el video:

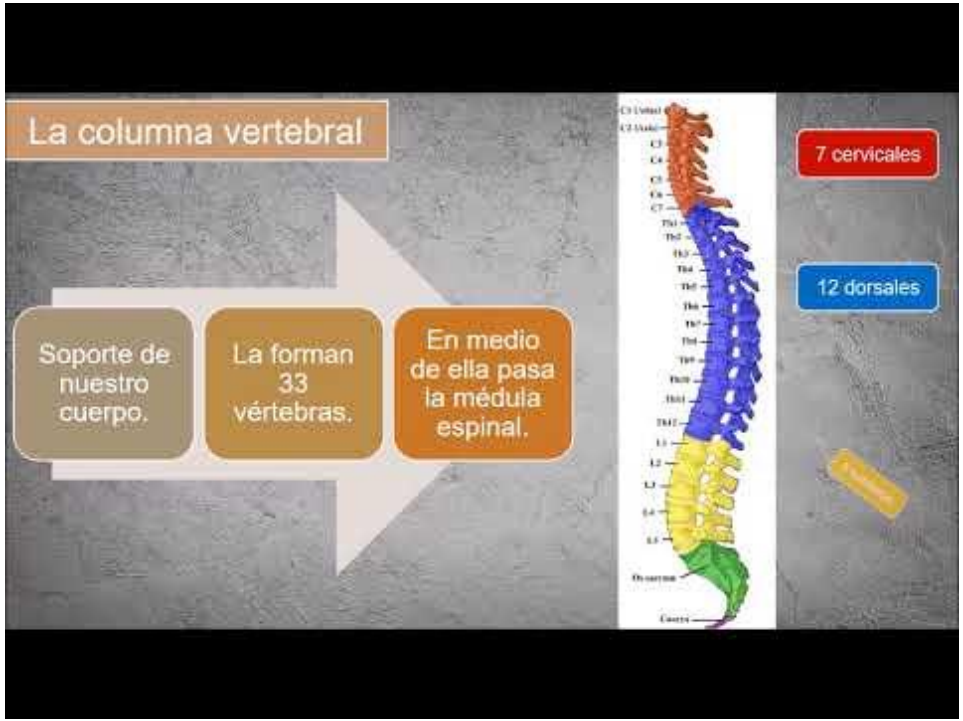

https://www.youtube.com/watch?v=45lOLDlcPW4

Después de visualizar el video, responde a las siguientes preguntas a través de la herramienta digital Jamboard (opcional) o a través del chat:

¿Cuántos huesos se presentar en el esqueleto axial?
¿Qué funciones cumplen los huesos del eje axial?

Logro:

Al finalizar la sesión, el estudiante identifica las estructuras óseas del esqueleto axial, mediante el análisis de caso.

Temario:

Esqueleto axial

1. Hueso del rostro y cráneo
2. Huesos de la columna

   Características de las vértebras típicas

   Vértebras cervicales

   Vértebras dorsales o torácicas

   Vértebras lumbares

   Vértebras sacras, Hueso sacro

   Vértebras coxígeas, Hueso coxis
3. Hueso de la caja toráxica

   Esternón

   Costillas

Esqueleto axial

Cráneo

- Frontal 1
- Parietal 2
- Temporal 2
- Occipital 1
- Esfenoides 1
- Etmoides 1

8

Cara

- Nasales 2
- Maxilar superior 2
- Malar o cigomático 2
- Maxilar inferior 1
- Lagrimal 2
- Cornetes superiores 2
- Cornetes inferiores 2
- Vómer 1
- Palatino 1

15

Columna vertebral

- Vértebras cervicales 7
- Vértebras dorsales 12
- Vértebras lumbares 5
- Sacro 1 (5)
- Cóccix 1 (4)

Tórax

- Esternón 1
- Costillas 24

Cuello

- Hioides 1

1. Huesos del rostro y cráneo

Hueso del rostro y cráneo

Identifique cada una de las estructuras señaladas

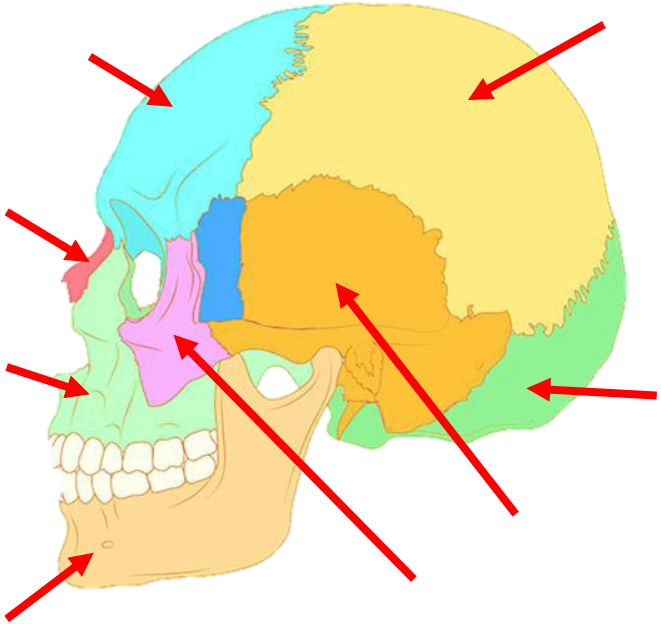

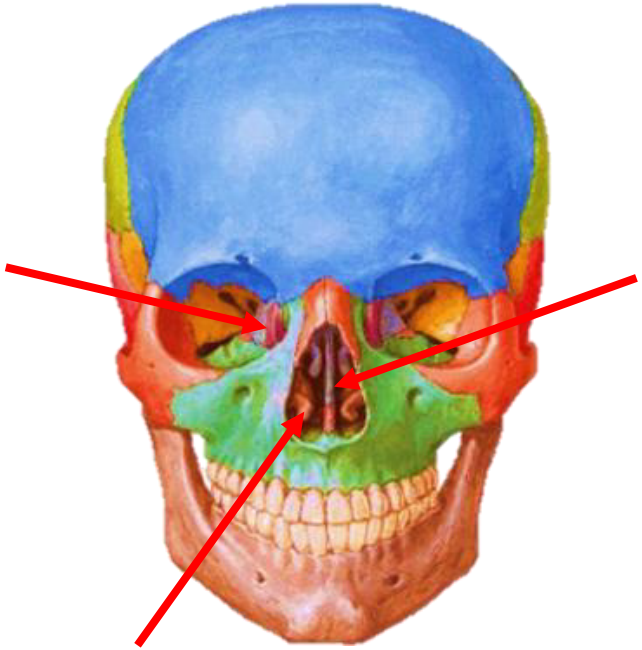

2. Huesos de la columna

Columna vertebral

Señale las curvaturas que corresponden a cada zona

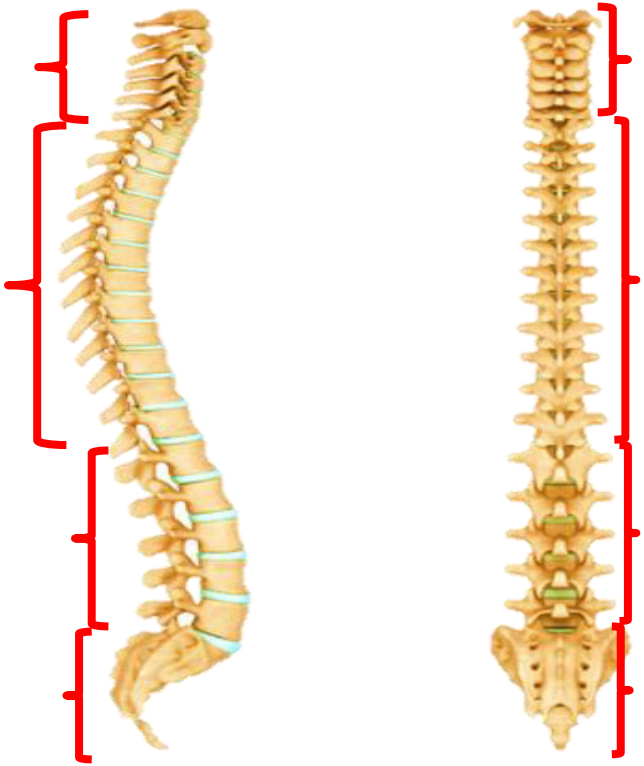

Señale el número de vértebras que corresponden a cada zona

Vértebra típica

Identifique cada una de las estructuras señaladas

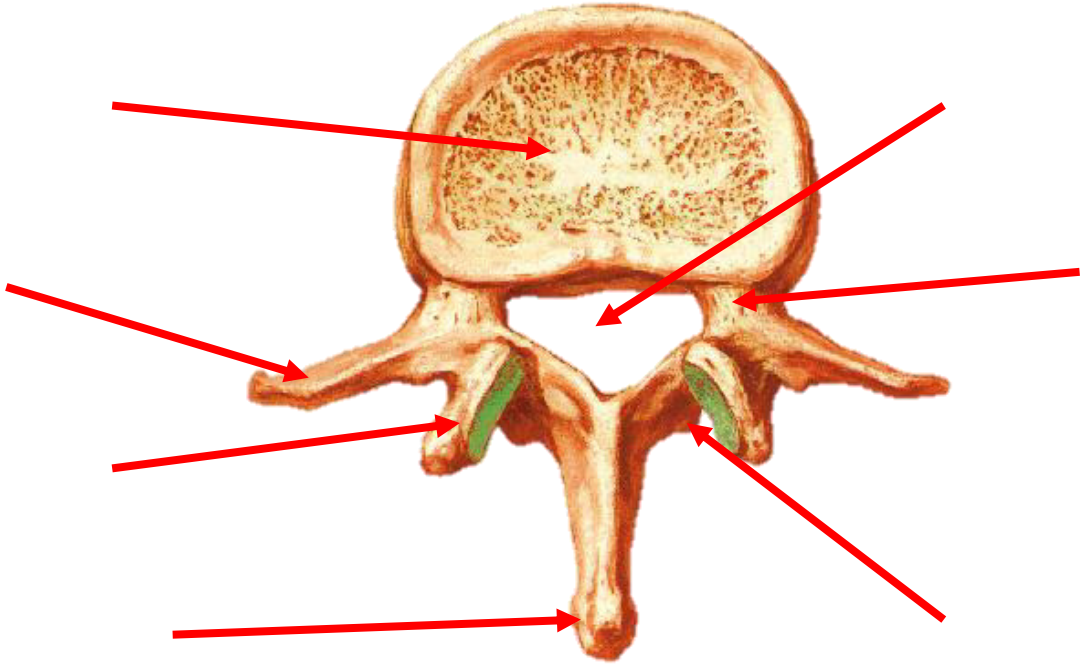

Vértebras principales

¿Cuáles son las características diferenciales de las vértebras en cada una de las regiones de la columna?

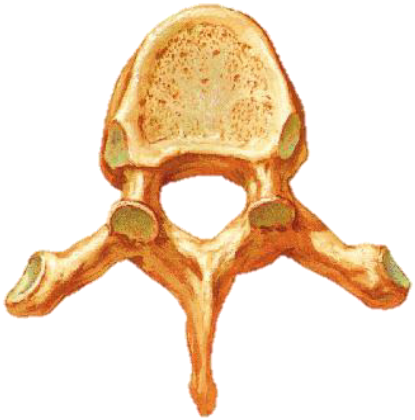

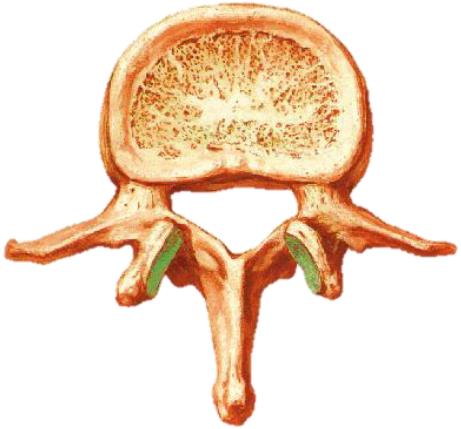

Vértebras especiales (Zona cervical)

¿Cuáles son las características diferenciales de las vértebras de la zona cervical?



Atlas

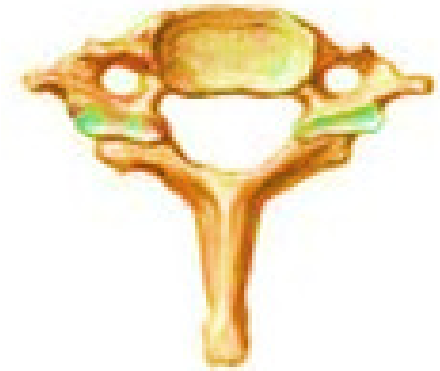

Prominente

Axis

Sacro

Identifique cada una de las estructuras señaladas

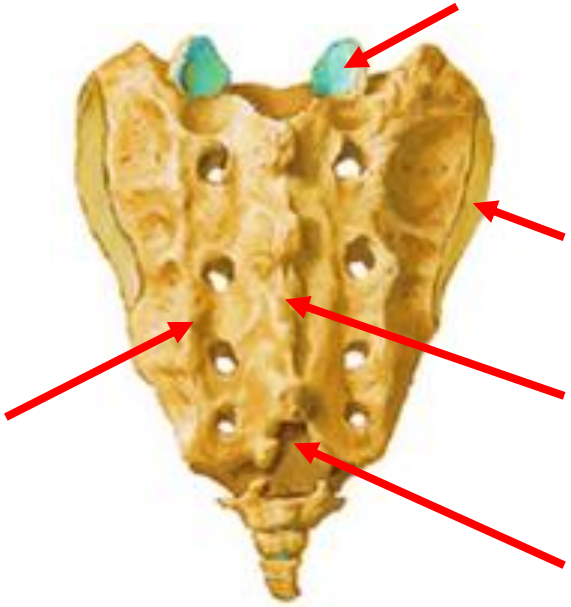

3. Huesos de la caja toráxica

Caja toráxica

Identifique cada una de las estructuras señaladas

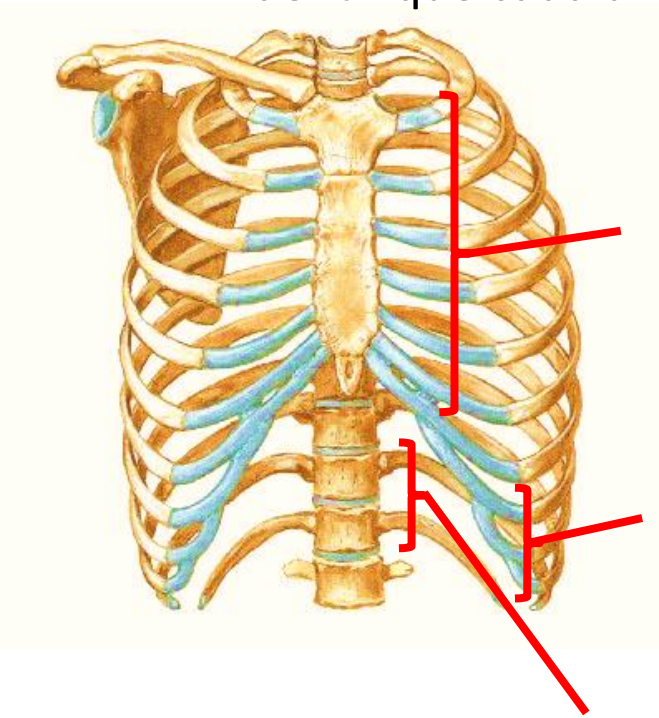

Actividad sincrónica:

- Realiza un mapa mental donde podrás distinguir los sistemas de referencia.

Conclusiones: sobre la clase de hoy

Una palabra

Una frase

Una idea

Metacognición:

¿Qué aprendimos hoy?
¿Qué dificultades tuvimos?
¿Para qué nos sirve lo aprendido?

Consultas:

carrión
EDUCACIÓN SUPERIOR

Referencias:

Munuera L. Fundamentos anatomofuncionales. 1a ed. España: Médica; 2004.

Moore K. Anatomía con orientación clínica. 4a ed. Buenos Aires: Editorial Médica Panamericana; 2003.

Lippert H. Anatomía con orientación clínica para estudiantes. 1a ed. España: Marbán; 2010.

Olímpio M. Anatomía funcional palpatoria. 1a ed. Brasil. Amolca: 2012.

Latarjet M. Anatomía humana. 4a ed. Argentina: Médica Panamericana; 2010.

Tortora G. Principios de anatomía y fisiología. 11a ed. México: Editorial Médica Panamericana; 2006.

carrión
EDUCACIÓN SUPERIOR

Muchas gracias

Presente.