carrión
EDUCACIÓN SUPERIOR

Músculos del tronco

Semana 12

Anatomía del Aparato Locomotor

Presente.

Saberes previos:

¿Cuáles son las principales características de la columna dorsal y lumbar?
¿Cuáles son las principales características de la caja toráxica?

Observa el video:

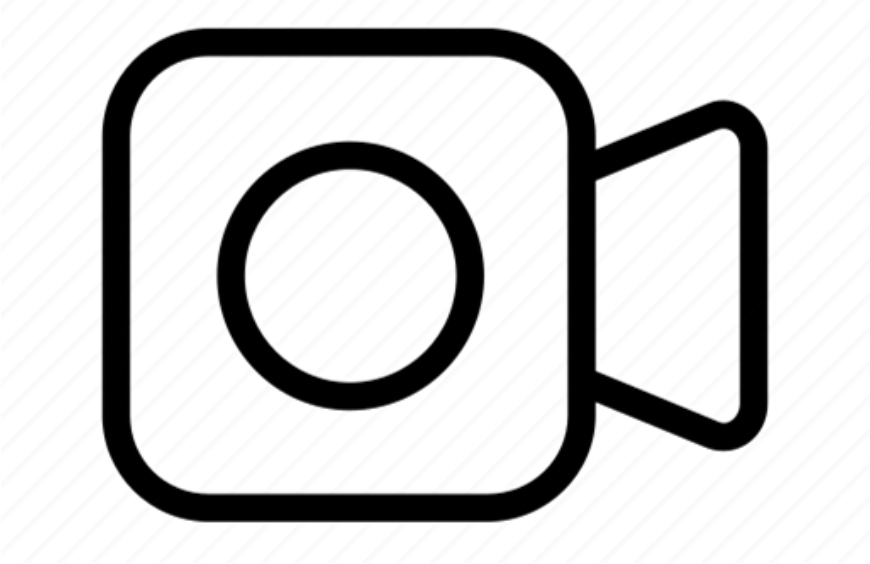

https://www.youtube.com/watch?v=45lOLDlcPW4

Después de visualizar el video, responde a las siguientes preguntas a través de la herramienta digital:

¿Cuáles son las características de los músculos de la columna dorsal y lumbar?
Menciona 5 ejemplos de músculos de la columna dorsal y lumbar

Logro:

Al finalizar la sesión, el estudiante identifica las estructuras musculares de la columna, tórax y abdomen mediante el análisis de caso.

Temario:

1. Músculos posteriores (plano superficial)
2. Músculos posteriores (plano intermedio)
3. Músculos posteriores (plano profundo)
4. Músculos abdominales (plano superficial)
5. Músculos abdominales (plano profundo)
6. Músculos torácicos (plano superficial)
7. Músculos torácicos (plano profundo)

Músculos posteriores (plano superficial)

Músculo trapecio

Origen

Inserción

Acción

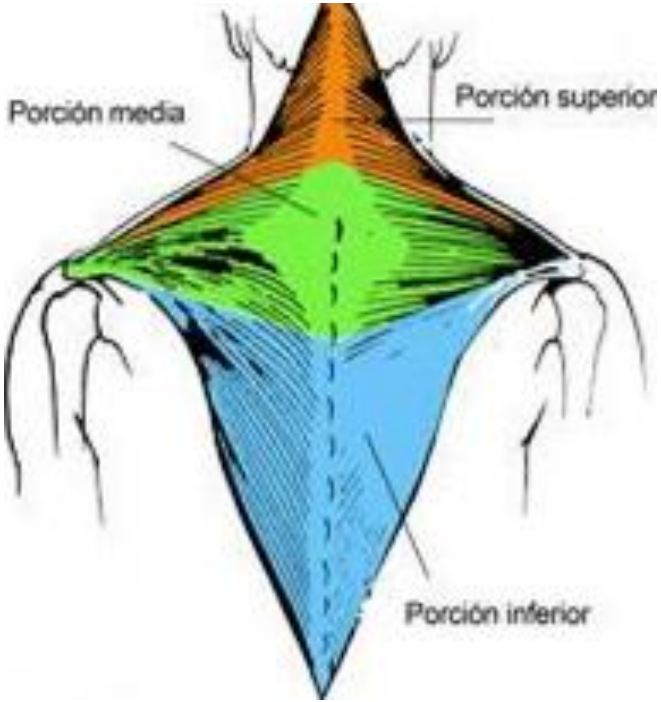

Músculo dorsal ancho

Origen

Inserción

Acción

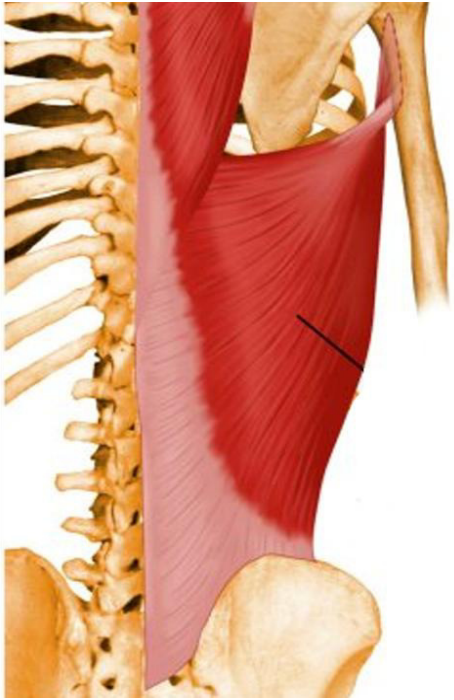

Músculos posteriores (plano intermedio)

Músculo iliocostal

Origen

Inserción

Acción

Músculo cuadrado lumbar

Origen

Inserción

Acción

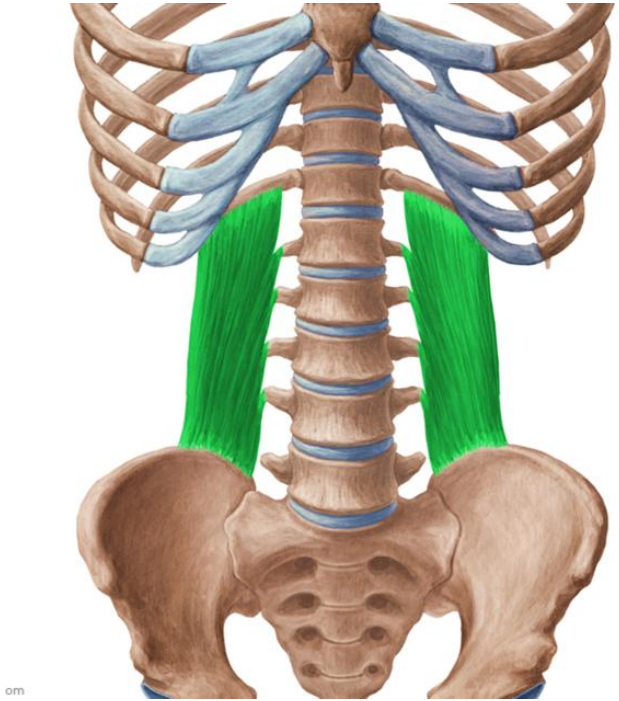

Músculo elevador de la escápula

Origen

Inserción

Acción

Músculos posteriores (plano profundo)

Músculo dorso - lumbares profundos

Semiespinosos

Multífidos

Rotadores largos

Rotadores cortos

Acción

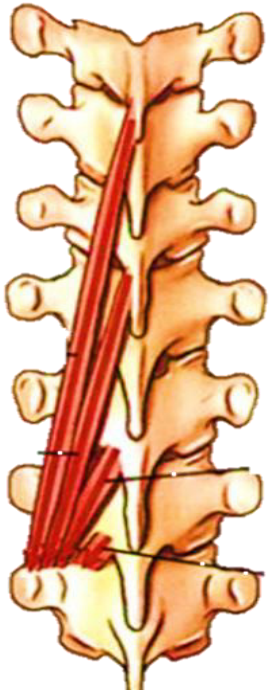

Músculos abdominales (plano superficial)

Músculo oblicuo externo

Origen

Inserción

Acción

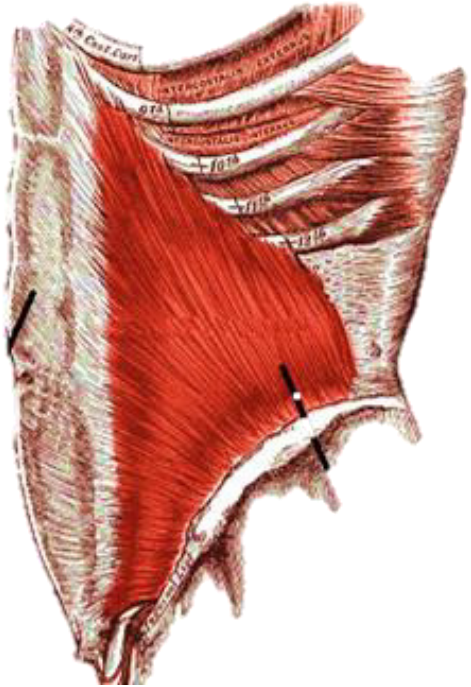

Músculo recto anterior del abdomen

Origen

Inserción

Acción

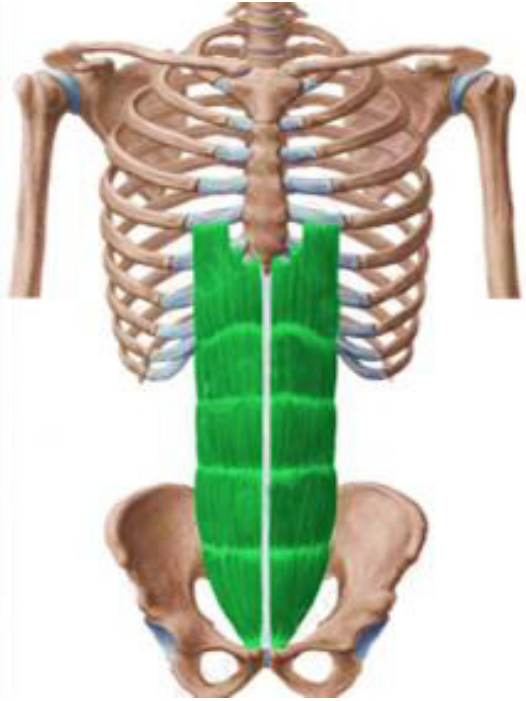

Músculos abdominales (plano profundo)

Músculo oblicuo interno

Origen

Inserción

Acción

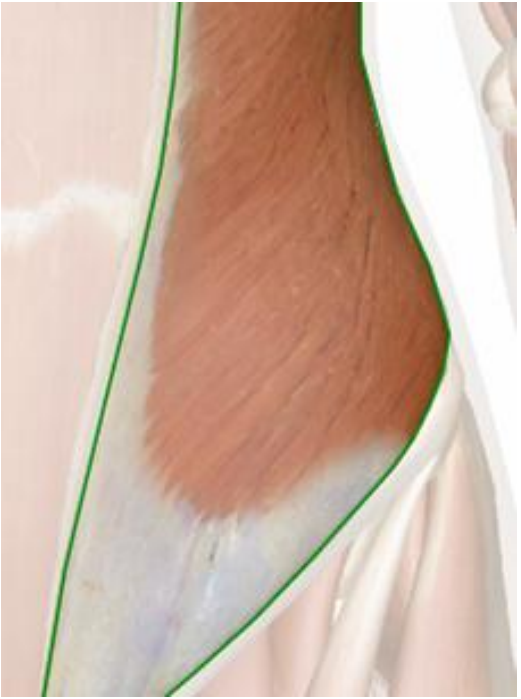

Músculo transverso abdominal

Origen

Inserción

Acción

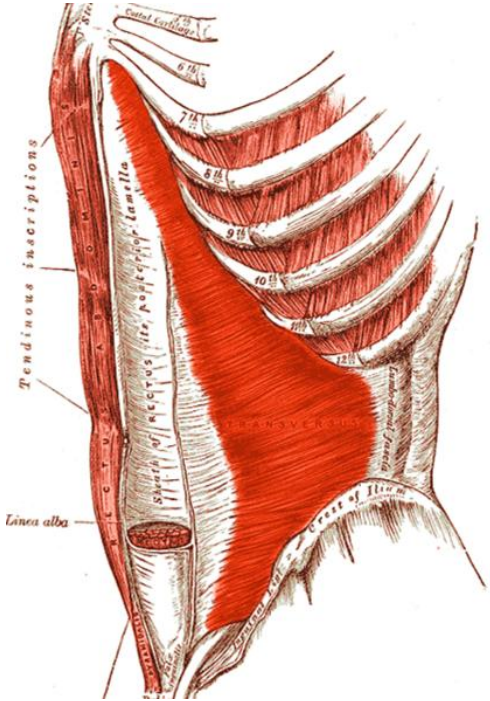

Músculos torácicos (plano superficial)

Músculo pectoral mayor

Origen

Inserción

Acción

Músculo pectoral menor

Origen

Inserción

Acción

Músculo serrato mayor

Origen

Inserción

Acción

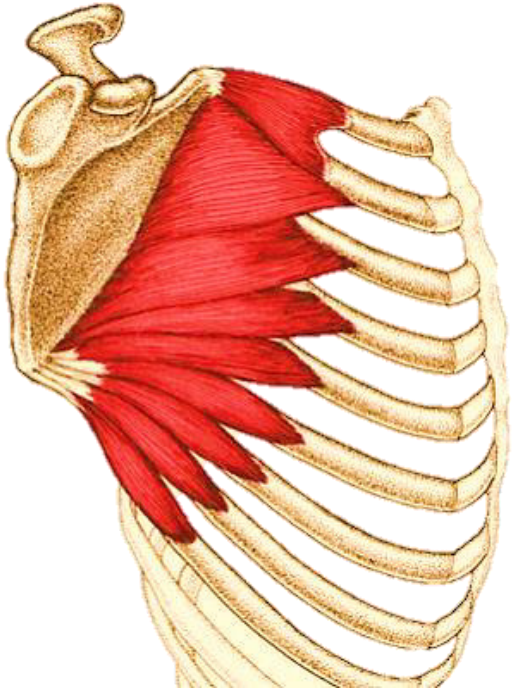

Músculo serratos posteriores

Origen

Inserción

Acción

Músculos torácicos (plano profundo)

Músculo intercostales

Origen

Inserción

Acción

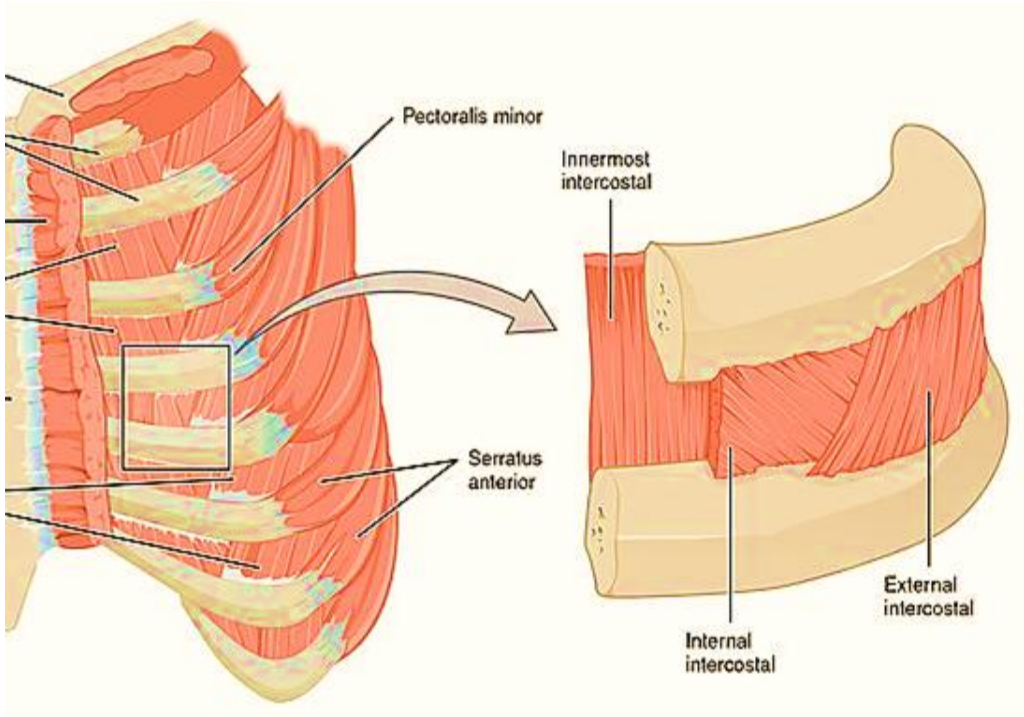

Músculo diafragma

Principal músculo respiratorio

Acción

Ampliación de la caja toráxica

Elevación de las costillas

Anteriorización de las costillas

Lateralización de las costillas

Descenso del centro frénico

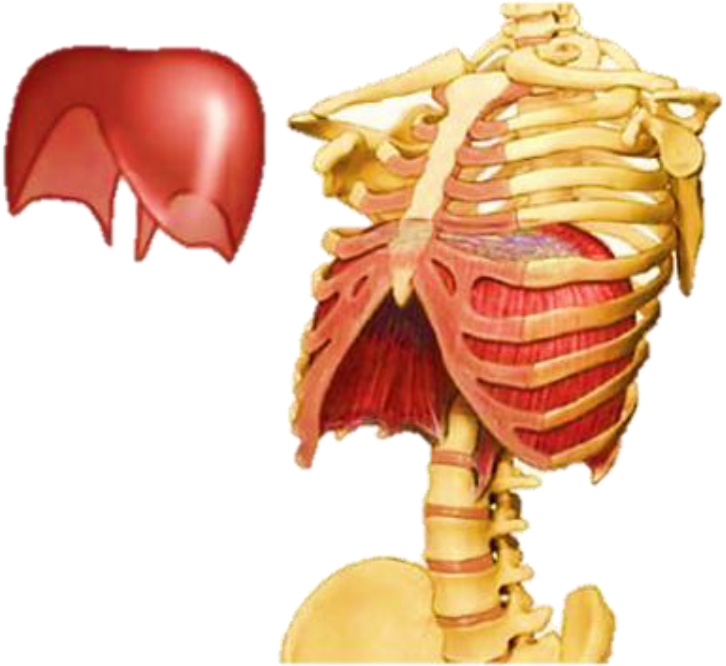

Músculo diafragma

Origen

Inserción

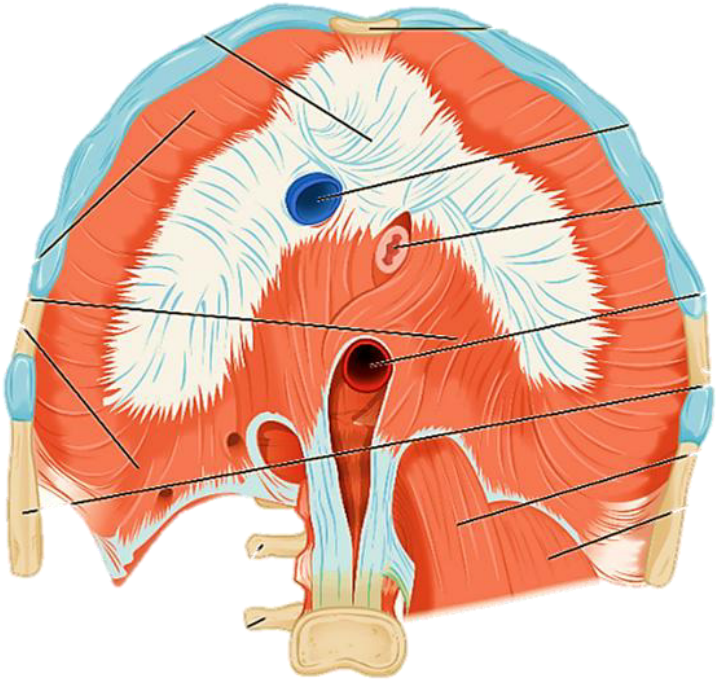

Actividad sincrónica:

- Análisis de caso, en el cual se logre identificar las estructuras musculares de la columna, tórax y abdomen.
- Revisar la **guía de actividades** - Actividad 04.

Conclusiones:

Aportes del docente

Aportes del estudiante

Aportes del estudiante

Consultas:

carrión
EDUCACIÓN SUPERIOR

Referencias bibliográficas:

Munuera L. Fundamentos anatomofuncionales. 1a ed. España: Médica; 2004.

Moore K. Anatomía con orientación clínica. 4a ed. Buenos Aires: Editorial Médica Panamericana; 2003.

Lippert H. Anatomía con orientación clínica para estudiantes. 1a ed. España: Marbán; 2010.

Olímpio M. Anatomía funcional palpatoria. 1a ed. Brasil. Amolca: 2012.

Latarjet M. Anatomía humana. 4a ed. Argentina: Médica Panamericana; 2010.

Tortora G. Principios de anatomía y fisiología. 11a ed. México: Editorial Médica Panamericana; 2006.

carrión
EDUCACIÓN SUPERIOR

Muchas gracias

Presente.