carrión
EDUCACIÓN SUPERIOR

Articulaciones del Miembro Superior

Semana 06

Anatomía del Aparato Locomotor

Presente.

Saberes previos:

¿Cuáles son las articulaciones del miembro superior?
¿Cuántas articulaciones presenta el miembro superior?

Observa el video:

https://www.youtube.com/watch?v=33V1UIGpFd4

Después de visualizar el video, responde a las siguientes preguntas a través de la herramienta digital Jamboard (opcional) o a través del chat:

¿Cuáles son las características de las articulaciones del miembro superior?
¿Qué funciones cumplen las articulaciones del miembro superior?

Logro:

Al finalizar la sesión, el estudiante identifica las articulaciones del miembro superior mediante una infografía

Temario:

1. Articulaciones de la cintura escapular
2. Articulación del hombro
3. Articulación del codo
4. Articulaciones del antebrazo
5. Articulación de la muñeca
6. Articulación carpo-metacarpiana
7. Articulación metacarpo-falángica e interfalángica

1. Articulaciones de la cintura escapular

Cintura Escapular

Articulaciones Verdaderas

- Glenohumeral
- Acromioclavicular
- Esternoclavicular

Articulaciones Funcionales

- Escapulotorácica
- Subacromial

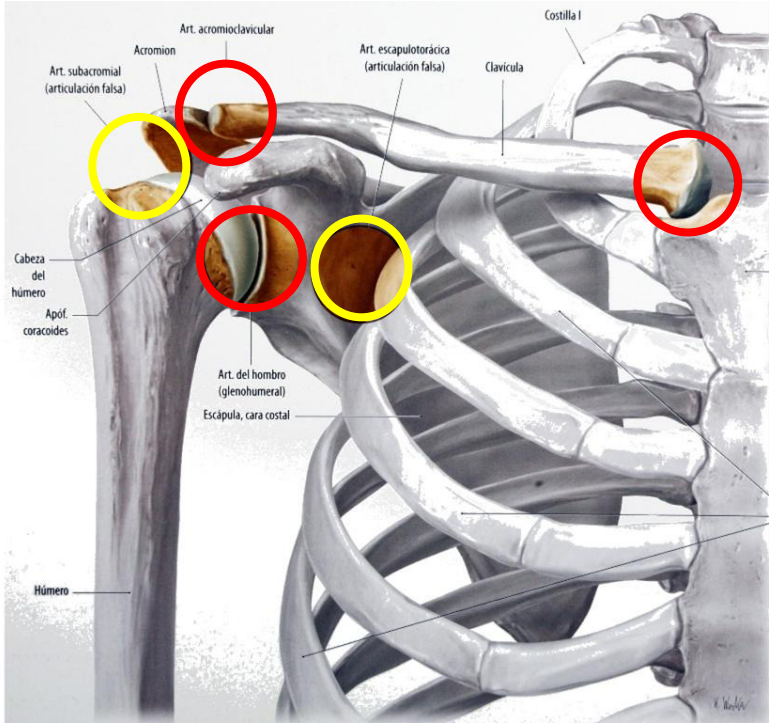

2. Articulación del hombro

Hombro

- Mayor movilidad y rango en todo el cuerpo.
- Se lesiona con facilidad.

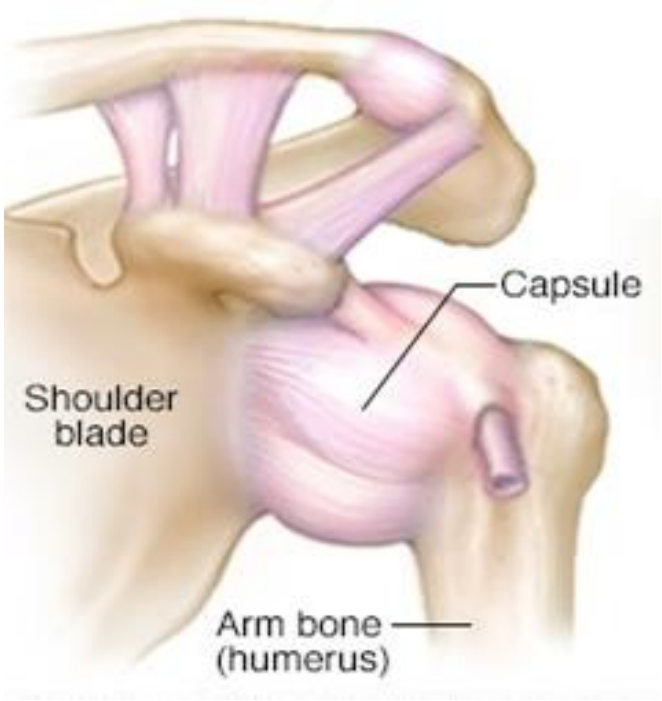

3. Articulación del codo

Codo

- Movilidad limitada.
- La más estable de todo el cuerpo.
- Por lo general se lesiona en deportistas.

4. Articulaciones del antebrazo

Antebrazo

- Movilidad limitada.
- Ambas articulaciones coordinan sus movimientos.
- Pueden luxarse.

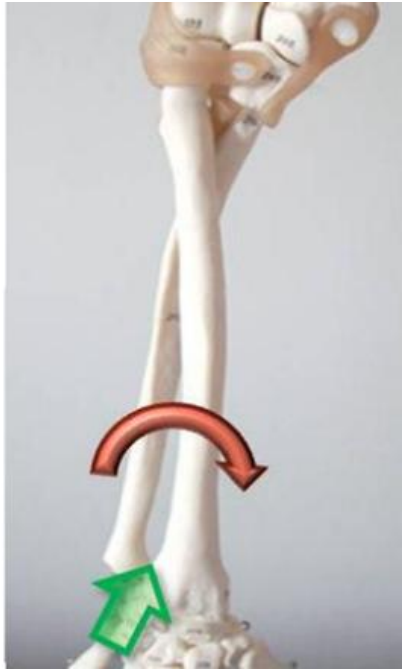

5. Articulación de la muñeca

Muñeca

- Estabilidad moderada.
- Movilidad moderada.
- Se lesiona con facilidad.

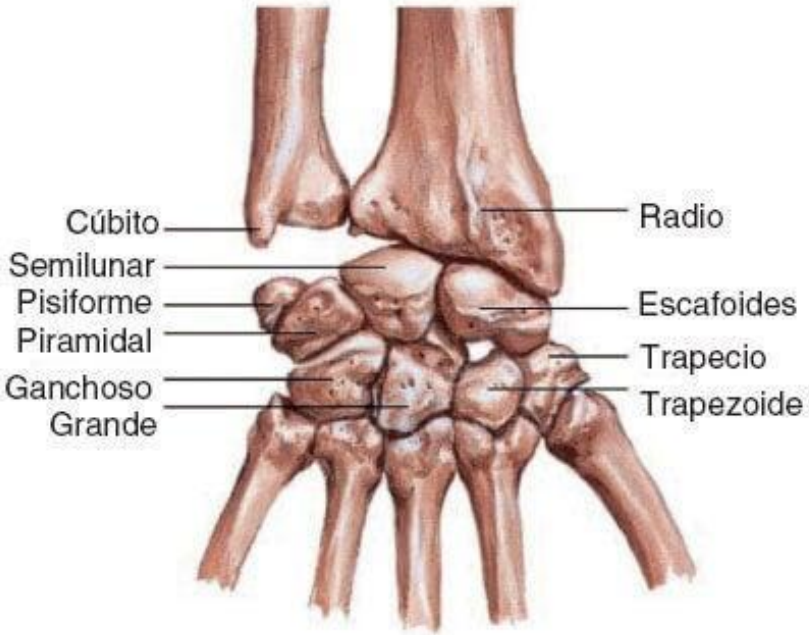

6. Articulación carpo-metacarpiana

Carpo-Metacarpiana

- Movilidad limitada.
- Alta Estabilidad.

Trapezo Metacarpiana

- Amplia movilidad.
- Baja estabilidad.
- Se lesiona con facilidad.

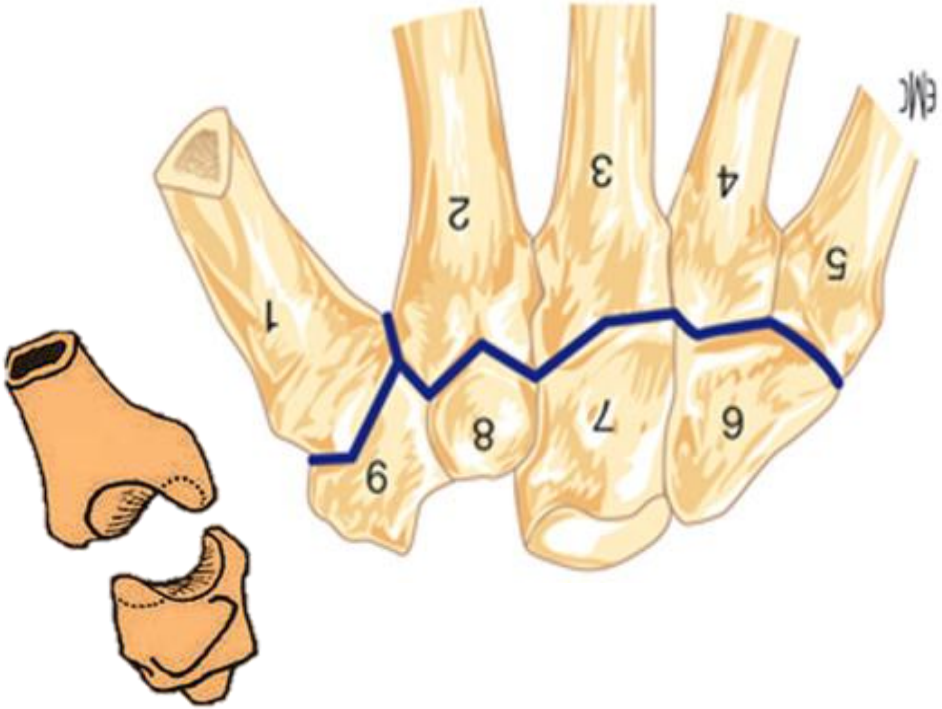

7. Articulación metacarpo-falángica e interfalángica

Metacarpofalángica e Interfalángicas

- Estabilidad moderada.
- Movilidad moderada.
- Permiten movimientos funcionales.

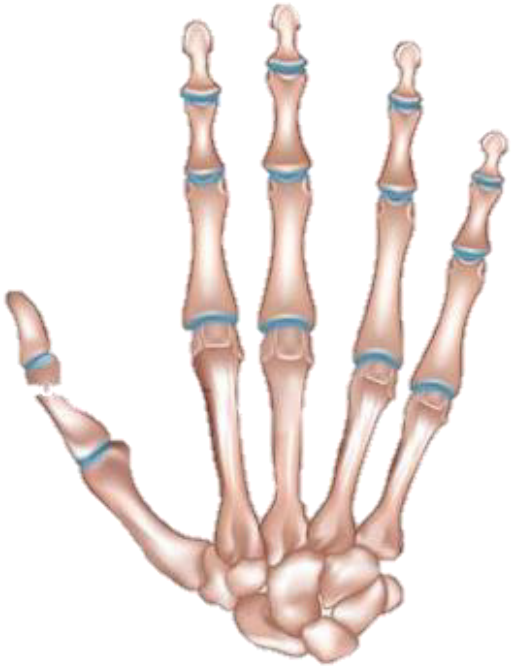

Actividad sincrónica:

- Se elaborará una infografía donde se debe identificar las articulaciones del miembro superior.
- La actividad es grupal y se realizará en el tiempo designado por el docente.



Metacognición:

¿Para qué nos sirve lo aprendido?

Consultas:

carrión
EDUCACIÓN SUPERIOR

Referencias bibliográficas:

Munuera L. Fundamentos anatomofuncionales. 1a ed. España: Médica; 2004.

Moore K. Anatomía con orientación clínica. 4a ed. Buenos Aires: Editorial Médica Panamericana; 2003.

Lippert H. Anatomía con orientación clínica para estudiantes. 1a ed. España: Marbán; 2010.

Olímpio M. Anatomía funcional palpatoria. 1a ed. Brasil. Amolca: 2012.

Latarjet M. Anatomía humana. 4a ed. Argentina: Médica Panamericana; 2010.

Tortora G. Principios de anatomía y fisiología. 11a ed. México: Editorial Médica Panamericana; 2006.

carrión
EDUCACIÓN SUPERIOR

Muchas gracias

Presente.