carrión
EDUCACIÓN SUPERIOR

# ANATOMÍA Y FISIOLOGÍA HUMANA

## Semana 06

ESQUELETO APENDICULAR

Presente.

# VIDEO DEMOSTRATIVO

ENLACE: https://www.youtube.com/watch?v=1UUtrOmA_8M

# OBSERVA LAS IMÁGENES:

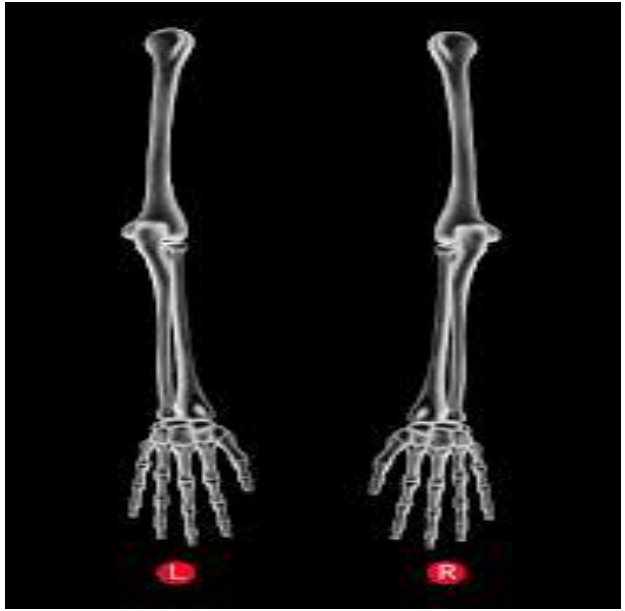

# Logro:

Al finalizar la sesión, el estudiante identifica los huesos del miembro superior en el cuerpo humano, a partir del análisis del material multimedia.



Extraído de: https://undraw.co/

# Temario:

**Esqueleto apendicular**

- Hueso del brazo
- Huesos del antebrazo
- Huesos de la mano

Después de visualizar las imágenes, responde a las siguientes preguntas:

**¿Cuantos huesos conforman el esqueleto apendicular?**

**Nombra los huesos del esqueleto apendicular**

# ESQUELETO APENDICULAR

Constituido por:

- Cintura escapular
- Miembros superiores
- Cintura pélvica
- Miembros inferiores

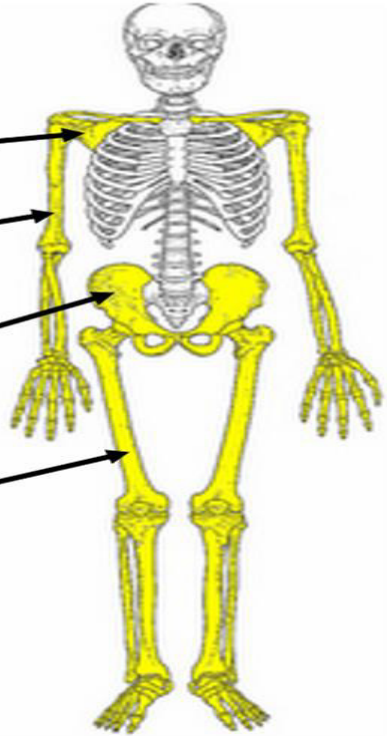

# ESQUELETO APENDICULAR

## CINTURA ESCAPULAR

## MIEMBROS SUPERIORES

## CINTURA PELVICA

## MIEMBROS INFERIORES

# CINTURA ESCAPULAR

El cuerpo humano presenta dos *cinturas escapulares*

Unen los huesos de miembros superiores al esqueleto axial

# CLAVICULA

Yace en forma horizontal entre el mango del esternón y la escápula

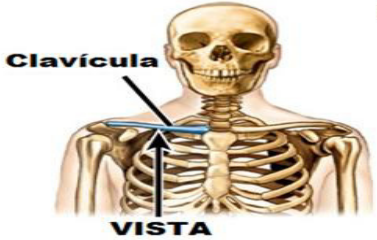


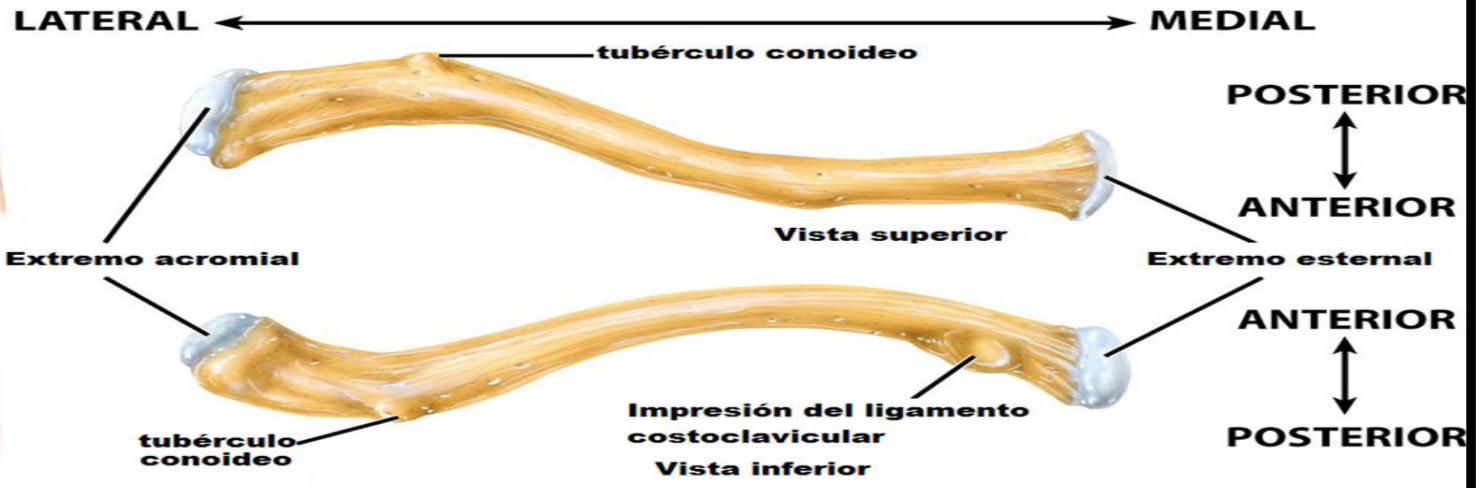

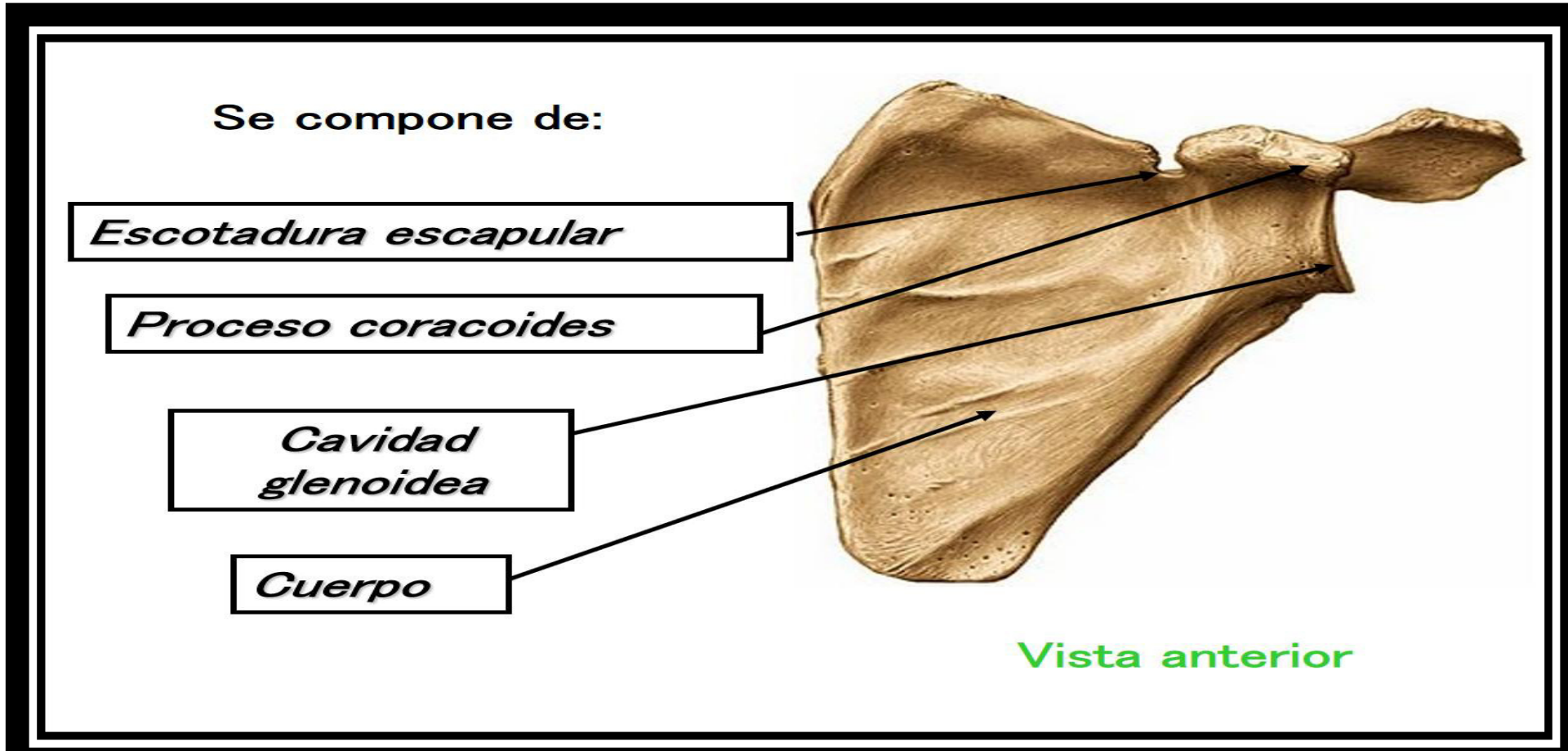
Se compone de:
Escotadura escapular
Proceso coracoides
Cavidad glenoidea
Cuerpo
Vista anterior

Presenta

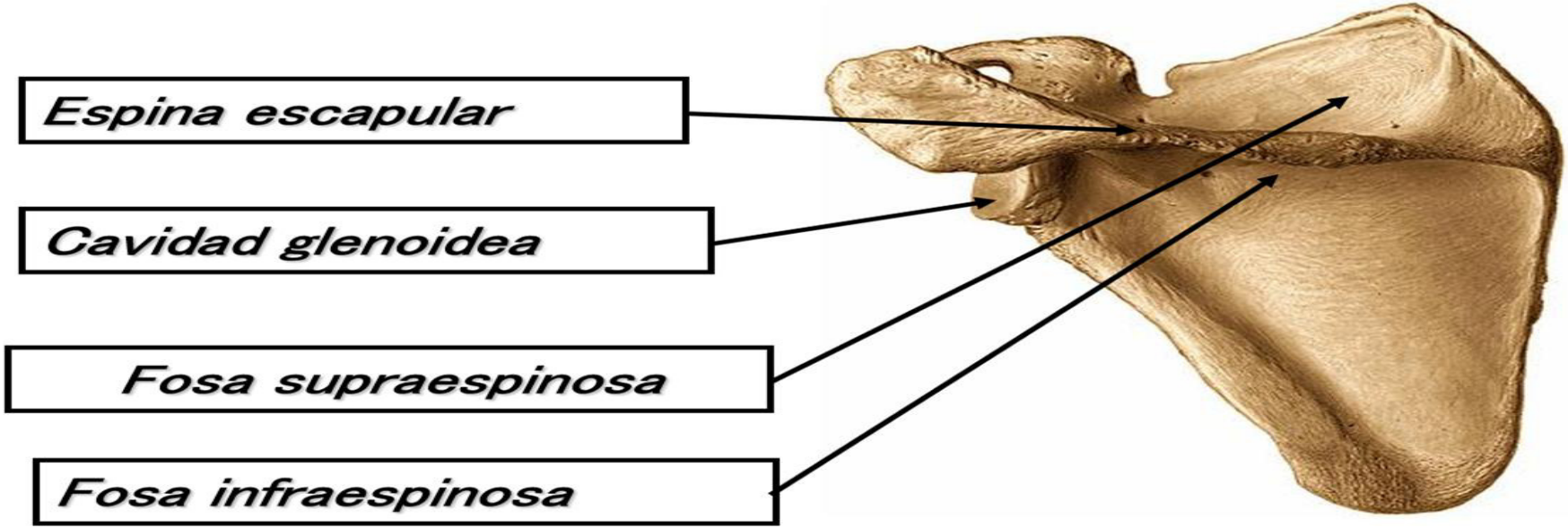


Vista posterior

# MIEMBRO SUPERIOR

Formado por:

# HUMERO

Se articula con:

- Extremo proximal → Escápula
- Extremo distal → Cúbito y radio

# HUMERO

# CUBITO – RADIO

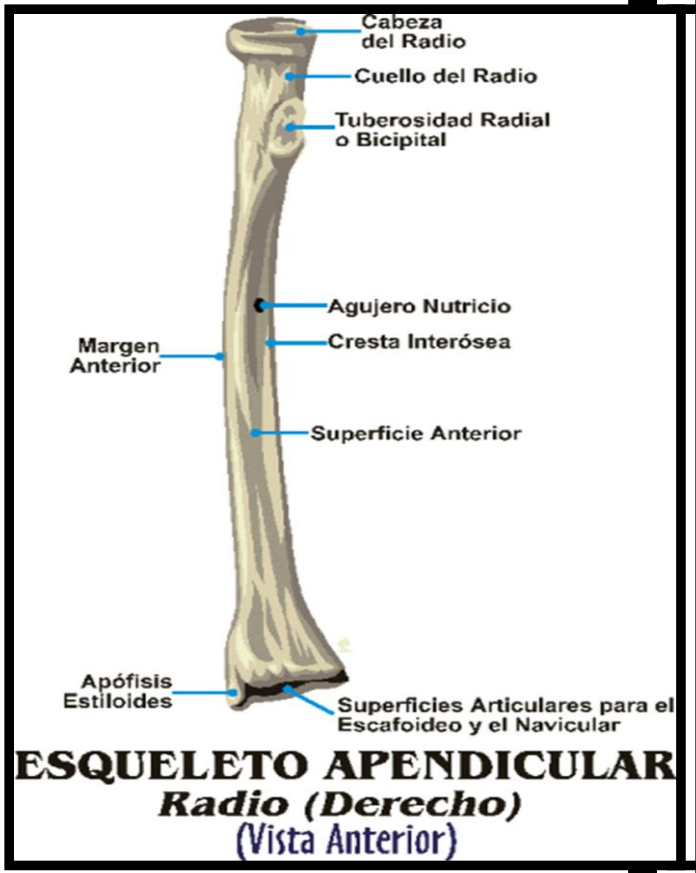
Cabeza del Radio
Cuello del Radio
Tuberosidad Radial o Bicipital
Agujero Nutricio
Margen Anterior
Cresta Interósea
Superficie Anterior
Apófisis Estiloides
Superficies Articulares para el Escafoideo y el Navicular
ESQUELETO APENDICULAR
Radio (Derecho)
(Vista Anterior)

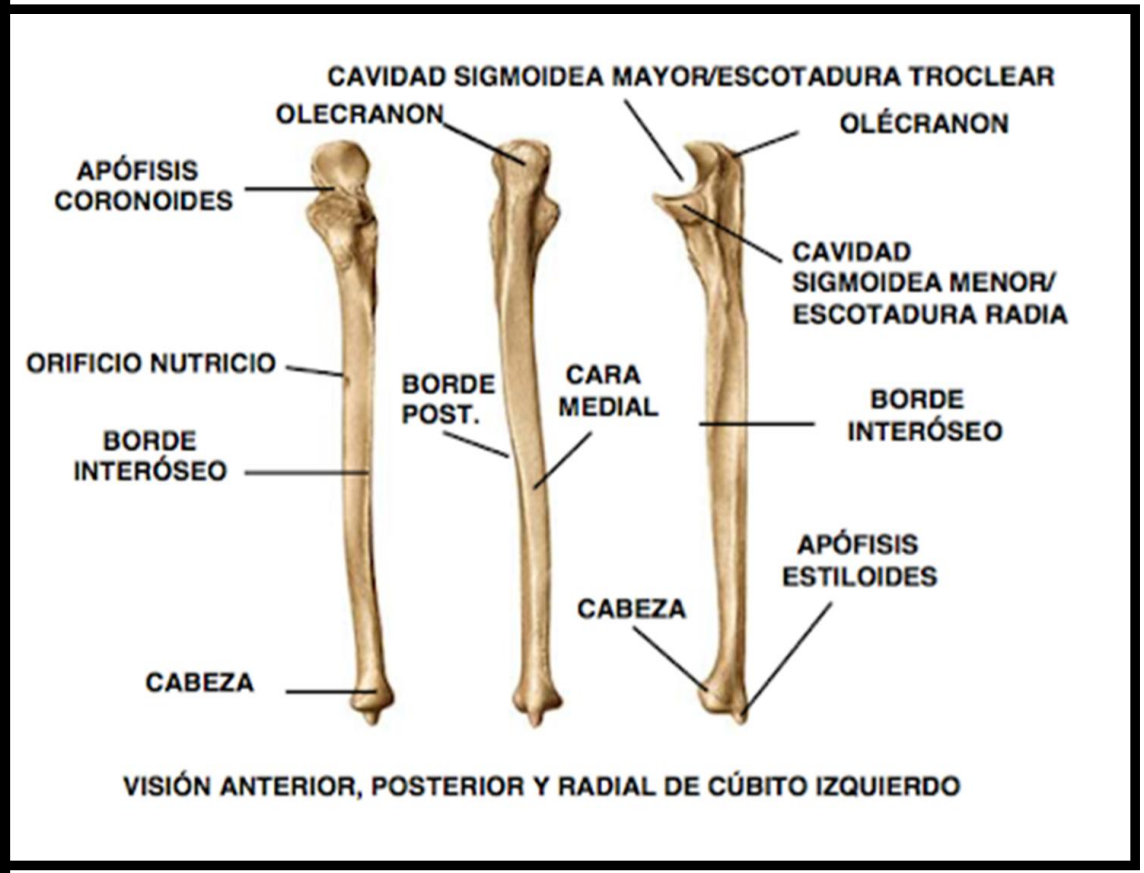
CAVIDAD SIGMOIDEA MAYOR/ESCOTADURA TROCLEAR
OLECRANON
OLÉCRANON
APÓFISIS CORONOIDES
CAVIDAD SIGMOIDEA MENOR/ ESCOTADURA RADIA
ORIFICIO NUTRICIO
BORDE POST.
CARA MEDIAL
BORDE INTERÓSEO
BORDE INTERÓSEO
APÓFISIS ESTILOIDES
CABEZA
CABEZA
VISIÓN ANTERIOR, POSTERIOR Y RADIAL DE CÚBITO IZQUIERDO

# CARPIANOS

Se disponen en dos filas de cuatro huesos cada una

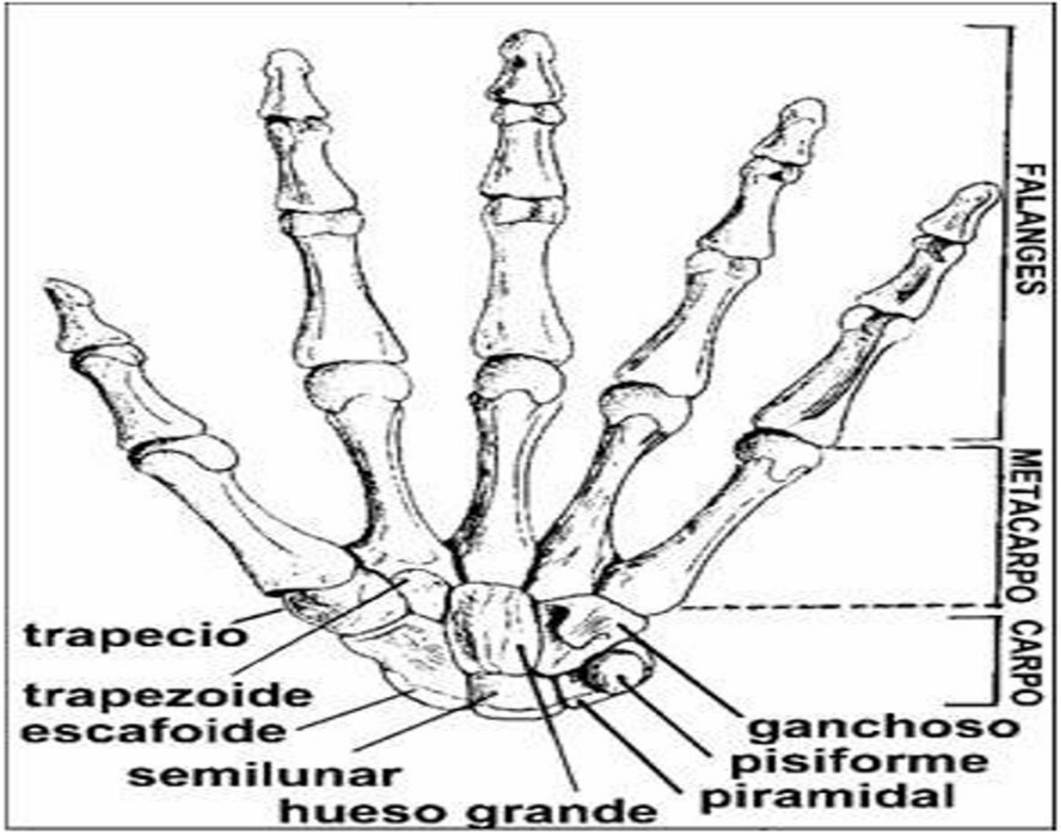
FALANGES
METACARPO
CARPO
trapecio
trapezoide
escafoide
semilunar
hueso grande
ganchoso
pisiforme
piramidal

# METACARPO

Constituido por cinco huesos

Forman la palma de la mano

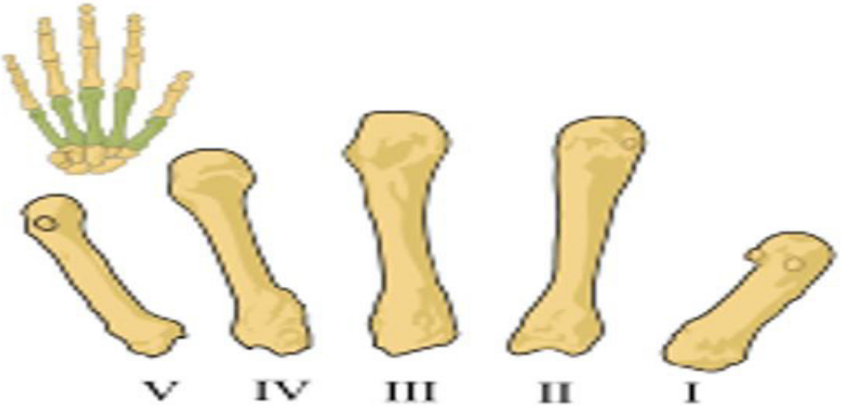

# FALANGES

Huesos que forman los dedos de la mano

Salvo el pulgar todos los dedos poseen tres falanges

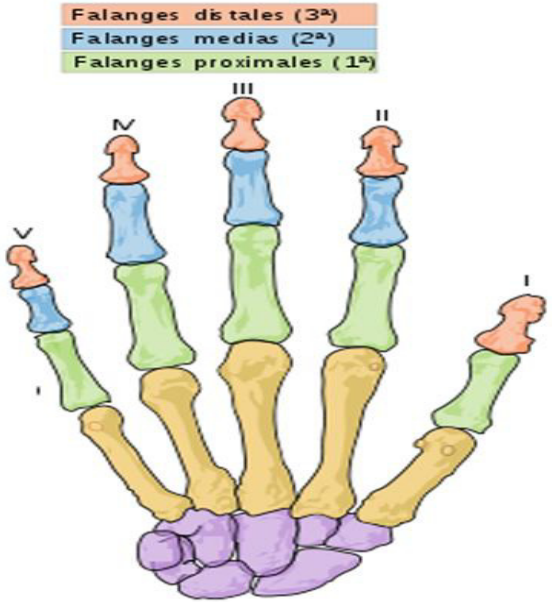

# Actividad sincrónica

ILUSTRA Y SEÑALA LOS HUESOS DEL MIEMBRO SUPERIOR

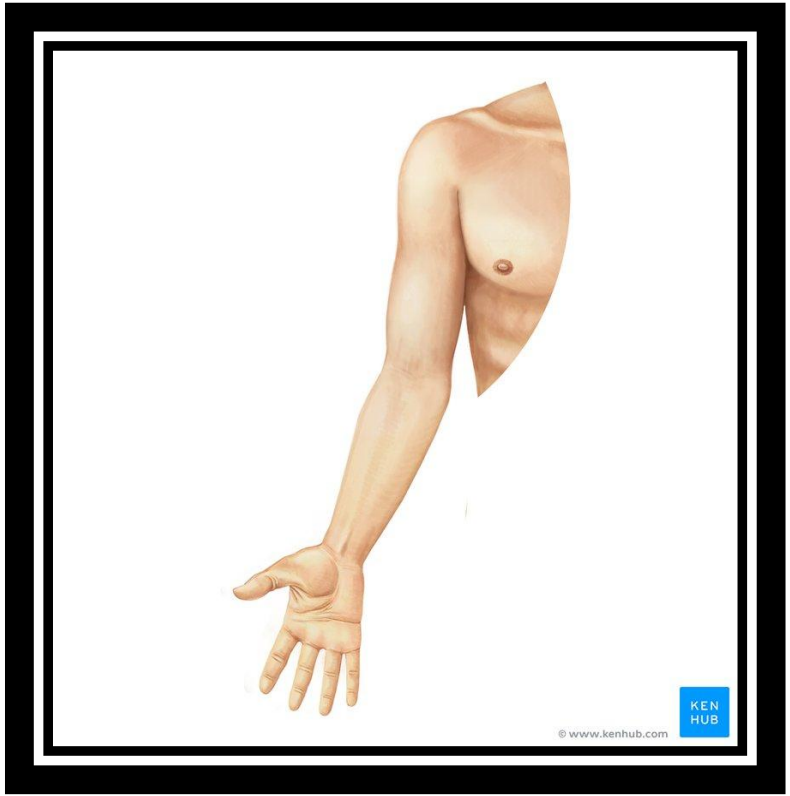


Extraido de: https://www.kenhub.com/es/library/anatomia-es/anatomia-de-la-extremidad-superior

# Actividad asincrónica - virtual

**Culminar con las ilustraciones del esqueleto apendicular del miembro superior a través de un documento Word.**
**Al término de la actividad, lo subirán al campus virtual.**



Extraído de: https://undraw.co/

# Conclusiones

**Aportes**

- El esqueleto apendicular del miembro superior nos permite realizar las AVD y también actividades de motricidad fina.

**Aportes**

**Aportes**

# Metacognición

¿Qué aprendimos hoy?
¿Qué dificultades tuvimos?
¿Para qué nos sirve lo aprendido?

Extraído de: https://undraw.co/

# Consultas

Extraído de: https://undraw.co/

# Referencias bibliográficas


- Moore K; Dalley II A. *Anatomía con orientación clínica*. 4ª Ed. Buenos aires: Médica panamericana; 2002.
- Lippert H; Hennessen D. *Anatomía con orientación clínica para estudiantes*. 1ª Ed. Madrid: Marbán; 2010.
- Dufour M. *Anatomía Del Aparato Locomotor: Osteología, Artrología, Miología, Aparato Fibroso, Neurología, Angiología, Morfotopografía.* 1ª Ed. Barcelona: Masson – Little Brown; 2004.
- Latarjet M; Ruiz Liard A. *Anatomía Humana. 4ª Ed.* Buenos Aires: Médica Panamericana; 2010.

carrión
EDUCACIÓN SUPERIOR

# Muchas gracias

Presente.