carrión
EDUCACIÓN SUPERIOR

ANATOMÍA Y FISIOLOGÍA HUMANA

Semana 13

MÚSCULOS DEL MIEMBRO SUPERIOR

Presente.

Observa el video

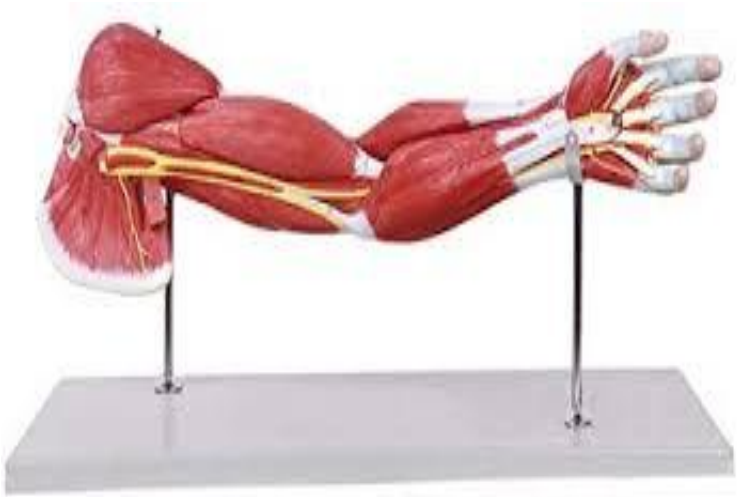

Enlace: https://www.youtube.com/watch?v=Id_gLFbdBOU.

Después de visualizar el video, responde a las siguientes preguntas a través de una herramienta digital

¿Por qué son importantes los músculos del miembro superior y para qué sirven?

Saberes previos:

¿Cuáles son los músculos del miembro superior y por qué serán tan importantes?

Logro:

Al finalizar la sesión, el estudiante señala en el cuerpo de otra persona la ubicación topográfica de los músculos del miembro superior, a través de un video.



Extraído de: https://undraw.co/

Temario:

Músculos del miembro superior

1. Ubicación topográfica

1. Fisiología

1. Origen e inserción

MÚSCULO	DELTOIDES		
ORIGEN	Extremidad acromial de la clavícula (fibras anteriores)	acromion de la escapula (fibras laterales)	espina de la escapula (fibras posteriores)
INSERCIÓN	Tuberosidad deltoidea del humero.		
FUNCIÓN	flexionan y rotan el brazo en sentido medial	abducen el brazo en la articulación del hombro	extienden y rotan lateralmente el brazo a la altura de la articulación del hombro.
INERVACIÓN	Nervio axial		

MÚSCULO	SUBESCAPULAR
ORIGEN	Fosa subescapular de la escapula.
INSERCIÓN	Tubérculo menor del humero.
FUNCIÓN	Rota el brazo en sentido medial, a la altura de la articulación del hombro.
INERVACIÓN	Nervio subescapular superior e inferior.

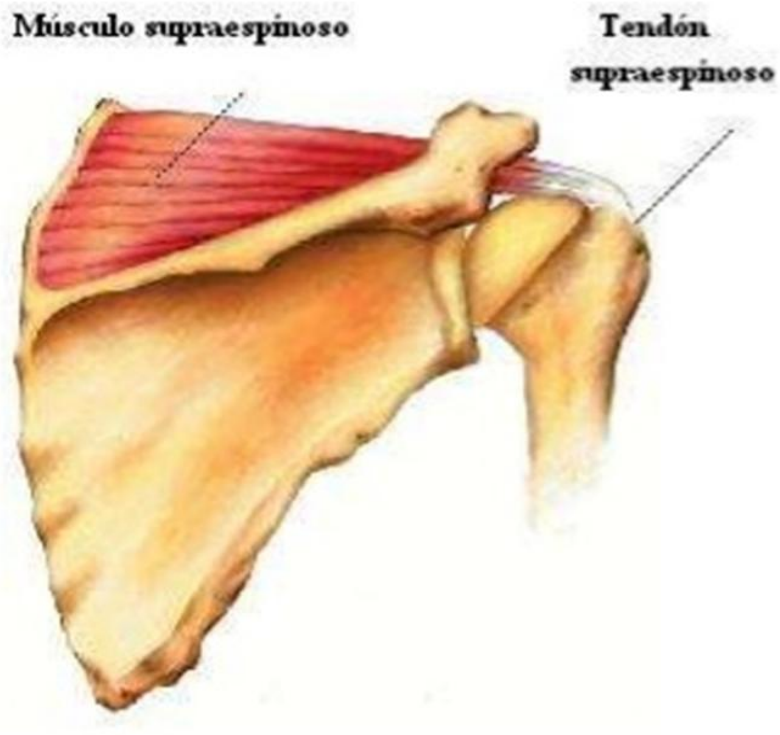

MÚSCULO	SUPRAESPINOSO
ORIGEN	Fosa supraespinosa de la escapula.
INSERCIÓN	Tubérculo mayor del humero.
FUNCIÓN	Ayuda al musculo deltoides a abducir en brazo, a la altura de la articulación del hombro.
INERVACIÓN	Nervio supraescapular.

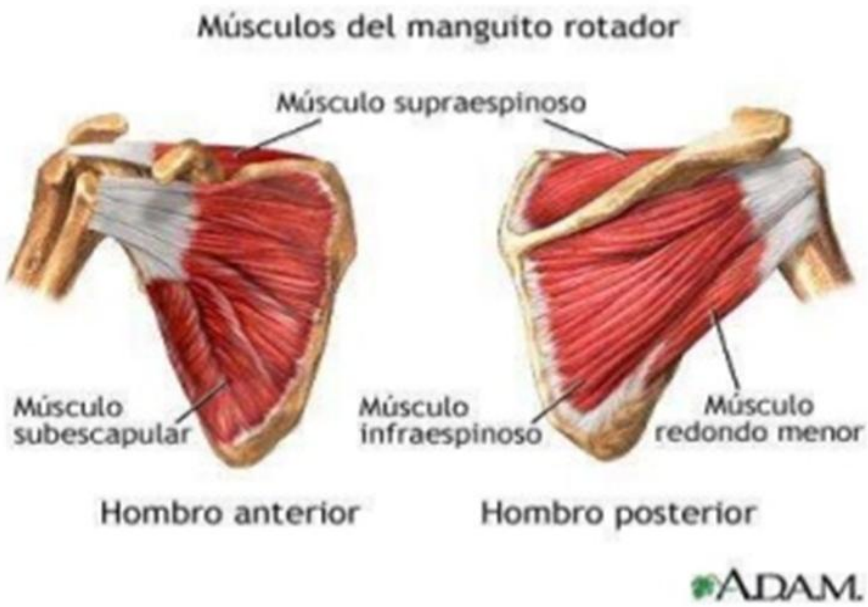

MUSCULO	INFRAESPINOSO
ORIGEN	Fosa infraespinosa de la escapula.
INSERCIÓN	Tubérculo mayor del humero.
FUNCIÓN	Rota lateralmente el brazo a la altura del hombro.
INERVACIÓN	Nervio supraescapular.

MUSCULO	REDONDO MENOR
ORIGEN	Borde lateral inferior de la escápula.
INSERCIÓN	Tubérculo mayor del húmero.
FUNCIÓN	Rota lateralmente y extiende el brazo, a la altura de la articulación del hombro.
INERVACIÓN	Nervio axilar.

MUSCULO	REDONDO MAYOR
ORIGEN	Angulo inferior de la escapula.
INSERCIÓN	Labio medial del surco intertubercular del humero.
FUNCIÓN	Extiende el brazo, a la altura de la articulación del hombro, y colocara en al aducción y rotación medial en el brazo, a la altura de al articulación del hombro.
INERVACIÓN	Nervio subescapular inferior.

MÚSCULO	CORACOBRAQUIAL
ORIGEN	Apófisis coracoides de la escápula.
INSERCIÓN	Parte media de la superficie medial del cuerpo del húmero.
FUNCIÓN	Flexiona y aduce el brazo, abertura de la articulación del hombro.
INERVACIÓN	Nervio musculocutáneo.

MÚSCULO	BÍCEPS BRAQUIAL
ORIGEN	La cabeza larga se origina en el tubérculo, por encima de la cavidad glenoidea de la escápula (tubérculo supraglenoideo).
INSERCIÓN	Tuberosidad del radio y aponeurosis bicipital.
FUNCIÓN	Flexiona el antebrazo en la articulación del codo, supina el antebrazo en las articulaciones radiocubitales y flexiona el brazo en la articulación del hombro.
INERVACIÓN	Nervio musculocutáneo.

MÚSCULOS	BRAQUIAL
ORIGEN	La cabeza corta se origina en la hipófisis coroides de la escapula.
INSERCIÓN	Tuberosidad del cubito y apófisis coronoides.
FUNCIÓN	Flexiona el antebrazo en la articulación del codo.
INERVIÓN	Nervios musculocutáneo y radial.

MÚSCULO	BRAQUIORRADIAL
ORIGEN	Superficie anterior, distal del húmero.
INSERCIÓN	Por encima de la apófisis estiloides del radio.
FUNCIÓN	Flexiona el antebrazo en la articulación del codo; supina y prona el antebrazo en las articulaciones radiocubitales hasta una posición neutra.
INERVACIÓN	Nervio radial.

MÚSCULO	TRÍCEPS BRAQUIAL		
ORIGEN	La cabeza larga se origina en el tubérculo infraglenoideo, una proyección, una proyección inferior en la cavidad glenoidea de la escapula.	La cabeza lateral se origina en la superficie posterolateral del húmero	La cabeza medial se origina en toda la superficie posterior del húmero por debajo de un surco para el nervio radial.
INSERCIÓN	Olecranon del cúbito.		
FUNCIÓN	Extiende el antebrazo en la articulación del codo y extiende el brazo en la articulación del codo y extiende el brazo en la articulación del hombro.		
INERVACIÓN	Nervio radial.		

MÚSCULO	ANCÓNEO
ORIGEN	Epicóndilo lateral del húmero.
INSERCIÓN	Olécranon y porción superior del cuerpo del cúbito.
FUNCIÓN	Extiende el antebrazo en la articulación del codo.
INERVACIÓN	Nervio radial.

MÚSCULO	FLEXOR SUPERFICIAL DE LOS DEDOS
ORIGEN	Epicóndilo medial del húmero, apófisis coronoides del cubito y cresta a lo largo del borde lateral o la superficie anterior del radio (línea oblicua anterior) del radio.
INSERCIÓN	Falange media de cada dedo.
FUNCIÓN	Flexiona la falange media de cada dedo en la articulación interfalangica proximal, la falange proximal de cada dedo en la articulación metacarpofalángica y la mano en la articulación de la mano.
INERVACIÓN	Nervio mediano.

M. Antebrazo(anterior- profundo)

MÚSCULO	FLEXOR LARGO DEL PULGAR
ORIGEN	Superficie anterior del radio y membrana interósea (lamina de tejido fibroso que mantiene unidos los cuerpos del cubito y del radio).
INSERCIÓN	Base de la falange distal del pulgar.
FUNCIÓN	Flexiona la falange distal del pulgar en la articulación interfalangica.
INERVACIÓN	Nervio mediano.

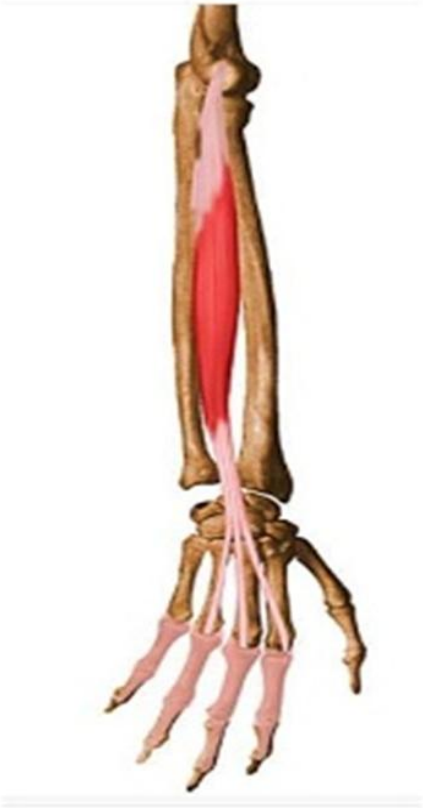

MÚSCULO	EXTENSOR DE LOS DEDOS
ORIGEN	Epicóndilo lateral del humero.
INSERCIÓN	Falanges distal y media de cada dedo.
FUNCIÓN	Extiende las falanges distal y media de cada dedo en las articulaciones interfalangicas, la falange proximal de cada dedo en la articulación metacarpofalangica y la mano en la articulación de la muñeca.
INERVACIÓN	Nervio radial.

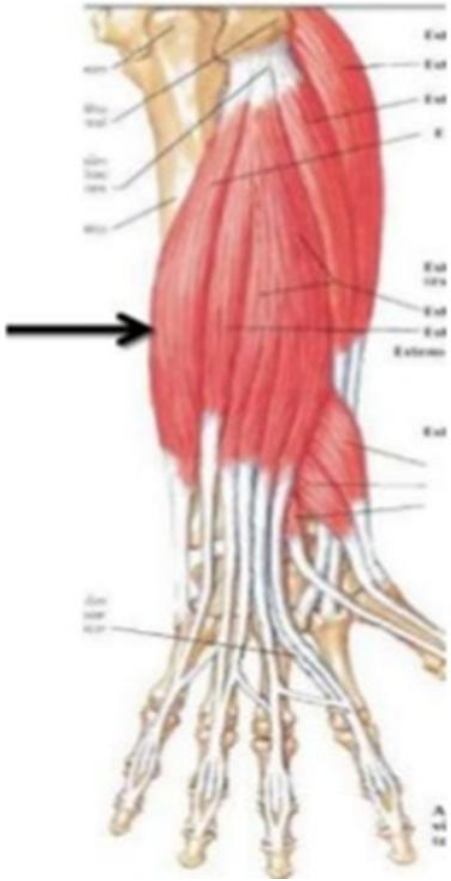

MÚSCULO	EXTENSOR CUBITAL DEL CARPO
ORIGEN	Epicóndilo lateral del humero y borde posterior del cubito.
INSERCIÓN	Quinto metacarpiano.
FUNCIÓN	Extiende y aduce la mano en la articulación de la muñeca (desviación cubital).
INERVACIÓN	Nervio radial, ramo profundo.

M. Antebrazo(posterior- profundo)

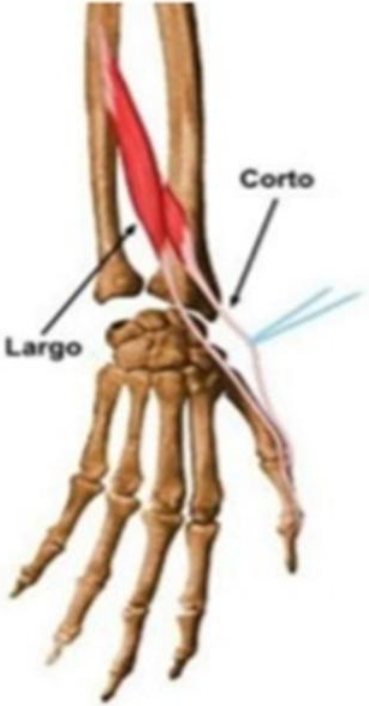

MÚSCULO	ABDUCTOR LARGO DEL PULGAR
ORIGEN	Superficie posterior de la parte media del radio y el cubito, y membrana interósea.
INSERCIÓN	Primer metacarpiano.
FUNCIÓN	Abduce y extiende el pulgar en la articulación carpometacarpiana y abduce la mano en la articulación de la muñeca.
INERVACIÓN	Nervio radial, ramo profundo.

MÚSCULO	EXTENSOR CORTO DEL PULGAR
ORIGEN	Superficie posterior de la parte media del radio y membrana interósea.
INSERCIÓN	Base de la falange proximal del pulgar.
FUNCIÓN	Extiende la falange proximal del pulgar en la articulación metacarpofalangica, el primer metacarpiano del pulgar en la articulación carpometacarpiana y la mano en la articulación de la muñeca.
INERVACIÓN	Nervio radial, ramo profundo.

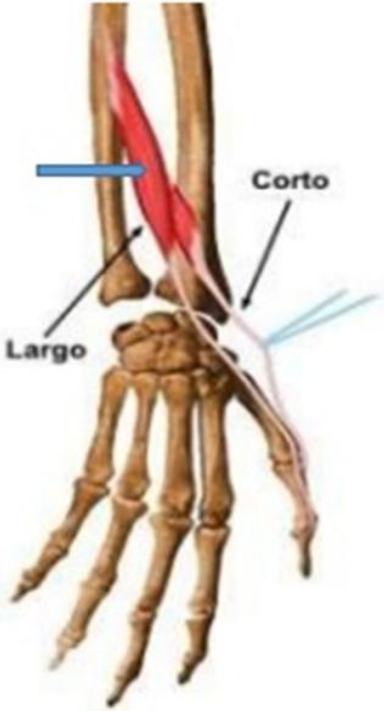

MÚSCULO	EXTENSOR LARGO DEL PULGAR
ORIGEN	Superficie posterior de la parte media del cubito y membrana interósea .
INSERCIÓN	Base de la falange distal del pulgar.
FUNCIÓN	Extiende la falange distal del pulgar en la articulación interfalangica, extiende el primer metacarpiano del pulgar en la articulación carpometacarpiana y abduce la mano en la articulación de la muñeca.
INERVACIÓN	Nervio radial, ramo profundo.

TENARES (LATERALES)

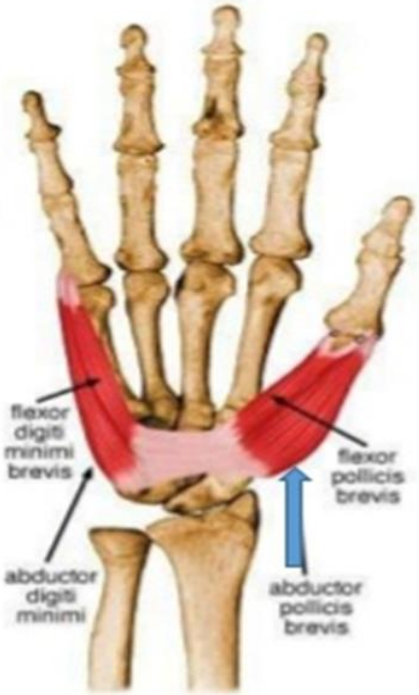

MÚSCULO	ABDUCTOR CORTO DEL PULGAR
ORIGEN	Retinàculo flexor, escafoides y trapecio.
INSERCIÒN	Borde lateral de la falange proximal del pulgar.
FUNCIÒN	Abduce el pulgar en la articulación carpometacarpianas.
INERVACIÒN	Nervio mediano.

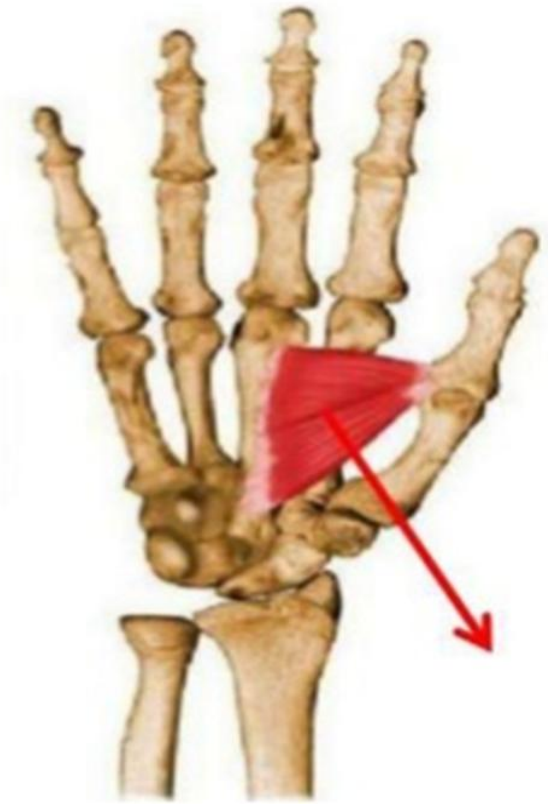

MÚSCULO	ADUCTOR DEL PULGAR
ORIGEN	La cabeza oblicua se origina en el hueso grande y en el segundo y tercer metacarpianos. la cabeza transversa se origina en el tercer metacarpiano.
INSERCIÒN	Borde medial de la falange proximal del pulgar, por medio de un tendón que contiene un hueso sesamoideo.
FUNCIÒN	Aduce el pulgar en las articulaciones carpometacarpiana y metacarpofalángica.
INERVACIÒN	

HIPOTENARES (MEDIAL)

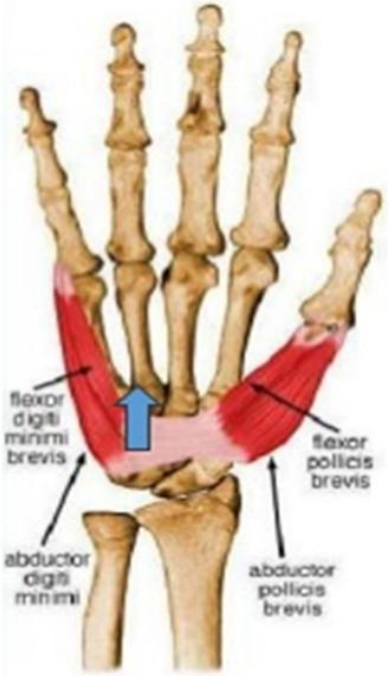

MÚSCULO	ABDUCTOR DEL MEÑIQUE
ORIGEN	pisiforme y tendón del flexor cubital del carpo.
INSERCIÒN	Borde medial de la falange proximal del meñique.
FUNCIÒN	Abduce y flexiona el meñique en las articulaciones metacarpofalángica.
INERVACIÒN	Nervio cubital.

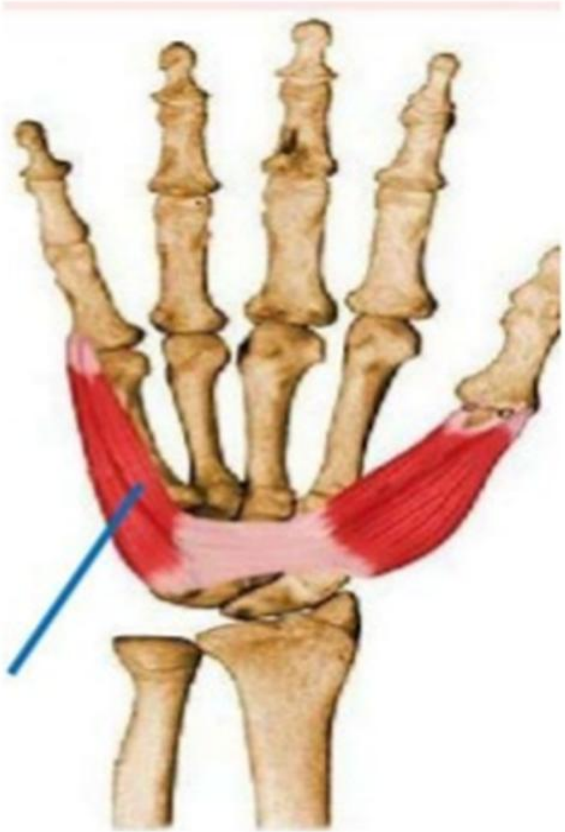

MÚSCULO	FLEXOR CORTO DEL MEÑIQUE
ORIGEN	Retinàculo flexor y hueso ganchoso.
INSERCIÒN	Borde medial de la falange proximal del meñique.
FUNCIÒN	Flexiona el meñique en las articulaciones carpometacarpiana y metacarpofalángica.
INERVACIÒN	Nervio cubital.

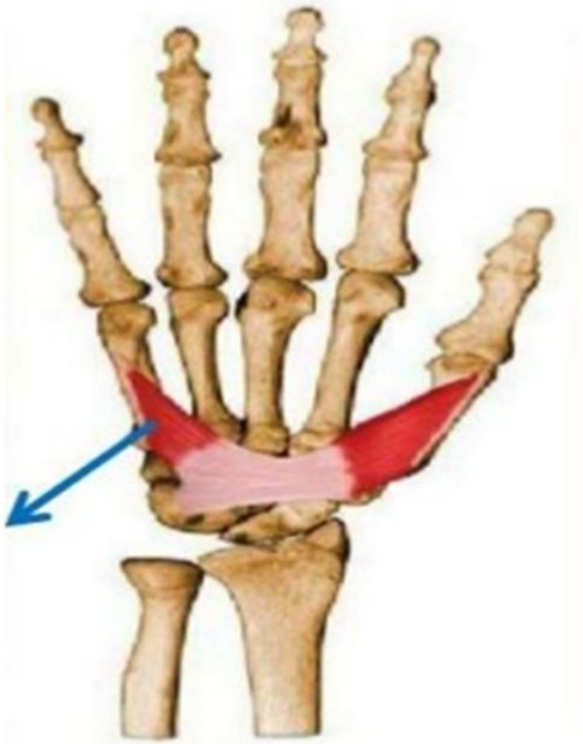

MÚSCULO	OPONENTE DEL MEÑIQUE
ORIGEN	Retinàculo flexor y hueso ganchoso.
INSERCIÒN	Borde medial del quinto metacarpiano (meñique).
FUNCIÒN	Mueve el meñique a través de la palma para que se encuentre con el pulgar (oposición) en la articulación carpometacarpiana.
INERVACIÒN	Nervio cubital.

INTERMEDIOS (MEDIOPALMARES)

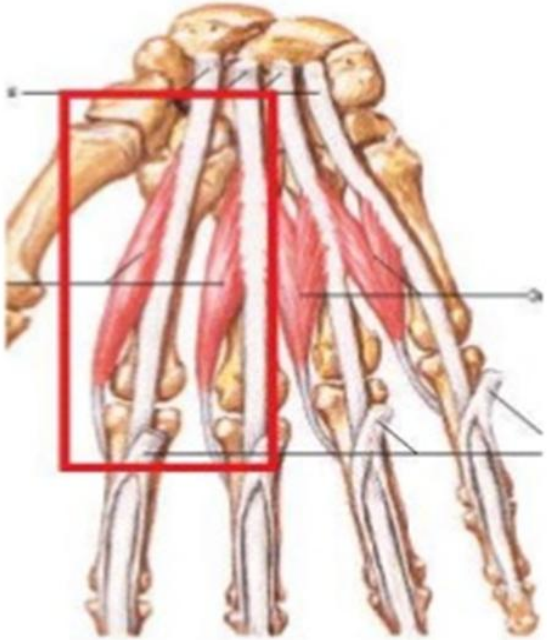

MÚSCULO	LUMBRICALES
ORIGEN	Bordes laterales de los tendones y del flexor profundo de los dedos de cada dedo.
INSERCIÒN	Bordes laterales de los tendones del extensor de los dedos en las falanges proximales de cada dedo.
FUNCIÒN	Flexiona cada dedo en las articulaciones metacarpofalángica y extiende cada dedo en las articulaciones interfalàngicas.
INERVACIÒN	Nervios mediano y cubital.

MÚSCULO	INTERÒSEOS PALMARES
ORIGEN	Bordes de los cuerpos de los metacarpianos de todos los dedos (excepto el del medio).
INSERCIÒN	Borde de las bases de las falanges proximales de todos los dedos (excepto el del medio).
FUNCIÒN	Aduce y flexiona cada dedo (excepto el del medio) en las articulaciones metacarpofalángica y extiende estos dedos en las articulaciones interfalàngicas.
INERVACIÒN	Nervio cubital.

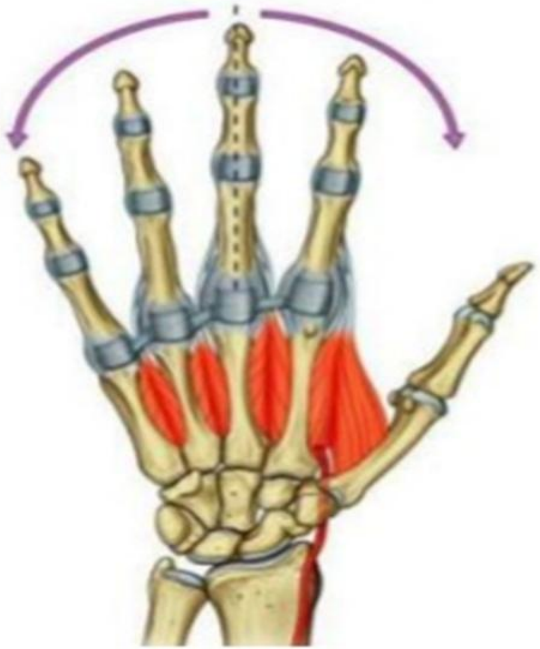

MÚSCULO	INTERÒSEOS DORSALES
ORIGEN	Bordes adyacentes de los metacarpianos.
INSERCIÒN	Falange proximal de cada dedo.
FUNCIÒN	Abduce los dedos 2-4 en las articulaciones metacarpofalángica, flexiona los dedos 2-4 en las articulaciones metacarpofalángica y extiende estos dedos en las articulaciones interfalàngicas.
INERVACIÒN	Nervio cubital.

Actividad sincrónica/asincrónica -virtual

En grupos de tres, ubicar los músculos del miembro superior en la siguiente imagen y ubícalos en el cuerpo de tu compañero por medio de un video.
Subir el video al campus virtual.

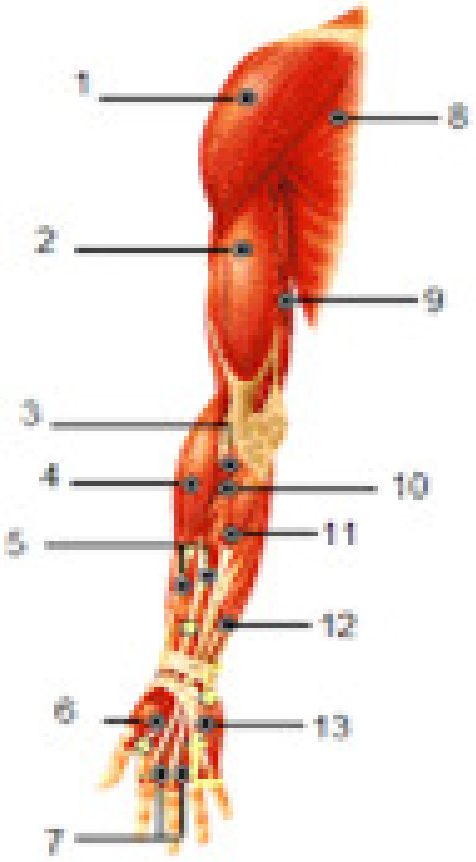

Conclusiones

Aportes

- El miembro superior esta formado por músculos importantes que permiten la realización de las actividades de vida diaria como vestirse, comer, asearse, etc.

Aportes

Aportes

Consultas

Extraído de: https://undraw.co/

Referencias bibliográficas

- Moore K; Dalley II A. *Anatomía con orientación clínica*. 4ª Ed. Buenos aires: Médica panamericana; 2002.
- Lippert H; Hennessen D. *Anatomía con orientación clínica para estudiantes*. 1ª Ed. Madrid: Marbán; 2010.
- Dufour M. *Anatomía Del Aparato Locomotor: Osteología, Artrología, Miología, Aparato Fibroso, Neurología, Angiología, Morfotopografía.* 1ª Ed. Barcelona: Masson – Little Brown; 2004.
- Latarjet M; Ruiz Liard A. *Anatomía Humana. 4ª Ed.* Buenos Aires: Médica Panamericana; 2010.

carrión
EDUCACIÓN SUPERIOR

Muchas gracias

Presente.