Músculos del miembro superior II

Semana 14

Anatomía del Aparato Locomotor

Presente.

Saberes previos:

¿Cuáles son las principales características de los huesos y articulaciones del antebrazo y la mano?

Observa el video:

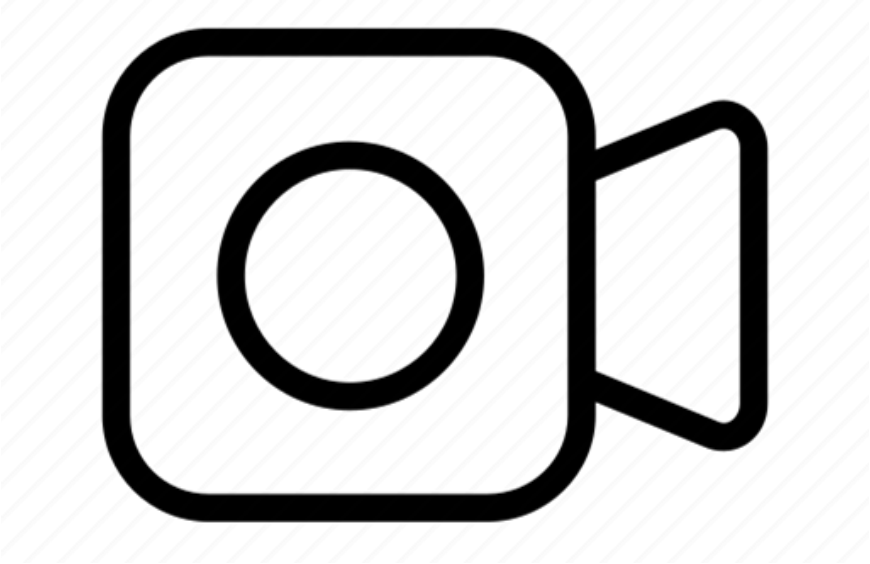

https://www.youtube.com/watch?v=K-wMI8A1ajc

Después de visualizar el video, responde a las siguientes preguntas a través de la herramienta digital:

¿Cuáles son las características de los músculos del antebrazo y la mano?
Menciona 5 ejemplos de músculos del antebrazo y la mano

Logro:

Al finalizar la sesión, el estudiante clasifica las estructuras musculares del antebrazo y la mano mediante un gráfico.

Temario:

1. Músculos del antebrazo - región ventral (plano profundo)
2. Músculos del antebrazo - región dorsal (plano superficial)
3. Músculos del antebrazo - región dorsal (plano profundo)
4. Músculos intrínsecos de la mano (región tenar)
5. Músculos intrínsecos de la mano (región hipotenar)

Músculos del antebrazo - región ventral (plano profundo)

Músculo cubital anterior

Músculo de la zona interna del antebrazo, que permite la movilidad de la muñeca

- Origen:

Epitróclea

Diáfisis del cúbito

- Inserción:

Pisiforme

https://www.musculos.org/

Músculo flexor común superficial de los dedos

Músculo de la zona anterior del antebrazo, que permite la movilidad de la muñeca

- Origen:

Epitróclea

Diáfisis del cúbito y radio

- Inserción:

Falange media del 2° al 5° dedo

https://www.musculos.org/

Músculo flexor común profundo de los dedos

Músculo de la zona anterior del antebrazo, que permite la movilidad de la muñeca

- Origen:

Epitróclea

Diáfisis del cúbito

- Inserción:

Falange distal del 2° al 5° dedo

https://www.musculos.org/

Músculos del antebrazo - región dorsal (plano superficial)

Músculo extensor radial del carpo

Músculo de la zona posterior del antebrazo, que permite la movilidad de la muñeca

- Origen:

Epicóndilo

- Inserción:

Base del 2° y 3° metacarpiano

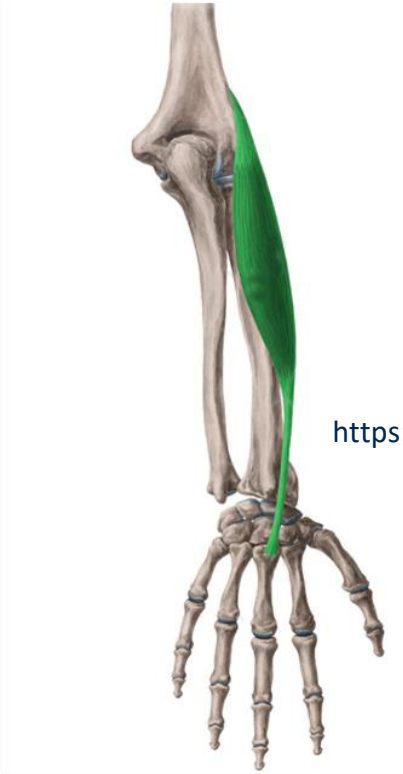

https://www.musculos.org/

Músculo extensor de los dedos

Músculo de la zona posterior del antebrazo, que permite la movilidad de la muñeca

- Origen:

Epitróclea

Diáfisis del cúbito y radio

- Inserción:

Falange media del 2° al 5° dedo

https://www.musculos.org/

Músculos del antebrazo - región dorsal (plano profundo)

Músculo cubital posterior

Músculo de la zona posterior del antebrazo, que permite la movilidad de la muñeca

- Origen:

Epicóndilo

- Inserción:

5° metacarpo

https://www.musculos.org/

Músculo abductor largo del pulgar

Músculo de la zona posterior del antebrazo, que permite la movilidad del pulgar

- Origen:

Cara posterior del cúbito

- Inserción:

1° metacarpo

https://www.musculos.org/

Músculo extensor corto del pulgar

Músculo de la zona posterior del antebrazo, que permite la movilidad del pulgar

- Origen:

Membrana interósea

- Inserción:

Falange proximal del 1° dedo

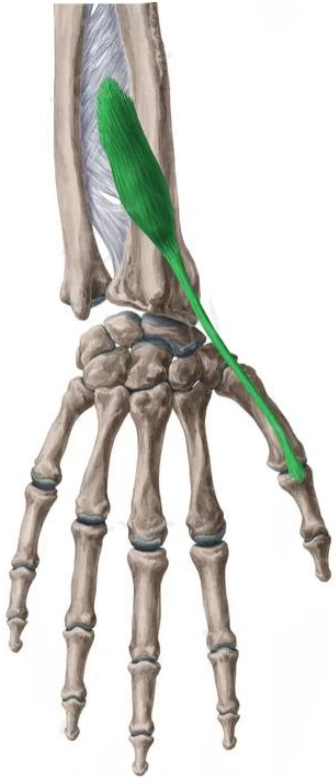

https://www.musculos.org/

Músculo abductor corto del pulgar

Músculo de la zona posterior del antebrazo, que permite la movilidad del pulgar

- Origen:

Membrana interósea

- Inserción:

Falange proximal del 1° dedo

https://www.musculos.org/

Músculos intrínsecos de la mano (región tenar)

Músculo opositor del pulgar

Músculo intrínseca de la zona tenar,

que permite la movilidad del pulgar

- Origen:

Trapecio

- Inserción:

1° metacarpiano

https://www.musculos.org/

Músculos lumbricales

Músculo intrínseca de la zona palmar, que permite la movilidad de los dedos

- Origen:

2° al 5° metacarpo

- Inserción:

Falanges proximales del 2° al 5° dedo

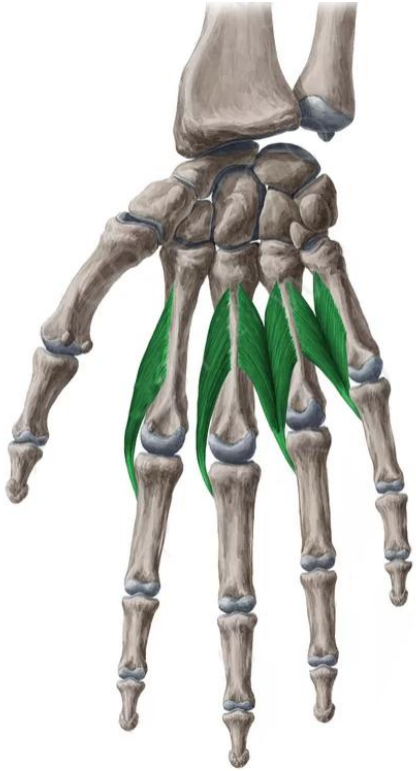

https://www.musculos.org/

Músculos interóseos ventrales

Músculo intrínseca de la zona palmar, que permite la movilidad de los dedos

- Origen:

2°, 4 y 5° metacarpo

- Inserción:

Falanges proximales del 2°, 4° y 5° dedo

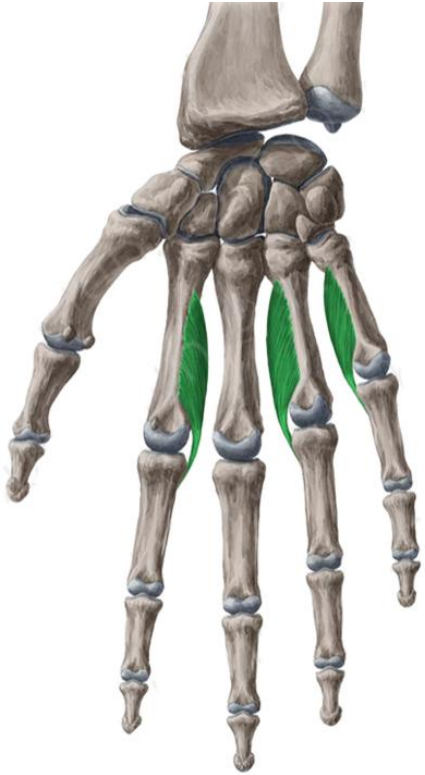

https://www.musculos.org/

Músculos intrínsecos de la mano (región hipotenar)

Músculo opositor del meñique

Músculo intrínseco de la zona tenar, que permite la movilidad del meñique

- Origen:

Pisiforme

- Inserción:

5° metacarpiano

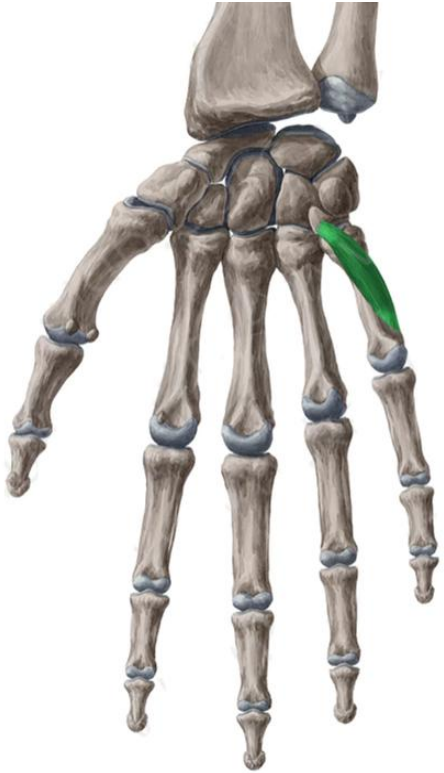

https://www.musculos.org/

Músculos interóseos dorsales

Músculo intrínseca de la zona palmar, que permite la movilidad de los dedos

- Origen:

2° al 5° metacarpo

- Inserción:

Falanges proximales del 2° al 5° dedo

https://www.musculos.org/

Actividad sincrónica:

- Mediante el un gráfico, el estudiante clasifica las estructuras musculares del antebrazo y la mano mediante un gráfico

Metacognición:

¿Cuáles son los principales movimientos que permiten los músculos del antebrazo y mano?
¿Cuáles son los movimientos secundarios que permiten los músculos del antebrazo y mano?

Consultas:

Referencias:

Munuera L. Fundamentos anatomofuncionales. 1a ed. España: Médica; 2004.

Moore K. Anatomía con orientación clínica. 4a ed. Buenos Aires: Editorial Médica Panamericana; 2003.

Lippert H. Anatomía con orientación clínica para estudiantes. 1a ed. España: Marbán; 2010.

Olímpio M. Anatomía funcional palpatoria. 1a ed. Brasil. Amolca: 2012.

Latarjet M. Anatomía humana. 4a ed. Argentina: Médica Panamericana; 2010.

Tortora G. Principios de anatomía y fisiología. 11a ed. México: Editorial Médica Panamericana; 2006.

carrión
EDUCACIÓN SUPERIOR

Muchas gracias

Presente.