carrión
EDUCACIÓN SUPERIOR

NERVIOS RAQUÍDEOS DORSALES

Presente.

Lic.Roggers Verástegui

NERVIOS RAQUIDEOS (nervios espinales)

Nacen de la médula espinal y atraviesan los agujeros de conjunción para dirigirse a la piel, músculos u órgano de a acuerdo a nivel segmentario (de dermatomo). Está formado por las raíces anteriores y posteriores que emergen de la medula espinal; contiene todos los tipos de fibras. su longitud es corta ya que rápidamente se divide en sus ramas terminales.

Presenta.

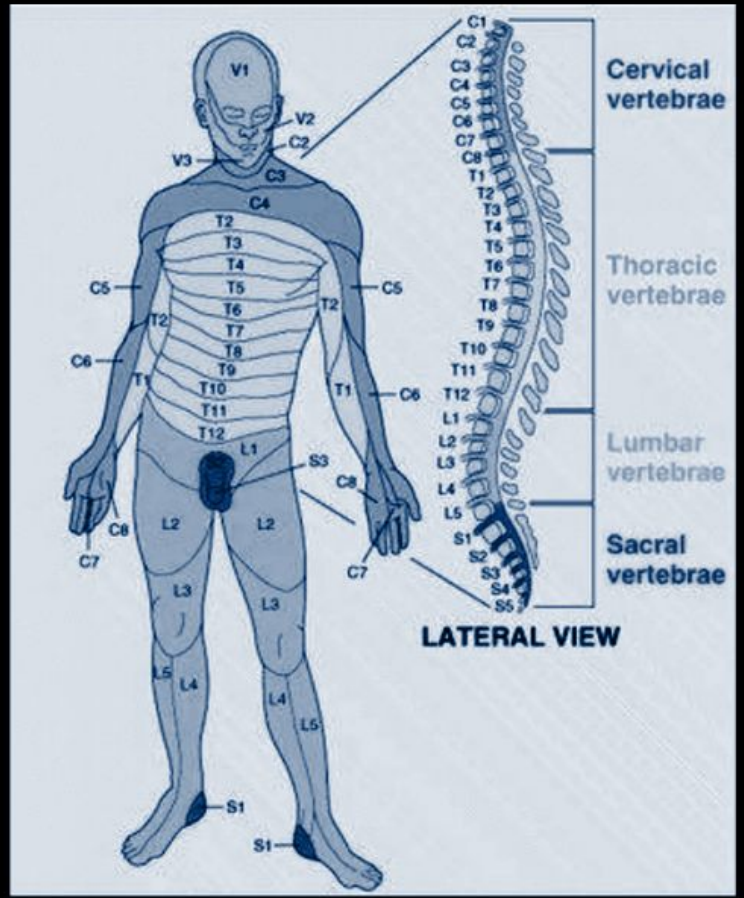

DERMATOMAS

Presenta.

Concepto básico

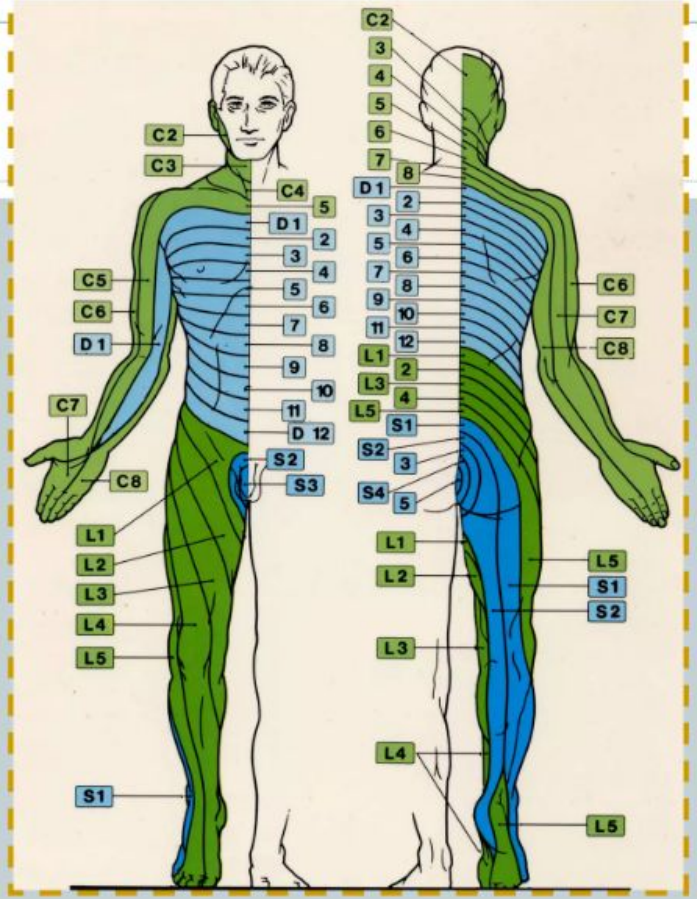

Presente.

Referencia anatómica del cuerpo	Dermatoma
Nuca	C-2
Hombro	C-4
Pulgar	C-6
Dedo medio	C-7
Dedo pequeño	C-8
Pezón	T-4, T-5
Ombligo	T-10
Región inguinal	L-1
Dedo gordo del pie	L-4, L-5
Dedo pequeño del pie	S-1
Genitales y región perianal	S-4, S-5

No hay C1

No tiene raíz dorsal

Presente.

NERVIOS RAQUIDEOS (nervios espinales)

Son 31 pares de nervios raquídeos (espinales):

- 08 pares de nervios raquídeos cervicales (C1-C8)
- 12 pares de nervios raquídeos torácicos (T1-T12)
- 05 pares de nervios raquídeos lumbares (L1-L5)
- 05 pares de nervios raquídeos sacros (S1-S5)
- 01 par de nervios raquídeos coccígeos (S4 - Co)

Presenta.

Los 7 primeros nervios cervicales (C1 a C7) salen del canal vertebral ubicado sobre su respectiva vértebra cervical, C1 sale sobre la primera vertebral cervical; C2 sale sobre la segunda, y así sucesivamente, hasta C8, que sale de debajo de la séptima vértebra cervical, y el resto de nervios espinales (T1 a Co) salen por debajo de sus respectivas

Presente.

NERVIOS RAQUIDEOS (nervios espinales)

Los nervios espinales (raquídeos) suelen contener varios tipos de fibras, son nervios mixtos. Las fibras tienen las siguientes vías:

- Las fibras somatomotoras pasar de la las células del asta anterior a través del asta anterior.
- Las fibras somatosensitivas y viscerosensitivas se originan en el las células nerviosas de los ganglios espinales (ganglios raquídeos).
- Las fibras visceromotoras del cuerno lateral, las células pasan en su mayoría a través del asta anterior.

Se divide en cuatro ramas:

Presenta.

NERVIOS RAQUIDEOS (nervios espinales)	
La rama meníngea.	Es una rama recurrente sensitiva se extiende a las meninges espinales
La rama posterior.	Emite las fibras motoras a los músculos profundos (autóctonos) de la espalda y las fibras sensitivas-sensoriales de la piel en ambos lados de la columna vertebral.
La rama anterior.	Emite las fibras motoras a los músculos de la pared anterior y lateral del tronco y los músculos de las extremidades; También proporciona fibras sensitivas-sensoriales a las correspondientes áreas de la piel.
La rama comunicante.	Se conecta con la cadena simpática ganglionar (del sistema nervioso autonomo). Por lo general, dos formas independientes: - La rama comunicante blanca (mielinizado). - La rama comunicante gris (desmielinizado).

Presente.

Las fibras visceromotoras (fibras pre-ganglionar) pasan a través de la rama comunicante blanca del ganglio de la cadena simpática, donde se realiza la sinapsis con la neurona ubicada en ese ganglio, de donde se retransmiten como neurona post-ganglionar, a través de sus axones por la rama comunicante gris, de vuelta a la medula espinal.

Presenta.

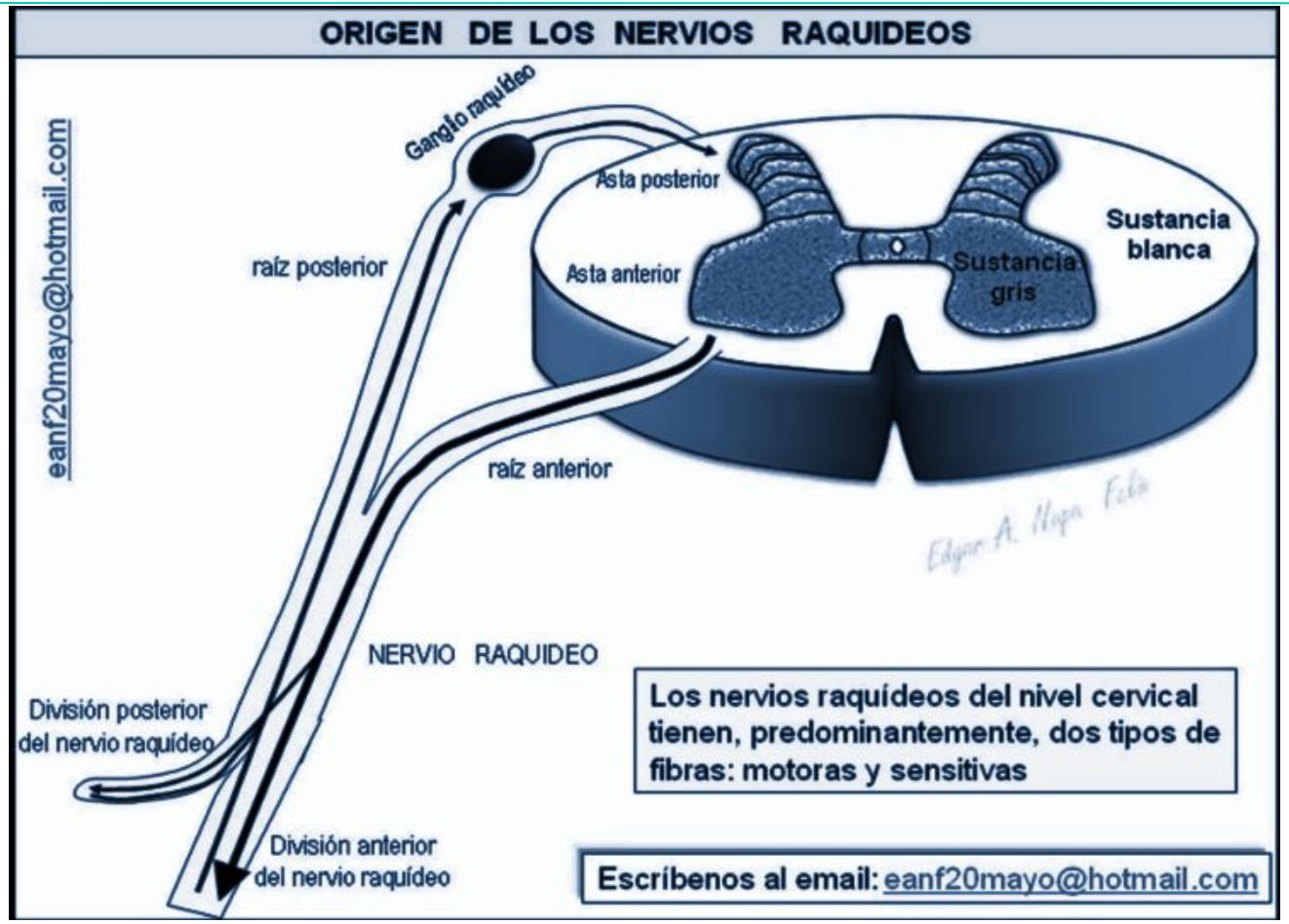
ORIGEN DE LOS NERVIOS RAQUIDEOS
eanf20mayo@hotmail.com
Ganglio raquídeo
Asta posterior
Asta anterior
Sustancia blanca
Sustancia gris
raíz posterior
raíz anterior
NERVIO RAQUIDEO
División posterior del nervio raquídeo
División anterior del nervio raquídeo
Los nervios raquídeos del nivel cervical tienen, predominantemente, dos tipos de fibras: motoras y sensitivas
Escríbenos al email: eanf20mayo@hotmail.com

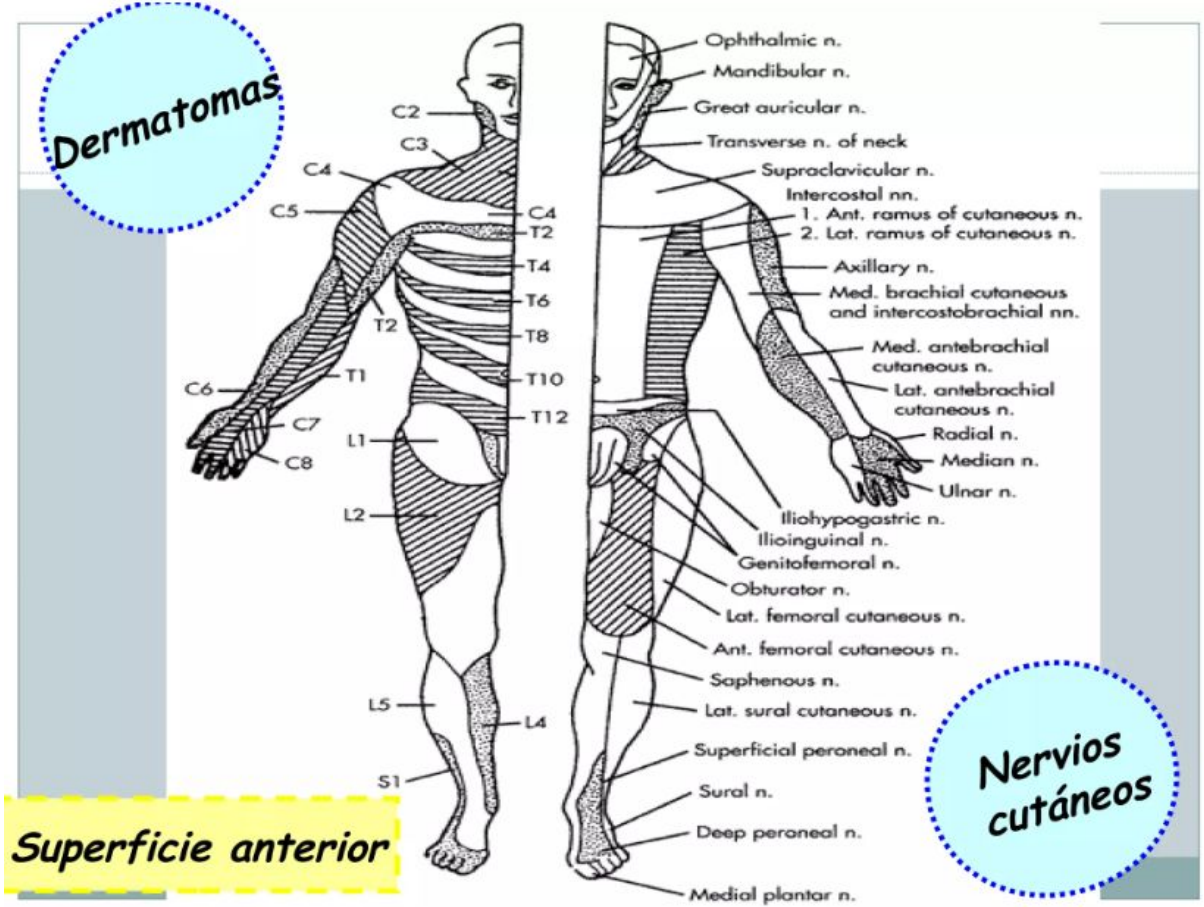
Dermatomas
C2
C3
C4
C5
C4
T2
T4
T6
T8
T10
T12
T2
T1
C6
C7
C8
L1
L2
L5
L4
S1
Superficie anterior
Ophthalmic n.
Mandibular n.
Great auricular n.
Transverse n. of neck
Supraclavicular n.
Intercostal nn.
1. Ant. ramus of cutaneous n.
2. Lat. ramus of cutaneous n.
Axillary n.
Med. brachial cutaneous and intercostobrachial nn.
Med. antebrachial cutaneous n.
Lat. antebrachial cutaneous n.
Radial n.
Median n.
Ulnar n.
Iliohypogastric n.
Ilioinguinal n.
Genitofemoral n.
Obturator n.
Lat. femoral cutaneous n.
Ant. femoral cutaneous n.
Saphenous n.
Lat. sural cutaneous n.
Superficial peroneal n.
Sural n.
Deep peroneal n.
Medial plantar n.
Nervios cutáneos

Presente.

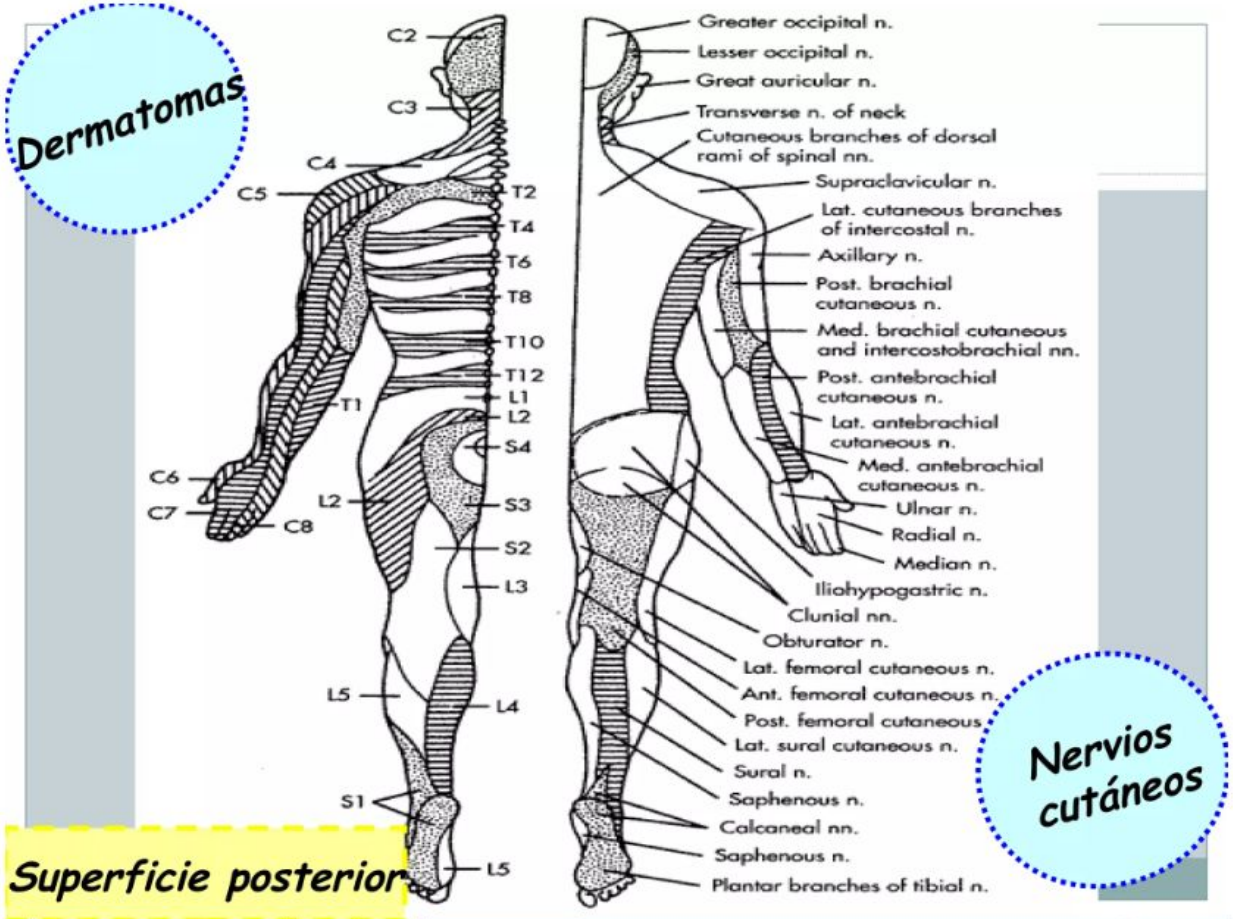
Dermatomas
C2
C3
C4
C5
T2
T4
T6
T8
T10
T12
L1
L2
S4
T1
C6
C7
C8
L2
S3
S2
L3
L5
L4
S1
L5
Superficie posterior
Greater occipital n.
Lesser occipital n.
Great auricular n.
Transverse n. of neck
Cutaneous branches of dorsal rami of spinal nn.
Supraclavicular n.
Lat. cutaneous branches of intercostal n.
Axillary n.
Post. brachial cutaneous n.
Med. brachial cutaneous and intercostobrachial nn.
Post. antebrachial cutaneous n.
Lat. antebrachial cutaneous n.
Med. antebrachial cutaneous n.
Ulnar n.
Radial n.
Median n.
Iliohypogastric n.
Clunial nn.
Obturator n.
Lat. femoral cutaneous n.
Ant. femoral cutaneous n.
Post. femoral cutaneous
Lat. sural cutaneous n.
Sural n.
Saphenous n.
Calcaneal nn.
Saphenous n.
Plantar branches of tibial n.
Nervios cutáneos

Presenta.

Herpes Zoster (culebrilla)

*Erupción dérmica vesicular distribuida, asociado o no a dolor neuropático.

*Producto de la reactivación del Virus Varicela Zoster – VVZ.

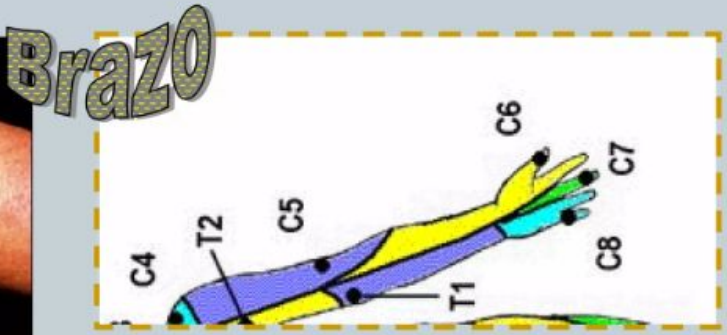

Presente.

Concepto básico

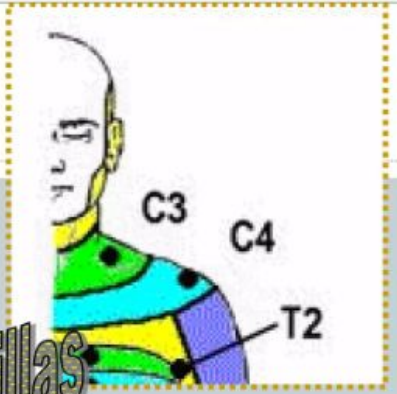

Cuello y mejillas

Mano y dedos

Presente.

Neuropatía diabética

*Complicación crónica de la diabetes.

*Etiopatogenía de la úlcera plantar diabética.

*Principal causa de hospitalización y amputación no traumática en el paciente diabético.

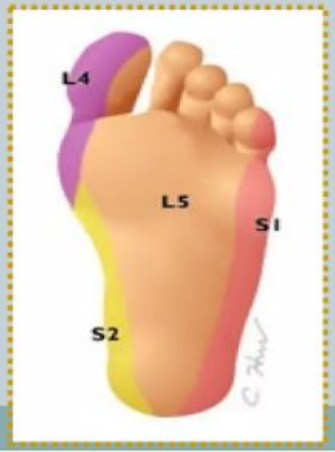

Presente.

Miotoma

Corresponden a un segmento medular

Componente sensitivo

Definición:

*Grupo de músculos inervados por un segmento aislado de la médula espinal. .

Presente.

Distribución

Segmento de la médula espinal	Dermatoma
Deltoides	C-5
Bíceps	C-6
Tríceps	C-7
Músculo hipotenar	T-1
Cuadríceps crural	L-4
Extensor del dedo gordo	L-5
Gastrocnemio	S-1
Esfínter rectal	S-3, S-4

Presente.

UTILIDAD

*Nos permiten precisar el nivel de una lesión de médula espinal

*Es una "Herramienta diagnóstica"

Presente.

carrión
EDUCACIÓN SUPERIOR

GRACIAS POR SU ATENCIÓN

Presente.