carrión
EDUCACIÓN SUPERIOR

Anatomía y Fisiología humana

Semana 16

Sistema nervioso

Presente.

Curiosidades sobre el cerebro humano

Enlace:
https://www.youtube.com/watch?v=saeV_9RJcSw

Observa el video

Enlace: https://www.youtube.com/watch?v=l9SsdI3OKMc.

Después de visualizar el video, responde:

¿Cómo se divide el sistema nervioso y qué órganos lo conforman?

Logro:

Al finalizar la sesión, el estudiante describe la estructura del sistema nervioso, considerando sus partes, a través del análisis de material multimedia.

Temario:

Sistema nervioso

1. Concepto
2. Fisiología
3. Importancia

Sistema nervioso

Se llama sistema nervioso al conjunto de órganos y estructuras de control e información del cuerpo humano, constituido por células altamente diferenciadas, conocidas como neuronas, que son capaces de transmitir impulsos eléctricos a lo largo de una gran red de terminaciones nerviosas.

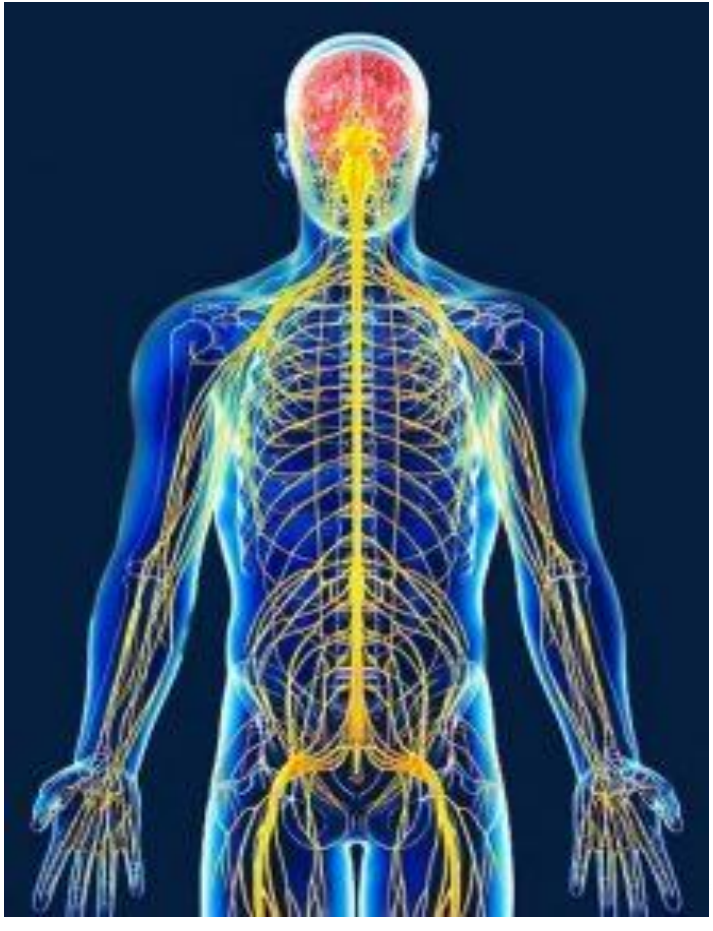

La Neurona

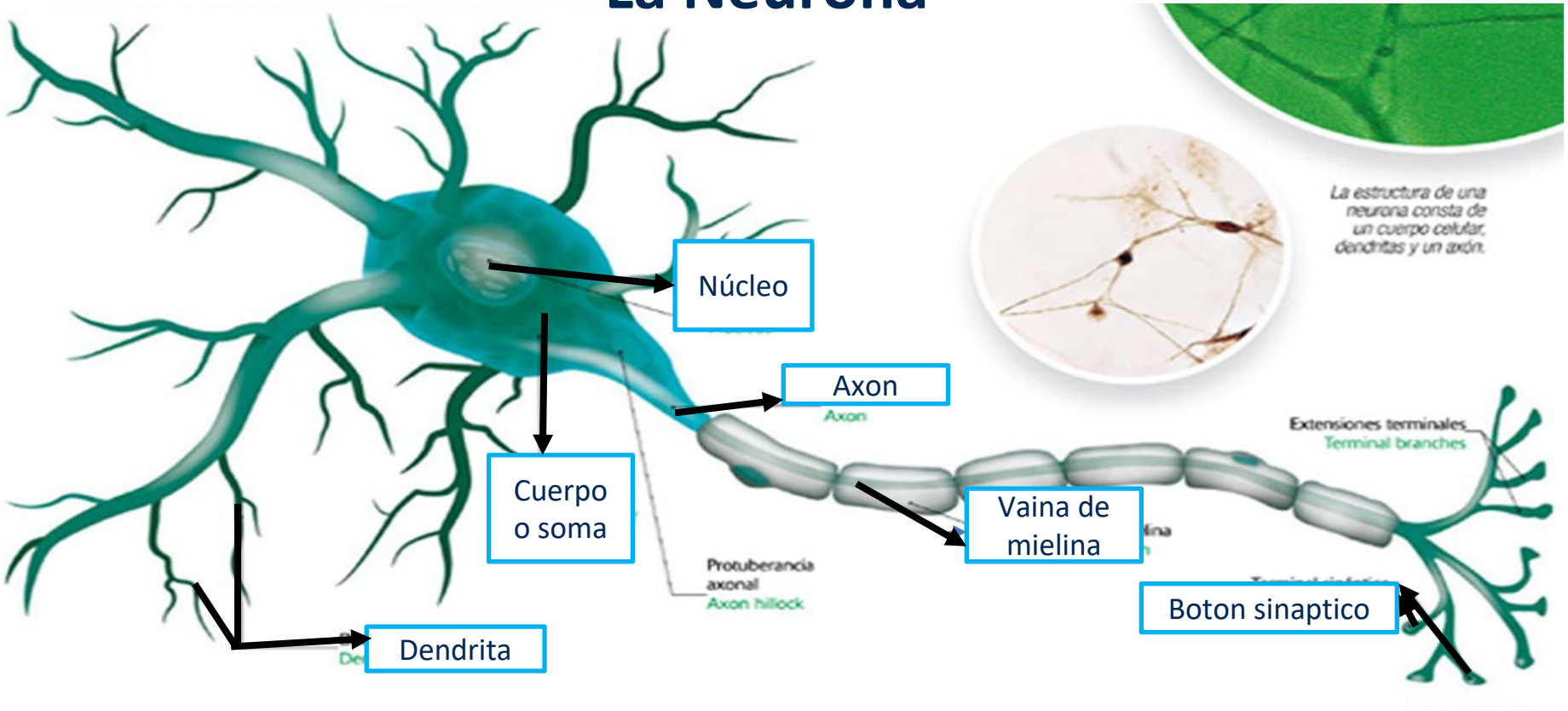
Núcleo
Axon
Axon
Cuerpo o soma
Vaina de mielina
Extensiones terminales
Terminal branches
Protuberancia axonal
Axon hillock
Boton sinaptico
Dendrita
La estructura de una neurona consta de un cuerpo celular, dendritas y un axón.

División anatomica del sistema nervioso

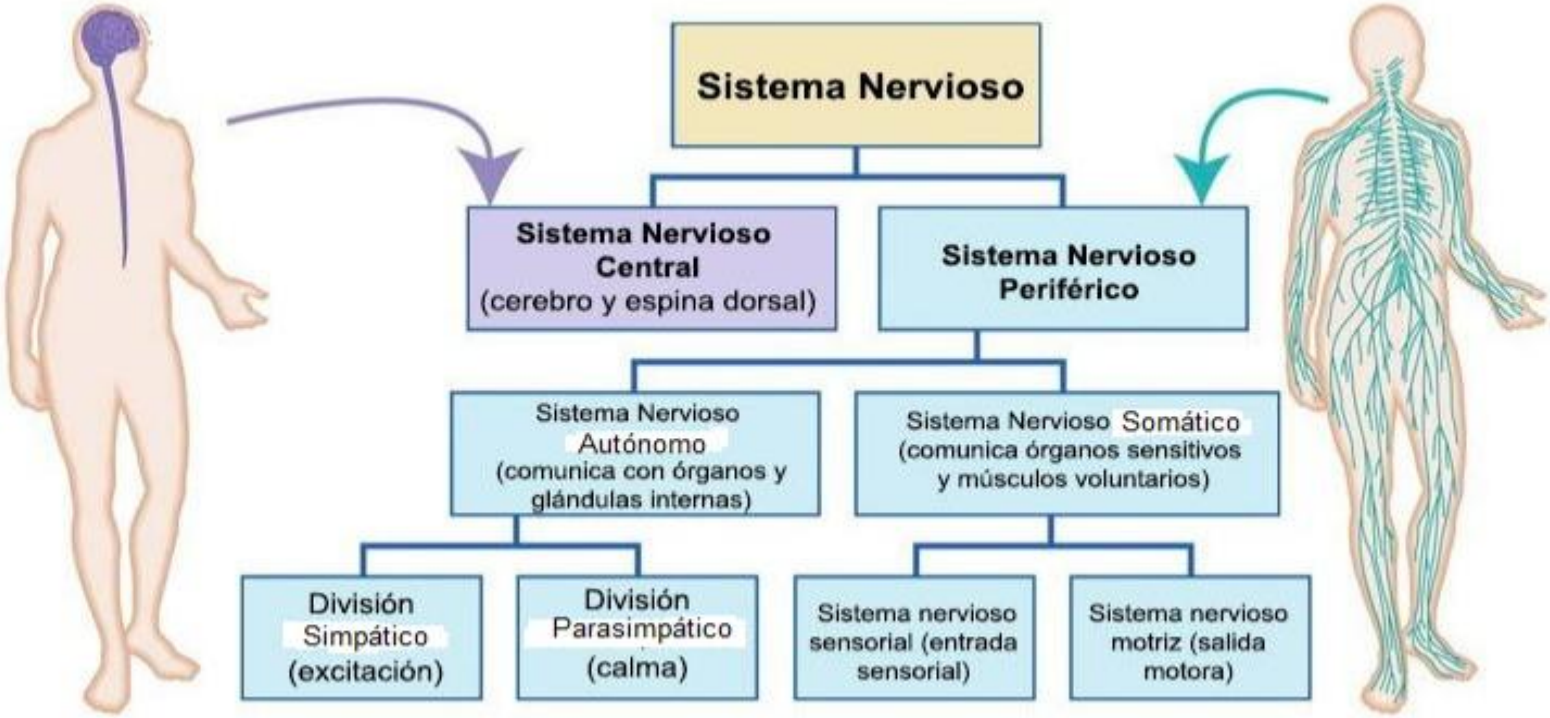

Sistema nervioso central

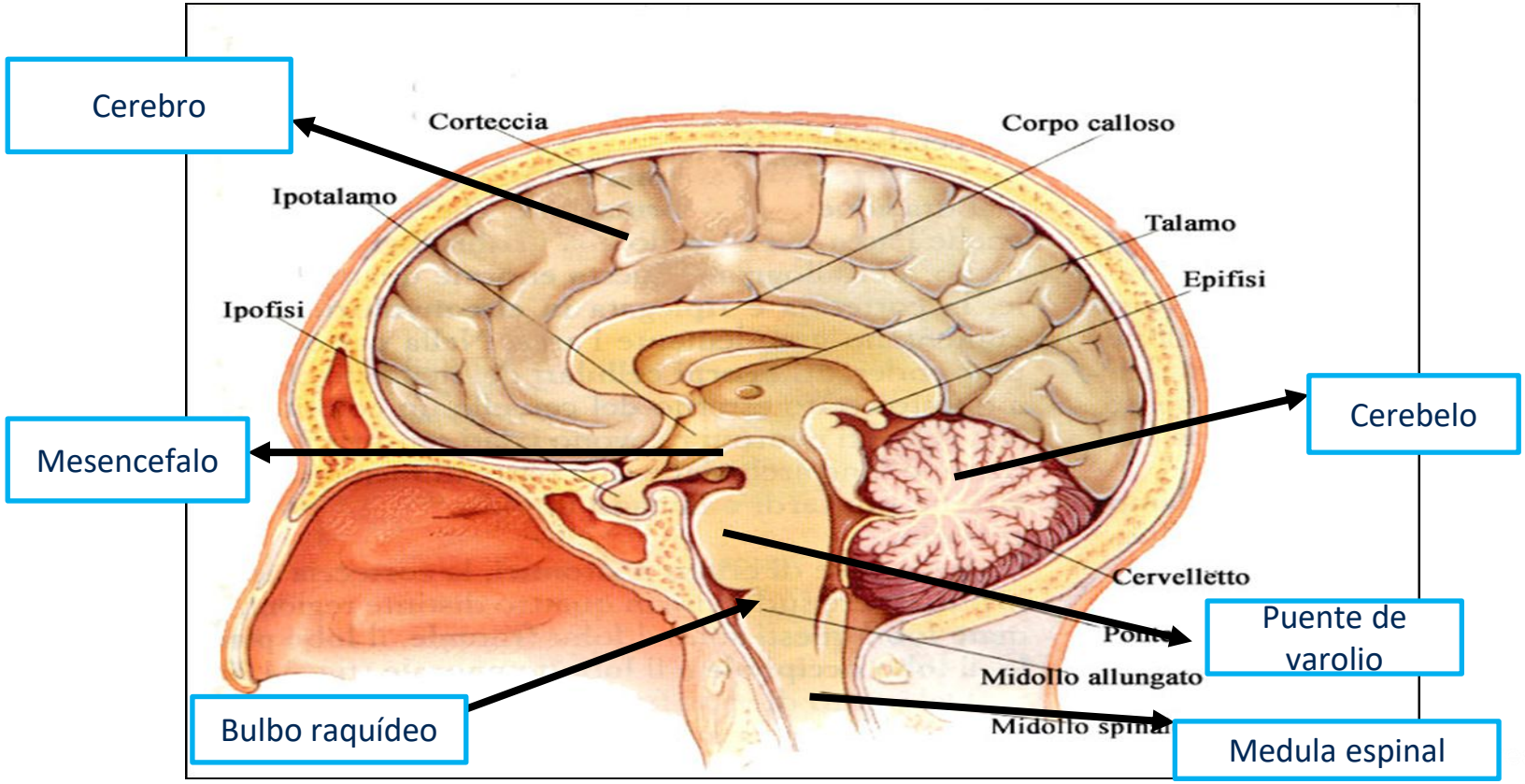

- El sistema nervioso central está formado por el encéfalo y la médula espinal, se encuentra protegido por tres membranas, las meninges. En su interior existe un sistema de cavidades conocidas como ventrículos, por las cuales circula el líquido cefalorraquídeo.

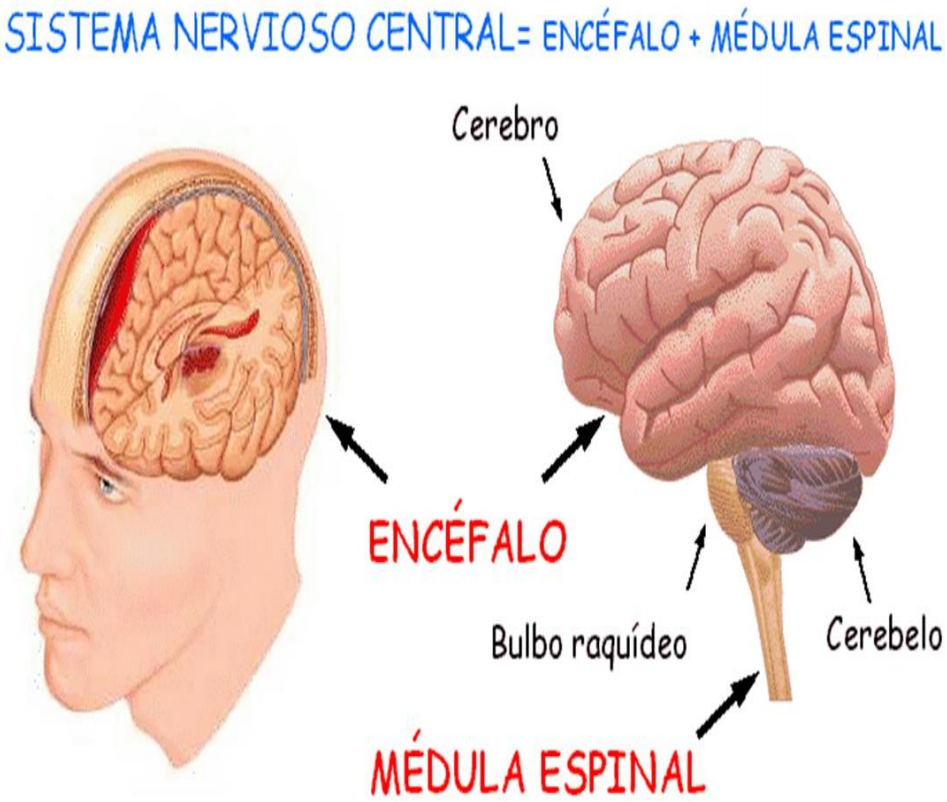

El encéfalo es la parte del sistema nervioso central que está protegida por los huesos del cráneo. Está formado por el cerebro, el cerebelo y el tronco del encéfalo.

Cerebro es la parte más voluminosa. Está dividido en dos hemisferios, uno derecho y otro izquierdo, separados por la cisura interhemisférica y comunicados mediante el Cuerpo calloso. La superficie se denomina corteza cerebral y está formada por replegamientos denominados circunvoluciones constituidas de sustancia gris. Subyacente a la misma se encuentra la sustancia blanca. En zonas profundas existen áreas de sustancia gris conformando núcleos como el tálamo, el núcleo caudado o el hipotálamo

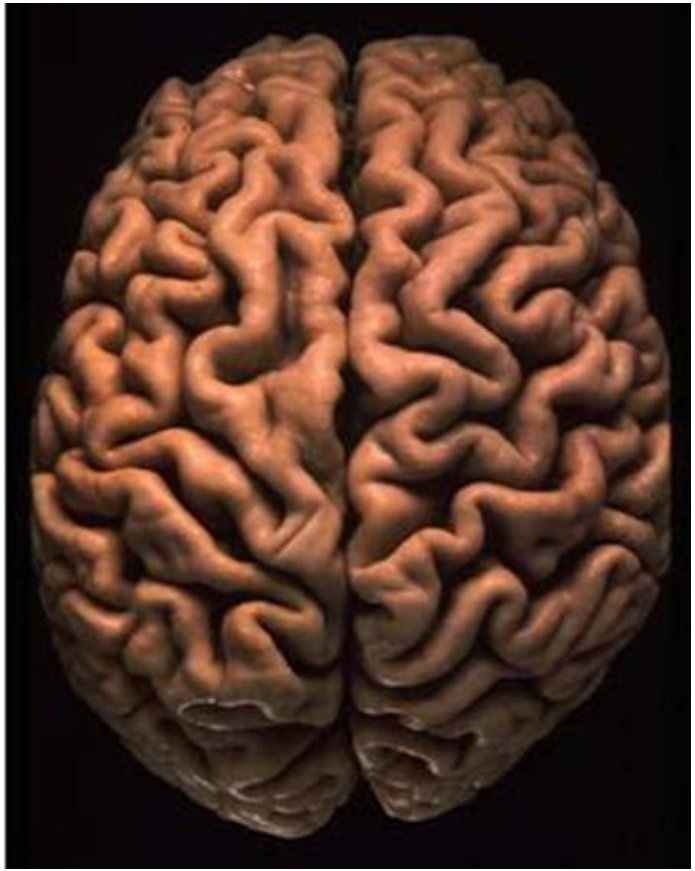

Funcion motora

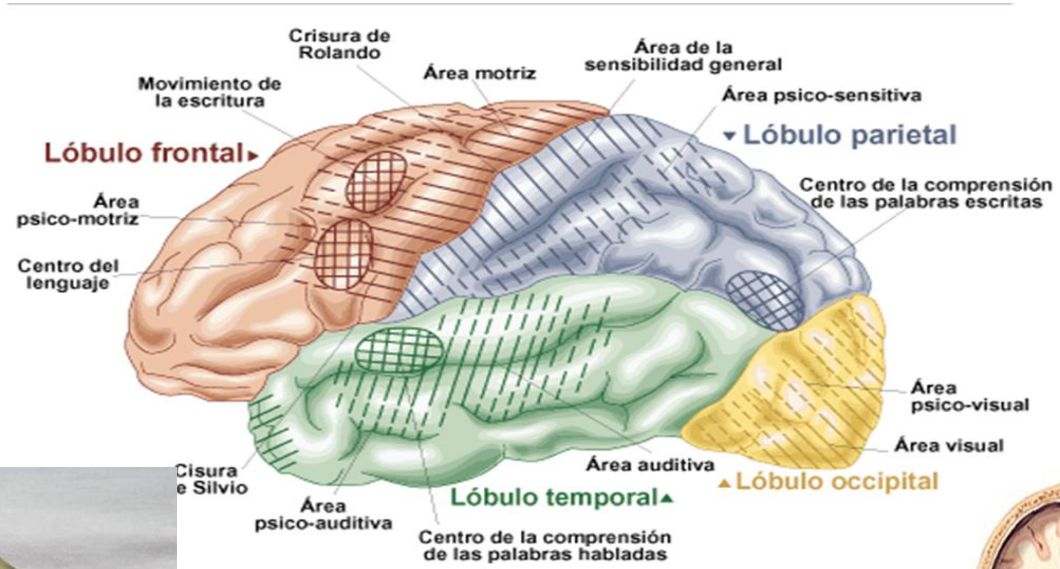

Funcion Sensitiva

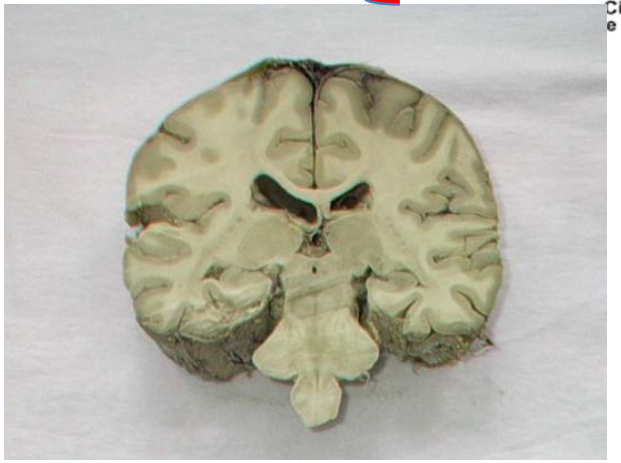

Sustancia gris(cortical)

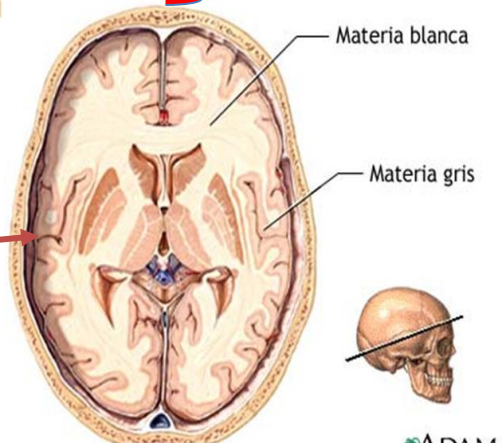

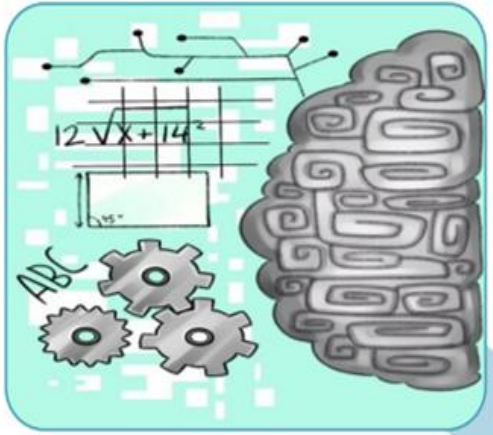

HEMISFERIO IZQUIERDO

El cerebro esta constituido por dos mitades denominadas

HEMISFERIO DERECHO

HEMISFERIO DERECHO



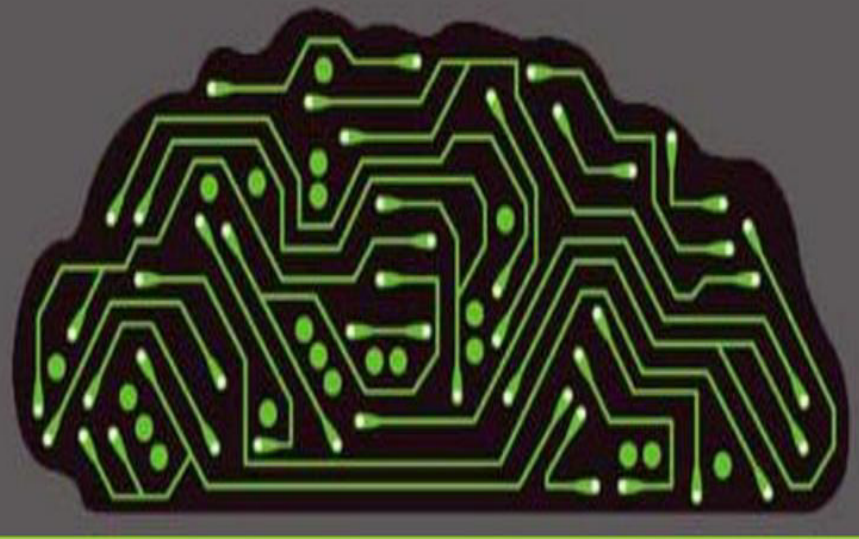

HEMISFERIO IZQUIERDO



RAZONAMIENTO

HABILIDAD CIENTÍFICA

LENGUAJE HABLADO

HABILIDAD NUMÉRICA

LENGUAJE ESCRITO

CONTROL DE LA MANO DERECHA

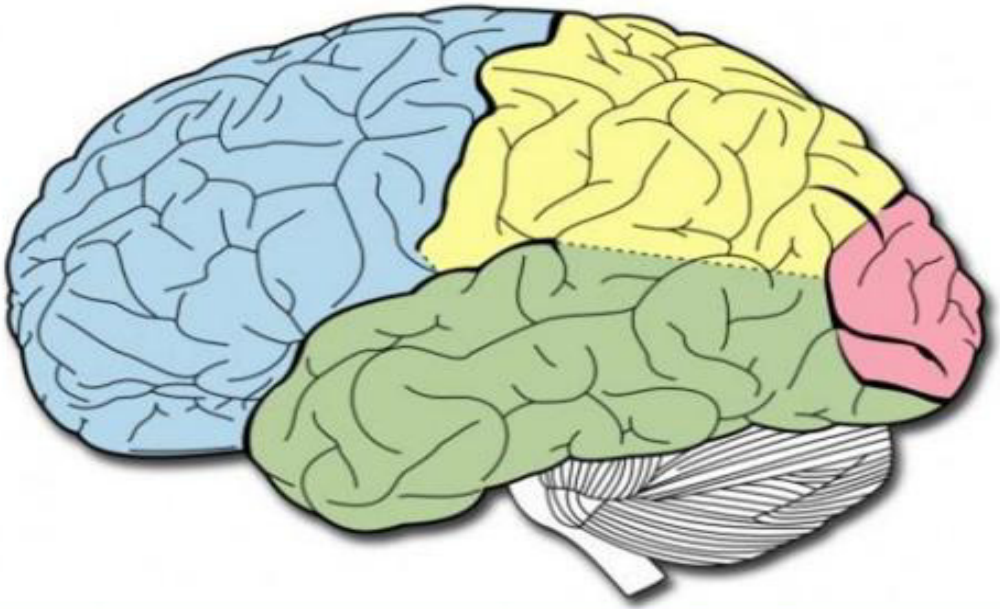

LÓBULOS CEREBRALES

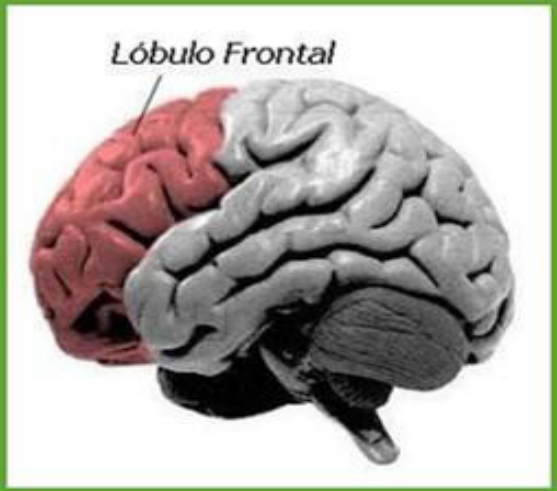

LÓBULO FRONTAL

1. Se localiza en la parte anterior del cerebro.

2. Tiene que ver con el razonamiento, la planeación, parte del lenguaje, el movimiento, emociones y resolución de problemas.

3. Ejerce funciones ejecutivas, las cuales nos permiten dirigir nuestra conducta hacia un fin, como: la atención, planificación, secuencia, reorientación sobre nuestros actos.

4. Nos ayuda a mantenernos en el presente.

LÓBULO PARIETAL

1. Ocupa la zona que recae bajo el hueso parietal, es decir, en las partes medias y laterales de la cabeza.

2. Es el encargado de la atención visual y la percepción táctil (calor, frio, presión, dolor y coordinar el balance).

3. Regula los movimientos voluntarios dirigidos a una meta. Manipulación de objetos.

4. Atiende la comprensión y formulación del habla.

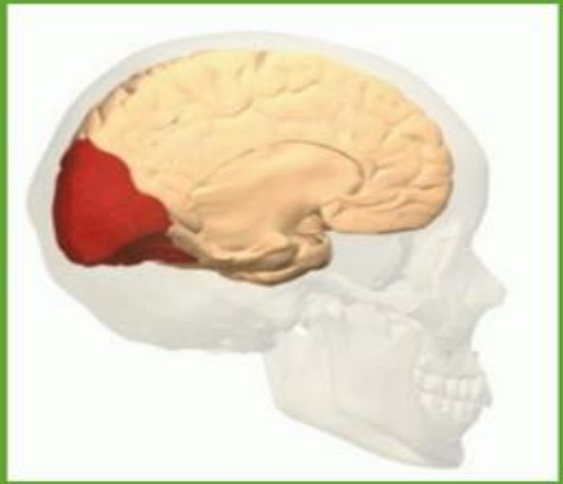

LÓBULO OCCIPITAL

1. Ubicado en la zona posterior del cerebro.
2. Principalmente tiene que ver con aspectos de la visión , el reconocimiento espacial, discriminación del movimiento y colores.
3. Procesar imágenes, descifrando los impulsos eléctricos que le manda la retina a través del nervio óptico al interpretarlo.
4. Reconocimiento de ruidos.

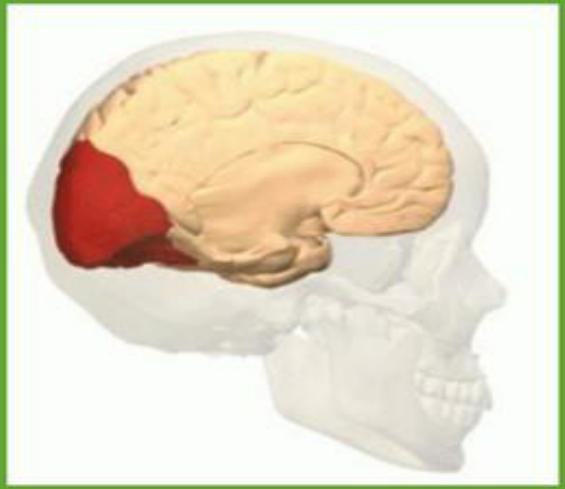

LÓBULO OCCIPITAL

1. Ubicado en la zona posterior del cerebro.
2. Principalmente tiene que ver con aspectos de la visión , el reconocimiento espacial, discriminación del movimiento y colores.
3. Procesar imágenes, descifrando los impulsos eléctricos que le manda la retina a través del nervio óptico al interpretarlo.
4. Reconocimiento de ruidos.

LÓBULO TEMPORAL

1. Tiene que ver con la percepción y el reconocimiento de estímulos auditivos y memoria.
2. Contribuye al balance y equilibrio.
3. Regula emociones y motivaciones como ansiedad, el placer y la ira.
4. Asiste en la planificación, coordinación, control y ejecución de las conductas.

Cerebelo está en la parte inferior y posterior del encéfalo, alojado en la fosa cerebral posterior junto al tronco del encéfalo.

- Control de la postura y equilibrio.(canales semicirculares del oído)
- Regulador del tono muscular.
- Coordinador de movimientos

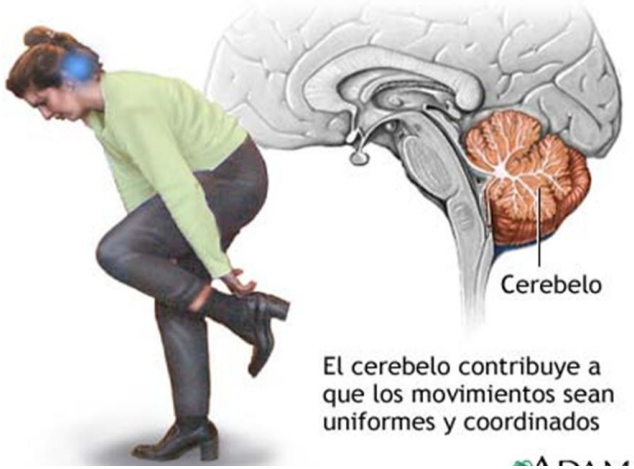

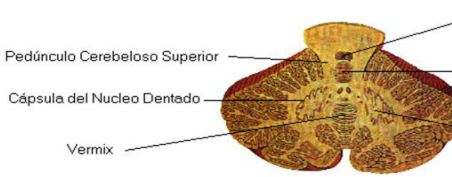

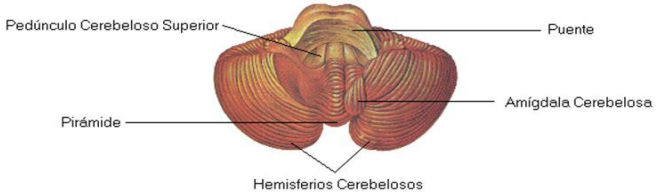

carrión
EDUCACIÓN SUPERIOR

Tronco del encéfalo

compuesto por el mesencéfalo, la protuberancia anular y el bulbo raquídeo. Conecta el cerebro con la médula espinal

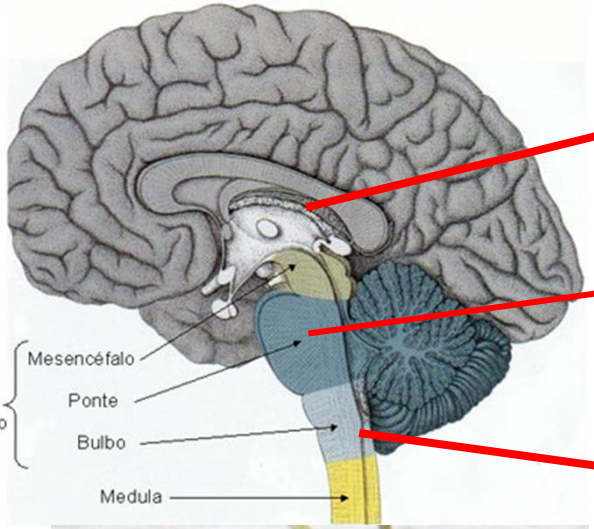

Mesencéfalo

PROTUBERANCIA ANULAR: Controla el ritmo básico de la respiración.

BULBO RAQUÍDEO (control de la frecuencia cardiaca, Respiración, reflejos de defensa)

La sustancia gris se ubica en la parte interna

La médula espinal es una prolongación del encéfalo, como si fuese un cordón que se extiende por el interior de la columna vertebral. En ella la sustancia gris se encuentra en el interior y la blanca en el exterior.

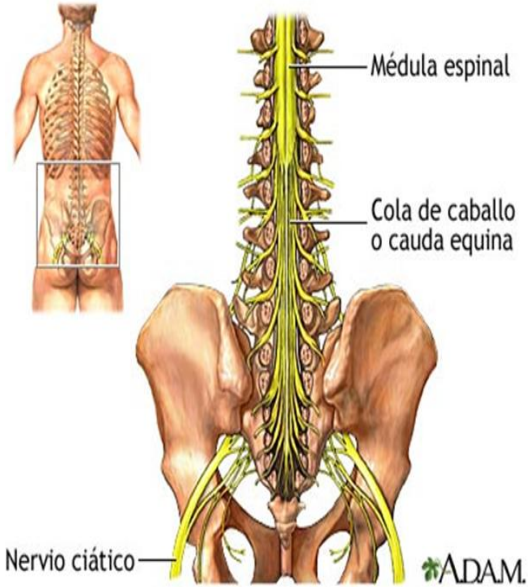

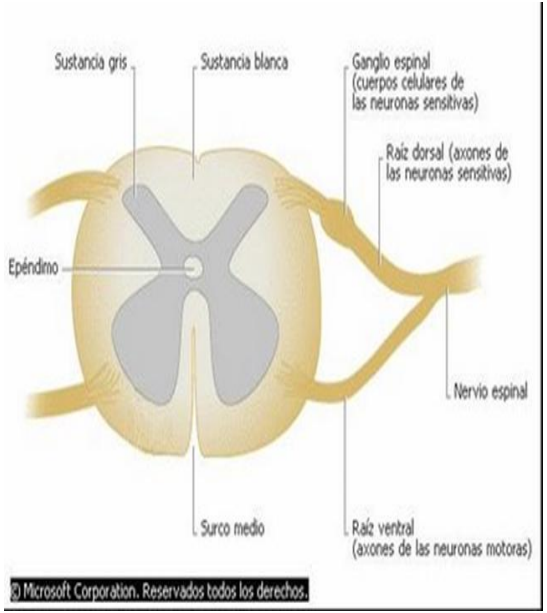

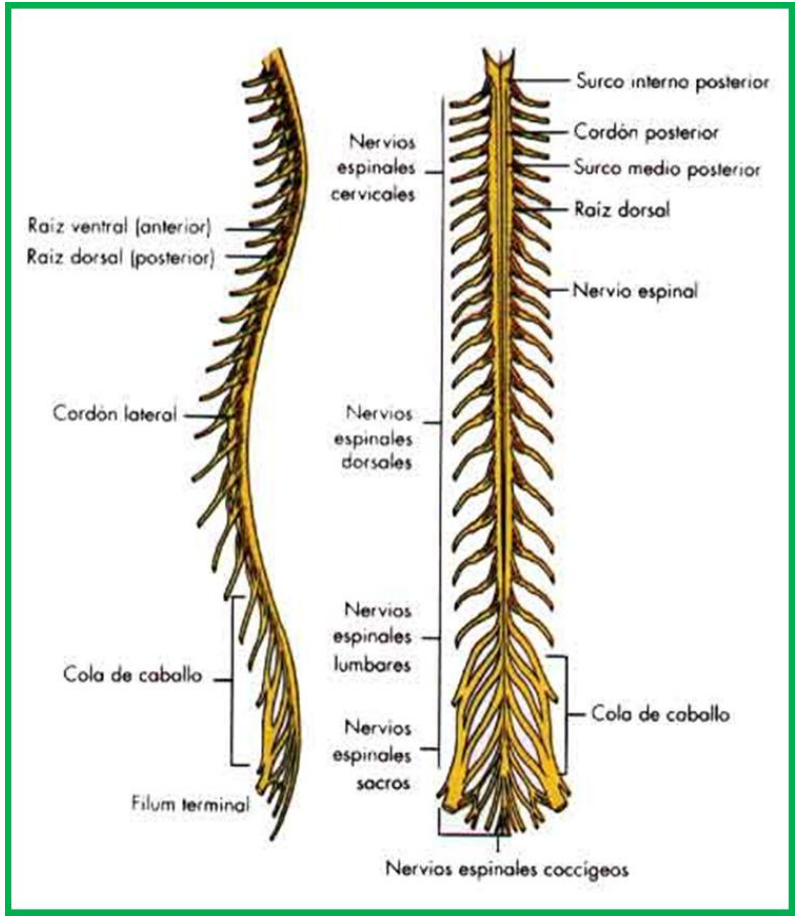

Sistema nervioso periférico

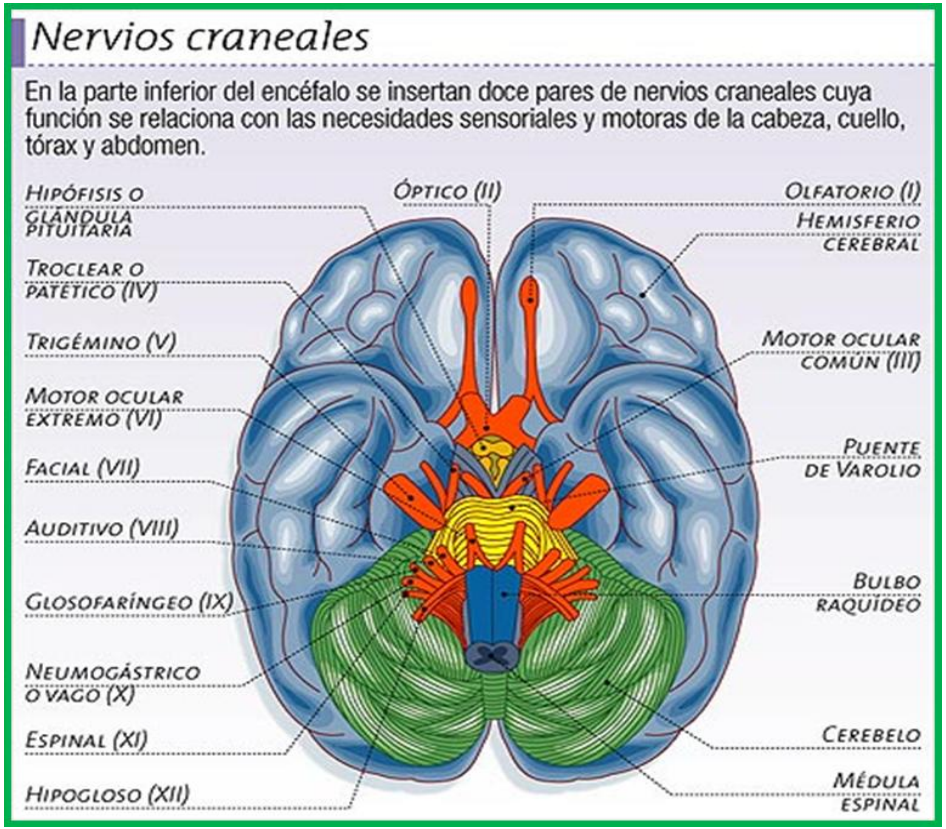

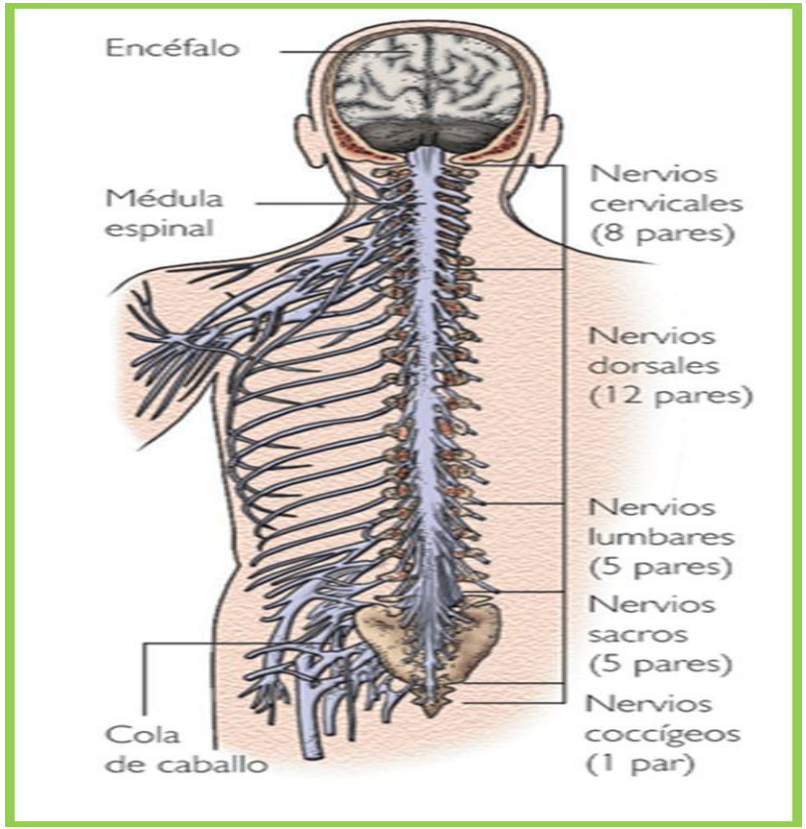

Sistema nervioso periférico autónomo

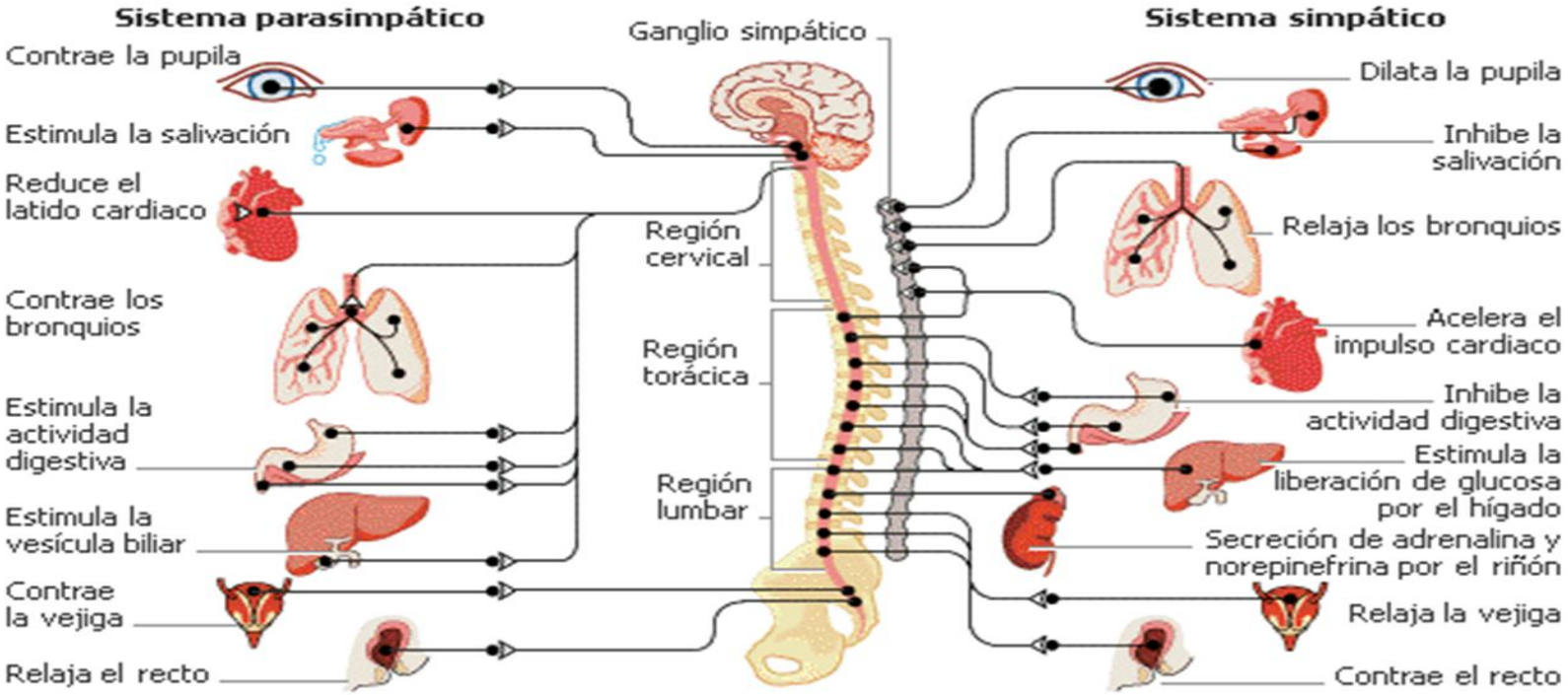

Liberación de ACETILCOLINA (situaciones rutinarias)

Liberación de NORADRENALINA (situaciones con mayor desgaste de energía)

Actividad sincrónica

Mira esta lista de palabras e intenta decir RAPIDAMENTE el COLOR de cada una, no lo que pone escrito.

AMARILLO AZUL NARANJA
NEGRO ROJO VERDE
MORADO AMARILLO ROJO
NARANJA VERDE NEGRO
AZUL ROJO MORADO
VERDE AZUL NARANJA
MARRON ROSA

Actividad sincrónica

Ilustra el sistema nervioso
e indica sus partes.



Actividad sincrónica

Se encuentra en la actividad 9 de la guía de actividades del aula virtual



Extraído de: https://undraw.co/

Conclusiones

Aportes

- El sistema nervioso es el órgano más importante del cuerpo humano ya que gracias a èl podemos transmitir muchos estímulos y recibir respuestas que nos permitan relacionarnos con nuestro medio interno y externo.

Aportes

Aportes

Consultas

Extraído de: https://undraw.co/

carrión
EDUCACIÓN SUPERIOR

Referencias Bibliograficas

Moore K; Dalley II A. Anatomía con orientación clínica. 4ª Ed. Buenos aires: Medica panamericana; 2002.

Lippert H; Hennessen D. Anatomía con orientación clínica para estudiantes. 1ª Ed. Madrid: Marbán; 2010.

Dufour M. Anatomía Del Aparato Locomotor: Osteología, Artrología, Miología, Aparato Fibroso, Neurología, Angiología, Morfotopografía. 1ª Ed. Barcelona: Masson – Little Brown; 2004.

Latarjet M; Ruiz Liard A. Anatomía Humana. 4ª Ed. Buenos Aires: Medica Panamericana; 2010.

carrión
EDUCACIÓN SUPERIOR

Muchas gracias

Presente.