Sistema locomotor

Semana 01

Anatomía del Aparato Locomotor

Presente.

Saberes previos:

¿Cuáles son los tipos de movimiento que realiza nuestro cuerpo?
¿Por qué es importante el movimiento?

Observa el video:

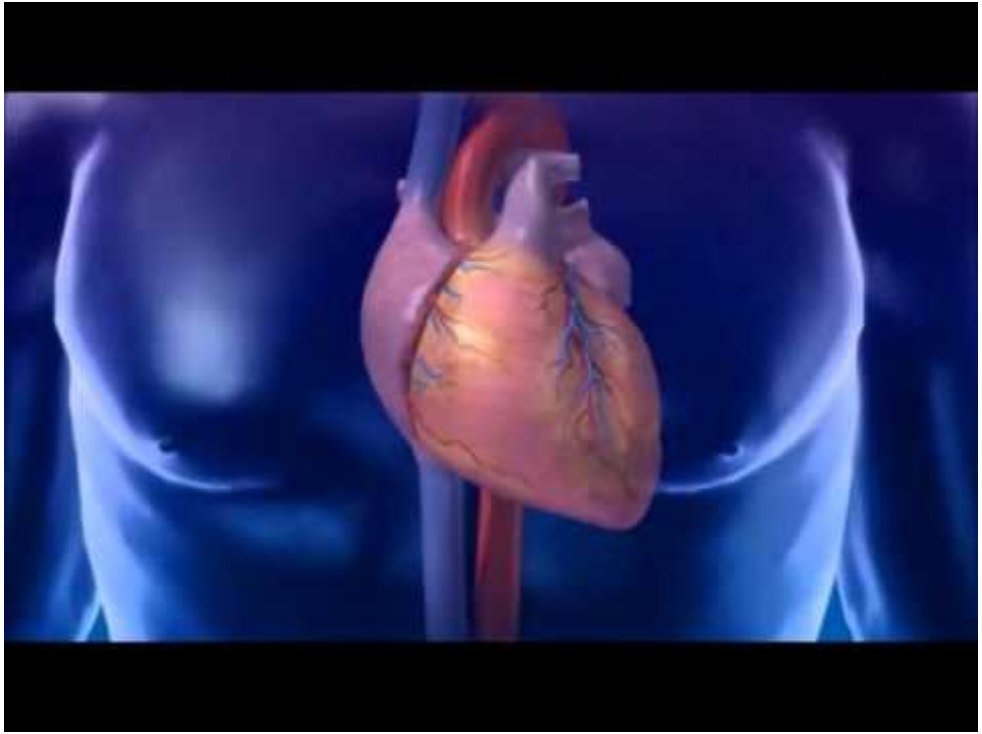

https://www.youtube.com/watch?v=F83zP4kW6Ww

Después de visualizar el video, responde a las siguientes preguntas a través de la herramienta digital Jamboard (opcional):

¿Qué es el aparato locomotor?
¿Cuáles son los subsistemas que componen el aparato locomotor?

Logro:

Al finalizar la sesión, el estudiante distingue los sistemas de referencia, términos de relación y comparación del sistema locomotor mediante la elaboración de un mapa mental.

Temario:

Sistema locomotor I

1. Concepto
2. Sistemas de referencia

   Posición anatómica

   Ejes y planos del cuerpo

   Movimiento articulares básicos

1. Términos de relación
2. Términos de comparación

Sistemas Locomotor I

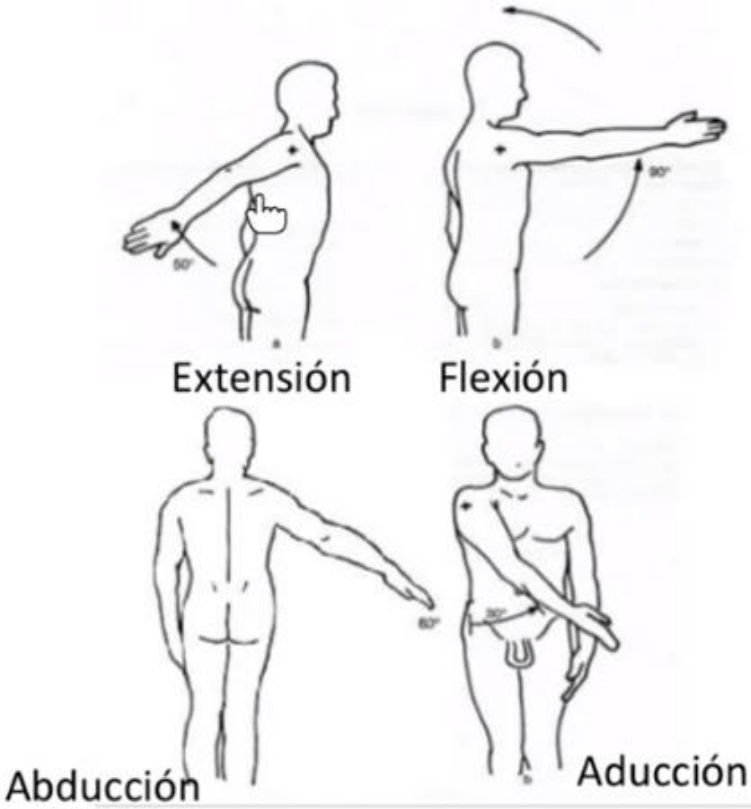
Extensión
Flexión
Abducción
Aducción

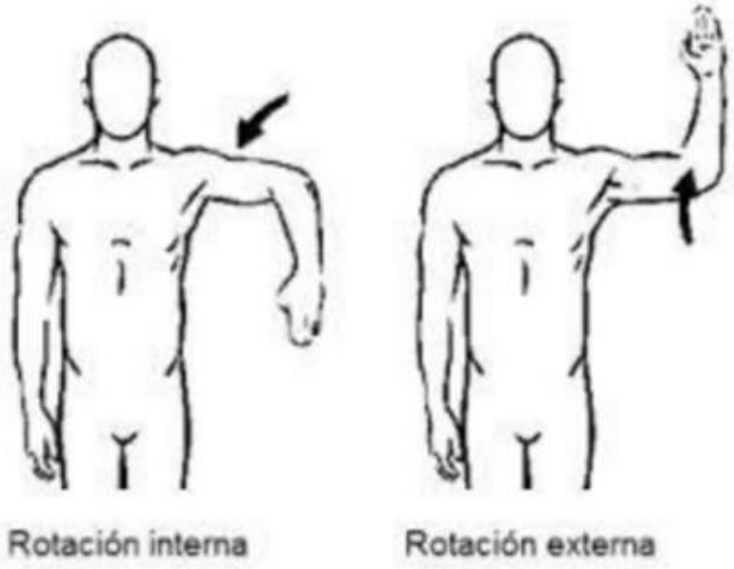
Rotación interna
Rotación externa

1. Concepto

3. Entender

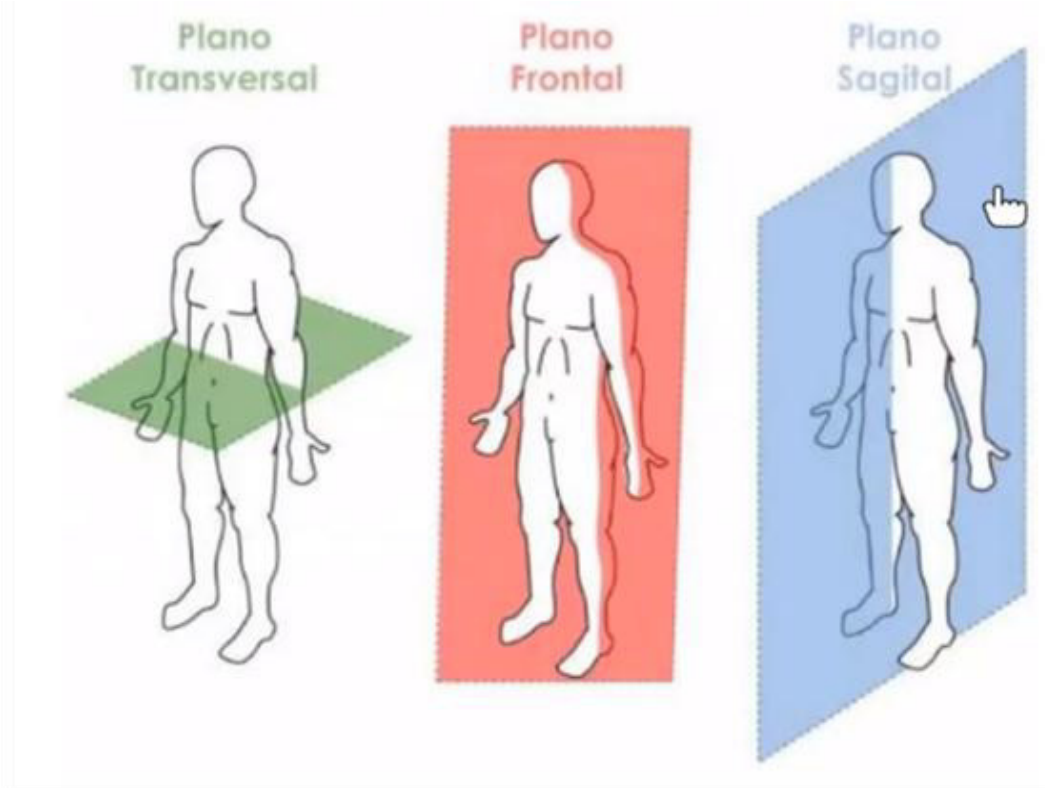

2. Sistemas de referencia

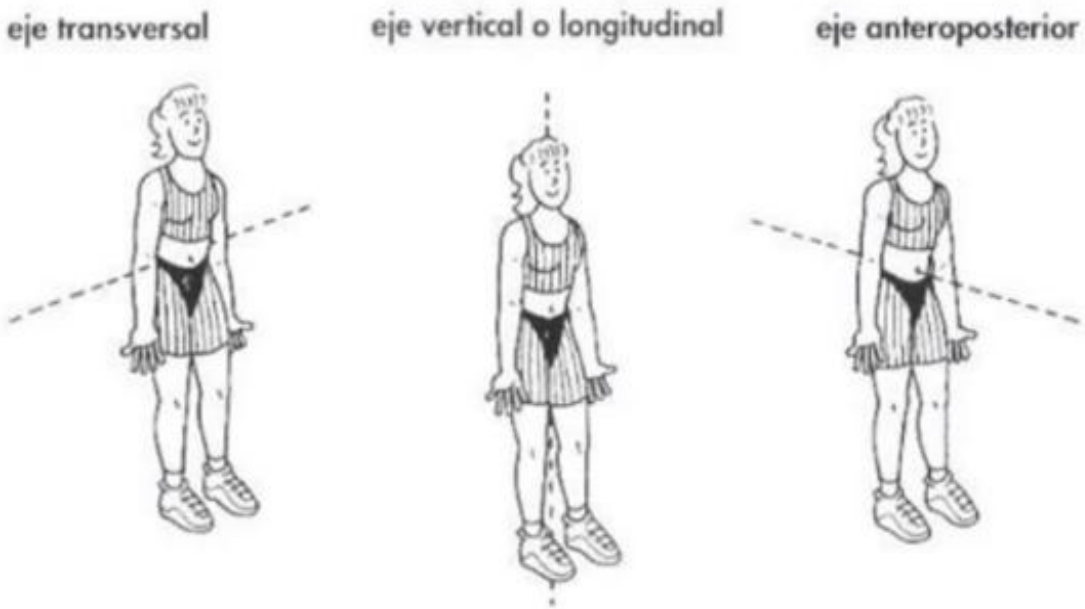
eje transversal
eje vertical o longitudinal
eje anteroposterior

Posición anatómica

3. Entender

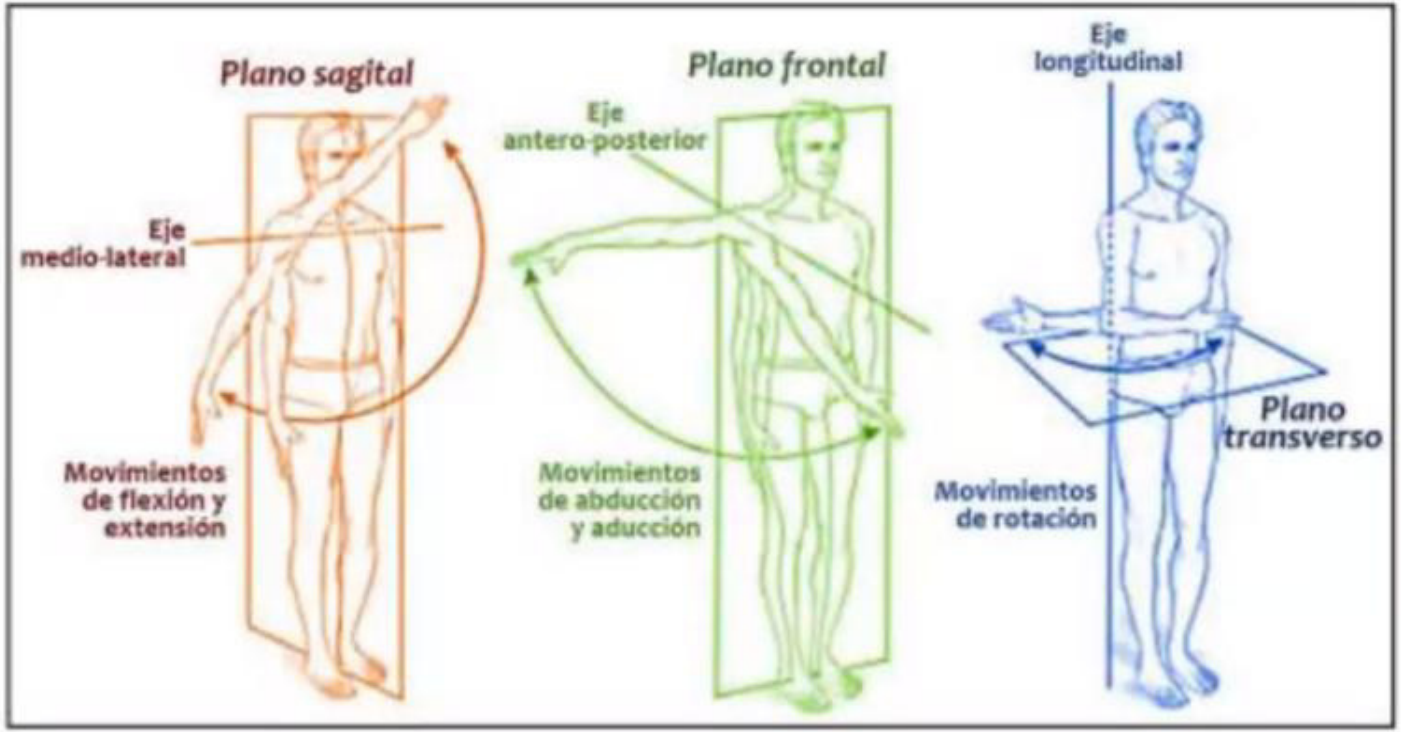
Plano sagital
Eje
medio-lateral
Movimientos
de flexión y
extensión
Plano frontal
Eje
antero-posterior
Movimientos
de abducción
y aducción
Eje
longitudinal
Plano
transverso
Movimientos
de rotación

Ejes y planos del cuerpo

Craneal o cefálica: Una estructura es craneal cuando está más cerca de la cabeza, es decir, lo que está más superior. (El tórax es más craneal que el abdomen).

Caudal: Una estructura es caudal cuando está más cerca de la cola. Lo que está más inferior. (El abdomen es más caudal que el tórax).

Movimiento articulares básicos

Proximal: Lo que está más cerca de la raíz del miembro. (El hombro es lo más proximal del brazo).

Distal: Lo que está más lejos de la raíz del miembro. (La muñeca es más distal que el codo).

3. Términos de relación

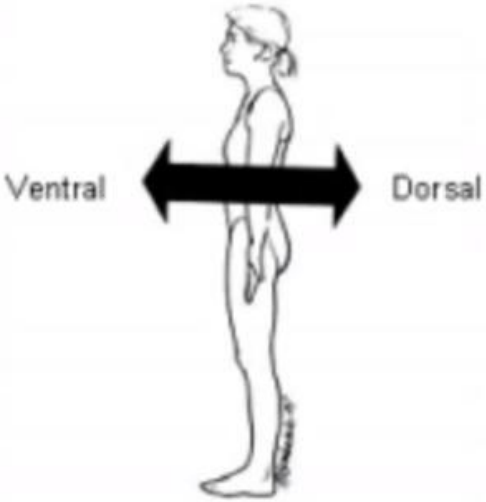

Ventral: Estructura que está en la parte anterior del cuerpo. (La nariz está en la superficie ventral del cuerpo).

Dorsal: Estructura que está en la parte posterior del cuerpo. (Las escápulas están en la superficie dorsal del cuerpo).

4. Términos de comparación

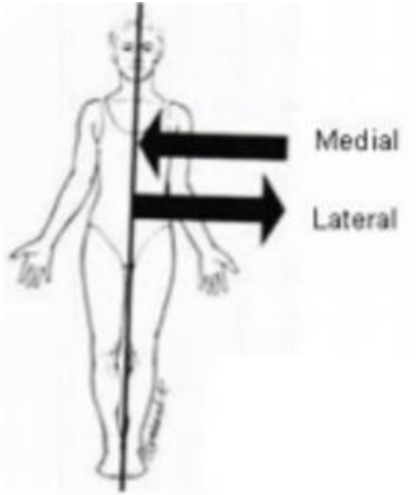

Interno o medial: Todo lo que está más cerca de la línea media del cuerpo. Cuando se refiere a un órgano indica que se encuentra en el interior del mismo. (El ombligo es medial).

Externo o lateral: Todo lo que está más lejos de la línea media del cuerpo. Cuando se refiere a un órgano indica que se encuentra más cercano a la superficie del mismo. (Las caderas son más laterales con respecto al ombligo).

Superficial: Es lo que está más cerca de la superficie del cuerpo. (Piel).

Profundo: Es lo que se aleja de la superficie del cuerpo. (Músculo).

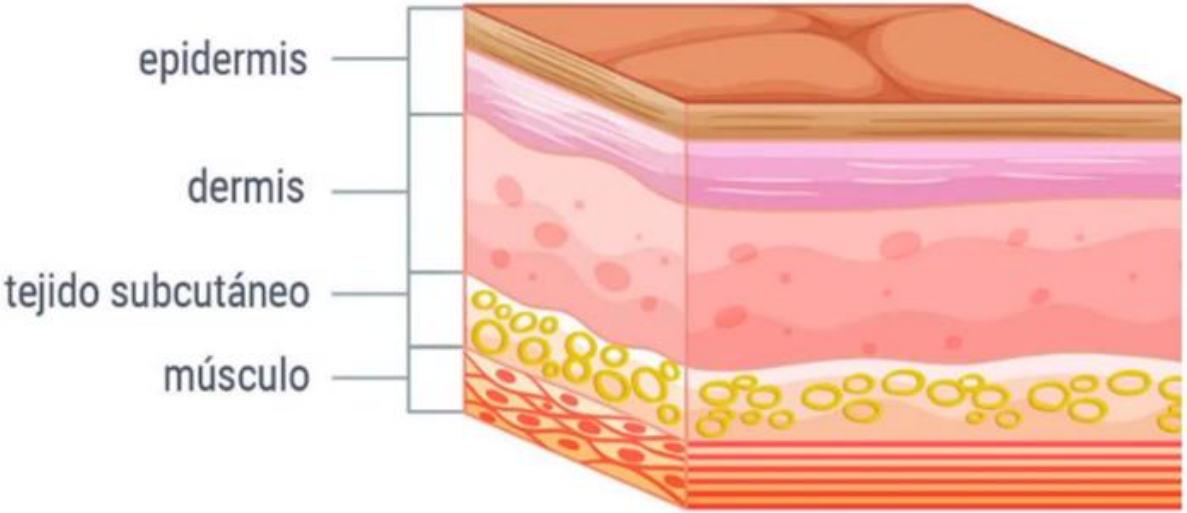

Actividad sincrónica:

- Realiza un mapa semántico.
- El objetivo es identificar al resto de sus compañeros el tipo de tejido que le tocó al grupo según apellidos.

Conclusiones:

Aporte del docente

Aportes de estudiantes

Aportes de estudiantes

Metacognición:

¿Qué aprendimos hoy?
¿Qué dificultades tuvimos?
¿Para qué nos sirve lo aprendido?

Consultas:

Referencias:

Munuera L. Fundamentos anatomofuncionales. 1a ed. España: Médica; 2004.

Moore K. Anatomía con orientación clínica. 4a ed. Buenos Aires: Editorial Médica Panamericana; 2003.

Lippert H. Anatomía con orientación clínica para estudiantes. 1a ed. España: Marbán; 2010.

Olímpio M. Anatomía funcional palpatoria. 1a ed. Brasil. Amolca: 2012.

Latarjet M. Anatomía humana. 4a ed. Argentina: Médica Panamericana; 2010.

Tortora G. Principios de anatomía y fisiología. 11a ed. México: Editorial Médica Panamericana; 2006.

carrión
EDUCACIÓN SUPERIOR

Muchas gracias

Presente.