KNEE RADIOLOGICAL REPORT

Report Date:	November 25, 2025	Report ID:	KOA-20251125-51
Patient ID:	test	Age/Sex:	20/N/A
DIAGNOSIS:			

Findings:

यहां दी गई जानकारी के आधार पर एक व्यापक घुटने की एक्स-रे रिपोर्ट दी गई है: **रेडियोलॉजी रिपोर्ट**

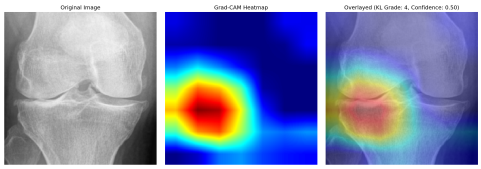

अस्वीकरण:

यह रिपोर्ट आर्टिफिशियल इंटेलिजेंस की सहायता से तैयार की गई थी। जबकि एआई दक्षता और सटीकता को बढ़ाता है, अंतिम व्याख्या और नैदानिक सहसंबंध उपस्थित रेडियोलॉजिस्ट की जिम्मेदारी है। इस रिपोर्ट की व्याख्या रोगी के नैदानिक इतिहास और शारीरिक परीक्षण के निष्कर्षों के साथ की जानी चाहिए।

क्लिनिकल इतिहास:

20 साल का यह मरीज घुटनों में लगातार दर्द, अकड़न और गति की सीमा में कमी की समस्या से जूझ रहा है, खासकर गतिविधि के बाद। पिछले कई महीनों में लक्षण लगातार बिगड़ते जा रहे हैं, जिससे अंतर्निहित विकृति का आकलन करने के लिए रेडियोग्राफ़िक मूल्यांकन को प्रेरित किया गया है।

तकनीक:

दाहिने घुटने की रेडियोग्राफिक जांच की गई, जिसमें ऐन्टेरोपोस्टीरियर (एपी) भार वहन करने वाले, पार्श्व और मर्चेंट दृश्य शामिल थे। एआई-सहायता प्राप्त डायग्नोस्टिक टूल का उपयोग करके छवियों का विश्लेषण किया गया। एआई वर्गीकरण आत्मविश्वास: 83.9%। केलग्रेन-लॉरेंस ग्रेडिंग सिस्टम लागू।

निष्कर्ष:

रेडियोग्राफिक निष्कर्षों से मध्यम ऑस्टियोआर्थराइटिस का पता चलता है। औसत दर्जे के डिब्बे में मध्यम संयुक्त स्थान संकुचन स्पष्ट है। मध्यम आकार के ऑस्टियोफाइट्स मीडियल टिबियल पठार और ऊरु शंकुवृक्ष के साथ मौजूद होते हैं। सबचॉन्ड्रल स्केलेरोसिस मीडियल टिबियल पठार के भीतर मनाया जाता है। घुटने के जोड़ में हल्का वेरस संरेखण है, लेकिन कोई गंभीर अस्थिरता स्पष्ट नहीं है। कोमल ऊतक अचूक दिखाई देते हैं, जिनमें संयुक्त बहाव या पेरीआर्टिकुलर सूजन का कोई सबूत नहीं होता है।

प्रभाव:

दाहिने घुटने का मध्यम ऑस्टियोआर्थराइटिस, केल्ग्रेन-लॉरेंस ग्रेड 3 के अनुरूप। महत्वपूर्ण अपक्षयी परिवर्तन मौजूद हैं, जो औसत दर्जे के डिब्बे को प्रभावित करते हैं।

सिफारिशें:

आसपास की मांसपेशियों को मजबूत करने के लिए गतिविधि संशोधन, वजन प्रबंधन और भौतिक चिकित्सा सहित रूढ़िवादी प्रबंधन की सिफारिश करें। दर्द से राहत के लिए एनाल्जेसिक या एनएसएआईडी पर विचार करें।

जोखिम प्रोफाइल:

ग्रेड 3 ऑस्टियोआर्थराइटिस में रोग के बढ़ने का मध्यम जोखिम होता है, जिसमें दर्द और कार्यात्मक सीमाओं के बिगड़ने की संभावना होती है। पूर्वानुमान को प्रभावित करने वाले कारकों में उपचार के साथ रोगी का अनुपालन, वजन प्रबंधन और गतिविधि स्तर शामिल हैं। यदि रूढ़िवादी प्रबंधन पर्याप्त राहत प्रदान करने में विफल रहता है, तो दीर्घकालिक, रोगी को अधिक आक्रामक हस्तक्षेप की आवश्यकता हो सकती है। प्रगति से जीवन की गुणवत्ता में महत्वपूर्ण हानि हो सकती है।

आवश्यक सावधानियाँ:

* **दैनिक गतिविधि संशोधन:** दौड़ने, कूदने और लंबे समय तक खड़े रहने जैसी उच्च प्रभाव वाली गतिविधियों से बचें। तैराकी या साइकिल चलाने जैसे कम प्रभाव वाले व्यायाम चुनें।

* **वजन प्रबंधन:** घुटने के जोड़ पर तनाव कम करने के लिए स्वस्थ वजन बनाए रखें।

* **निगरानी करने के लिए चेतावनी संकेत:** बढ़ते दर्द, सूजन, घुटने में जकड़न या झुकने के प्रति सतर्क रहें।

* **सहायक उपकरण:** लक्षणों को बढ़ाने वाली गतिविधियों के दौरान बेंत या घुटने के ब्रेस का उपयोग करने पर विचार करें।

* **देखभाल की तलाश करें जब:** यदि दर्द असहनीय है, कार्य काफी सीमित है, या नए लक्षण विकसित होते हैं तो अपने स्वास्थ्य सेवा प्रदाता से परामर्श लें।

उपचार के विकल्प:

* **रूढ़िवादी प्रबंधन:** इसमें वजन घटाना, गतिविधि में संशोधन और सहायक उपकरणों का उपयोग शामिल है।

* **दवाएँ:** दर्द और सूजन को प्रबंधित करने के लिए ओवर-द-काउंटर या प्रिस्क्रिप्शन एनाल्जेसिक, जैसे एसिटामिनोफेन या एनएसएआईडी।

* **फिजिकल थेरेपी:** क्वाड्रिसेप्स, हैमस्ट्रिंग और पिंडली की मांसपेशियों को मजबूत करने, स्थिरता और कार्य में सुधार करने के लिए डिज़ाइन किए गए व्यायाम कार्यक्रम।

* **इंट्रा-आर्टिकुलर इंजेक्शन:** सूजन और दर्द को कम करने के लिए कॉर्टिकोस्टेरॉयड इंजेक्शन, या संयुक्त स्नेहन में सुधार के लिए हाइलूरोनिक एसिड (विस्कोसप्लीमेंटेशन)।

* **ऑर्थोटिक्स:** समर्थन और स्थिरता प्रदान करने के लिए कस्टम या ओवर-द-काउंटर घुटने के ब्रेसिज़।

* **सर्जिकल विकल्प:** यदि रूढ़िवादी उपाय विफल हो जाते हैं तो मलबे या उपास्थि की मरम्मत के लिए आर्थ्रोस्कोपिक प्रक्रियाओं पर विचार किया जा सकता है। उन्नत मामलों में, संयुक्त प्रतिस्थापन सर्जरी (पूर्ण या आंशिक घुटने की

आर्थ्रोप्लास्टी) आवश्यक हो सकती है।

अनुवर्ती कार्रवाई और निगरानी:

उपचार के विकल्पों पर चर्चा करने और रोग की प्रगति की निगरानी के लिए किसी हड्डी रोग विशेषज्ञ से संपर्क करने की सलाह दी जाती है। 6-12 महीनों में या यदि लक्षण काफी खराब हो जाएं तो उससे पहले दोबारा रेडियोग्राफ़िक इमेजिंग पर विचार किया जाना चाहिए। निगरानी में दर्द के स्तर, कार्यात्मक स्थिति और गति की सीमा का आकलन शामिल होना चाहिए। लक्ष्य लक्षणों को प्रबंधित करना, कार्यप्रणाली को बनाए रखना और ऑस्टियोआर्थराइटिस की प्रगति को धीमा करना है।