ELSEVIER
MOSBY

McCracken

Prótesis parcial removible

Undécima Edición

11

Alan B. Carr
Glen P. McGivney
David T. Brown

prawem autorskim

ÍNDICE

Parte I Conceptos generales/planificación del tratamiento, **1**

1 EPIDEMIOLOGÍA, FISIOLOGÍA Y TERMINOLOGÍA DEL EDENTULISMO PARCIAL, **3**
Pérdida de los dientes y edad, **3**
Consecuencias de la pérdida de dientes, **5**
Restauración funcional con prótesis, **5**
Masticación, **5**
Reducción de alimentos, **5**
Uso actual de la prótesis parcial removible, **6**
Necesidad de las prótesis parciales removibles, **7**
Terminología, **7**

2 PRÓTESIS PARCIALES RETENIDAS CON GANCHOS, **11**
Puntos de vista, **11**
Prótesis dentosoportadas, **11**
Prótesis dento y mucosoportadas, **12**
Seis fases en la confección de las prótesis parciales, **14**
Educación del paciente, **14**
Diagnóstico, plan de tratamiento, diseño, secuencias del tratamiento y preparación de la boca, **14**
Soporte para las prótesis con extensión distal, **15**
Establecimiento y comprobación de las relaciones oclusales y colocación de los dientes, **16**
Colocación inicial, **16**
Controles periódicos, **17**
Motivos de fracaso de las prótesis parciales retenidas con ganchos, **17**
Ayuda a la autoevaluación, **18**

3 CLASIFICACIÓN DE ARCADAS PARCIALMENTE EDÉNTULAS, **19**
Requerimientos para que un método de clasificación sea aceptable, **19**
Clasificación de Kennedy, **20**
Reglas de Applegate aplicables a la clasificación de Kennedy, **22**
Ayuda a la autoevaluación, **23**

4 BIOMECÁNICA DE LAS PRÓTESIS PARCIALES REMOVIBLES, **25**
Biomecánica y soluciones de diseño, **25**
Consideraciones biomecánicas, **26**
Posibles movimientos de las prótesis parciales, **27**
Ayuda a la autoevaluación, **33**

5 CONECTORES MAYORES Y MENORES, **35**
Conectores mayores, **35**
Localización, **36**
Conectores mayores mandibulares, **38**
Conectores mayores maxilares, **46**
Conectores menores, **53**
Funciones, **53**
Forma y localización, **54**
Topes mucosos, **56**
Líneas de acabado, **57**
Reacción de los tejidos al contacto con el metal, **59**
REVISIÓN DE LOS CONECTORES MAYORES, **60**
Ayuda a la autoevaluación, **64**

6 APOYOS Y LECHOS, **67**
Forma del apoyo y el lecho oclusales, **68**
Apoyo oclusal en extensión, **70**
Lechos para apoyos oclusales interproximales, **70**
Apoyos intracoronales, **71**
Soporte para los apoyos, **72**
Apoyos linguales en caninos e incisivos, **74**
Apoyos y lechos incisales, **76**
Ayuda a la autoevaluación, **78**

7 RETENEDORES DIRECTOS, **79**
Papel de los retenedores directos en el control del movimiento de la prótesis, **79**
Tipos de retenedores directos, **80**
Análisis del contorno dental para los ganchos retentivos, **81**
Grado de retención, **83**
Tamaño y distancia del ángulo de convergencia cervical, **83**
Longitud del brazo del gancho, **86**

Materiał chroniony prawem autorskim

Diámetro del brazo del gancho, **87**
Sección del brazo del gancho, **87**
Material del brazo del gancho, **87**
Uniformidad relativa de la retención, **88**
Brazo de gancho colado de estabilización recíproca, **88**
Criterios al seleccionar el tipo de gancho, **89**
Principios básicos en el diseño del gancho, **89**
Funciones del brazo recíproco, **92**
Tipos de ganchos, **93**
Ganchos diseñados para acomodar el movimiento funcional, **94**
Ganchos diseñados sin acomodación de movimiento, **102**
Otros tipos de retenedores, **107**
Retención lingual diseñada con apoyos internos, **107**
Anclajes internos, **108**
Ayuda a la autoevaluación, **115**

8 RETENEDORES INDIRECTOS, **119**
Factores que influyen en la eficacia de los retenedores indirectos, **119**
Funciones auxiliares de los retenedores indirectos, **120**
Formas de retenedores indirectos, **121**
Apoyo oclusal auxiliar, **121**
Apoyos en caninos, **121**
Extensiones caninas de los apoyos oclusales, **121**
Barras cingulares (barras continuas) y placas linguales, **123**
Zonas de modificación, **123**
Soporte de las rugosidades, **124**
Ayuda a la autoevaluación, **125**

9 FUNDAMENTOS DE LAS BASES PROTÉSICAS, **127**
Funciones de las bases protésicas, **127**
Bases protésicas de las dentaduras parciales dentosoportadas, **127**
Bases protésicas con extensiones distales, **128**
Métodos de anclaje de las bases protésicas, **130**
Material ideal de las bases protésicas, **131**
Ventajas de las bases metálicas, **132**
Exactitud y permanencia de la forma, **132**
Respuesta comparativa de los tejidos, **132**
Conductividad térmica, **132**
Peso y volumen, **132**
Métodos de anclaje de los dientes artificiales, **133**
Dientes artificiales de resina acrílica o de porcelana anclados con resina acrílica, **133**
Dientes de resina o porcelana de tubo y facetas cementadas directamente a las bases metálicas, **133**
Dientes de resina procesados directamente sobre las bases metálicas, **135**
Dientes metálicos, **136**
Unión química, **136**
Rebasados, **136**
Rompefuerzas (equilibradores de estrés), **140**
Ayuda a la autoevaluación, **142**

10 PRINCIPIOS DE DISEÑO DE PRÓTESIS PARCIALES REMOVIBLES, **145**
Diferencias en el soporte protésico y su influencia en el diseño, **145**
Diferencias entre los dos tipos principales de prótesis parciales removibles, **146**
Diferencias en el soporte, **147**
Toma de impresiones, **147**
Diferencias en el diseño de los ganchos, **147**
Conceptos esenciales en el diseño de las prótesis parciales, **148**
Componentes de las prótesis parciales, **150**
Dientes de soporte, **150**
Cresta de soporte, **151**
Conectores mayores y menores, **152**
Retenedores directos en las prótesis parciales dentosoportadas, **153**
Retenedores directos en las prótesis parciales con extensiones distales, **153**
Componentes de estabilización, **154**
Plano guía, **154**
Retenedores indirectos, **156**
Ejemplos del enfoque sistemático del diseño, **156**
Prótesis parcial removible de clase III, **156**
Prótesis parciales removibles de clase I de Kennedy con extensiones distales bilaterales, **156**
Prótesis parciales removibles de clase II de Kennedy, **157**
Otras consideraciones que influyen en el diseño, **158**
Empleo de una barra partida para el soporte de una prótesis, **158**
Anclaje con resortes o clips internos, **158**
Recubrimiento de pilares como soporte de bases protésicas, **159**
Empleo de componentes parciales para mejorar el soporte, **161**
Ayuda a la autoevaluación, **162**

11 PARALELIZADOR, **165**
Descripción de un paralelizador dental, **166**
Objetivos del paralelizador, **168**
Paralelización del modelo de estudio, **168**
Contorneado del patrón de cera, **169**
Paralelización de las coronas de metal-cerámica, **169**
Colocación de los retenedores intracoronales (anclajes internos), **170**
Colocación de los lechos para los apoyos internos, **171**
Mecanizado de los colados, **171**
Paralelización del modelo de trabajo, **171**
Factores que determinan la trayectoria de inserción y remoción, **172**
Planos guía ,**172**
Áreas retentivas, **172**
Interferencia, **173**
Estética, **173**

Materiał chroniony prawem autorskim

Procedimiento paso a paso en la paralelización de un modelo de estudio, **173**
Planos guía, **173**
Áreas retentivas, **174**
Interferencia, **175**
Estética, **176**
Trayectoria final de inserción, **176**
Registro de la relación del modelo con el paralelizador, **177**
Paralelización del modelo de trabajo, **178**
Medición de la retención, **179**
Bloqueo del modelo de trabajo, **180**
Alivios del modelo de trabajo, **181**
Bloqueos paralelos, bloqueos modelados, bloqueos arbitrarios y alivios, **183**
Ayuda a la autoevaluación, **184**

Parte II Clínica y laboratorio, **187**

12 DIAGNÓSTICO Y PLAN DE TRATAMIENTO, **189**
Propósitos y personalización del tratamiento, **189**
Interrogatorio al paciente, **190**
Control de la infección, **190**
EXAMEN CLÍNICO, **191**
Objetivos del tratamiento protésico, **191**
Examen oral, **192**
Secuencia del examen oral, **192**
Modelos diagnósticos o de estudio, **196**
Finalidad de los modelos de estudio, **196**
Montaje de los modelos de estudio, **198**
Secuencia de montaje del modelo maxilar según el plano eje-orbitario, **199**
Registro de la relación de las arcadas en los modelos de estudio, **203**
Materiales y métodos para el registro de la relación céntrica, **204**
HALLAZGOS DIAGNÓSTICOS, **205**
Interpretación de los datos obtenidos con la exploración, **206**
Interpretación radiográfica, **207**
Consideraciones periodontales, **210**
Actividad cariogénica, **211**
Evaluación de los fundamentos protésicos (dientes y cresta residual), **211**
Preparación quirúrgica, **211**
Análisis de los factores oclusales, **213**
Restauraciones fijas, **213**
Tratamiento ortodóncico, **213**
Necesidad de determinar el tipo de conector mayor mandibular, **214**
Necesidad de remodelamiento de los dientes remanentes, **214**
Diagnóstico diferencial: prótesis parciales fijas o removibles, **214**
Indicaciones de las restauraciones fijas, **216**
Indicaciones de las prótesis parciales removibles, **218**
Elección entre prótesis completas y prótesis parciales removibles, **220**
Factores clínicos relacionados con las aleaciones metálicas empleadas en la estructura de las prótesis parciales removibles, **223**
Aleaciones de cromo-cobalto, **223**
Comparación de las propiedades físicas, **223**
Alambre forjado: selección y control de calidad, **225**
Resumen, **227**
Ayuda a la autoevaluación, **228**

13 PREPARACIÓN DE LA BOCA QUE VA A RECIBIR UNA PRÓTESIS PARCIAL REMOVIBLE, **231**
Preparación quirúrgica oral, **231**
Extracciones, **232**
Eliminación de restos radiculares, **232**
Dientes impactados, **233**
Malposiciones dentales, **233**
Quistes y tumores odontógenos, **233**
Exostosis y torus, **233**
Tejidos hiperplásicos, **234**
Inserciones musculares y frenillos, **234**
Espículas óseas y crestas en cuchillo, **235**
Pólipos, papilomas y hemangiomas traumáticos, **235**
Hiperqueratosis, eritroplasia y ulceraciones, **235**
Deformidades dentofaciales, **235**
Dispositivos osteointegrados, **235**
Aumento del hueso alveolar, **237**
Acondicionamiento de tejidos maltratados e irritados, **238**
Empleo de materiales acondicionadores de tejidos, **239**
Preparación periodontal, **241**
Objetivos del tratamiento periodontal, **241**
Diagnóstico periodontal y plan de tratamiento, **242**
Tratamiento inicial para control de la enfermedad (fase 1), **243**
Cirugía periodontal definitiva (fase 2), **246**
Visitas de mantenimiento (fase 3), **248**
Ventajas del tratamiento periodontal, **248**
Preparación de los dientes pilares, **249**
Restauraciones de los pilares, **249**
Contorneado de los patrones de cera, **250**
Lechos para los apoyos, **250**
Ayuda a la autoevaluación, **253**

14 PREPARACIÓN DE LOS DIENTES PILARES, **255**
Clasificación de los dientes pilares, **255**
Secuencia de la preparación de los pilares en esmalte sano o en restauraciones existentes, **256**
Preparaciones de pilares con restauraciones conservadoras, **256**

Materiał chroniony prawem autorskim

Preparaciones de pilares para coronas, 258
Repisas para las coronas pilares, 259
Electroerosión, 262
Coronas revestidas (Veneer) para soportar los brazos de los ganchos, 262
Ferulización de pilares, 262
Empleo de dientes aislados como pilares, 263
Ausencia de dientes anteriores, 265
Empleo de coronas provisionales durante la construcción de prótesis parciales removibles, 266
Cementado de las coronas provisionales, 266
Construcción de restauraciones para que se acoplen a los retenedores de prótesis existentes, 266
Ayuda a la autoevaluación, 269

15 MATERIALES Y TOMA DE IMPRESIONES EN PRÓTESIS PARCIAL REMOVIBLE, 271
Materiales rígidos, 271
Yeso de París o escayola, 271
Pastas de óxidos metálicos, 272
Materiales termoplásticos, 272
Compuesto de modelar o godiva, 272
Ceras de impresión y resinas naturales, 273
Materiales elásticos, 273
Hidrocoloides reversibles, 273
Hidrocoloides irreversibles, 273
Materiales de impresión de mercaptanos, 274
Poliéteres, 274
Siliconas, 274
Impresiones de arcadas parcialmente edéntulas, 275
Precauciones importantes a tener en cuenta en el manejo de impresiones con hidrocoloides, 275
Paso a paso de la toma de impresiones con hidrocoloides, 276
Paso a paso para obtener un modelo de escayola dura a partir de una impresión con hidrocoloides, 277
Posibles causas de inexactitud o errores en los modelos de las arcadas dentales, 279
Cubetas individuales para impresiones, 279
Técnica para la construcción de cubetas individuales de resina acrílica, 279
Ayuda a la autoevaluación, 285

16 SOPORTE PARA LAS PRÓTESIS CON EXTENSIÓN DISTAL, 287
Prótesis parcial removible con extensión distal, 287
Factores que influyen en el soporte de una base con extensión distal, 288
Contorno y calidad de la cresta residual, 288
Extensión de la cresta residual cubierta por la base protésica, 289
Tipo y exactitud de la impresión, 289
Precisión del acoplamiento de la base protésica, 291
Diseño de la estructura de la prótesis parcial removible, 291
Carga oclusal total aplicada, 292
Impresión de la forma anatómica, 292
Métodos para obtener soporte funcional de las bases en extensión distal, 293
Método de impresión con desplazamiento selectivo de los tejidos, 293
Técnica de impresión funcional, 299
Ayuda a la autoevaluación, 299

17 RELACIONES OCLUSALES EN LAS PRÓTESIS PARCIALES REMOVIBLES, 301
Relaciones oclusales deseables en las prótesis parciales removibles, 302
Métodos para establecer las relaciones oclusales, 306
Confrontación directa de los modelos, 307
Registros oclusales con dientes posteriores remanentes, 307
Relaciones oclusales con plantillas y rodetes de oclusión, 308
Registros de las relaciones de las arcadas exclusivamente con rodetes oclusales, 310
Determinación de la oclusión a través del registro de las trayectorias oclusales, 310
Materiales para los dientes posteriores artificiales, 313
Colocación de los dientes en una plantilla de oclusión, 315
Establecimiento de las relaciones de una prótesis parcial removible mandibular con una prótesis completa maxilar, 315
Ayuda a la autoevaluación, 317

18 TÉCNICAS DE LABORATORIO, 319
Duplicado del modelo de yeso-piedra, 319
Materiales y muflas de duplicado, 320
Técnica del duplicado, 320
Encerado de la estructura de una prótesis parcial removible, 322
Formación del patrón de cera para la estructura de una prótesis parcial removible mandibular de clase II, 322
Fijación de los brazos retentivos de alambre forjado mediante soldadura, 322
Encerado de bases metálicas, 322
Jitos de colado, revestido, calentamiento, colado y acabado de la estructura de la prótesis parcial removible, 328
Bebederos o jitos, 328
Revestido del patrón del bebedero, 330
Calentamiento, 331
Colado, 331
Separación del modelo del revestimiento, 331
Acabado y pulido, 333

Materiał chroniony prawem autorskim

Construcción de las bases de registro, **334**
Técnica para la construcción de bases de registro por el método polvo-líquido (pulverizado), **334**
Rodetes de oclusión, **336**
Construcción de una plantilla oclusal de yeso-piedra a partir de un registro oclusal funcional, **338**
Montaje y alineación de los dientes posteriores frente a un modelo o plantilla antagonistas, **339**
Formas de dientes posteriores, **340**
Montaje de los dientes contra una superficie oclusal, **340**
Tipos de dientes anteriores, **340**
Encerado y revestido de la prótesis parcial removible antes de procesar las bases de resina acrílica, **342**
Encerado de la base protésica parcial removible, **342**
Enmuflado de las prótesis parciales removibles, **344**
Procesado de la prótesis, **346**
Remontado y corrección oclusal de una plantilla oclusal, **350**
Precauciones durante el remontado, **351**
Pulido de la prótesis, **351**
Bordes de la prótesis, **352**
Superficies vestibulares, **352**
Acabado gingival y de las áreas interproximales, **353**
Ayuda a la autoevaluación, **353**

19 PERMISO DE TRABAJO PARA PRÓTESIS PARCIALES REMOVIBLES, **357**
Permiso de trabajo, **357**
Contenido, **357**
Función, **357**
Características, **357**
Instrucciones definitivas para los permisos de trabajo, **359**
Aspectos legales de los permisos de trabajo, **360**
Delimitación de responsabilidades en los permisos de trabajo, **360**
Ayuda a la autoevaluación, **361**

20 COLOCACIÓN INICIAL, AJUSTE Y MANTENIMIENTO DE LA PRÓTESIS PARCIAL REMOVIBLE, **363**
Ajustes de las superficies de soporte de las bases protésicas, **364**
Interferencias oclusales de la estructura de la prótesis, **364**
Ajuste de la oclusión en armonía con la dentición natural y artificial, **364**
Instrucciones para el paciente, **369**
Control de seguimiento, **370**
Ayuda a la autoevaluación, **371**

Parte III Mantenimiento, prótesis provisionales y maxilofaciales, **373**

21 REAJUSTE Y REBASADO DE LAS PRÓTESIS PARCIALES REMOVIBLES, **375**
Reajuste de las bases protésicas dentosoportadas, **375**
Reajuste de las bases protésicas en extensión distal, **377**
Métodos para restablecer la oclusión en el reajuste de las prótesis parciales removibles, **378**
Ayuda a la autoevaluación, **381**

22 REPARACIONES Y AÑADIDOS PARA PRÓTESIS PARCIALES REMOVIBLES, **383**
Rotura de los brazos de los ganchos, **383**
Descansos oclusales fracturados, **385**
Distorsión o rotura de otros componentes (conectores mayores y menores), **386**
Pérdida de uno o varios dientes no relacionados con el soporte o la retención de la restauración, **386**
Pérdida de un diente pilar que precisa ser sustituido y elaboración de un nuevo retenedor directo, **387**
Otros tipos de reparaciones, **389**
Reparación mediante soldadura, **389**
Ayuda a la autoevaluación, **390**

23 PRÓTESIS PARCIALES REMOVIBLES TEMPORALES, **391**
Aspecto, **391**
Mantenimiento del espacio, **391**
Restablecimiento de las relaciones oclusales, **393**
Preparación de los dientes y las crestas residuales, **393**
Restauración provisional durante el tratamiento, **393**
Preparación del paciente para el uso de una prótesis, **394**
Colocación de la prótesis, **394**
Ayuda a la autoevaluación, **396**

24 PRÓTESIS PARCIAL REMOVIBLE EN RELACIÓN CON LA PRÓTESIS MAXILOFACIAL, **397**
Prótesis maxilofacial, **397**
Clasificación maxilofacial, **398**
Cronología del tratamiento protésico dental y maxilofacial en los defectos adquiridos, **398**
Tratamiento preoperatorio e intraoperatorio, **399**
Tratamiento provisional, **400**
Complicaciones potenciales, **402**
Defecto quirúrgico e higiene oral, **404**
Tratamiento definitivo, **404**
Diseño de las prótesis intraorales, **405**
Conservación quirúrgica en interés de la prótesis, **405**
Defectos del maxilar superior, **405**

Materiał chroniony prawem autorskim

Defectos del maxilar inferior, **408**
Reconstrucción del maxilar inferior (injertos óseos), **410**
Prótesis maxilar, **410**
Obturador protésico, **410**
Prótesis para facilitar el habla, **413**
Prótesis elevadora del paladar, **413**
Prótesis para aumento del paladar, **414**
Prótesis mandibular, **414**
Evolución de la resección quirúrgica del maxilar inferior, **414**
Resección tipo I, **415**
Resección tipo II, **415**
Resección tipo III, **418**
Resección tipo IV, **418**
Resección tipo V, **418**
Prótesis con aleta mandibular, **418**
Registros de la relación mandibular para pacientes con resección mandibular, **420**
Resumen, **420**
Ayuda a la autoevaluación, **421**

SELECCIÓN DE LECTURAS RECOMENDADAS, **423**

ÍNDICE ALFABÉTICO, **449**

Materiał chroniony prawem autorskim

McCracken

Prótesis parcial removible

Materiał chroniony prawem autorskim

I

Conceptos generales/planificación del tratamiento

Materiał chroniony prawem autorskim

Materiał chroniony prawem autorskim

1

EPIDEMIOLOGÍA, FISIOLOGÍA Y TERMINOLOGÍA DEL EDENTULISMO PARCIAL

Pérdida de los dientes y edad
Consecuencias de la pérdida de dientes
Restauración funcional con prótesis
Masticación
Reducción de alimentos
Uso actual de la prótesis parcial removible
Necesidad de las prótesis parciales removibles
Terminología

Este libro de texto se centra en los conocimientos que debe tener el clínico de los pacientes parcialmente edéntulos para proporcionarles, de una manera adecuada y cómoda, la reposición de sus dientes en forma de dentaduras parciales removibles. Las prótesis parciales removibles forman parte de la prostodoncia, rama de la odontología perteneciente a la restauración y mantenimiento de la función oral, el bienestar, el aspecto y la salud del paciente mediante la restauración de los dientes naturales, y/o la restitución de los dientes perdidos y los tejidos craneofaciales con sustitutivos artificiales.

En la práctica actual, el tratamiento de la ausencia parcial de dientes comprende varios tipos de prótesis (Figura 1-1). Cada uno requiere el empleo de varios dientes remanentes y tejidos y, consiguientemente, exige la aplicación adecuada de unos conocimientos que, junto con una mentalidad crítica, aseguren el mejor resultado de acuerdo con las necesidades y deseos del paciente. Para ello se pueden emplear más de un tipo de prótesis, si bien cualquiera de ellas debe cumplir los objetivos básicos del tratamiento prostodóncico, que son: (1) eliminación de la patología oral en el mayor grado posible; (2) preservación de la salud y de las relaciones de los dientes y las estructuras paraorales y orales, *lo que se conseguirá con el diseño adecuado de la dentadura parcial removible*, y (3) restauración de las funciones orales con comodidad y estética, sin interferir la fonética del paciente. En la conservación del estado de salud oral es muy importante mantener adecuadamente las prótesis. Para comprender el alcance de las dentaduras parciales removibles se revisan a continuación varias circunstancias, como la pérdida de dientes y sus secuelas, la restauración funcional mediante prótesis, su empleo y los resultados finales.

PÉRDIDA DE LOS DIENTES Y EDAD

Nadie duda de la relación que existe entre la pérdida de los dientes y la edad. Se ha comprobado una relación específica de la ausencia de dientes con el incremento de la edad, y la existencia de dientes que se retienen más tiempo que otros. Se ha sugerido que la pérdida de dientes varía según la arcada, y que se pierden antes los dientes maxilares que los mandibulares. También se ha insinuado que existe otra diferencia dentro de la misma arcada, perdiéndose los dientes posteriores más rápidamente que los anteriores. Con bastante frecuencia, los últimos dientes que permanecen en la boca son los mandibulares anteriores, especialmente los caninos, y es frecuente encontrarse con un maxilar edéntulo opuesto a una arcada mandibular con dientes anteriores.

Si se acepta que la pérdida de dientes está relacionada con la edad, ¿cómo puede afectar a la práctica actual y futura? La reposición de dientes ausentes es una necesidad común de los pacientes, sobre todo en edades avanzadas. Los estudios poblacionales actuales muestran que el 13% de la población de Estados Unidos tiene

Materiał chroniony prawem autorskim

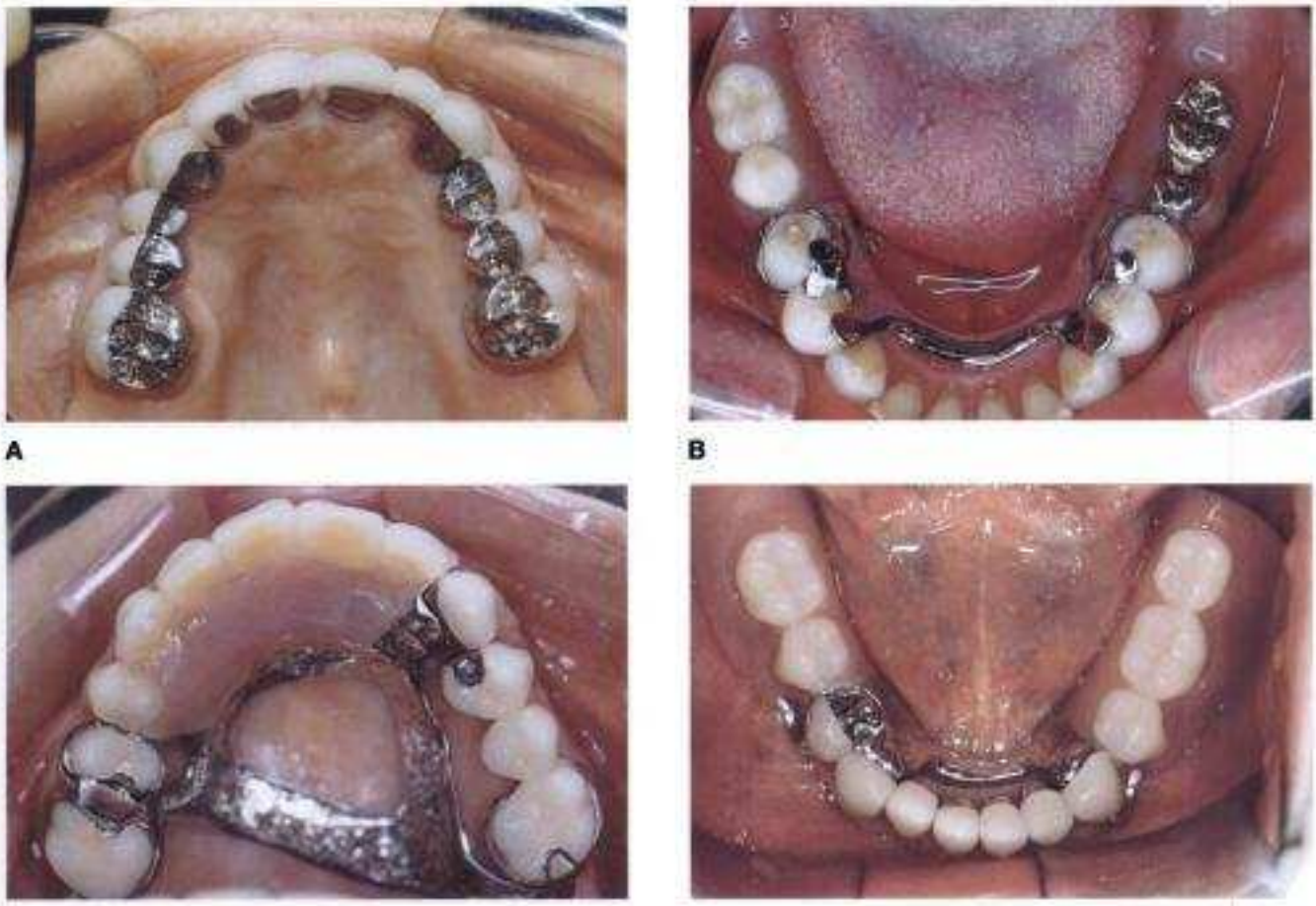

Figura 1-1 **A,** dentadura parcial fija que restaura la ausencia de dientes anteriores (#22) y posteriores (#14, 25). Los dientes que quedan entre los espacios edéntulos se emplean como pilares. **B,** dentadura parcial removible con retenedores en forma de gancho que restauran la ausencia de dientes posteriores. Los dientes adyacentes a los espacios edéntulos sirven de pilares. **C,** dentadura parcial removible dentosoportada que restaura la ausencia de dientes anteriores y posteriores. Los dientes que quedan entre los espacios edéntulos dan soporte, retención y estabilidad a la restauración. **D,** dentadura parcial removible mandibular con extensión distal bilateral que restaura premolares y molares ausentes. El soporte, la retención y la estabilidad se consiguen por los dientes pilares y las crestas residuales.

65 años o más. En 2030 es de esperar que esta cifra se duplique, con un aumento significativo en el resto del mundo. Estas personas estarán en unas condiciones de salud muy buenas y, por tanto, los cuidados sanitarios se deberían dedicar a mantener sus vidas activas y productivas. Dentro de los cuidados generales de salud es de esperar que la demanda de los requerimientos específicos de salud dental sea muy alta.

Los patrones de pérdida de dientes con la edad sufren transformaciones. Se ha observado que la proporción de adultos edéntulos va en descenso, aunque con variaciones según los estados. Sin embargo, se ha comprobado que el número total de pacientes desdentados que necesitan atención está creciendo actualmente y, por tanto, también crece la necesidad de restaurar estas situaciones de edentulismo parcial. Una explicación podría ser que el 62% de los americanos de la generación de la «explosión demográfica» y más jóvenes se han beneficiado de la fluorización de las aguas, con el consiguiente descenso en la ausencia de dientes por caries. Así mismo, los estudios actuales indican que los pacientes conservan sus dientes más tiempo, lo que se demuestra por el hecho de que el 71,5% de los individuos de 65-74 años son desdentados parciales (promedio de dientes remanentes = 18,9). Se admite que la arcada parcialmente edéntula más frecuente es la maxilar, y que la mayor parte de dientes ausentes son los primeros y segundos molares.

Materiał chroniony prawem autorskim

CONSECUENCIAS DE LA PÉRDIDA DE DIENTES

Al perder un diente la cresta residual no se beneficia nunca más del estímulo funcional que recibía y, en consecuencia, se produce una pérdida del volumen de la cresta tanto en altura como en anchura. Este hallazgo no es predecible en todos los individuos con ausencia de dientes, porque los cambios anatómicos son muy variables dentro de los diversos grupos de pacientes. En general, la pérdida de dientes es mayor en la mandíbula que en el maxilar, más pronunciada posterior que anteriormente y, en consecuencia, se produce una arcada mandibular más ancha con una arcada maxilar más constreñida. Estos cambios anatómicos son un desafío para la construcción de las prótesis, tanto de las implanto-soportadas como de las dentaduras parciales removibles. Junto a la pérdida de dientes aparece una transformación de la mucosa oral. La encía adherida del hueso alveolar se reemplaza con mucosa menos queratinizada y más fácilmente traumatizable.

El impacto estético que ocasiona la pérdida de dientes puede alcanzar un gran significado, en ocasiones más lesivo para el paciente que la propia pérdida de función. La sociedad actual generalmente percibe la ausencia de dientes visibles, especialmente los anteriores, como un estigma social. Con la pérdida de los dientes y la disminución del reborde residual pueden aparecer cambios secundarios en las características faciales, al quedar alterado el soporte labial y reducirse la altura facial como resultado de la disminución de la dimensión vertical oclusal. Restaurar la estética facial manteniendo un aspecto apropiado puede resultar conflictivo, si bien es un factor importantísimo a tener en cuenta en la restauración y la toma de decisiones protésicas.

RESTAURACIÓN FUNCIONAL CON PRÓTESIS

Los individuos con dentaduras completas señalan variaciones en la función masticatoria. La pérdida de dientes puede llevar al paciente a solicitar atención por motivos funcionales al experimentar una reducción de la función que puede llegar hasta extremos inaceptables. Este nivel varía entre las personas, y esta variabilidad aumenta con la pérdida acelerada de los dientes. Estas variables pueden confundir a los profesionales, que, en ocasiones, comprueban cómo con prótesis de la misma calidad en pacientes con el mismo patrón de ausencia de dientes los resultados favorables son diferentes.

Conocer estas variaciones individuales entre los pacientes que poseen todos sus dientes y los que usan prótesis facilita la labor del profesional para que plantee tratamientos que persigan metas realistas y comprensibles para el paciente. La revisión de las funciones orales, especialmente de la masticación, es interesante para conocer todos los componentes que condicionan la función de las dentaduras parciales removibles.

Masticación

Considerada como un acto funcional aislado, la masticación forma parte del proceso continuo de alimentación, precede a la deglución y no es un fin en sí misma. La interacción de estos dos aspectos de la alimentación, distintos pero coordinados, indica que una vez completada y terminada la masticación se inicia la deglución. A pesar de que la secuencia masticación-deglución es obvia, su interacción no es demasiado conocida, y es de sumo interés cuando se juzga necesario el empleo de una prótesis parcial removible.

La masticación entraña dos actividades sencillas pero bien sincronizadas: la división del alimento por la fuerza aplicada, y la manipulación selectiva de la lengua y mejillas para separar las partículas gruesas y conducirlas a las superficies oclusales de los dientes para su ulterior trituración. La fase inicial de división y desmenuzamiento comprende el proceso de selección, que es la posibilidad de que una partícula se sitúe entre los dientes en la posición ideal para ser dividida y triturada, según el grado de fragmentación que requiera la partícula seleccionada. El tamaño, forma y textura de las partículas alimenticias proporcionan los estímulos sensoriales que deciden la configuración y el área de cada golpe masticatorio. En la masticación eficaz, las partículas más grandes se reducen selectivamente de tamaño con más rapidez que las más finas. Por consiguiente, el proceso de la masticación está muy influenciado por factores que dependen de la habilidad física para reducir el alimento y para controlar el proceso de reducción a través de medios sensoriales.

Reducción de alimentos

Los dientes o las prótesis ejercen el papel de reducir el alimento hasta que esté listo para ser deglutido. El índice de reducción de alimento se describe como la eficacia masticatoria o habilidad para reducir el alimento hasta un determinado tamaño en un tiempo dado. Se ha demostrado una estrecha relación entre la eficacia masticatoria y el número de dientes en oclusión en los individuos que conservan sus dientes, que indicaría una variabilidad en la selección de partículas, que dependería de los dientes en contacto. Las mediciones revelan gran variabilidad funcional en pacientes con un número similar de dientes en contacto, e incluso se observa una variabilidad mayor en las poblaciones con mayor pérdida de dientes (altos grados de edentulismo).

Puesto que el área de contacto oclusal guarda una estrecha relación con la actividad masticatoria, no es raro que la pérdida de los molares suponga un mayor impacto, puesto que los molares tienen un área de contacto oclusal muy grande. Así, se ha podido demostrar que los individuos con pérdida de molares requieren más golpes masticatorios y es mayor el tamaño de

las partículas antes de la deglución. El momento en que el individuo está preparado para la deglución del bolo alimenticio es otra medida de rendimiento, y se describe como umbral de deglución. Cuanto mayor sea la habilidad masticatoria estrechamente relacionada, a su vez, con el área de contacto oclusal, mejor será la reducción que el alimento alcanzará en el umbral de deglución. Por el contrario, la disminución de la habilidad masticatoria se reflejará en un mayor tamaño de las partículas en el umbral de deglución.

Estas medidas objetivas, que muestran el contacto beneficioso de los molares en los individuos con dientes propios, se contraponen a algunas apreciaciones subjetivas de pacientes que manifiestan no percibir problemas funcionales en casos con oclusión única de premolares. Este concepto de acortamiento de la arcada dental ha generado el concepto de que al decidir la necesidad de reemplazar molares ausentes, se debe tener en cuenta no solamente el beneficio sino también la percepción que tiene el propio paciente de su compromiso funcional. Si la pérdida de dientes posteriores ocasiona una situación dental inestable, como migración distal o labial, se debe considerar conscientemente la reposición de los dientes ausentes, puesto que esta situación no es equiparable a la del acortamiento de la arcada.

Se argumenta que el reemplazo protésico de los dientes aporta una función que acostumbra ser menor que la de la dentición natural completa. Se considera que la funcionalidad está más cerca del estado natural cuando las restituciones se realizan con prótesis fijas rígidamente soportadas por dientes o implantes; con un grado de funcionalidad intermedia cuando se emplean prótesis removibles dentosoportadas; con una funcionalidad baja cuando las prótesis están soportadas por dientes y crestas edéntulas, y por último la funcionalidad más baja sería cuando las prótesis están soportadas solamente por las crestas edéntulas.

Las mediciones objetivas y subjetivas de la función oral del paciente no concuerdan muchas veces. Se ha demostrado que los cálculos subjetivos de la habilidad masticatoria quedan sobredimensionados cuando se comparan con las pruebas funcionales objetivas, y que los portadores de dentaduras completas tienen unos criterios subjetivos más apropiados cuando se controlan sus percepciones. Algunos registros bibliográficos señalan que determinados pacientes describen las prótesis parciales removibles como aditivos que mejoran poco la situación de desdentado. Sin embargo, en estos resultados podrían intervenir una serie de factores, como la pérdida de relaciones de los dientes en oclusión, las limitaciones que suponen este tipo de prótesis dental en poblaciones que no mantienen las visitas de control requeridas, y las variaciones intrínsecas en la respuesta de los pacientes frente a la prótesis.

La reducción del alimento depende igualmente de la habilidad para monitorizar el proceso que determina el momento en que se debe iniciar la deglución. Como se ha mencionado antes, el tamaño, la forma y la textura del alimento se monitorizan durante la masticación, y son los factores que deciden las modificaciones de los movimientos de la mandíbula para reducir eficazmente los alimentos. Esto se ha podido demostrar en individuos con dentición natural, a quienes se han administrado partículas de tamaño y concentración variados mezcladas en yogur. Se ha comprobado que al aumentar la concentración y el tamaño de las partículas se necesitaba más tiempo para preparar la deglución (es decir, un umbral de deglución mayor). Estos hallazgos siguieren que la mucosa oral desempeña una función crítica en la detección de las características necesarias para una masticación eficiente. Se desconoce la influencia de las prótesis parciales removibles en la habilidad de la mucosa para ejercer esta función.

USO ACTUAL DE LA PRÓTESIS PARCIAL REMOVIBLE

Conociendo las relaciones entre la pérdida de los dientes y la edad, las consecuencias que comporta la pérdida de dientes y nuestra capacidad de restaurar la función mediante una prótesis parcial removible, se nos plantean las siguientes preguntas: ¿cuáles son los conocimientos actuales sobre la prótesis removible?, y ¿qué resultados ofrece? Un estudio reciente estima que el 21,4% de individuos de edades comprendidas entre los 15 y 74 años empleaba prótesis. En el grupo de 55 a 64 años, el 22,2% eran portadores de una prótesis parcial removible. Entre todos, este último grupo de edad era el que mostraba el empleo más alto de prótesis parcial removible. Se cree que el uso de prótesis parcial removible entre los individuos de 55 años o más es incluso mayor.

El análisis de estos estudios proporciona una información valiosa. Entre las personas parcialmente desdentadas que no usaban prótesis, las probabilidades de que los dientes ausentes fueran los mandibulares (19,4%) eran seis veces superiores en comparación con los maxilares (2,2%). Podría aducirse la mayor incomodidad de las prótesis mandibulares. En el Cuadro 1-1 se muestra la distribución de las prótesis utilizadas en este gran grupo de pacientes. En este extenso estudio se evaluaron las prótesis basándose en cinco características técnicas de calidad: integridad, desgaste excesivo de los dientes protésicos posteriores, presencia de material de rebase temporal, acondicionadores o adhesivos, estabilidad y retención. La pérdida de estabilidad, según se desprende de la Tabla 1-1, fue la característica que apareció con más frecuencia. En el maxilar, la pérdida de estabilidad tuvo una prevalencia siete veces superior a la pérdida de retención. En la mandíbula, la pérdida de

Materiał chroniony prawem autorskim

CUADRO 1-1 Distribución de las prótesis

Prótesis parciales removibles	PPR/PPR 9,0%	PPR/−15,3%, −/PPR 4,5%
Dentaduras completas	CS/CI 3,8%	CS/−20,7%
Combinaciones	CS/PPR 11,5%	PPR/CI 0,3%

PPR: Prótesis parcial removible; CS: dentadura completa superior; CI: dentadura completa inferior. Los dientes naturales se señalan con una raya (—).

TABLA 1-1. Cualidades técnicas de las prótesis parciales removibles

	Pérdida de estabilidad	Pérdida de integridad	Pérdida de retención	Sellado/adhesión	Desgaste excesivo
PPR maxilar	43,9%	24,3%	6,2%	3,9%	21,6%
PPR mandibular	38,2%	13,2%	21,2%	21,6%	7,1%

estabilidad tenía una prevalencia 1,8 veces superior a la pérdida de retención. En otro estudio, entre los principales defectos asociados a la mala calidad de la prótesis estaban: el contacto con la mucosa, la extensión de las bases, la distribución de las fuerzas y el asiento de la estructura. Estas características están directamente relacionadas con la estabilidad funcional de las prótesis.

NECESIDAD DE LAS PRÓTESIS PARCIALES REMOVIBLES

¿Para qué sirve toda esta información actualmente? Es necesario considerar una serie de circunstancias de gran interés. La necesidad de la prótesis parcial removible va en aumento. Los pacientes que emplean estas prótesis han sido muy numerosos en el pasado, y es de esperar que continúe así en el futuro. Algunos pacientes a quienes se les da a escoger entre una prótesis implantosoportada o una prótesis removible, no pueden llevar a cabo el tratamiento con implantes, lo que incrementa el uso de las dentaduras parciales.

Finalmente, estos resultados indican que nos debemos esforzar en encontrar la forma de realizar prótesis con la máxima estabilidad, que es el factor más deficiente en las prótesis parciales. En consecuencia, a través de este libro, y con el fin de aumentar nuestros conocimientos de prótesis parcial removible, insistimos en los principios básicos del diagnóstico, preparación de la boca, el diseño de la prótesis, la elaboración, la colocación y el mantenimiento.

TERMINOLOGÍA

La terminología familiarmente aceptada nos ayuda a conocer los materiales que aparecen en éste y otros libros de texto, pero sería insensato presentar una terminología de trabajo sin ejemplos clínicos que refuercen el aprendizaje. Por ello en este momento se introducen los términos protésicos que se irán reforzando con ejemplos clínicos a lo largo de todo el libro (Figuras 1-2 y 1-3). Se puede consultar un lista adicional de terminología en *The Glossary of Prosthodontic Terms*[1] y en un glosario de términos aceptados para todas las disciplinas de la odontología, el *Mosby's Dental Dictionary*[2]. Ambos son fuentes de información excelentes de comunicaciones orales y escritas de prótesis.

Lo que sigue no pretende ser un glosario completo de la terminología de la prótesis parcial removible, si bien las definiciones son básicas y son las que se emplearán a

Figura 1-2 Estructura mandibular diseñada para una arcada parcialmente edéntula con una clase II de la Clasificación de Kennedy, modificación 1 (ver Capítulo 3). Se han etiquetado varios componentes para su identificación. Los capítulos siguientes describen su función, elaboración y empleo. **A,** conector mayor. **B,** apoyos o topes. **C,** retenedor directo. **D,** conector menor. **E,** plano guía. **F,** retenedor indirecto.

Materiał chroniony prawem autorskim

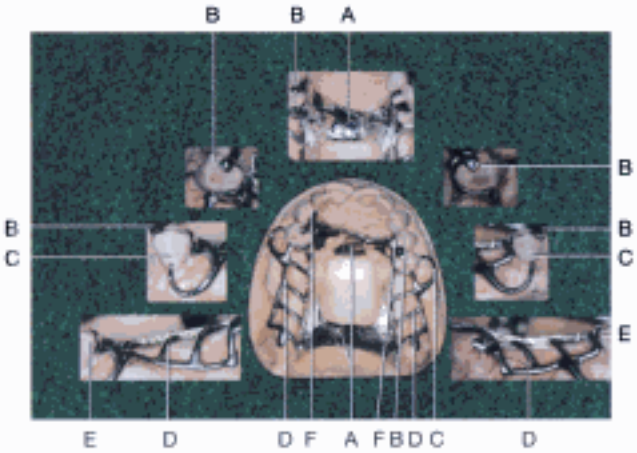

Figura 1-3 Estructura maxilar diseñada para una arcada parcialmente edéntula con una Clasificación I de Kennedy (ver Capítulo 3). Como en la Figura 1-2, se han etiquetado los componentes para su identificación. **A,** conector mayor. **B,** apoyos o topes. **C,** retenedor directo. **D,** conector menor. **E,** plano guía. **F,** retenedor indirecto.

lo largo de toda la obra. La presentación no sigue un orden alfabético, y esperamos que no represente mayor inconveniente.

El término **aparato** se aplica correctamente sólo para los dispositivos (como las férulas, aplicaciones ortodóncicas y mantenedores de espacio) que el paciente usa en el curso de un tratamiento. Una dentadura completa, un obturador, una dentadura parcial o una corona es más apropiado llamarlas **prótesis**. Los términos *prótesis, restauración* y *dentadura* son sinónimos igualmente aceptables y se emplean indistintamente en este libro.

Soporte se define como la base sobre la cual descansa la dentadura y sirve de apoyo y sostén. **Estabilidad** es la cualidad de una prótesis de mantenerse firme, estable, y resistir los desplazamientos por las fuerzas funcionales horizontales y de rotación. **Retención** es la característica inherente de las dentaduras para resistir las fuerzas verticales de desalojamiento (p. ej., la fuerza de la gravedad, la adherencia de los alimentos y las fuerzas que aparecen al separar las arcadas). Soporte, estabilidad y retención adquieren significación si tenemos en cuenta que proporcionan la resistencia frente al movimiento en las dentaduras parciales removibles.

Una **dentadura parcial removible** es una prótesis que reemplaza dientes en una arcada parcialmente desdentada, y se puede sacar de la boca y volver a colocarse. Una **dentadura completa** es una prótesis dental que reemplaza toda la dentición natural y se conecta a las estructuras del maxilar y la mandíbula. Está totalmente soportada por los tejidos (membrana mucosa, tejido conjuntivo y hueso subyacente). Una **dentadura interina** o **provisional** es una prótesis dental empleada durante un corto tiempo por razones estéticas, masticación, soporte oclusal, comodidad, o para condicionar la aceptación del paciente de una prótesis posterior definitiva.

Un **pilar** es un diente, parte de un diente o parte de un implante que sirve para soportar y retener una prótesis. El término **altura de contorno** o **ecuador dentario** es una línea que rodea al diente y señala su circunferencia mayor en una posición determinada por el profesional. El término **socavado** o **zona de retención**, cuando se aplica a un diente pilar, es la porción del diente que discurre entre la línea de máximo contorno y la encía; cuando se refiere a otras estructuras orales significa el perfil de la sección transversal de una cresta residual o de una arcada dental que podría impedir la colocación de una dentadura. El **ángulo de convergencia cervical, ángulo de entrada** o **vía de inserción** es el ángulo entre una varilla vertical en contacto con un diente pilar y la superficie axial del pilar cervical a la altura del contorno.

Los **planos guía** son dos o más superficies verticales paralelas conformadas para dirigir la entrada y salida de la prótesis. Los planos guía deben ser paralelos entre sí y con el eje de inserción, y con preferencia, también deben ser paralelos a los ejes largos de los dientes pilares.

Al definir los componentes de las dentaduras parciales, se observa que la terminología es confusa en ocasiones, y por tanto conviene definir los términos preferidos. Un **retenedor** es cualquier tipo de abrazadera o gancho, anclaje, dispositivo, etc., empleado para la fijación, estabilización y retención de la prótesis. El retenedor puede ser intracoronal o extracoronal, y se puede emplear como medio de retención para una restauración fija o removible. Un **retenedor directo** es el componente de una prótesis parcial removible que se emplea para retener y prevenir el desplazamiento. Consiste en una unidad de retención o un anclaje de precisión. Un conjunto retentivo es la parte de la prótesis parcial removible que actúa como retenedor directo y/o estabilizador que contacta o abraza parcialmente un pilar. Un **retenedor de gancho** (retenedor directo) es un componente del complejo de retención que encaja en una parte retentiva de la superficie del diente, o bien queda totalmente por encima de la línea de máximo contorno actuando como un elemento recíproco. Generalmente se emplea para estabilizar o retener una prótesis removible.

Un **retenedor en barra** es un tipo de retenedor extracoronal originado en la dentadura base o en la estructura metálica, pasa por encima de los tejidos blandos y alcanza la zona de retención del diente desde la encía. Por el contrario, el término **retenedor de gancho circunferencial** designa un brazo del gancho que se origina por encima de la línea de máximo contorno o ecuador del diente, y contacta con el diente viniendo desde oclusal. Ambos tipos de brazos terminan en el área retentiva del ecuador del diente, la retención que proporcionan ambos se debe a la resistencia del metal a la deformación, más que a la fricción creada por el contacto del gancho con el diente.

Materiał chroniony prawem autorskim

El actual *Glossary of Prosthodontic Terms* sustituye el término **anclaje interno** por el de **anclaje de precisión**, que se refiere a un engranaje con un componente unido a un pilar o pilares, y otro integrado en la prótesis removible para estabilizarla y/o retenerla. Un **anclaje de semiprecisión** es una extensión metálica rígida de una dentadura fija o removible que encaja en una preparación intracoronal colada.

El término **retenedor indirecto** se refiere a la parte de la dentadura parcial que ayuda a los retenedores directos a prevenir el desplazamiento de la extensión distal de las bases de la dentadura, resistiendo así la acción de palanca del lado opuesto de la línea de fulcro.

Un **conector mayor** es la parte de la dentadura parcial removible que conecta los componentes de un lado de la arcada con los del lado opuesto. La **barra conectora lingual** es un componente de la estructura de la prótesis parcial situada por lingual de la arcada dental y por encima de los tejidos móviles del suelo de la boca pero tan alejada de la encía como sea posible. En la mandíbula, cuando el conector mayor de barra lingual es una plancha fina que contornea la superficie lingual de los dientes anteriores, se llama **placa lingual**.

Cualquier recubrimiento palatino fino y ancho empleado como conector mayor se llama **conector palatino mayor**, y si su anchura es menor de 8 mm se denomina **barra palatina**. El conector palatino mayor se puede describir según su localización anteroposterior en la superficie palatina, por ejemplo en conector palatino mayor anterior o barra palatina posterior. La diferencia entre barra palatina y **banda palatina** es un poco subjetiva. Una banda palatina es proporcionalmente más delgada y más ancha que una barra palatina. En este libro el conector palatino mayor de anchura inferior a 8 mm se refiere como **barra**.

El término **apoyo** o **tope** se emplea para designar un componente de las dentaduras parciales que se coloca sobre un diente pilar, idealmente en un asiento preparado, que limita el movimiento de la dentadura en dirección gingival y transmite las fuerzas funcionales al diente. Cuando el apoyo se coloca en la superficie oclusal de los dientes posteriores, se llama **apoyo** o **tope oclusal**. Si el tope ocupa la superficie lingual de los dientes anteriores, se llama **apoyo** o **tope lingual**. El apoyo o tope situado en el borde incisal de un pilar anterior se denomina **apoyo** o **tope incisal**.

El hueso residual cuyos tejidos blandos cubre la dentadura parcial se conoce como **cresta residual** o **cresta edéntula**. Las características exactas de estos tejidos blandos pueden variar, pero esencialmente constan de membrana mucosa y tejido conjuntivo fibroso subyacente. Los tejidos orales y las estructuras de la cresta residual que soportan la dentadura base se conocen como **área de asentamiento** o **área de contacto**. **Dentadura base** o **base** es la parte de la dentadura (de metal o resina) en la que están colocados los dientes artificiales que descansa sobre el hueso residual cubierto por tejido blando. Rehacer la base de una dentadura con material nuevo para que se adapte a los tejidos más exactamente se conoce como **sellado. Rebasado** es un proceso más extenso que el sellado y supone el relleno total de la dentadura con material nuevo, sin cambiar las relaciones oclusales de los dientes.

Los términos **impresión funcional** y **bordes funcionales** se emplean para describir una impresión con su modelo consiguiente que reproduce la forma del soporte de la cresta edéntula. Estos términos se han aceptado para describir la forma de la cresta o reborde edéntulo que soporta la base de una dentadura. Se obtiene con una cubeta de impresión modelada especialmente (individualizada), o un material de impresión, o ambas cosas, apartan los tejidos fácilmente desplazables que serían incapaces de soportar la dentadura base bajo una carga funcional. Las zonas firmes no se desplazan por las características de flujo del material de impresión, y de esta manera los tejidos quedan registrados de una forma más parecida a la que asumirán cuando soporten una carga funcional. Por el contrario, la **forma estática** de la cresta edéntula que se acostumbra a registrar con un material blando –como los hidrocoloides, o las pastas de impresión óxido-metálicas–, se conoce como **bordes de forma anatómica**, y se obtienen cuando la cubeta de impresión se alivia uniformemente. Ésta es la forma que tiene la superficie edéntula cuando está en reposo o sin carga funcional.

Quizá no haya otro término más controvertido en prótesis que el de **relación céntrica** y **oclusión céntrica**. En este libro se emplean estos términos siguiendo las definiciones de la séptima edición de *The Glossary of Prosthodontic Terms*.

En las dentaduras completas, la oclusión céntrica es la oclusión que debería coincidir con la relación céntrica de cada paciente. Al ajustar la oclusión natural, el objetivo sería establecer una armonía entre la relación céntrica y la oclusión céntrica. En las dentaduras parciales removibles, el objetivo es hacer que la oclusión artificial coincida y esté en armonía con la oclusión natural remanente. Idealmente, antes de establecer las relaciones oclusales de la dentadura parcial, se debería ajustar la oclusión natural hasta obtener un contacto armonioso en relación céntrica, sin interferencias excéntricas.

Oclusión balanceada es un término que describe el contacto con los dientes opuestos. Se define como el contacto simultáneo de los dientes maxilares y mandibulares de las áreas oclusales anteriores y posteriores del lado derecho e izquierdo en posición céntrica o en cualquier posición excéntrica dentro del recorrido funcional.

Registro funcional de la oclusión es un término suficientemente descriptivo que se emplea más para designar el registro dinámico de los dientes opuestos

que una relación estática de una arcada con otra. La posición céntrica se encuentra en alguna parte del registro oclusal funcional, pero las posiciones excéntricas también se registran para crear una oclusión armónica en todos los movimientos masticatorios y de deslizamiento que pueda realizar el paciente.

Modelo se acostumbra a emplear en este texto **para** designar una reproducción fiel y positiva de una arcada dental maxilar o mandibular a partir de una impresión de dicha arcada. Según el propósito con el que se haya realizado, se denomina *modelo de estudio diagnóstico, modelo maestro* o *de trabajo,* o *modelo de revestimiento.* Según el autor, sería preferible emplear la palabra *vaciado* al término *modelo,* que se debería **reservar** exclusivamente para fines didácticos o demostrativos.

La palabra **modelo** se puede emplear como un infinitivo (vaciar) o como un adjetivo (estructura o armazón metálico). Un **modelo de revestimiento** también se puede denominar **modelo refractario**, ya que soporta altas temperaturas sin desintegrarse y al mismo tiempo desempeña ciertas funciones relativas a la incineración y expansión del molde. Un **revestimiento refractario** es un material de revestimiento que puede soportar altas temperaturas de colado y soldaduras. Yeso de París o escayola es una piedra artificial que se puede considerar igualmente de revestimiento si se emplea para revestir alguna parte de la prótesis dental al procesarla. El término **molde** también es incorrecto si se refiere a la reproducción de una arcada dental o de una parte de ella. La palabra molde se emplea para indicar la cavidad en la que se hace el vaciado, o bien para señalar la forma de un diente artificial.

Un **patrón de cera** se convierte en un colado **cuando** se elimina la cera por el calor, dejando un molde **en el** que penetra el metal fundido por la fuerza centrífuga **u** otros medios. **Colado** se acostumbra a emplear como nombre, que significa un objeto metálico obtenido por el vertido dentro de un molde para endurecerlo. Se emplea principalmente para designar el armazón metálico de una dentadura parcial, pero también se puede usar para identificar una estructura metálica colada dentro de un molde.

El **yeso piedra dental** se emplea para elaborar una reproducción artificial de piedra a partir de una impresión, y se puede emplear como revestimiento o con fines de montaje. Todas las piedras dentales son productos derivados del yeso. En odontología la palabra **piedra** se debe reservar solamente para los materiales de yeso que se utilizan por su dureza, fidelidad y resistencia a la abrasión.

Un **paralelizador dental** es un instrumento que se emplea para determinar el paralelismo relativo de dos o más superficies axiales de los dientes u otras partes del modelo de la arcada dental. Se emplea para localizar y delinear los contornos y las posiciones relativas de los dientes pilares y sus estructuras asociadas.

En odontología existe cierta confusión en el empleo de los términos **rayos X, radiografías** y **roentgenografías.** En los últimos libros que tratan del uso de las denominaciones, las opciones se reparten entre los tres términos. Sin embargo, por deferencia a la terminología preferida por la American Academy of Oral Roentgenology, utilizamos las expresiones **roentgenograma,** exploración **roentgenográfica** e interpretación roentgenográfica.

Se debe evitar el empleo de la palabra **acrílico** y usarla solamente como adjetivo, por ejemplo **resina acrílica.** La palabra **plástico** se puede emplear como adjetivo o como sustantivo. En este último sentido, se refiere a las sustancias que endurecen manteniendo su forma después de ser modeladas. El término resina se emplea en sentido amplio para mencionar las sustancias que tienen una composición química, estructura física y medios de activación o polimerización determinados, como las resinas acrílicas.

BIBLIOGRAFÍA

1. Glossary of prosthodontic terms, J **Prosthet Dent; 81:** 41-110, 1999.
2. Mosby's dental dictionary, St. Louis, 2004, Mosby.

2

PRÓTESIS PARCIALES RETENIDAS CON GANCHOS

Puntos de vista
Prótesis dentosoportadas
Prótesis dento y mucosoportadas
Seis fases en la confección de las prótesis parciales
Educación del paciente
Diagnóstico, plan de tratamiento, diseño, secuencias del tratamiento y preparación de la boca
Soporte para las prótesis con extensión distal
Establecimiento y comprobación de las relaciones oclusales y colocación de los dientes
Colocación inicial
Controles periódicos
Motivos de fracaso de las prótesis parciales retenidas con ganchos
Ayuda a la autoevaluación

PUNTOS DE VISTA

En el Capítulo 1 hemos señalado algunas diferencias básicas entre las dentaduras parciales removibles y otros tipos de prótesis. Aquí destacamos las diferencias esenciales entre las principales categorías de dentaduras parciales removibles con respecto a la dentición natural y a las dentaduras parciales fijas.

Desde la perspectiva del paciente, el objetivo de las prótesis de reposición es reemplazar los dientes que tienen un cometido funcional y social en su vida de relación. Teniendo en cuenta que estas necesidades específicas pueden quedar cubiertas por varios tipos de prótesis, es aconsejable considerar qué características de la dentición original –el estándar de otro en este caso– debemos duplicar en la reposición. Aunque es frecuente que las condiciones de la boca no exijan una restauración con la restitución completa de toda la dentadura, el estudio comparativo de las ventajas y desventajas de las distintas opciones protésicas (comparándolas con este «estándar de otro») ayuda a identificar las expectativas de manera realista.

Este libro se centra especialmente en un tipo de prótesis de sustitución para los pacientes que han perdido algunos dientes, aunque no todos. La prótesis de sustitución ideal debería restablecer la función hasta un nivel de comodidad equivalente, en lo posible, a la dentición normal. Para conseguirlo, el principal centro de interés es obtener la estabilidad durante la masticación, y nuestro esfuerzo se debe dirigir a alcanzar los requerimientos necesarios. Si la prótesis ha de quedar visible al hablar, sonreír o reír, obviamente deberá tener un aspecto natural y estar de acuerdo con los tejidos vecinos. En resumen, las prótesis que reemplazan dientes deben brindar todas las características de la dentición natural: ser socialmente aceptables en cuanto a su aspecto, y ofrecer comodidad y estabilidad en cuanto a su función, todo ello mantenido a través de su vida útil a un costo razonable.

Prótesis dentosoportadas

Entre las opciones de los pacientes parcialmente desdentados se incluyen las dentaduras parciales soportadas por dientes naturales, las dentaduras parciales removibles y las dentaduras parciales fijas soportadas por implantes. La forma en que cada una de estas opciones restaura y mantiene las características mencionadas de la dentición natural, depende en alto grado del número y localización de los dientes ausentes. La pérdida parcial de dientes se puede resumir en las categorías siguientes (ver Capítulo 3): (1) con dientes anteriores y posteriores al espacio (espacio dentosoportado), y (2) con dientes anteriores o posteriores al espacio (espacio dento y mucosoportado). Todas las opciones protésicas comentadas antes son válidas para los espacios con dientes en sus extremos (aunque no todas están necesariamente indicadas para cada caso), pero cuando existen extensiones distales solamente se pueden emplear las prótesis parciales removibles y las implantosoportadas.

Materiał chroniony prawem autorskim

El diseño de las prótesis parciales removibles es variable, y su finalidad es utilizar los dientes pilares y tejidos de soporte para conseguir estabilidad, soporte y retención. Cuando se trata de espacios con dientes en los dos extremos, la prótesis parcial removible es en algunos aspectos como una dentadura parcial fija puesto que los dientes naturales solamente proporcionan resistencia directa a las fuerzas funcionales. Como los dientes naturales son los que soportan la prótesis, ésta no se moverá bajo dichas fuerzas funcionales. En estas circunstancias, la interfase, es decir, la relación que guarda la estructura de la prótesis con los dientes pilares, se diseñará para aprovechar el diente de soporte –de forma semejante a la relación entre una dentadura parcial fija y el diente preparado para actuar de soporte–. Esto significa conseguir un soporte vertical positivo (preparación de apoyos o topes) y un ángulo de desalojo restringido (planos guía opuestos). Dicho de otra manera, si la dentadura parcial removible se utiliza en un caso con dientes anteriores y posteriores al espacio, y la preparación de los dientes es la apropiada, la estabilidad bajo las cargas funcionales debe estar tan bien controlada como si se tratara de una dentadura parcial fija. Los ganchos de las dentaduras parciales removibles no rodean completamente al diente, como ocurre en las prótesis fijas, y por ello se deben diseñar para que abracen más de la mitad de la circunferencia del diente y de esta forma se mantenga la prótesis en posición bajo las cargas horizontales de la masticación. Naturalmente, será necesario planificar y ejecutar las modificaciones necesarias en el contorno de los dientes naturales para asegurar el control de la movilidad y la estabilidad funcional de las prótesis parciales removibles dentosoportadas, pues la interfase dientes-prótesis es similar con las de las prótesis para las removibles y las fijas. A lo largo del tiempo, los dientes naturales de soporte se pueden mantener igual que los de las prótesis fijas. El Capítulo 14 explica cómo conseguirlo modificando los dientes naturales o las coronas.

Prótesis dento y mucosoportadas

En las dentaduras parciales removibles que no se benefician de la presencia de dientes naturales de soporte en los extremos de los espacios a reemplazar (dentaduras parciales removibles con bases en extensión), es necesario recurrir a la ayuda de la cresta residual para conseguir la estabilidad funcional. Cuando se elige una dentadura parcial para una arcada dentomucosoportada, el diseño debe tratar de conseguir un movimiento funcional de la base de acuerdo con lo que permita la depresibilidad de la mucosa de la cresta residual. El grado de movimiento de la mucosa es variable, pero en las crestas residuales sanas el movimiento de la mucosa (masticatoria) es de alrededor de 1 a 3 mm. A diferencia de los espacios con dientes en sus extremos, en las prótesis dentomucosoportadas la modificación de los dientes se debe diseñar con una doble finalidad: obtener contacto de los dientes con la estructura que proporcione la estabilidad funcional adecuada, pero a la vez permitiendo el movimiento horizontal y vertical de la base en extensión. Esto introduce el concepto de movimiento anticipado de la prótesis, y sugiere cuál es nuestro papel en el diseño de una prótesis que controle adecuadamente el movimiento. Además, puesto que el tejido de soporte de las prótesis parciales removibles dentomucosoportadas cambia predeciblemente con el tiempo, para mantener continuamente el control del movimiento y asegurar tanto el soporte como el máximo funcionalismo debemos comprobar cuidadosamente a nuestros pacientes.

Las dentaduras parciales retenidas por ganchos, con retenedores directos extracoronales, se emplean probablemente cien veces más que las dentaduras parciales con anclajes de precisión (Figura 2-1). Aunque los ganchos presentan desventajas, razones económicas y del tiempo empleado en su fabricación continuarán siendo ampliamente utilizadas, porque ofrecen un tratamiento fisiológicamente válido para la mayoría de pacientes que necesitan restauraciones parciales. Entre las posibles desventajas de los ganchos figuran las siguientes:

1. Tensión sobre el diente pilar, a menudo causada por inadecuada preparación del diente, del diseño del gancho o por pérdida de tejido del soporte situado bajo la extensión distal.
2. Los ganchos pueden ser antiestéticos, especialmente cuando se sitúan en superficies visibles de los dientes.
3. Pueden aparecer caries bajo los componentes del gancho, especialmente si el paciente no mantiene las prótesis y los dientes pilares limpios.

A pesar de estas desventajas, el empleo de prótesis removibles puede ser la mejor opción cuando los espacios edéntulos con dientes en los extremos sean demasiado largos para restaurarlos satisfactoriamente con prótesis fijas, o cuando se requiera una estabilización de arcada cruzada y se persiga una distribución más amplia de las fuerzas en los dientes de soporte. Sin embargo, hay que considerar el empleo de las dentaduras parciales fijas siempre que estén indicadas.

Con las dentaduras parciales removibles retenidas por anclajes internos se eliminan algunas de las desventajas de los ganchos, aunque también presentan otras, como el elevado coste para muchos pacientes. Sin embargo, cuando la alineación del diente pilar es favorable, la salud periodontal y el hueso de soporte son adecuados, la corona clínica tiene una longitud suficiente, la morfología de la pulpa puede acomodarse a la preparación dental necesaria, y la situación económica del paciente lo permite, las prótesis con anclajes internos son sin duda preferibles por razones estéticas, aunque, si la dentadura parcial con retenedores extracoronales está bien diseñada, ésta es la única ventaja que ofrecen los anclajes intracoronales, porque tanto con los retenedores externos como con los internos se debe buscar la protección de los pilares y la estabilización de sus componentes. Por ello, si la situación económica lo permite,

Materiał chroniony prawem autorskim

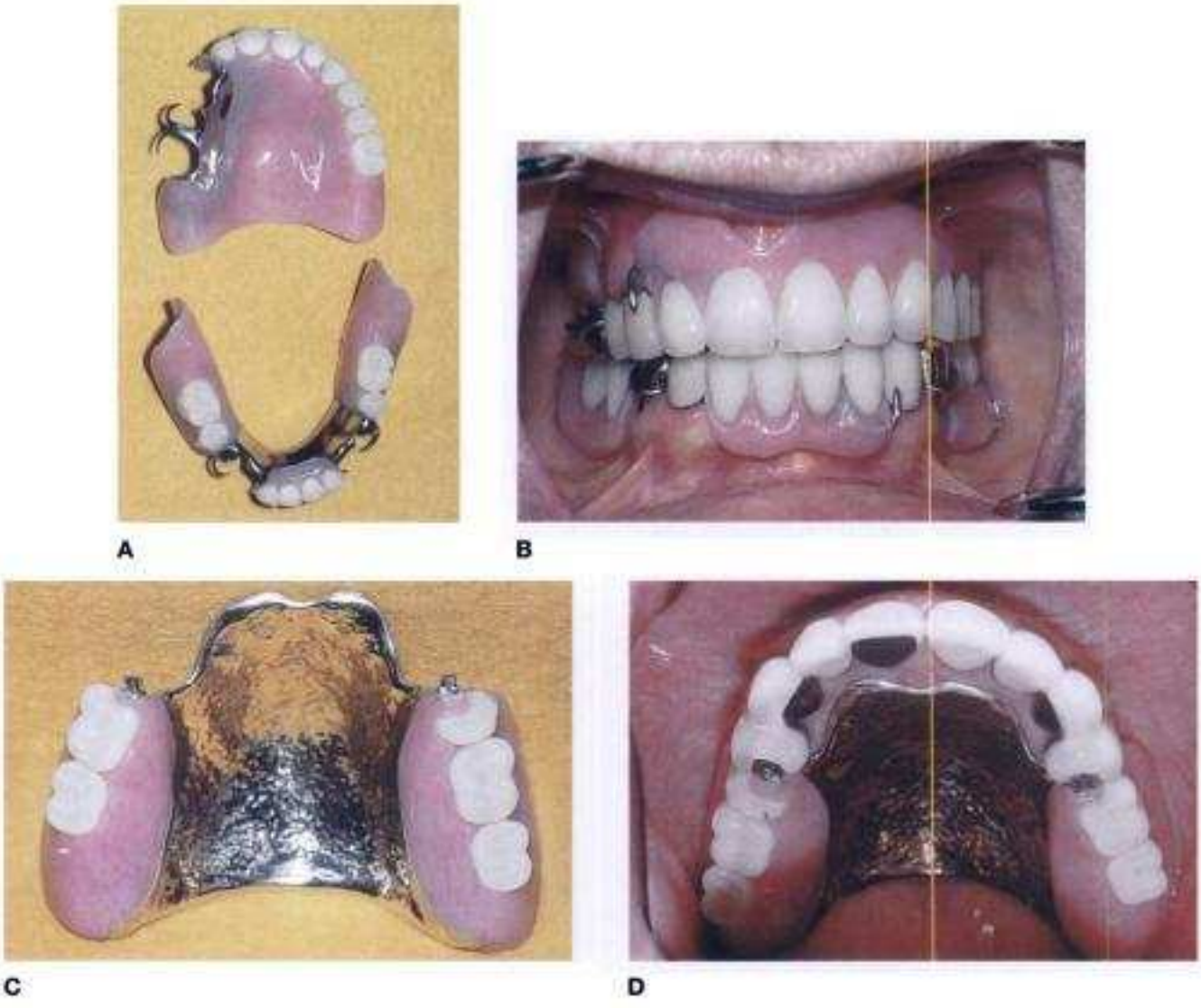

Figura 2-1 **A,** dentaduras parciales removibles retenidas con ganchos. Todos los retenedores son extracoronales sobre los dientes pilares. **B,** la prótesis anterior es colocada y vistas en oclusión. **C,** prótesis maxilar con retenedores intracoronales y recubrimiento completo del paladar. Las partes macho de los anclajes están en la superficie mesial de los dientes artificiales y son las que penetrarán en las preparaciones intracoronales. **D,** prótesis con retenedores internos en la boca del paciente. Obsérvese el perfecto encaje de las partes macho y hembra de los anclajes.

la estética ya justifica por sí sola el empleo de los anclajes internos. El empleo imprudente de anclajes internos puede producir una carga torsional excesiva en los pilares de soporte de las dentaduras parciales removibles con extensión distal, especialmente en la mandíbula.

El empleo de bisagras u otros tipos de rompefuerzas en estas circunstancias está desaconsejado. No es porque no sean eficaces, sino porque en muchas ocasiones no se emplean adecuadamente. Por ejemplo, en la arcada mandibular un rompefuerzas en una extensión distal no consigue la estabilización de la arcada opuesta, y frecuentemente somete la cresta edéntula a un trauma excesivo debido a las fuerzas horizontales y de torsión. Por ello es preferible un diseño rígido, y junto con algún tipo de gancho extracoronal es lo que se suele emplear con más frecuencia. Es probable que siga usándose hasta que se obtenga un retenedor más ampliamente aceptado.

En el Capítulo 1 se señalaba que el problema más frecuente de las dentaduras parciales removibles es el de la inestabilidad. Los dientes naturales sanos no se deben mover; por tanto, debemos esforzarnos en conseguir y mantener las prótesis tan estables como podamos con los medios disponibles. ¿Cómo podemos asegurar la estabilidad funcional?, pues bien, sabiendo que las den-

Materiał chroniony prawem autorskim

taduras parciales removibles se pueden mover cuando están sometidas a función (ya que no están cementadas a los dientes como las prótesis fijas). Es preciso tomar todas las medidas necesarias para conseguir el mejor acoplamiento de la prótesis a los dientes (y a los tejidos) para controlar la movilidad tanto como sea posible. Esto supone la preparación adecuada de los dientes naturales para obtener un contacto firme de la estructura con los dientes y los tejidos, al mismo tiempo que se consigan unos contactos simultáneos entre los dientes naturales y los dientes protésicos opuestos, manteniendo un soporte óptimo de los tejidos blandos y los dientes.

Como veremos en el Capítulo 4, el control del movimiento anticipado de nuestras prótesis se obtiene diseñando apropiadamente los componentes de la prótesis para obtener el contacto/encaje en el diente y los tejidos de forma que permitan el movimiento y la retirada de la prótesis. ¿Existen movimientos que debamos controlar que sean más importantes que otros? Desde luego, se necesita resistir el movimiento más allá de los dientes y los tejidos para evitar que la prótesis se salga de la boca. Sin embargo, las fuerzas más dañinas son las del cierre funcional durante la masticación (y en algunos pacientes, las parafunciones). Por tanto, el control de los movimientos verticales (heridas de los tejidos) y horizontales es esencial y prioritario cuando se plantea modificar los dientes (preparaciones para apoyos y componentes de estabilización), así como la comprobación del adecuado acoplamiento de la estructura a los dientes.

SEIS FASES EN LA CONFECCIÓN DE LAS PRÓTESIS PARCIALES

La confección de las dentaduras parciales se puede dividir de una forma lógica en seis fases. La primera fase se refiere a la educación del paciente. La segunda fase incluye el diagnóstico, plan de tratamiento, diseño de la estructura, secuencias del tratamiento y ejecución de las preparaciones en la boca. La tercera fase es la provisión de soporte adecuado para las dentaduras con extensión distal. La cuarta fase es el establecimiento y la comprobación de unas relaciones oclusales armónicas de los dientes con sus oponentes y con los dientes naturales remanentes. La quinta fase comprende los procedimientos de colocación inicial, con los ajustes de los contornos de las bases de la dentadura y de las superficies de carga, para asegurar la armonía oclusal, junto con una revisión de las instrucciones para que el paciente mantenga las estructuras orales y las restauraciones que se le han efectuado en grado óptimo. La sexta y última fase es el servicio de seguimiento por parte del dentista, mediante visitas de control para evaluar periódicamente la respuesta de los tejidos orales a las restauraciones y comprobar la aceptación de las restauraciones por el paciente. Lo que sigue a continuación es una revisión de estas fases. El contexto de cada fase se discute con más detalle en los correspondientes capítulos de este libro.

Educación del paciente

El término *educación del paciente* está descrito en el *Mosby's Dental Dictionary* como «el proceso de informar al paciente de las normas de salud que aseguren el consentimiento, la colaboración y un grado elevado de aceptación».

El dentista y el paciente comparten la responsabilidad en el éxito final de la prótesis parcial removible. Es absurdo esperar que el paciente conozca los beneficios de una prótesis parcial removible si no ha sido convenientemente informado. Es igualmente improbable que el paciente tenga los conocimientos suficientes para evitar el mal uso de la prótesis, o sea capaz de mantener unos cuidados bucales y de la prótesis adecuadas si no ha recibido las advertencias apropiadas.

La prótesis parcial removible mejor diseñada biológicamente está condenada a un éxito parcialmente limitado si el paciente no es capaz de ejercer los hábitos correctos de higiene oral e incumple las visitas de control, único modo de preservar las estructuras orales.

La educación del paciente debe comenzar en la primera toma de contacto y continuar durante todo el tratamiento. El protocolo educativo es especialmente importante al discutir el plan de tratamiento y el pronóstico con el paciente. La falta de responsabilidad del paciente limita el éxito del tratamiento, y todo debe quedar bien claro antes de comenzar el tratamiento definitivo. Los pacientes no acostumbran a retener toda la información que se les ofrece verbalmente por lo que se les debe dar también por escrito.

Diagnóstico, plan de tratamiento, diseño, secuencias del tratamiento y preparación de la boca

El plan de tratamiento y el diseño empiezan con la historia clínica médica y dental. El examen completo oral debe incluir la interpretación clínica y radiográfica de (1) caries, (2) estado de las restauraciones presentes, (3) estado del periodonto, (4) respuesta previa de los dientes (especialmente de los dientes pilares) y de la cresta residual al estrés, y (5) la vitalidad de los dientes remanentes. Adicionalmente la evaluación del plano oclusal, la forma de la arcada y las relaciones oclusales de los dientes remanentes se deben valorar meticulosamente mediante el examen visual y el estudio de los modelos montados en un articulador. Una vez se ha completado el diagnóstico y seleccionado la dentadura parcial removible, se secuencia el plan de tratamiento y se diseña la dentadura parcial teniendo en cuenta el soporte disponible.

El paralelizador dental (Figura 2-2) es absolutamente imprescindible en el diseño de las dentaduras parciales removibles. El paralelizador es decisivo en el diagnóstico, orienta la preparación adecuada de los dientes, y comprueba que la preparación de la boca se haya realizado correctamente. Omitir su empleo equivaldría a negar la utilidad del equipo radiológico, del espejo y la

Materiał chroniony prawem autorskim

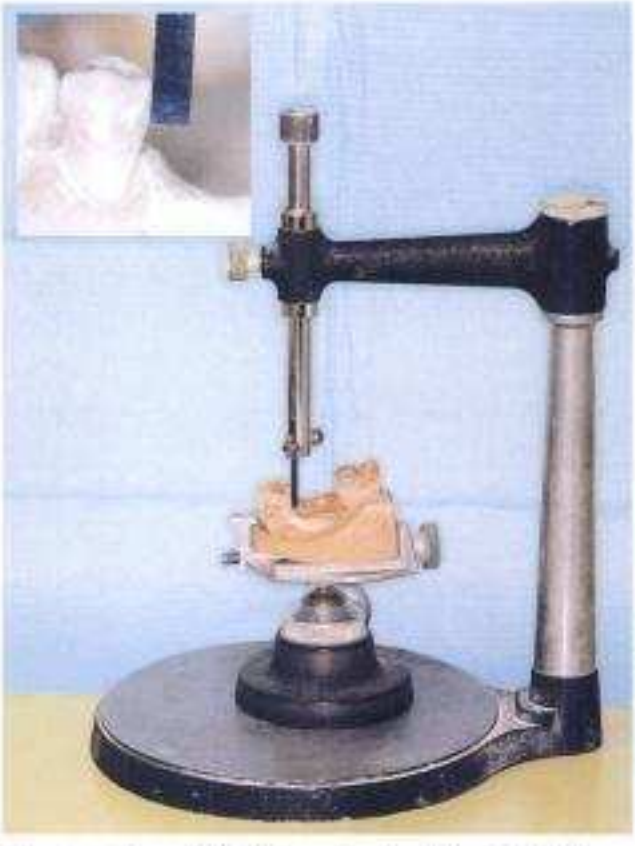

Figura 2-2 El paralelizador dental facilita el diseño de la dentadura parcial. Con este instrumento se determina en un modelo de escayola el paralelismo o la falta del mismo de los dientes pilares y otras estructuras (en el recuadro ampliado se observa el paralelismo de la superficie del plano guía). En los capítulos siguientes se comenta su empleo.

sonda exploradora o de la sonda periodontal para el diagnóstico.

Existen varios tipos de paralelizadores que con un precio moderado cumplen los propósitos diagnósticos requeridos para diseñar las prótesis parciales. En muchas consultas dentales esta fase importantísima del diagnóstico dental se delega al laboratorio dental, bien porque no se dispone de este utensilio imprescindible, bien por apatía del profesional. Esta situación convierte al técnico de laboratorio en diagnosticador, y no debemos olvidar que cualquier tratamiento clínico basado en el diagnóstico del técnico dental es responsabilidad directa del dentista. Esto equivaldría a confiar al técnico la interpretación de las radiografías y el dictamen diagnóstico.

Después del plan de tratamiento se debe programar la secuencia de las preparaciones que hay que realizar en la boca siguiendo un objetivo definido. Es obligatorio ir revisando el plan de tratamiento para asegurar la preparación de la boca necesaria para comprobar que la dentadura parcial removible ha sido secuenciada adecuadamente. Todas las restauraciones, en las secuencias apropiadas, deben cumplir el objetivo de conseguir un soporte adecuado, con estabilidad, retención y oclusión armoniosa. Puede ser necesaria la colocación de una corona o la restauración de un diente no previstas en la secuencia, o bien rehacer una restauración que pueda comprometer seriamente el éxito de la dentadura parcial. Los modelos diagnósticos sirven para estudiar y dibujar el diseño de la dentadura y las preparaciones necesarias, indicando con lápices de colores los ajustes oclusales, las rehabilitaciones de los pilares y las modificaciones a introducir.

Soporte para las prótesis con extensión distal

La tercera fase de las seis vistas en el tratamiento de los pacientes parcialmente desdentados es la obtención de un soporte adecuado para las extensiones distales. Aquí no se pueden aplicar los principios de las dentaduras parciales dentosoportadas; en éstas el soporte se realiza totalmente en los dientes pilares mediante apoyos o topes.

En las dentaduras parciales con extensión distal, el ajuste de la placa base a la mucosa de la zona desdentada no proporciona el soporte adecuado a las cargas oclusales (Figura 2-3). Tampoco se puede conseguir así ni la máxima extensión ni la fidelidad y el detalle de los bordes. Por tanto será precisa alguna impresión corregida, que se puede conseguir de varias formas, alguna de las cuales puede satisfacer los requerimientos de soporte de las prótesis con extensión distal.

Un requisito fundamental es el obtener registros bajo carga de la zona de soporte protésica, de manera que la base ajuste adecuadamente sobre la cresta durante la función. De esta manera obtenemos soporte y aseguramos su mantenimiento durante el mayor tiempo posible. Este requerimiento hace de las dentaduras con extensión distal las únicas en las que los soportes de los tejidos subyacentes en la extensión distal, sean, en lo posible, tan iguales y compatibles con el soporte de los dientes como sea posible.

Las dentaduras completas están totalmente soportadas por la mucosa y se mueven en bloque sobre los tejidos cuando están sometidas a función. Por el contrario, cualquier movimiento de una dentadura parcial es inevitablemente un movimiento de rotación, que, si se ejerce sobre la mucosa, puede producir unas fuerzas de torsión indeseables sobre los dientes pilares y una pérdida de contactos en el plano oclusal. Por ello se deben hacer todos los esfuerzos posibles para minimizar estas fuerzas y obtener el mejor soporte posible en las extensiones distales.

Normalmente ninguna técnica de impresión puede registrar adecuadamente la forma anatómica de los dientes y las estructuras adyacentes y a la vez registrar la forma de soporte de la cresta edéntula mandibular. Se debería emplear un método capaz de registrar estos tejidos tanto en la forma anatómica como en la forma funcional relacionada con el resto de la dentadura (ver Figura 2-3). Esto se puede conseguir con alguno de los métodos expuestos en el Capítulo 16.

Materiał chroniony prawem autorskim

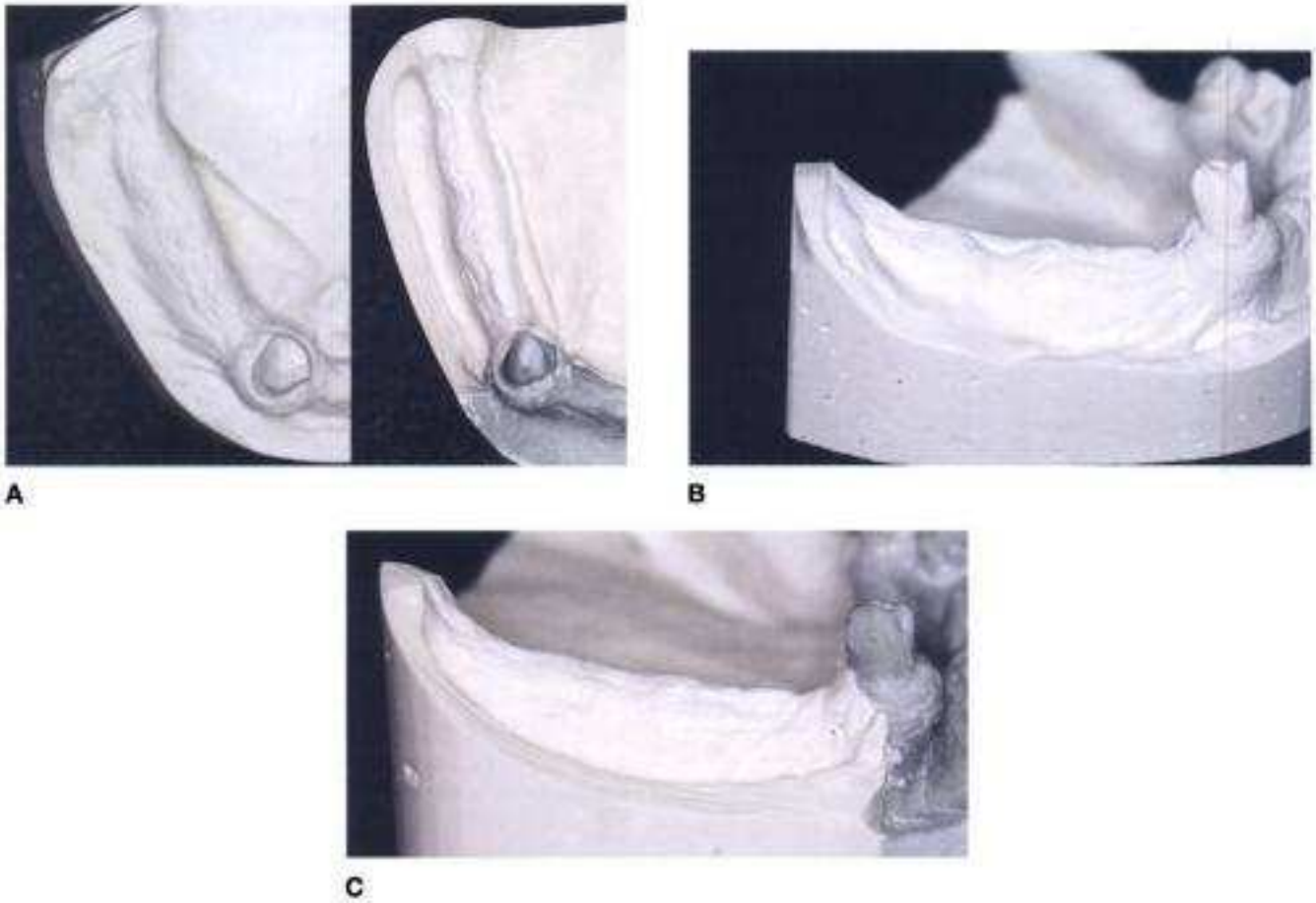

Figura 2-3 **A,** vista oclusal del modelo obtenido con la primera impresión, que reproduce la forma de la cresta anatómica (*izquierda*), y un modelo modificado de la misma cresta con la forma funcional o de soporte (*derecha*). El modelo modificado se ha obtenido de una impresión con presión selectiva en la zona vestibular, que es la principal zona de sobrecarga de la cresta mandibular residual posterior. **B,** vista vestibular de la forma anatómica de la cresta. **C,** vista vestibular de la forma funcional o de soporte de la cresta. Obsérvese que la forma de soporte de la cresta delimita con claridad la extensión de la zona disponible a cubrir por la dentadura, y que es muy diferente de la forma anatómica si la mucosa se desplaza fácilmente.

Establecimiento y comprobación de las relaciones oclusales y colocación de los dientes

En la elaboración de una dentadura parcial, tanto si es dentosoportada como mucosoportada con extensiones distales, las relaciones oclusales y la colocación de los dientes son pasos muy importantes. En las dentaduras parciales dentosoportadas, la forma de la cresta es menos importante que en las dentaduras dentomucosoportadas o mucosoportadas, ya que la cresta mucosa no debe sustentar la prótesis. Sin embargo, en las extensiones distales, los registros de las relaciones de las arcadas deben obtenerse solamente después de obtener el mejor soporte posible de la dentadura base. Esto significa construir una base o bases que proporcionen el mismo soporte que la dentadura acabada. Por consiguiente, las relaciones finales de las arcadas no se deben registrar hasta que al dentista se le entregue la estructura protésica, se compruebe su ajuste a los dientes pilares, se haya ajustado y corregido la oclusión, y se haya obtenido una nueva impresión correcta. Entonces se registrarán las relaciones intermaxilares mediante una nueva base de resina o la misma base una vez corregida.

Los registros oclusales se obtienen por varios métodos que se describen en el Capítulo 17.

Colocación inicial

La quinta fase del tratamiento comienza cuando el paciente toma posesión de la prótesis removible. Es inevitable que se produzcan mínimos cambios en las relaciones oclusales durante el procesado de las dentaduras. Se debe comprobar la armonía oclusal antes de que el paciente tome posesión de su dentadura, y así mismo

Materiał chroniony prawem autorskim

retocar las bases para que se acoplen razonablemente a la mucosa de asiento. Igualmente debe asegurarse que el paciente ha comprendido las sugerencias y recomendaciones sobre el cuidado de su dentadura y de sus estructuras orales, y de las visitas necesarias para ajustar las restauraciones. Estos aspectos del tratamiento se comentan detalladamente en el Capítulo 20.

Controles periódicos

Con la colocación y ajuste de la prótesis no finaliza el tratamiento del paciente parcialmente desdentado. La revaluación periódica del paciente es esencial para reconocer anticipadamente los cambios que se producen en las estructuras orales y poner en marcha los pasos necesarios para mantener la salud oral. En estos exámenes se debe controlar el estado de los tejidos orales, la respuesta de las restauraciones de los dientes, la prótesis, la aceptación del paciente, y su compromiso de mantener la higiene oral. Para la mayoría de pacientes es suficiente una llamada de recuerdo cada 6 meses, aunque en algunos casos se requieren controles más frecuentes. En el Capítulo 20 se ofrecen algunas sugerencias concernientes a la sexta fase del tratamiento.

MOTIVOS DE FRACASO DE LAS PRÓTESIS PARCIALES RETENIDAS CON GANCHOS

La experiencia de las dentaduras parciales retenidas con ganchos según los métodos señalados ha probado su eficacia y justifica su empleo continuado. La objeción de la visibilidad de los ganchos se puede minimizar con brazos de alambre activable. Las dentaduras parciales con ganchos, adecuadamente diseñadas, tienen pocas contraindicaciones. Todas las objeciones a este tipo de prótesis se pueden eliminar si señalamos los defectos que aparecen en la preparación de la boca, el diseño y confección de la dentadura, y la educación del paciente. Veamos algunos:

En el diagnóstico y plan de tratamiento

1. Diagnóstico inadecuado.
2. No emplear paralelizador o emplear uno inadecuado.

En los procedimientos de preparación de la boca

1. Falta de secuenciación adecuada en los procedimientos de preparación de la boca.
2. Preparación inadecuada, generalmente por planteamiento insuficiente del diseño de la dentadura o por incapacidad de juzgar si las preparaciones son las adecuadas.
3. Fallo en conseguir el estado de salud óptimo de los tejidos de soporte antes de la toma de impresiones.
4. Impresiones inadecuadas de los tejidos duros y blandos.

En el diseño de la estructura

1. Fallo en la colocación y el tamaño de los apoyos y topes.
2. Flexibilidad o localización incorrecta de los conectores mayores y menores.
3. Diseño incorrecto de los ganchos.
4. Empleo de ganchos poco flexibles, demasiado anchos o poco estéticos.

En los procedimientos de laboratorio

1. Problemas en la preparación del modelo maestro:
   a. Impresión imprecisa.
   b. Vaciado de la impresión incorrecto.
   c. Incompatibilidad de los materiales de impresión del yeso.
2. Fallo en suministrar al técnico de laboratorio el diseño protésico adecuado y la información necesaria para llevarlo a cabo.
3. Fallo del técnico en la realización del diseño y en las instrucciones dadas por escrito.

En el soporte de la dentadura

1. Recubrimiento inadecuado de los tejidos de asiento de la dentadura.
2. Error al registrar el tejido de soporte en forma funcional.

En la oclusión

1. Fracaso en la obtención de una oclusión armónica.
2. Error en el uso de materiales compatibles con las superficies oclusales oponentes.

En la relación paciente-dentista

1. Fallo del dentista en ofrecer información adecuada sobre los cuidados y el uso de la prótesis.
2. Fallo del dentista al no ofrecer al paciente la posibilidad de un adecuado mantenimiento.
3. Fallo del paciente en no seguir el régimen de cuidados dentales y no acudir a las visitas de control.

Una dentadura parcial removible diseñada y elaborada sin caer en los errores y deficiencias señaladas prueba que este tipo de prótesis pueden actuar funcionalmente, son estéticamente aceptables y de larga duración, sin dañar las estructuras de soporte. La prueba que demuestra la validez de este tipo de restauraciones es que (1) permite el tratamiento de un gran número de pacientes a un coste razonable; (2) ofrece restauraciones cómodas y eficientes durante mucho tiempo, con un soporte adecuado y manteniendo las relaciones de contacto oclusal; (3) mantiene los pilares sanos sin caries ni enfermedad periodontal; (4) mantiene la salud de los tejidos de soporte, y (5) permite que la dentadura parcial sea un servicio definitivo y no simplemente un tratamiento provisional.

Las dentaduras parciales removibles construidas siguiendo estos conceptos contribuyen a que la prótesis dental considere como objetivos propios pro-

Materiał chroniony prawem autorskim

moción de la salud oral y la restauración de bocas parcialmente desdentadas, evitando así la necesidad de las dentaduras completas.

AYUDA A LA AUTOEVALUACIÓN

1. En orden cronológico cite las seis fases secuenciales del tratamiento de los pacientes desdentados con prótesis removible parcial.
2. Si el dentista y el paciente comparten la responsabilidad en el éxito del tratamiento, ¿de qué forma debemos tratar a los pacientes para que acepten su responsabilidad?
3. Como el planteamiento del tratamiento es únicamente responsabilidad del dentista, ¿cuál de los siguientes componentes se puede omitir como no contributivo al tratamiento total: (1) la historia clínica completa, (2) la historia de experiencias dentales anteriores, (3) la exploración oral, (4) el examen radiográfico, (5) la evaluación de las relaciones oclusales de los dientes remanentes, (6) el estudio de los modelos diagnósticos, (7) el precio u (8) los deseos del paciente?
4. El diseño específico de una restauración removible se debe plantear antes de los procedimientos de preparación de la boca. ¿El dentista (*puede o no debería*) delegar la responsabilidad del diseño al técnico de laboratorio?
5. ¿La estabilidad de las restauraciones removibles (*es o no*) necesaria para mantener la salud de las estructuras orales. Una prótesis dentosoportada (*puede o no*) ser más estable que una soportada por dientes y mucosa residual?
6. En la quinta fase del tratamiento (colocación inicial de la dentadura) se deben hacer tres cosas antes de que el paciente tome posesión de ella. Dos de ellas son: (1) corrección de los contornos de la base y de las discrepancias oclusales ocurridas durante el procesamiento, y (2) insistir en la educación del paciente y la necesidad de las posteriores visitas de control. ¿Qué otro paso se debe completar en este momento?
7. ¿Qué utilidad tienen las visitas de control en los pacientes con prótesis parciales removibles?
8. ¿Cuál es la principal razón de que las dentaduras parciales con ganchos se empleen con más frecuencia que las de anclajes internos?
9. Las deficiencias en el diseño y la fabricación y las relacionadas con la educación del paciente limitan el éxito de las prótesis parciales removibles. Evitando estas deficiencias contribuimos a conseguir los objetivos que persigue la prótesis dental. Estos objetivos son —_____, _____ y _____.

Materiał chroniony prawem autorskim

3

CLASIFICACIÓN DE ARCADAS PARCIALMENTE EDÉNTULAS

Requerimientos para que un método de clasificación sea aceptable
Clasificación de Kennedy
Reglas de Applegate aplicables a la clasificación de Kennedy
Ayuda a la autoevaluación

Los estudios actuales revelan que la prevalencia de la pérdida de dientes ha sufrido un considerable descenso en las últimas décadas. No obstante, persiste una variación significativa en su distribución. Es conveniente, pues, agrupar las combinaciones más frecuentes y clasificarlas para facilitar el manejo de los pacientes parcialmente desdentados. Actualmente existen varias clasificaciones en uso. Esta diversidad ha originado confusiones y desacuerdos al determinar qué clasificación es la que describe con más exactitud todas las variaciones posibles y, por tanto, se debe adoptar.

La clasificación más familiar fue propuesta originalmente por Kennedy, Cummer y Bailyn. Otros que propusieron más clasificaciones fueron Beckett, Godfrey, Swenson, Friedman, Wilson, Skinner, Applegate, Avant, Miller y otros. Es evidente que se debería intentar una combinación de lo mejor de cada clasificación con objeto de adoptar una que fuese universal.

Recientemente se ha propuesto una clasificación basada en criterios diagnósticos[1] con el fin de facilitar el tratamiento, en muchos casos complejo. Las cuatro grandes categorías diagnósticas tienen en cuenta: la localización y extensión de las áreas edéntulas, el estado de los pilares, las características oclusales y las características de la cresta residual. Las ventajas que pueda tener esta clasificación sobre otras en uso son discutibles.

El método de clasificación de Kennedy es probablemente el más aceptado. En este libro, y por su empleo más universal, utilizamos dicha clasificación con objeto de simplificar el problema y facilitar la comunicación. En la sección de Lecturas recomendadas el lector encontrará más información sobre otras clasificaciones.

Las clasificaciones actuales de las arcadas parcialmente desdentadas son descriptivas, y las dentaduras parciales removibles que restauran cada clase reciben el mismo nombre que el tipo de arcada. Por ejemplo, hablamos de una dentadura parcial removible de clase III o de clase I. Resulta más sencillo decir «una dentadura parcial clase II» significa que hablamos de «una dentadura parcial que restaura una arcada parcialmente edéntula de clase II».

REQUERIMIENTOS PARA QUE UN MÉTODO DE CLASIFICACIÓN SEA ACEPTABLE

La clasificación de una arcada parcialmente desdentada debe satisfacer los siguientes requisitos:

1. Debe permitir la representación visual inmediata del tipo de arcada que se considere.
2. Debe permitir la diferenciación inmediata entre las dentaduras parciales dentosoportadas y las dentomucosoportadas.
3. Debe ser universalmente aceptada.

Materiał chroniony prawem autorskim

CLASIFICACIÓN DE KENNEDY

El método de clasificación de Kennedy fue propuesto originalmente por el Dr. Edward Kennedy en 1925 y, al igual que las clasificaciones de Bailyn y Skinner, intenta agrupar las arcadas parcialmente desdentadas para que se puedan establecer unos principios que faciliten el diseño de cada situación (Figura 3-1).

Kennedy dividió las arcadas parcialmente desdentadas en cuatro tipos básicos a los que añadió modificaciones, las áreas edéntulas, que presentan alguna diferencia con las clases básicas (Figura 3-2).

La clasificación de Kennedy es la siguiente:

Clase I Áreas edéntulas bilaterales posteriores a los dientes naturales.

Clase II Área edéntula unilateral posterior a los dientes naturales remanentes.

Clase III Área edéntula unilateral con dientes naturales remanentes delante o detrás del área edéntula.

Clase IV Área edéntula única bilateral (que atraviesa la línea media), anterior a los dientes naturales remanentes.

Una de las principales ventajas del método de Kennedy es que permite visualizar inmediatamente la arcada parcialmente desdentada y distingue fácilmente las prótesis dentosoportadas de las dentomucosoportadas. Los profesionales que lo han asimilado y además están familiarizados con los principios de diseño de las dentaduras parciales, pueden relacionar rápidamente el tipo de arcada con el diseño que deben emplear para construir la prótesis. Con esta clasificación se pueden afrontar, con lógica, los problemas que se plantean en el diagnóstico, plan de tratamiento y elaboración de las restauraciones, aunque ninguna clasificación se debe

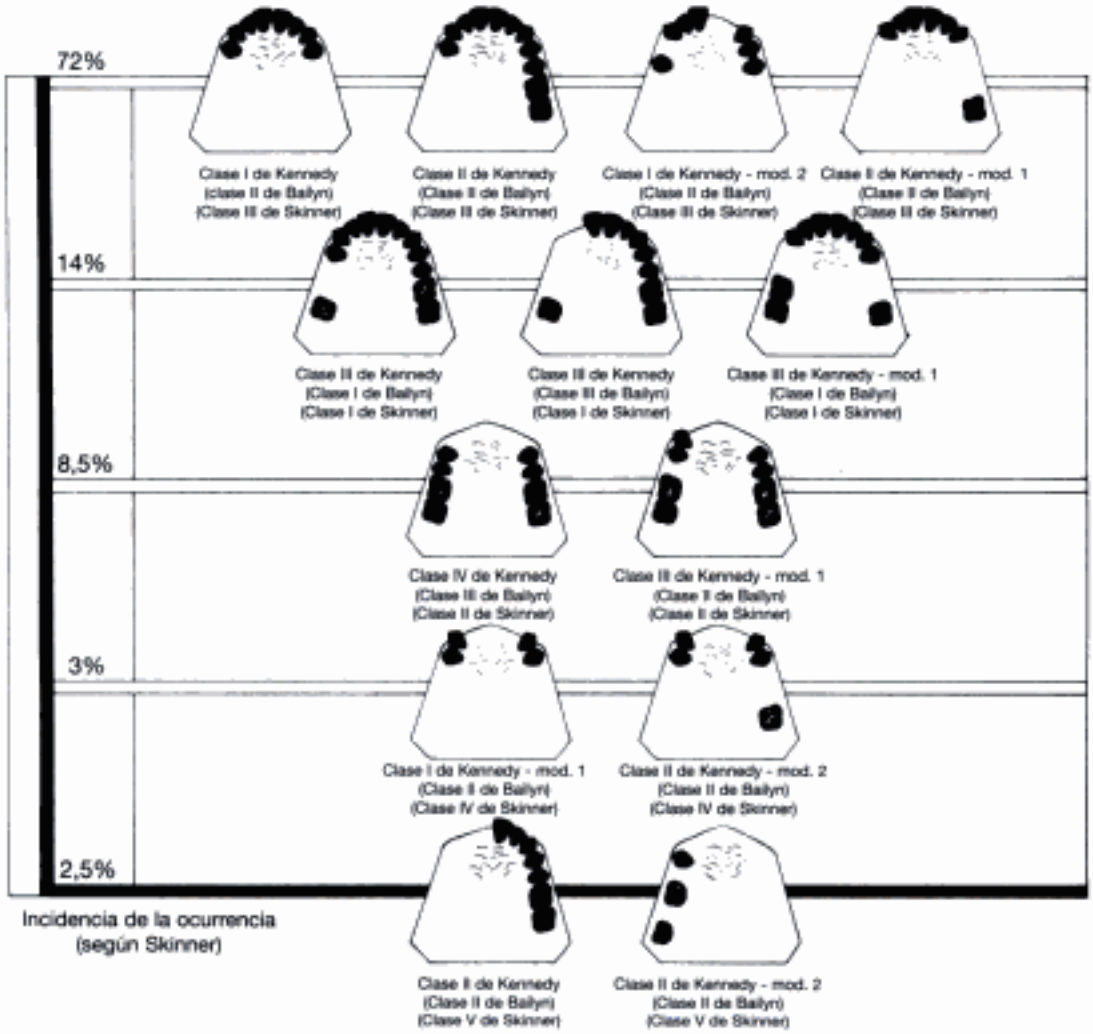

Figura 3-1 Ejemplos de arcadas parcialmente edéntulas según la clasificación de Kennedy, Bailyn y Skinner.

Materiał chroniony prawem autorskim

A

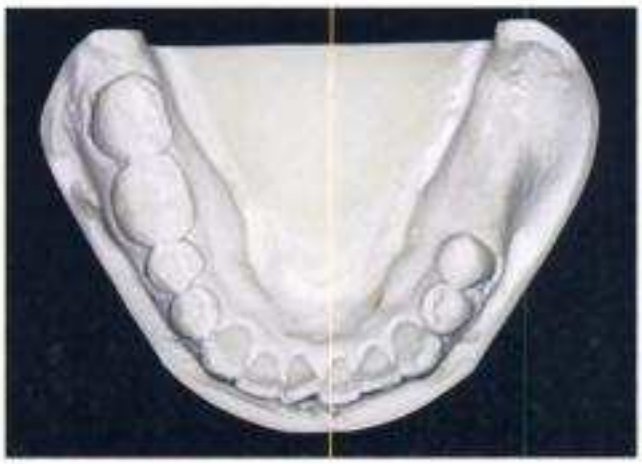

B

C

D

E

F

Figura 3-2 Clasificación de Kennedy con ejemplos de modificaciones. **A,** arcada maxilar de clase I. **B,** arcada mandibular de clase II. **C,** arcada mandibular de clase III. **D,** arcada maxilar de clase IV. **E,** arcada mandibular de clase II, modificación 1. **F,** arcada maxilar de clase II, modificación 1.

(Continúa)

Materiał chroniony prawem autorskim

G

H

Figura 3-2 (*Cont.*) **G,** arcada mandibular de clase II, modificación 2. **H,** arcada maxilar de clase III, modificación 2.

utilizar para estereotipar ni limitar los conceptos de diseño.

REGLAS DE APPLEGATE APLICABLES A LA CLASIFICACIÓN DE KENNEDY

La clasificación de Kennedy es difícilmente aplicable en cada situación si no se siguen ciertas reglas. Applegate aportó ocho reglas aplicables al método de Kennedy (Cuadro 3-1).

Aunque al principio puede existir cierta confusión para saber si la clase I se refiere a dos áreas edéntulas y la clase II solamente a una, los principios del diseño hacen que esta distinción tenga una lógica. Kennedy situaba la clase II con extensión distal unilateral entre la clase I con extensión distal bilateral y la clase III dentosoportada, porque las dentaduras parciales de clase II podían presentar características de ambas, especialmente cuando existe alguna modificación dentosoportada, y como tiene una base mucosoportada se puede considerar

CUADRO 3-1 Reglas de aplicación del método de Kennedy

Regla 1
La clasificación se debe establecer después de las extracciones de los dientes que podrían alterar la clasificación original

Regla 2
Si se ha perdido un tercer molar y no se ha reemplazado, no se debe tener en cuenta en la clasificación

Regla 3
Si existe un tercer molar y se emplea como pilar, se debe tener en cuenta en la clasificación

Regla 4
Si se pierde un segundo molar y no se reemplaza, no se debe tener en cuenta en la clasificación (p. ej., en el caso de que el segundo molar opuesto está asimismo ausente y no se haya reemplazado)

Regla 5
El área (o áreas) edéntula más posterior es la que determina la clasificación

Regla 6
Las áreas edéntulas, que no determinan la clasificación se refieren como *modificaciones* y se designan por un número

Regla 7
La extensión de las modificaciones no se tiene en cuenta, solamente el número de áreas edéntulas adicionales

Regla 8
No puede haber modificaciones en las arcadas de la clase IV. (Otras áreas edéntulas posteriores a las áreas únicas bilaterales que crucen la línea media determinarían, en cambio, la clasificación; ver Regla 5.)

Materiał chroniony prawem autorskim

también como una dentadura parcial de clase I. Sin embargo, con frecuencia existe un componente dento-soportado o de clase III en otra parte de la arcada. De este modo, las dentaduras parciales de clase II se clasifican directamente entre la clase I y la clase III porque encarnan las características comunes de ambas clases. Teniendo en cuenta que el diseño se basa en el tipo de arcada, recordando la clasificación original de Kennedy la aplicación de sus principios queda simplificada.

AYUDA A LA AUTOEVALUACIÓN

1. ¿Está de acuerdo en que el primer objetivo de una clasificación es mejorar la comunicación entre los dentistas? Argumente su respuesta.
2. Se han propuesto muchas clasificaciones; sin embargo, la más ampliamente aceptada en Estados Unidos es la propuesta por _____ en 1925.
3. Una clasificación de los casos parcialmente desdentados debe satisfacer por lo menos tres requerimientos. Señálelos.
4. Kennedy dividió todas las arcadas parcialmente edéntulas en _____ tipos principales.
5. ¿Qué significa una modificación del espacio?
6. Según Skinner, ¿cuál de las dos clases de arcadas parcialmente edéntulas tiene mayor incidencia?
7. El Dr. O.C. Applegate contribuyó enormemente a la difusión de la clasificación original de Kennedy. ¿Cuál fue su contribución?
8. Clasifique las arcadas parcialmente edéntulas expuestas en la Figura 3-3.

BIBLIOGRAFÍA

1. McGarry TJ, Nimmo A, Skiba JF, et al: Classification system for partial edentulism, J Prosthodont 11(3): 181-193, 2002.

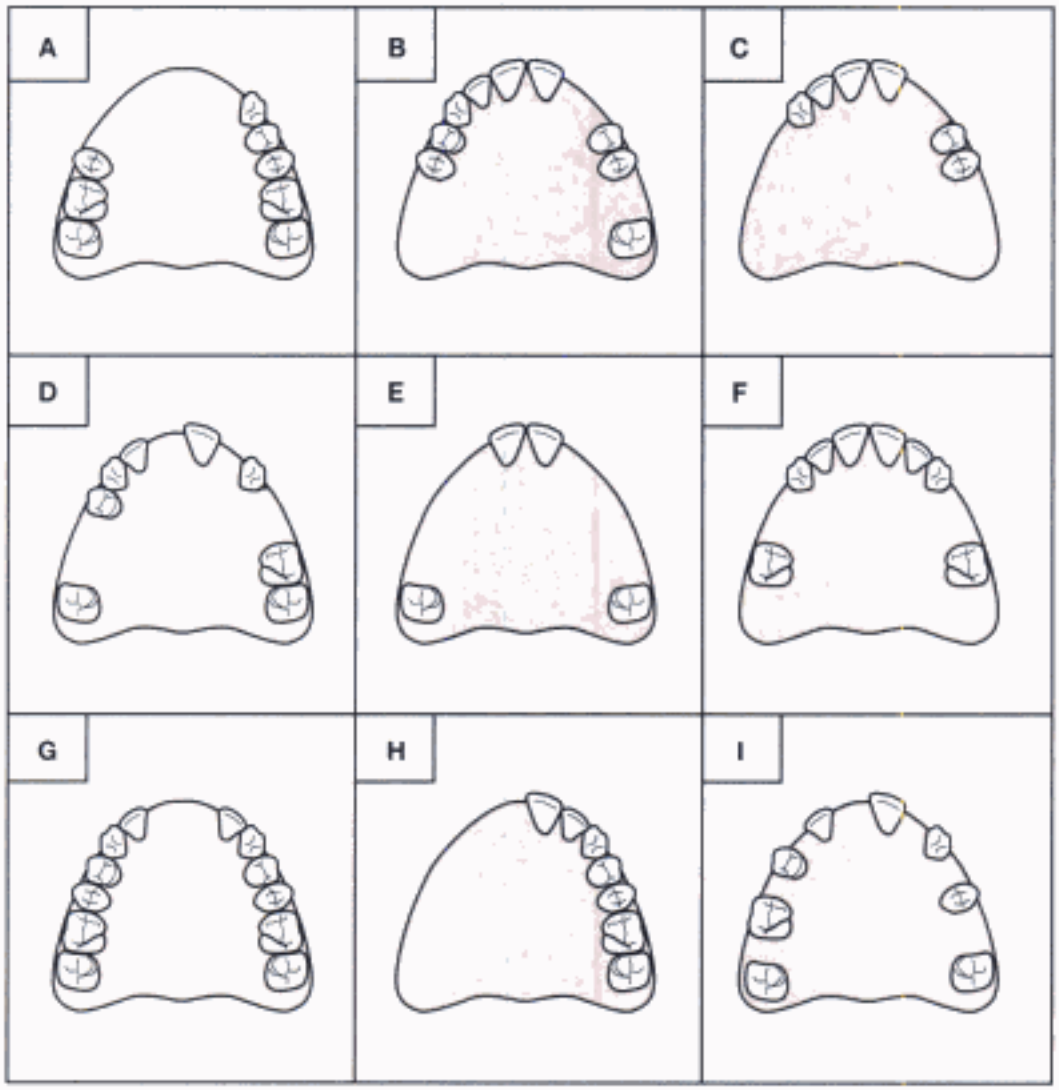

Figura 3-3 Nueve configuraciones de arcadas parcialmente edéntulas.

Materiał chroniony prawem autorskim

4

BIOMECÁNICA DE LAS PRÓTESIS PARCIALES REMOVIBLES

Biomecánica y soluciones de diseño
Consideraciones biomecánicas
Posibles movimientos de las prótesis parciales
Ayuda a la autoevaluación

Como se ha señalado en el Capítulo 1, el objetivo de la prótesis es ofrecer una dentadura parcial removible, funcionalmente útil, con todas las garantías avaladas por nuestro esfuerzo en conseguir la máxima estabilidad. Puesto que las prótesis parciales removibles no están ancladas rígidamente a los dientes, el control de los movimientos cuando están sometidas a cargas funcionales es esencial para impedir el desplazamiento. Las consecuencias que tiene el movimiento de la prótesis cuando está sometida a presión se deben a que la fuerza se aplica sobre los dientes y los tejidos que están en contacto con la dentadura. Es importante que este esfuerzo no exceda el nivel de tolerancia fisiológica, que es el índice de estímulo mecánico que puede resistir un sistema sin desorganizarse ni padecer consecuencias traumáticas. En términos de ingeniería mecánica, las prótesis inducen un estrés en los tejidos equivalente a la fuerza aplicada a lo largo del área de contacto con los dientes y los tejidos. El mismo estrés actúa produciendo tensión en los tejidos de soporte, que se traduce en una carga de desplazamiento en los dientes y los tejidos. La forma en que actúa este fenómeno mecánico dentro del entorno biológico es única para cada paciente, y se puede cuantificar en términos de biomecánica: al diseñar las dentaduras parciales removibles hay que conseguir y mantener la estabilidad siguiendo unos principios biomecánicos básicos que son específicos para cada boca. La higiene oral y el mantenimiento adecuado de las prótesis son igualmente indispensables para que los beneficios conseguidos con la biomecánica se mantengan el mayor tiempo posible.

BIOMECÁNICA Y SOLUCIONES DE DISEÑO

El diseño de las dentaduras parciales removibles tiene por objeto confeccionar prótesis que puedan entrar y salir de la boca y, por tanto, no pueden estar conectadas rígidamente a los dientes o a los tejidos. Esto hace que puedan sufrir movimientos durante las cargas funcionales, como las de la masticación. Es importante que los profesionales conozcan estos posibles movimientos y puedan obtener un diseño adecuado para controlarlos. La forma de conseguirlo no siempre es fácil para el profesional poco experimentado, para quien puede ser útil considerarlo como un ejercicio de creación artística.

Proyectar una dentadura parcial removible es semejante al complejo problema que se presenta en la ingeniería convencional cuando se trata de diseñar sin límites precisos y mal estructurados: *sin límites precisos* significa que los problemas tienen más de una solución, y *mal estructurado* quiere decir que las soluciones no son resultado de fórmulas matemáticas reguladas y organizadas de alguna manera. El proceso de diseñar consta de una serie de pasos que conducen a la solución del problema: estos pasos son, identificar la necesidad, definir el problema, establecer los objetivos del diseño, estudiar la información y los datos disponibles, formular un diseño racional, investigar y evaluar las soluciones alternativas, y finalmente hallar la solución (es decir, la toma de decisión y la comunicación de las posibles soluciones) (Cuadro 4-1).

Materiał chroniony prawem autorskim

CUADRO 4-1 Procedimientos de diseño de las dentaduras parciales removibles

Necesidad
Reemplazo de dientes

Definición de problema
Provisión de prótesis removibles estables

Objetivos
Movimiento funcional limitado con tolerancia dentomucosa

Información de fondo
Fuerza de oclusión, carácter de la «carga-desplazamiento» de los tejidos y potencial de movimiento, principios biomecánicos aplicados a las características específicas de cada boca, partes componentes de las dentaduras parciales removibles destinadas al control de los movimientos

Elección de la solución (entre alternativas) a aplicar
Según experiencias previas, principios y conceptos aprendidos en las escuelas y libros de texto, investigación clínica aplicable

El diseño racional debe nacer lógicamente del análisis y la consideración de que cada boca es única y diferente. Sin embargo, es posible aplicar «soluciones» alternativas, y precisamente la valoración de las ventajas que presenta cada solución es lo que en ocasiones confunde a los profesionales.

Las siguientes consideraciones biomecánicas proporcionan el fundamento necesario para comprender los potenciales movimientos de las dentaduras parciales removibles, y en los siguientes capítulos se estudian los diferentes componentes y su aplicación para diseñar y controlar estos movimientos de las prótesis.

CONSIDERACIONES BIOMECÁNICAS

Como señaló Maxfield, «La experiencia enseña claramente que la capacidad que tienen las cosas vivientes para tolerar las fuerzas depende de su magnitud e intensidad». Las estructuras de soporte de las prótesis parciales removibles (dientes pilares y crestas mucosas residuales) son elementos vivientes y están sujetos a fuerzas. La capacidad de resistencia de estas estructuras depende de lo siguiente: ¿qué fuerzas requieren resistencia?, ¿cuáles son la duración e intensidad de estas fuerzas?, ¿cuál es la capacidad del diente y/o la mucosa para resistir estas fuerzas?, ¿qué influencia tiene el material en la resistencia de los dientes y tejidos?, ¿cambia la resistencia con el tiempo?

El estudio de las fuerzas inherentes a la cavidad oral es esencial, y debe incluir la dirección, duración, frecuencia y magnitud de la fuerza. En último término, el soporte para la prótesis removible lo proporciona el hueso (es decir, el hueso alveolar a través del ligamento periodontal, y la cresta residual a través de los tejidos blandos que la recubren). Si las fuerzas potencialmente destructivas se minimizan no se sobrepasa la tolerancia fisiológica de las estructuras de soporte, ni aparecerán cambios patológicos. Las fuerzas que se producen durante la función de las prótesis removibles se pueden dirigir y distribuir ampliamente, y asimismo se puede reducir su efecto con un diseño apropiado en el que la selección y localización de sus componentes estén en consonancia con una oclusión armónica.

El diseño de las dentaduras parciales removibles precisa tener en cuenta ciertas consideraciones mecánicas y biológicas. La mayoría de dentistas son capaces de aplicar los sencillos principios mecánicos a la hora de diseñar una dentadura parcial removible. Así, todo el mundo sabe que la tapa de un bote de pintura se puede sacar más fácilmente con un destornillador que con una moneda. Cuanto más largo es el mango menos esfuerzo (fuerza) se requiere por una simple aplicación del mecanismo de palanca. De la misma manera, un sistema de palanca que estaría representado por una prótesis parcial removible con extensión distal podría ampliar la fuerza de la oclusión aplicada a los pilares terminales, cosa que sería indeseable.

Tylman señaló que «Es esencial actuar con gran precaución y reserva cuando se interpretan fenómenos calculados de forma totalmente matemática». Sin embargo, el conocimiento de las máquinas sencillas y su funcionamiento aplicado al diseño de las dentaduras parciales removibles contribuyen a lograr los objetivos necesarios para preservar las estructuras orales. Sin este conocimiento una dentadura parcial removible puede ser diseñada inconscientemente como una máquina destructora.

Las máquinas se pueden clasificar en dos categorías generales: simples y complejas. Las máquinas complejas son combinaciones a la vez de muchas máquinas simples. Las seis máquinas simples son la palanca, la cuña, el tornillo, la rueda con su eje, la polea y el plano inclinado (Figura 4-1). De entre éstas, la palanca y el plano inclinado son las que se deberán evitar al proyectar una dentadura parcial removible.

En su forma más simple una palanca es una barra rígida soportada en algún punto de su longitud. Puede descansar con su extremo colocado encima del soporte o más allá. El punto de soporte de la palanca se denomina *fulcro*, alrededor del cual se mueve la palanca (Figura 4-2).

En la Figura 4-3 se muestra el movimiento rotacional de una base en extensión cuando actúa una fuerza sobre la dentadura. Esta rotación está relacionada con los tres planos craneales según las diferentes características de soporte de los dientes pilares y los tejidos blandos que recubren la cresta residual. Aunque el movimiento real de la dentadura puede ser pequeño, la fuerza de palanca

Materiał chroniony prawem autorskim

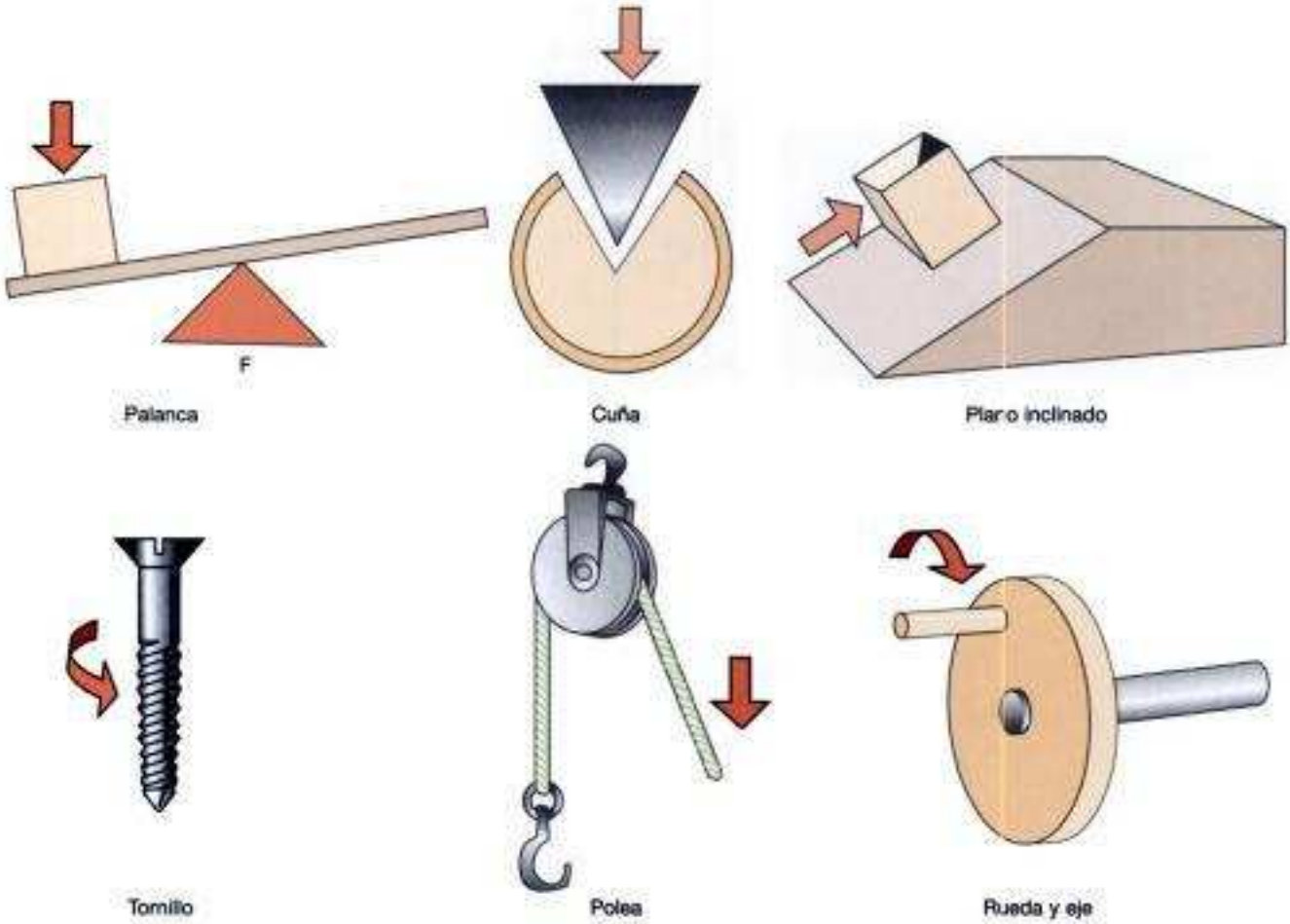

Figura 4-1 Seis máquinas simples: palanca, cuña, plano inclinado, tornillo, polea y rueda. El fulcro, la cuña y el plano inclinado están relacionados con el diseño de las dentaduras parciales removibles porque el brazo de potencia no se puede controlar adecuadamente. *F*: fulcro.

que se ejerce sobre los dientes pilares resulta particularmente dañina, sobre todo si las medidas higiénicas de mantenimiento de la prótesis son escasas. Existen tres tipos de palancas: de primero, segundo y tercer género (ver Figura 4-2). El potencial de un sistema de palanca para ampliar una fuerza se puede ver en la Figura 4-4. Un cantiléver es una barra con un extremo que actúa como una palanca de primera clase (Figura 4-5); es un diseño que se debe evitar (Figura 4-6). En las Figuras 4-7 y 4-8 se muestran otros ejemplos de palancas y diseños para evitar o minimizar su potencial efecto destructivo.

Los dientes soportan mejor las fuerzas dirigidas verticalmente que las otras, como las de torsión y las horizontales. Esta observación clínica tiene una explicación racional, ya que para resistir las fuerzas verticales se activan más fibras periodontales que para resistir las fuerzas no verticales (Figura 4-9).

La dentaduras parciales removibles con extensión distal experimentan una rotación cuando se aplican fuerzas en los dientes situados encima de las bases. Como esta rotación puede crear fuerzas predominantemente no verticales, es de extraordinaria importancia localizar los componentes retentivos y estabilizadores relacionados con el eje central de rotación de los pilares. Un diente pilar tolera mejor las fuerzas no verticales si estas fuerzas se aplican lo más cerca posible del eje horizontal de rotación del diente (Figura 4-10). Para localizar los componentes de los ganchos más favorables a los ejes horizontales de los pilares, se debe modificar el contorno de las superficies axiales de los dientes (Figura 4-11).

POSIBLES MOVIMIENTOS DE LAS PRÓTESIS PARCIALES

Los retenedores directos funcionan minimizando el desplazamiento vertical, pero cuando las bases en extensión se desplazan hacia fuera u horizontalmente sobre el

Materiał chroniony prawem autorskim

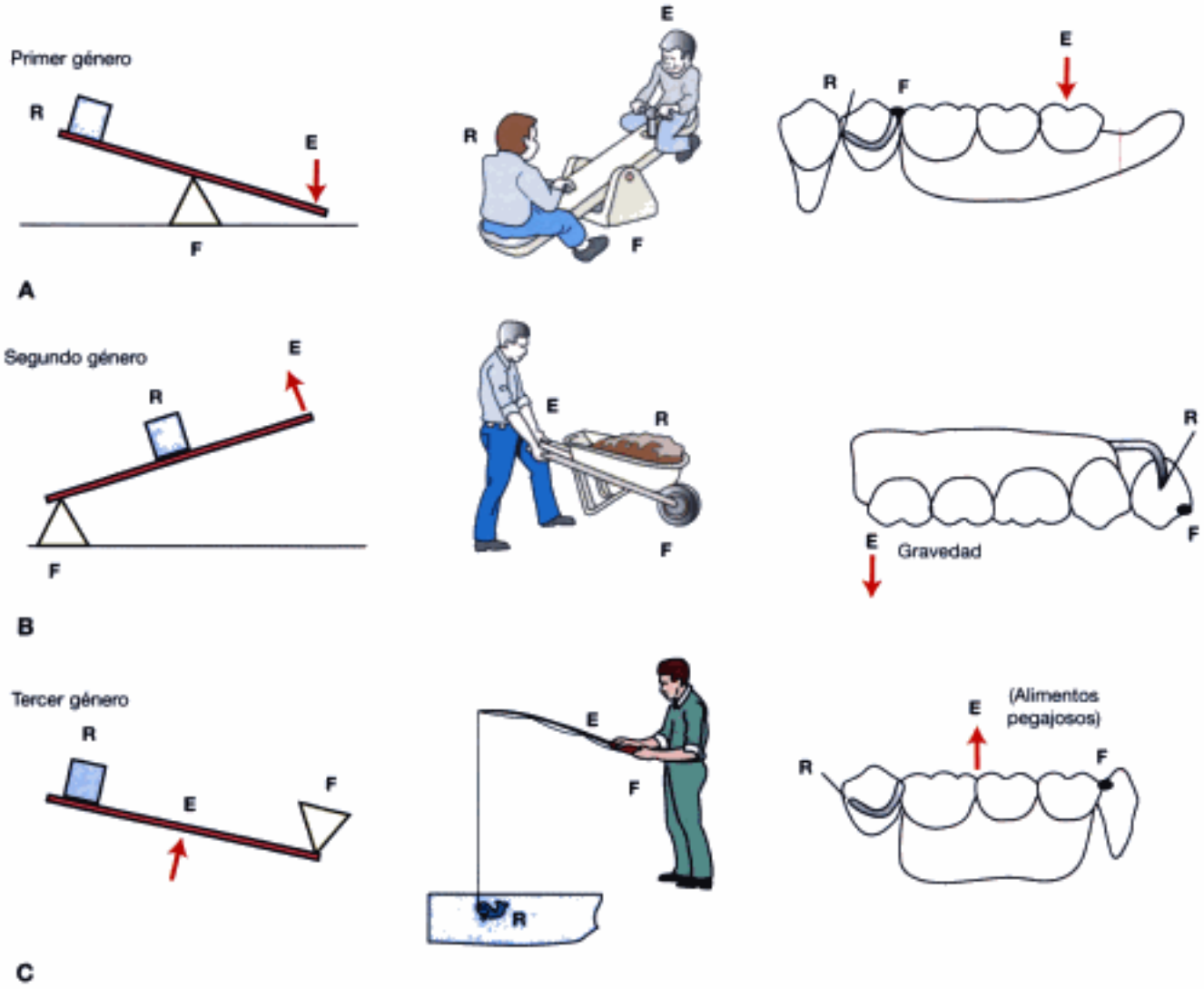

Figura 4-2 **A-C,** los tres géneros de palancas. La clasificación se basa en la localización del fulcro (*F*), la resistencia (*R*) y la dirección del esfuerzo (fuerza) (*E*). En términos dentales, *E* puede representar tanto la fuerza de la oclusión como la gravedad; *F* puede ser una superficie del diente o un tope oclusal, y *R* es la resistencia proporcionada por un retenedor directo o la superficie de un plano guía.

tejido subyacente se produce algún movimiento de rotación. Desgraciadamente, estos posibles movimientos no aparecen de forma independiente sino que acostumbran a ser dinámicos y simultáneos. El mayor movimiento aparece en las prótesis dentomucosoportadas, porque los tejidos de soporte deben compartir las cargas funcionales con los dientes. El movimiento de la base de extensión distal hacia la cresta mucosa es proporcional a la calidad del tejido, la precisión y extensión de la base, y la cantidad de carga funcional aplicada. Para controlar los desplazamientos de las prótesis se deben estudiar todos los movimientos de rotación posibles y los ejes alrededor de los que se producen, y de esta forma comprender las modificaciones que hemos de introducir en los diferentes componentes de las dentaduras.

Un posible movimiento es el de rotación alrededor de un eje que atraviesa los pilares más posteriores. Este eje puede estar en los apoyos oclusales o en otra porción rígida de cualquier complejo de retención directa localizado por oclusal o incisal a la altura del máximo contorno de los pilares principales (ver Figuras 4-6 y 4-7). Este eje, conocido como *línea de fulcro*, es el centro de rotación cuando la base de extensión distal se mueve en dirección a los tejidos de soporte al aplicar

Materiał chroniony prawem autorskim

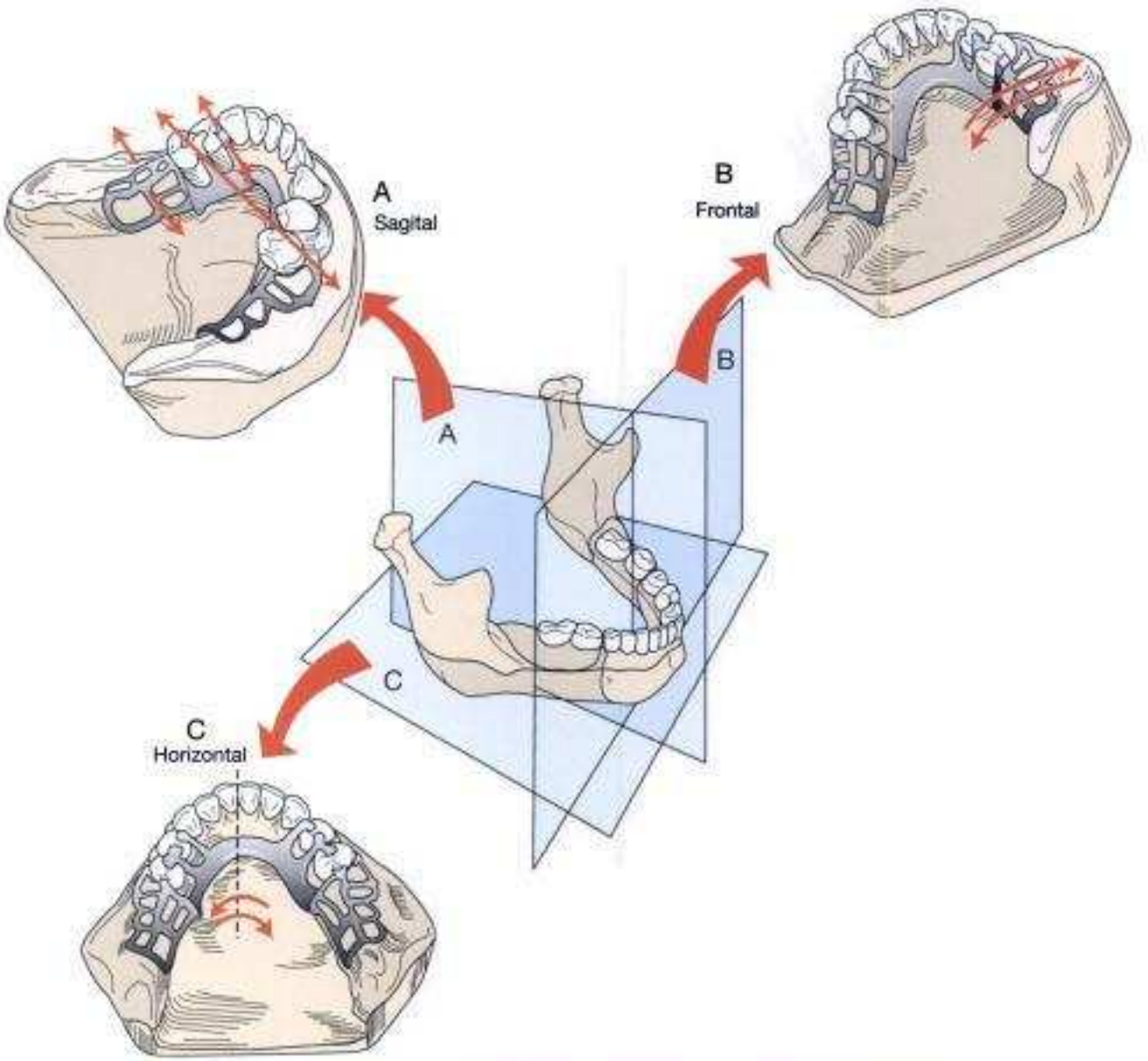

Figura 4-3 Las dentaduras parciales removibles con extensión distal sufren una rotación cuando la fuerza se dirige sobre la base de la dentadura. La diferente elasticidad del ligamento periodontal de los dientes pilares y de los tejidos blandos que recubren la cresta residual permiten esta rotación. La rotación de la prótesis más que una sola dirección sería una combinación de varias direcciones. Los tres movimientos posibles de las dentaduras con extensiones cistales son **A,** rotación alrededor de una línea de fulcro que pasa por los pilares más posteriores, cuando la base de la dentadura se mueve verticalmente acercándose o alejándose de la cresta mucosa residual; **B,** rotación alrededor de un eje longitudinal formado por la cresta del hueso residual, y **C,** rotación alrededor de un eje vertical localizado cerca del centro de la arcada.

una carga oclusal. El eje de rotación se puede desplazar a los componentes situados más anteriormente, oclusal o incisalmente a la línea de máximo contorno del pilar cuando la base se mueve separándose de los tejidos de soporte por las fuerzas verticales de desalojo. Estas fuerzas de desalojo son el resultado del tirón vertical que ejerce el alimento interpuesto entre las caras oclusales, del movimiento de los tejidos, y de las fuerzas de gravedad que actúan contra las dentaduras parciales en el maxilar. Suponiendo que los retenedores directos sean funcionales y que los componentes anteriores de soporte permanezcan en su sitio, el movimiento que se pro-

Materiał chroniony prawem autorskim

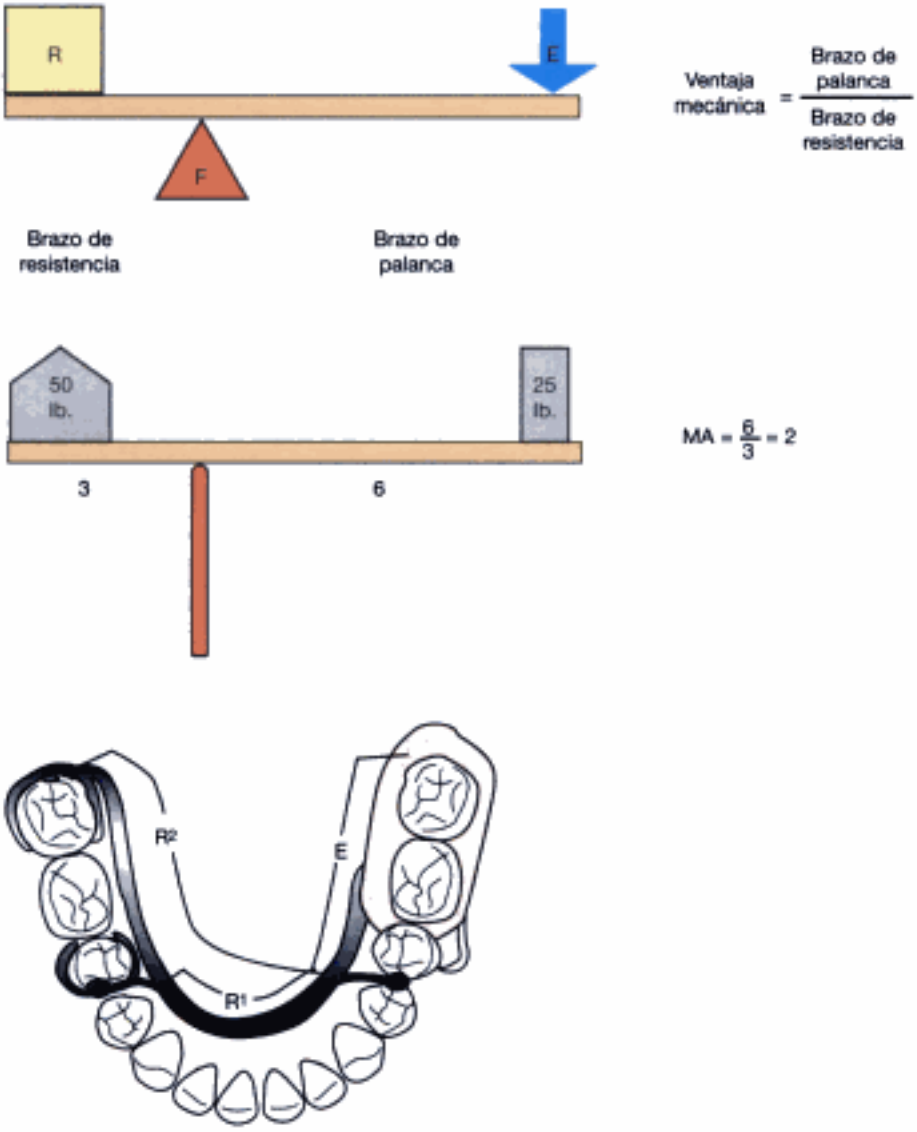

Figura 4-4 La longitud de la palanca desde el fulcro (*F*) hasta la resistencia (*R*) se llama *brazo de resistencia*. La porción de la palanca desde el fulcro hasta el punto de aplicación de la fuerza (*E*) se llama *brazo de palanca*. Cuando el brazo de palanca es más largo que el brazo de resistencia, la ventaja mecánica está a favor del brazo de palanca y es proporcional a la diferencia de longitud de los dos brazos. Dicho de otra manera, con un brazo de palanca de doble longitud que el brazo de resistencia, si se aplican sobre la primera 25 libras de peso (11,325 kg) se podrían bascular 50 libras (22,65 kg) situadas en el extremo del brazo de resistencia. También es cierto lo contrario, y ésta es la base de la estabilización cruzada. Cuando se alarga el brazo de resistencia (retenedores de gancho colocados en el segundo molar de la arcada opuesta, en vez del segundo premolar) el brazo de palanca se puede contrarrestar con más eficacia.

duce es más de rotación que de desplazamiento total. La resistencia contra el movimiento vertical intrusivo de la dentadura la ejerce la cresta residual proporcionalmente a la calidad de la mucosa, la precisión del acoplamiento de la dentadura y la cantidad total de fuerza oclusal aplicada.

El movimiento de la base en dirección opuesta se frena por la acción de los brazos retentivos de los ganchos en los pilares terminales y la acción estabilizadora de los conectores menores, conjuntamente con el ajuste de los elementos de soporte vertical de la estructura situados en la parte anterior de los pilares terminales, que actúan como retenedores indirectos. Los retenedores indirectos se deben colocar lo más lejos posible de la base de extensión distal para contrarrestar de la mejor forma posible el levantamiento de la base.

Materiał chroniony prawem autorskim

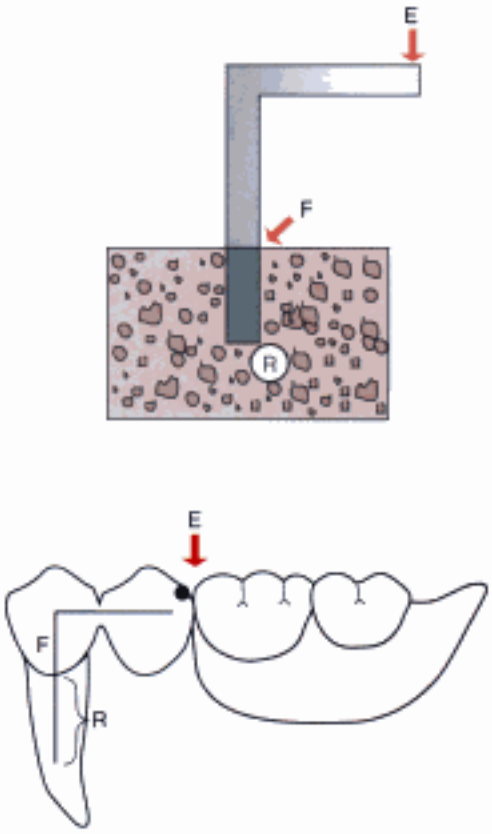

Figura 4-5 Un cantiléver se puede describir como una barra rígida soportada sólo en uno de sus extremos. Cuando la fuerza se dirige contra el extremo libre de la barra (o contra el tope de un póntico en extensión), el cantiléver actúa como una palanca de primer género. La ventaja mecánica en este caso está a favor del brazo de palanca.

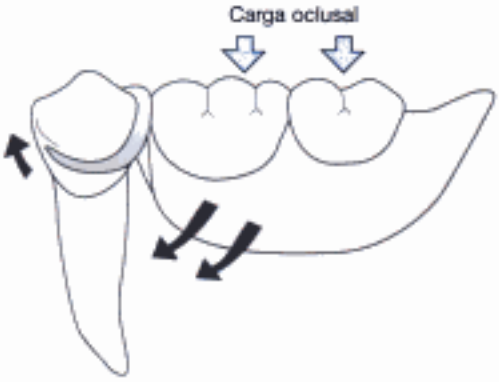

Figura 4-6 Diseño observado con frecuencia en dentaduras parciales removibles con extensión distal. El retenedor directo de gancho circunferencial ocupa la zona retentiva mesiovestibular y queda soportado por el tope distoclusal. Si el anclaje al diente pilar es muy rígido, se podría considerar un diseño de cantiléver con el daño inherente de las palancas de primer género sobre el diente pilar si la mucosa de soporte permite un movimiento vertical intrusivo excesivo sobre la cresta residual.

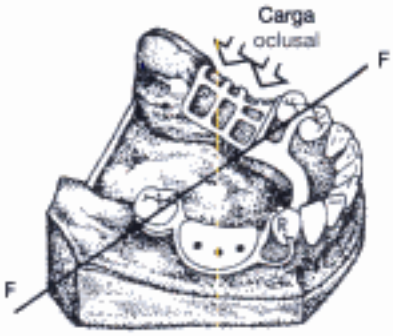

Figura 4-7 Como se expone en la Figura 4-6, al diseñar dentaduras parciales removibles de clase II, modificación 1 puede aparecer un potencial de acción de palanca de primer género. Si se emplea un retenedor directo circunferencial en una zona retentiva mesiovestibular de un primer premolar derecho, al aplicar una fuerza sobre la base izquierda se podría transmitir al primer premolar una fuerza de movimiento ascendente y posterior, con ulterior pérdida de contacto entre el premolar y el canino. En este caso, el tejido de soporte de la base en extensión es el factor más importante para minimizar la acción de palanca del retenedor de gancho. Al diseñar el retenedor se puede dirigir la fuerza más anteriormente en el movimiento de rotación de la base para mantener el contacto de los dientes. Otra alternativa al diseñar el retenedor directo del primer premolar sería colocar un brazo retentivo de alambre forjado en la zona retentiva mesiovestibular, o como un brazo de estabilización vestibular por encima de la línea de máximo contorno.

Otro posible movimiento es el de rotación alrededor de un eje longitudinal cuando la base de extensión distal se mueve rotando por encima de la cresta residual (ver Figura 4-3). Este movimiento se contrarresta principalmente por la rigidez de los conectores mayores y menores y su capacidad de resistir a las fuerzas de torsión. Si los conectores no son rígidos o si se han colocado rompefuerzas entre la extensión distal y el conector mayor, esta rotación alrededor del eje longitudinal ocasiona un estrés indebido en los lados de la cresta de soporte o bien un desplazamiento horizontal de la base de la dentadura.

Un tercer movimiento es el de rotación alrededor de un eje vertical imaginario localizado cerca del centro de la arcada dental (ver Figura 4-4). Este movimiento aparece cuando la dentadura está sometida a función debido a que la próteis parcial debe soportar fuerzas diagonales y horizontales. Esta fuerza queda contrarrestada por los componentes de estabilización, como los brazos recíprocos de los ganchos y los conectores menores que están en contacto con las superficies verticales de los dientes. Estos componentes estabilizadores son esenciales en el diseño de cualquier dentadura parcial removible independientemente del tipo de soporte y de la retención directa empleada. Los componentes de estabilización de un lado de la arcada estabilizan la dentadura parcial contra las fuerzas horizontales aplicadas en

Materiał chroniony prawem autorskim

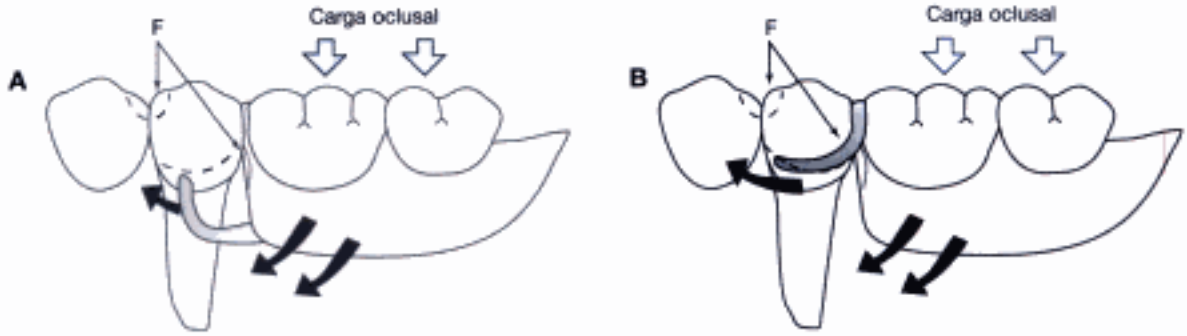

Figura 4-8 Concepto de apoyo o tope mesial en las dentaduras parciales removibles con extensión distal. Como el movimiento del retenedor a gancho se produce con el desplazamiento funcional de la base en extensión, el principal objetivo del tope mesial es el de alterar la posición del fulcro y el consiguiente movimiento del gancho, dañino para el diente pilar. **A,** retenedor de tipo barra, el conector menor en contacto con el plano guía de la superficie distal del premolar y tope mesioclusal empleado para reducir la fuerza de cantiléver o de palanca de primer género que aparece cuando la dentadura rota hacia la mucosa. **B,** brazo retentivo de alambre forjado redondeado, conector menor en contacto con el plano guía de la superficie distal del premolar, y tope mesioclusal. Este diseño es aplicable cuando no existe o no se puede crear una zona retentiva distovestibular, o cuando los repliegues del tejido contraindican la colocación de un brazo retentivo en barra. Con este diseño el beneficio para el ligamento periodontal es mayor que con los brazos retentivos con ganchos de media caña. Nuevamente se insiste en que el tejido de soporte de la base en extensión es un factor clave para reducir la acción de palanca del gancho. *Nota*: según la extensión del contacto de la placa proximal del conector menor con el plano guía, el punto de fulcro puede cambiar.

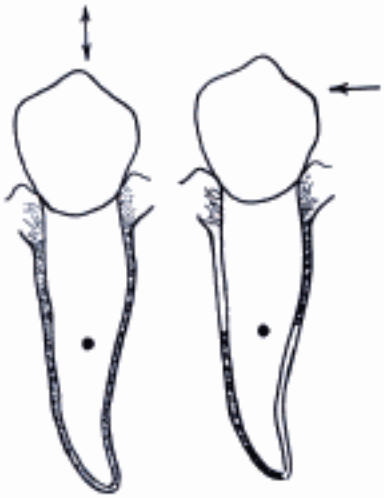

Figura 4-9 Para resistir las fuerzas dirigidas verticalmente se activan más fibras periodontales que para resistir las fuerzas dirigidas horizontalmente (fuera de la vertical). El eje de rotación se localiza en alguna parte de la raíz del diente.

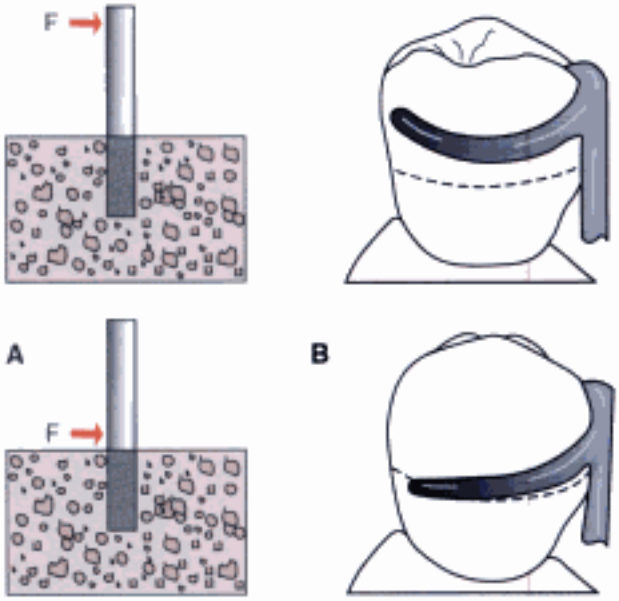

Figura 4-10 **A,** el poste de una cerca se saca más fácilmente si se aplica la fuerza (*F*) lejos del soporte. La fuerza situada más cerca reduce el brazo de palanca. **B,** los ganchos situados más cerca de la superficie oclusal o incisal tienen más probabilidades de comunicar fuerzas horizontales de inclinación de forma semejante a lo señalado en **A,** *imagen superior.*

el lado opuesto, y para conseguirlo los conectores deben ser necesariamente rígidos.

Las fuerzas horizontales siempre existen en mayor o menor grado por el estrés lateral que se produce durante la masticación, bruxismo, apretamiento u otros hábitos parafuncionales orales. Estas fuerzas se verán acentuadas si no se tiene en cuenta la orientación adecuada del plano oclusal, la colocación de los dientes en la arcada y

Materiał chroniony prawem autorskim

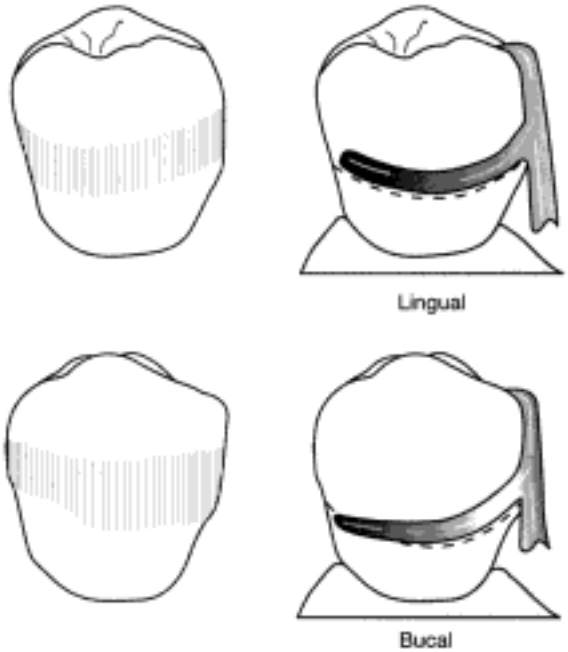

Figura 4-11 Se han contorneado los pilares (*zona rayada*) para obtener la localización más favorable de los componentes de estabilización recíproca y retentiva (*visión especular*). Semejante a la Figura 4-10*A*, *imagen inferior*.

el efecto de las relaciones en una mandíbula anormal. El estrés lateral se puede minimizar estableciendo una oclusión en armonía con los dientes antagonistas sin interferencias laterales durante los movimientos excéntricos de la mandíbula. Por consiguiente, la cantidad de movimiento horizontal en una dentadura parcial depende de la magnitud de las fuerzas laterales aplicadas y de la eficacia de los componentes de estabilización.

En las dentaduras parciales dentosoportadas, el movimiento intrusivo de la base hacia la cresta edéntula se evita principalmente por los apoyos o topes colocados en los dientes pilares y, en cierto grado, por las porciones rígidas de la estructura situadas oclusalmente al ecuador del diente. El movimiento de separación de la cresta se previene por la acción de los retenedores directos de los pilares situados en los extremos de cada espacio edéntulo, y por los conectores menores rígidos que estabilizan los componentes. En conclusión, el primer movimiento de los tres estudiados se puede controlar bien en las dentaduras dentosoportadas. El segundo movimiento, a lo largo de un eje longitudinal, se previene por los componentes rígidos de los retenedores directos de los dientes pilares y por la capacidad del conector mayor de resistir la torsión. Este movimiento es mucho menor en las dentaduras dentosoportadas debido a la presencia de pilares posteriores. El tercer movimiento posible aparece en todas las dentaduras parciales por ello en el diseño de cualquier dentadura parcial se deben incorporar todos los componentes estabilizadores frente a los movimientos horizontales.

En las prótesis con capacidad de movimiento en los tres planos, hay que tener en cuenta que los topes oclusales solamente proporcionan soporte para resistir el movimiento intrusivo hacia los tejidos. Cualquier otro movimiento de la dentadura que no sea en dirección a los tejidos se deberá contrarrestar por otros componentes diferentes a los topes oclusales. La estabilización de los apoyos oclusales puede transferir directamente las fuerzas de torsión a los dientes pilares. Para que en las extensiones distales sean posibles movimientos alrededor de los tres ejes, los apoyos oclusales no deben tener paredes abruptas o colas de milano bloqueantes, que podrían originar fuerzas horizontales y de torsión intracoronales en los dientes pilares.

En las dentaduras dentosoportadas el único movimiento de importancia es el horizontal, que se puede contrarrestar por el efecto estabilizador de los componentes de las superficies axiales de los pilares. Aquí se permite el empleo de *apoyos intracoronales*. En estos casos los apoyos proporcionan no solamente soporte oclusal sino también una notable estabilización horizontal.

Por el contrario, todas las dentaduras parciales de clase I y clase II, con una o más bases en extensión, no quedan totalmente dentosoportadas. Ninguna de ellas queda completamente retenida por pilares de fijación. En cualquier dentadura parcial de clase III o IV que no tenga pilares de soporte adecuados sucede lo mismo. En estas últimas, puede obtenerse algún sustentáculo de la cresta residual edéntula, y por consiguiente, un soporte combinado compuesto por los dientes y la mucosa de la cresta.

AYUDA A LA AUTOEVALUACIÓN

1. En una dentadura dentosoportada, ¿qué elementos previenen el movimiento intrusivo de las bases hacia la mucosa en la que se asientan?
2. El movimiento de las bases en extensión alejándose de la mucosa se produce como un movimiento de rotación o como _____ .
3. ¿Cuál es la diferencia entre línea de fulcro y eje de rotación?
4. Identifique la línea de fulcro en una arcada de clase I; de clase II, modificación 1, y en una de clase IV.
5. En el plan de tratamiento y la fase de diseño de una dentadura parcial removible, los movimientos funcionales se deben tener en cuenta al diseñar el _____ individual de la prótesis.
6. En las dentaduras parciales removibles se transmiten las fuerzas a los dientes pilares y a las crestas residuales. Uno de los factores de las fuerzas es su magnitud. Señale los otros tres factores de las fuerzas que el dentista debe tener en cuenta al diseñar una prótesis parcial removible.
7. El diseño de una restauración removible precisa cumplir unos requisitos mecánicos y biológicos: ¿verdadero o falso?

Materiał chroniony prawem autorskim

8. Entre las máquinas sencillas, ¿cuáles son las dos que, con más probabilidad, pueden aparecer al diseñar una prótesis parcial removible?
9. ¿Qué es una palanca?, ¿y un cantiléver?
10. Nombre tres géneros de palanca y dé un ejemplo de cada uno.
11. De los tres géneros de palanca, ¿cuáles son los dos que aparecen con más frecuencia en las prótesis parciales removibles?
12. Explique las ventajas de las palancas según las dimensiones del brazo de palanca y el brazo de resistencia.
13. En una prótesis parcial de clase II modificación 1, ¿qué género de palanca aparece con más frecuencia cuando se aplica una fuerza en la extensión distal?
14. En una dentadura con extensión distal, ¿qué factor permite el movimiento de rotación cuando se fuerza la base contra la mucosa?
15. ¿Los dientes pilares resisten mejor las fuerzas verticales o las horizontales?, ¿por qué?
16. ¿Dónde se localiza el eje horizontal (*tipping*) de un diente pilar?
17. ¿Por qué los componentes de una unidad de retención directa se deben localizar lo más cerca posible del eje horizontal del diente?

Materiał chroniony prawem autorskim

5

CONECTORES MAYORES Y MENORES

Conectores mayores
Localización
Conectores mayores mandibulares
Conectores mayores maxilares
Conectores menores
Funciones
Forma y localización
Topes mucosos
Líneas de acabado
Reacción de los tejidos al contacto con el metal
REVISIÓN DE LOS CONECTORES MAYORES
Ayuda a la autoevaluación

Con la Figura 5-1 aparecen los componentes típicos de las dentaduras parciales removibles.

1. Conectores mayores.
2. Conectores menores.
3. Apoyos o topes.
4. Retenedores directos.
5. Componentes de estabilización o recíprocos (como partes del sistema de retención por ganchos).
6. Retenedores indirectos (si la prótesis tiene extensiones distales).
7. Una o dos bases (extensiones distales) soportando cada una uno o varios dientes de reemplazo (ver Figura 5-1).

Las prótesis removibles tienen que extenderse a ambos lados de las arcadas, lo cual facilita la dirección de las fuerzas funcionales hacia los dientes de soporte y los tejidos para obtener la óptima estabilidad. Esta estabilidad perfecta se consigue con contactos dentales cruzados a cierta distancia de las fuerzas funcionales. La máxima efectividad se alcanza cuando el conector mayor rígido enlaza la parte de la prótesis que recibe la función con las zonas previamente seleccionadas a través del arco.

Las principales funciones del conector mayor son: unir las partes principales de la prótesis, distribuir la fuerza aplicada a través de la arcada a los dientes y tejidos, y minimizar las fuerzas de torsión sobre los dientes. Un conector mayor que esté diseñado correctamente debe distribuir las fuerzas por toda la arcada, y reducir la carga de algunas zonas al mismo tiempo que controla el movimiento de la prótesis.

Aquí entra en juego el principio de palanca. Un conector mayor rígido debe limitar las posibilidades de movimiento actuando como una contrapalanca. Este fenómeno se conoce como *estabilidad cruzada*. La estabilidad cruzada es especialmente importante en las situaciones con alto potencial de movimiento de las prótesis (como en las extensiones distales).

En este capítulo se estudian los conectores mayores y menores separadamente, así como su función, colocación y criterios de diseño. Los demás componentes se describen en los capítulos correspondientes.

CONECTORES MAYORES

Un conector mayor es el componente de la dentadura parcial que conecta las partes de la prótesis de un lado de la arcada con las del lado opuesto. Es la unidad de la dentadura parcial en la que están acopladas directa o indirectamente las partes restantes (Figura 5-2). Este componente proporciona asimismo la estabilidad cruzada que se opone al desplazamiento provocado por el estrés funcional.

El conector mayor se puede comparar con la carrocería de un automóvil o los cimientos de un edificio, y por su mediación los restantes componentes de la dentadura parcial se unifican y funcionan. Si el conector mayor es flexible, los componentes conectados ponen en peligro las estructuras de soporte e incomodan al paciente. La falta de rigidez del conector mayor puede lesionar el soporte periodontal de los dientes pilares, herir la mucosa residual y comprimir los tejidos subyacentes. El diseño y la construcción apropiados del conector mayor son total responsabilidad del profesional.

Materiał chroniony prawem autorskim

A

B

C

Figura 5-1 **A,** estructura de una dentadura parcial removible con los siguientes componentes: *1,* conector mayor de barra lingual; *2a,* conector menor para el anclaje de la resina acrílica; *2b,* conector menor, placa proximal, que forma parte del complejo de retención en gancho; *2c,* conector menor que une los apoyos con el conector mayor; *3,* apoyos o topes oclusales; *4,* brazo de retenedor directo que forma parte del complejo de retención en gancho; *5,* componentes recíprocos de estabilización del retenedor en gancho (incluye conectores menores), y *6,* un retenedor indirecto que consta de un conector menor y un apoyo oclusal. **B,** dentadura parcial removible maxilar con las bases de resina que soportan dientes artificiales posteriores. Las bases están ancladas a la estructura metálica en escalón, con los conectores menores, semejante a *2a.* **C,** dentadura parcial removible mandibular con extensiones bilaterales posteriores en las que se anclan los dientes artificiales.

Localización

En la localización de los conectores mayores se deben tener en cuenta los principios siguientes:

1. Deben estar alejados de los tejidos móviles.
2. Se debe evitar la compresión de los tejidos gingivales.
3. Durante la inserción y remoción se deben evitar las prominencias óseas y de los tejidos blandos.
4. Las áreas en contacto con el conector mayor se deben aliviar, para evitar su enclavamiento en zonas de posible interferencia, como los torus y los rafes palatinos prominentes.
5. Los conectores mayores se deben colocar y aliviar de forma que eviten la compresión de los tejidos en los movimientos de rotación cuando existen extensiones distales.

Materiał chroniony prawem autorskim

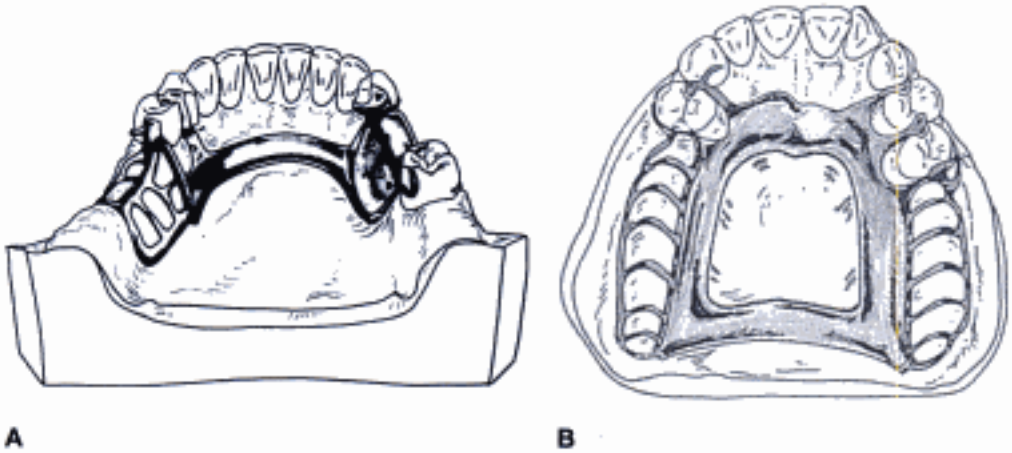

Figura 5-2 **A,** conector mayor de barra lingual de una dentadura parcial removible mandibular. Une rígidamente la base del lado derecho, estabilizada por dientes, hasta los componentes estructurales del lado opuesto. **B,** conector mayor maxilar en banda anteroposterior en una arcada parcialmente edéntula de clase I de Kennedy. Es un tipo de conector mayor rígido que cubre solamente una pequeña porción de los tejidos del paladar.

Si se alivian convenientemente, no se lesionarán los tejidos y se reducirán los retoques posteriores, que, además de consumir tiempo, pueden debilitar peligrosamente la estructura, con riesgo de que se vuelva flexible o se fracture. Los conectores mayores se deben diseñar cuidadosamente para darles la forma adecuada, el grosor suficiente y la localización correcta. La alteración de cualquiera de estas medidas es perjudicial. Al final de este capítulo se comenta el proceso de alivio, y se estudia con más extensión en el Capítulo 11.

Los márgenes de los conectores mayores contiguos a los tejidos gingivales se deben colocar lo suficientemente alejados para que no los compriman. Para ello se aconseja que en un conector de barra lingual el borde superior se coloque como mínimo a 4 mm por debajo del margen o márgenes gingivales (Figura 5-3). En el borde inferior el límite lo marca la altura que alcanzan los tejidos móviles del suelo de la boca. Como el conector mayor debe tener anchura y grosor suficientes para mantenerse rígido, cuando el espacio para una barra lingual es insuficiente se debe colocar una placa lingual.

En el maxilar, como el paladar no tiene la movilidad de los tejidos del suelo de la boca, los bordes del conector se pueden colocar bastante lejos de los tejidos gingivales. Las condiciones estructurales de los tejidos del paladar reúnen los requisitos adecuados para la colocación del conector debido a la existencia de un tejido conjuntivo submucoso firme y una circulación sanguínea que discurre a la profundidad adecuada. Sin embargo, cuando los tejidos blandos de la línea media del paladar son menos desplazables que el resto de la mucosa, se deberán diseñar varios tipos de alivios para evitar la compresión de estos tejidos. La cuantía del alivio requerido es directamente proporcional a la diferencia de depresibilidad que existe entre los tejidos de la línea media del paladar y la mucosa restante. Por otra parte, no se debe dificultar la circulación sanguínea de los tejidos gingivales para que se conserven sanos; por ello se recomienda que los bordes del conector mayor se coloquen como mínimo a 6 mm y paralelamente a los márgenes de la encía. Los conectores menores que cruzan los tejidos gingivales deben hacerlo de forma abrupta para que su unión con el conector mayor sea en un ángulo lo más recto posible (Figura 5-4). De esta forma se asegura la máxima libertad de la mucosa.

Excepto en los casos de torus palatinos y suturas medias prominentes, los conectores palatinos no acostumbran necesitar alivio. El íntimo contacto del conector con los tejidos de soporte favorece la estabilidad y la retención de la dentadura. Excepto en las áreas gingivales, el contacto íntimo con otras zonas del paladar no daña la salud de los tejidos si se colocan topes o apoyos en los dientes pilares para prevenir el movimiento intrusivo.

Las bandas palatinas anteriores y los bordes anteriores de las planchas palatinas se deben colocar lo más posteriormente posible para evitar la interferencia de la lengua en la zona de las rugosidades palatinas. Deben ser uniformemente delgadas y el borde anterior seguir el contorno entre las crestas de las arrugas. El borde anterior de estos conectores mayores palatinos tendrá, por tanto, un diseño irregular que seguirá los contornos entre las rugosidades; entonces la lengua puede pasar de una arruga a otra sin tropezar con el borde del conector. Cuando el borde del conector cruza una cresta rugosa, lo debe hacer de forma abrupta, evitando la cresta en

Materiał chroniony prawem autorskim

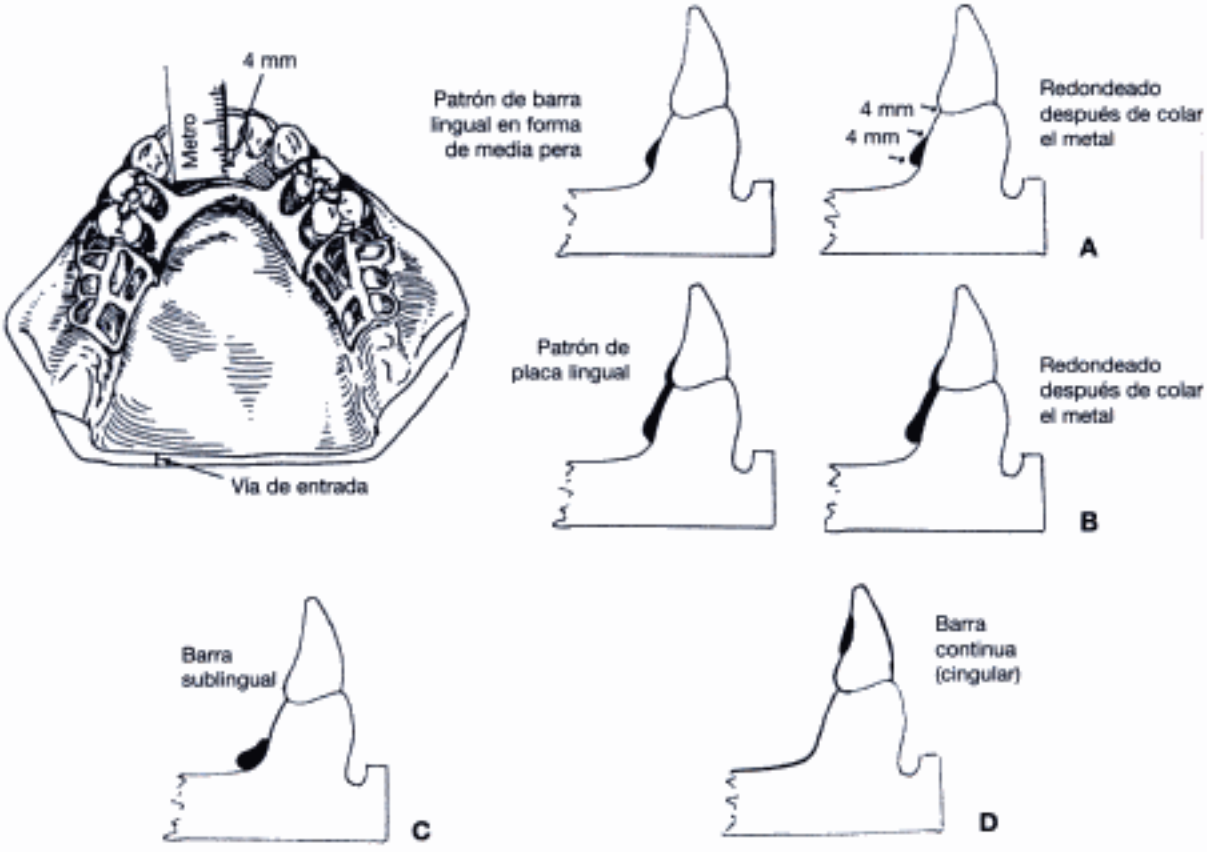

Figura 5-3 **A,** el conector mayor de barra lingual se debe colocar a 4 mm o más por debajo de los márgenes gingivales. La altura de la barra lingual acabada debe tener como mínimo 4 mm para mantenerse fuerte y rígida. Si entre los márgenes gingivales y el suelo de la boca móvil existen menos de 8 mm, es preferible otro conector mayor: una placa lingual **(B)**, una barra sublingual **(C)** o una barra continua **(D)**. Se debe aliviar para todos los tejidos blandos situados debajo del conector mayor mandibular y los puntos en que la estructura cruza los márgenes gingivales. El borde inferior del conector mayor mandibular se debe redondear sutilmente después de proceder al colado, evitando bordes afilados.

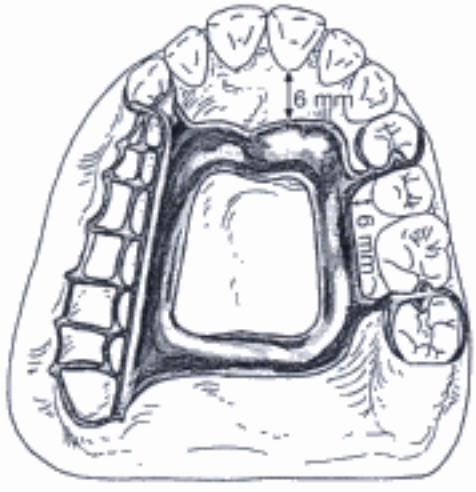

Figura 5-4 El conector mayor palatino debe quedar como mínimo a 6 mm de los márgenes gingivales y paralelo a su curvatura principal. Todos los conectores menores restantes deben cruzar los tejidos gingivales de forma abrupta y unirse a los conectores mayores en ángulos rectos aproximadamente.

lo posible. El límite posterior del conector debe quedar por delante de la línea de vibración. Una regla útil aplicable tanto para los conectores mayores como para el diseño general de la dentadura es la de no añadir, en la estructura de la prótesis, más volumen a las superficies convexas naturales.

En el Cuadro 5-1 se señalan las características de los conectores mayores que contribuyen a mantener la salud del medio bucal y el bienestar del paciente.

Conectores mayores mandibulares

Existen seis tipos:

1. Barra lingual (Figura 5-5, *A*).
2. Placa lingual (Figura 5-5, *B*).
3. Barra sublingual (Figura 5-5, *C*).
4. Barra lingual con barra cingular (barra continua) (Figura 5-5, *D*).
5. Barra cingular (barra continua) (Figura 5-5, *E*).
6. Barra vestibular (Figura 5-5, *F*).

Materiał chroniony prawem autorskim

CUADRO 5-1 Características de los conectores mayores para mantener la salud y el bienestar

1. Emplear una aleación compatible con los tejidos orales
2. Conseguir rigidez y estabilidad cruzada siguiendo los principios de la distribución de fuerzas
3. No interferir ni irritar la lengua
4. No alterar sustancialmente los contornos naturales de la superficie lingual de la cresta residual mandibular ni de la bóveda palatina
5. No comprimir los tejidos orales durante los movimientos de inserción, remoción o rotación funcional
6. Cubrir el tejido oral indispensable
7. No contribuir a la retención de partículas alimenticias
8. Obtener soporte de otros elementos de la estructura para minimizar la tendencia a la rotación funcional
9. Contribuir al soporte de la prótesis

La barra lingual y la placa lingual son, con mucha diferencia, los conectores mayores empleados con más frecuencia en las dentaduras parciales removibles mandibulares.

Barra lingual

La forma básica de un conector mayor mandibular es de media pera, situado sobre los tejidos móviles y lo más separado posible de los tejidos gingivales. Normalmente se utiliza un patrón de cera reforzado del calibre 6 en forma de media pera u otro patrón plástico similar (Figura 5-6).

El conector mayor se debe contornear de forma que no presente bordes afilados que lesionen la lengua ni líneas angulosas que molesten. El borde superior de la barra lingual se debe adelgazar al acercarse por arriba a los tejidos gingivales; esta forma y el borde inferior más voluminoso dan un contorno con aspecto de media

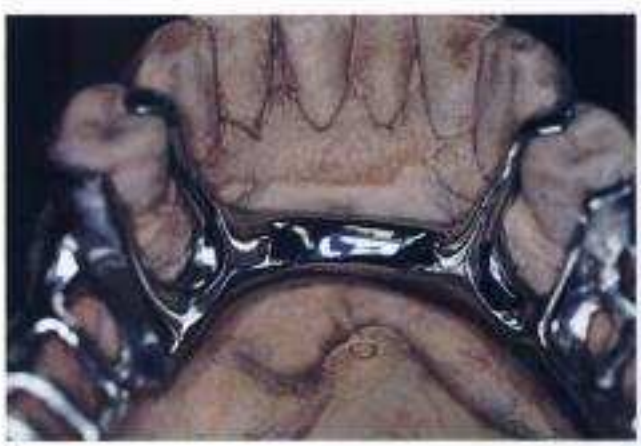

A

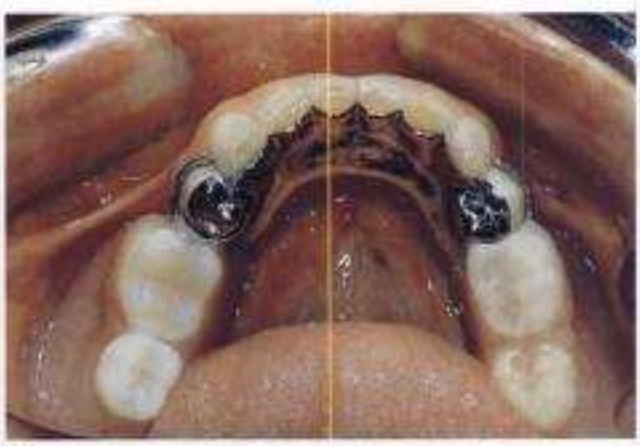

B

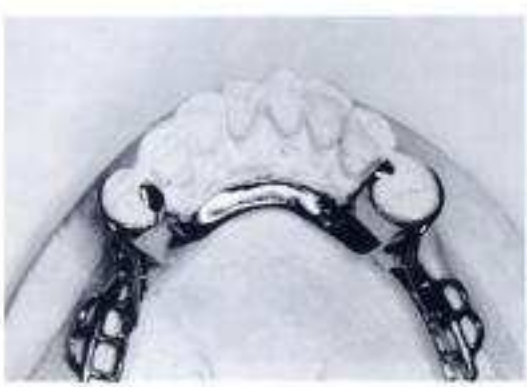

C

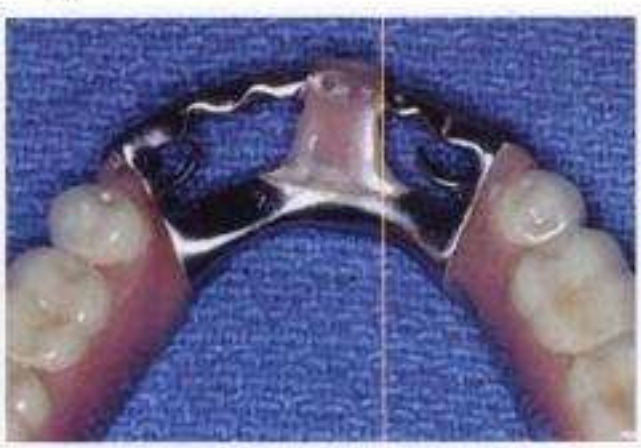

D

Figura 5-5 Conectores mayores mandibulares. **A,** barra lingual. **B,** placa lingual. **C,** barra sublingual. **D,** barra lingual con barra continua (barra cingular).

(Continúa)

Materiał chroniony prawem autorskim

E

F

Figura 5-5 (*Cont.*) **E,** barra cingular. **F,** barra labial.

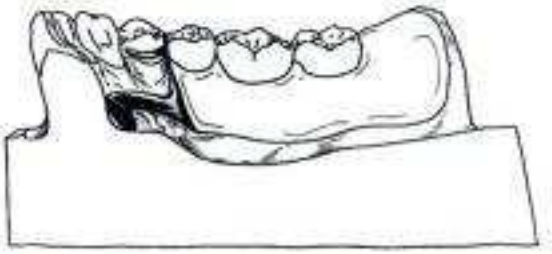

Figura 5-6 Sección sagital que muestra la forma de media pera de la barra lingual. El aguzamiento del borde superior de la barra hacia la encía minimiza la interferencia con la lengua y es más aceptable para el paciente. Es necesario aliviar la mucosa para proteger los tejidos blandos del suelo de la boca.

pera. Los patrones de barra lingual, tanto de cera como de plástico, están fabricados con esta forma convencional. No obstante, el borde inferior de la barra lingual debe quedar ligeramente redondeado una vez se ha pulido la prótesis para que no se clave en los tejidos linguales cuando la prótesis gira hacia abajo por el estrés oclusal. Con frecuencia se debe añadir volumen para proporcionar dureza, especialmente cuando la barra es larga o se emplea una aleación menos rígida. En estos casos es mejor rodear la forma prefabricada con una lámina de cera para colados del calibre 24, que no altera la forma original de media pera.

El borde inferior del conector mayor lingual mandibular no debe comprimir los tejidos del suelo de la boca que se elevan al masticar, deglutir, hablar o lamerse los labios. Como es lógico, se procurará que este borde esté en la posición más baja posible para evitar interferencias con la lengua en reposo y la retención de alimentos. Además, cuanto más inferiormente se coloca la barra lingual, más lejos queda el borde superior del margen gingival de los dientes adyacentes y, por tanto, menor posibilidad existe de comprimir los tejidos gingivales.

Existen dos métodos clínicamente aceptables para determinar la altura relativa del suelo de la boca y localizar el borde inferior del conector mayor lingual. El primer método consiste en medir con una sonda periodontal la altura del suelo de la boca hasta los márgenes linguales de la encía de los dientes adyacentes (Figura 5-7). Durante esta medición, la punta de la lengua debe tocar ligeramente el borde rojo del labio superior. Este registro, muy útil para situar convenientemente el borde inferior del conector mayor, se debe transferir al modelo de estudio y al de trabajo. El segundo método consiste en emplear una impresión individual que tenga el borde lingual a 3 mm del suelo de la boca cuando está elevada empleando un material de impresión que permita un modelado fiel al hacer que el paciente se humedezca los labios. El borde inferior del conector mayor se colocará a la altura del surco lingual del modelo obtenido con esta impresión. De los dos métodos nosotros creemos que el primero es el que tiene menos variaciones y es el más aceptable clínicamente.

Placa lingual

Si en el espacio rectangular que ocupa la barra lingual se rellenasen los espacios que quedan entre los puntos de contacto con los dientes y los cíngulos, y entre los bordes de los conectores menores, resultaría una placa lingual (Figura 5-8).

La placa lingual se debe construir tan delgada como sea técnicamente posible, y debe seguir el contorno de los dientes y las troneras (Figura 5-9). El grosor debe ser pequeño, y los contornos deben sufrir la mínima alteración. El borde superior debe seguir la curvatura natural de las superficies supracingulares y no quedar por encima de la línea media de la superficie lingual excepto

Materiał chroniony prawem autorskim

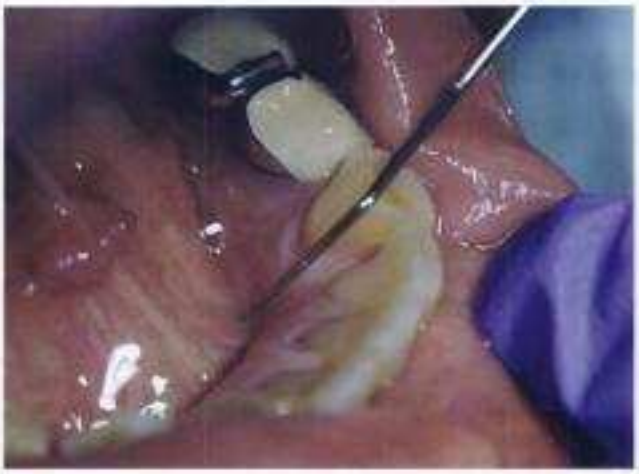

A

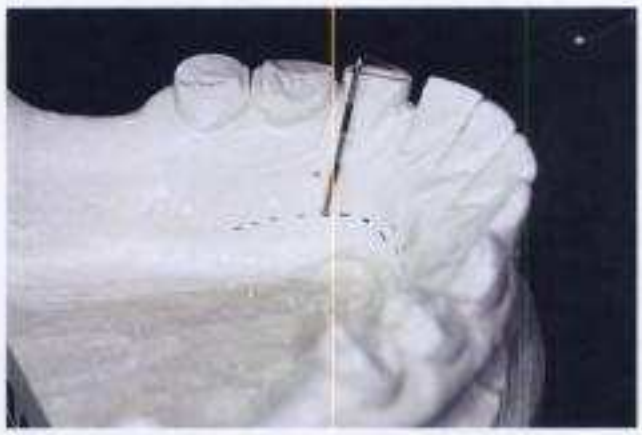

B

C

Figura 5-7 **A,** altura del suelo de la boca (con la lengua elevada) en relación con el surco gingival lingual, medido con una sonda periodontal. **B,** los registros se transfieren al modelo de estudio y luego al modelo de trabajo una vez completadas las preparaciones de la boca. La línea que une las marcas indica la localización del borde inferior del conector mayor. Si se practica cirugía periodontal, la línea sobre el modelo se debe relacionar con los bordes incisales de los dientes y registrar las medidas para su empleo posterior. **C,** impresión hecha con movimientos funcionales de la lengua para mostrar el máximo acortamiento del suelo de la boca. Esto permite visualizar la situación anatómica para establecer la extensión inferior del conector mayor. Si las cubetas estándar impiden esta posición funcional, se debe emplear una cubeta individual.

para cubrir los espacios interproximales en los puntos de contacto. La forma de media pera para el borde inferior es la que proporciona el mejor grosor y rigidez. Todos los cuellos gingivales y pliegues mucosos profundos se deben bloquear paralelamente a la vía de inserción para evitar la irritación de la encía y el efecto de cuña entre los dientes. En muchas ocasiones, con el remodelado cuidadoso de las superficies linguales de algunos dientes apiñados se consigue una adaptación más fiel y se evita recubrir espacios interproximales profundos (Figura 5-10).

La placa lingual no debe usarse como retenedor indirecto. Cuando se necesita una retención indirecta se deben diseñar topes. Lo ideal es que la placa lingual y la barra cingular tengan un apoyo terminal en cada extremo, independientemente de la retención indirecta. No obstante, cuando se requieren retenedores indirectos, los topes pueden servir asimismo como apoyos terminales de la placa lingual o de la barra continua.

En una prótesis parcial removible no se puede añadir arbitrariamente ningún componente; cada parte cumple un propósito definido. Las placas linguales tienen las siguientes indicaciones:

1. Cuando el frenillo lingual es alto o hay poco espacio disponible para colocar una barra lingual. En estos

Materiał chroniony prawem autorskim

Figura 5-8 Diseño de una clase I mandibular con una placa lingual contorneada. La placa se hace lo más delgada posible y debe seguir los contornos linguales de los dientes que contacta, lo que ocasiona frecuentemente un margen superior escalonado. En este ejemplo el margen recto superior puede quedar abultado en la región del cíngulo, causando molestias a la lengua.

Figura 5-9 La prolongación de la placa lingual (lado mucoso) se adapta perfectamente a los espacios interproximales no retentivos de los dientes, produciéndose una forma escalonada. Cuando la adaptación es buena, esta forma beneficia a los dientes anteriores que pueden actuar unidos para resistir las tendencias de rotación horizontal de la prótesis, especialmente si la forma de la cresta residual posterior no resiste estos movimientos.

casos, el borde superior de la barra quedaría demasiado cerca de los tejidos gingivales, y la compresión e irritación de la encía solamente se podría evitar con un desgaste considerable que podría irritar la lengua o crear espacios de retención de alimentos. Cuando el espacio medido clínicamente entre el margen gingival y el suelo de la boca en ligera elevación es inferior a 8 mm, está más indicada la placa lingual que la barra. La placa permite situar el borde inferior más alto sin que irrite la lengua o la encía, y sin disminuir su rigidez.

Figura 5-10 Si en este paciente con sobremordida anterior estuviera indicada una placa lingual, se podrían eliminar las retenciones remodelando juiciosamente las superficies proximales linguales del central y lateral derechos y del incisivo lateral izquierdo, con lo que ganaría la adaptación de la prolongación lingual del conector mayor.

2. En la clase I, cuando las crestas residuales han sufrido una reabsorción vertical excesiva, las crestas residuales planas ofrecen menos resistencia a las fuerzas de rotación horizontal de la dentadura. La contención de los dientes remanentes dependerá de la resistencia a esta rotación. Una placa lingual bien diseñada enlazará los dientes remanentes para que soporten mejor las rotaciones horizontales.
3. Para la estabilización periodontal de dientes debilitados, la ferulización con una placa lingual puede ser valiosa si se emplean apoyos bien diseñados en dientes firmes vecinos. Como se describe más adelante, se puede emplear una barra cingular con el mismo objetivo, ya que en realidad representa el borde superior de una placa lingual sin la extensión gingival. La barra cingular cumple la función de estabilizar, junto con las otras ventajas de la placa lingual. Sin embargo, con frecuencia es molesta para la lengua y retiene alimentos con más facilidad que la placa lingual.
4. Cuando se prevé el futuro añadido de uno o más dientes, resulta fácil soldar asas de retención a la placa metálica existente, y de esta forma se pueden ir agregando los incisivos periodontalmente débiles.

Las mismas razones que justifican el empleo de una placa lingual en la parte anterior se pueden argüir para utilizarlas en otra parte de la arcada. Si anteriormente sólo se emplea una barra lingual, no existe razón para añadir una extensión en otra parte. Sin embargo, cuando se desea una ferulización auxiliar para estabilizar los dientes remanentes o para estabilizar horizontalmente la prótesis o ambas cosas a la vez, suelen quedar pequeños espacios rectangulares. La respuesta de los tejidos a estos pequeños espacios es mejor si están unidos con una extensión que si quedan abiertos. Generalmente, la extensión se emplea para evitar la irritación gingival y la retención de restos de alimentos, o para cubrir ampliamente zonas que pudiesen irritar la lengua (Figura 5-11).

Materiał chroniony prawem autorskim

Figura 5-11 Sección sagital a través de la placa lingual que muestra la forma básica de media pera del borde inferior con la prolongación metálica extendiéndose superiormente. La extensión de la placa lingual hasta el premolar tiene por objeto incluir un espacio interproximal más ancho por debajo del punto de contacto entre el canino y el premolar. Estos espacios se deben contornear para evitar la retención de alimentos. Se debe aliviar toda la mucosa en contacto con el conector mayor y las zonas de la estructura que crucen los márgenes gingivales.

A veces el dentista se enfrenta con una situación clínica en la que está indicada una placa lingual como conector mayor, pero los dientes anteriores están muy espaciados y el paciente objeta que se ve el metal a través de los espacios. En estos casos la placa lingual se puede confeccionar sin que se vea el metal (Figura 5-12) y sin que comprometa mucho la rigidez. No obstante, este diseño retiene el alimento con más facilidad que la placa continua.

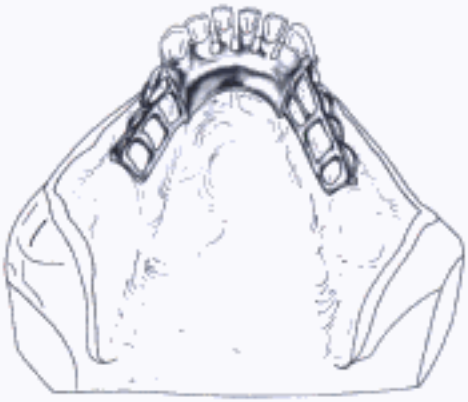

Figura 5-12 Placa palatina interrumpida en los espacios interproximales.

Diseño de los conectores mayores mandibulares

El siguiente método para el diseño de conectores mayores en barra y en placa se aplica directamente sobre los modelos de estudio teniendo en cuenta los datos y principios básicos que rigen el diseño de los conectores mayores:

Paso 1: dibujar las bases en el modelo de estudio (Figura 5-13, *A*).

Paso 2: dibujar el borde inferior del conector mayor (Figura 5-13, *B*).

Paso 3: dibujar el borde superior del conector mayor (Figura 5-13, *C*).

Paso 4: conectar las bases al borde superior e inferior del conector mayor y añadir los conectores menores para retener el material acrílico de la dentadura (Figura 5-13, *D*).

Barra sublingual

Es una modificación de la barra lingual útil en los casos en que la altura del suelo de la boca no permite colocar el borde superior de la barra a menos de 4 mm por debajo del margen gingival libre. La forma de la barra es esencialmente la misma que la de la barra lingual, pero se coloca más abajo y atrás que la barra lingual corriente, quedando sobre la parte anterior del suelo de la boca y paralela al mismo. En general, se acepta que la barra sublingual se puede emplear en vez de la placa lingual cuando el frenillo lingual no interfiere, y en los casos con repliegues retentivos en la superficie lingual que requieran un bloqueo considerable. Las contraindicaciones son: la existencia de torus mandibulares, alta inserción del frenillo lingual, e interferencias al elevarse el suelo de la boca durante los movimientos funcionales.

Barra cingular (barra continua)

Cuando el conector mayor seleccionado es la placa lingual pero el alineamiento axial de los dientes anteriores obliga a bloquear excesivamente los espacios retentivos, está indicada la barra cingular. La barra cingular se coloca ligeramente por encima del cíngulo de los dientes anteriores y se puede añadir a una barra lingual o emplearse independientemente (Figura 5-14). Además, cuando existe un diastema amplio entre los incisivos inferiores, la barra continua puede resultar más estética que la placa lingual.

Barra vestibular

Afortunadamente, se dan pocas situaciones en las que la extremada inclinación lingual de los incisivos y premolares remanentes impida el uso de una barra lingual como conector mayor. Existen situaciones en que los dientes están inclinados lingualmente o existen zonas muy retentivas que exigirían extensas remodelaciones y reconstrucciones con coronas. Aunque en estos casos casi siempre se pueden emplear las barras vestibulares, se deben evitar en lo posible, y siempre es preferible recurrir a las preparaciones y remodelaciones oportunas (Figura 5-15). Lo mismo cabe decir de las barras vestibulares en los casos de torus mandibulares que impiden colocar una barra lingual. Si no existe una contraindicación quirúrgica clara, lo indicado es eliminar quirúrgica-

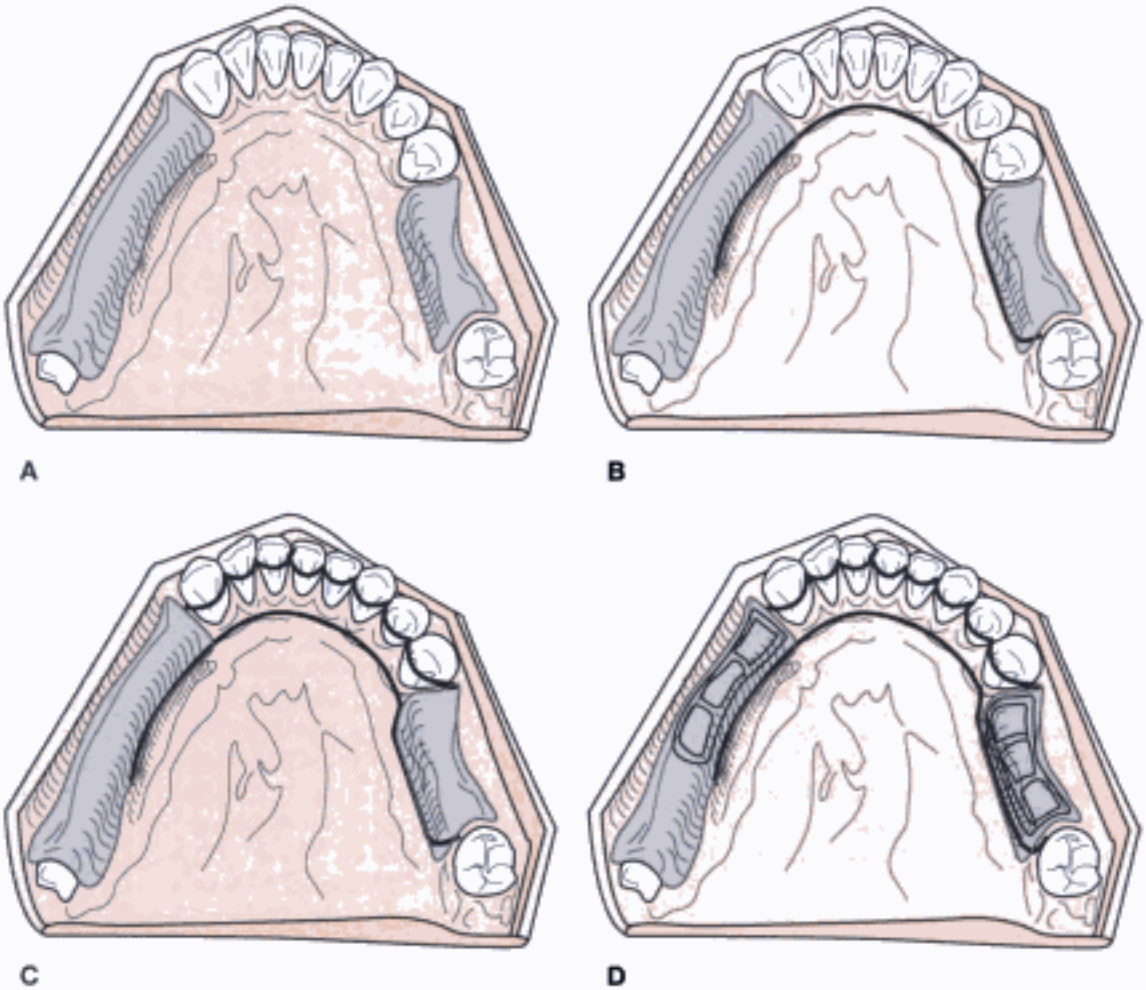

Figura 5-13 Secuencia del diseño de un conector mayor mandibular. **A,** modelo de estudio con el dibujo de las bases de asiento de la dentadura. **B,** dibujo del borde inferior del conector mayor. La localización del borde inferior se determinó como se sugiere en la Figura 5-7, y se extiende hasta mesial del molar mandibular derecho. **C,** dibujo del borde superior del conector mayor. El limitado espacio para una barra lingual requiere que el conector mayor sea una placa lingual. La placa lingual necesita apoyarse en los caninos y el primer premolar para obtener un soporte positivo. **D,** se han dibujado las áreas de asiento de los dientes posteriores y se han esbozado los conectores menores para la retención de la resina acrílica.

mente los torus para evitar la colocación de una barra vestibular.

Una modificación de la placa lingual es la barra labial continua en bisagra. Este concepto es propio del diseño Swing-Lock*, que consiste en una barra vestibular unida al conector mayor por una bisagra en un extremo y una aldaba en el otro (Figura 5-16).

El soporte lo proporcionan los múltiples apoyos sobre los dientes remanentes. La estabilización y la reciprocidad se consiguen por el contacto de la placa lingual con los dientes remanentes, complementadas por la barra vestibular con sus puntales retentivos. La retención se consigue por los brazos retentivos de los ganchos que se proyectan desde la barra vestibular y contactan con las áreas por debajo de las partes más prominentes de las superficies anteriores de los dientes.

El empleo del Swing-Lock está indicado sobre todo cuando se presentan las circunstancias siguientes:

*Idea Development Co., Dallas, Texas.

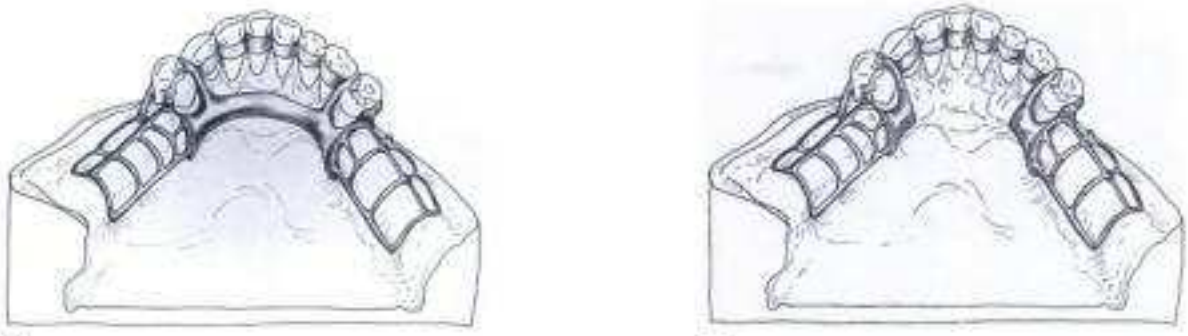

A B

Figura 5-14 **A,** conector mayor en barra lingual y barra cingular (barra continua). La parte superior de este conector se localiza en el cíngulo de los dientes anteriores. Es esencial obtener soporte positivo mediante apoyos lo más alejado posible de los caninos. Obsérvese que el borde superior de la barra lingual puede quedar, en ocasiones, problemáticamente cerca del margen gingival, si se persigue suficiente grosor para mantener la rigidez. Este tipo de conector mayor retiene fácilmente el alimento y resulta más molesto para los pacientes que la placa lingual. **B,** conector mayor de barra cingular (barra continua). Aunque este diseño reduce la posibilidad de retener alimentos, no proporciona suficiente rigidez.

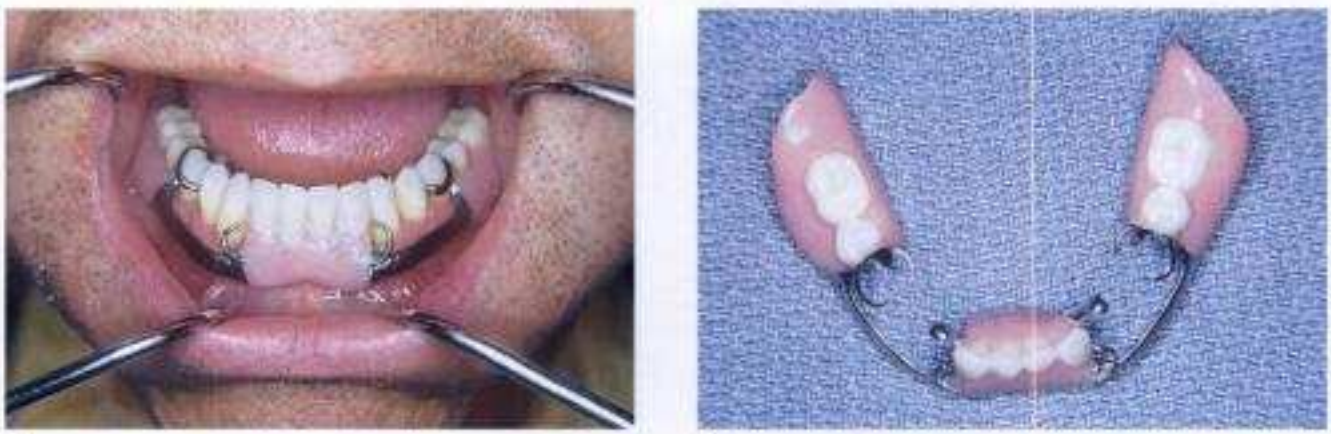

A B

Figura 5-15 **A,** la inclinación lingual de los caninos y premolares impide el empleo de una barra lingual. **B,** se trató con un conector mayor de barra lingual. La retención se consiguió en los pilares terminales, y el soporte y la estabilización con apoyos, conectores menores que salen de la barra vestibular y bases bien ajustadas.

1. Pérdida de pilares clave. Cuando falta un pilar clave (como un canino) se deben emplear todos los dientes restantes para conseguir retención y estabilidad. Con este sistema el problema se puede resolver mejor que con los diseños convencionales (Figura 5-17).
2. Contornos desfavorables de los dientes. Cuando los contornos adversos no se puedan corregir o reconstruir con preparaciones adecuadas o la inclinación labial de los dientes anteriores impida el diseño de ganchos convencionales, los principios básicos de las dentaduras parciales removibles pueden cumplirse mejor con el sistema Swing-Lock.
3. Contornos desfavorables de los tejidos. Los repliegues y zonas retentivas exageradas de los tejidos pueden impedir la colocación adecuada de los componentes de una dentadura parcial removible

Materiał chroniony prawem autorskim

Figuran 5-16 La bisagra de esta barra continua vestibular se localiza en vestibular y distal de la dentición remanente (área del diente #34). El mecanismo de balda o aldaba está en el lado opuesto a la bisagra, adyacente al diente #44. En esta posición queda alojado en el lado vestibular de la dentadura.

Figura 5-17 La ausencia del canino mandibular requiere usar todos los dientes anteriores para estabilizar y retener la restauración. Con el sistema Swing-Lock se puede asegurar la función de grupo de estos dientes remanentes mandibulares.

o de una sobredentadura. En estos casos, la barra vestibular continua con bisagra puede proporcionar una modalidad para acomodar estos tejidos de contornos nocivos.

4. Dientes con pronóstico dudoso. La posibilidad de perder un pilar clave en dientes con pronóstico reservado afecta seriamente a la estabilidad y retención de las prótesis convencionales. Como con el Swing-Lock todos los dientes remanentes funcionan como pilares, la pérdida de uno de ellos no compromete la retención y estabilidad en tan alto grado. La indicación de esta modalidad en determinadas situaciones comprometidas para que se resuelva con éxito necesita, como siempre, que además de estar diseñada cuidadosamente el paciente colabore manteniendo una buena higiene oral y cumpliendo las citas de revisión y control.

Las contraindicaciones de la barra labial con bisagra son obvias. La principal es la desmotivación del paciente y la falta de observancia de higiene oral y de control de la placa. Otras contraindicaciones son la presencia de vestíbulos planos y de frenillos con inserción alta. Cualesquiera de estos factores pueden impedir la colocación de prótesis parciales con los componentes del Swing-Lock.

Conectores mayores maxilares

Hay que tener en cuenta seis principios básicos:

1. Banda palatina simple (Figura 5-18, *A*).
2. Combinación de una banda palatina anterior y otra posterior (Figura 5-18, *B*).
3. Conector palatino tipo placa (Figura 5-18, *C*).
4. Conector palatino en forma de U (Figura 5-18, *D*).
5. Barra palatina simple (Figura 5-18, *E*).
6. Barra palatina anteroposterior (Figura 5-18, *F*).

Siempre que el conector palatino contacte con los dientes por razones de soporte, se deben establecer apoyos dentales definidos. Para ello lo mejor es construir lechos para apoyos en los pilares escogidos por encima de la inserción gingival de forma que no compriman el margen gingival. Al mismo tiempo deben estar lo suficientemente bajos en los dientes para evitar la acción de palanca y lo suficientemente bajos desde los incisivos caninos para evitar interferencias con los incisivos mandibulares opuestos.

Los componentes del conector mayor que se apoyan en superficies inclinadas no preparadas de los incisivos, pueden causar resbalones de la dentadura, movimientos ortodóncicos de los dientes o ambos efectos a la vez. En estas condiciones, es inevitable el enclavamiento en los tejidos gingivales. Cuando el soporte vertical no está bien mantenido por apoyos o topes, la salud de los tejidos gingivales queda comprometida. Del mismo modo, las proyecciones interproximales del conector mayor que descansan en el tercio gingival de los dientes y la encía que no son estructuralmente capaces de ofrecer soporte traumatizan los tejidos con facilidad. Para prevenir estas secuelas, cada soporte del conector mayor debe tener apoyos definidos en los dientes para proteger la encía y, asimismo, el conector se debe colocar lo más lejos posible del margen gingival para evitar la compresión circulatoria y la retención de alimentos. Todos los cruzamientos gingivales deben ser abruptos y estar en ángulo recto con el conector mayor. Se debe evitar cualquier forma en ángulo agudo, y todos los bordes se ahusarán hacia la mucosa.

Materiał chroniony prawem autorskim

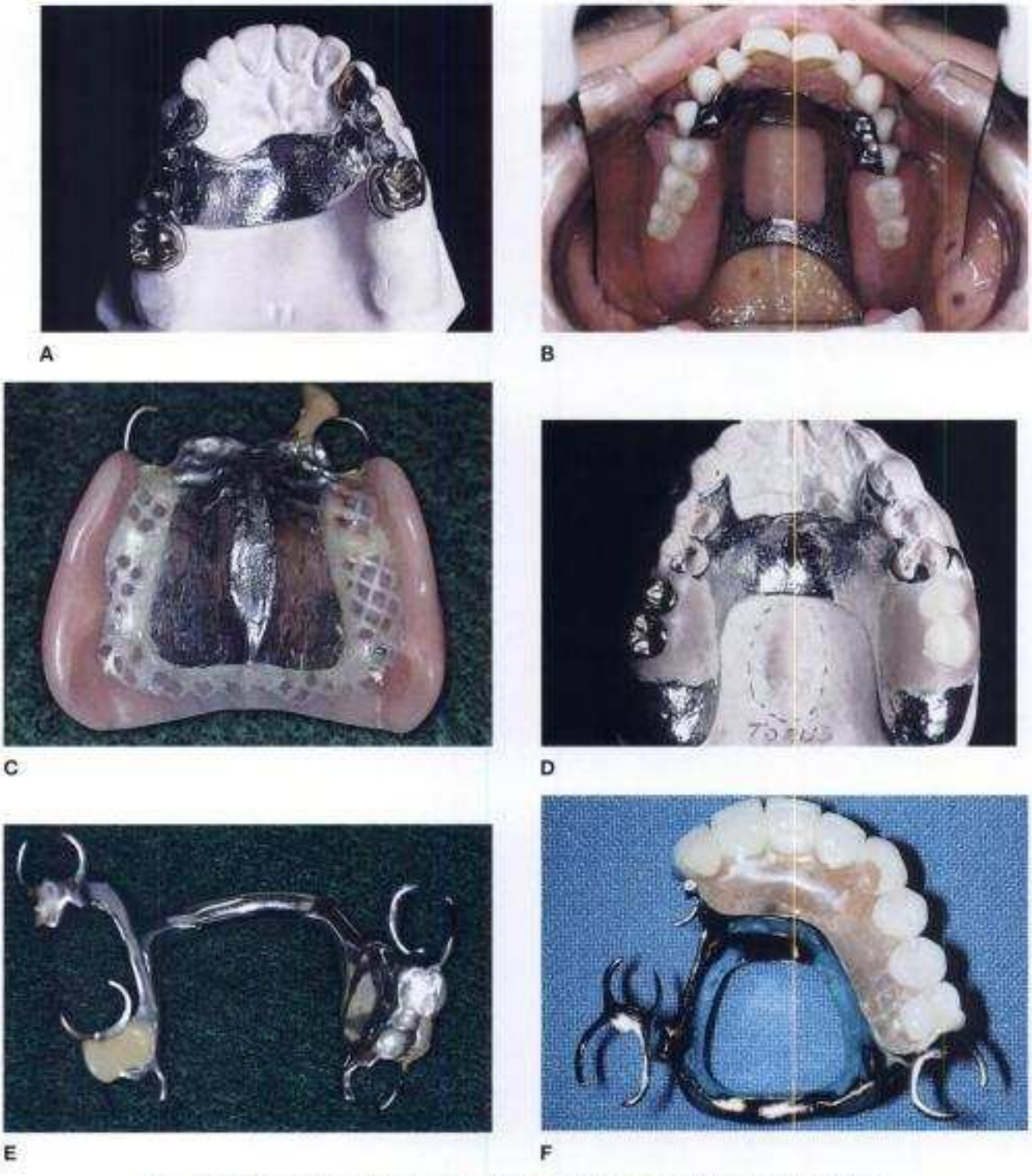

Figura 5-18 Conectores maxilares mayores: **A,** banda palatina simple. **B,** banda palatina anteroposterior. **C,** placa palatina. **D,** conector en U. **E,** barra palatina simple. **F,** barras palatinas anteroposteriores.

Banda palatina simple

En las prótesis bilaterales dentosoportadas, aunque los espacios edéntulos sean cortos pueden quedar perfectamente conectados con una banda palatina ancha simple, especialmente si las áreas edéntulas están colocadas posteriormente (Figura 5-19). Este conector se puede

Materiał chroniony prawem autorskim

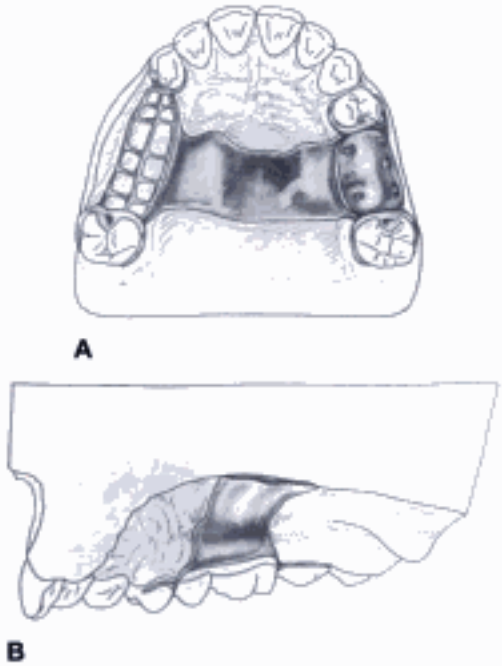

Figura 5-19 **A,** este conector mayor de banda palatina simple está indicado en la restauración de espacios edéntulos cortos dentosoportados bilaterales. También se puede emplear en edéntulos unilaterales con retención cruzada y retenedores extracoronales o anclajes intracoronales. La anchura de la banda palatina queda limitada por la situación de los apoyos. **B,** sección sagital. La parte media del conector muestra una ligera elevación que proporciona rigidez y apenas altera el contorno del paladar.

Figura 5-20 Conector mayor de banda palatina anteroposterior. El componente anterior es una banda lisa situada lo más alejada posible por detrás de las rugosidades palatinas para evitar cruzarlas y entorpecer la lengua. Su borde anterior debe localizarse inmediatamente por detrás de las crestas o en los valles que quedan entre ellas. La banda posterior es delgada, con una anchura mínima de 8 mm, y lo más atrás posible pero en el paladar duro, en los ángulos que forma con la línea media, preferiblemente rectos, en vez de oblicuos.

hacer rígido, con un volumen discreto y sin interferir con la lengua, al mismo tiempo que permite distribuir la estructura en tres planos, cosa que el técnico de laboratorio consigue encerando el modelo de trabajo con una plancha de cera del calibre 22.

Debido a la acción de palanca y de torsión, no se debe utilizar un conector de este tipo cuando existen bases de extensión distal. Para tener suficiente resistencia a las fuerzas de torsión y proporcionar soporte vertical adecuado, la banda simple precisaría un grosor exagerado. Así mismo, cuando se sitúa más anteriormente, los pacientes se quejan de que dificulta el habla.

Conector palatino combinado con una banda anterior y otra posterior

Estructuralmente es sin duda un conector mayor palatino rígido. La combinación anterior y posterior se puede emplear en casi todos los diseños de dentaduras parciales maxilares (Figura 5-20).

La banda palatina posterior debe ser plana, con una anchura mínima de 8 mm. Los conectores de la banda se deben colocar lo más lejos posible para evitar interferencias con la lengua pero por delante de la línea que divide el paladar duro del blando. La única situación que contraindica su empleo es la existencia de un torus maxilar inoperable que se extienda posteriormente al paladar blando. En estos casos se puede utilizar un conector mayor ancho en forma de U, como se describe en otra parte de este capítulo.

La resistencia de este diseño de conector mayor reside en que el componente anterior y el posterior están unidos por conectores longitudinales a cada lado, formando un armazón de forma cuadrada, en el que cada componente apoya y asegura a los otros contra posibles torsiones y flexiones. En este diseño la flexión es prácticamente inexistente.

El conector anterior se puede extender anteriormente para aguantar los dientes de reemplazo. De esta manera el conector en U queda rígido por la banda posterior horizontal adicional. Si existe un torus maxilar, se puede rodear sin que quede comprometida la rigidez de la estructura.

El diseño combinado de conector anterior y posterior se puede emplear en cualquier clase de Kennedy, si bien es más frecuente en las clases II y IV, mientras que la banda palatina simple ancha se emplea con más frecuencia en la clase III. La placa palatina de cobertura completa que se describe en este capítulo se emplea sobre todo en la clase I por las razones que se explicarán más adelante. Todos los conectores mayores maxilares deben cruzar la línea media preferiblemente en ángulo recto y no en diagonal. Se cree que la lengua acepta más rápidamente los componentes que están situados simétricamente que los situados con asimetría.

Materiał chroniony prawem autorskim

Conector tipo placa palatina

Por necesidades de terminología, el término *placa palatina* se emplea para designar un tipo de cobertura ancha y delgada que actúa como conector mayor y que se extiende sobre la mitad o más del paladar duro (Figura 5-21). El modelado palatino debe ser una reproducción anatómica del paladar con un grosor uniforme y una resistencia derivada de sus márgenes ondulados. Con el pulido electrolítico se puede mantener este grosor y reproducir fielmente los contornos anatómicos en la dentadura acabada.

El conector mayor palatino en forma de réplica anatómica tiene varias ventajas potenciales:

Figura 5-21 Conector palatino mayor que cubre dos tercios del paladar. El borde anterior sigue el contorno de los valles entre las rugosidades y no se extiende anteriormente hasta los retenedores indirectos de los primeros premolares. El borde posterior se sitúa en la unión del paladar blando con el duro, pero no se extiende por el paladar blando. En las extensiones distales bilaterales, como en este caso, los retenedores indirectos ayudan a contrarrestar la rotación horizontal de la prótesis. Obsérvense las uniones borde a borde para anclar la resina acrílica de ambos lados, y cómo abarcan las tuberosidades pterigomaxilares.

1. Permite el empleo de una placa metálica uniformemente delgada que reproduce fielmente los contornos anatómicos del paladar del paciente. Su grosor uniforme y la conductividad térmica del metal permiten la aceptación más rápida de la lengua y de los tejidos subyacentes.
2. La ondulación de la réplica anatómica añade resistencia y permite un colado más delgado con una resistencia adecuada.
3. Las irregularidades de la superficie son intencionales más que accidentales, por lo que es suficiente el pulido electrolítico. De esta forma se mantiene el grosor original uniforme del patrón de cera.
4. Por su íntimo contacto, la tensión superficial entre el metal y los tejidos proporciona mayor retención a la prótesis. La retención debe resistir la tracción de los alimentos pegajosos, el movimiento de los bordes de los tejidos contra la dentadura, las fuerzas de la gravedad, y las bruscas fuerzas desencadenadas por la tos y los estornudos. En cierta manera, estas fuerzas se contrarrestan por la retención de la propia base, que es proporcional al área de contacto total de la dentadura con los tejidos de soporte. La cuantía de retención directa e indirecta dependerá de la cantidad de retención que proporcione la base de la dentadura.

La placa palatina puede cumplir tres objetivos: puede usarse como una plancha de anchura variable que recubre el área entre dos o más zonas edéntulas, como una plancha completa o parcial que se extiende por detrás de la unión del paladar duro con el blando (Figuras 5-22 y 5-23), o en forma de conector palatino anterior con extensiones posteriores para la retención de la resina acrílica (Figura 5-24).

Figura 5-22 Conector de placa palatina en una clase I, modificación 1. El borde posterior discurre por el paladar duro inmóvil y cruza la línea media en ángulo recto. El contacto íntimo proporciona una retención auxiliar excelente sin excesivo volumen.

La placa palatina se puede colocar por delante del sellado palatino posterior. En las placas palatinas de las dentaduras parciales maxilares no es necesario el sellado posterior clásico de las dentaduras completas por la precisión y estabilidad que proporciona la estructura metálica.

La cobertura palatina completa está aconsejada cuando en una arcada de clase I el último pilar de cada lado es el canino o el primer premolar, especialmente si la cresta residual ha sufrido una reabsorción vertical excesiva. Existen dos formas de conseguirlo. Un método consiste en emplear una plancha colada completa que se extienda hasta la unión del paladar duro con el blando (ver Figura 5-23). El segundo método es utilizar un

Materiał chroniony prawem autorskim

Figura 5-23 Conector mayor con recubrimiento palatino completo. El borde posterior termina en la unión del paladar duro con el blando. La parte anterior está soportada por apoyos positivos sobre los caninos. Las líneas de acabado son muy importantes en este diseño. Anteroposteriormente deben ser paralelas a una línea que discurra por el centro de la cresta, y quedar por lingual a una línea imaginaria que contacte las superficies linguales de los dientes naturales ausentes. No se deben alterar los contornos naturales del paladar porque perturban el habla.

conector mayor colado en la parte anterior, con una retención posterior para soportar la resina acrílica de la dentadura que se extiende posteriormente hasta los límites descritos previamente (ver Figura 5-24).

A pesar del coste elevado, las ventajas del paladar metálico colado son superiores a las del paladar de resina, cuyo empleo está indicado cuando se prevé la necesidad de un futuro rebasado, o cuando el precio sea un factor importante. La placa palatina completa no es un conector de uso universal; sin embargo, en muchas dentaduras parciales es un conector que proporciona resultados satisfactorios. En todos los casos, la parte que contacta con los dientes debe tener soporte positivo, que se consigue creando correctamente lechos para los apoyos o topes. El profesional debe estar familiarizado con su empleo y, al mismo tiempo, conocer sus limitaciones para que lo pueda utilizar juiciosamente y aprovecharse de todas sus ventajas.

Diseño de los conectores mayores maxilares

Blatterfein describió en 1953 un procedimiento sistematizado para diseñar los conectores mayores maxilares. Este método consta de cinco etapas básicas y es aplicable a la mayoría de situaciones. Con el modelo de estudio y conociendo la depresibilidad relativa de los tejidos del paladar, incluido el rafe palatino, se recomienda seguir los siguientes pasos:

Paso 1: dibujar las áreas de presión principales, que son las que están cubiertas por la dentadura (Figura 5-25, *A* y *B*).

Paso 2: dibujar las áreas que no tienen presión, que son los tejidos gingivales linguales a 5-6 mm de los dientes remanentes, las áreas duras del rafe palatino (incluidos los torus) y los tejidos palatinos posteriores a la línea de vibración (Figura 5-25, *C*).

Paso 3: dibujar las áreas del conector. Cuando se han completado los pasos 1 y 2 aparecen las zonas útiles para colocar los componentes de los conectores mayores (Figura 5-25, *C*).

Paso 4: seleccionar el tipo de conector que se basa en cuatro factores: comodidad, rigidez, localiza-

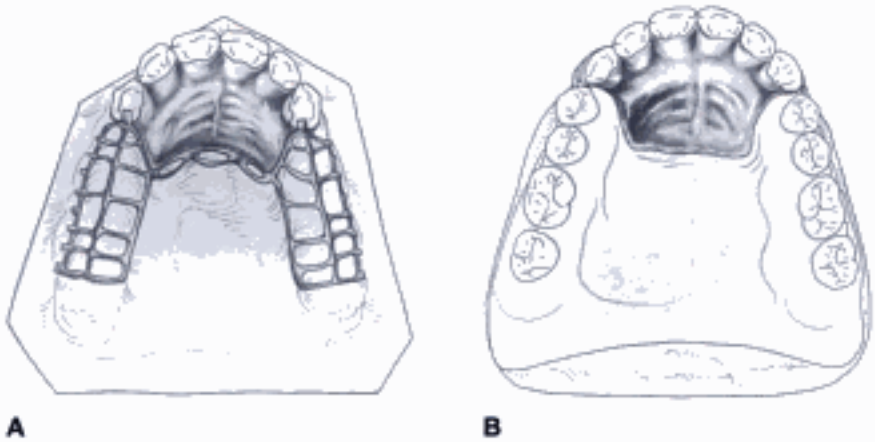

Figura 5-24 **A,** conector palatino mayor en forma de placa lingual con anclajes para la resina acrílica. **B,** dentadura parcial removible acabada. La placa lingual palatina está soportada por apoyos situados en lechos tallados en los caninos. Este tipo de dentadura parcial removible está indicado: (1) con crestas residuales muy reabsorbidas verticalmente, y (2) cuando los pilares terminales han sufrido pérdida de hueso y no se pueden ferulizar.

Materiał chroniony prawem autorskim

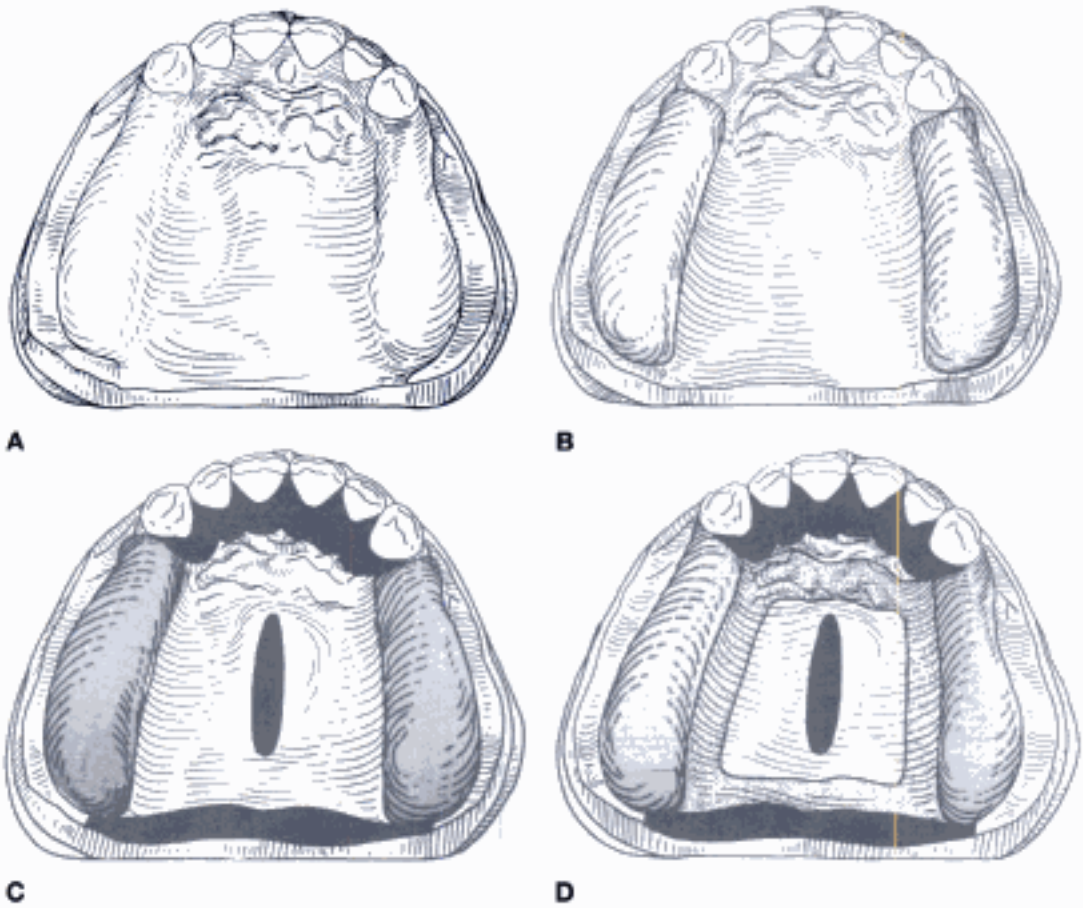

Figura 5-25 **A,** modelo de estudio de una arcada maxilar parcialmente edéntula. **B,** la extensión palatina de la dentadura se localiza a 2 mm de la superficie lingual de los dientes posteriores. **C,** las áreas que no soportan presión están dibujadas en color negro y son los tejidos blandos linguales por detrás de los incisivos (5-6 mm), el área del rafe palatino medio y el paladar blando. El espacio que queda entre las áreas de presión y de no presión delimita la localización del conector mayor. **D,** el conector mayor elegido debe ser rígido y no interferir con la lengua, cubriendo el mínimo paladar.

ción de la dentadura y retención indirecta. Los conectores deben tener el mínimo volumen y estar colocados de forma que no interfieran con la lengua durante la masticación y el habla. Deben tener la máxima rigidez para distribuir las fuerzas bilateralmente. El conector mayor de doble banda es el que proporciona mayor rigidez, sin cubrir totalmente los tejidos y con un volumen discreto. En muchos casos, la elección del conector mayor se ve limitada por la localización de las crestas edéntulas. Cuando las áreas edéntulas son anteriores no se recomienda el empleo de una banda posterior simple. Por el mismo motivo, no se debe emplear una banda anterior simple si existen solamente áreas edéntulas posteriores. El dibujo del conector mayor puede variar según la necesidad de retención indirecta, en cuyo caso se deben hacer las previsiones necesarias en el conector mayor.

Paso 5: unificación. Una vez seleccionado el tipo de conector mayor según lo visto en el paso anterior, se deben unir las áreas de las bases de la dentadura con los conectores (Figura 5-25, *D*).

Las indicaciones de las coberturas palatinas completas ya se han expuesto en este capítulo. Existen algunas variaciones en el diseño de los conectores palatinos mayores, pero con el conocimiento de todos los factores que intervienen en su elaboración conseguiremos el mejor diseño para cada paciente.

Materiał chroniony prawem autorskim

Conector palatino en forma de U

Desde el punto de vista técnico y del paciente, este conector es el menos indicado como conector palatino mayor y nunca se debe emplear arbitrariamente. Es oportuno cuando existe un torus grande inoperable y se deben reemplazar dientes anteriores (Figura 5-26). No obstante, en la mayoría de casos se pueden emplear otros diseños con más eficacia.

Las principales objeciones para el empleo del conector en forma de U son las siguientes:

1. Su falta de rigidez (comparado con otras opciones) puede ocasionar flexiones laterales cuando está sometido a fuerzas oclusales, induciendo torsiones o fuerzas laterales a los pilares.
2. El diseño no proporciona buen soporte y permite la compresión de los tejidos subyacentes cuando actúan las cargas oclusales.
3. El volumen necesario para conseguir rigidez obstaculiza la lengua.

Figura 5-27 Diseño de dentadura parcial removible con un discutible conector mayor en forma de U, al que le falta la rigidez necesaria. Abulta en una zona molesta para el paciente, e invade los tejidos gingivales linguales de los dientes remanentes.

Muchas dentaduras parciales maxilares fracasan únicamente por la flexibilidad del conector mayor en forma de U (Figura 5-27). Para que sea rígido, requiere un grosor que impide la libertad de la lengua en la zona de las rugosidades. Si el grosor es insuficiente aumentan la flexibilidad y el movimiento en los extremos abiertos. En las dentaduras con extensiones distales, cuando no existen dientes de soporte en las áreas posteriores a las zonas edéntulas, el movimiento es especialmente manifiesto y dañino para la cresta residual. Si el conector mayor no es rígido, la cresta residual padece, independientemente de la extensión de las bases y de la armonía oclusal conseguida.

Cuanto más amplia sea la cobertura del conector en U, más se asemeja al conector en placa palatina, con las ventajas consiguientes; pero si el conector es estrecho, se pierde la rigidez adecuada. Se puede aumentar la rigidez colocando lechos y topes en varios dientes. Un error frecuente en su diseño es la proximidad y compresión de los tejidos, que contravienen el principio ya enunciado de que los bordes de los conectores mayores deben estar soportados por apoyos con sus lechos preparados y lo más alejado posible de los tejidos gingivales. La mayoría de conectores en U fallan en ambos aspectos, con el resultado de irritación gingival y daño periodontal de los dientes adyacentes.

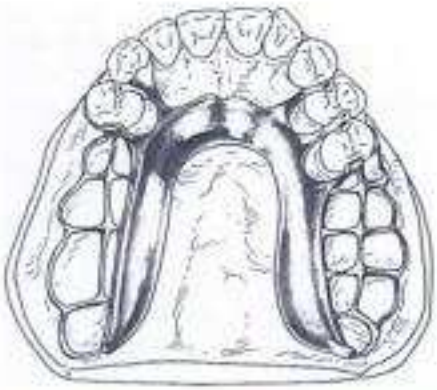

Figura 5-26 El conector palatino en U es probablemente el menos rígido y se debe emplear solamente en casos de torus palatino inoperable, en los que no se pueda cubrir el paladar ni hacer combinaciones con bandas palatales anteroposteriores.

Barra palatina simple

En este libro la diferencia entre barra palatina y banda palatina es su anchura; si es menor de 8 mm la denominamos barra. La barra palatina simple es, quizá, la más empleada y a pesar de eso, la que tiene menos lógica de todos los conectores mayores palatinos. Entre el conector en barra o el de forma en U, es difícil decidir cuál es más controvertible.

Para que la barra palatina simple posea la rigidez necesaria para la distribución cruzada de las fuerzas, debe tener un volumen considerable que, desgraciadamente, no acostumbra a tenerse en cuenta. Para que una barra palatina simple sea eficaz debe ser lo suficientemente rígida para ofrecer soporte y estabilización cruzada, y quedar colocada centralmente entre las dos mitades de la dentadura. Mecánicamente, puede proporcionar bastante firmeza, pero desde el punto de vista de la comodidad del paciente y de la alteración de los contornos del paladar es francamente discutible.

Las dentaduras parciales con barra palatina simple acostumbran ser o demasiado delgadas y flexibles, o

Materiał chroniony prawem autorskim

demasiado voluminosas y molestas para la lengua. La elección entre la barra palatina simple o la banda palatina depende del tamaño de las áreas de soporte de la dentadura que se deben conectar, y de si el conector único que las debe unir se puede hacer suficientemente rígido y poco voluminoso.

Combinación de un conector palatino anterior y otro posterior tipo barra

Estructuralmente, esta combinación presenta las mismas desventajas que la barra palatina simple (Figura 5-28). Para conseguir la suficiente rigidez y el soporte y estabilidad necesarios, los conectores deben ser demasiado gruesos y obstaculizan la función de la lengua.

Marcaje del modelo del maxilar

Marcaje es un término que indica realizar en el modelo de trabajo un ligero surco que perfila el conector palatino mayor, excluyendo las arrugas del paladar (Figura 5-29) y cuyo propósito es el siguiente:

1. Transferir el diseño del conector mayor al modelo de revestimiento (Figura 5-30, *A* y *B*).
2. Proveer una línea de acabado visible (Figura 5-31).
3. Asegurar el íntimo contacto del conector mayor con el paladar.

El marcaje se realiza con un instrumento adecuado en forma de excavador oval, procurando que el surco no exceda los 0,5 mm de profundidad y anchura (Figura 5-32, *A* y *B*).

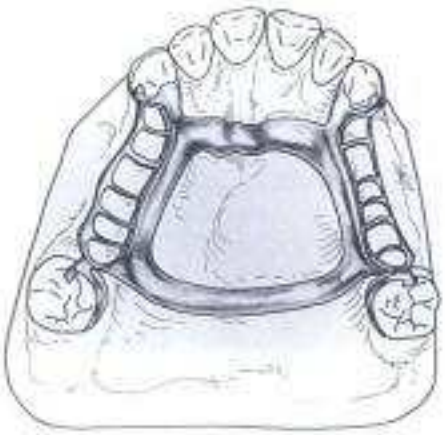

Figura 5-28 Combinación de una barra palatina anterior y otra posterior. Para ser suficientemente rígidas y proporcionar el soporte adecuado, estas barras deben ser excesivamente gruesas, y especialmente la barra anterior, resulta molesta para la lengua.

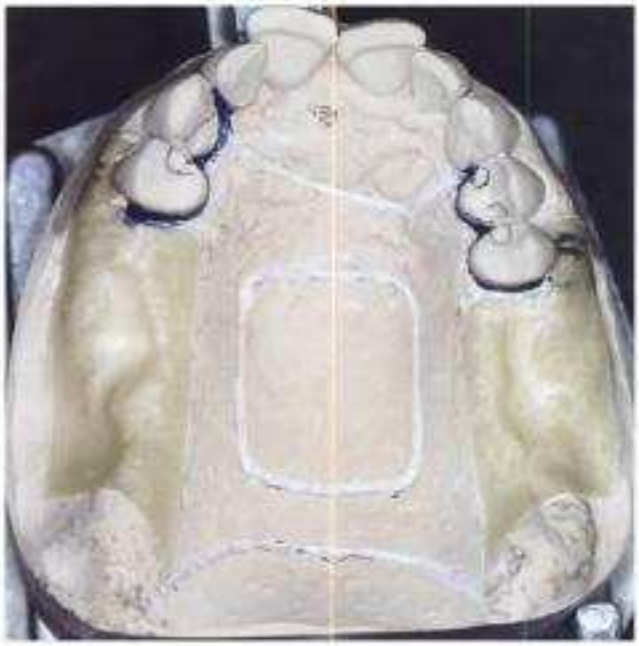

Figura 5-29 Diseño de la estructura en el modelo de trabajo antes de la preparación y duplicado en material refractario. Los bordes anterior y posterior del conector mayor se han marcado con un ligero surco (0,5 mm). La línea anterior sigue los valles de las rugosidades. El marcaje se realiza fácilmente con un excavador de punta oval. Es preferible que quede un poco redondeado, antes que en V marcada.

CONECTORES MENORES

Los conectores menores son los componentes que enlazan el conector mayor o la base de la dentadura con los restantes componentes de la prótesis, como los retenedores circunferenciales o ganchos, los retenedores indirectos, los apoyos oclusales y los apoyos cingulares. En muchas ocasiones el conector menor es continuación de otra parte de la dentadura. Por ejemplo, un apoyo oclusal en un extremo de una placa lingual es en realidad el final de un conector menor, aunque este conector menor se continúe con la placa lingual. De la misma forma, la parte de la estructura que soporta el gancho y el apoyo oclusal es un conector menor, que enlaza el conector mayor con el gancho. Las partes de la estructura que retienen la resina acrílica de la base son asimismo conectores menores.

Funciones

Además de unir las partes de la dentadura, los conectores menores cumplen dos funciones más:

1. Transferir la carga funcional a los pilares. Es una función de prótesis-a-pilar. Las fuerzas oclusales que inciden sobre los dientes artificiales se transmiten a través de la base hasta la cresta, especialmente cuan-

Materiał chroniony prawem autorskim

A

B

Figura 5-30 **A,** modelo de revestimiento. Obsérvese el proyecto definitivo del conector mayor con las líneas de marcaje transferidas del modelo de trabajo. **B,** el patrón de cera se adapta cuidadosamente siguiendo las líneas de marcaje, que confinan la extensión del conector.

Figura 5-31 Modelo y estructura con el margen metálico obtenido por la línea de marcaje de 0,5 mm impresa en el modelo. Este margen es de fácil acabado y facilita el contacto íntimo con los tejidos, evitando que los alimentos desalojen la prótesis. Se evitará que crucen tejidos no depresibles, como el rafe medio palatino.

do la base es mucosoportada. Estas fuerzas oclusales también se trasladan a los pilares a través de los apoyos oclusales. Los conectores menores que parten de un conector mayor rígido posibilitan esta transferencia de cargas funcionales por toda la arcada dental.

2. Transferir el efecto de los retenedores, apoyos y componentes estabilizadores a lo largo de toda la prótesis. Es una función de pilar-a-prótesis. Las fuerzas aplicadas en una parte de la dentadura se contrarrestan por los componentes situados a tal fin en otra parte de la arcada. Se puede colocar un componente estabilizador en un lado de la arcada para que resista las fuerzas horizontales originadas en el lado opuesto. Esto solamente se consigue por el efecto de transferencia del conector menor que tiene este componente estabilizador, y por la rigidez del conector mayor.

Forma y localización

El conector menor, al igual que el conector mayor, debe tener suficiente grosor para ser rígido, de lo contrario la transmisión de las cargas funcionales a los dientes y los tejidos de soporte no sería efectiva. Al mismo tiempo, su volumen no debe resultar molesto.

Un conector menor que contacte con la cara axial de un pilar no se debe ubicar en una superficie convexa; en vez de ello, se colocará en una tronera (Figura 5-33) y será menos perceptible para la lengua. Debe contornear el espacio interdental y pasar verticalmente desde el conector mayor cruzando la encía abruptamente y cubriendo el menor tejido gingival posible; debe ser más grueso en la superficie lingual y ahusado hacia el área de contacto (Figura 5-34).

La parte más profunda del espacio interdentario se debe bloquear para evitar interferencias al entrar y salir y el efecto de cuña entre los dientes.

Se ha propuesto una modificación del conector menor parcial removible convencional solamente para

Materiał chroniony prawem autorskim

A

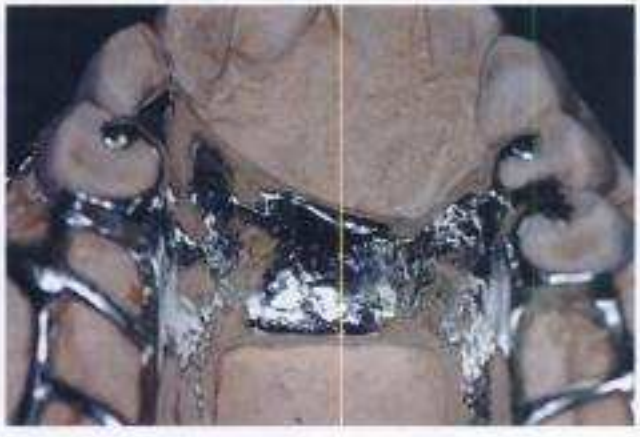

B

Figura 5-32 **A,** lado mucoso. Obsérvese la ligera elevación de los bordes de este conector en banda anteroposterior con una abertura en la zona media palatina. **B,** el colado final del metal ajusta íntimamente en el modelo de trabajo.

Figura 5-33 En las troneras, el conector menor se adelgaza hacia el diente para evitar grosor y molestias a la lengua.

Figura 5-34 El conector menor que contacta con el plano guía forma parte del complejo de retención. Puede estar separado o, como en este caso, conectado a la porción estabilizadora lingual del complejo de retención. La placa proximal del conector menor está casi a media distancia de las cúspides vestibulares y linguales de los pilares, y se extiende gingivalmente por los dos tercios superiores del esmalte de la corona. Visto desde arriba, tiene forma triangular; el vértice del triángulo está hacia vestibular y la base hacia lingual. Los conectores menores diseñados de este modo interfieren menos con los dientes artificiales adyacentes.

la arcada maxilar, localizando el conector menor en el centro de la superficie lingual del pilar maxilar.

Se supone que esta modificación reduce el tejido gingival recubierto, facilita la vía de inserción y remoción de la dentadura, y aumenta la estabilización frente a las fuerzas horizontales y de rotación. Sin embargo, por su situación, esta variación del diseño invade el espacio de la lengua y crea espacio para la retención de los alimentos. Esta modificación se debe emplear solamente tras un estudio meticuloso.

Cuando el conector menor contacta con las superficies dentales de cada lado de la tronera en que se apoya, se deberá ahusar en dirección al diente para evitar ángulos agudos que impidiesen el movimiento de la lengua y retuvieran alimentos (Figura 5-35).

Material chroniony prawem autorskim

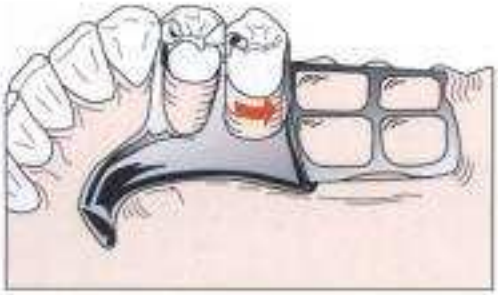

Figura 5-35 La línea de acabado en la unión en escalón del conector menor con el conector mayor se funde suavemente con el conector menor que contacta con el plano guía distal del segundo premolar. La estructura se aligera en la parte anterior de la línea de acabado para que no abulte demasiado, sin comprometer la resistencia de la unión borde a borde.

Se trata de un conector menor que contacta con los planos guía de los pilares como una parte conectada a la unidad del retenedor directo, o como una entidad independiente (ver Figura 5-34). En este caso, el conector menor debe ser suficientemente ancho para actuar como plano guía, con todas sus ventajas. Cuando es el origen del brazo de un retenedor circunferencial en gancho, se debe ahusar hacia el diente bajo el cual se origina el gancho. Si no es el origen de ningún brazo (cuando el brazo de un retenedor en barra se origina en otra parte), toda la longitud de su cara vestibular se debe ahusar en borde fino.

Cuando se deba colocar un diente artificial contra un conector menor proximal, la parte más voluminosa del conector menor debe quedar en la superficie lingual del diente pilar. De esta forma se asegura el grosor suficiente con la interferencia mínima para colocar el diente artificial. Lo ideal es que el diente artificial contacte con el diente pilar solamente en una pequeña zona de metal de la parte vestibular. Lingualmente, el cuerpo del conector menor debe descansar en el espacio interdental.

Como se ha dicho antes, las porciones de la estructura de la prótesis que sirven para anclar las bases de resina también son conectores menores. Este tipo de conector debe quedar totalmente incluido en la resina acrílica.

Las uniones de estos conectores menores mandibulares con los conectores mayores deben ser de borde a borde, sin relieves apreciables (ver Figura 5-35). Los ángulos no deben exceder los 90°, para asegurar conexiones mecánicas ventajosas y seguras entre la base de resina acrílica y el conector mayor.

Es preferible un diseño en enrejado con escalón, que se puede conseguir convenientemente con preformas de media caña del calibre 12, y tiras de cera redondas del calibre 18. El conector menor de las extensiones distales mandibulares se debe extender posteriormente alrededor de dos tercios de la longitud de la cresta edéntula, y tener elementos para las superficies linguales y vestibulares. Esta ordenación no solamente aumenta la resistencia de la base, sino que también minimiza la distorsión de la resina por las fuerzas inherentes al procesamiento. El conector menor se debe planificar con cuidado para que no interfiera con la colocación de los dientes artificiales (Figura 5-36).

Cuando se proyecta la estructura de la dentadura, se deben proveer elementos para el anclaje de la resina acrílica, de forma semejante a lo que ocurre con las cubetas individuales de resina cuando se toman las impresiones definitivas. Esto se puede conseguir en las dentaduras parciales con tres conectores menores en forma de cabeza de clavo. Si en las cubetas de impresión no se coloca algo semejante, hay muchas probabilidades de que al tomar las medidas se desenganche o se afloje el material. Los conectores menores de las dentaduras maxilares con extensiones distales se deben extender a lo largo de toda la cresta residual, en forma de asas, y con un escalón (Figura 5-37).

Topes mucosos

Los topes que se colocan en los tejidos forman parte integrante de los conectores menores diseñados para retener las bases de resina acrílica. Proporcionan estabilidad a la estructura en las fases de transferencia y procesado. Son especialmente valiosos para prevenir la distorsión de la estructura durante el procesado. Los topes mucosos pueden ocupar las vertientes lin-

Figura 5-36 El diseño del conector menor para anclaje de la resina acrílica no debe comprometer la colocación de los dientes artificiales. El contrafuerte principal de la rejilla no debe quedar en el borde de la cresta ni bajo los dientes.

Materiał chroniony prawem autorskim

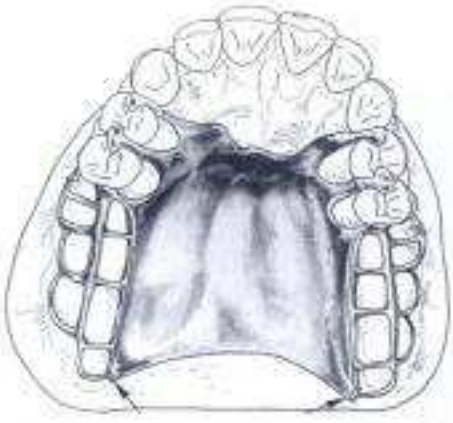

Figura 5-37 La extensión de la línea de acabado en la escotadura pterigomaxilar facilita la unión borde a borde con la resina acrílica para que recubra la tuberosidad (*flechas*).

guales o vestibulares de la cresta residual y le dan estabilidad (Figura 5-38).

Con frecuencia se requiere modificar el modelo porque los topes mucosos quedan algo separados, lo que se consigue fácilmente añadiendo resina autopolimerizable (Figura 5-39).

Otra parte integrante del conector menor diseñada para retener la resina acrílica es parecida a un tope mucoso, pero sirve para un propósito diferente. Se localiza distalmente al pilar terminal y es una continuación del conector menor en contacto con el plano guía. Su finalidad es establecer una línea de acabado definida para la base de acrílico antes del procesado (Figura 5-40).

LÍNEAS DE ACABADO

La unión de la línea de acabado con el conector mayor debe formar un ángulo que no sobrepase los 90°, algo cortado por debajo (Figura 5-41). Por supuesto, la extensión medial del conector menor depende de la extensión hacia vestibular del conector palatino mayor, aunque se acostumbra a dar poca importancia a esta línea de acabado. Si la línea de acabado se coloca demasiado hacia medial, el contorno natural del paladar quedará alterado por el espesor de la unión con la resina acrílica que soporta los dientes artificiales (Figura 5-42). Si, por otra parte, la línea de acabado se sitúa demasiado hacia vestibular, será difícil crear un contorno adecuado para colocar la resina con los dientes artificiales. En la localización de la línea de acabado en la unión del conector mayor y menor, se debe tener en cuenta la conveniencia de restaurar la forma natural del paladar y la colocación de los dientes.

Las mismas consideraciones son válidas para la unión de los conectores menores con los brazos de los retenedores directos en barra. Estas uniones son de tipo borde a borde en ángulo de 90° y deben seguir las directrices de los contornos básicos y la longitud de los ganchos.

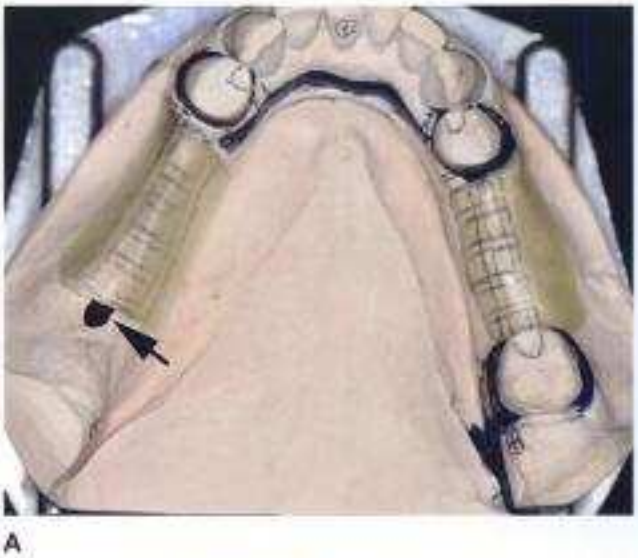

A

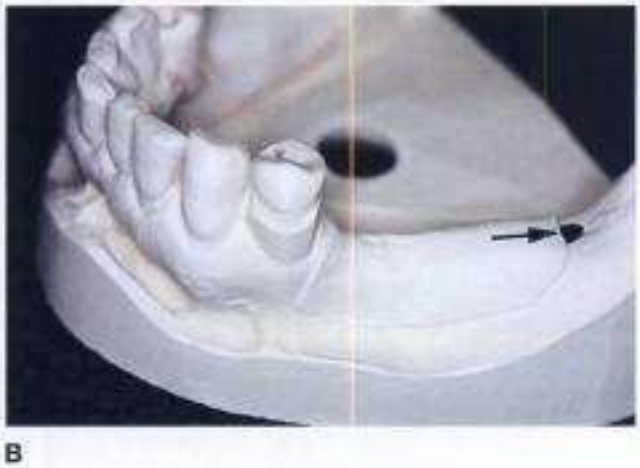

B

Figura 5-38 **A,** la *flecha* señala la localización del tope mucoso. **B,** modelo de trabajo parcialmente preparado para duplicarlo en revestimiento. Alivio posterior con cera para la cresta residual distal (*flecha*), en la que se encerará posteriormente un tope mucoso.

Material chroniony prawem autorskim

C

D

E

Figura 5-38 (*Cont.*) **C,** tope mucoso distal (*flecha*). Después del colado será un tope mucoso metálico. **D,** tope mucoso desde labial. **E,** estructura colada mostrando el tope mucoso posterior con el alivio diseñado. La *flecha* señala el tope.

A

B

Figura 5-39 **A,** mufla con la extensión distal de la dentadura. Obsérvese que la porción terminal del conector menor (tope mucoso) queda separada de la cresta residual. Se coló la estructura con la cresta registrada en su forma anatómica. Más tarde, se registró la cresta con su forma funcional mediante una impresión corregida en la que el tope quedó ligeramente elevado. **B,** se añade resina autopolimerizable con un pincel entre el tope y la cresta para mantener la posición del conector menor en el proceso de empaquetamiento de la resina acrílica.

Materiał chroniony prawem autorskim

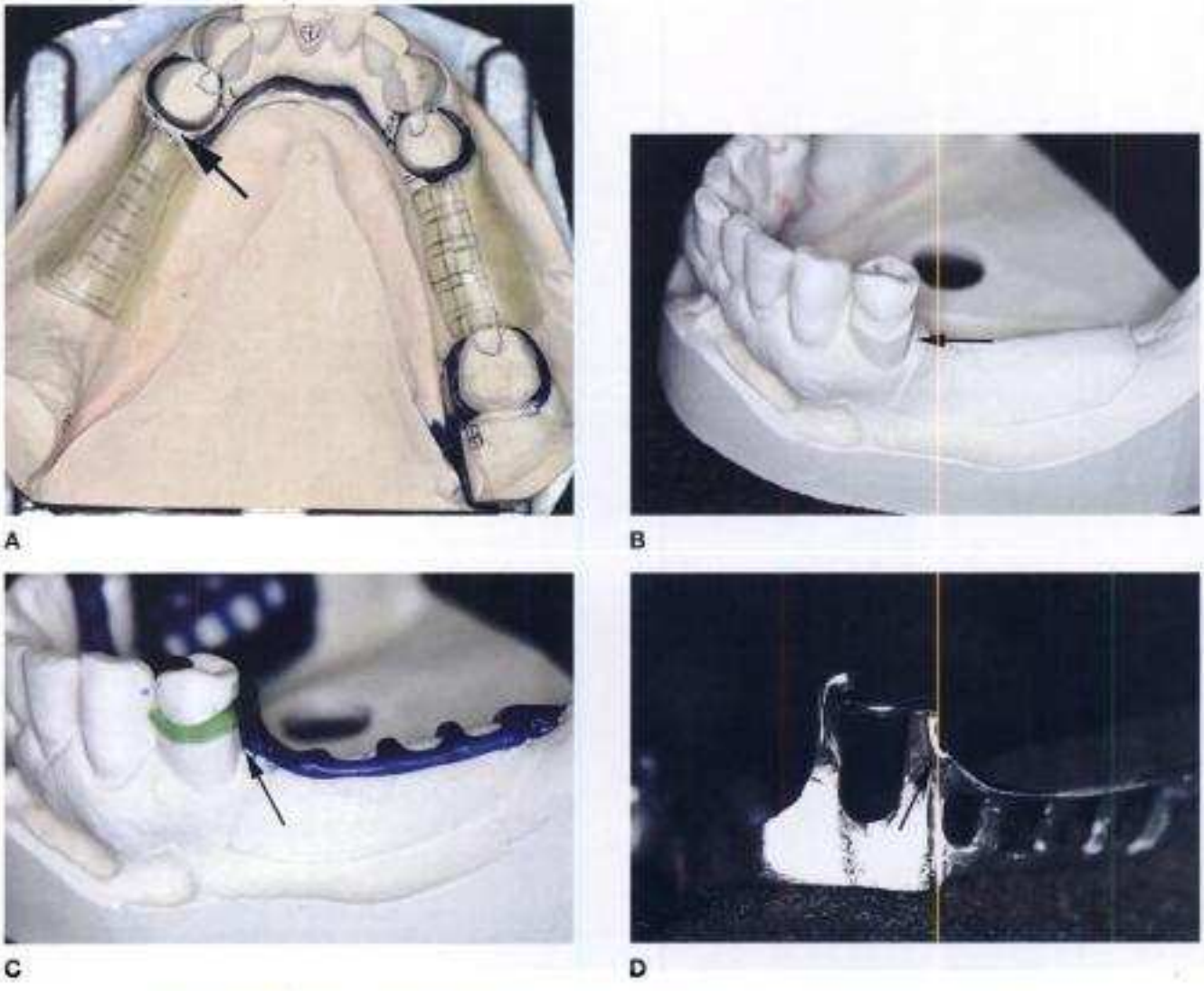

Figura 5-40 Índice de acabado del tope mucoso. **A,** diseño para facilitar el acabado de la resina acrílica en la zona del pilar terminal. Obsérvese el espacio en la región anterior. La estructura se debe encerar llenando este espacio y aportando un contacto positivo con la mucosa. **B,** modelo de revestimiento refractario con el espacio distal al pilar. **C,** el patrón de cera llena el espacio del futuro índice de contacto. **D,** estructura con el índice de contacto mucoso anterior, por debajo del conector menor de la extensión distal y por detrás del pilar principal.

REACCIÓN DE LOS TEJIDOS AL CONTACTO CON EL METAL

La reacción de los tejidos frente a los componentes metálicos de las dentaduras parciales removibles es objeto de intensa controversia, especialmente en las regiones de los márgenes gingivales y en las áreas de amplio contacto. Las reacciones de los tejidos se pueden deber a la compresión por falta de soporte, falta de medidas higiénicas adecuadas y contacto prolongado por uso continuo de las prótesis.

La presión actúa en las regiones donde los componentes cruzan los tejidos gingivales y en otras zonas de contacto que no se han aliviado adecuadamente y, por consiguiente, no soportan bien las fuerzas de la prótesis. La compresión puede aparecer igualmente por hundimiento de las bases de la prótesis, por pérdida de algún diente o de tejido de soporte, a consecuencia de diseñar inapropiadamente los apoyos, y también por caries, fractura del apoyo o intrusión del diente pilar bajo la carga oclusal. Por ello es importante mantener el alivio y soporte adecuados de los dientes y los tejidos. La intru-

Materiał chroniony prawem autorskim

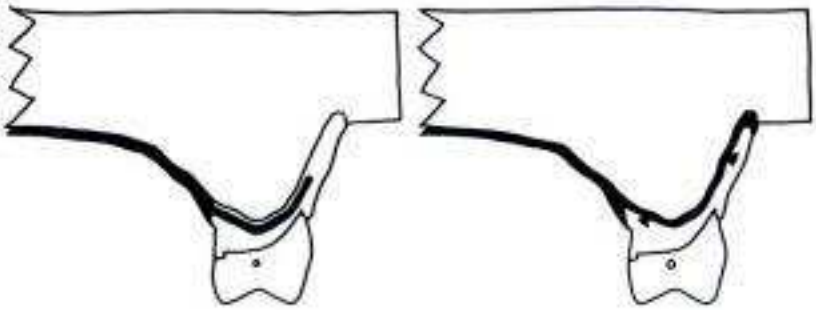

Figura 5-41 Sección frontal a través de la línea de acabado lingual de conectores mayores palatinos. *Derecha* a través del conector mayor de base totalmente metálica; *izquierda* a través de la resina acrílica. En ambas situaciones, la línea de acabado minimiza el grosor en la unión de la resina acrílica con los dientes artificiales. Se han restaurado los contornos del paladar, con lo que se favorece el habla y la sensación de naturalidad del paciente.

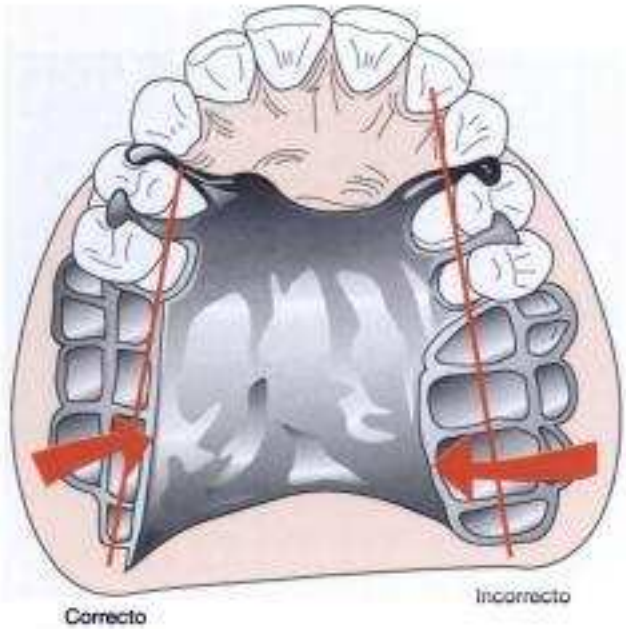

Figura 5-42 La unión del conector mayor con los conectores menores en la línea de acabado palatina debe quedar 2 mm por medial de una línea imaginaria que toque las superficies linguales de los dientes ausentes posteriores. La línea de acabado derecha está demasiado cerca de la línea media palatina, y los contornos del paladar quedan alterados.

sión de la dentadura por pérdida de tejido de soporte puede presionar igualmente cualquier parte de la arcada, como la situada bajo el conector mayor. Estas intrusiones se deben prevenir o corregir cuando se presenten. Cualquier zona recubierta o cruzada por elementos metálicos debe quedar protegida de la presión excesiva.

La ausencia de medidas higiénicas correctas causa reacciones de los tejidos por acumulación de residuos y bacterias. Los tejidos que no se mantienen limpios acumulan factores irritantes cuyos efectos se confunden, a veces, con los debidos al material de la prótesis. Por ello la preocupación por mantener limpia la superficie de la prótesis es esencial.

Las dos primeras causas de reacciones adversas se pueden acentuar por el uso prolongado de las prótesis. Es comprensible que las membranas mucosas no puedan tolerar este constante contacto con la prótesis sin que aparezcan irritaciones y fracturas de la barrera epitelial. Algunos pacientes están tan acostumbrados al uso de la prótesis que se olvidan de quitársela y no dejan que los tejidos se recuperen. Esto ocurre especialmente cuando se han reemplazado dientes anteriores y el individuo no se atreve a desprenderse de la dentadura, excepto en la intimidad del cuarto de baño durante el cepillado de los dientes. Los tejidos vivos no pueden estar tapados continuamente sin que aparezcan cambios. Las dentaduras parciales se deben extraer de la boca varias horas al día para interrumpir el contacto y dejar que los tejidos recuperen su estado normal.

La experiencia clínica con el empleo de placas linguales y placas palatinas completas demuestra concluyentemente que con la limpieza y el tiempo de empleo controlado, el recubrimiento de tejidos no es en sí mismo perjudicial para los tejidos orales.

REVISIÓN DE LOS CONECTORES MAYORES

BARRA LINGUAL MANDIBULAR

Indicaciones de empleo. La barra lingual se debe emplear en las dentaduras parciales removibles mandibulares cuando existe suficiente espacio entre el surco alveolar lingual ligeramente elevado y los tejidos gingivales linguales.

Materiał chroniony prawem autorskim

Características y localización. (1) Forma de media pera con la porción más abultada en la parte inferior. (2) El borde superior ahusado hacia los tejidos blandos. (3) El borde superior a 4 mm o más inferiores de los márgenes gingivales. (4) El borde inferior a la altura del surco alveolar lingual estando la lengua ligeramente elevada.

Bloqueos y alivios del modelo de trabajo. (1) Todos los repliegues y retenciones deben quedar paralelos a la vía de inserción. (2) Cuando la superficie lingual de la cresta alveolar de inserción queda socavada o paralela a la vía de inserción se puede añadir el espesor de una lámina de cera adicional de calibre 32 (ver Figuras 11-24 y 11-25). (3) No es necesario aliviar cuando la superficie lingual de la cresta alveolar se inclina inferior y posteriormente. (4) Colocar el espesor de una plancha de cera base sobre las bases de la prótesis (para elevar los conectores menores que anclan la resina acrílica).

Especificaciones del encerado. (1) Calibre 6, forma de media pera reforzada con plancha de cera de calibre 22 a 24 o un patrón de plástico semejante adaptado a la anchura del diseño. (2) Las barras largas precisan más grosor que las cortas; sin embargo, la forma del corte transversal es la misma.

Líneas de acabado. Uniones borde a borde con los conectores menores que anclan la resina acrílica.

PLACA LINGUAL MANDIBULAR

Indicaciones de empleo. (1) Cuando el surco lingual alveolar queda tan cerca de los márgenes gingivales que no se puede conseguir una anchura adecuada para una barra lingual rígida. (2) En la clase I en que las crestas residuales han sufrido una reabsorción vertical tan intensa que ofrecen una resistencia mínima frente a las rotaciones horizontales de las bases. (3) En los dientes con función de grupo y periodontalmente débiles, para ayudar a resistir la rotación horizontal (fuera de la vertical) de las prótesis con extensiones distales. (4) Para facilitar el futuro reemplazo de uno o varios incisivos, añadiendo asas de retención a la placa existente.

Características y localización. (1) Forma de media pera con la porción más abultada en la parte inferior. (2) Se prolonga una extensión metálica delgada en contacto con el cíngulo de los dientes anteriores y las superficies linguales de los dientes posteriores implicados, a la altura del máximo contorno. (3) La prolongación se extiende interproximalmente hasta la altura de los puntos de contacto, es decir, cerrando los espacios interproximales. (4) Contorno festoneado según lo permita el bloqueo interproximal. (5) El borde superior acabado en un plano continuo con los dientes. (6) El borde inferior a la altura del surco alveolar lingual cuando el paciente eleva ligeramente la lengua.

Bloqueos y alivios del modelo de trabajo. (1) Todas las retenciones de los dientes paralelas a la vía de inserción. (2) Todos los márgenes gingivales. (3) La superficie lingual de la cresta alveolar y las áreas de asiento, igual que con las barras linguales.

Especificaciones del encerado. (1) Borde inferior con plancha de cera de calibre 6 en forma de media pera reforzada con una plancha de cera de calibre 24 o un patrón de plástico similar. (2) La prolongación, con plancha de cera de calibre 24.

Líneas de acabado. Uniones borde a borde con los conectores menores para el anclaje de la resina acrílica.

BARRA MANDIBULAR SUBLINGUAL

Indicaciones de empleo. (1) En las dentaduras parciales removibles cuando la distancia del suelo de la boca al borde libre gingival es menor de 6 mm. También cuando se desea mantener libres los márgenes gingivales de los dientes anteriores remanentes y la profundidad del suelo de la boca no es adecuada para colocar una barra lingual.

Contraindicaciones de empleo. Dientes anteriores remanentes exageradamente inclinados hacia la lengua.

Características y localización. La barra sublingual tiene esencialmente la misma forma de media pera que la barra lingual, excepto que la parte más gruesa se localiza por lingual y la parte más ahusada por vestibular. El borde superior debe quedar por lo menos a 3 mm del margen gingival del diente. El borde inferior se localiza a la altura del surco alveolar lingual con la lengua del paciente ligeramente elevada. Se necesita una impresión funcional del vestíbulo lingual para registrar escrupulosamente su altura.

Bloqueos y alivios del modelo de trabajo. (1) Todos los repliegues y socavados paralelos a la vía de inserción. (2) Cuando la superficie lingual de la cresta alveolar queda paralela o por dentro de la vía de inserción, se puede añadir el espesor de una plancha de cera del calibre 32. (3) Colocar una plancha base de cera en las áreas de asiento de la dentadura (para elevar los conectores menores en los que se ancla la resina acrílica).

Especificaciones del encerado. (1) Preforma de cera en media pera, calibre 6, reforzada con una plancha de cera de calibre 22 a 24 o un patrón similar de plástico adaptado a la anchura del diseño. (2) La barra larga es más voluminosa que la barra corta, aunque la forma del corte transversal es la misma.

Líneas de acabado. Uniones borde a borde con los conectores menores de anclaje de la resina acrílica.

BARRA LINGUAL MANDIBULAR CON BARRA CONTINUA (BARRA CINGULAR)

Indicaciones de empleo. (1) Cuando está indicada una placa lingual, pero la alineación axial de los dientes anteriores requiere un bloqueo excesivo de los espacios interproximales. (2) Cuando existe un amplio diastema entre los dientes mandibulares anteriores y la placa lingual podría quedar visible frontalmente.

Características y localización. (1) Forma y localización convencionales, si es posible, como un conector mayor de barra lingual. (2) Banda metálica delgada y estrecha (3 mm) localizada en el cíngulo de los dientes anteriores,

Materiał chroniony prawem autorskim

festoneada siguiendo las troneras interproximales con los bordes superior e inferior, ahusada hacia la superficie de los dientes. (3) Se origina bilateralmente desde los apoyos oclusales, incisales o linguales de los pilares principales adyacentes.

Bloqueos y alivios del modelo de trabajo. (1) En la superficie lingual de la cresta alveolar y las áreas de asiento de la dentadura, igual que con la barra lingual. (2) No aliviar la barra continua excepto el bloqueo de los espacios interproximales paralelos a la vía de inserción.

Especificaciones del encerado. (1) El encerado y la forma son las mismas que en la barra lingual. (2) El patrón de la barra continua se forma adaptando simultáneamente dos tiras de cera de 3 mm de ancho, del calibre 28, sobre los cíngulos y los espacios interproximales.

Líneas de acabado. Uniones borde a borde con los conectores menores que anclan la resina acrílica.

BARRA CONTINUA (BARRA CINGULAR)

Indicaciones de empleo. Cuando está indicada una placa lingual o una barra sublingual, pero la alineación axial de los dientes anteriores es excesiva, y no se pueden bloquear los espacios interproximales.

Contraindicaciones de empleo. (1) Dientes anteriores muy inclinados hacia lingual. (2) Cuando existen diastemas amplios en los incisivos mandibulares y existe la posibilidad de que, en una visión frontal, se visualice el metal de la barra cingular.

Características y localización. (1) Tira de metal estrecha (3 mm) localizada en el cíngulo de los dientes anteriores, festoneada en los espacios interproximales con los bordes superior e inferior ahusados hacia la superficie de los dientes. (2) Se origina bilateralmente desde los apoyos oclusales, incisales o linguales de los pilares principales.

Bloqueos y alivios del modelo de trabajo. No se requiere ningún alivio en los cíngulos, excepto el bloqueo de los espacios paralelos a la vía de inserción.

Especificaciones del encerado. El patrón de la barra cingular se obtiene adaptando simultáneamente dos tiras de cera (de 3 mm) de una plancha de calibre 28 sobre los cíngulos y los espacios interproximales.

Líneas de acabado. Uniones borde a borde con los conectores menores que anclan la resina acrílica.

BARRA VESTIBULAR MANDIBULAR

Indicaciones de empleo. (1) Cuando no se puede corregir la inclinación lingual de los incisivos y premolares remanentes que impiden la colocación de una barra lingual convencional. (2) Cuando existen torus linguales prominentes que no se pueden eliminar y obstaculizan el empleo de una barra o una placa lingual como conector mayor. (3) Cuando existen repliegues mucosos exagerados que hacen impracticable el empleo de una barra o una placa lingual.

Características y localización. (1) Forma de media pera con la porción más abultada en el borde inferior de la cara vestibular. (2) El borde superior ahusado hacia los tejidos. (3) El borde superior a 4 mm, o más, por debajo de los márgenes gingivales vestibulares. (4) El borde inferior en el vestíbulo en la unión de la mucosa libre (móvil) con la mucosa adherida (inmóvil).

Bloqueos y alivios del modelo de trabajo. (1) Todos los repliegues mucosos paralelos a la vía de inserción, más una adicional plancha de cera de calibre 32 si la superficie labial queda paralela o por dentro de la vía de inserción. (2) No son necesarios alivios si la superficie vestibular de la cresta alveolar se inclina inferiormente hacia vestibular. (3) Las áreas de asentamiento, lo mismo que para la barra lingual.

Especificaciones del encerado. (1) Preforma de cera en media pera del calibre 6, reforzada con una plancha de cera de calibre 22 o 24 o un patrón plástico similar. (2) Las barras largas necesitan más grosor que las cortas, aunque el contorno de la sección es el mismo. (3) Los conectores menores se unen a los componentes oclusales u otros componentes superiores por vestibular. (4) Los conectores menores se unen a las bases por vestibular.

Líneas de acabado. Uniones borde a borde con los conectores menores que anclan la resina acrílica.

CONECTOR MAYOR EN BANDA PALATINA SIMPLE

Indicaciones de empleo. Espacios edéntulos bilaterales de poca extensión en dentaduras dentosoportadas.

Características y localización. (1) Reproducción anatómica. (2) En el borde anterior, sigue los valles tanto como sea posible entre las rugosidades y en ángulo recto, con la línea de sutura media. (3) El borde posterior en ángulo recto, con la línea de sutura media. (4) La banda debe tener una anchura de 8 mm, aproximadamente la anchura entre el primer premolar y el primer molar maxilar. (5) Debe quedar confinada en un área flanqueada por los cuatro apoyos principales.

Bloqueos y alivios del modelo de trabajo. (1) Habitualmente no se necesitan, excepto un ligero alivio si el rafe palatino está elevado o si los conectores cruzan alguna exostosis. (2) Plancha de cera adicional sobre las áreas de asiento de la dentadura (para elevar los conectores menores que anclan la resina acrílica).

Marcaje. (Ver Figuras 5-39 a 5-42.)

Especificaciones del encerado. (1) Reproducción anatómica equivalente a una plancha de cera de calibre 22 a 24, según el ancho de la arcada.

Líneas de acabado. (1) De abajo a arriba y ligeramente elevadas. (2) A una distancia de la línea media no superior a 2 mm, desde una línea imaginaria que pasa por las superficies linguales de los pilares principales y de los dientes que se deben reemplazar. (3) Siguiendo la curvatura de la arcada.

Materiał chroniony prawem autorskim

CONECTOR MAYOR PALATINO ANCHO SIMPLE

Indicaciones de empleo. (1) Arcadas parcialmente edéntulas de clase I con bordes residuales poco reabsorbidos verticalmente, que brindan un soporte excelente. (2) Paladares en forma de U o V. (3) Pilares consistentes (únicos o ferulizados). (4) Más dientes remanentes en la arcada, además de los seis anteriores. (5) Retención directa sin problemas. (6) Cuando no interfieren los torus.

Características y localización. (1) Reproducción anatómica del paladar. (2) El borde anterior sigue los valles de las arrugas palatinas procurando un ángulo recto con la línea de la sutura media y sin extenderse por delante de los apoyos oclusales ni de los retenedores indirectos. (3) El borde posterior localizado en la unión del paladar duro con el blando, sin extenderse por el paladar blando; en ángulo recto con la línea de sutura media; hasta la escotadura pterigomaxilar.

Bloqueo y alivios del modelo de trabajo. (1) Habitualmente no se requieren excepto cuando el rafe palatino está elevado o existen pequeñas exostosis que queden cruzadas por el conector. (2) Con el espesor de una plancha de cera sobre las áreas de asentamiento de la dentadura (para elevar los conectores menores que anclan la resina acrílica).

Marcaje. (Ver Figuras 5-39 a 5-42.)

Especificaciones del encerado. Reproducción anatómica equivalente con una plancha de cera de calibre 24.

Líneas de acabado. (1) Unión borde a borde en la escotadura pterigomaxilar. (2) De abajo a arriba y ligeramente elevado. (3) A no más de 2 mm de una línea imaginaria que toque las superficies linguales de los dientes naturales ausentes. (4) Seguir la curvatura de la arcada.

CONECTOR MAYOR CON BANDA ANTERIOR Y POSTERIOR

Indicaciones de empleo. (1) Arcadas de clases I y II con buenos pilares y buena cresta residual de soporte y suficiente retención directa, sin necesidad de retención indirecta. (2) Espacios edéntulos largos en arcadas de clase II, modificación 1. (3) Arcadas de clase IV cuyos dientes anteriores se deben reemplazar con una prótesis parcial removible. (4) Torus palatino inoperable que no se extiende posteriormente hasta la unión del paladar duro con el blando.

Características y localización. (1) Conformación paralela y abierta en la parte central. (2) Bandas palatinas anteriores y posteriores relativamente anchas (8 a 10 mm). (3) Bandas palatinas laterales estrechas (7 a 9 mm) y paralelas a la curvatura de la arcada; mínimo de 6 mm desde los márgenes gingivales hasta los dientes remanentes. (4) Banda palatina anterior: borde anterior no más adelantado que los apoyos anteriores y a menos de 6 mm de los márgenes gingivales, siguiendo los valles de las rugosidades palatinas y en ángulo recto con la línea de sutura media. El borde posterior, en el área de las rugosidades, sigue los valles o depresiones de las arrugas en ángulo recto con la sutura palatina media. (5) Conector palatino posterior: el borde posterior en la unión del paladar duro con el blando, en ángulo recto con la sutura palatina media y extendiéndose hasta la escotadura hamular del lado de extensión distal. (6) Réplica anatómica o superficie rugosa.

Bloqueos y alivios del modelo de trabajo. (1) Habitualmente no se requieren excepto en los rafes medios elevados, si la banda anterior o posterior debe cruzar el paladar. (2) El espesor de una plancha base de cera sobre las áreas de asentamiento de la dentadura (para elevar los conectores menores que anclan la resina acrílica).

Marcaje. (Ver Figuras 5-39 a 5-42.)

Especificaciones del encerado. (1) Patrones de réplicas anatómicas o rugosas de calibre 22. (2) Componentes palatinos posteriores: una tira de calibre 22, de 8 a 10 mm de anchura (también se puede emplear una preforma de media caña de espesor y anchura del calibre 6).

Líneas de acabado. Igual que para el conector palatino de banda simple.

CONECTOR PALATINO MAYOR DE COBERTURA COMPLETA

Indicaciones de empleo. (1) En muchas situaciones con sólo algunos dientes remanentes anteriores. (2) Arcadas de clase II con grandes espacios posteriores modificados y algunos dientes anteriores ausentes. (3) Arcadas de clase I con uno a cuatro premolares y algunos dientes anteriores remanentes con pilares malos que no se pueden mejorar; crestas residuales con reabsorción vertical excesiva y dificultad para obtener retención directa. (4) Ausencia de un torus pedunculado.

Características y localización. (1) Reproducción anatómica de paladar metálico completo colado soportado anteriormente por apoyos y topes positivos. (2) Placa lingual palatina soportada anteriormente y diseñada para el anclaje de la extensión posterior de la resina acrílica. (3) Contactos en todos o casi todos los dientes remanentes de la arcada. (4) El borde posterior termina en la unión del paladar duro con el blando y se extiende hasta la escotadura hamular de la extensión distal, en ángulo recto con la línea de sutura media.

Bloqueos y alivios del modelo de trabajo. (1) Habitualmente no se requieren excepto en rafe palatino medio elevado o pequeñas exostosis. (2) El espesor de una plancha base de cera sobre las áreas de asentamiento de la dentadura (para elevar los conectores menores que anclan la resina acrílica).

Marcaje. (Ver Figuras 5-39 a 5-42.)

Especificaciones del encerado. (1) Patrones de réplica anatómica de grosor equivalente a una plancha de cera del calibre 22 a 24. (2) La extensión para la resina acrílica desde la placa lingual igual que para las dentaduras completas.

Líneas de acabado. Ya comentadas con anterioridad.

Materiał chroniony prawem autorskim

CONECTOR PALATINO MAYOR EN FORMA DE U

Este conector se debe emplear exclusivamente cuando existan torus inoperables que se extiendan por detrás del paladar duro.

El conector mayor palatino en forma de U es el diseño menos favorable de todos los conectores palatinos mayores porque no tiene la rigidez de los otros conectores. Si se emplea, los retenedores indirectos deben soportar las partes del conector que se extienden anteriormente a los apoyos oclusales principales. Los bordes anteriores deben mantenerse alejados por lo menos 6 mm de los dientes adyacentes. Si por alguna razón el borde anterior debe contactar con los dientes remanentes, el conector debe quedar soportado por apoyos colocados en lechos preparados adecuadamente. Nunca debe estar soportado, aunque sea temporalmente, por las vertientes linguales de los dientes anteriores.

Las especificaciones del encerado, las líneas de acabado, etc., son las mismas que en las dentaduras completas coladas y otros conectores mayores ya estudiados.

AYUDA A LA AUTOEVALUACIÓN

1. Las dentaduras parciales removibles de clase I deben poseer seis componentes. Nómbrelos.
2. Defina el término *conector mayor* con términos propios.
3. En las primeras páginas del Capítulo 5 se destacan varias características aconsejables para los conectores mayores. Nombre cinco.
4. ¿Qué ventajas proporcionan los conectores mayores rígidos en comparación con los flexibles?
5. Los conectores mayores se deben colocar en una relación favorable con los tejidos móviles, la encía y las áreas óseas prominentes. ¿Con qué dificultades se puede encontrar el paciente si no se han observado estas pautas?
6. Nombre y dibuje la forma que tiene la sección de un conector mandibular básico.
7. Los márgenes de los conectores mayores adyacentes a los tejidos gingivales se deben colocar lo suficientemente lejos de los tejidos para evitar posibles compresiones cuando la dentadura sufre movimientos de rotación por las fuerzas funcionales y parafuncionales. El borde superior de una barra lingual debe quedar por lo menos a _____ mm de los márgenes gingivales.
8. El borde inferior de la barra lingual se coloca en el surco lingual mandibular, lo más alejado posible para que no invada los tejidos móviles. Describa dos métodos seguros para conseguirlo.
9. Hay que aliviar suficientemente por debajo de los conectores mayores para evitar la compresión o el desplazamiento de los tejidos con la consiguiente respuesta inflamatoria. ¿Qué significa la palabra *aliviar*? Razone la colocación de alivios en las barras linguales y dé reglas cuantitativas según el contorno de la cresta alveolar lingual anterior.
10. Señale qué situaciones clínicas aconsejan la elección de una barra lingual como conector mayor.
11. ¿Qué forma tiene una placa lingual mandibular?
12. Dé cuatro argumentos para usar una placa lingual antes que una barra lingual como conector mayor.
13. Dibuje en sección sagital un modelo con la forma básica de la placa lingual.
14. ¿Cuál es la diferencia al determinar la localización del borde inferior de la barra lingual y de la placa lingual?
15. Describa la extensión superior de la prolongación de una placa lingual en relación con las superficies linguales de los dientes en contacto por el conector mayor.
16. ¿Cuáles son las indicaciones de empleo de un conector mayor en forma de barra continua lingual?
17. Interprete con palabras propias el siguiente razonamiento de McCracken: «Ningún componente de la dentadura parcial se debe añadir arbitraria ni convencionalmente. Cada componente debe tener una buena razón y servir para un propósito determinado».
18. ¿Cómo se puede modificar una placa lingual para evitar que se visualice el metal en los casos de amplio diastema entre los dientes anteriores?
19. Solamente el dentista es el responsable del diseño de la restauración, que debe estar basado en principios biológicos y mecánicos. Dé las especificaciones dimensionales de los patrones de cera de los conectores mayores mandibulares.
20. ¿En qué momento del tratamiento del paciente parcialmente desdentado se deben elegir los conectores mayores mandibulares o maxilares? Explíquelo.
21. Existen cuatro tipos básicos de conectores mayores maxilares. Nómbrelos y descríbalos.
22. ¿Qué objeciones tiene el empleo de un conector mayor en forma de barra palatina simple?
23. ¿Qué tipo de conector palatino mayor es, probablemente el más rígido y al mismo tiempo cubre menor cantidad de tejidos blandos?
24. ¿En qué situaciones se podría emplear una banda palatina simple como conector mayor?
25. Existen unas reglas definidas para localizar los bordes anteriores y posteriores de todos los conectores mayores palatinos. Describa la relación de los bordes con las rugosidades del paladar, con la unión del paladar blando y el duro, con los márgenes gingivales, la escotadura pterigomaxilar y los torus palatinos.
26. ¿Puede obtenerse un soporte adecuado apoyando el conector palatino mayor en las vertientes de los dientes? ¿Por qué?

Materiał chroniony prawem autorskim

27. Razone este argumento: «El soporte del conector debe tener apoyos definidos en los dientes para eludir la encía adecuadamente aliviada, y la localización del conector debe quedar lo suficientemente lejos de la encía para no comprometer la circulación sanguínea ni favorecer la retención de alimentos».
28. ¿Por qué todos los cruzamientos por encima de la encía de los componentes de la estructura dental deben ser abruptos y en ángulo recto con el conector mayor, y eludir la encía aliviándola adecuadamente?
29. Describa una barra continua mandibular y señale sus indicaciones.
30. Describa una barra mandibular sublingual y señale sus indicaciones.
31. ¿Qué observaciones clínicas y diagnósticas se deben tener en cuenta al seleccionar un conector palatino mayor en forma de banda palatina anteroposterior?
32. ¿En qué circunstancias está indicado el conector mayor palatino de recubrimiento completo?
33. Describa una placa lingual palatina y explique cuándo se debe elegir este diseño.
34. Describa los cinco pasos establecidos por Blatterfein para diseñar el conector mayor palatino en el modelo de estudio de una arcada de clase I.
35. ¿Qué es un conector menor?
36. ¿Qué funciones tienen los conectores menores?
37. ¿Los conectores menores deben ser estructuralmente rígidos o flexibles? ¿Por qué?
38. Describa la forma de un conector menor en contacto con las superficies axiales de los pilares adyacentes a las áreas interproximales.
39. Identifique seis conectores menores de los ocho que aparecen en el dibujo.

40. En el diseño de un conector menor, ¿qué modificación introdujo Radford? ¿Cuáles son las ventajas y desventajas de esta variación del diseño? ¿Qué limitaciones tiene?
41. Los conectores menores empleados para anclar la resina acrílica de la dentadura deben localizarse en el lado lingual y vestibular de la cresta residual. ¿Por qué?
42. Establezca las reglas para dar la forma y longitud de los conectores menores que vinculan la resina acrílica de la dentadura con los conectores mayores.
43. ¿Qué ventaja representa para la restauración la unión borde a borde del conector mayor con los conectores menores que sirven de anclaje para la resina acrílica?
44. Señale la mejor localización de las líneas de acabado en la unión del conector mayor con los conectores menores. ¿Cómo se determina esta localización óptima en el modelo? ¿Por qué es importante que el contorno natural de la bóveda palatina quede restaurado en la dentadura removible?
45. Para conseguir una sensación más natural, ¿qué otros factores se deben lograr con las réplicas anatómicas de los conectores mayores palatinos?
46. ¿Cuáles son las tres maneras de aumentar la retención entre los conectores menores y la resina acrílica? ¿En cuánto aumenta la retención?

Materiał chroniony prawem autorskim

6

APOYOS Y LECHOS

Forma del apoyo y el lecho oclusales
Apoyo oclusal en extensión
Lechos para apoyos oclusales interproximales
Apoyos intracoronales
Soporte para los apoyos
Apoyos linguales en caninos e incisivos
Apoyos y lechos incisales
Ayuda a la autoevaluación

Gracias a su sofisticado mecanismo de soporte, los dientes poseen la capacidad de resistir las fuerzas funcionales y mantenerse estables a lo largo del tiempo. Los estudios demuestran que el desplazamiento y la recuperación después de las cargas funcionales se cumplen más fácilmente en los dientes naturales que en la mucosa oral. Por tanto, en las prótesis removibles se debe diseñar la estrategia necesaria para que los dientes resistan estas fuerzas y mantengan la estabilidad funcional.

El uso adecuado de los dientes requiere considerar su encaje de acuerdo con sus cualidades como estructura de soporte. La resistencia más conveniente se obtiene cuando el diente sufre la fuerza en su eje más largo, por lo que la estructura de la prótesis debe abrazar al diente de forma que facilite su carga axial. El objetivo que persiguen las diferentes formas de apoyos es conseguir esa relación con los dientes naturales, que solamente se puede lograr modificándolos de algún modo.

Las dentaduras removibles se deben dotar de soporte vertical. Cualquier componente de una dentadura parcial o de la superficie de un diente que dé soporte vertical se puede considerar un apoyo (Figura 6-1), que siempre debe localizarse en una superficie dental adecuadamente preparada. La superficie del pilar que recibe el apoyo se denomina el lecho del mismo. Los apoyos se designan según la superficie del diente que los recibe (apoyo oclusal, apoyo lingual y apoyo incisal). La topografía del apoyo debe restaurar la topografía previa del diente preparado.

El principal propósito del apoyo es proporcionar soporte vertical a la dentadura, con lo que también se consigue:

1. Mantener los componentes en las posiciones proyectadas.
2. Mantener relaciones oclusales estables evitando el enclavamiento de la dentadura.
3. Prevenir la compresión de los tejidos blandos.
4. Dirigir y distribuir las cargas oclusales a los pilares.

De esta manera, los apoyos funcionan soportando la posición de la dentadura parcial y resistiendo el movimiento contra los tejidos; transmiten las fuerzas verticales a los pilares, y las dirigen hacia el eje largo del diente. En cierto modo, los apoyos de las dentaduras parciales removibles funcionan como si se tratara de pilares fijos. Obviamente, para que exista este grado de estabilidad el apoyo debe ser rígido y recibir un soporte positivo por parte del pilar.

Las dentaduras parciales removibles con extensiones distales son tanto más mucosoportadas cuanto mayor es la distancia hasta los pilares. Cuanto más cerca se encuentren de los pilares, más carga oclusal se transmite al pilar a través del apoyo. La carga, por consiguiente, queda distribuida entre el pilar y la mucosa de la cresta residual.

Cuando los apoyos evitan el movimiento vertical en sentido apical, la posición de la parte retentiva de los brazos de los retenedores debe mantener su relación con las zonas de mayor retención del diente. Aunque

Materiał chroniony prawem autorskim

A

B

C

D

Figura 6-1 **A,** se han preparado lechos para apoyos oclusales en el premolar y los molares para proporcionar soporte vertical a la dentadura parcial removible. **B,** estructura de una prótesis parcial removible dentosoportada. Los apoyos del lado derecho del paciente proporcionan soporte vertical para la dentición de reemplazo, mientras que los apoyos del lado izquierdo proporcionan soporte cruzado y estabilización. **C,** el soporte dental para esta prótesis se obtiene por los apoyos que ocupan los lechos definitivos preparados en la superficie oclusal del canino y en las superficies de los dientes posteriores seleccionados. **D,** clase III de Kennedy, modificación 1, con lechos preparados en las superficies linguales del canino y el incisivo lateral, y en las superficies oclusales del premolar y molar.

en su posición terminal actúa pasivamente, la parte retentiva del gancho debe permanecer en contacto con el diente para resistir las fuerzas verticales de desalojo, y en el momento en que aparece esta fuerza el brazo del gancho se vuelve inmediatamente activo y se abraza al diente, para resistir el desplazamiento vertical. Si los brazos de los ganchos quedan alejados del diente, es posible algún desplazamiento vertical antes de que el retenedor se vuelva funcional. Los apoyos sirven para prevenir el enclavamiento, y por consiguiente contribuyen al mantenimiento de la estabilidad vertical.

FORMA DEL APOYO Y EL LECHO OCLUSALES

1. El contorno del apoyo oclusal debe tener forma triangular redondeada con el vértice dirigido hacia el centro de la superficie oclusal (Figura 6-2).
2. Debe ser tan largo como ancho, y la base del triángulo (en la cresta marginal) debe estar al menos a 2,5 mm en los molares y premolares. Los apoyos pequeños no proporcionan grosor metálico adecuado, especialmente si el apoyo debe restaurar la morfología oclusal del pilar.

Materiał chroniony prawem autorskim

Figura 6-2 La parte más profunda del lecho debe quedar en la parte más interna de la cresta marginal rebajada hacia el punto *X*. La cresta marginal se reduce para proporcionar grosor y acomodar el origen del apoyo oclusal con la menor interferencia.

3. La cresta marginal del pilar en el lado en que asienta el apoyo se debe rebajar para permitir suficiente grosor en el metal y obtener resistencia en el apoyo y en el conector menor. Normalmente se necesita reducir unos 1,5 mm de la cresta marginal.
4. La base del descanso oclusal debe ser apical a la cresta marginal y a la superficie oclusal, debería ser cóncava o en forma de cuchara (Figura 6-3). Los lechos se deben preparar con esmero para no crear bordes ni ángulos agudos.

Figura 6-3 Preparación de un lecho oclusal en un molar. La preparación se hace redondeada y la concavidad triangular con márgenes lisos en la superficie oclusal, y rebajados y redondeados en la cresta marginal.

5. El ángulo formado por el apoyo oclusal y el conector menor vertical en el que se origina debe ser menor de 90° (Figuras 6-4 y 6-5). Es la única forma de dirigir las fuerzas oclusales al eje más largo del pilar. Un ángulo mayor de 90° es incapaz de transmitir las fuerzas oclusales al eje vertical de los pilares, y permite que la prótesis resbale por el pilar y ocasione una fuerza ortodóncica en la superficie inclinada del pilar, y su posible movimiento (Figura 6-6).

Cuando el apoyo oclusal se inclina apicalmente a la cresta marginal y no se puede modificar o profundizar por el riesgo de perforar el esmalte o la restauración, se puede emplear un *segundo apoyo oclusal* que prevenga el deslizamiento del apoyo primario y el movimiento

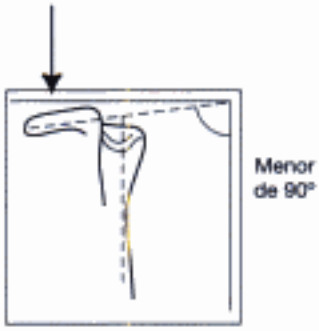

Figura 6-4 El apoyo oclusal debe tener forma de cuchara y estar ligeramente inclinado hacia apical desde la cresta marginal. El apoyo debe restaurar la morfología oclusal que tenía el diente antes de preparar el lecho.

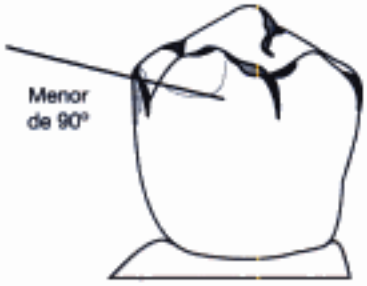

Figura 6-5 El lecho de un apoyo oclusal debe inclinarse apicalmente desde la cresta marginal. Es aceptable cualquier ángulo menor de 90° con tal que la preparación de la superficie proximal sea correcta y la cresta marginal quede rebajada y redondeada.

ortodóncico del pilar (Figura 6-7). Este apoyo pasa por encima de la cresta marginal reducida del lado opuesto al apoyo primario, y, si es posible, debe inclinarse ligeramente hacia apical de la cresta marginal. Ahora bien, hay que tener en cuenta que los apoyos oclusales opuestos en vertientes divergentes funcionan previniendo las fuerzas si todos los conectores relacionados son suficientemente rígidos. En las dentaduras parciales dentomucosoportadas, la relación del apoyo oclusal con el

Materiał chroniony prawem autorskim

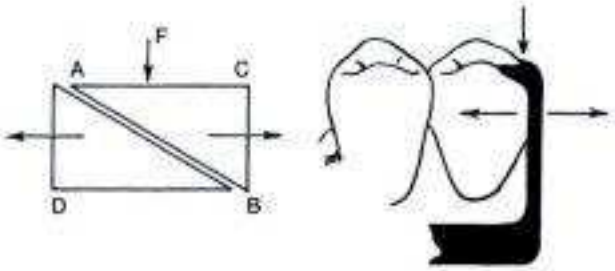

Figura 6-6 Resultado de la fuerza aplicada en un plano inclinado cuando el suelo del lecho se inclina apicalmente hacia la cresta marginal del pilar. *F*, fuerza oclusal aplicada al pilar. *AB*, relaciones del apoyo oclusal con el pilar cuando el ángulo es mayor de 90º. *ABC*, estructura de la dentadura parcial removible. *ABD*, diente pilar.

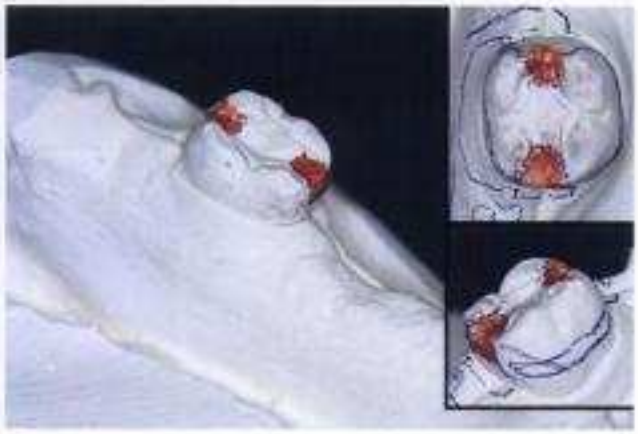

Figura 6-7 Evaluación en el modelo diagnóstico de un molar inclinado como pilar. La inclinación anterior implica la preparación de un apoyo con lecho aceptable en la superficie mesiooclusal. El paciente no aceptaba la colocación de una corona para mejorar la alineación ni el tratamiento ortodóncico para enderezar el molar. Los apoyos oclusales se colocaron en las superficies mesiooclusal y distooclusal para soportar la restauración y dirigir las fuerzas sobre la masa radicular mayor del pilar. Se ha dibujado un gancho circunferencial.

pilar debe ser la misma de una articulación en rótula, para prevenir la posible transmisión del estrés horizontal a los pilares. El apoyo oclusal solamente debe proporcionar soporte oclusal, y la estabilización contra el movimiento horizontal la deben proveer otros componentes de la prótesis parcial y no el efecto bloqueante del apoyo, que generaría fuerzas de palanca en el pilar.

APOYO OCLUSAL EN EXTENSIÓN

En las clases II de Kennedy modificación 1, y en las clases III de Kennedy en las que el pilar más posterior es un molar inclinado en sentido mesial, se debe diseñar y preparar un apoyo oclusal en extensión para minimizar la inclinación del pilar y asegurar que las fuerzas se dirijan hacia el eje largo del diente. Este apoyo debe comprender más de la mitad de la anchura mesiodistal del diente, aproximadamente un tercio de la anchura vestibulolingual y con un espesor metálico mínimo de 1 mm, con una preparación redondeada sin ángulos agudos (Figura 6-8).

Figura 6-8 Modelo que muestra un apoyo oclusal en extensión en un primer molar mandibular, diseñado para asegurar el máximo cerclaje del diente. Si se coloca en un molar inclinado mesialmente, una vez modificado el espacio como en la Figura 6-7, el apoyo en extensión asegura la dirección de las fuerzas hacia el eje largo del pilar y, por consiguiente, el apoyo oclusal distal no es necesario en este caso.

Cuando los pilares están muy inclinados, el apoyo oclusal en extensión adopta la forma de una *onlay* para restaurar el plano oclusal (Figura 6-9). Al preparar este tipo de apoyo se deben eliminar o restaurar las fosas, fisuras y surcos, con un bisel de 1-2 mm en las superficies oclusales vestibulares y linguales para que aporten estabilización, restaurando el contorno y la oclusión del diente natural, y asegurando la dirección de las fuerzas hacia el eje longitudinal del diente. En la preparación del diente se debe incluir un plano guía de 1-2 mm en la superficie mesial del pilar.

LECHOS PARA APOYOS OCLUSALES INTERPROXIMALES

El diseño de un complejo de retención directa requiere el uso de apoyos oclusales interproximales (Figura 6-10). Estos apoyos con lecho se preparan como lechos oclusales simples, si bien las preparaciones se deben extender lingualmente de forma más extensa que las ordinarias (Figura 6-11). Se utilizan varios apoyos adyacentes en lugar de uno para evitar el efecto de cuña interproximal de la estructura. Además, esos apoyos están diseñados

Materiał chroniony prawem autorskim

Figura 6-9 Superficie tallada de un apoyo oclusal en forma de *onlay* que restaura el contorno y la oclusión de un molar maxilar.

Figura 6-10 El dibujo sobre el modelo muestra el diseño ideal de un complejo de retención en un premolar y molar mandibulares que actúan como pilares con apoyos oclusales interproximales. Los retenedores directos en el socavado distovestibular del molar y el mesiovestibular del premolar se extienden desde los apoyos oclusales unidos que ocupan lechos específicamente preparados.

de manera tal que desvían los alimentos de los puntos de contacto.

Al preparar estos lechos se debe tener especial cuidado en no reducir ni eliminar los puntos de contacto de los pilares y, al mismo tiempo, es preciso extirpar una cantidad suficiente de estructura dentaria para que el grosor sea adecuadamente resistente y no altere

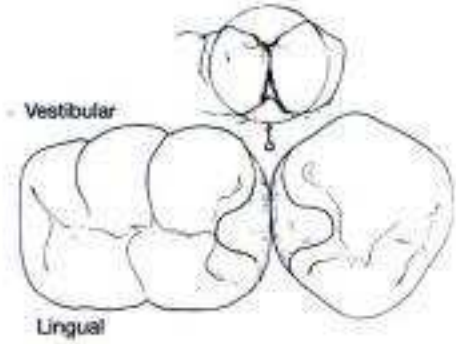

Figura 6-11 Las preparaciones de los lechos del premolar y el molar cumplen los requisitos adecuados. Las preparaciones se extienden lingualmente para proporcionar rigidez (gracias al grosor) sin sobrepasar el espacio interproximal al unirse con el conector menor. Esta preparación es un desafío por la modificación que exige de los dientes naturales, y se debe ejecutar con sumo cuidado para no violar los puntos de contacto ya que los bordes marginales de cada pilar se deben rebajar adecuadamente (1,5 mm).

la oclusión. Por tanto, es obligado estudiar los modelos montados en un articulador para valorar las áreas de contacto interoclusal en las que se van a colocar los apoyos, y crear espacio suficiente para evitar interferencias (Figura 6-12).

La zona lingual interproximal requiere una preparación mínima. No hay que crear un surco vertical, para evitar el efecto de torsión en los pilares por el conector menor.

Figura 6-12 Modelos montados con la estructura colocada y el espacio interoclusal correcto gracias a la colocación de un lecho preparado apropiadamente.

APOYOS INTRACORONALES

En una dentadura parcial totalmente dentosoportada por retenedores colados en todos los pilares, se pueden

Material chroniony prawem autorskim

utilizar apoyos intracoronales para el soporte oclusal y la estabilización horizontal (Figura 6-13).

Un apoyo intracoronal no es un retenedor ni se debe confundir con un anclaje o un atache. El soporte oclusal lo proporciona el suelo del lecho. La estabilización horizontal procede de la verticalidad de las paredes del lecho. La forma del apoyo debe ser paralela a la vía de entrada, ligeramente ahusada hacia oclusal y con una discreta cola de milano, para prevenir el desalojo proximal.

Las principales ventajas de los apoyos internos son que eliminan los brazos vestibulares visibles de los ganchos y permiten la localización del lecho en una parte más favorable en relación al *eje de balanceo* (horizontal) del pilar. La retención se obtiene por el brazo lingual del gancho colado o forjado situado en una zona, natural o preparada, por debajo de la línea de máximo contorno.

Los apoyos internos se excavan en la cera o se excavan eléctricamente en los pilares. Existen apoyos prefabricados de plástico que se pueden encerar fácilmente dentro de las coronas o de los patrones de las coronas de recubrimiento parcial previamente paralelizadas para posteriormente revestirlas y colarlas. Los avances técnicos prometen un más amplio uso de los apoyos oclusales internos, si bien solamente para las dentaduras removibles parciales dentosoportadas.

SOPORTE PARA LOS APOYOS

Los apoyos se deben colocar en esmalte firme o en un material de restauración cuya resistencia a la fractura y distorsión al esfuerzo se hayan comprobado científicamente.

Los apoyos situados en esmalte firme no conducen a la aparición de caries en bocas con un bajo índice de caries, siempre y cuando se mantenga una buena higiene oral. Las superficies proximales de los dientes son más vulnerables a la caries que las superficies oclusales que soportan los apoyos oclusales. En la decisión de recubrir los pilares, una vez estudiados los modelos, se deben tener en cuenta las preparaciones de la boca requeridas para que los pilares queden modificados convenientemente y puedan albergar la dentadura parcial (ver Capítulo 11). Cuando existan fisuras precarias en zonas de apoyo de dientes por otra parte sanos, se deben eliminar o restaurar adecuadamente sin recurrir a una protección más extensa del pilar. Es innegable que la mejor protección de un diente pilar frente a la caries es el recubrimiento completo; no obstante, es imperativo que las coronas estén conformadas convenientemente para ofrecer soporte, estabilización y retención a la prótesis.

La decisión de utilizar superficies de esmalte desprotegido para ubicar apoyos debe tener en cuenta la futura vulnerabilidad de cada diente, puesto que con la dentadura acabada no es fácil construir coronas completas para alojar apoyos y brazos retentivos. En muchas ocasiones se puede usar esmalte firme para soportar apoyos, pero el paciente debe estar advertido de que la susceptibilidad a la caries no es predecible dependiendo mucho de la higiene y de las variaciones que experimente dicha susceptibilidad. La decisión de emplear apoyos en zonas de esmalte desprotegido la debe tomar el dentista, aunque siempre pueden influir los factores económicos. El paciente debe estar informado de los riesgos inherentes y de su responsabilidad en el mantenimiento de la higiene oral, así como de su cumplimiento de las citas periódicas de control.

Los lechos de los apoyos deben estar en esmalte firme. En muchas ocasiones se deben preparar las superficies proximales de los dientes para lograr planos guía proximales y eliminar las indeseables zonas retentivas que debe franquear la estructura durante su inser-

A

B

Figura 6-13 Dentadura parcial removible maxilar dentosoportada con apoyos oclusales internos. **A,** patrón de cera con apoyos internos en canino, premolar y molares. **B,** estructura maxilar del colado con los apoyos internos encajados en coronas paralelizadas.

Materiał chroniony prawem autorskim

ción y remoción. La preparación de los lechos para los apoyos oclusales siempre debe seguir a la preparación proximal, nunca precederla. Solamente después de modificar las superficies proximales se localizarán los lechos para los apoyos en relación con la cresta marginal. Cuando las preparaciones proximales se ejecutan después de preparar los lechos, la consecuencia inevitable es que la cresta marginal queda demasiado baja y afilada, con el centro del suelo del lecho demasiado cerca de la cresta marginal. En consecuencia, con frecuencia es imposible corregir el lecho del descanso ni que quede a demasiada profundidad, con el consiguiente daño irreparable al diente.

Los lechos para apoyos oclusales en esmalte firme se pueden preparar con fresas y puntas de pulir que dejan el esmalte tan liso como lo era originalmente (Figura 6-14). Se emplea en primer lugar la fresa redonda más grande para rebajar la cresta marginal y establecer el contorno del lecho. El apoyo resultante es suficiente, excepto si el suelo no es suficientemente cóncavo. Entonces se usa una fresa redonda ligeramente más pequeña para profundizar el suelo del lecho, que, al mismo tiempo, da la forma de cuchara dentro de la cresta marginal rebajada. La preparación se alisa con puntas de pulido de forma y tamaño adecuados.

Cuando en la preparación del lecho se observa un pequeño defecto del esmalte es mejor ignorarlo hasta que toda la preparación ha finalizado. Entonces, con una fresa pequeña se repara el defecto para recubrirlo con una pequeña restauración, y se acaba nivelando el suelo del lecho previamente establecido.

Después del remodelado del diente pilar se aplica un gel de flúor. Si el modelo de trabajo se ha obtenido de un hidrocoloide irreversible, la aplicación del gel se debe demorar hasta después de la toma de impresiones ya que algunos geles de flúor son incompatibles con los hidrocoloides.

La preparación de lechos en restauraciones ya existentes se realiza como si se tratase de esmalte sano. Las preparaciones proximales se deben realizar primero, porque si el lecho para el apoyo se coloca primero y después se prepara la superficie proximal, el contorno del lecho podría quedar alterado irremediablemente.

También se debe pensar en la posibilidad de perforar una restauración existente al preparar un lecho. Aunque se puede llegar a un compromiso, no se debe arriesgar la eficacia del lecho por miedo a perforar una restauración existente. En estos casos, para compensar un lecho superficial se puede aumentar su anchura, pero con el suelo del lecho siempre inclinado ligeramente hacia apical de la cresta marginal. Si no es posible, se puede colocar otro apoyo oclusal en el lado opuesto del diente para evitar que el apoyo principal resbale. Cuando se produce una perforación se puede reparar pero, en ocasiones, es inevitable hacer una nueva restauración. En estos casos, se debe modificar la preparación original para acomodar el apoyo oclusal y evitar el riesgo de perforar la restauración completada, o de construir una restauración con un apoyo inadecuado.

En las restauraciones nuevas la localización del lecho para el apoyo debe tenerse en cuenta, para preparar el diente con espacio suficiente para el lecho del apoyo. El último paso en la preparación del diente consiste en asegurarse de que existe tal separación; en caso contrario hay que hacer una depresión que aloje el fondo del apoyo (Figura 6-15).

Los lechos oclusales en coronas e incrustaciones se tallan algo más grandes y profundos que los del esmalte.



A

B

Figura 6-14 Fresas y accesorios para el remodelado rápido de las superficies axiales del esmalte y la preparación de lechos. **A,** tres fresas multiacanaladas (*las tres de la izquierda*) empleadas para tallar apoyos en los cíngulos y redondear las crestas marginales; la fresa recta más larga multiacanalada para reducir esmalte (*fresa en el medio*) es ideal para ajustar la altura del contorno y preparar los planos guía; fresas multiacanaladas de carburo de tungsteno (*las tres de la derecha*) para la preparación de los apoyos oclusales, y fresa de cono invertido (*la del extremo de la derecha*) para los apoyos en el cíngulo. **B,** para conseguir un acabado liso se emplean varias puntas de goma abrasiva después de tallado el esmalte. Secuencia de puntas abrasivas recomendadas por los fabricantes para recobrar la suavidad original de la superficie. Para este tipo de reducción no se recomiendan las fresas de diamante.

Materiał chroniony prawem autorskim

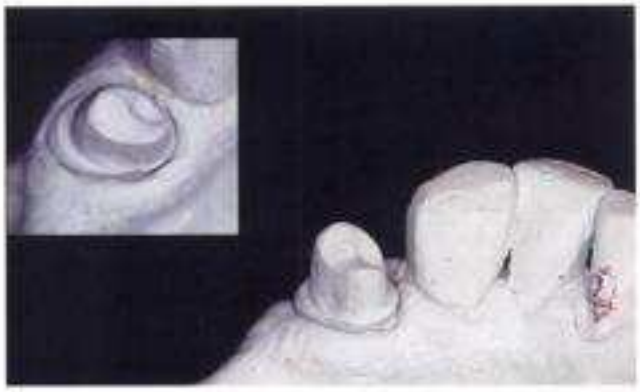

Figura 6-15 La preparación de un molar mandibular para recibir una corona incluye el espacio para un apoyo mesiooclusal. Se practicó la reducción oclusal adecuada para acomodar la profundidad del lecho del apoyo en el diente pilar. La modificación para el lecho se realiza tras la preparación estándar de la corona.

Los lechos en los pilares de las dentaduras dentosoportadas se pueden hacer ligeramente más profundos que en los pilares que soportan extensiones distales; así aumenta la eficacia de los apoyos internos en forma de caja.

Los lechos para los apoyos internos se deben realizar primero en cera empleando fresas adecuadas en una pieza de mano o encerando alrededor de un mandril lubricado colocado en el paralelizador. En cada caso, la preparación de los apoyos se debe acabar sobre la estructura colada con fresas y pieza de mano o con taladros de precisión. Para este propósito son útiles las conteras metálicas o plásticas prefabricadas. Así se consigue un colado liso y se elimina la necesidad de acabar el interior del apoyo con fresas. Al preparar el pilar, se debe conseguir espacio suficiente para alojar la profundidad del apoyo interno.

APOYOS LINGUALES EN CANINOS E INCISIVOS

Cuando se colocan apoyos es obligado el análisis de los modelos montados en articulador para valorar las áreas de contacto linguales e incisales y lograr espacio suficiente para evitar interferencias.

Si bien la zona preferente para colocar un apoyo externo es la superficie oclusal de un molar o un premolar, puede ocurrir que el único pilar disponible para el soporte oclusal sea un diente anterior. Igualmente, en ocasiones, un diente anterior se puede emplear para soportar un retenedor indirecto o un apoyo auxiliar. Es preferible el canino, pero si está ausente es mejor repartir apoyos en varios incisivos antes que en uno solo. La forma de la raíz, su longitud, la inclinación del diente y la relación entre la longitud de la corona clínica y el soporte alveolar, serán los factores que determinarán la zona y la forma de los apoyos en incisivos.

Es preferible un apoyo lingual a uno incisal, porque queda más cerca del eje horizontal de rotación (eje de balanceo) del pilar y, por consiguiente, con menos tendencia a inclinar el diente. Además, los apoyos linguales son estéticamente más aceptables que los incisales.

Si un diente anterior está firme y la vertiente lingual es gradual en vez de perpendicular, se puede colocar un apoyo en un lecho tallado en el esmalte del cíngulo o inmediatamente por incisal del cíngulo (Figura 6-16). Este apoyo lingual se reserva habitualmente para los

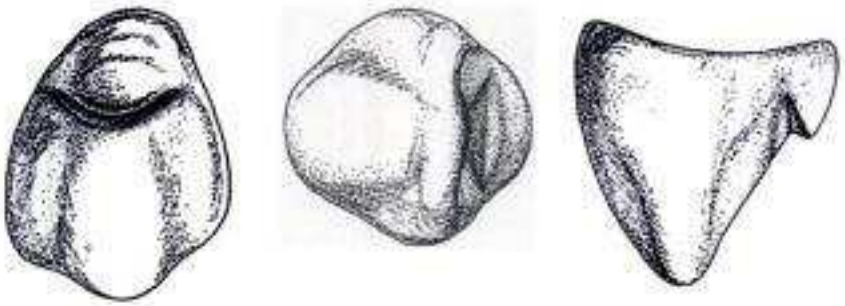

Figura 6-16 Tres vistas del lecho para un apoyo lingual en el esmalte de un canino. El lecho en su aspecto lingual, tiene la forma de una ancha V invertida, y mantiene el contorno natural que presenta en ocasiones el cíngulo del canino. La escotadura en forma de V invertida queda centrada con el apoyo, y al mismo tiempo dirige las fuerzas más favorablemente en dirección apical. Observando la preparación desde el borde incisal se aprecia que el lecho es más ancho en la parte más lingual del canino. Cuando la preparación se aproxima a las superficies proximales, la anchura es menor que en otras zonas. La proyección proximal muestra la conicidad correcta del suelo del lecho, y asimismo que los bordes del lecho están ligeramente redondeados para evitar ángulos. La longitud mesiodistal de la preparación debe tener de 2,5 a 3 mm como mínimo, la anchura vestibulolingual alrededor de 2 mm, y la profundidad incisoapical 1,5 mm mínimo. Como esta preparación presenta cierto riesgo, no se debe usar en los dientes mandibulares anteriores.

Materiał chroniony prawem autorskim

caninos con una inclinación uniforme y un cíngulo prominente, pero en algunos casos este apoyo se puede colocar en los incisivos centrales maxilares. En el canino mandibular la vertiente lingual acostumbra ser demasiado marcada para conformar un lecho adecuado en el esmalte, y se debe recurrir a otro tipo de soporte. En los incisivos mandibulares, las preparaciones para lechos linguales en el esmalte raramente resultan satisfactorias ya que reducen mucho su grosor si se quiere obtener una forma realmente de soporte.

La preparación de un diente anterior para recibir un apoyo lingual se puede conseguir con alguno de estos dos métodos:

1. Se talla una V ligeramente redondeada en la superficie lingual, en la unión del tercio gingival y el tercio medio del diente, con el vértice dirigido incisalmente. Se inicia con una fresa de diamante de cono invertido y se progresa con fresas cónicas más pequeñas, finalizando con fresas de extremo redondeado. Se deben eliminar los ángulos, y los lechos han de estar en esmalte y quedar esmeradamente pulidos. Con las puntas de goma abrasiva para pulir y polvo de piedra pómez se consigue que el lecho quede liso y pulido. Al preparar el lecho se debe tener presente en todo momento la vía de inserción de la prótesis. El lecho lingual no se debe preparar como si la vía de inserción fuera perpendicular a la vertiente lingual. El suelo del lecho se debe dirigir más hacia el cíngulo que hacia la pared axial, con sumo cuidado para no crear escalones en el esmalte que interfieran la colocación de la dentadura (ver Figura 6-16).
2. El apoyo lingual más satisfactorio como soporte es el que se coloca en un lecho preparado en una restauración metálica colada (Figura 6-17). Es aconsejable tallar el apoyo en el patrón de cera y no en la restauración colada colocada en la boca. El contorno de la estructura de la prótesis debe restaurar la forma lingual del diente.

Figura 6-17 Cuando se hace sobre el metal colado, la preparación del lecho se debe exagerar para mejorar el apoyo.

Acentuando el cíngulo en el patrón de cera se puede tallar fácilmente el lecho en la porción más apical de la preparación, dándole forma de silla de montar, la cual proporciona un lecho positivo relacionado favorablemente con el eje largo del diente. La estructura metálica de la dentadura debe completar la continuidad de la superficie lingual de forma que la lengua del paciente note una zona uniforme sin prominencias ni irregularidades.

El apoyo lingual se debe colocar en la superficie lingual tanto si se trata de una corona colada de recubrimiento completo (Figura 6-18), como de una corona tres cuartos, una incrustación, una corona laminada, una restauración con composite o una restauración metálica grabada. Esta última deja al descubierto menos metal que la corona tres cuartos, especialmente en el canino mandibular, que es un diente frecuentemente utilizado para colocar un apoyo lingual colado, y, al mismo tiempo, es una solución más conservadora. La corona tres cuartos se puede emplear si la cara vestibular del diente es firme y los contornos retentivos satisfactorios. Sin embargo, si la superficie vestibular presenta contornos excesivos o inadecuados para colocar un brazo retentivo, o si existe caries o descalcificación, es preferible emplear una restauración de recubrimiento completo.

Figura 6-18 El soporte vertical positivo en las prótesis se consigue con lechos preparados en coronas ferulizadas de metal cerámica. Los lechos en el cíngulo se colocan estratégicamente lo más cerca posible del eje horizontal de rotación para minimizar las fuerzas de balanceo.

En ocasiones se pueden utilizar apoyos en forma de bola en lechos preparados a tal fin, pero deben prepararse con sumo cuidado en dientes con esmalte de grosor adecuado y, en caso contrario, en restauraciones colocadas en diente con el esmalte insuficiente. En las restauraciones conservadoras (amalgama de plata, incrustaciones con pins, resinas de composite, etc.) de dientes anteriores, están más indicados los lechos para apoyos en forma de bola que las formas menos conservadoras en V invertida.

Existen evidencias científicas que demuestran que los lechos de aleaciones coladas de cromo-cobalto (fijadas a

Material chroniony prawem autorskim

las superficies linguales de los dientes anteriores con cementos de resina compuesta y preparaciones con grabado al ácido de los dientes), las carillas y las resinas de composite se pueden utilizar con éxito en dientes con contornos linguales inadecuados (Figura 6-19). También se han empleado los *brackets* ortodóncicos de cerámica Shaphire fijados a las superficies linguales de los caninos mandibulares y tallados como lechos para apoyos, con las ventajas sobre los metálicos grabados al ácido de que, por una parte, se evita la fase de laboratorio y, por otra, la excelente resistencia de la unión. La principal desventaja es que la eliminación se debe hacer por desgaste con el peligro potencial de generar calor y dañar la pulpa.

Figura 6-19 Lecho lingual de cromo-cobalto en un canino mandibular fijado con cemento de resina en un diente preparado al grabado ácido.

APOYOS Y LECHOS INCISALES

Los apoyos incisales se colocan en los ángulos incisales de los dientes anteriores o en lechos preparados previamente. Aunque es la localización menos deseable por las razones anteriormente comentadas, se pueden emplear con éxito en pacientes seleccionados cuando el pilar es sano y no es posible una restauración colada. Los apoyos incisales generalmente se colocan en esmalte (Figura 6-20), y se emplean predominantemente como apoyos auxiliares o como retenedores indirectos.

Aunque los apoyos incisales se pueden utilizar en los caninos de ambas arcadas, tienen más aplicación en

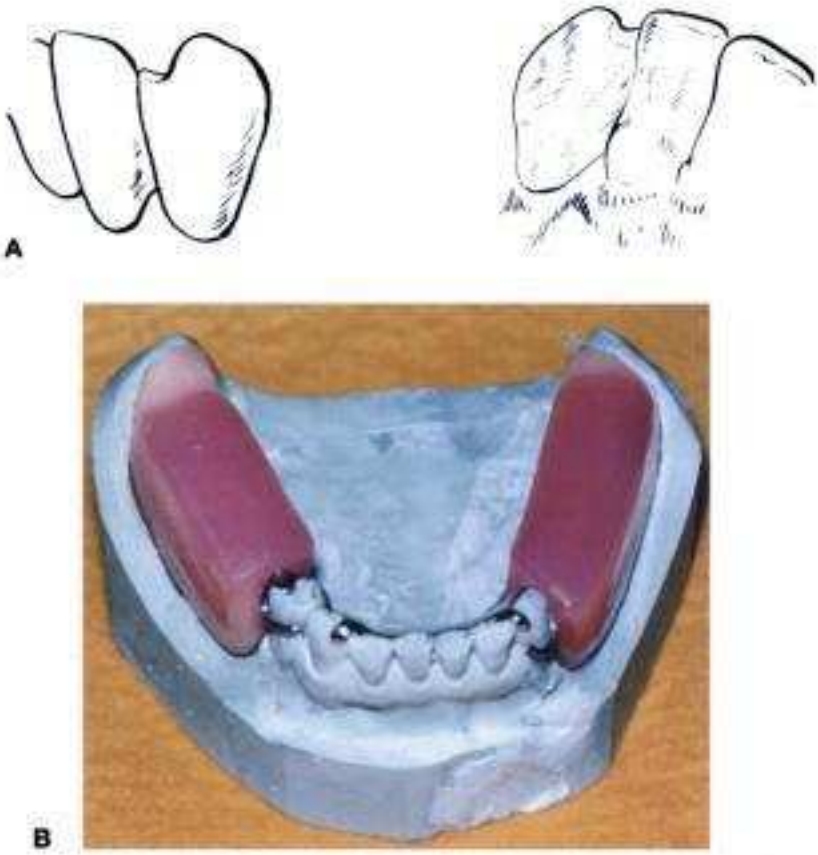

Figura 6-20 **A,** lecho incisal situado en el borde mesioincisal de un canino inferior. Obsérvese que en la preparación del lecho para el apoyo no interviene el punto de contacto. **B,** los apoyos mesioincisales de los caninos proporcionan un excelente soporte vertical así como retención indirecta, una vez completada la prótesis. El apoyo incisal del diente #43 facilita un tercer punto de referencia para orientar la estabilización de la estructura durante el proceso de rebasado.

Materiał chroniony prawem autorskim

los mandibulares. Este tipo de apoyo proporciona un soporte definido con relativamente poca pérdida de

preparación y la construcción de la estructura colada. La topografía del apoyo debe restaurar la topografía que poseía el diente antes de la operación.

AYUDA A LA AUTOEVALUACIÓN

1. Defina la palabra *apoyo* como componente de una dentadura parcial removible.
2. ¿Cuáles son sus funciones?
3. Los apoyos se designan según la superficie del diente que los recibe. Por consiguiente existen apoyos _____, apoyos _____ y apoyos _____.
4. Describa la forma de un lecho de apoyo adecuadamente preparado.
5. ¿Dónde está situada la parte más profunda de un lecho de apoyo oclusal?
6. Dibuje el diagrama con las dimensiones aproximadas de un lecho de apoyo en un molar. Lo mismo en un premolar.
7. ¿Por qué el ángulo formado por el apoyo y el conector menor vertical en el que se origina debe ser menor de 90°?
8. ¿Bajo qué circunstancias se puede decidir la preparación en el mismo diente de un lecho para un apoyo oclusal secundario?
9. Describa la forma de los lechos para los apoyos oclusales interproximales.
10. ¿Qué ventajas suponen el empleo de lechos para apoyos oclusales interproximales en vez de un lecho para apoyo interproximal único?
11. Describa el lecho de un apoyo oclusal interno y explique en qué circunstancias se debe emplear.
12. ¿Cómo se construye el lecho para un apoyo oclusal interno?
13. Los apoyos se deben colocar en esmalte firme, restauraciones coladas o amalgamas. ¿Cuál de estas tres estructuras es menos favorable para soportarlos? ¿Por qué?
14. Al preparar los lechos para apoyos oclusales inmediatamente adyacentes a una superficie proximal que no se ha remodelado para situar óptimamente otros componentes, ¿qué se debe obtener primero, la preparación del lecho o la remodelación de la superficie axial del pilar? Argumente la respuesta.
15. ¿Cuál es la secuencia de la preparación de un lecho para apoyo en el esmalte? Nombre los instrumentos de corte y pulido utilizados.
16. ¿Cómo se debe resolver un pequeño defecto del esmalte al preparar un lecho?
17. Suponiendo que al preparar un lecho quede dentina expuesta, ¿qué se debe hacer?
18. Describa la forma en que se debe preparar un lecho para apoyo lingual.
19. ¿Qué diente sin restaurar puede tener un contorno lingual adecuado para preparar un lecho lingual en el esmalte?
20. Al determinar si un pilar puede soportar un apoyo lingual se deben tener en cuenta cinco factores morfológicos y anatómicos. Enumérelos.
21. Muchas veces los caninos y los incisivos no restaurados no se pueden usar como soportes de apoyos linguales. ¿Por qué?
22. ¿Por qué razones se debe emplear el lecho de un apoyo lingual en forma de V invertida redondeada?
23. Establezca las dimensiones mínimas del lecho de un apoyo lingual, en sentido mesiodistal, vestibulolingual e incisalapical.
24. Detalle la secuencia de la preparación de un lecho lingual en esmalte con instrumentos rotatorios.
25. Si el diseño de la estructura metálica obliga a colocar los lechos para los apoyos en los incisivos, con posible exposición de dentina durante la preparación, ¿qué opciones se pueden elegir para su preparación adecuada?
26. El lecho para el apoyo lingual es más eficaz si se labra en una restauración metálica colada que en el esmalte, ¿verdadero o falso?
27. En el texto se han descrito cuatro alternativas conservadoras a elegir cuando los contornos linguales de los dientes son desfavorables, ¿cuáles son y qué ventajas y desventajas presentan?
28. Describa el contorno de la preparación de un lecho para apoyo incisal.
29. ¿Cuáles son las dimensiones mínimas aceptables de un apoyo con lecho incisal?
30. Enumere y describa varias indicaciones para emplear apoyos incisales.
31. En relación con el posible balanceo del diente, ¿qué apoyo es el más desfavorable? ¿Cuál es el más indicado para evitar el efecto de palanca?
32. ¿Por qué razón el apoyo debe restaurar la morfología oclusal, lingual o incisal que tenía el pilar antes de su preparación?

Materiał chroniony prawem autorskim

7

RETENEDORES DIRECTOS

Papel de los retenedores directos en el control del movimiento de la prótesis
Tipos de retenedores directos
Análisis del contorno dental para los ganchos retentivos
Grado de retención
Tamaño y distancia del ángulo de convergencia cervical
Longitud del brazo del gancho
Diámetro del brazo del gancho
Sección del brazo del gancho
Material del brazo del gancho
Uniformidad relativa de la retención
Brazo de gancho colado de estabilización recíproca
Criterios al seleccionar el tipo de gancho
Principios básicos en el diseño del gancho
Funciones del brazo recíproco
Tipos de ganchos
Ganchos diseñados para acomodar el movimiento funcional
Ganchos diseñados sin acomodación de movimiento
Otros tipos de retenedores
Retención lingual diseñada con apoyos internos
Anclajes internos
Ayuda a la autoevaluación

PAPEL DE LOS RETENEDORES DIRECTOS EN EL CONTROL DEL MOVIMIENTO DE LA PRÓTESIS

La retención de las prótesis parciales removibles es única si la comparamos con la de las demás prótesis. Cuando se diseña una corona o una dentadura parcial fija, la preparación geométrica (forma de resistencia y retención) y el empleo conjunto de un agente de unión fijan la prótesis al diente de manera que éste resiste todas las fuerzas a las que se ve sometido. Como se ha mencionado en el Capítulo 4, la dirección de las fuerzas puede ser hacia el tejido o alejándose de él. En general, las fuerzas actúan con mayor intensidad comprimiendo las prótesis hacia la mucosa a través de los dientes y tejidos de soporte, debido a que casi siempre se trata de cargas oclusales.

Las fuerzas que actúan desplazando las prótesis de los tejidos son la fuerza de la gravedad, la acción de los alimentos adhesivos que separan la prótesis durante la masticación, y las fuerzas funcionales que actúan a través del fulcro de una prótesis mal asentada. Las dos primeras fuerzas rara vez tienen la magnitud de las fuerzas funcionales, y la última fuerza se minimiza con un soporte adecuado. La parte componente que resiste el alejamiento de los dientes y de los tejidos es la que proporciona retención, y se conoce como *retenedor directo*.

Un retenedor directo es cualquier unidad de la prótesis parcial removible que encaje en un pilar para resistir la renovación que aleja la prótesis de los tejidos donde asienta. La capacidad del retenedor directo para resistir este movimiento está sumamente influenciada por la estabilidad y soporte proporcionados por los conectores mayores y menores, los apoyos y los tejidos de las bases de asentamiento. Esta relación entre los componentes de soporte y retención destaca la importancia que merece cada una de sus partes. Aunque las fuerzas que actúan sobre las dentaduras parciales removibles alejándolas de los tejidos no son generalmente tan grandes como las fuerzas funcionales que inciden sobre los tejidos, las dentaduras parciales removibles deben tener una retención apropiada para resistir razonablemente las fuerzas de desalojo. Con demasiada frecuencia se atribuye a la retención más importancia de la que merece, especialmente si se descuidan otros aspectos más importantes dependientes de las fuerzas funcionales básicas.

Existen dos formas de conseguir la retención necesaria. La retención primaria se logra mecánicamente colocando elementos retenedores (retenedores directos) en los pilares. La retención secundaria se consigue con la íntima relación del conector menor con los planos guía y la base de la dentadura, y de los conectores mayores (maxilares) con los tejidos subyacentes. Esta última es semejante a la retención que ofrece una dentadura com-

Materiał chroniony prawem autorskim

pleta, y es proporcional a la fidelidad de la impresión y al acoplamiento de la base de la dentadura y de toda la superficie de contacto.

TIPOS DE RETENEDORES DIRECTOS

La retención mecánica de las prótesis parciales removibles se obtiene con los retenedores directos, de los que existen varios tipos. La retención es por fricción, por encaje en una depresión del pilar, o por encaje en un surco cervical a la línea de máximo contorno. Existen dos tipos básicos de retenedores directos: el intracoronal y el extracoronal. El extracoronal (en forma de gancho) es el de mayor empleo en las prótesis parciales removibles.

El retenedor intracoronal puede colarse o anclarse totalmente dentro de los contornos restaurados de un diente pilar. Básicamente se compone de una llave y una contrallave diseñadas mecánicamente, con paredes verticales opuestas paralelas que limitan el movimiento y se oponen a la remoción de la dentadura gracias a su resistencia friccional (Figura 7-1). El retenedor intracoronal



A

B

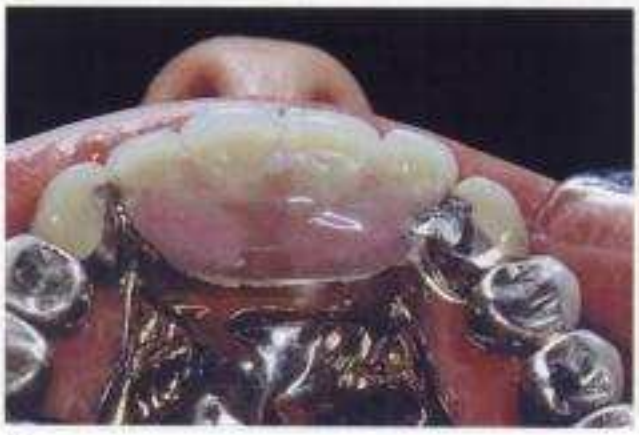

C

Figura 7-1 **A,** un retenedor intracoronal consta de una llave y una contrallave con una tolerancia extremadamente pequeña. La contrallave está en el interior de las coronas pilares, y **B,** las llaves van unidas a la estructura de la dentadura parcial removible. **C,** la resistencia friccional a la inserción y remoción y la limitación del movimiento retienen y estabilizan la prótesis.

Materiał chroniony prawem autorskim

se conoce como anclaje **interno** de precisión o atache. El principio del anclaje interno fue formulado por primera vez por el Dr. Herman E.S. Chayes en 1906.

El otro tipo de retenedor es extracoronal, que emplea la resistencia mecánica al desplazamiento a través de componentes colocados en la superficie externa de los pilares (Figura 7-2) y del cual existen tres formas básicas. El más empleado es el retenedor tipo gancho (Figuras 7-3 y 7-4), que retiene por un brazo flexible que encaja en la superficie externa del pilar, cervical a la convexidad mayor del diente o en una depresión preparada para recibir el extremo del gancho. Otros tipos son los anclajes prefabricados que incluyen mecanismos de engranaje (*interlock*), como el Dalbo (ver Figura 7-2), o resortes que se fijan al contorno de los dientes para resistir el desplazamiento oclusal. Otro tipo es el anclaje fabricado con clips flexibles o anillos unidos a un componente rígido, colados o fijados a la superficie externa de una corona.

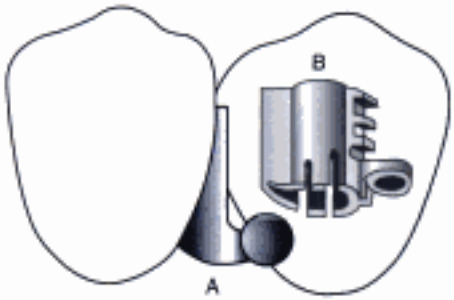

Figura 7-2 Anclaje extracoronal Dalbo. Sus componentes constan de *A*, una porción macho en forma de L, unida a la corona pilar; *B*, el manguito hembra colocado en un diente artificial vecino al pilar con un muelle en su interior. La compresión del muelle permite un ligero movimiento vertical de la dentadura.

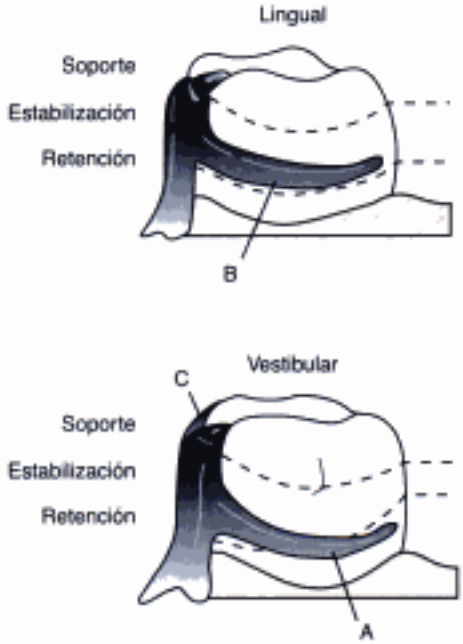

Figura 7-3 Retenedor directo circunferencial extracoronal. El complejo consta de *A*, brazo retentivo vestibular; *B*, brazo rígido de estabilización (recíproca) lingual, y *C*, apoyo oclusal de soporte. La porción terminal del brazo retentivo es flexible y encaja en la zona retentiva. El conjunto permanece pasivo hasta que se activa con la inserción o remoción de la prótesis o cuando está sujeto a fuerzas masticatorias que tienden a desalojar la base de la dentadura.

ANÁLISIS DEL CONTORNO DENTAL PARA LOS GANCHOS RETENTIVOS

Aunque el retenedor directo extracoronal, o retenedor en gancho, es el de uso más frecuente, se acostumbra a utilizar incorrectamente, y cabe la esperanza de que, al conocer mejor los principios de su diseño, en el futuro se empleará de forma más inteligente. Para ello es de vital importancia comprender cómo interactúan (se relacionan) el contorno de los dientes, por una parte y los componentes de la dentadura parcial removible, por otra, para obtener una función estable. Así como un diente natural si no se prepara no tiene contornos apropiados para sostener una prótesis parcial fija, el diente que ha de servir de encaje a una prótesis parcial removible se debe remodelar para soportar, estabilizar y retener la prótesis sometida a función. Para lograr el éxito de la prótesis es necesario analizar y decidir las modificaciones oportunas a realizar previamente para conseguir una estabilización y retención óptimas.

Las áreas críticas de retención y estabilización (reciprocidad) solamente se pueden identificar con el paralelizador (Tabla 7-1), que nos señala la colocación ideal de los retenedores. La paralelización se detalla en el Capítulo 11.

El paralelizador (Figura 7-5) es un instrumento sencillo esencial para planificar los tratamientos de las prótesis parciales removibles. Sus principales partes son el vástago vertical y la plataforma ajustable, que mantienen el modelo en una relación vertical fija con el vástago vertical. Esta relación representa la vía de inserción que recorre la dentadura cuando se coloca o se retira de la boca (Figura 7-6).

La plataforma de ajuste se puede inclinar en relación al vástago vertical, hasta que se logra una vía de inserción que satisfaga todos los factores influyentes (Figura 7-7). El modelo en relación horizontal con el vástago vertical representa la vía de inserción vertical; si el modelo está en una relación inclinada, ofrecerá una vía de inserción inclinada. El vástago vertical, al contactar con la superficie del diente, señala la localización de la máxima convexidad de la corona clínica. Esta línea, llamada *altura de contorno* (específica de la trayectoria determinada por el paralelizador), es la frontera entre: (1) una región oclusal o incisal del diente de libre acceso

Materiał chroniony prawem autorskim

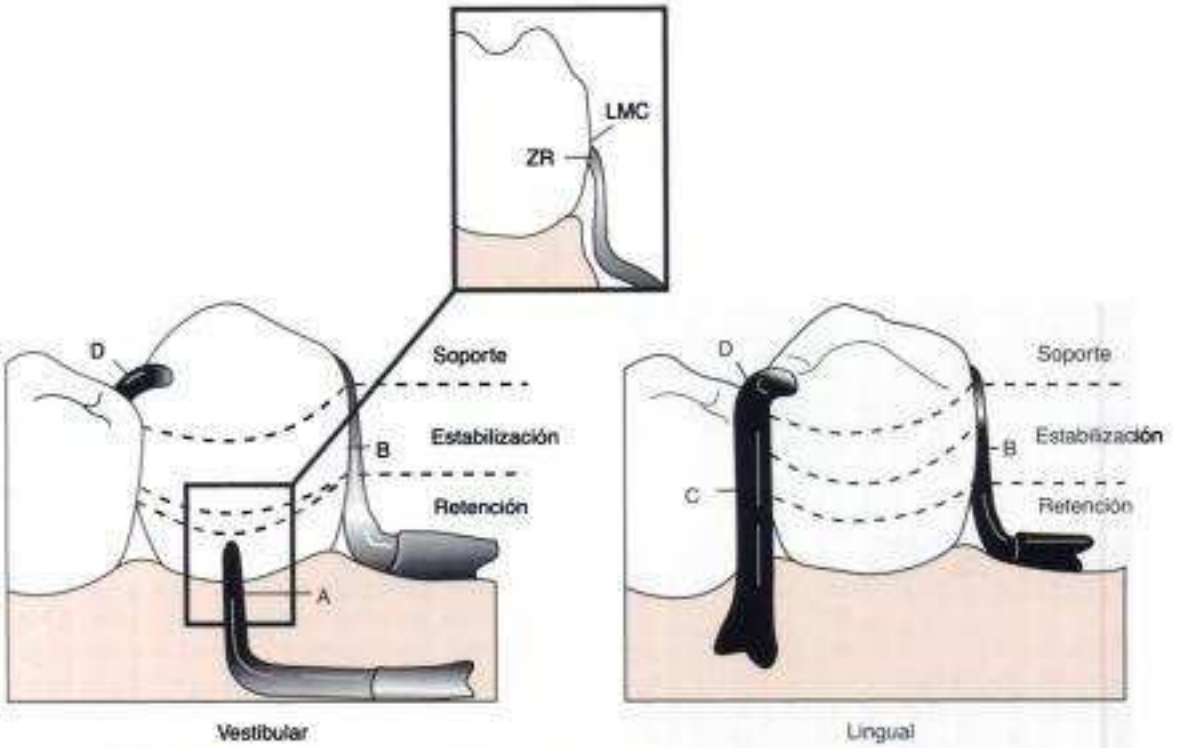

Figura 7-4 Retenedor directo extracoronal en barra. El conjunto consta de *A*, brazo retentivo vestibular que encaja en la zona retentiva (con una ligera extensión oclusal para la estabilización, ver la inserción en que *LMC* es la línea de máximo contorno y *ZR* es la zona de retención); *B*, elementos de estabilización (recíproca), plano distal del conector menor; *C*, conector menor mesial colocado lingualmente para el apoyo oclusal, que también sirve como un componente de estabilización (recíproca), y *D*, apoyo oclusal de soporte colocado mesialmente. El complejo permanece pasivo hasta que se activa.

TABLA 7-1. Función y posición de las diversas partes componentes del gancho

Parte componente	Función	Localización
Apoyo	Soporte	Oclusal, lingual, incisal
Conector menor	Estabilización	Las superficies proximales se extienden desde la cresta marginal hasta la unión del tercio medio con el tercio gingival de la corona pilar
Brazos del gancho	Estabilización (reciprocidad)	Tercio medio de la corona
	Retención	Tercio gingival de la corona en la zona de retención maxilar

para la prótesis, y (2) una zona gingival del diente a la que solamente se puede acceder si una parte de la prótesis se deforma elásticamente y vuelve a recuperar el contacto con el diente. Esta vía de entrada, determinada por el paralelizador, y la consiguiente línea de máximo contorno indicarán las áreas útiles para la retención y soporte, así como las interferencias dentales y tisulares que dificultan la vía de inserción.

Cuando la varilla analizadora contacta con el punto de mayor convexidad del diente, se forma un triángulo con el vértice en el punto de contacto de la varilla con el diente, y la base es el área del modelo que corresponde al

Material chroniony prawem autorskim

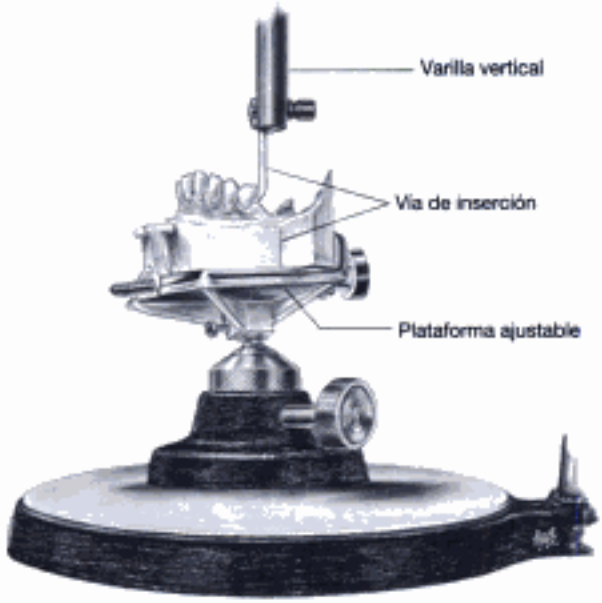

Figura 7-5 Partes esenciales de un paralelizador dental (Ney) mostrando la varilla vertical en relación con la plataforma ajustable.

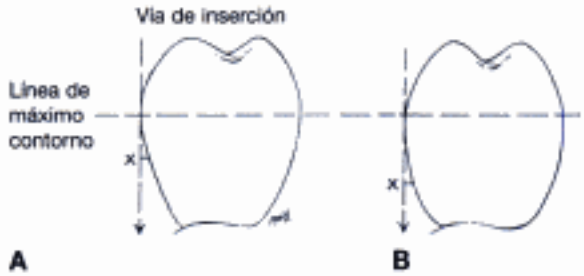

Figura 7-6 Ángulo de convergencia cervical en dos dientes de contornos diferentes. El mayor ángulo de convergencia cervical en el diente **A** necesita la colocación del terminal del gancho en *X*, más cerca de la línea de máximo contorno que cuando el ángulo es menor, como en **B**. Es evidente que la retención uniforme del gancho depende de la profundidad (cantidad) de la zona retentiva del diente, más que de la distancia por debajo de la línea de máximo contorno en la que se coloca el terminal del gancho.

tejido gingival (ver Figura 11-19). El ángulo apical se llama ángulo de convergencia cervical (ver Figura 7-6), y se puede medir de la forma descrita en el Capítulo 11, o bien se puede estimar directamente observando el triángulo de luz visible que queda entre el diente y la varilla del paralelizador. Por este motivo se emplea una hoja o lámina ancha con preferencia a una varilla cilíndrica pequeña, ya que con la primera se visualiza mejor el triángulo de luz. Este ángulo es importante porque señala el grado de retención.

GRADO DE RETENCIÓN

La retención por ganchos se basa en la resistencia que ofrece el metal a la deformación. Para que un gancho sea retentivo se debe colocar en un área socavada del diente, donde se ve forzado a deformarse cuando se aplica una fuerza vertical de desalojo (Figura 7-8). Esta resistencia a la deformación a través de una vía seleccionada adecuadamente es la que genera la retención (Figura 7-9). La resistencia a la deformación depende de varios factores y es proporcional a la flexibilidad del brazo del gancho.

Para conseguir la retención se combinan una serie de elementos que deben estar controlados por el clínico. Estos factores son de dos tipos: dentales (planeados y ejecutados por el profesional) y protésicos (planeados por el dentista y ejecutados por el técnico de laboratorio).

Los factores dentales son el tamaño y el ángulo de convergencia cervical (profundidad de la zona retentiva), y la distancia del gancho terminal al ángulo de convergencia cervical. Los factores protésicos incluyen la flexibilidad del brazo del gancho, que es producto de la longitud del gancho (medido desde su origen hasta su extremo), su diámetro relativo (independientemente de su sección), la forma de la sección (redondo, de media caña u otra forma), y el material de construcción. Las características retentivas de las aleaciones de oro, de cromo, de titanio solo o en aleación dependen de si son coladas o forjadas.

Tamaño y distancia del ángulo de convergencia cervical

Para que un diente sea retentivo, el ángulo de convergencia debe ser cervical a la altura de máximo contorno. Cuando se analiza un diente aislado, se observa la línea de máximo contorno o el área de mayor convexidad; pero cuando se observa el diente teniendo en cuenta una vía de inserción determinada, puede ocurrir que no existan zonas de convergencia cervical, o que ciertas zonas no sean utilizables para colocar ganchos de retención debido a su proximidad a la encía.

Todo esto resulta más comprensible si se monta un objeto esférico, como un huevo, en la plataforma de ajuste del paralelizador (ver Figura 7-7). El huevo representa el modelo de una arcada dental o, más correctamente, el diente de una arcada dental. Primero se coloca el huevo perpendicularmente a la base del paralelizador y se analiza para determinar la línea de máximo contacto. El vástago vertical representa la vía de inserción de la dentadura y, en consecuencia, la vía de remoción.

Con un marcador de grafito se dibuja una línea circunferencial en el contorno mayor del huevo, como muestra la flecha de la Figura 7-7, *A*. Esta línea, que Kennedy llamó *altura del contorno*, representa su mayor convexidad. Cummer la denomina directriz porque se usa como guía para la colocación de los ganchos retentivos y no retentivos. A todo ello DeVan añadió el término

Materiał chroniony prawem autorskim

A



B

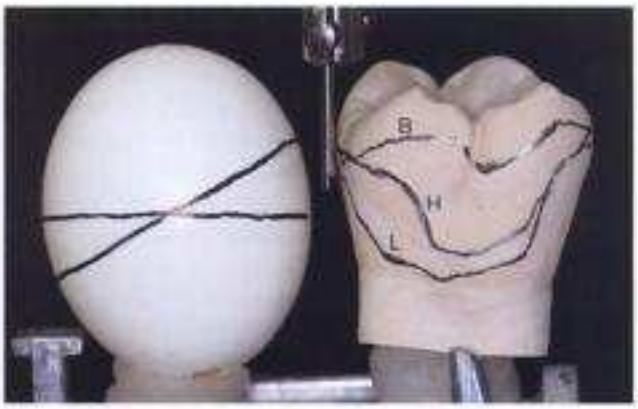

C

Figura 7-7 Relaciones de la línea de máximo contorno, supracontorno e infracontorno. **A,** cuando se coloca un huevo con su eje mayor paralelo a la varilla analizadora, la línea de máximo contorno se encuentra en la circunferencia mayor, señalada con una *flecha*. En este ejemplo, la segunda línea es diagonal a la línea que señala el máximo contorno y puede quedar por encima (lado derecho del huevo), que es la **región supracontorno**, o por debajo (lado izquierdo del huevo), que es la **región infracontorno**. **B,** si el eje mayor del huevo se reorienta de forma que la línea diagonal anterior queda como la circunferencia mayor, la original «línea de máximo contorno» ya no será la circunferencia mayor. El segmento *A* es la región supracontorno, y el segmento *B* es la región infracontorno. El cambio de orientación altera las relaciones de las superficies en relación a la circunferencia mayor y consecuentemente altera la localización de las regiones supra e infracontorno. **C,** así como cambia la altura de máximo contorno al modificar la orientación del huevo, cuando se cambia la orientación del huevo se altera la línea de máximo contorno. En este molar, la línea *H* apareció cuando la orientación fue horizontal. Cuando el diente se inclinó vestibularmente, la altura de máximo contorno se movió hasta *B*. Por el contrario, cuando el diente se inclinó lingualmente, la línea de máximo contorno se movió hasta *L*.

supracontorno, significando las superficies que se inclinan superiormente, e *infracontorno*, las que se inclinan por debajo de la línea de máximo contorno.

Para colocar los componentes retentivos del gancho se puede emplear cualquier zona situada por cervical a la línea de máximo contorno, mientras que en las zonas

Materiał chroniony prawem autorskim

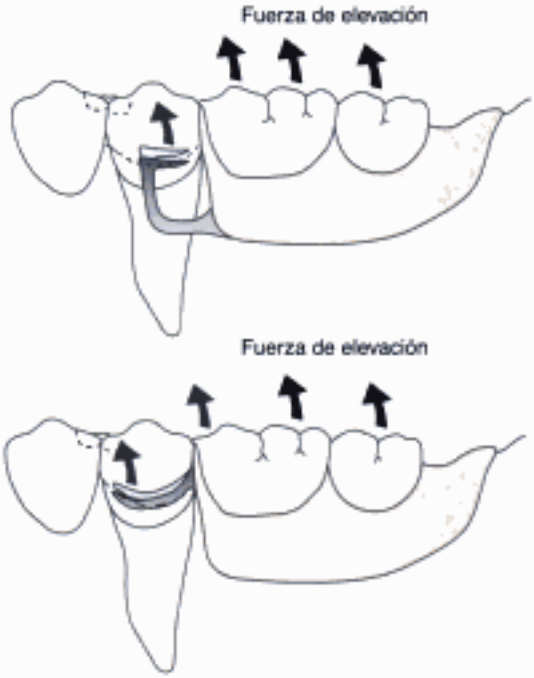

Figura 7-8 La retención la proporciona principalmente la porción flexible del gancho. Los terminales retentivos se localizan idealmente en las zonas retentivas del tercio gingival de las coronas pilares. Cuando la fuerza actúa para desalojar la prótesis en dirección oclusal, el brazo retentivo se ve obligado a deformarse y pasa desde la zona retentiva por encima de la línea de máximo contorno. La cantidad de retención proporcionada por los brazos del gancho depende de su longitud, diámetro, ahusamiento, sección, contorno, tipo de aleación, localización y profundidad de la zona retentiva.

oclusales a la línea de contorno se pueden colocar los componentes recíprocos, estabilizadores no retentivos. Obviamente sólo los componentes flexibles se pueden situar gingivalmente a la línea de máximo contorno, porque los elementos rígidos no se pueden flexionar o poner en contacto con el diente en un área socavada.

A continuación, con la línea de máximo contorno marcada en el huevo, se inclina la plataforma de ajuste de manera que forme un ángulo con la plataforma base del paralelizador (ver Figura 7-7, *B*). En ese momento, su relación con el vástago vertical ha cambiado, tal como cambia la posición de un modelo dental cuando cambia la relación con el paralelizador. Aunque el brazo vertical del paralelizador todavía representa la vía de inserción, su relación con el diente es completamente diferente.

Nuevamente empleamos el marcador de grafito para dibujar la línea de máximo contorno, y se observa que zonas que anteriormente eran infracontorno ahora son supracontorno, y viceversa. Un brazo retentivo por debajo de la línea de máximo contorno en la posición original puede ser, ahora, excesivamente retentivo o quedar completamente sin retención, mientras que un brazo recíproco o de estabilización, no retentivo, por encima de la línea de máximo contorno originalmente puede quedar localizado, después, en una zona socavada del diente, muy por debajo de la línea de contorno. La Figura 7-7 ilustra este principio comparando el huevo con un diente que experimenta estos cambios de inclinación que alteran significativamente la línea de máximo contorno.

Por consiguiente, la localización y la profundidad del socavado o zona retentiva útil para la retención dependen de la vía de inserción y salida de la dentadura parcial removible. Asimismo, las áreas no retentivas en las que se colocan los componentes rígidos del gancho existen solamente para una vía de inserción determinada (ver Figura 7-8).

Si las condiciones no favorecen la trayectoria de inserción proyectada, se debe estudiar otra vía diferente. Se inclina ligeramente el modelo en relación con el vástago vertical hasta encontrar una vía de inserción adecuada, que es la que requiere menos preparaciones y modificaciones para colocar los componentes de la prótesis parcial removible en su relación ideal con la superficie de los dientes y los tejidos blandos. En este momento se pueden planificar las preparaciones sin olvidar en todo momento la vía escogida.

Es importante recordar que las superficies de los dientes se pueden remodelar por tallado selectivo o colocando restauraciones (preparaciones en boca) para lograr una vía de inserción más adecuada. Igualmente, se debe tener en cuenta la presencia de repliegues mucosos e irregularidades de los tejidos que interfieren la colocación de los conectores mayores, los conectores menores verticales, el origen de los brazos en barra del gancho y las bases de la dentadura.

Al aplicar los principios de la retención con ganchos a los pilares de una arcada dental durante el análisis del modelo, cada diente se debe considerar individualmente, pero también en relación con los restantes pilares cuyos componentes contribuyen a la retención y estabilización (reciprocidad). Recordemos que al seleccionar previamente los dientes y las modificaciones necesarias para lograr una inserción favorable, se han tenido en cuenta las relaciones de cada diente con el resto de la arcada y con el diseño general de la prótesis. Una vez establecida esta relación en el paralelizador, se señala la línea de máximo contorno de cada pilar y, separadamente, los ganchos que deban soportar.

Una adecuada trayectoria de inserción y remoción es posible por el contacto de las partes rígidas de la estructura con las superficies paralelas de los dientes, que actúan como planos guía y asimismo proporcionan retención adicional al limitar las posibilidades de desalojo. Cuanto más verticales estén las paredes (planos guía), menos posibilidades de desalojo existen. Además, si no existe cierto grado de paralelismo, al entrar y salir la dentadura inevitablemente se creará tensión y se traumatizarán las estructuras de soporte y

Materiał chroniony prawem autorskim

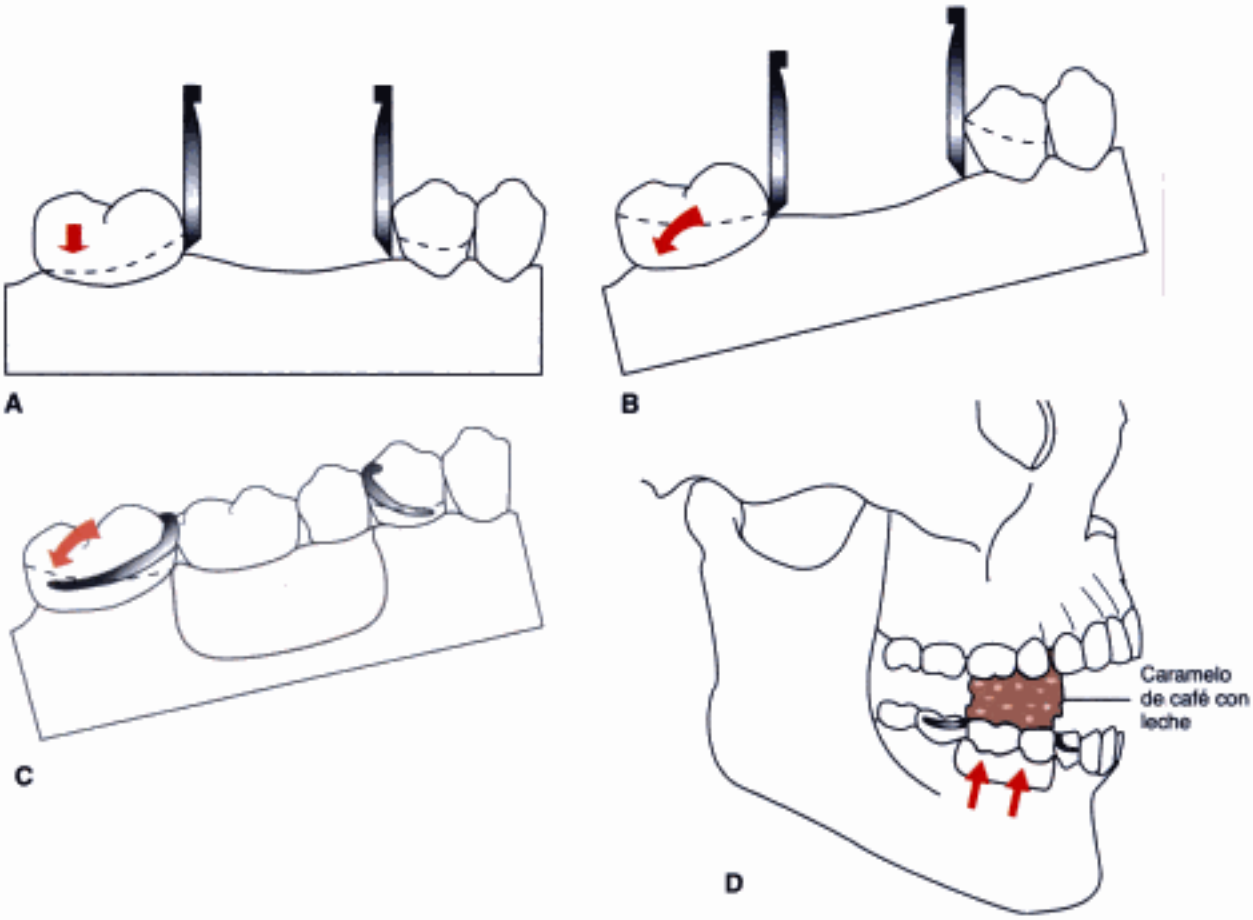

Figura 7-9 **A,** las áreas retentivas no son suficientes para resistir una fuerza de desalojo razonable, estando el modelo colocado en su posición más ventajosa en el paralelizador (plano oclusal paralelo a la plataforma base), incluso aunque se puedan establecer planos guía con mínimas modificaciones de los dientes. **B,** al inclinar el modelo, la varilla analizadora crea unos contornos dentales funcionalmente ineficaces, diferentes de los que aparecen en otras posiciones más ventajosas (posición en la que la prótesis estará sometida a fuerzas de desalojo en dirección oclusal). **C** y **D,** los ganchos diseñados con el modelo inclinado son ineficaces si no se elaboran los correspondientes planos guía para resistir el desplazamiento por las fuerzas de desalojo oclusales.

la propia estructura metálica, dañándose los dientes, su soporte periodontal y la propia dentadura. Por consiguiente, sin planos guía la retención por los ganchos puede resultar perjudicial o prácticamente inexistente. Si la retención por ganchos solamente es friccional por una relación activa del gancho con el diente, aparecerán movimientos ortodóncicos o lesión periodontal, o ambos a la vez. El gancho, por el contrario, debe soportar una relación pasiva con el diente excepto al actuar una fuerza de desalojo.

Además del ángulo de convergencia cervical y de la distancia entre el gancho y el ángulo, el grado de retención del gancho depende de su flexibilidad y, más concretamente, de la flexibilidad de su brazo, que está en función de la longitud, diámetro, sección y clase de material del gancho.

Longitud del brazo del gancho

Cuanto más largo es el brazo más flexibilidad tiene, manteniéndose sin variar los demás factores. La longitud de un gancho circunferencial se mide desde el punto en que empieza a ahusarse uniformemente. Cualquier modificación del diente que aumente la longitud de un gancho supracontorno retentivo cuya punta se acerque a la zona retentiva desde gingival, optimiza la retención del gancho (ver Figura 7-3). El brazo del gancho retentivo circunferencial se debe ahusar uniformemente desde el punto de origen a lo largo de toda su longitud (Figura 7-10).

La longitud de un gancho en barra se mide también a partir del punto en que empieza a ahusarse, que generalmente se localiza en su origen en la estructura metálica, o en el punto en que emerge de la resina acrí-

Materiał chroniony prawem autorskim

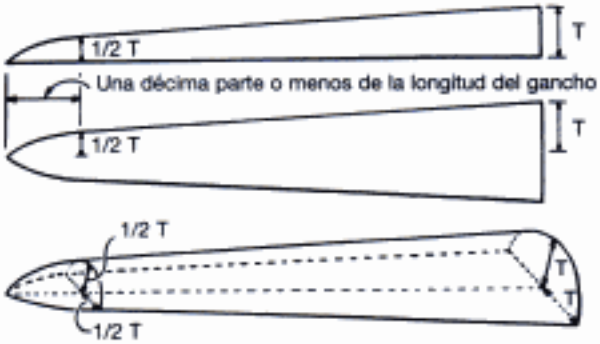

Figura 7-10 El brazo retentivo debe estar ahusado uniformenente desde el punto de origen en el cuerpo del gancho hasta la punta. Las dimensiones en la punta vienen a ser la mitad de las del punto de origen. Un brazo diseñado de esta forma es, aproximadamente, dos veces más flexible que otro sin ahusamiento. *T* es el espesor del gancho. (*Cortesía de J.F. Jelenko & Company, New York, NY.*)

lica (Figura 7-11). Aunque el brazo del gancho en barra acostumbra a ser más largo que el brazo del gancho circunferencial, su flexibilidad es menor porque la forma de media caña discurre en varios planos, lo que dificulta la flexibilidad que proporcionaría su longitud total. Las Tablas 7-2 y 7-3 ofrecen la profundidad aproximada de la zona retentiva útil para colocar los brazos de los ganchos retentivos de oro colado o de cromo-cobalto y los ganchos tipo barra. Suponiendo un límite de 60.000 psi y que el gancho esté ahusado apropiadamente, el brazo se debe poder flexionar repetidamente dentro de los límites establecidos sin endurecerse ni romperse por fatiga. Se estima que al cabo del año las fuerzas de fatiga funcionales y masticatorias que inciden sobre el brazo de un retenedor actúan unas 300.000 veces.

Figura 7-11 La longitud del brazo retentivo colado y ahusado se mide desde la parte central del brazo hasta que se une con el cuerpo del gancho (circunferencial) o entra a formar parte de la base de la dentadura sumergiéndose en ella (brazo en barra).

Diámetro del brazo del gancho

Cuanto mayor es el diámetro del brazo menor es su flexibilidad, sin variación de los demás factores. Si su ahusado es uniforme, el diámetro puede estar en el punto medio de su origen y su terminal. Si su ahusado o conicidad no es uniforme, aparecerá un punto de flexión –y quizá de debilidad– que será el factor determinante de su flexibilidad, independientemente de su diámetro y longitud.

Sección del brazo del gancho

La flexibilidad puede existir en varias formas, pero cuando la forma es de media caña queda limitada a una sola dirección. La única forma totalmente flexible es la redonda, prácticamente imposible de conseguir con el colado y pulido.

Como la mayoría de ganchos colados son de media caña, pueden separarse del diente, pero la flexión de los cantos (y su ajuste) está muy limitada. Por este motivo, los brazos colados se aceptan mejor en las dentaduras parciales dentosoportadas, en las que solamente se flexionan durante la inserción y la remoción. Un brazo retentivo o un pilar adyacente a una extensión distal, no solamente se flexiona al colocar y retirar la prótesis, sino que se debe poder flexionar durante los movimientos funcionales de la base de la extensión distal. Debe tener total flexibilidad para no transmitir las fuerzas de balanceo al pilar, y ser capaz de desalojarse de la zona retentiva cuando las fuerzas actúan contra la cresta residual. En las bases de extensión distal, el gancho redondo es el único retenedor circunferencial que encaja con seguridad en la zona retentiva del pilar en el punto más alejado de la extensión distal. En estos casos, la localización de la zona retentiva es quizás el único factor importante a la hora de seleccionar el gancho.

Material del brazo del gancho

Todas las aleaciones empleadas en la construcción de las dentaduras parciales poseen una flexibilidad proporcional a su grosor. Ni no fuera así, los restantes componentes de la dentadura no necesitarían tener rigidez. Una desventaja de las dentaduras parciales de oro colado es que se necesita aumentar el grosor para conseguir la rigidez requerida, con el inconveniente de añadir peso e incrementar el coste. Indiscutiblemente, se puede obtener la máxima rigidez con el mínimo grosor con las aleaciones de cromo-cobalto.

Aunque las aleaciones coladas de oro pueden tener más resilencia que las de cromo-cobalto, la naturaleza estructural del gancho colado no aporta la flexibilidad y el ajuste del gancho forjado. En forma de alambre, el brazo de alambre forjado tiene una dureza superior a la del brazo colado. La fuerza tensional de una estructura forjada es como mínimo un 25% más elevada que la de una aleación colada, y puede emplearse con diámetros más pequeños con gran flexibilidad y sin sufrir fatiga ni fractura.

Materiał chroniony prawem autorskim

TABLA 7-2. Flexibilidades permitidas para los ganchos retentivos circunferenciales colados y los brazos en barra de las aleaciones de oro tipo IV*

Circunferencial		En barra	
Longitud	**Flexibilidad**	**Longitud**	**Flexibilidad**
0 a 7,6 mm	2,5 mm	0 a 17 mm	5,0 mm
7,6 a 15,2 mm	5,0 mm	17 a 22,9 mm	5,0 mm
15,2 a 20 mm	7,6 mm	22,9 a 25 mm	5,0 mm

*Basadas en las dimensiones aproximadas de los patrones *preformados* de plástico de Jelenko, JF Jelenko, New York.

TABLA 7-3. Flexibilidades permitidas para los ganchos retentivos circunferenciales colados y los brazos en barra para las aleaciones de cromo-cobalto*

Circunferencial		En barra	
Longitud	**Flexibilidad**	**Longitud**	**Flexibilidad**
0 a 7,6 mm	0,10 mm	0 a 17 mm	0,10 mm
7,6 a 15,2 mm	0,2 mm	17 a 22,9 mm	0,2 mm
15,2 a 20 mm	0,3 mm	22,9 a 25 mm	0,3 mm

*Basadas en las dimensiones aproximadas de los patrones *preformados* de plástico de Jelenko, JF Jelenko, New York.

Uniformidad relativa de la retención

Una vez estudiados los factores inherentes a la cantidad de retención necesaria para cada gancho, es importante coordinar la retención relativa entre los ganchos de la prótesis.

El tamaño del ángulo de convergencia determinará a qué distancia del ángulo se debe colocar el brazo del gancho. Olvidando –de momento– las variaciones de flexibilidad del gancho, la retención relativamente uniforme dependerá de la localización de la porción retentiva del brazo del gancho, no en relación con la línea de máximo contorno sino con el ángulo de convergencia cervical.

La retención de los pilares principales debe ser lo más equilibrada posible. En ocasiones, a pesar de que se deben c

Figura 7-6, está en el punto X de ambos dientes –*A* y *B*–, a pesar de la variación de la distancia bajo la línea de máximo contorno. Si ambos brazos se colocaran equidistantes por debajo del contorno la localización más alta en *B*, le daría escasa referencia, mientras que en *A*, al ser la localización más baja, tendría demasiada retención.

Es importante medir mecánicamente el grado de socavado o zona retentiva con el paralelizador. Sin embargo, la identificación de la zona retentiva es un factor importante a tener en cuenta sólo desde el punto de vista de la adecuada retención de la dentadura parcial removible.

Brazo de gancho colado

tiempo en que se deforma el brazo retentivo. Esto se logra con planos guía linguopalatinos.

El brazo de estabilización (recíproca) debe ser rígido, y su forma algo diferente del gancho retentivo colado, que debe ser flexible. Su diámetro debe ser mayor que el del brazo oponente retentivo para aumentar la rigidez necesaria. El brazo retentivo colado debe ahusarse en dos dimensiones, como ilustra la Figura 7-10, mientras que el brazo recíproco solamente debe estar ahusado en una dimensión, como muestra la Figura 7-12. Esto solamente se puede conseguir con el encerado manual de estas partes.



Figura 7-12 El brazo recíproco de un retenedor directo debe ser rígido y ahusado en longitud y anchura, con lo que será más flexible que el brazo ahusado solamente en longitud. *T* es el grosor del gancho.

CRITERIOS AL SELECCIONAR EL TIPO DE GANCHO

Al seleccionar el tipo de gancho se debe pensar en su función y sus limitaciones. Los retenedores directos extracoronales, como parte del complejo de retención, se deben considerar un componente de la estructura de la prótesis parcial removible. Se deben diseñar y localizar para ejecutar las funciones específicas de soporte, estabilización, reciprocidad y retención. No importa si los componentes están unidos físicamente entre sí o se originan en los conectores mayores o menores de la estructura (Figura 7-13). La selección del retenedor directo se simplifica si consideramos la función por separado de cada componente.

Existen diseños de brazos de ganchos muy complejos, pero, en general, se pueden clasificar en dos categorías básicas. Una es el brazo de retenedor circunferencial que aborda la zona retentiva desde oclusal. La otra es el brazo de tipo barra que alcanza la zona retentiva desde cervical. El complejo de retención puede ser asimismo una combinación de brazos circunferenciales colados y brazos en barra o brazos retentivos de alambre forjado, y otras posibilidades, como se muestra en bucal y lingual en la Figura 7-14.

El complejo de retención consta de cuatro componentes. Primero: debe tener uno o varios conectores menores en los que se originen los componentes del gancho. Segundo: debe poseer un apoyo principal diseñado para dirigir las fuerzas a lo largo del eje mayor del diente. Tercero: debe tener un brazo retentivo que encaje en una parte socavada del diente. En la mayoría de ganchos la parte retentiva está solamente en su extremo. Cuarto: debe tener un brazo no retentivo (u otro componente) en el lado opuesto del diente para la estabilización y reciprocidad contra el movimiento horizontal de la prótesis (la rigidez de este brazo es esencial para conseguirlo).

No se debe confundir la elección del gancho con el propósito para el cual es usado. Cada tipo de brazo (en barra o circunferencial) se puede elaborar ahusado y retentivo o no ahusado (rígido) y no retentivo. La elección depende de si se emplea para retención, estabilización o reciprocidad. Para cumplir el mismo propósito, en vez de un brazo recíproco que rodee al diente se puede utilizar un apoyo oclusal auxiliar, como ocurre con el complejo RPI (Figura 7-15; ver también Figura 7-4). Añadir una extensión lingual a un brazo recíproco colado no altera su propósito principal ni la necesidad de disponer de una adecuada localización del brazo del gancho.

PRINCIPIOS BÁSICOS EN EL DISEÑO DEL GANCHO

El retenedor en gancho de una dentadura parcial removible cumple una función similar al de la corona en prótesis fija, pero debe rodear al diente preparado de manera que evite el movimiento que separa el diente del retenedor. Adoptando un término de prótesis fija, la *limitación de la libertad de movimiento* corresponde al efecto de una superficie cilíndrica (la estructura que contornea al diente) sobre otra superficie cilíndrica (el diente). Esto implica que la curva de la estructura tiene la forma adecuada si evita los movimientos en ángulo recto con el eje del diente. Este principio básico en el diseño del gancho ofrece dos beneficios: primero, asegura la estabilidad de la posición del diente por la firmeza del cerclaje, y segundo, asegura la estabilidad del complejo de retención por la posición del gancho controlada en las tres dimensiones.

Por consiguiente, el principio básico del diseño de ganchos referido como el *principio de cerclaje* significa que el gancho debe abarcar más de 180° de la circunferencia mayor del diente, pasando de las superficies axiales divergentes a las superficies axiales convergentes (Figura 7-16). El anclaje puede ser de contacto continuo, como en un gancho circunferencial, o discontinuo, como el del brazo de barra. Ambos proporcionan contacto al menos en tres zonas del diente: el área del apoyo oclusal, el área terminal retentiva y el área terminal recíproca.

Materiał chroniony prawem autorskim

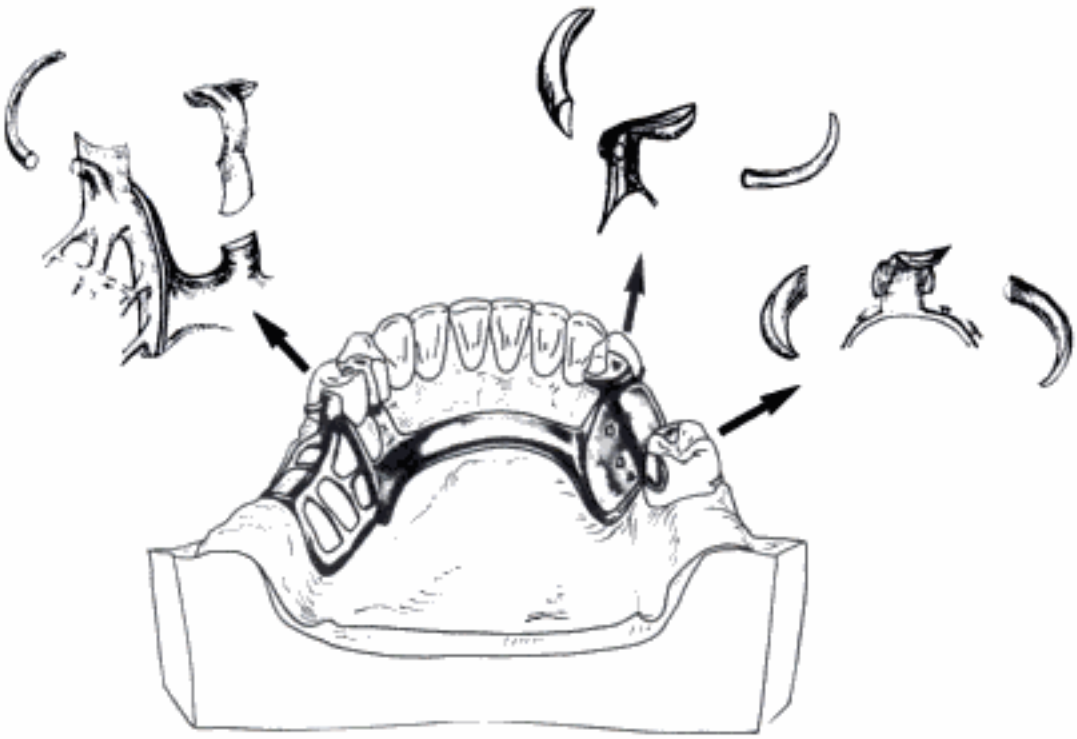

Figura 7-13 La elección y colocación de cada componente del complejo de retención directa debe basarse en la preservación de la salud periodontal del pilar teniendo en cuenta las tendencias rotacionales de las dentaduras con extensiones distales. El conocimiento de las características de cada componente del retenedor y su empleo en cada arcada particular con las tendencias rotacionales que presenta, simplifica y racionaliza el diseño de las prótesis removibles.

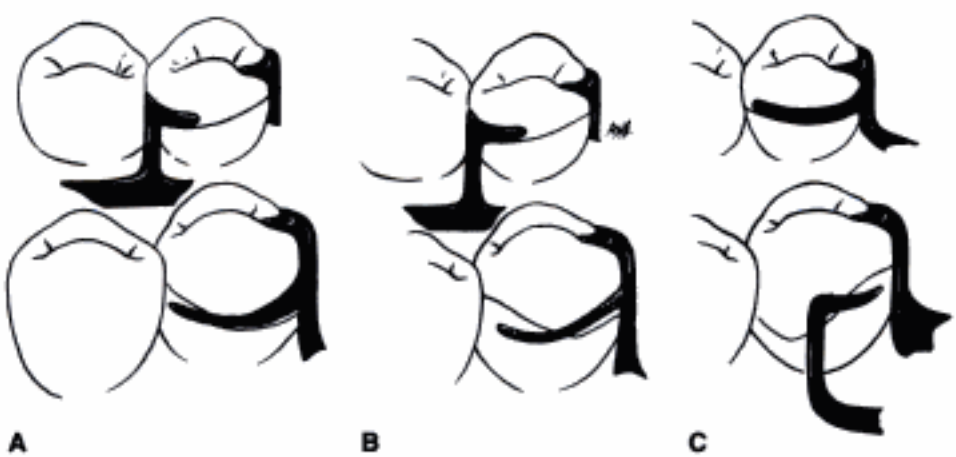

Figura 7-14 El complejo de retención (*visión especular*), incluido el apoyo, se puede combinar con un brazo circunferencial y en barra de varias formas. Visiones especulares de pilares que limitan una modificación de espacio. **A,** brazo colado retentivo circunferencial con brazo en barra no retentivo en el lado opuesto para estabilización y reciprocidad. **B,** brazo retentivo circunferencial de alambre forjado con brazo en barra no retentivo en el lado opuesto para la estabilización y reciprocidad. **C,** barra retentiva con gancho circunferencial colado no retentivo en el lado opuesto para estabilización y reciprocidad.

Materiał chroniony prawem autorskim

Figura 7-15 El apoyo oclusal auxiliar (*visión especular*) se puede emplear en vez del gancho con brazo recíproco, sin violar ningún principio de diseño. Su gran desventaja es que se debe preparar un segundo apoyo, y que el tejido que queda en el margen gingival puede retener alimentos. El apoyo oclusal auxiliar se emplea, en ocasiones, para prevenir el deslizamiento cuando el apoyo oclusal principal no se puede inclinar apicalmente desde la cresta marginal. Los conectores menores empleados para cerrar los espacios interproximales requieren en ocasiones apoyos en los dientes adyacentes para evitar el efecto de cuña sobre los dientes.

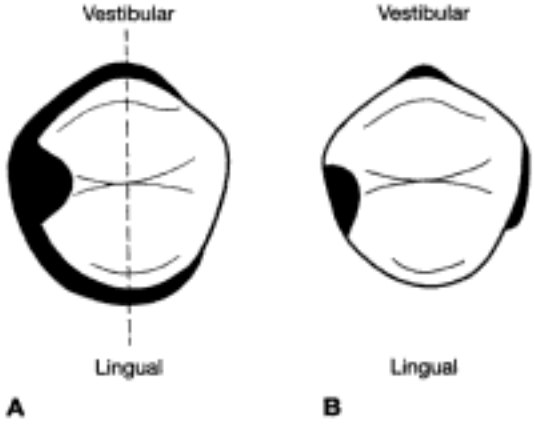

Figura 7-16 **A,** la línea dibujada representa el cerclaje del pilar con una circunferencia mayor de 180° desde el apoyo oclusal. A menos que las porciones de los brazos recíprocos linguales y los brazos retentivos vestibulares se extiendan más allá de esta línea, el gancho no cumplirá su propósito. Si los brazos del retenedor no se extienden más allá de esta línea, el diente pilar se vería forzado fuera del retenedor por la acción de torsión del gancho al separarse del pilar. **B,** el gancho en barra rodea más de 180° de la circunferencia del pilar y consta de un conector menor para el apoyo oclusal, un conector menor para el plano guía de la superficie distal, y un brazo retentivo en barra.

Además de la circunvolución o cerclaje, se deben observar otros principios básicos:

1. El apoyo oclusal se debe diseñar para prevenir el movimiento en sentido cervical.
2. Cada terminal retentivo debe quedar opuesto a un componente recíproco capaz de resistir las presiones momentáneas que ejerce el brazo retentivo durante la inserción y remoción. La estabilización y los componentes recíprocos deben estar conectados rígidamente y en forma bilateral (cruzados) para conseguir la reciprocidad de los elementos retentivos (Figura 7-17).
3. Los ganchos en los pilares adyacentes a las extensiones distales se deben diseñar para evitar la transmisión directa de las fuerzas de balanceo y rotación al pilar. Pueden actuar como rompefuerzas eficaces tanto por su diseño como por su construcción. Esto se consigue con la localización adecuada de los terminales retentivos en relación con el resto de la estructura, o empleando brazos más flexibles para anticiparse a la rotación de la dentadura sometida a fuerzas funcionales.
4. A menos que los planos guía ejerzan un control positivo de la vía de entrada y salida y estabilicen los pilares impidiendo los movimientos de rotación, los ganchos retentivos se deberán colocar en posiciones opuestas. Por ejemplo, la retención vestibular de un lado de la arcada debe tener otra retención vestibular en el lado opuesto, y la retención lingual de un lado lo mismo en el lado opuesto. En la clase II el tercer pilar puede tener retención vestibular o lingual. En la clase III la retención puede ser bilateral o diametralmente opuesta (Figura 7-18).

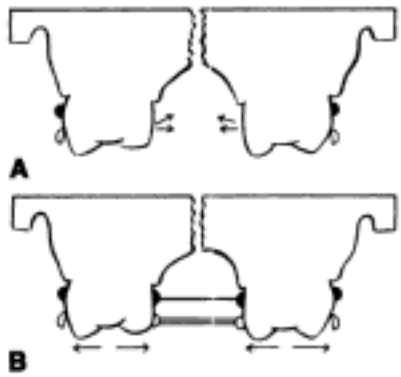

Figura 7-17 **A,** la flexión del brazo retentivo dirige la presión medialmente sobre el pilar cuando su punta retentiva salta por encima de la línea de máximo contorno. **B,** la reciprocidad de esta presión medial se consigue con brazos linguales rígidos que contacten simultáneamente los pilares por vestibular y lingual, o componentes estabilizadores rígidos de la estructura que contacten con planos guía linguales cuando se flexionan los brazos vestibulares.

Materiał chroniony prawem autorskim

Figura 7-18 Los ganchos retentivos deben estar bilateralmente opuestos, lo cual significa utilizar zonas retentivas bilaterales vestibulares o bilaterales linguales, como se muestra en esta clase III modificación 2, en la que la retención puede ser (*a*) bilateral vestibular o (*b*) bilateral lingual.

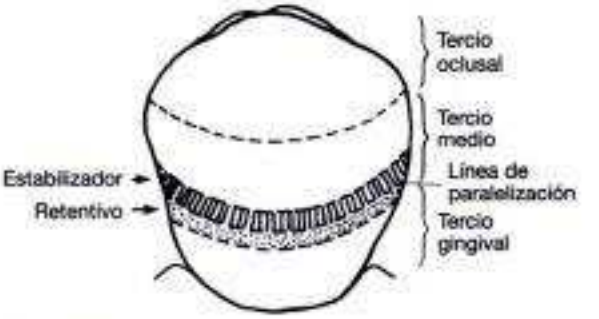

Figura 7-19 Las leyes mecánicas más sencillas demuestran que cuanto más cerca se localizan los elementos retentivos y estabilizadores recíprocos del eje horizontal de rotación, menor es la posibilidad de exceder la tolerancia fisiológica del ligamento periodontal. El eje horizontal de rotación del pilar se localiza en algún punto de su raíz.

5. La vía de escape de cada terminal retentivo no debe ser paralela a la vía de remoción de la prótesis porque ésta requiere que el gancho encaje de forma que resista la deformación, que es la base de la retención (ver Figura 7-8).
6. El grado de retención debe ser siempre el mínimo necesario para resistir razonablemente las fuerzas de desalojo.
7. Los elementos recíprocos se deben localizar en las coronas o los pilares en la unión del tercio gingival con el tercio medio. La localización ideal del terminal del brazo retentivo es en el tercio gingival de la corona (Figuras 7-19 a 7-21). Estos emplazamientos permiten resistir mejor las fuerzas horizontales y de torsión por la reducción del brazo de palanca, como se describe en el Capítulo 4.

Funciones del brazo recíproco

Como se ha señalado anteriormente, los brazos recíprocos intentan resistir el movimiento del diente en respuesta a la deformación del brazo retenedor al encajarse en la línea de máximo contorno. El brazo opuesto contrarresta el efecto de esta deformación y evita el movimiento del diente. Para que ocurra así, el brazo recíproco debe contactar durante todo el tiempo de deformación del brazo retentivo. Si no se ha remodelado específicamente el diente pilar, el brazo recíproco no entra en contacto con el diente hasta que la dentadura está completamente asentada y el brazo retentivo se ha vuelto pasivo. En este momento, aparece una fuerza momentánea de balanceo, a la entrada y salida de la prótesis. Esta fuerza, al ser transitoria, no es perjudicial siempre que no exceda la elasticidad normal del ligamento periodontal. Una auténtica reciprocidad en la inserción y remoción de la dentadura solamente se puede conseguir si la superficie de la corona es paralela a la trayectoria de inserción. Las restauraciones coladas permiten que las superficies paralelas contacten con el brazo recíproco de forma adecuada. Esto se estudia en el Capítulo 14.

Los brazos recíprocos pueden ejercer además otra función. El brazo recíproco se debe localizar de forma que la dentadura quede estabilizada contra el movimiento horizontal. La estabilización solamente es posible con el empleo de brazos rígidos, conectores menores rígidos y conector mayor asimismo rígido. Las fuerzas horizontales aplicadas en un lado de la arcada dental se contrarrestan por la estabilización de los componentes del lado opuesto que proporcionan la estabilización cruzada. Obviamente, cuanto mayor sea el número razonable de estos componentes, mayor será la distribución de las fuerzas horizontales.

El brazo recíproco también actúa, en menor grado, como un retenedor indirecto cuando reposa en una superficie supracontorno del pilar, anterior a la línea de fulcro (ver Figura 8-8). La separación entre la extensión distal y los tejidos se contrarresta con un brazo rígido que no se pueda desplazar fácilmente en sentido cervical. La efectividad de este retenedor indirecto se ve limitada por su proximidad a la línea de fulcro, lo cual permite una escasa nivelación, y también por el hecho de que siempre es posible un deslizamiento a lo largo de las vertientes de los dientes, que se puede evitar colocando un lecho o repisa en una restauración colada. Sin embargo, las superficies del esmalte no suelen estar preparadas para ello.

Materiał chroniony prawem autorskim

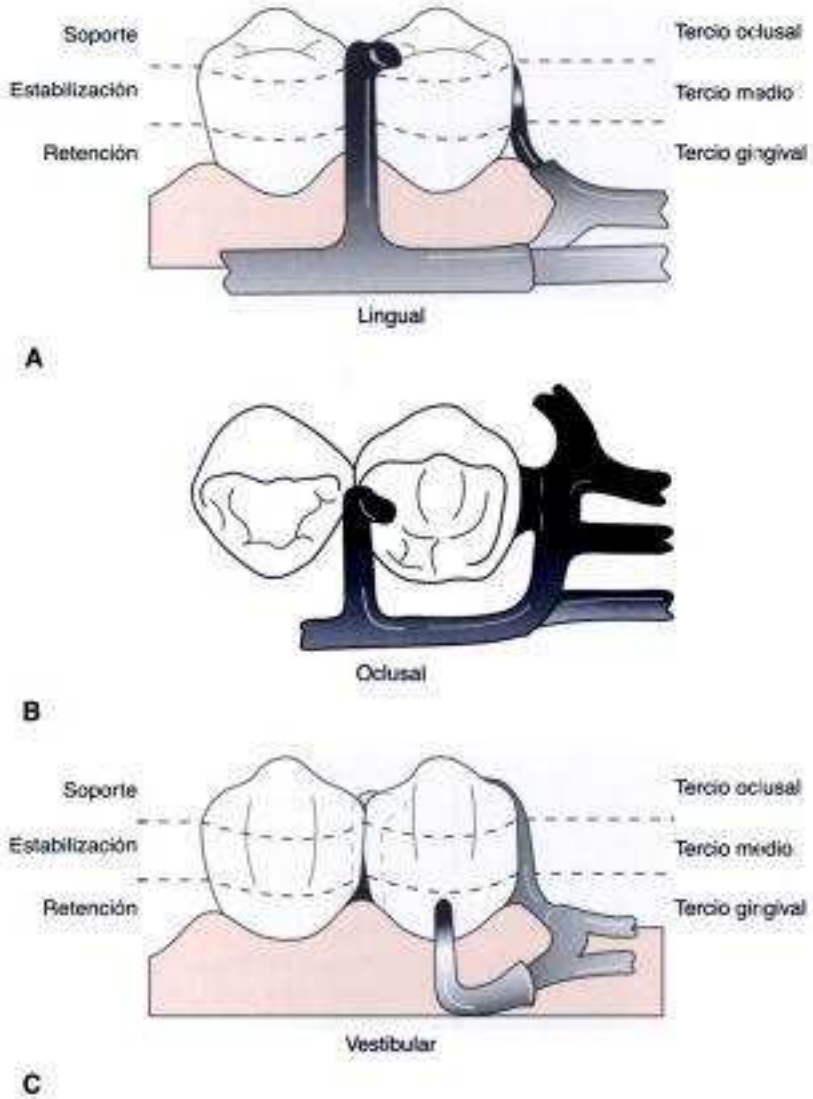

Figura 7-20 Gancho en barra en un premolar mandibular. **A,** el soporte se consigue con el apoyo oclusal. **B,** la estabilización se consigue por el apoyo oclusal y los conectores menores mesiales y distales. **C,** la retención se consigue por la barra vestibular en I. La reciprocidad se obtiene por la localización de los conectores menores. El cerclaje de más de 180° de circunferencia del pilar se consigue con la localización de los componentes que contactan con las superficies axiales. (Conector menor que soporta el apoyo oclusal, conector menor de la placa proximal y barra vestibular en I.)

TIPOS DE GANCHOS

El profesional dispone de una gran variedad de ganchos de retención, porque los clínicos y los técnicos proyectaban las prótesis sin modificar los dientes. Actualmente, para simplificar el diseño y aumentar la funcionalidad de las prótesis, el profesional debe ser consciente de que necesita modificar los dientes.

Algunos complejos de retención están diseñados para acomodar el movimiento funcional de la prótesis (como se ha señalado anteriormente en los principios básicos), y otros no. Kapur y otros autores han demostrado que en las extensiones distales los resultados adversos no siempre se deben al empleo de ganchos rígidos; no obstante, los que se citan a continuación han sido diseñados como ganchos que acomodan el movimiento funcional de las extensiones distales, y ganchos que no acomodan este movimiento. El profesional no debe considerar estas categorías como mutuamente excluyentes puesto que la mayoría de ganchos se pueden emplear para retener y mantener una prótesis bien soportada.

Materiał chroniony prawem autorskim

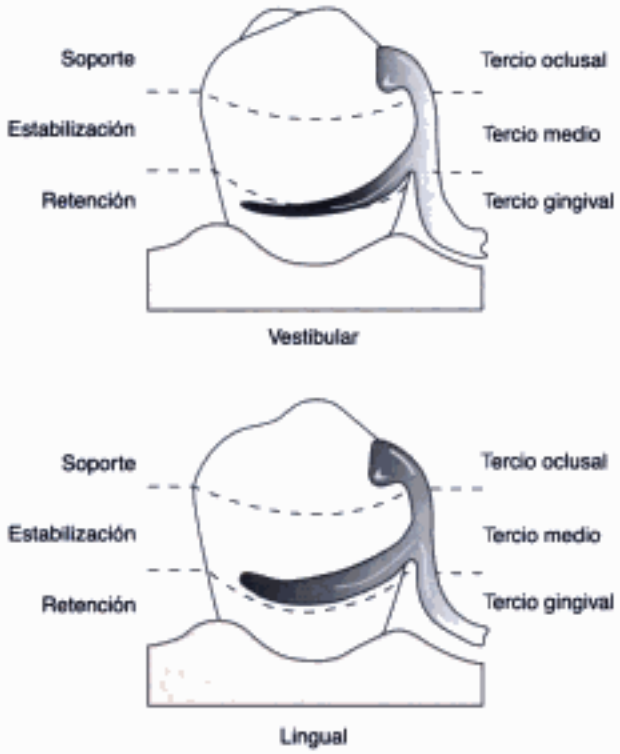

Figura 7-21 Gancho circunferencial en un premolar mandibular. El soporte lo proporciona el apoyo oclusal; la estabilización, el apoyo oclusal, el conector menor proximal, el brazo lingual del gancho, y la porción rígida del brazo retentivo vestibular oclusal a la línea de máximo contorno; la retención la consigue el terminal retentivo del brazo vestibular; la reciprocidad se obtiene por el brazo lingual no flexible. El gancho abraza más de 180° de la circunferencia del pilar.

Ganchos diseñados para acomodar el movimiento funcional

RPI, RPA y gancho en barra

Los ganchos que acomodan el movimiento funcional de la prótesis se diseñan para solventar el problema planteado por una palanca de Clase I. El problema es que la extensión distal actúe como un «brazo de esfuerzo» largo a lo largo del apoyo distal (fulcro) de manera que el extremo del gancho (brazo de resistencia) encaje en la zona retentiva del diente. Esto ocasiona un nocivo balanceo o torsión del diente que aumenta aún más con la rigidez del gancho y el movimiento de la base de la dentadura. Se pueden adoptar dos estrategias: una consiste en cambiar la localización del fulcro y, consiguientemente, el efecto del encajamiento del «brazo de resistencia» (complejo de retención con apoyo mesial), y la otra es minimizar el efecto de palanca utilizando un brazo flexible (brazo retentivo de alambre forjado).

Para conseguir la acomodación al movimiento cambiando la localización del fulcro se ha propuesto el concepto de los ganchos de apoyo mesial. Bajo este concepto se incluyen los ganchos RPI y RPA. El RPI es un diseño de gancho en barra que consta de un apoyo, una placa proximal y una barra en I. Básicamente este complejo consta de un apoyo mesiooclusal con el conector menor situado en la tronera mesiolingual, pero sin contactar con el diente adyacente (Figura 7-22, *A*). Se prepara un plano guía distal desde la cresta marginal hasta la unión del tercio medio con el tercio gingival del pilar, para recibir la placa proximal (Figura 7-22, *B*). El contorno proximal del diente determina la anchura vestibulolingual del plano guía (Figura 7-22, *A* y *C*). La placa proximal junto con el conector menor y el apoyo proporcionan la estabilidad y reciprocidad del gancho. La barra en I se debe localizar en el tercio gingival de la superficie vestibular del pilar en un socavado de 0,2 mm (Figura 7-22, *D*). El brazo de barra en I se debe ahusar hacia el extremo de forma que el contacto de la punta con el diente pilar no exceda de 2 mm. La punta retentiva contacta con el diente en una depresión a la forma de la línea de máximo contorno (Figura 7-22, *E*), que juntamente con el apoyo y la placa proximal proporcionan estabilización por cerclaje del pilar (ver Figura 7-22, *C*). La parte horizontal del brazo de aproximación debe estar a 4 mm por lo menos del margen gingival o incluso más alejada, si es posible.

Existen tres enfoques básicos al aplicar el sistema RPI: la localización del apoyo, el diseño del conector menor (placa proximal) en relación con el plano guía, y el emplazamiento del brazo retentivo influencian el funcionamiento de este sistema. Las variaciones de estos factores definen sus diferencias. Todos los profesionales aconsejan el empleo de un apoyo mesial en el pilar principal adyacente a la base en extensión. Unos recomiendan que el plano guía y el correspondiente conector menor proximal se extiendan por toda la longitud de la superficie proximal del pilar, con un alivio fisiológico del tejido que impida la compresión del margen gingival (Figura 7-23). Otros aconsejan que el plano guía y el conector menor proximal correspondiente se extiendan desde la cresta marginal hasta la unión del tercio medio con el tercio gingival de la superficie proximal del diente (Figura 7-24). Ambos enfoques recomiendan que el brazo de retención se localice en el tercio gingival de la superficie vestibular del pilar en un surco de 0,2 mm, generalmente en la prominencia mayor mesiodistal del diente o adyacente a la base de extensión (Figura 7-25, *A* y *B*). Un tercer sistema está a favor de un conector menor en una placa proximal que contacte aproximadamente a 1 mm de la porción gingival del plano guía (Figura 7-26, *A*) y un brazo retentivo en una depresión de 0,2 mm del tercio gingival del diente en la curvatura mayor o más hacia mesial del área edéntula (ver Figura 7-25, *C*). Existe una modificación a la que se puede recurrir cuando la forma del diente pilar contraindica el empleo de una barra en I (inclinación vestibular o lingual exageradas, grandes sinuosidades o un vestíbulo bucal plano) y la retención adecuada se encuentra en el tercio gingival,

Materiał chroniony prawem autorskim

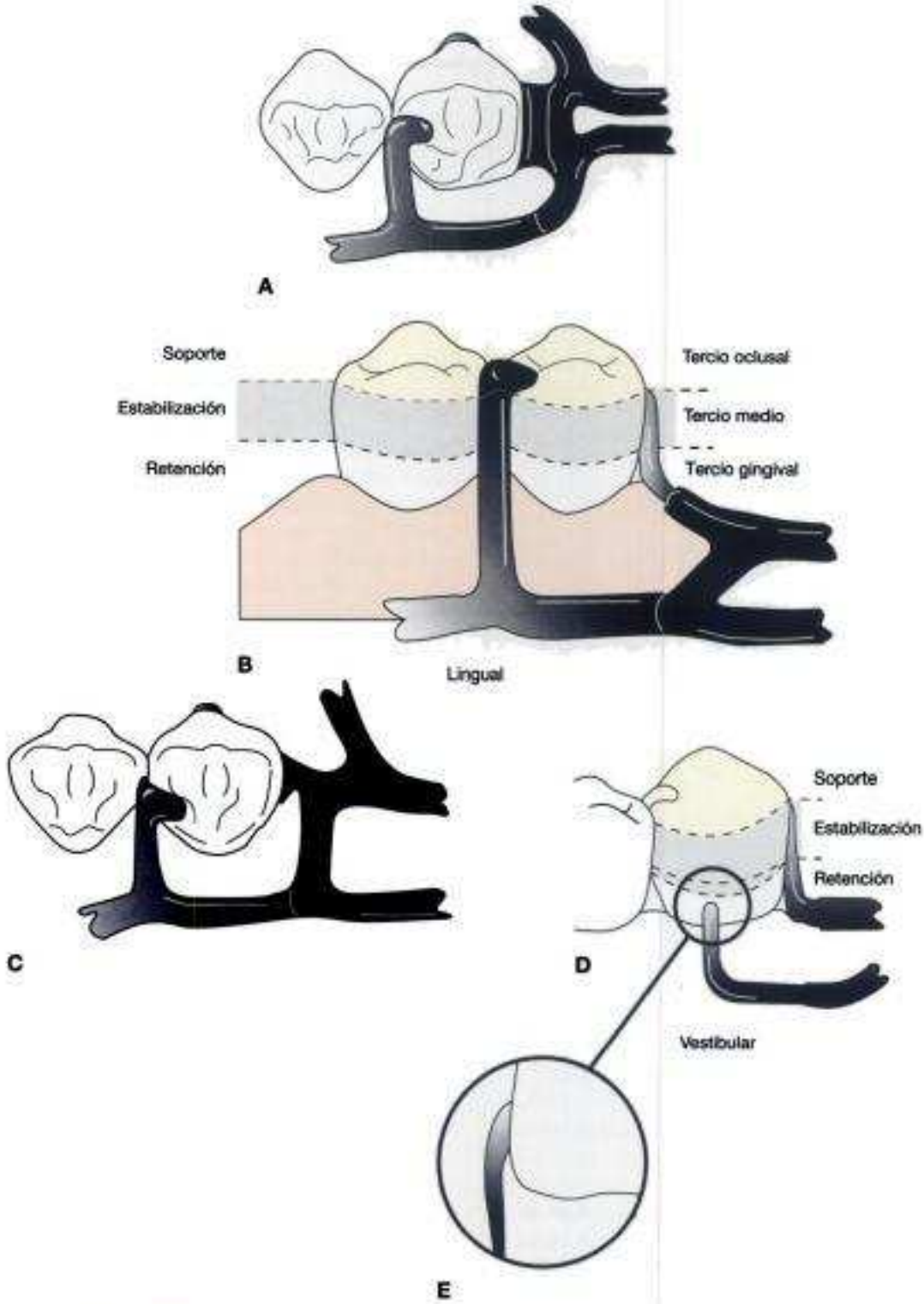

Figura 7-22 Gancho en barra. **A,** vista oclusal. Las partes componentes (conector menor de la placa proximal, apoyo con el conector menor y el brazo retentivo) tripodizan el pilar impidiendo su migración. **B,** el conector menor de la placa proximal se extiende lingualmente de forma que junto con el conector menor mesial impiden la migración lingual del pilar. **C,** en los pilares estrechos o cónicos (primeros premolares mandibulares), la placa proximal se debe diseñar lo más estrecha posible pero con anchura suficiente para evitar la migración lingual. **D,** retenedor de barra en I localizado en la prominencia mayor del diente, en el tercio gingival. **E,** vista mesial de una barra en I mostrando la relación de la punta retentiva con la zona socavada en una región superior a la línea de máximo contorno, que sirve para la estabilización.

Materiał chroniony prawem autorskim

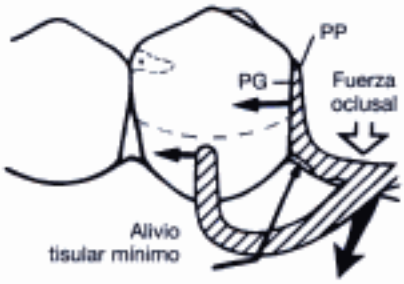

Figura 7-23 El gancho en barra con el plano guía (*PG*) y la correspondiente placa proximal (*PP*) se extienden por toda la longitud de la superficie proximal del diente. Para impedir la compresión de los tejidos gingivales durante la función, se requiere un alivio fisiológico. La placa proximal contacta con la mayor parte del plano guía y orienta las fuerzas funcionales en dirección horizontal; de esta forma, los dientes reciben más carga que la cresta edéntula.

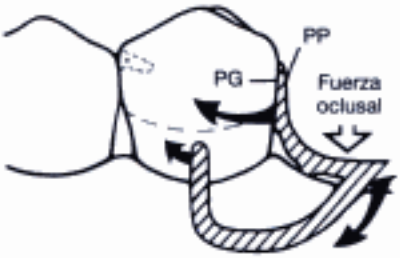

Figura 7-24 Gancho en barra con el plano guía (*PG*) y la correspondiente placa proximal (*PP*) extendida desde el reborde marginal hasta la unión del tercio medio con el tercio gingival de la superficie proximal del diente. Esta reducción (comparada con la Figura 7-23) del área de contacto de la placa proximal con el plano guía distribuye más uniformemente la fuerza entre el diente y la cresta edéntula.

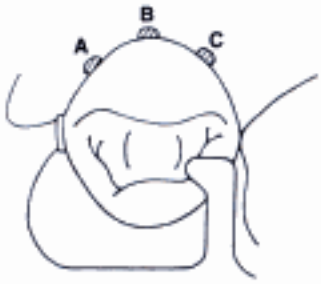

Figura 7-25 Vista oclusal de un gancho en barra RPI. Colocación de la barra a 2 mm de la zona de retención: **A,** en la superficie distovestibular; **B,** en la prominencia mayor mesiodistal, y **C,** en la superficie mesiovestibular.

alejada de la base en extensión: se trata del gancho RPA (Figura 7-26, *B*). La aplicación de estos sistemas tiene por objeto distribuir la carga sobre el diente y la cresta edéntula.

El gancho en barra, origen del RPI, merece un comentario especial. Puede estar o no configurado para lograr un movimiento funcional. El término *gancho en barra* es preferible al de *brazo de gancho Roach*. La barra se origina en la estructura de la dentadura o en una base metálica, y alcanza la depresión retentiva desde gingival (ver Figura 7-22). El brazo en barra se ha clasificado según la forma del terminal retentivo, en T, T modificada, I o Y. La forma del terminal tiene poca importancia mientras muestre efectividad mecánica y funcional, recubra la menor superficie posible y descubra el mínimo metal.

Muchas veces el brazo en barra se puede emplear en dentaduras parciales dentomucosoportadas, modificando previamente zonas de los dientes de soporte, o cuando existe una anfractuosidad junto al pilar adyacente a la base de extensión que se puede superar con una barra (Figura 7-27). Si un repliegue mucoso impide la colocación de un brazo en barra, se puede emplear un gancho anular de origen mesial, un gancho colado o de acero forjado, o un gancho de acción inversa. La preparación de pilares adyacentes (dientes naturales) para recibir un retenedor interproximal directo que discurra de lingual a vestibular atravesando la cara oclusal es difícil de conseguir adecuadamente. Inevitablemente se incrementa el tamaño de la tabla oclusal, contribuyendo así a una sobrecarga funcional indeseable.

Las indicaciones específicas de los brazos en barra son: (1) cuando existe un pequeño socavado (0,2 mm) en el tercio gingival del diente pilar que se pueda abordar desde gingival; (2) en dientes pilares de dentaduras parciales dentosoportadas o en áreas dentosoportadas modificadas (Figura 7-28); (3) en bases de extensión distal, y (4) cuando las consideraciones estéticas pesan y está indicado un gancho colado. Su empleo está contraindicado cuando exista un surco cervical profundo o grandes concavidades dentales y/o tisulares que requieran ser compensados con un relleno protésico exagerado. En estos casos el gancho en barra resulta molesto para la lengua y mejillas y retiene alimentos. Otros factores que limitan su empleo son los vestíbulos planos y las inclinaciones extremas linguales o vestibulares de los pilares (Figura 7-29). En la Figura 7-30 se exponen algunos errores frecuentes en el diseño de los anclajes en barra.

El brazo en barra no es particularmente flexible, por su forma de media caña y los planos que genera. Aunque el brazo circunferencial colado es más flexible que el brazo en barra, en los pilares terminales, si existe la posibilidad de torsión y balanceo por estar el encaje alejado de la extensión distal, es preferible usarlos combinados. Sin embargo, existen muchas ocasiones en las que se puede utilizar el gancho en barra ventajosamente sin

Materiał chroniony prawem autorskim

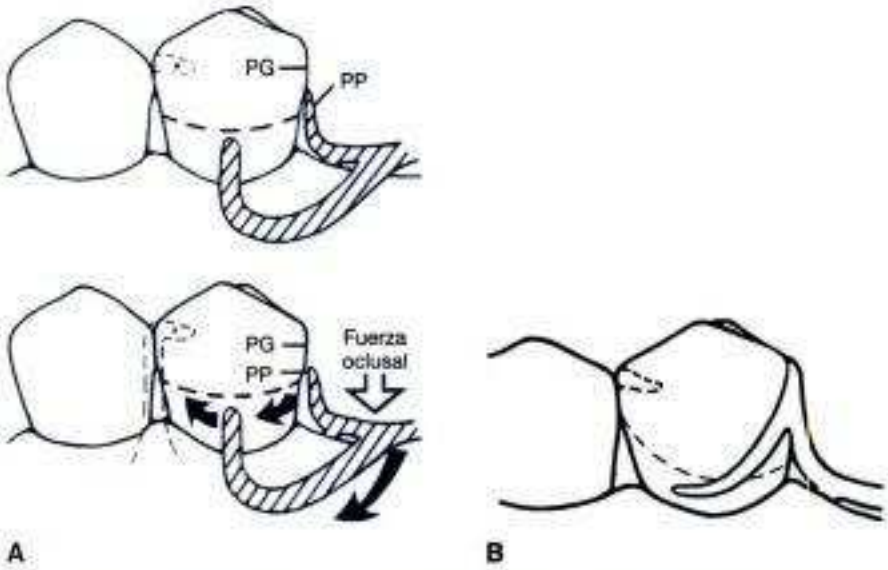

Figura 7-26 **A,** gancho en barra con la placa proximal (*PP*) contactando aproximadamente a 1 mm de la porción gingival del plano guía (*PG*). Durante la función, la placa proximal y la barra en I deben moverse en dirección mesiogingival despegándose del diente. La pérdida de contacto sostenido entre la placa proximal y el plano guía distribuye más fuerza funcional a la cresta edéntula. El asterisco (*) indica el centro de rotación. **B,** modificación del sistema RPI (gancho RPA), indicada cuando está desautorizado el gancho en barra y el punto de retención adecuado está en el tercio gingival del diente alejado de la base en extensión.

Figura 7-27 Brazo en barra apropiadamente colocado en el pilar terminal. La combinación de apoyo, placa proximal y gancho en barra contactando con el pilar proporciona más de 180° de cerclaje. El ahusamiento uniforme de la barra asegura la flexibilidad apropiada y la distribución del estrés interno. El ahusamiento se puede originar desde la unión del conector menor, o en la línea de acabado que señala la extensión anterior de la base de la dentadura. El cerclaje no requiere la modificación de la punta retentiva (en forma de T), ya que añade poco al conjunto del gancho.

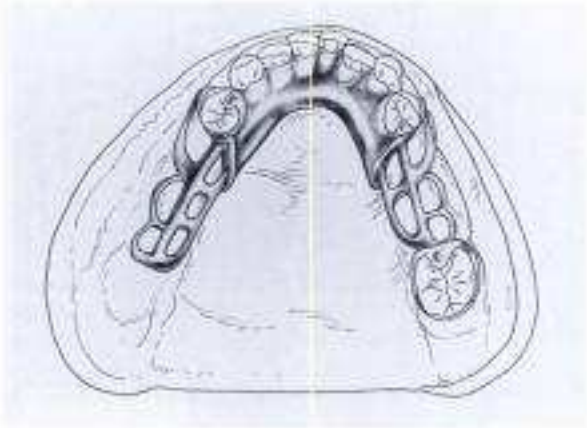

Figura 7-28 Retenedor en barra empleado en un pilar anterior de un espacio modificado, y sus terminales encajando en zonas retentivas distovestibulares. La dentadura se ha diseñado para rotar alrededor de un pilar terminal cuando la fuerza se dirige a la extensión distal de la izquierda. Esta rotación imparte una fuerza en el premolar derecho dirigida hacia arriba y adelante. Sin embargo, esta fuerza se resiste, en gran parte, por el contacto mesial con el canino. El retenedor directo en el primer premolar derecho encajando en la zona de retención mesiovestibular forzaría el diente arriba y atrás.

Materiał chroniony prawem autorskim

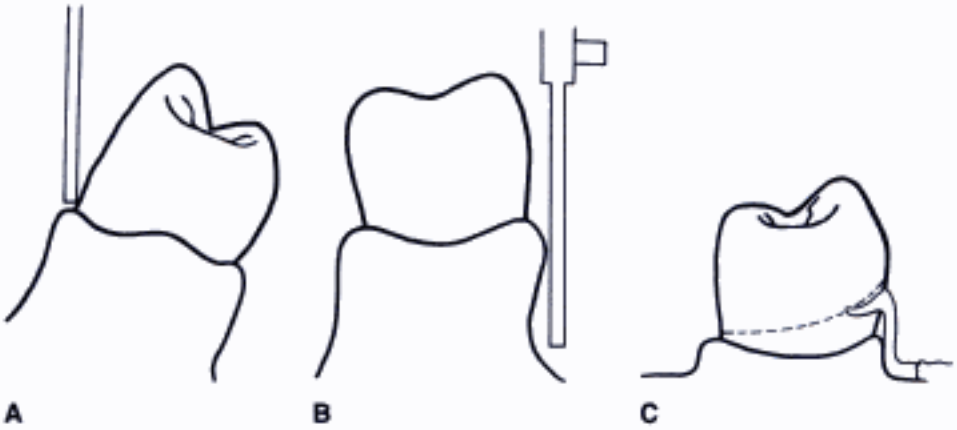

Figura 7-29 Contraindicaciones de los ganchos con barra en I. **A,** media inclinación vestibular o lingual de los pilares. **B,** fuertes concavidades de los tejidos. **C,** vestíbulos bucales o labiales planos.

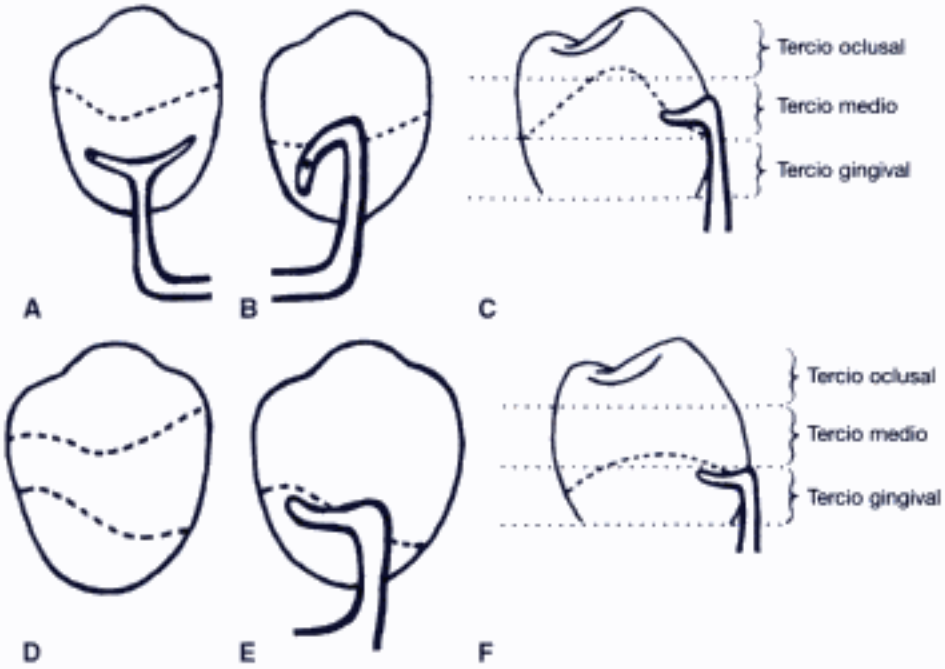

Figura 7-30 Errores frecuentes y su corrección en el diseño de los retenedores en barra. **A,** la línea del paralelizador no aconseja un gancho en barra (demasiado alto). **B,** la porción retentiva de la barra está contorneada impropiamente para resistir las fuerzas oclusales de desalojo. **C,** la punta retentiva no está localizada en el tercio gingival del pilar. **C,** contorno del diente correctamente remodelado para recibir la barra del gancho. **E** y **F,** posición correcta del gancho en barra.

dañar el pilar terminal. Una barra oscilando distalmente en una zona retentiva puede ser una elección acertada, puesto que el movimiento del gancho en el pilar cuando la extensión distal se desplaza hacia los tejidos queda minimizada por la localización distal del terminal del gancho.

Existen otros tipos de ganchos en barra, uno de los cuales es el gancho infracontorno, en el que el brazo en barra se origina en el borde de la base de la dentadura como una extensión de la base del colado, o bien

Materiał chroniony prawem autorskim

está unido al borde de la resina acrílica (Figura 7-31). Se hace más flexible que la barra normal porque la parte del colado donde se origina el brazo queda más separada del gancho propiamente dicho, mediante un corte de segueta o colocando una planchita metálica separadora en el modelo, que posteriormente se elimina con ácido. Puede ser más flexible si se emplea alambre forjado, que se suelda a la estructura metálica o se sumerge en la resina acrílica.

Algunas de las ventajas de los ganchos infracontorno son: (1) su localización interproximal, que mejora la estética; (2) el aumento de la retención, sin fuerzas de balanceo en el pilar, y (3) la menor posibilidad de distorsión, por su proximidad al borde de la dentadura. Los usuarios de dentaduras deben cuidarlas meticulosamente, no sólo por razones de higiene sino también para evitar los restos cariogénicos que se adhieren a la superficie de los dientes.

Los brazos en T e Y son los más incorrectamente utilizados. Normalmente no se requiere toda el área de la T o de la Y para la retención adecuada del gancho. Aunque cuanto mayor es el área de contacto del gancho mayor resistencia friccional se logra, éste no es un verdadero gancho de retención, y solamente la porción que encaja en la zona socavada se puede considerar retentiva. Sólo un terminal del brazo queda en la zona retentiva (Figura 7-32), el resto es inoperante a no ser que se emplee para circunvalar el pilar en más de 180º. Si la barra se hace flexible con propósito retentivo, la porción que quede encima de la línea de máximo contorno proporcionará solamente una retención limitada, porque también es parte del brazo flexible. Por consiguiente, en muchos casos, la parte supracontorno de la T o la Y se puede eliminar, y el terminal retentivo de la barra se debe diseñar de manera que sea biológica y mecánicamente correcto, sin pensar en ninguna forma alfabética.

Gancho combinado

Otra estrategia para reducir el efecto de palanca de clase I en las extensiones distales es el empleo de un componente flexible en el «brazo de resistencia» mediante un gancho combinado, que consta de un brazo retentivo de alambre forjado y un brazo recíproco colado (Figura 7-33). Este último puede ser en forma de barra, pero acostumbra a ser circunferencial. El brazo retenti-

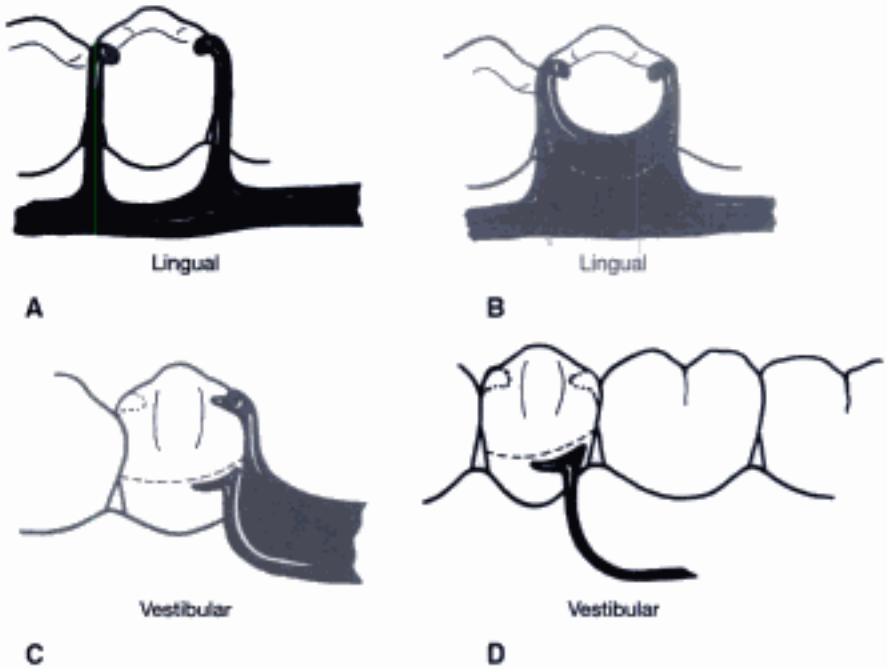

Figura 7-31 Gancho infracontorno diseñado por M.M. DeVan (*visión especular*). **A** y **B,** la cara lingual puede quedar abierta o cerrada. DeVan recomienda el empleo de dos apoyos oclusales en cada pilar. **C,** el brazo del gancho se origina en el borde de la base metálica y queda separado por un corte de segueta o por la colocación de una planchita metálica separadora, que se elimina después del colado. Para cumplir el mismo objetivo, se puede soldar un brazo de alambre forjado retentivo a la base metálica. **D,** el brazo del gancho se une al reborde vestibular de la resina acrílica con resina autopolimerizable. Habitualmente es un brazo de alambre forjado.

Materiał chroniony prawem autorskim

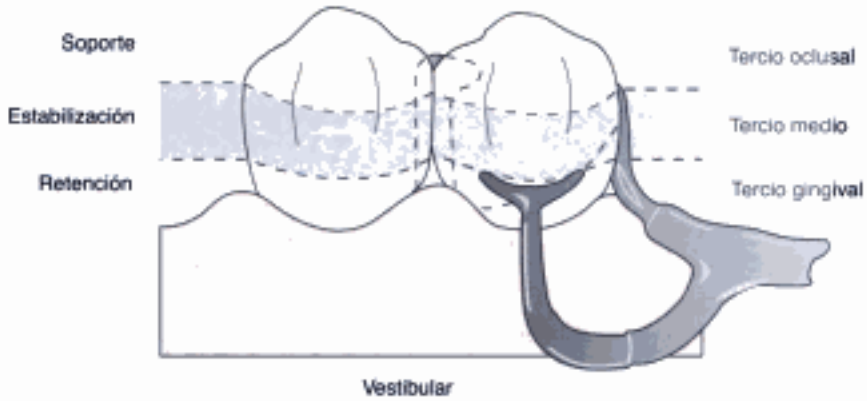

Figura 7-32 Solamente un terminal del brazo retentivo encaja en la zona de retención del tercio gingival del pilar. La porción supracontorno del brazo retentivo proporciona sólo una estabilización limitada y se puede eliminar.

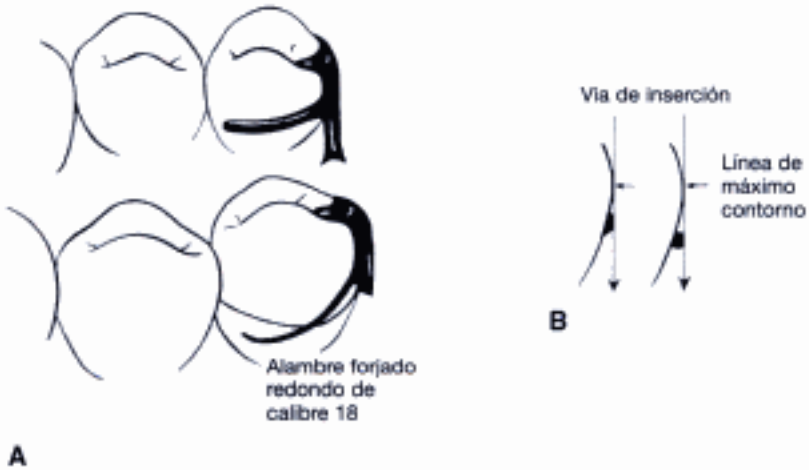

Figura 7-33 **A,** el gancho combinado consiste en un brazo recíproco colado y ahusado y un brazo retentivo de alambre forjado, que se puede colar o soldar a la estructura metálica colada. Este diseño se recomienda para pilares anteriores de espacios modificados en las arcadas de clase II, en las que solamente existe una zona retentiva mesiovestibular, para minimizar, de esta forma, el efecto de palanca de primera clase. **B,** junto a las ventajas de flexibilidad, ajuste y aspecto, los brazos retentivos de alambre forjado establecen solamente un contacto lineal con el pilar, en vez del contacto más amplio de los ganchos colados.

vo casi siempre es circunferencial, pero también se puede emplear en forma de una barra originada gingivalmente en la base de la dentadura.

Las ventajas del gancho combinado residen en su flexibilidad y ajuste, y en el aspecto del brazo retentivo de alambre forjado. Se emplea cuando se persigue máxima flexibilidad, como en el caso de un pilar adyacente a una base en extensión distal, o en un pilar débil en el que esté contraindicado un retenedor directo en barra. Por sus posibilidades de ajuste, se puede emplear cuando los requerimientos precisos de retención son impredecibles y existe la posibilidad de que posteriormente se necesite aumentarla o disminuirla. Una tercera justificación sería la ventaja estética sobre los ganchos colados. Al ser forjado se pueden emplear diámetros más pequeños que en los ganchos colados, con menor riesgo de fractura. Como es redondo, refleja la luz de forma que el metal queda menos visible que con las anchas superficies del gancho colado.

Materiał chroniony prawem autorskim

El empleo más frecuente del gancho combinado es en un pilar adyacente a una extensión distal en la que solamente exista una zona retentiva mesial, o cuando una anfractuosidad del tejido contraindica el retenedor en barra (Figura 7-34). Cuando existe una zona retentiva distal se puede abordar con una barra diseñada apropiadamente o con un gancho colado anular (a pesar de sus desventajas), colocado de forma que no cause balanceo del pilar cuando la extensión distal se mueve hacia los tejidos. Cuando la zona retentiva está en el lado del diente más alejado de la extensión distal, el brazo retentivo de alambre forjado convenientemente ahusado ofrece más flexibilidad que el brazo colado y, por consiguiente, disipa mejor el estrés funcional. Éstas son las razones que motivan la preferencia del gancho combinado (Figura 7-34, *D*).

El gancho combinado también tiene desventajas: (1) incluye pasos extra en su fabricación, especialmente cuando se emplean aleaciones de cromo de alta fusión; (2) se puede distorsionar si el paciente no es muy cuidadoso; (3) como se curva a mano, puede adaptarse peor al diente y por consiguiente con menos estabilización en la porción supracontorno, y (4) se puede distorsionar con la función y perder anclaje. Las desventajas de los ganchos de alambre forjado se ven superadas por sus ventajas, que son: (1) su flexibilidad; (2) su ajuste; (3) su estética sobre los brazos circunferenciales; (4) la línea de contacto con el diente cubre una superficie mínima, comparada con la que cubre el gancho colado, y (5) con el brazo de alambre forjado ahusado se producen menos fracasos por fatiga que con los brazos colados de media caña.

Las desventajas señaladas anteriormente no contraindican su empleo, independientemente de la aleación empleada en el colado de la estructura. Los problemas técnicos se minimizan seleccionando el mejor alambre forjado, colándolo o soldándolo a la estructura metálica. La selección del alambre, su fijación a la estructura y los procedimientos de laboratorio consiguientes para mantener óptimamente sus propiedades físicas se detallan en el Capítulo 12.

Para que el paciente no distorsione el retenedor de alambre forjado al desinsertar la dentadura, debe aprender a colocar la uña en el punto de origen, que es la parte rígida, en vez de colocarla en el extremo del terminal, que es más flexible. En ocasiones, más que la retención vestibular se hace necesaria una retención lingual, especialmente en la mandíbula, cuando interesa que el paciente no toque nunca el brazo forjado al sacarse la dentadura. La remoción de la prótesis se puede conseguir colocando el brazo recíproco colado en la parte vestibular. Con esto se perdería la ventaja estética, que debe prevalecer al elegir el tipo de retención vestibular o lingual; pero en ocasiones la retención no se puede aplicar donde se quiere, y los ganchos deben obedecer las normas.

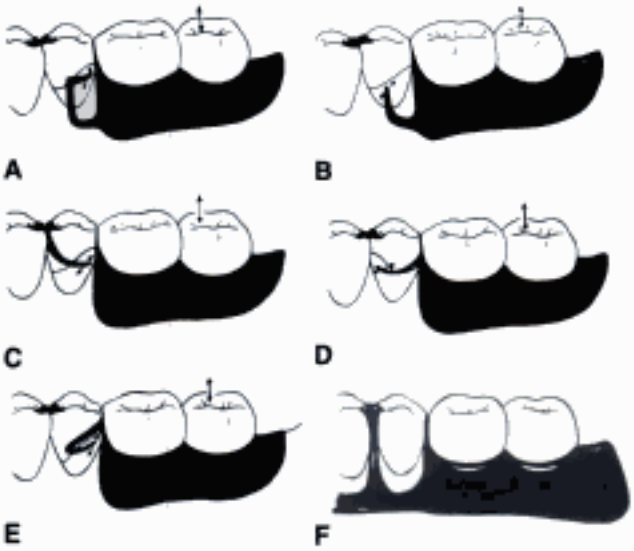

Figura 7-34 Cinco tipos de retenedores directos extracoronales que se pueden emplear en pilares adyacentes a extensiones distales para evitar o minimizar los efectos de palanca de primera clase. Las flechas indican la dirección general del movimiento de las puntas retentivas del retenedor cuando la base de la dentadura rota, alejándose o acercándose a la cresta edéntula. **A,** zona retentiva distovestibular encajada por una barra en media T. La porción del brazo en o por encima de la línea de máximo contorno podría añadir estabilización contra la rotación de la base de la dentadura. **B,** barra en I situada en una zona retentiva en la mitad (anteroposterior) de la superficie vestibular. Este retenedor contacta con el diente solamente en este punto. Obsérvese que el plano guía de la cara distal del pilar contacta con el metal de la estructura y que se utiliza un apoyo mesial. **C,** el gancho en anillo interproximal encaja en la zona retentiva distovestibular. No se puede emplear el retenedor en barra por las irregularidades del tejido por debajo de la superficie vestibular del pilar. **D,** el brazo retenedor circunferencial redondo ahusado uniformemente de calibre 18 encaja en la zona retentiva mesiovestibular. En estos casos es preferible utilizar un brazo de alambre forjado en vez de un brazo colado, por su capacidad de flexionarse en todas direcciones. El brazo retenedor colado de media caña no es flexible, y puede provocar un estrés excesivo en el diente cuando se produce una rotación de la base de la dentadura. **E,** el gancho en horquilla se puede emplear cuando la zona retentiva está cervical al origen del brazo retentivo. Los ganchos en anillo y en horquilla se pueden emplear para abordar zonas retentivas distovestibulares en pilares terminales de dentaduras con bases en extensión. Sin embargo, si no existe una gran anfractuosidad vestibular por debajo del pilar terminal, es mejor encajar la zona retentiva distovestibular de los pilares terminales con un gancho en barra. Los ganchos interproximales en horquilla y en anillo están menos indicados en estas situaciones. **F,** vista lingual de un apoyo oclusal doble conectado a una barra lingual por un conector menor. Este diseño evita la necesidad del brazo lingual, coloca la línea de fulcro anteriormente empleando mejor la cresta residual como soporte, y proporciona estabilización contra la rotación horizontal de la base de la dentadura.

Materiał chroniony prawem autorskim

Ganchos diseñados sin acomodación de movimiento

Gancho circunferencial

Aunque en la elaboración lógica de los ganchos se deben aplicar los principios básicos de diseño, es mejor considerar individualmente algunos de ellos. El primero de todos los ganchos colados es el gancho circunferencial.

Este gancho es habitualmente el que lógicamente es más sensible en todas las dentaduras parciales dentosoportadas, por su capacidad de retención y estabilización (Figura 7-35). Solamente cuando la zona retentiva se pueda abordar mejor con un brazo en barra, o cuando predomine la estética, se empleará la barra. El gancho circunferencial presenta las siguientes desventajas:

Figura 7-35 Brazos retentivos de un gancho circunferencial diseñados adecuadamente. Se originan en la línea de máximo contorno o más oclusalmente, lo cruzan en su tercio terminal y encajan progresivamente en las zonas de retención a medida que se reduce su ahusamiento y aumenta la flexibilidad.

1. Queda cubierta más superficie dental que con los ganchos en barra debido a su origen oclusal.
2. En algunas superficies, particularmente las vestibulares de los dientes mandibulares y en las linguales de los dientes maxilares, su acceso desde oclusal puede aumentar la anchura de la superficie oclusal del diente.
3. En la arcada mandibular queda visible más metal que con los ganchos en barra.
4. Como ocurre con todos los ganchos colados, la forma de media caña dificulta los ajustes para aumentar o disminuir la retención. El ajuste de la retención de un gancho colado se debe hacer moviendo el terminal del gancho cervicalmente dentro del ángulo de convergencia cervical, u oclusalmente en un área de menor retención. Apretando o aflojando el gancho aumenta o disminuye la resistencia friccional sin afectarse el potencial retentivo del gancho. Un ajuste real es, por consiguiente, imposible en la mayoría de ganchos colados.

A pesar de sus desventajas, el gancho circunferencial colado se puede emplear con eficacia, y muchas desventajas se pueden minimizar con una preparación adecuada de la boca, que permitirá que en su punto de origen se pueda colocar bastante por debajo de la superficie oclusal para evitar una estética inadecuada y no aumentar las dimensiones del diente (ver Figura 7-35). De sus desventajas se deduce que el gancho en barra es preferible; pero si este último está diseñado o utilizado de manera incorrecta, es mejor utilizar el gancho circunferencial.

La experiencia demuestra que la aplicación y el diseño defectuosos niegan las posibles ventajas que tienen los brazos en barra, mientras que los brazos circunferenciales se acostumbran a emplear más juiciosamente.

La forma básica del gancho circunferencial es la de un brazo vestibular o lingual con un origen común (Figura 7-36). Se emplea inapropiadamente cuando los dos brazos retentivos se originan en el cuerpo y las áreas de apoyo oclusal, y aborda bilateralmente las zonas retentivas en un lado del diente alejado del punto de origen. La forma correcta de este gancho tiene solamente un brazo retentivo con un brazo recíproco, no retentivo, en el lado opuesto. Un error frecuente es hacer que los dos terminales del gancho sean retentivos, lo cual no es solamente innecesario sino que ignora la reciprocidad y estabilización bilateral. Otros errores frecuentes en el diseño de ganchos circunferenciales se ilustran en la Figura 7-37.

Figura 7-36 Brazo de gancho retentivo circunferencial colado.

Gancho anular. El tipo circunferencial se puede emplear de varias maneras. Parece como si algunas de estas formas básicas estuvieran diseñadas para las situaciones en que el profesional no puede modificar los dientes. Una es el gancho anular, que circunvala casi todo el diente desde su punto de origen (Figura 7-38). Se emplea cuando la zona retentiva no se puede alcanzar por otros medios. Por ejemplo, cuando el socavado mesiolingual de un molar inferior no se puede abordar directamente por su proximidad al área del apoyo oclusal, y tampoco se puede utilizar el brazo de un gancho en barra debido a la inclinación lingual del diente, el gancho en anillo alcanza la retención desde la cara distal del diente.

Este gancho no se debe emplear nunca sin soporte (Figura 7-39), porque al tener libertad para abrirse y

Materiał chroniony prawem autorskim

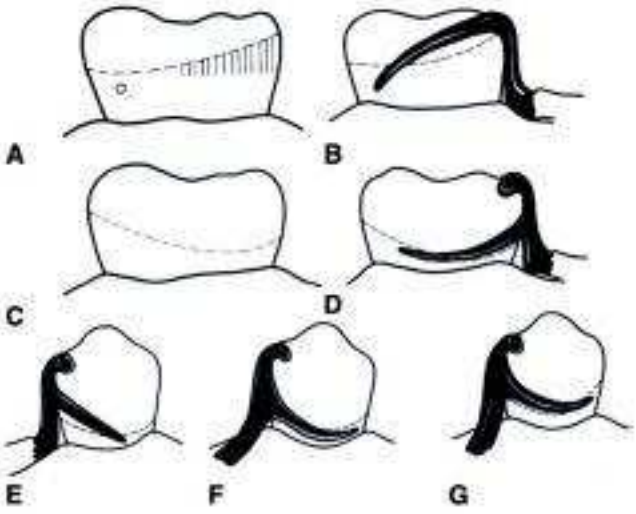

Figura 7-37 Diseños inapropiados de ganchos circunferenciales con las correcciones recomendadas. **A,** diente con línea de máximo contorno inadecuada en el tercio oclusal. **B,** contorno incorrecto y localización del brazo retentivo en un pilar sin modificar. **C,** línea de máximo contorno más favorable con la modificación del pilar. **D,** brazo retentivo correctamente diseñado y localizado en un pilar modificado. **E,** inadecuados contorno y localización del brazo retentivo en relación con la línea de máximo contorno (la forma recta del brazo ofrece mal abordaje del área retentiva y es menos resistente a las fuerzas de desalojo). **F,** porción terminal del brazo retentivo localizada demasiado cerca del margen gingival. **G,** brazo apropiadamente diseñado y localizado.

Figura 7-39 Diseño inapropiado de gancho en anillo al que le falta el soporte necesario. Este gancho no tiene reciprocidad ni estabilización porque el anillo puede abrirse y cerrarse libremente. Siempre se debe añadir un puntal de soporte en el lado no retentivo del pilar, que se transforma en un conector menor efectivo desde el cual se origina un brazo retentivo flexible y ahusado.

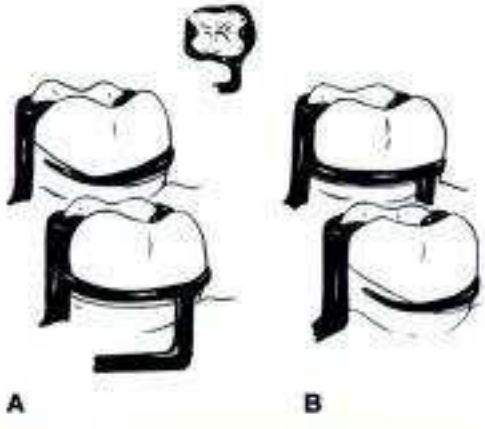

Figura 7-38 Ganchos en anillo que abrazan casi todo el diente desde su punto de origen. **A,** el gancho se origina en la superficie mesiovestibular y abraza al diente hasta encajar en la zona retentiva mesiolingual. **B,** el gancho se origina en la superficie mesiolingual y circunvala el diente hasta encajar en la zona retentiva mesiovestibular. En cada ejemplo, el puntal de soporte se emplea en el lado no retentivo (dibujado en visión directa del lado más cercano del diente y en visión especular del lado opuesto).

cerrarse como un anillo no puede proporcionar ni reciprocidad ni estabilización. En vez del gancho en anillo se debe usar siempre un puntal de soporte en el lado no retentivo, con o sin apoyo oclusal auxiliar en el margen opuesto. La ventaja del apoyo auxiliar distal es que previene el posible movimiento de un diente que esté inclinado mesialmente. En cualquier caso, el puntal de soporte se debe contemplar como un conector menor desde el que se origina el brazo retentivo flexible. La reciprocidad se consigue por la porción rígida del gancho que discurre entre el puntal de soporte y el apoyo oclusal principal.

Siempre que sea posible, el gancho en anillo se debe colocar en pilares protegidos, ya que cubre una gran área del diente. Debido a la ubicación tan posterior, la estética no merece consideración.

También se puede emplear en el reverso de un pilar anterior a un espacio edéntulo con dientes en sus extremos (Figura 7-40). Aunque potencialmente se trata de un gancho efectivo, recubre una cantidad excesiva de superficie dental y puede ocasionar problemas estéticos. La única situación que justifica su empleo es cuando la retención distovestibular o distolingual no se puede abordar directamente desde el área del apoyo oclusal o las irregularidades de los tejidos impiden alcanzarlo desde gingival con un gancho en barra.

Materiał chroniony prawem autorskim

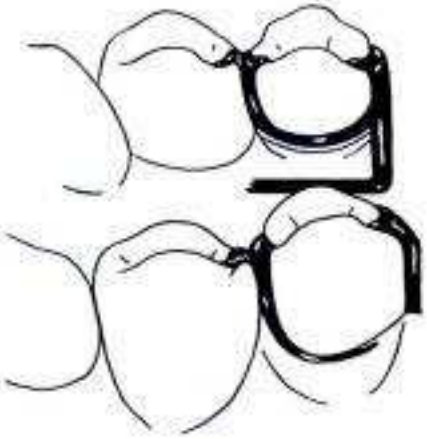

Figura 7-40 El gancho en anillo se puede emplear en el reverso de un pilar anterior en un espacio edéntulo con dientes en sus extremos.

Gancho de tronera. En las clases II o III sin modificaciones no existen espacios edéntulos en el lado opuesto de la arcada que colaboren en la retención. Mecánicamente, es una desventaja. Sin embargo, cuando el diente está firme y posee zonas retentivas o están justificadas restauraciones múltiples, se pueden emplear los ganchos de tronera (Figuras 7-41 y 7-42).

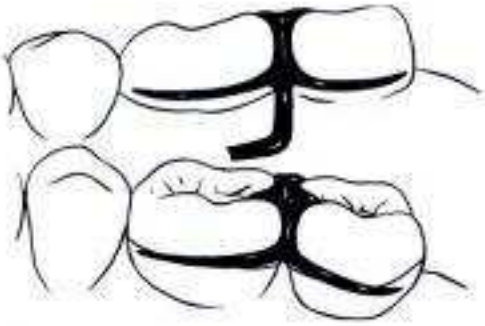

Figura 7-41 El gancho de tronera se puede emplear cuando no existen espacios edéntulos. Aunque en este dibujo los brazos retentivos están localizados en la superficie vestibular y los no retentivos en la superficie lingual, la retención y la reciprocidad se pueden invertir en ambos dientes o en uno solo, dependiendo del contorno del diente. Sin embargo, si el segundo molar está firme y posee zonas retentivas adecuadas para la estabilización, es preferible un gancho circunferencial originado en la superficie distal del pilar.

El espacio para acomodar el cuerpo del gancho de tronera requiere que exista suficiente distancia en el tercio oclusal del diente (Figura 7-43), para no eliminar el área de contacto. Se ha comprobado el alto porcentaje de fracturas ocasionadas por una preparación inadecuada del área de contacto. Como se ven comprometidas zonas vulnerables del diente, siempre se aconseja protegerlo con incrustaciones o coronas. La decisión de emplear los pilares sin proteger se debe establecer en el momento de la exploración oral, teniendo en cuenta la edad del paciente, el índice de caries y la higiene oral, así como la existencia de contornos naturales favorables o que puedan ser favorables si se modifican los pilares. La preparación de pilares adyacentes, que hagan contacto o que no lleven coronas que deban recibir cualquier tipo de gancho en abrazadera con grosor interproximal adecuado, es muy difícil, especialmente cuando los dientes oponentes son naturales.

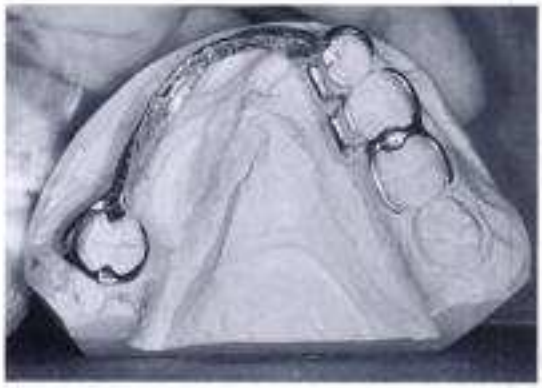

Figura 7-42 Gancho múltiple en un caso de mutilación por intervención quirúrgica. A la derecha está el gancho de tronera, brazo en barra y ganchos circunferenciales convencionales que encajan en zonas retentivas linguales en los tres pilares. A la izquierda existe un gancho en anillo correctamente diseñado, con un puntal de soporte en la superficie vestibular para prevenir la inclinación mesial. Obsérvese el diseño rígido del conector mayor.

Figura 7-43 Tronera y horquilla de un gancho retentivo circunferencial cuyos extremos encajan en zonas retentivas adecuadas. En el segundo molar ha sido necesario emplear un gancho en horquilla porque el único punto de retención se encontraba por debajo del punto de origen del brazo del gancho.

Materiał chroniony prawem autorskim

Los ganchos de tronera se deben usar siempre con apoyos oclusales dobles, aun cuando se puedan establecer hombros proximales bien definidos (Figura 7-44). La razón es evitar el efecto de cuña de la prótesis, que podría separar los pilares con impactación de alimentos y desplazamiento de los ganchos. Los apoyos oclusales además de soporte también sirven para desviar los alimentos de las áreas de contacto, y por este motivo se deben colocar donde quiera que exista la posibilidad de impactación de alimentos.

Los ganchos de tronera deben tener dos brazos retentivos y dos brazos recíprocos bilateral o diagonalmente opuestos. El apoyo oclusal auxiliar o el brazo en barra se pueden sustituir por un brazo circunferencial recíproco según la necesidad de estabilización y reciprocidad. El brazo retentivo en barra ubicado lingualmente se puede sustituir colocando un brazo circunferencial rígido en la superficie vestibular para obtener reciprocidad con retención lingual en el lado opuesto de la arcada. En la Figura 7-45 se muestran los errores más comunes al diseñar este tipo de ganchos.

Otras variaciones menos frecuentes de los ganchos circunferenciales colados son los ganchos múltiples, el gancho en dos mitades y el gancho de acción inversa.

Gancho de acción posterior. El gancho de acción posterior es una modificación del gancho en anillo con las mismas desventajas y ninguna ventaja aparente (Figura 7-46). Resulta difícil justificar su empleo. La zona de retención se puede conseguir habitualmente como con el gancho circunferencial convencional, con menos cobertura de diente y menor exposición de metal. Con el gancho circunferencial, la superficie proximal del diente se puede emplear como plano

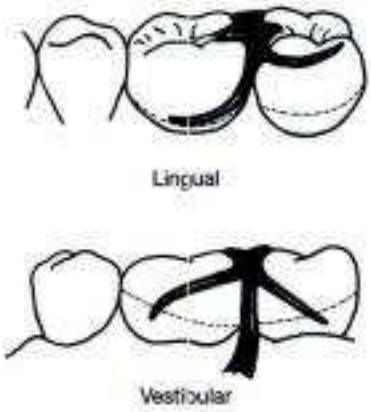

Figura 7-45 Diseño inadecuado de un gancho de tronera (*visión especular*). Es evidente la localización equivocada de los brazos retentivos estabilizadores y de la reciprocidad, posibles en otra posición más ventajosa (tercio adecuado de la corona).

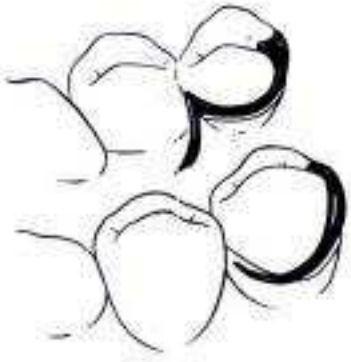

Figura 7-46 Gancho circunferencial de acción posterior utilizado en un primer premolar anterior a un espacio edéntulo.

A

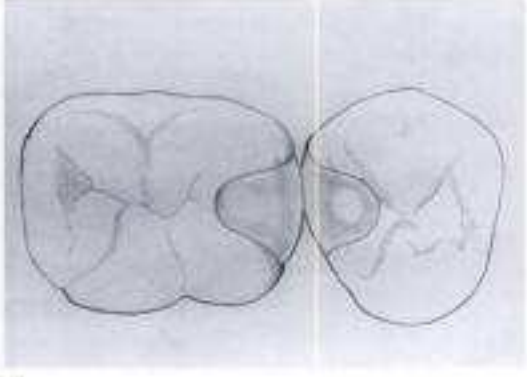

B

Figura 7-44 **A,** empleo de un gancho de tronera en una arcada parcialmente edéntula de clase II. El gancho de tronera en los dos molares izquierdos se empleó por la ausencia de espacio modificado posterior. **B,** superficies oclusales y proximales adyacentes del premolar y molar preparadas para recibir el gancho de tronera. Obsérvese que la preparación de los apoyos se extiende vestibular y lingualmente para acomodar los brazos retentivos y recíprocos. *Con este gancho difícilmente se puede conseguir una preparación adecuada limitada al esmalte, especialmente cuando contactan con dientes naturales.*

Material chroniony prawem autorskim

guía, y el apoyo oclusal puede tener el soporte rígido necesario. Un apoyo oclusal debe estar siempre conectado a algún conector menor rígido y nunca estará soportado por un brazo exclusivamente. Si el apoyo oclusal forma parte de un complejo de retención flexible, no puede funcionar adecuadamente como apoyo oclusal.

Gancho múltiple. El gancho múltiple consiste sencillamente en dos ganchos circunferenciales opuestos unidos en el extremo de dos brazos recíprocos (Figura 7-47). Se emplea cuando se necesitan retención y estabilización adicionales, normalmente en dentaduras parciales dentosoportadas. Cuando la prótesis parcial reemplaza una hemiarcada, se pueden emplear los ganchos múltiples. Cuando las únicas áreas retentivas son adyacentes entre sí, son más adecuados que los ganchos de tronera. La desventaja es que se necesitan dos abrazaderas en vez de una abrazadera única común para ambos ganchos.

Gancho en dos mitades. Consta de un brazo retentivo circunferencial en una dirección y de un brazo recíproco en dirección contraria (Figura 7-48). El segundo brazo debe partir de un segundo conector menor y se utiliza con o sin apoyo oclusal auxiliar. La reciprocidad se consigue con un segundo conector menor normalmente acompañado de una barra corta, o con un apoyo oclusal auxiliar, evitando así el recubrimiento excesivo del diente. Existen pocas justificaciones para el empleo del gancho en dos mitades en las dentaduras con extensiones bilaterales. Su diseño original intentaba obtener retención doble, principio que solamente se puede aplicar en el diseño de una dentadura parcial unilateral.

Gancho de acción inversa. El gancho de acción inversa o gancho en horquilla está diseñado para encajar en una zona retentiva proximal desde un acceso oclusal (Figura 7-49). El mismo resultado se puede conseguir con un gancho en anillo originado en el lado opuesto del diente, o con un brazo en barra que entra desde gingival. Sin embargo, cuando se dispone de una retención proximal en un pilar posterior o cuando los repliegues de los tejidos, inclinación de los dientes o inserción alta de los tejidos impiden el empleo de un gancho en barra, la utilización de un gancho de acción inversa es correcta. Es preferible el gancho en anillo, pero las retenciones linguales pueden impedir la colocación de un puntal de soporte sin interferir la lengua. En estos casos, el gancho en horquilla funciona adecuadamente, a pesar de presentar varias desventajas. El gancho recubre una cantidad

Figura 7-48 El gancho en dos mitades consta de un brazo retentivo circunferencial que se origina en la cara distal, y de un segundo brazo circunferencial que parte de la cara mesial del lado opuesto, con o sin apoyo oclusal secundario. La línea punteada señala el brazo no retentivo recíproco empleado sin apoyo oclusal secundario (*visión especular*).

Figura 7-49 El gancho de acción inversa o gancho en horquilla se puede emplear en pilares de dentaduras dentosoportadas cuando la zona retentiva proximal transcurre por debajo del punto de origen del gancho (*visión especular*). Puede tener objeciones estéticas y cubrir una superficie considerable de diente. Se empleará solamente cuando el brazo de retención en barra esté contraindicado por anfractuosidades de los tejidos, inclinación de los dientes o vestíbulos planos.

Figura 7-47 El gancho múltiple consta en realidad de dos ganchos circunferenciales opuestos unidos al extremo de sus brazos recíprocos (*visión especular*).

considerable de superficie dental y puede retener residuos; su origen oclusal puede incrementar la carga funcional en el diente, y su flexibilidad es limitada. Cuando se utiliza un pilar posterior, la estética no importa demasiado, pero en un pilar anterior el gancho en horquilla tiene la desventaja añadida de que deja al descubierto demasiado metal.

Si está diseñado apropiadamente, el gancho de acción inversa encaja en una zona retentiva situada por debajo del punto de origen (ver Figura 7-49). La parte superior del brazo del gancho se debe considerar como un conector menor que se origina en la parte inferior ahusada del brazo; por consiguiente, sólo la parte inferior del brazo es flexible. La porción retentiva empieza después de la curva, y por tanto únicamente la parte inferior del brazo puede flexionarse sobre la línea de máximo contorno para encajar en la zona retentiva. La curvatura que conecta la porción superior con la inferior debe ser redondeada para prevenir la acumulación de estrés y la fractura del brazo en la curva. En el diseño y construcción se debe pensar en esta particularidad.

Éstos son algunos de los tipos de ganchos circunferenciales colados. Como se ha mencionado anteriormente, se pueden usar combinados con ganchos en barra, según la retención y reciprocidad que ofrezcan su forma y localización. Los brazos colados circunferenciales y en barra se pueden hacer rígidos (recíprocos) o flexibles (retentivos) en cualquier combinación dependiendo de la longitud que cada brazo retentivo colado oponga al componente rígido recíproco.

En muchos casos se puede evitar su empleo cambiando la forma de los pilares remodelando el esmalte del diente o con restauraciones. Al recubrir el diente pilar, se deben restablecer unos contornos que permitan emplear los ganchos más adecuados. Para ello lo mejor es comenzar modificando el contorno de la corona del diente no destinado a sufrir restauración, obteniendo planos guía y estudiando su línea de máximo contorno. A continuación se procede a la preparación de las coronas, previa comprobación de los planos guía y su estudio en el paralelizador.

OTROS TIPOS DE RETENEDORES

Retención lingual diseñada con apoyos internos

Los apoyos internos se estudian en el Capítulo 6. Insistimos en que no se emplean como retenedores, pero que sus paredes casi verticales proporcionan reciprocidad contra los brazos retentivos colocados lingualmente. Por este motivo se pueden eliminar los brazos visibles de los ganchos evitando una de las principales objeciones de los retenedores extracoronales.

Los brazos retentivos, terminando en un área infracontorno natural o preparada del pilar, pueden ofrecer un diseño aceptable. Habitualmente se trata de un brazo circunferencial que se origina en el cuerpo de la estructura dental, en la zona de apoyo. Suele ser forjado por sus ventajas de ajuste y flexibilidad. Se puede hacer de oro colado o de una aleación de cromo-cobalto de baja fusión, o bien soldarse a una aleación de cromo-cobalto de alta fusión. En cualquier caso, los ajustes y reparaciones son fáciles.

El empleo de retenciones extracoronales linguales reduce el coste de los anclajes internos y, cuando la estética lo permite, se puede añadir un brazo visible. Muchas veces se utiliza en dentaduras parciales dentosoportadas solamente en los pilares anteriores y, cuando la estética no lo contraindica, se colocan ganchos convencionales en los pilares posteriores.

Una de las principales consideraciones que debe tener en cuenta el profesional al seleccionar el tipo de gancho es el control del estrés transmitido a los pilares cuando el paciente ejerce una fuerza oclusal sobre los dientes artificiales. Los factores clave para controlar la transmisión de este estrés son la localización y diseño de los apoyos, los brazos del gancho, y la posición de los conectores menores en relación con los planos guía. Los errores de diseño de un complejo de retención pueden generar un estrés incontrolado en los pilares y tejidos de soporte. En las Figuras 7-50 y 7-51 se muestran algunos errores frecuentes y la forma de corregirlos.

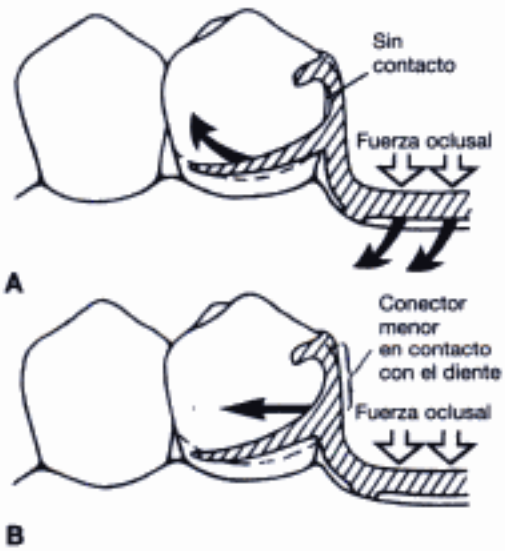

Figura 7-50 **A,** el conector menor que soporta un apoyo distal y que no contacta con el plano guía genera un estrés incontrolado en el pilar. **B,** el conector menor contacta con el plano guía y dirige el estrés a la arcada a través de los contactos proximales.

Materiał chroniony prawem autorskim

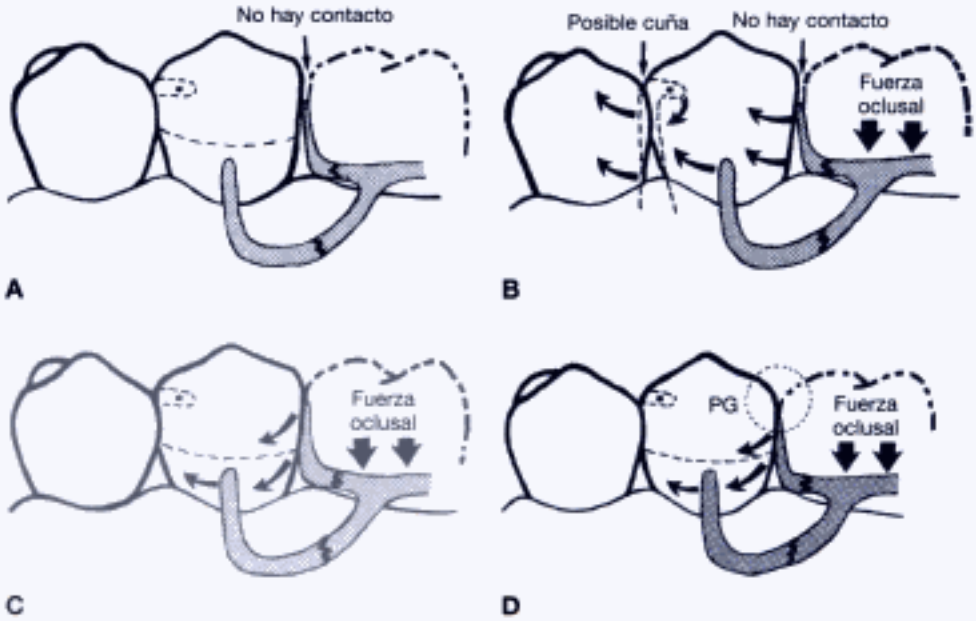

Figura 7-51 **A**, gancho diseñado de forma que la fuerza oclusal mueve la placa cervicalmente y pierde el contacto con el plano guía, como aparece en **B**. Esta pérdida de contacto puede contribuir a un efecto de cuña. **C**, la extensión del contacto de la placa proximal con el plano guía o, como en **D**, eliminando espacio entre el diente artificial y el plano guía (*PG*), colaborará dirigiendo el estrés a toda la arcada a través de los contactos interproximales.

La elección del gancho se debe basar en principios biológicos y mecánicos. El profesional responsable del tratamiento debe ser capaz de justificar el diseño conveniente para cada pilar teniendo en cuenta estos principios.

ANCLAJES INTERNOS

Como se ha mencionado anteriormente, la filosofía del anclaje interno fue formulada por el Dr. Herman E.S. Chayes en 1906. Uno de sus anclajes comercializados todavía lleva su nombre. Se puede fabricar en el laboratorio dental como un colado en cola de milano que penetra en un receptáculo opuesto de la corona; pero la aleación empleada en los anclajes prefabricados y la precisión de su construcción los hace preferibles a cualquier otro tipo construido en el laboratorio dental. Hay que reconocer las continuas mejoras que introducen los fabricantes en los metales utilizados en odontología para los anclajes internos.

Los anclajes internos tienen dos grandes ventajas sobre los anclajes extracoronales: la eliminación de los componentes de soporte y retención visibles, y el excelente soporte vertical a través del lecho del apoyo localizado más favorablemente en relación con el eje horizontal del pilar. Por estas razones en determinadas situaciones se prefieren los anclajes internos. La estabilidad horizontal es similar a la de un apoyo interno. Sin embargo, es deseable una estabilización adicional extracoronal. Se ha dicho que los anclajes internos, debido a su fricción vertical intermitente, estimulan, con más intensidad los tejidos subyacentes, pero probablemente no en mayor grado que lo hacen los retenedores extracoronales de construcción similar.

Algunas desventajas de los anclajes internos son: (1) requieren preparaciones coladas de los pilares; (2) requieren algunos pasos clínicos y de laboratorio complicados; (3) se desgastan, con pérdida progresiva de la resistencia friccional a la remoción de la prótesis; (4) son difíciles de reparar y reponer; (5) su efectividad está en relación con su longitud y, por consiguiente, en los dientes cortos son menos efectivos; (6) a veces el tamaño de la pulpa dificulta su colocación completa dentro de la circunferencia del pilar, y (7) son considerablemente más caros.

Como el principio del anclaje interno no permite el movimiento horizontal, todos los movimientos horizontales, de balanceo y rotacionales de la prótesis se transmiten directamente al pilar. Por consiguiente, no se debe emplear en dentaduras con extensiones distales mucosoportadas, a no ser que se coloque algún sistema rompefuerzas entre la base movible y el

anclaje rígido. Los rompefuerzas se pueden emplear, pero tienen desventajas, como se verá mas adelante, y añaden un coste adicional a la prótesis.

Se han ideado numerosos retenedores para dentaduras parciales que son difíciles de clasificar como intracoronales o extracoronales. Tampoco pueden clasificarse como basándose primordialmente en resistencia friccional o bien colocando un elemento que prevenga el desplazamiento de la dentadura. Sin embargo, todos ellos emplean algún tipo de cerrojo intracoronal o extracoronal para proporcionar la retención sin ganchos visibles. Aunque la principal razón que motiva el diseño de estos retenedores es evitar los ganchos visibles; también su uso está justificado porque se minimizan las fuerzas de torsión y balanceo del pilar.

Todos los retenedores estudiados son válidos, y hay que reconocer a aquellos que han desarrollado artilugios y técnicas específicas para mejorar la retención de las dentaduras parciales. El empleo de artificios retentivos patentados limita su empleo, como ocurre con las prótesis con anclajes de precisión internos y debido a razones económicas y técnicas, sólo están al alcance de un pequeño porcentaje de pacientes que se pueden permitir este tipo de prótesis parciales.

Los anclajes internos en cola de milano tienen incuestionablemente muchas ventajas en comparación con las dentaduras dentosoportadas por ganchos. Sin embargo, es discutible su empleo en dentaduras parciales removibles con extensiones distales, acompañados o no de rompefuerzas y pilares ferulizados, debido a las considerables fuerzas de palanca que a veces presentan estos anclajes.

El tipo de anclaje interno sin cerrojo, no bloqueante, se puede emplear ventajosamente en muchas dentaduras parciales de clases I y II, siempre que sigan estrictamente los principios fundamentales del diseño y construcción protésica correcta. Sin embargo, a menos que exista un eje común de rotación cruzada bilateral en los pilares, aparecerán fuerzas de torsión (Figura 7-52). Existen excelentes manuales que describen el uso de varios sistemas manufacturados de retención intra y extracoronal. Por tal motivo este libro se ocupa esencialmente de los complejos de retención directa extracoronal (ganchos). Los fabricantes de anclajes internos proyectados para situaciones que requieren una retención especial, ofrecen compendios con la literatura y técnica necesarias para su construcción.

Las arcadas parcialmente desdentadas se han tratado con otros sistemas conservadores. El tratamiento depende, no obstante, de la localización y estado de los dientes remanentes, su contorno y la calidad de la cresta residual. Se deben respetar los principios y conceptos básicos que rigen el soporte y la estabilidad, cualesquiera que sean los retenedores empleados. En las Figuras 7-53 a 7-64 se exponen algunos ejemplos de estos retenedores.

(*El texto continúa en la página 115*)

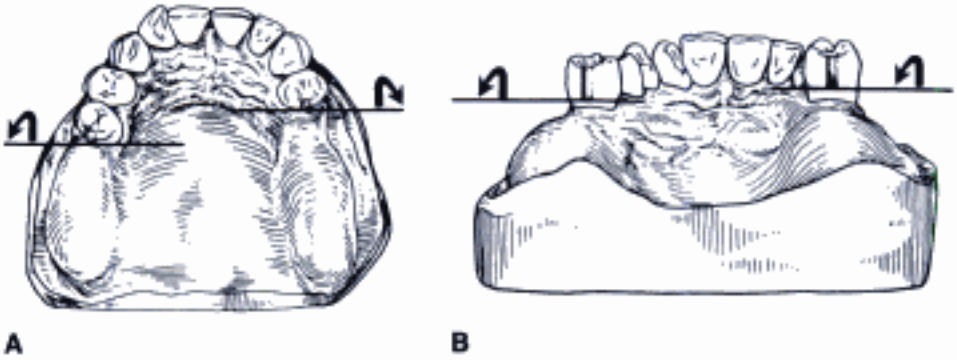

Figura 7-52 **A,** los ejes de rotación, aunque estén paralelos, no son comunes, porque un eje es más anterior que el otro. **B,** cuando un anclaje interno no bloqueante, que tiene su análogo cruzado, se aleja de la cresta residual, los ejes de rotación no se encuentran en la misma línea, y se puede anticipar cierto movimiento de torsión en los pilares. Sin embargo, en muchos casos, el efecto producido no excede la tolerancia fisiológica de las estructuras de soporte de los pilares, manteniéndose igual los restantes factores de torsión.

Materiał chroniony prawem autorskim

A

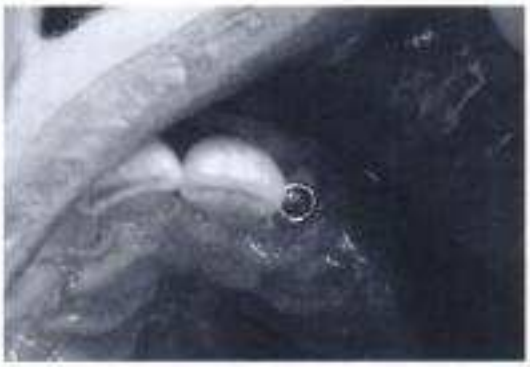

B

C

Figura 7-53 **A,** dispositivo de retención intracoronal (Zest Anchor) con un vástago macho de nailon fijado a la base de la dentadura. **B,** la parte hembra va cementada a una espiga insertada en la raíz clínica. **C,** resultado estético.

A

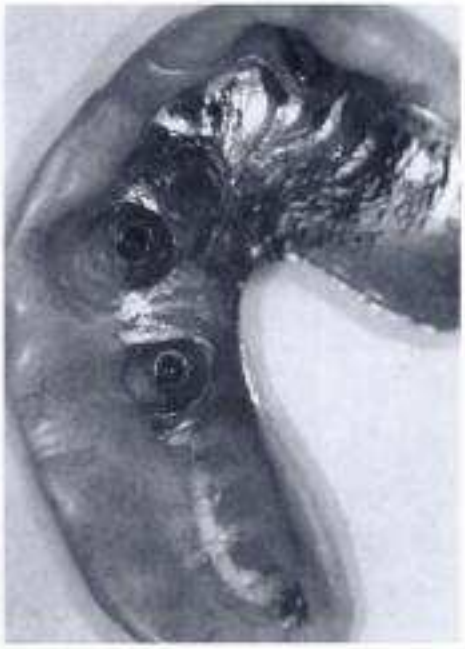

B

Figura 7-54 Dispositivo de retención intracoronal (anclaje Zagg). **A,** parte hembra fijada a un diente endodonciado. **B,** vástago macho de nailon fijado a la base de la dentadura. (*Cortesía del Dr. Walter Homayoon, Long Island, NY.*)

Materiał chroniony prawem autorskim

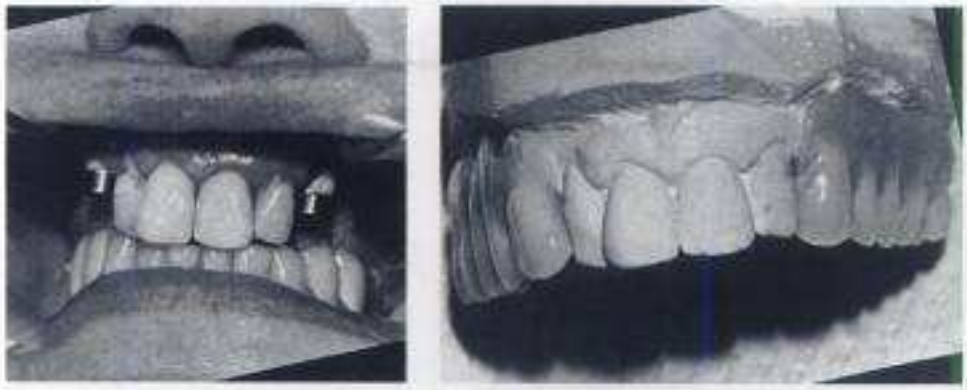

A B

Figura 7-55 Imanes intracoronales empleados en la retención de dentaduras parciales. **A,** imanes colocados en las raíces de los caninos. Las barras metálicas se cementan en el interior de dientes endodonciados, y los imanes quedan sumergidos en la resina acrílica de la dentadura. **B,** la prótesis sobre el modelo muestra la buena estética y la simplicidad del empleo de imanes de retención. (*Cortesía de Magnet-Dent Dental Ventures of America, Yorba Linda, Calif.*)

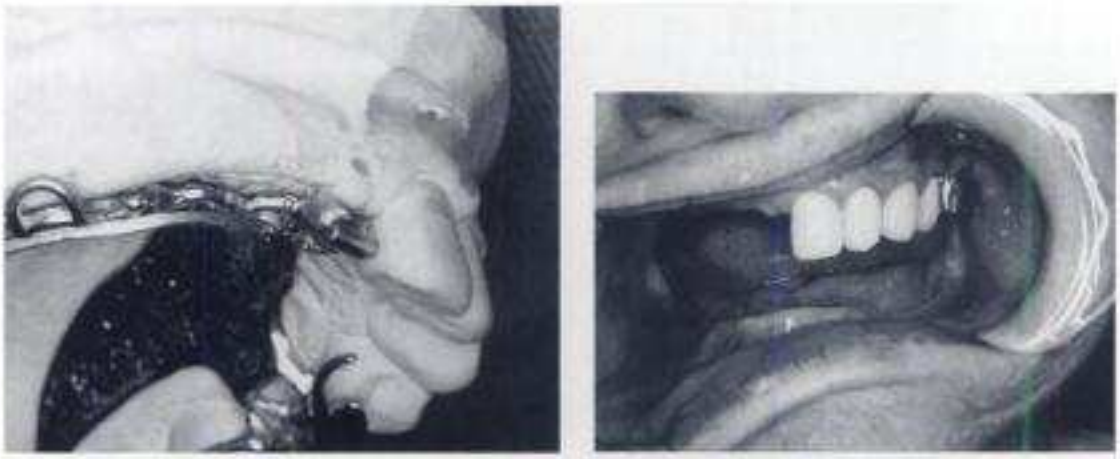

A B

C

Figura 7-56 Dispositivo de retención extracoronal de émbolo y resorte (Hannes Anchor/IC plunger). Permite el recorrido total. **A,** el émbolo macho penetra en una depresión del receso hembra colocada en una corona de metal porcelana localizada bajo la línea de máximo contorno de la superficie proximal del incisivo central izquierdo. **B** y **C,** la estética y la retención son aceptables si se dispone de espacio suficiente.

Materiał chroniony prawem autorskim

A

B

C

Figura 7-57 Dispositivo de retención intracoronal (Servo Anchor-SA/Ceka). **A,** la parte hembra se fija a la base de la dentadura (el anillo espaciador proporciona una resilencia variable). **B,** pieza macho y base soldados o colados al vástago y a la cofia. **C,** la retención y la estética son aceptables si se dispone de espacio suficiente para acomodar el dispositivo de retención.

A

B

C

Figura 7-58 Retenedor intracoronal (Bona Ball). A, porción hembra del dispositivo fijada a la base de la dentadura. **B,** vástago macho colado o soldado al vástago y a la cofia. C, la retención y la estética son aceptables si se dispone de espacio suficiente para acomodar el dispositivo.

Materiał chroniony prawem autorskim

A

B

C

Figura 7-59 Dispositivo de retención intracoronal (Rotherman). **A,** el retenedor de contorno bajo proporciona resilencia vertical y giratoria. El vástago macho va soldado o colado a la espiga y a la cofia. **B,** resorte hembra retentivo fijado a la dentadura base. La retención se puede variar apretando o aflojando el clip de retención. **C,** el poco relieve del retenedor proporciona una estética aceptable. *(Cortesía del Dr. Jerry Walker, Milwaukee, Wis.)*

A

B

C

Figura 7-60 **A,** modelo con coronas ferulizadas, barra de Hader. Resorte en clip y dos receptores ERA. **B,** estructura colocada sobre el modelo con los componentes macho del procesamiento ERA en posición. **C,** dentadura con extensiones distales acabada.

Materiał chroniony prawem autorskim

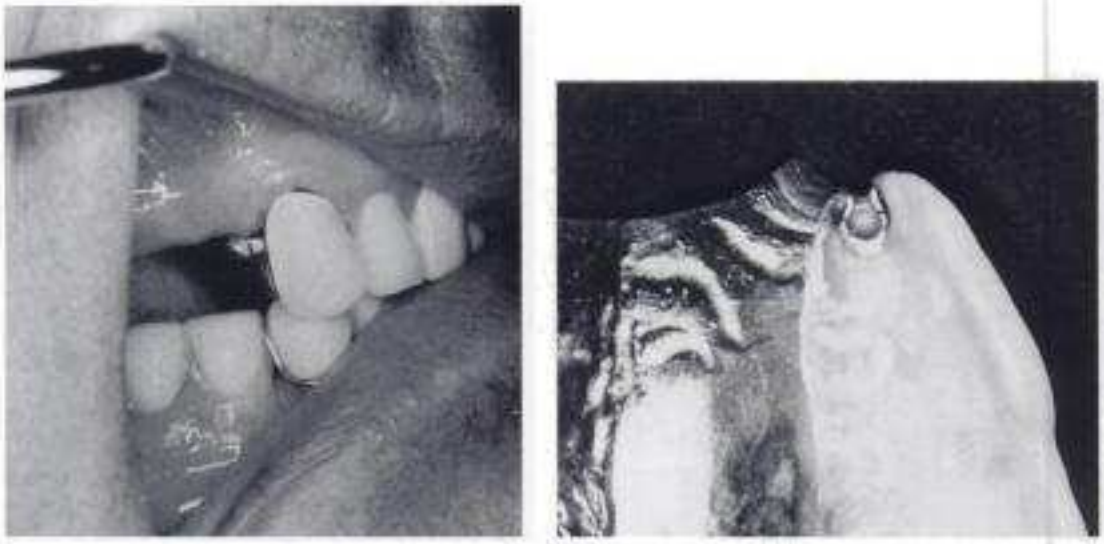

A B

Figura 7-61 **A,** anclaje extracoronal Dalbo con una porción macho en forma de L fijada a la corona pilar del canino maxilar derecho; **B,** manguito hembra colocado en un diente artificial adyacente al pilar.

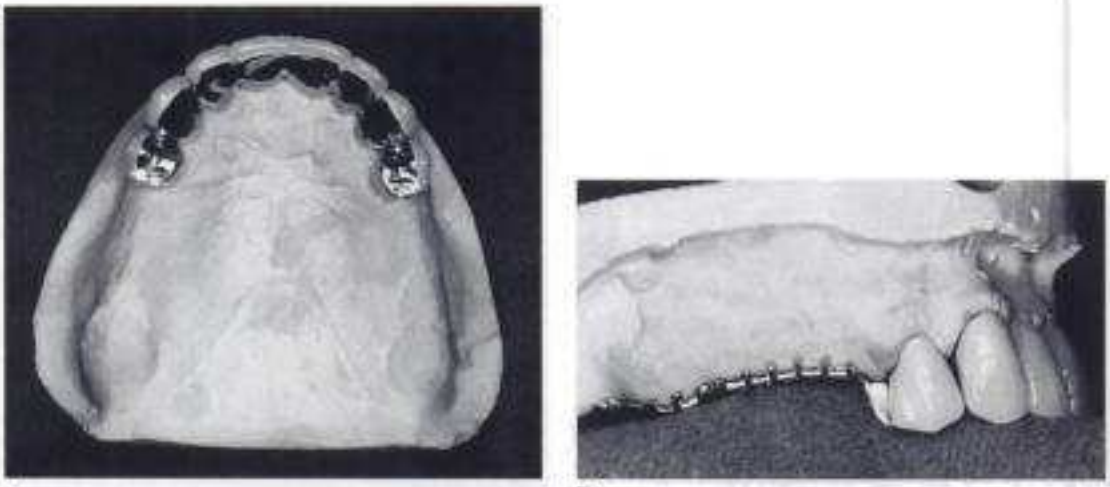

A B

C

Figura 7-62 **A,** anclajes internos Sterngold GL con las partes hembra coladas en la superficie distal de los primeros premolares maxilares ferulizados. **B,** vista de perfil de la parte macho unida a la estructura de la dentadura parcial. **C,** dentadura acabada con la porción macho asentada en las partes hembra dentro de los pilares principales.

Materiał chroniony prawem autorskim

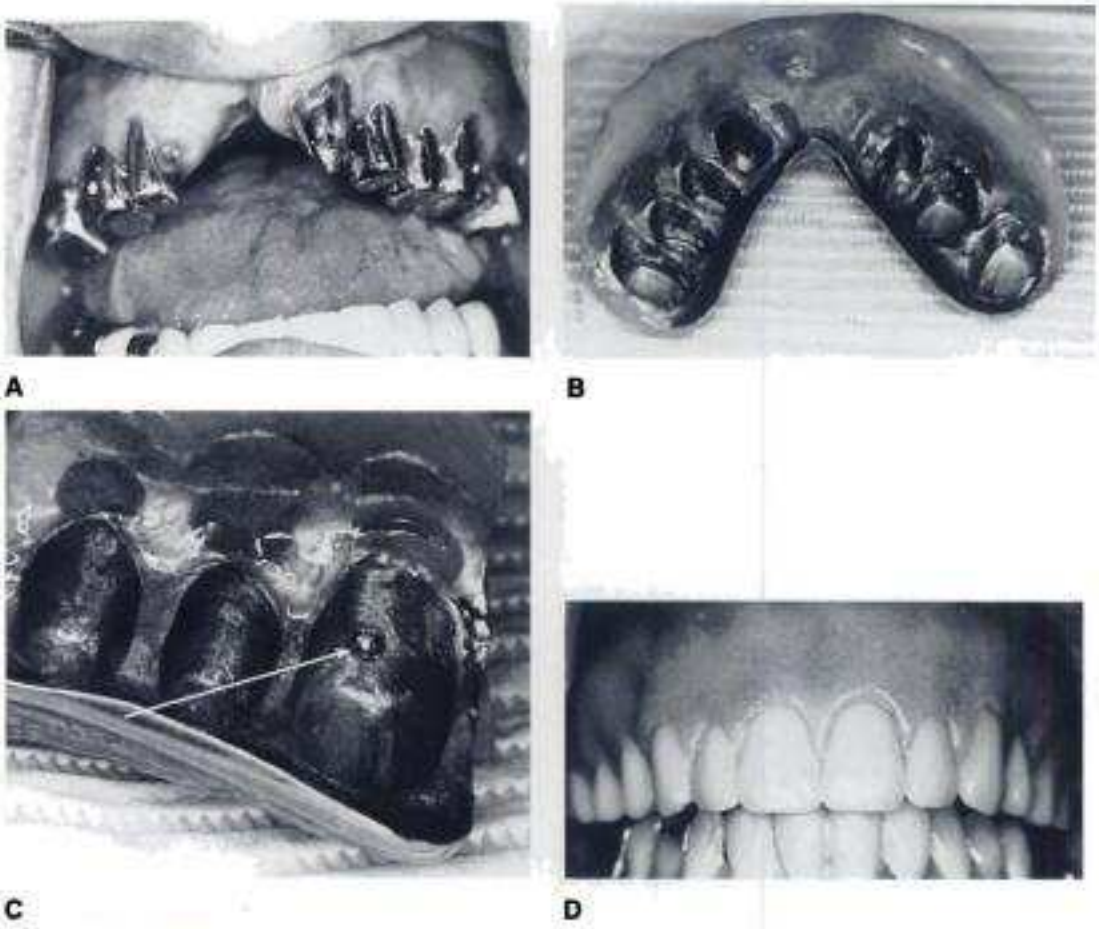

Figura 7-63 Las cofias largas sobre pilares naturales pueden proporcionar soporte y retención en denticiones comprometidas. **A,** paciente adulto con una hendidura reparada de clase IV con mordida cruzada, oclusión clase III de Angle y grave déficit oclusal anterior. **B,** superficie interna de la prótesis construida para restaurar la arcada. **C,** vista de la estructura interna de la sobredentadura con un anclaje IC (*flecha*) que encaja en una depresión labrada en la corona. Se colocan varias cofias para incrementar la retención. **D,** vista vestibular de la sobredentadura acabada.

Figura 7-64 Las cofias de bajo relieve contribuyen a cierta retención adicional, pero principalmente mejoran el soporte y la estabilidad.

AYUDA A LA AUTOEVALUACIÓN

1. La estructura de una prótesis parcial removible debe proporcionar **soporte, estabilización contra los** movimientos **horizontales (fuera de la vertical) y retención** mecánica. ¿Cómo se consigue la retención mecánica?
2. Además de la retención mecánica, ¿qué otro factor contribuye a la resistencia de la dentadura contra las fuerzas de desalojo?
3. ¿Cuál es la función de un retenedor directo (gancho)?
4. Existen dos tipos básicos de retenedores directos. Dibuje y etiquete las partes componentes en su posición correcta sobre el pilar.
5. Describa los principios por los que los retenedores directos extracoronales e intracoronales proporcionan retención a las prótesis parciales removibles.

Materiał chroniony prawem autorskim

6. ¿Qué significa la *línea de máximo contorno* de un diente pilar?
7. Dibuje el diagrama de un diente pilar y señale el *ángulo de convergencia cervical*.
8. Un retenedor directo consta de los tres componentes siguientes para realizar su función individual: (1) soporte, mediante un apoyo; (2) estabilización-reciprocidad, por un brazo del gancho rígido u otro componente asimismo rígido, y (3) un elemento retentivo. ¿Los tres elementos deben emerger de una fuente común?
9. ¿A qué componente del gancho le está permitida la flexibilidad?
10. El grado de retención que puede generar un retenedor directo depende de tres factores. ¿Cuáles son?
11. El brazo retentivo de un retenedor directo debe ser flexible para encajar la zona retentiva con su porción terminal. La flexibilidad del brazo es el producto de cuatro factores físicos y estructurales. ¿Cuáles son estos importantes factores?
12. La retención de los pilares principales debe ser lo más parecida posible. Para conseguirlo, ¿cuál es el factor más importante: la relación de la punta del brazo retentivo con la línea de máximo contorno, o su profundidad en el ángulo de convergencia cervical?
13. Describa el ahusamiento de un brazo retentivo de media caña colado.
14. Describa el ahusamiento del brazo de estabilización recíproca de un retenedor directo colado de media caña. ¿Por qué razón puede existir una diferencia en la forma del brazo de retención y el brazo de estabilización recíproca?
15. Nombre los dos tipos básicos de brazos retentivos.
16. Un gancho circunferencial aborda la zona retentiva desde una dirección oclusal. ¿Desde qué dirección debe abordar la retención el brazo de un gancho en barra?
17. Un gancho puede consistir en la combinación de un brazo circunferencial colado, un brazo en barra y brazos retentivos de alambre forjado. ¿Verdadero o falso?
18. Un brazo en barra se ahusa de la misma manera que un brazo retentivo circunferencial de media caña, diferenciándose solamente en la configuración. ¿Qué brazo es el más flexible si los dos tienen la misma longitud? ¿Por qué?
19. En las Tablas 7-2 y 7-3 se muestran las flexibilidades permisibles de los brazos retentivos circunferenciales colados y en barra según su longitud. ¿Un brazo en barra de 1,7 mm se puede colocar satisfactoriamente a la misma profundidad de la zona retentiva que un brazo circunferencial de 1,7 mm? Según los datos que ofrecen las Tablas 7-2 y 7-3, explique las diferencias entre las flexibilidades permitidas en los brazos retentivos dobles hechos de aleación de oro tipo IV y los de aleación de cromo-cobalto.
20. Los brazos colados tienen esencialmente forma de media caña, permitiendo la flexión en una sola dirección. ¿En qué dirección?
21. El alambre forjado redondo de calibre 18 se emplea con frecuencia como brazo circunferencial. ¿En qué direcciones se puede flexionar, por su forma redonda?
22. Se habla del brazo recíproco de un gancho. Explique qué se entiende por reciprocidad y qué condiciones se deben dar para que sea auténtica.
23. Un principio básico en el diseño de un retenedor directo (gancho) es que los brazos retentivos y recíprocos deben abrazar más de 180º de la circunferencia mayor del diente, pasando de las superficies axiales divergentes a las convergentes. ¿Qué ocurre si el gancho no cumple este criterio?
24. Las leyes mecánicas de palanca demuestran que cuanto más cerca está un retenedor directo del eje de balanceo del diente, menos probabilidades existen de que el ligamento periodontal acuse la tendencia a la rotación de la dentadura. Dibuje la porción coronal de un pilar; divida la corona de esmalte en tercios, y establezca la localización óptima de los componentes para el soporte, retención, estabilización y reciprocidad.
25. Los ganchos de los pilares adyacentes a extensiones distales se deben diseñar para minimizar la transmisión directa de las fuerzas de torsión y balanceo. ¿Verdadero o falso?
26. La localización de las zonas retentivas aprovechables es quizás el factor más importante al seleccionar un gancho en dentaduras con extensiones distales. ¿Verdadero o falso?
27. Existen muchos tipos y configuraciones de ganchos. ¿Cuáles son los factores más importantes que determinan el diseño y la retención?
28. ¿En qué circunstancias se puede emplear un gancho circunferencial? ¿Cuáles son las verdaderas desventajas de este tipo de retenedor?
29. Dé las indicaciones para emplear un retenedor directo circunferencial colado.
30. ¿Qué consideraciones aconsejan el empleo de un gancho con un brazo en barra?
31. ¿Qué es un gancho combinado y qué indicaciones tiene?
32. Diga tres ventajas del gancho combinado.
33. Nombre las partes esenciales de un paralelizador.
34. Seis factores determinan el grado de retención que es capaz de generar un gancho colado. Uno de ellos es el tipo de metal empleado. Nombre los otros cinco.
35. ¿Cómo afecta la **inclinación del modelo** la selección de zonas aprovechables para la retención?
36. El soporte y la retención son dos de los seis principios básicos para diseñar un retenedor extracoronal. ¿Cuáles son los otros cuatro?
37. Señale cuatro errores comunes en el diseño de un retenedor circunferencial y de un retenedor en barra.

Materiał chroniony prawem autorskim

38. ¿Está de acuerdo en que el factor más importante al seleccionar el tipo de retenedor directo en una dentadura parcial con extensión distal es la localización de la zona retentiva? Argumente la respuesta.
39. Sabemos que los planos guía controlan la trayectoria de inserción y remoción de las dentaduras parciales removibles. ¿Pueden contribuir a una retención adicional? ¿Cómo?
40. Explique por qué en las dentaduras parciales de clase I es necesario que los brazos retentivos estén opuestos bilateralmente.
41. En las dentaduras parciales de clase III, ¿la retención debe ser bilateral o diametralmente opuesta? Razónelo.
42. Diferencie los tres abordajes básicos de los retenedores RPI.
43. En el sistema RPI, ¿qué influencia ejerce la cantidad de contacto del conector menor de la placa proximal con el correspondiente plano guía en la transferencia del estrés al pilar y a la cresta residual?

Materiał chroniony prawem autorskim

Materiał chroniony prawem autorskim

8

RETENEDORES INDIRECTOS

Factores que influyen en la eficacia de los retenedores indirectos
Funciones auxiliares de los retenedores indirectos
Formas de retenedores indirectos
Apoyo oclusal auxiliar
Apoyos en caninos
Extensiones caninas de los apoyos oclusales
Barras cingulares (barras continuas) y placas linguales
Zonas de modificación
Soporte de las rugosidades
Ayuda a la autoevaluación

Como se ha descrito en el Capítulo 4, el movimiento de las dentaduras parciales se puede producir en tres planos. Las prótesis dentosoportadas utilizan los dientes para controlar los movimientos sin contacto con los tejidos blandos. Las dentaduras parciales removibles dentomucosoportadas no tienen esta capacidad ya que un extremo de la prótesis se puede separar de los tejidos. Esto se puede deber a la acción de la gravedad en el maxilar superior o a los alimentos pegajosos en ambas arcadas. La estrategia utilizada en el diseño de las dentaduras parciales con objeto de controlar los movimientos funcionales estriba en la debida atención a los detalles en cuanto al diseño y localización de sus componentes.

Cuando la extensión distal de la base de una dentadura se separa de su asiento basal, tiende a rotar alrededor de las líneas de fulcro. Teóricamente, este movimiento de alejamiento se puede contrarrestar por la activación de los retenedores directos, la estabilización de las partes del retenedor, y la rigidez de los componentes de la estructura metálica localizados sobre apoyos bien definidos en el lado opuesto a la línea de fulcro lejos de la extensión distal de la base. Estos componentes se conocen como retenedores indirectos (Figuras 8-1 y 8-2), y se deben colocar lo más lejos posible de la extensión de la base, para conseguir el mejor brazo de palanca frente a las fuerzas de desalojo (Figura 8-3).

Para comprender mejor la localización y las funciones de los retenedores indirectos, se considera como línea de fulcro el eje alrededor del cual rotará la dentadura cuando las bases se separan de la cresta residual.

El retenedor indirecto consta de uno o varios apoyos y conectores menores de soporte (Figuras 8-4 y 8-5). Las placas proximales, adyacentes a las áreas edéntulas, también proporcionan retención indirecta. Aunque es habitual identificar todo el conjunto como un retenedor indirecto, debe recordarse que el apoyo es realmente el retenedor indirecto unido al conector mayor por un conector menor. Los contactos con las vertientes de los dientes no forman parte de los retenedores indirectos. El retenedor indirecto se debe colocar lo más lejos posible de las extensiones distales, en un lecho tallado en un diente capaz de soportar esta función.

La localización más efectiva de un retenedor indirecto está en la vecindad de un diente incisivo, pero puede ocurrir que este diente no sea bastante fuerte para soportarlo por presentar vertientes muy inclinadas que no puedan ser modificadas para colocar un apoyo. En estos casos, la mejor solución para la retención indirecta puede estar en el canino más cercano o en la superficie mesiooclusal del primer premolar, a pesar de que no esté tan alejado de la línea de fulcro. En estas circunstancias, se aconseja colocar dos retenedores indirectos lo más cerca posible de la línea de fulcro para compensar la distancia.

FACTORES QUE INFLUYEN EN LA EFICACIA DE LOS RETENEDORES INDIRECTOS

Estos factores son los siguientes:

1. Los principales apoyos oclusales sobre los dientes primarios deben mantenerse razonablemente estables en sus lechos por los brazos retentivos de los retene-

Materiał chroniony prawem autorskim

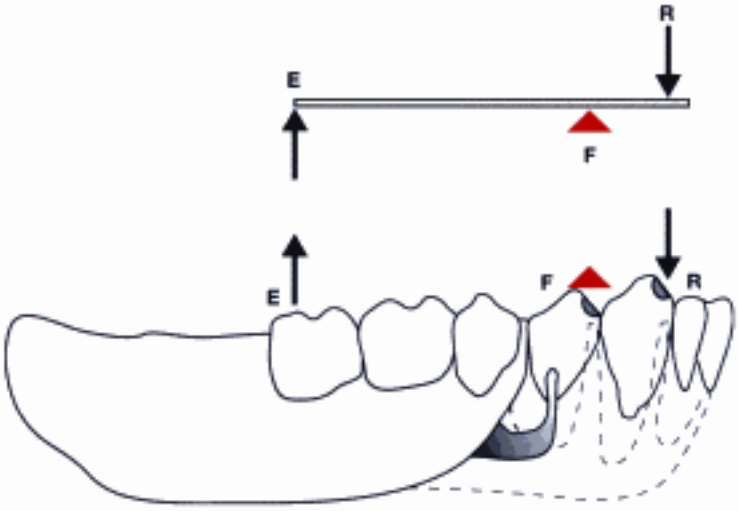

Figura 8-1 Prótesis parcial removible con extensión distal. Cuando la base de la dentadura se separa de la cresta, el gancho se activa y encaja, mientras que el retenedor indirecto proporciona estabilización contra el desalojo. La elevación de la base en extensión queda controlada eficazmente por el retenedor indirecto si el retenedor directo y la placa proximal mantienen el conjunto en su sitio durante el movimiento de separación de la base de la cresta residual.

dores directos. Si los apoyos descansan sobre sus lechos debería aparecer una rotación alrededor de un eje, que activaría los retenedores indirectos. Si se produce un desplazamiento total de los apoyos, no habría rotación alrededor del fulcro ni se activarían los retenedores indirectos.

2. Distancia desde la línea de fulcro. Se deben tener en cuenta las siguientes zonas:
   a. Longitud de la base de extensión distal.
   b. Localización de la línea de fulcro.
   c. Distancia del fulcro a la que se coloca el retenedor indirecto.
3. La rigidez de los conectores que soportan los retenedores indirectos. Para que funcione el retenedor indirecto, todos los conectores deben ser rígidos.
4. Efectividad de la superficie dental de soporte. El retenedor indirecto se debe colocar en un lecho específico para que no se produzcan movimientos ni deslizamientos. Las vertientes y los dientes débiles no se deben emplear para soportar estos retenedores.

FUNCIONES AUXILIARES DE LOS RETENEDORES INDIRECTOS

Además de activar el retenedor directo para evitar la separación de la extensión distal del tejido, el retenedor indirecto tiene las siguientes funcionas auxiliares:

1. Reduce las fuerzas de palanca que inclinan anteroposteriormente los pilares principales, lo que es especialmente importante si se emplea un diente aislado como pilar, situación a evitar siempre que se pueda. Normalmente, el contacto proximal con el diente vecino evita esta inclinación cuando la base se separa del tejido.
2. El contacto de su conector menor con las superficies axiales del diente ayuda a la estabilización contra el movimiento horizontal de la dentadura. Estas superficies, si son paralelas a la vía de inserción, pueden actuar igualmente como planos guía auxiliares.
3. Los dientes anteriores que soportan los retenedores indirectos se estabilizan contra el movimiento lingual.
4. Puede actuar como apoyo auxiliar para soportar una parte del conector mayor, facilitando la distribución del estrés. Por ejemplo, una barra lingual puede estar soportada contra las fuerzas de hundimiento en los tejidos por retenedores indirectos que actúan como apoyos auxiliares. El profesional debe diferenciar entre un apoyo auxiliar colocado para soportar un conector mayor, un apoyo para la retención indirecta y un apoyo que cumpla ambos propósitos. Algunos apoyos auxiliares se añaden solamente para proporcionar soporte a un segmento de la dentadura, y no se deben confundir con una retención indirecta.
5. Puede ser la primera indicación visual de la necesidad de rebasar la extensión distal de una base. Los defectos en el asentamiento de la dentadura se manifiestan por la separación de los retenedores indirectos de sus lechos cuando la dentadura se comprime y rota alrededor del fulcro.

Es importante recordar estas funciones auxiliares, derivadas de retenedores indirectos, especialmente cuando se discute la eficacia de los retenedores indirectos.

Materiał chroniony prawem autorskim

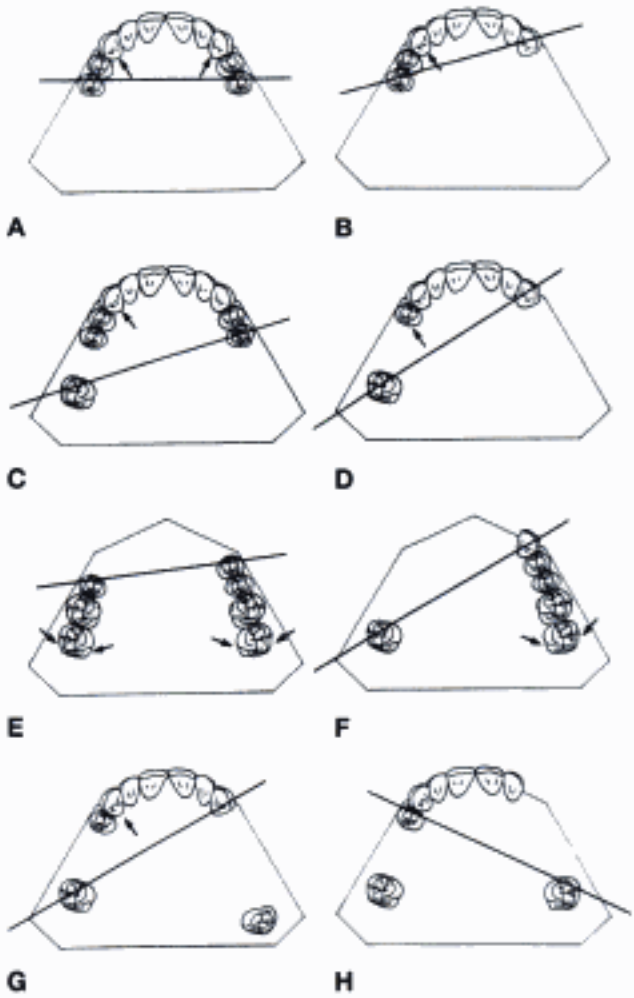

Figura 8-2 Líneas de fulcro en varios tipos de arcadas dentales parcialmente edéntulas, alrededor de las cuales puede rotar la dentadura cuando las bases están sometidas a fuerzas de encaje o desalojo. Las flechas indican la posición más ventajosa para colocar los retenedores indirectos. **A** y **B,** en las arcadas de clase I, la línea de fulcro que pasa por los pilares más posteriores proporciona algún componente rígido si queda por oclusal de la línea de máximo contorno de los pilares. **C,** en las arcadas de clase II, la línea de fulcro es una diagonal que pasa por el pilar del lado de la extensión distal, y por el pilar más posterior del lado contrario. **D,** si el pilar anterior al espacio modificado queda bastante alejado de la línea de fulcro, se puede emplear eficazmente para soportar un retenedor indirecto. **E** y **F,** en las arcadas de clase IV, la línea de fulcro pasa por los pilares adyacentes al espacio edéntulo. **G,** en las arcadas de clase III, con un diente posterior en el lado derecho, de mal pronóstico y con posibilidades de perderse con el tiempo, la línea de fulcro se considera la misma que si no existiera el diente posterior. De esta manera, en el futuro no será preciso alterar el diseño original de la estructura. **H,** en las arcadas de clase III no soportadas por dientes anteriores, las áreas edéntulas se consideran extremos mucosoportados, con la línea de fulcro en diagonal que pasa por los dos pilares principales, como en las arcadas de clase II.

FORMAS DE RETENEDORES INDIRECTOS

Los retenedores indirectos pueden adoptar varias formas, todas ellas efectivas según su soporte y la distancia hasta la línea de fulcro.

Apoyo oclusal auxiliar

El retenedor indirecto más empleado es el apoyo oclusal auxiliar localizado en la superficie oclusal, lo más alejado posible de la extensión de la base. En las arcadas mandibulares de clase I, esta localización acostumbra a estar en la cresta marginal mesial del primer premolar de cada lado de la arcada (ver Figura 8-4). La posición ideal del retenedor indirecto perpendicular a la línea de fulcro estaría en la vecindad de los incisivos centrales, que son dientes demasiado débiles y cuya superficie lingual es demasiado perpendicular para soportar un apoyo. Son más efectivos los apoyos bilaterales de los primeros premolares, aunque estén más cerca del eje de rotación.

Cuando los retenedores indirectos se emplean en dentaduras parciales de maxilares clase I, se aplican los mismos principios: empleo preferente de apoyos bilaterales en crestas marginales de primeros premolares en vez de apoyos en incisivos (ver Figura 8-5), ya que no solamente son efectivos sin perjudicar los débiles incisivos unirradiculares, sino que también la interferencia con la lengua con el conector menor situado entre el canino y el premolar, es menor que cuando se ubica en la parte anterior del canino.

En las dentaduras parciales de clase II, los retenedores indirectos se acostumbran a colocar en la cresta marginal del primer premolar del lado de la arcada opuesto al extremo distal (Figura 8-6). Los apoyos bilaterales están pocas veces indicados, excepto cuando se requiere un apoyo auxiliar para soporte del conector mayor o cuando el pilar distal tiene un pronóstico malo y existe la posibilidad de transformación posterior en una dentadura parcial de clase I.

Apoyos en caninos

Cuando la cresta marginal mesial del primer premolar está demasiado cerca de la línea de fulcro, o cuando los dientes están solapados de manera que la línea de fulcro no es accesible, se puede emplear un apoyo en el canino adyacente. Este apoyo es más eficaz si se coloca el conector menor en la tronera anterior del canino, o curvándose hacia atrás hasta un lecho preparado lingualmente, o bien extendiéndose hasta el apoyo mesioincisal. Se pueden emplear los mismos apoyos caninos esquematizados anteriormente, que son apoyos linguales o incisales (ver Capítulo 6).

Extensiones caninas de los apoyos oclusales

En ocasiones se coloca una extensión digital desde un premolar en una vertiente lingual del canino adyacente (Figura 8-7). Esta extensión se utiliza para obtener

Materiał chroniony prawem autorskim

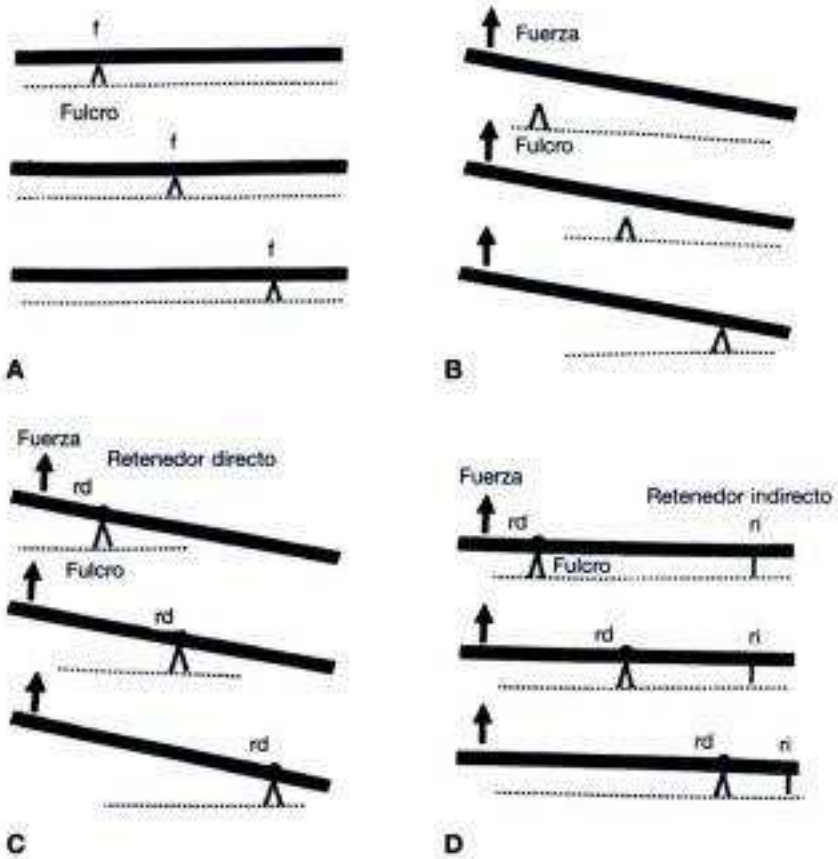

Figura 8-3 Principio del retenedor indirecto. **A,** los brazos están soportados en varios puntos. **B,** las fuerzas de elevación desplazarán toda la barra si no existen retenedores. **C,** con retenedores directos (*rd*) en el fulcro, las fuerzas de elevación descenderán un extremo de la barra y levantarán el otro. **D,** actuando dos retenedores, directo e indirecto (*ri*), las fuerzas de elevación no desplazan la barra. Cuanto más lejos esté el retenedor indirecto del fulcro, más eficaz será el control del movimiento.

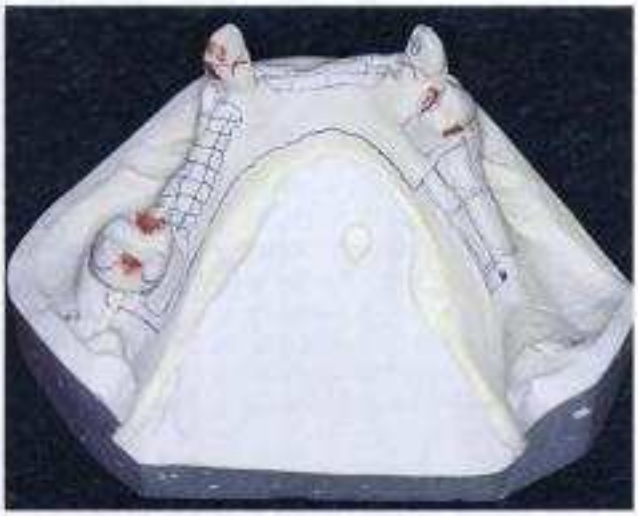

Figura 8-4 Planteamiento para localizar los retenedores indirectos en una clase II, modificación 2. La mayor distancia del eje de rotación que pasa por los apoyos distales (*línea de fulcro*) recae en el diente #33. La decisión de emplear un apoyo incisal o a nivel del cíngulo depende del resultado estético de un apoyo en el incisivo o de una corona con un apoyo en el cíngulo.

Figura 8-5 Ejemplo de retención indirecta con un conector mayor de placa palatina. Los retenedores indirectos tienen placas proximales en los segundos premolares y apoyos oclusales en los primeros premolares. La función secundaria del apoyo auxiliar es la de evitar el hundimiento de la porción anterior del conector mayor y estabilizar contra la rotación horizontal.

Materiał chroniony prawem autorskim

Figura 8-6 Diseño de una clase II mandibular con la mejor localización del retenedor indirecto en mesiooclusal del primer premolar #44. Esta localización queda a 90° de la línea de fulcro entre los apoyos primarios, DO de #35 y DO de #47, y proporciona una resistencia eficaz contra la elevación de la base de la dentadura.

Figura 8-7 Diseño de una clase I mandibular con extensiones caninas desde los apoyos oclusales como retenedores indirectos. Las extensiones caninas se pueden colocar en lechos tallados para que la resistencia vaya dirigida lo más cerca posible de los ejes mayores de los pilares caninos.

retención indirecta, aumentando la distancia de un elemento resistente desde la línea de fulcro. Este método es especialmente útil cuando se utiliza el primer premolar como pilar principal. La distancia anterior hasta la línea de fulcro es solamente la distancia que queda entre el apoyo mesiooclusal y el terminal anterior de la extensión digital. En estos casos, aunque la extensión descanse en una superficie preparada, se debe emplear con un apoyo terminal **en la cresta marginal** mesial del primer premolar. **Aunque no se** empleen como retenedores indirectos, **las extensiones** caninas, los retenedores en **barra continua y las placas** linguales nunca se deben emplear sin **apoyos terminales**, por las fuerzas resultantes que **aparecen cuando se** colocan solamente sobre planos **inclinados.**

Barras cingulares (barras continuas) y placas linguales

Técnicamente, **las barras cingulares** (barras continuas) y las placas **linguales, no son retenedores indirectos**, porque se apoyan en **vertientes linguales no** talladas de dientes anteriores. **Los retenedores indirectos** son, en realidad, los apoyos **terminales de cada** extremo, en forma de apoyos oclusales **auxiliares o de** apoyos caninos (ver Capítulo 5).

En las dentaduras parciales **de clases I y II se puede** incrementar la eficacia de los **retenedores indirectos** con una barra cingular o una placa lingual **acompañada** de un apoyo terminal en cada **extremo. En las dentaduras** parciales dentosoportadas, **la barra cingular o** la placa lingual se coloca por otros **motivos, aunque** siempre con apoyos terminales (véase Capítulo 5).

Especialmente en las dentaduras **parciales de clases** I y II, no se debe colocar nunca un retenedor **de barra** continua o el borde superior de una **placa lingual por** encima del tercio medio del diente para **evitar el movimiento** ortodóncico de los dientes durante la rotación de una prótesis con extensión **distal. Esta guía deja** de ser importante cuando los **seis dientes** anteriores están en línea recta, pero cuando **la arcada es** estrecha y angulada, una barra cingular **o una placa lingual** sobre los dientes anteriores se extiende **más allá de los** apoyos terminales, y puede **provocar movimiento** ortodóncico de estos dientes. Aunque su intención **sea** estabilizar dientes anteriores débiles, **si no se emplean** con discreción, pueden producir el efecto **contrario.**

Zonas de modificación

En ocasiones, el apoyo oclusal **de un pilar secundario** en una dentadura parcial de **clase II puede servir** como retenedor indirecto, dependiendo **de la** distancia entre la línea de fulcro y el pilar secundario.

En la clase II, modificación 1, los pilares principales son los adyacentes a la extensión distal de **base y** el pilar más distal del lado dentosoportado. **La línea** de fulcro es un eje diagonal entre los dos **pilares** terminales (Figura 8-8).

El pilar anterior del lado **dentosoportado es** un pilar secundario que sirve para soportar y retener un extremo del segmento dentosoportado y **añadir** estabilización horizontal a la dentadura. Si no existe espacio de modificación, como en las **arcadas de clase** II no modificado, en el diseño de la dentadura es esen-

Materiał chroniony prawem autorskim

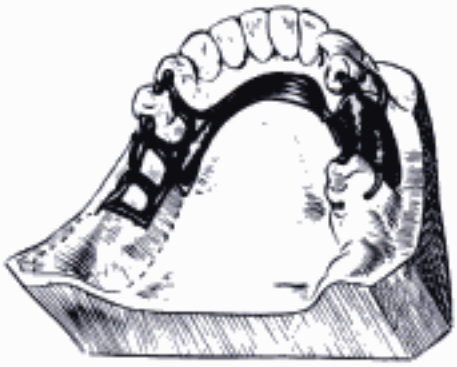

Figura 8-8 Estructura de una dentadura parcial removible de clase II, modificación 1. La línea de fulcro, cuando la base se desplaza hacia la cresta residual, pasa por el segundo premolar izquierdo y segundo molar derecho. Cuando las fuerzas alejan la dentadura de su asiento, el elemento de soporte (apoyo oclusal distal) del retenedor directo del primer premolar actúa como un retenedor indirecto.

cial que los apoyos oclusales auxiliares y los componentes de estabilización estén en la misma posición (Figura 8-9). Sin embargo, la presencia de un espacio de modificación puede proporcionar un pilar dental de soporte, estabilización y retención.

Si el apoyo oclusal del pilar secundario está suficientemente alejado de la línea de fulcro, puede servir adecuadamente como retenedor indirecto. Tiene una

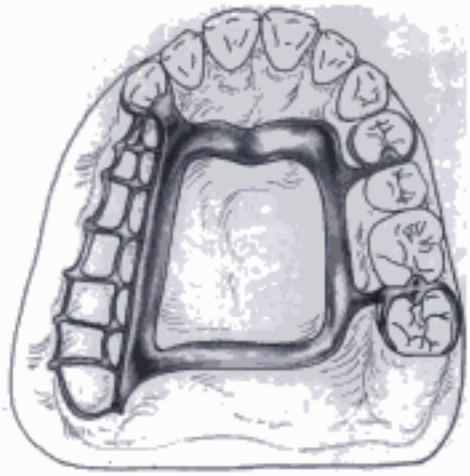

Figura 8-9 Estructura de una dentadura parcial removible maxilar de clase II. La línea de fulcro pasa por el canino derecho y el segundo molar izquierdo. Las fuerzas que tienden a desplazar la prótesis de su asiento basal serán contenidas por la activación de los elementos retentivos del canino y del molar utilizando los elementos de soporte del primer premolar izquierdo como retenedor indirecto.

función doble: es dentosoportado en un extremo de la zona de modificación, y de soporte para un retenedor indirecto. El ejemplo más típico es el de un apoyo oclusal distal en un primer premolar cuando el segundo premolar y el primer molar están ausentes y el segundo molar sirve como un pilar principal. La perpendicular más larga a la línea de fulcro cae en la vecindad del primer premolar, con lo que la localización del retenedor indirecto es casi la ideal.

Por otro lado, si solamente un diente, como un primer molar, está ausente en el lado de modificación, el apoyo oclusal del segundo premolar queda demasiado cerca de la línea de fulcro para ser eficaz. En este caso, se requiere un apoyo oclusal auxiliar en la cresta marginal mesial del primer premolar para la retención indirecta y para soportar el conector mayor.

El soporte en una zona de modificación se extiende anteriormente hasta el pilar canino, y se obtiene con cualquier forma de apoyo en los caninos, tal como se describieron previamente en el Capítulo 6. En estas situaciones, el canino proporciona una retención indirecta casi ideal, así como soporte para el conector mayor.

Soporte de las rugosidades

Algunos clínicos aconsejan cubrir las rugosidades palatinas como un medio de retención, porque las rugosidades están en zona firme y habitualmente bien situadas para retener indirectamente las dentaduras parciales removibles de clase I. A pesar de ser cierto que el recubrimiento amplio de las rugosidades puede proporcionar cierto soporte, los hechos demuestran que el soporte de los tejidos es menos efectivo que el soporte dental positivo, de manera que el recubrimiento de las rugosidades no es deseable si puede ser evitado.

El empleo de las rugosidades como retención indirecta forma parte del diseño de la placa palatina en forma de herradura. Como en estos casos la retención posterior acostumbra a ser inadecuada, las necesidades de retención indirecta son probablemente mayores que las que puede proporcionar este tipo de soporte tisular por sí solo.

En la arcada mandibular la retención de la base en extensión exclusiva no previene la elevación y separamiento de la base de los tejidos. En la arcada maxilar con solamente dientes anteriores, casi siempre se necesita recubrir totalmente el paladar. De hecho, en las dentaduras parciales removibles de clase I con extensión distal a partir del primer premolar, el recubrimiento del paladar puede ser ventajoso, excepto cuando lo impide un torus maxilar. El recubrimiento completo se puede conseguir con una base de resina acrílica, pero es preferible el paladar metálico colado por la retención añadida y la reducción del grosor (ver

Materiał chroniony prawem autorskim

Capítulo 5). Cuando en las prótesis parciales removibles de clase I no se puede utilizar un paladar completo, se puede emplear un retenedor indirecto con otros diseños de conectores mayores palatinos.

AYUDA A LA AUTOEVALUACIÓN

1. ¿Qué elementos evitan el hundimiento de la(s) base(s) de una dentadura dentosoportada?
2. El soporte de una extensión distal se reparte entre los pilares y la cresta residual. La calidad del soporte representado por la cresta marginal es proporcional al menos a tres factores. Nómbrelos.
3. El movimiento de una base en extensión alejándose de la cresta se debe al movimiento de rotación o a _____.
4. ¿Cuál es la diferencia entre línea de fulcro y eje de rotación?
5. Identifique la línea de fulcro de una arcada de clase I; de una clase II, modificación 1, y de una clase IV.
6. Defina el término **retenedor indirecto**.
7. ¿Qué componentes estructurales de una prótesis parcial removible forman parte del retenedor indirecto?
8. Desde el punto de vista de la llamada ventaja de palanca, ¿dónde se deberá colocar el retenedor indirecto?
9. Un retenedor indirecto realiza una función principal y cuatro funciones auxiliares. Enumere estas cinco funciones.
10. La eficacia de un retenedor indirecto está influenciada por cuatro factores. ¿Cuáles son?
11. ¿Cuáles son las probables secuelas de emplear un retenedor de barra continua o una placa lingual como retenedor indirecto?
12. En una arcada de clase II, modificación 1 –especialmente si la modificación es un gran espacio edéntulo–, ¿qué componente puede actuar como retenedor indirecto?
13. Comente la inconveniencia de cubrir las rugosidades con la pretensión de obtener un soporte de retención indirecta.
14. Todo diseño de una dentadura parcial removible con extensiones distales debe incluir un retenedor indirecto o algún componente que pueda actuar como retenedor indirecto. ¿Verdadero o falso?
15. Los retenedores indirectos bilaterales contribuyen a la estabilidad de las restauraciones de clase I en mayor medida que los retenedores indirectos únicos. ¿Verdadero o falso?

Materiał chroniony prawem autorskim

9

FUNDAMENTOS DE LAS BASES PROTÉSICAS

Funciones de las bases protésicas
Bases protésicas de las dentaduras parciales dentosoportadas
Bases protésicas con extensiones distales
Métodos de anclaje de las bases protésicas
Material ideal de las bases protésicas
Ventajas de las bases metálicas
Exactitud y permanencia de la forma
Respuesta comparativa de los tejidos
Conductividad térmica
Peso y volumen
Métodos de anclaje de los dientes artificiales
Dientes artificiales de resina acrílica o de porcelana anclados con resina acrílica
Dientes de resina o porcelana de tubo y facetas cementadas directamente a las bases metálicas
Dientes de resina procesados directamente sobre las bases metálicas
Dientes metálicos
Unión química
Rebasados
Rompefuerzas (equilibradores de estrés)
Ayuda a la autoevaluación

FUNCIONES DE LAS BASES PROTÉSICAS

Las bases de la dentadura o bases protésicas soportan los dientes artificiales y consiguientemente reciben las fuerzas funcionales de la oclusión y las transfieren a las estructuras orales de soporte (Figura 9-1). Esta función es especialmente crítica en las prótesis con extensiones distales, en que la estabilidad funcional y la comodidad acostumbran a guardar una relación directa con la capacidad de transmitir las fuerzas sin que aparezcan movimientos indeseables.

Aunque el objetivo primordial es el relacionado con la función masticatoria, la base protésica cumple una función cosmética, especialmente con las técnicas de tinción y reproducción de contornos y detalles naturales. Casi todas las técnicas empleadas para crear el aspecto natural de las prótesis completas se pueden aplicar igual-

estrés funcional mantienen, dentro de la tolerancia fisiológica, su forma y tonicidad mejor que otros tejidos similares que no están sometidos a función. El término *atrofia por inactividad* es aplicable tanto a los tejidos periodontales como a los tejidos de la cresta residual.

Bases protésicas de las dentaduras parciales dentosoportadas

Las bases protésicas difieren según los objetivos funcionales y el material de construcción. En una prótesis dentosoportada, la base protésica es principalmente un intervalo entre dos pilares que soportan dientes artificiales. Las fuerzas oclusales se transmiten directamente a los pilares a través de los apoyos. Al mismo tiempo, la base protésica y los dientes evitan la migración horizontal de los pilares de la arcada parcialmente edéntula y la migración vertical de los dientes de la arcada opuesta.

A

B

C

D

Figura 9-1 **A,** prótesis parcial removible maxilar clase I con extensiones distales mostrando el lado mucoso (rugoso) de las bases protésicas. **B,** cara oclusal de la prótesis maxilar; los dientes artificiales posteriores están anclados a las bases. **C,** prótesis parcial removible mandibular clase II, modificación 1, con extensión distal mostrando la cara rugosa de la extensión distal y de la modificación. **D,** cara oclusal de la prótesis mandibular; los dientes artificiales posteriores están anclados a las bases. En ambas prótesis las bases se extienden dentro de los límites de la actividad fisiológica de las estructuras orales vecinas.

masticatoria y transmitir las fuerzas oclusales directamente a los pilares a través de los apoyos; (3) prevenir la migración horizontal y vertical de la dentición natural remanente; (4) eliminar la retención de alimentos (limpieza oral), y (5) estimular los tejidos subyacentes.

Bases protésicas con extensiones distales

En las extensiones distales, las bases protésicas, más que en las modificaciones dentosoportadas, deben contribuir al soporte de la dentadura. Este soporte es esencial para minimizar los movimientos funcionales y mejorar la estabilidad. Si bien los dientes pilares proporcionan soporte, al aumentar su distancia también aumenta la importancia del soporte que ejerce la cresta residual. El soporte máximo se puede conseguir empleando bases anchas bien diseñadas, que repartan la carga oclusal equilibradamente en toda la superficie de sustento. El espacio aprovechable lo determinan las estructuras que lo rodean y su movilidad durante la función. Por tanto, la única forma de obtener el soporte óptimo es conocer con precisión los límites anatómicos y la naturaleza histológica de las áreas de sustento, y disponiendo de una impresión y unas bases protésicas de garantía (Figura 9-2). Los dos primeros condicionantes dependen del tamaño

Materiał chroniony prawem autorskim

A B

Figura 9-2 Prótesis parciales removibles maxilar y mandibular con extensiones distales de resina. Las bases protésicas se extienden vestibularmente dentro de la tolerancia fisiológica de las estructuras vecinas. **A,** las bases protésicas maxilares en extensión cubren ambas tuberosidades, llegan hasta la escotadura pterigomaxilar y proporcionan adaptación por todo el borde posterior, no extendiéndose más allá del paladar blando. **B,** las bases protésicas mandibulares en extensión cubren los trígonos retromolares y se extienden hasta la fosa retromilohioidea. La impresión utiliza las plataformas vestibulares como principales áreas de soporte de la presión de las bases.

y de las características celulares de la cresta residual, que son factores variables entre los pacientes porque no todas las crestas ofrecen la misma calidad de soporte. De todo ello se desprende que la capacidad para controlar el desplazamiento funcional es exclusiva de cada paciente.

El principio de las raquetas para caminar por la nieve, que indica que la cobertura más ancha es la que proporciona mejor soporte con la menor carga por unidad de superficie, es el principio ideal para aplicar en estos casos. Por tanto, al diseñar y construir una dentadura parcial con extensión distal la primera consideración a tener en cuenta es el soporte. De importancia secundaria (pero no desdeñable) son la estética, la estimulación de los tejidos subyacentes y la higiene oral. En los Capítulos 15 y 16 se describen los métodos empleados para obtener el máximo soporte.

Además de sus diferencias funcionales, las bases protésicas pueden variar según el material de construcción, que debe prever la posibilidad de poderse rebasar en algunos casos.

Como las bases dentosoportadas tienen un diente pilar con un apoyo en cada extremo, para mantener el soporte no siempre es necesario rebasarlas. El rebasado solamente se necesita cuando los tejidos experimentan cambios que empeoran la estética o se acumulan residuos. Por este motivo, solamente las bases dentosoportadas de las dentaduras colocadas inmediatamente después de las extracciones se deben elaborar con un material que permita el rebasado posterior. Este material es una resina en forma de copolímero o una resina de metil metacrilato.

La *retención primaria* de las dentaduras parciales removibles se logra mecánicamente con los elementos de retención de los pilares. La *retención secundaria* se consigue por la relación íntima de la base protésica y del conector mayor (maxilar) con el tejido subyacente, que es semejante a la retención de las dentaduras completas y que dependerá, a su vez, de la fidelidad de la impresión, del asentamiento de la base protésica y del área total de contacto.

La retención de la base protésica es el resultado de las siguientes fuerzas: (1) adhesión, que es la atracción por la saliva, la dentadura y los tejidos; (2) cohesión, que es la atracción de las moléculas de saliva entre sí; (3) presión atmosférica, que depende del sellado periférico y que produce un vacío parcial bajo la base cuando actúa una fuerza de desalojo; (4) el modelado fisiológico de los tejidos que rodean las superficies pulidas de la dentadura, y (5) la fuerza de la gravedad en la mandíbula.

Boucher, a propósito de la toma de impresiones en las dentaduras completas, describía estas fuerzas del modo siguiente:

Materiał chroniony prawem autorskim

La adhesión y la cohesión son eficaces cuando existe una perfecta concordancia de la superficie de contacto de la dentadura con la superficie de la membrana mucosa. Estas fuerzas pierden eficacia si cualquier desplazamiento horizontal de la dentadura rompe la continuidad de este contacto. La presión atmosférica es como una fuerza de salvación cuando se aplican unas fuerzas extremas de desalojo, y depende de que el sellado periférico sea capaz de mantener la presión aplicada a un extremo de la dentadura. La presencia de aire en la superficie de contacto neutraliza la presión del aire contra la superficie pulida. Como estas fuerzas son directamente proporcionales al área recubierta por las dentaduras, la extensión de éstas deberá llegar hasta los límites que permitan las estructuras de soporte.

La compresión de los tejidos de soporte que rodean la base protésica contribuye a completar el cierre periférico, y también crea un bloqueo mecánico en determinadas zonas de la dentadura convenientemente preparadas. Este bloqueo se produce automáticamente sin ningún esfuerzo por parte del paciente si la impresión se ha obtenido con pleno conocimiento de sus posibilidades anatómicas*.

Pocas dentaduras parciales se construyen sin algún tipo de retención mecánica. La retención de las bases protésicas contribuye significativamente a la retención general de la dentadura parcial y no tiene discusión; por tanto, las bases protésicas se deben diseñar para conseguir la máxima retención. Sin embargo, es discutible el papel que juega la presión atmosférica en la retención de las dentaduras parciales removibles puesto que el sellado periférico no es tan fácil de obtener como en las dentaduras completas. Por esto, para la retención es tan importante obtener adhesión y cohesión de la base con los tejidos blandos.

MÉTODOS DE ANCLAJE DE LAS BASES PROTÉSICAS

Las bases de resina acrílica quedan ancladas a la estructura de la dentadura parcial por medio de un conector menor diseñado con un espacio entre la estructura metálica y los tejidos de la cresta residual (Figura 9-3). Se coloca un alivio de calibre 20 sobre las áreas de asiento del modelo de trabajo para crear una plataforma elevada sobre el modelo de revestimiento en el que se colocará el patrón de retención (Figura 9-4). Después del colado, la parte retentiva de la estructura donde se anclará la resina acrílica queda suficientemente separada de la superficie de la mucosa para que pueda penetrar el material acrílico.

*Párrafo de Boucher CO: Complete denture impression based upon the anatomy of the mouth. J Am Dent Assoc 31:117-1181, 1994.

Figura 9-3 Patrón de cera de una clase II mandibular, modificación 1, sobre un modelo de revestimiento. Para unir adecuadamente la base de resina al conector mayor del lado edéntulo se han empleado un conector menor en escalera y una unión en bayoneta. Para el espacio con modificación se ha utilizado un conector similar. El espacio bajo los conectores menores se obtiene colocando una plancha de cera en el modelo de estudio, que posteriormente se duplica obteniendo este modelo de revestimiento. Esto permite procesar la resina de la base protésica englobando los conectores menores.

Figura 9-4 A diferencia de la Figura 9-3, los conectores menores de esta prótesis son patrones plásticos de rejilla. Aunque estos diseños se pueden reforzar para adquirir mayor rigidez, el espesor del conector por sí mismo contribuye a debilitar la base de resina. Es preferible un conector menor más abierto.

La estructura retentiva de la base queda englobada en la resina, que ha de tener un grosor suficiente (1,5 mm) para que si se precisa un rebasado exista espacio suficiente para rebajarla. El grosor es necesario, así mismo, para evitar la debilidad y consiguiente fractura de la resina acrílica.

Materiał chroniony prawem autorskim

Los patrones de plástico en forma de malla son menos satisfactorios que los que tienen aberturas más amplias (ver Figura 9-4), que además crean menos debilidad. Se utilizan preformas de cera de media caña de calibre 12 o 14, y la estructura con forma de escalera de mano, en vez de enrejado de malla. El diseño preciso de la estructura retentiva, así como su rigidez y resistencia cuando queda sumergido en la resina acrílica, es más importante que su localización en la cara vestibular o lingual. Debe permitir futuros ajustes y no interferir con la colocación de los dientes artificiales, así como dejar espacio suficiente para prevenir el debilitamiento de la resina acrílica. El diseño de la estructura retentiva con elementos localizados vestibular o lingualmente a la cresta residual, no solamente refuerza la base de resina sino que también minimiza la distorsión creada por la liberación de tensiones inherentes a la resina que pueden aparecer mientras se usa o se guarda (Figura 9-5).

Las bases metálicas coladas forman parte integral de la estructura metálica de la dentadura (Figura 9-6), y también se pueden utilizar para el anclaje de la resina acrílica.

Figura 9-6 Base en extensión distal colada de una prótesis parcial removible maxilar. Las bases coladas forman parte integral de la estructura, y proporcionan soporte a los dientes artificiales al mismo tiempo que refuerzan la rigidez de la estructura.

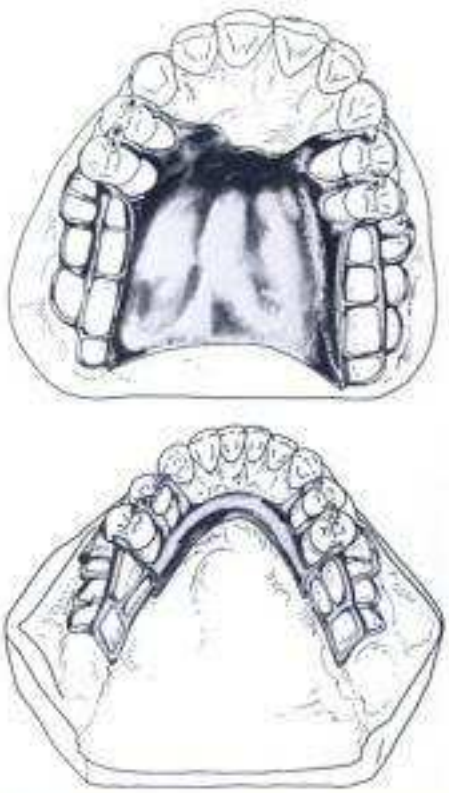

Figura 9-5 Obsérvese que los conectores menores para el anclaje de la resina están más abiertos. La configuración en escalera de mano se extiende por la superficie lingual y vestibular, con lo que consigue no solamente un anclaje excelente de las bases de resina, sino que también minimiza la deformación debida a la liberación de tensiones que se producen con el prensado de la resina.

MATERIAL IDEAL DE LAS BASES PROTÉSICAS

Los requisitos que deben cumplir son los siguientes:

1. Extrema adaptación al tejido, con mínimo cambio volumétrico.
2. Superficie compacta, no irritante, capaz de admitir y mantener un buen acabado.
3. Conductividad térmica.
4. Gravedad específica baja; ligera en la boca.
5. Suficiente dureza; resistencia a la fractura y a la distorsión.
6. Limpieza fácil.
7. Estética aceptable.
8. Posibilidad de rebases futuros.
9. Coste inicial bajo.

Este material ideal no existe, aunque es probable que se consiga en un futuro cercano. Sin embargo, una base protésica, sea de resina o metálica e independientemente del método de construcción, debe acercarse lo máximo posible a este ideal.

Materiał chroniony prawem autorskim

VENTAJAS DE LAS BASES METÁLICAS

Excepto en las crestas edéntulas con extracciones recientes, las bases protésicas metálicas dentosoportadas presentan varias ventajas. Su principal desventaja es la dificultad de ajustar y rebasar. La ventaja más destacada es la estimulación de los tejidos subyacentes y la prevención de la atrofia alveolar, más frecuente con las bases de resina, y por tanto prolonga la salud de los tejidos con los que contacta. Otras ventajas se exponen en las secciones siguientes.

Exactitud y permanencia de la forma

Las bases metálicas coladas de aleaciones de oro, cromo o titanio se procesan con más fidelidad que las bases de resina y se mantienen sin cambios en la boca. Las tensiones internas que se liberan posteriormente causando distorsiones aquí no existen. Algunas resinas y sus métodos de procesamiento son superiores a otras; sin embargo, ninguna supera a los colados metálicos. La prueba es que en las dentaduras completas con paladar metálico se puede prescindir totalmente del sellado palatino posterior, frente a la necesidad de definirlo con precisión en las dentaduras de resina. La distorsión de las bases de resina es manifiesta en las prótesis maxilares, con separaciones en la línea media palatina y en las vertientes vestibulares de las tuberosidades. Cuanto mayor es la curvatura de los tejidos, mayor es la distorsión. Similares distorsiones aparecen en las prótesis mandibulares, aunque son más difíciles de detectar. Los colados metálicos no sufren la distorsión generada por las tensiones internas de las bases acrílicas.

Por su exactitud las bases metálicas proporcionan un contacto íntimo que contribuye considerablemente a la retención de la prótesis. La retención directa de una base colada, llamada también tensión intersuperficial, es significativamente proporcional al área recubierta, y es un factor importante tanto para la retención directa como para la indirecta. Esta intimidad del contacto no es posible con las dentaduras de resina acrílica.

La persistencia de la forma de las bases metálicas se debe a la resistencia a la abrasión que ocasionan los agentes de limpieza. En las bases metálicas, la limpieza puede ser rigurosa, mientras que el cepillado repetido de la resina acrílica causa pérdida de material por abrasión, y la intimidad del contacto, que nunca es tan preciso como en las bases metálicas, queda en peligro por los hábitos de limpieza sucesivos. Las bases metálicas, especialmente las aleaciones duras de cromo, resisten las maniobras de limpieza sin cambiar significativamente la exactitud de su superficie.

Respuesta comparativa de los tejidos

Las observaciones clínicas han demostrado que la limpieza inherente a las bases metálicas contribuye a la salud de los tejidos orales en mayor grado que las bases de resina acrílica. Quizá se deba a la mayor densidad y a la actividad bacteriostática por la ionización y oxidación de la base metálica. Las bases de resina tienden a acumular depósitos mucinosos con partículas de alimentos y depósitos calcáreos. Si las dentaduras no se limpian meticulosamente, la descomposición de las partículas alimenticias, las enzimas bacterianas y la irritación mecánica por el cálculo conducen a una reacción desfavorable de los tejidos. Aunque el cálculo, que se debe eliminar periódicamente, también puede precipitar en las superficies metálicas, otros depósitos no se acumulan tanto como en las bases de resina. Por este motivo las bases metálicas son, por naturaleza, más higiénicas que las de resina acrílica.

Conductividad térmica

Los cambios de temperatura transmitidos a través de la base metálica a los tejidos subyacentes colaboran al mantenimiento de la salud de estos tejidos. La libertad de intercambio de temperatura entre los tejidos recubiertos y las influencias externas que los rodean (temperatura de los líquidos, alimentos sólidos y aire inspirado) contribuye considerablemente a la aceptación de la dentadura por parte del paciente y elimina la sensación de cuerpo extraño. Por el contrario, las bases de resina acrílica tienen propiedades aislantes que evitan el intercambio de temperatura entre el interior y el exterior de la base protésica.

Peso y volumen

Las aleaciones metálicas se pueden colar mucho más delgadas que las bases de resina, sin perder dureza y rigidez. Las de oro colado precisan algo más de espesor para obtener el mismo grado de rigidez que las de cromo, pero aún así tienen menos espesor que las de resina acrílica. Con las aleaciones de cromo y titanio aún es posible menos peso y volumen.

Sin embargo, en ocasiones el peso y el volumen suponen una ventaja. En la arcada mandibular el peso puede ayudar a la retención y, en ocasiones, es preferible una base de oro colado. Por otra parte, la pérdida excesiva de hueso alveolar residual puede aconsejar el aumento de volumen para recuperar los contornos faciales normales o rellenar los vestíbulos para que los alimentos no queden retenidos bajo la dentadura. En estos casos, las bases de resina acrílica pueden ser preferibles a las metálicas más delgadas.

En la arcada maxilar, las bases acrílicas son preferibles a las metálicas cuando se precisa llenar o abultar los fondos vestibulares. Así mismo, las bases de resina

acrílica pueden ofrecer mejores condiciones estéticas. En estos casos, la delgadez del metal no representa una ventaja, si bien en las zonas en que la lengua y las mejillas requieren el máximo espacio siempre es ventajosa la delgadez.

Los contornos funcionales y el contacto de la lengua y las mejillas se obtienen más exactamente con la resina acrílica. Las bases metálicas se construyen delgadas para minimizar el volumen y el peso, mientras que las de resina acrílica son más fáciles de contornear obteniendo superficies pulidas que contribuyen a la retención de la prótesis, la restauración de los contornos faciales y la prevención del acúmulo de alimentos en los bordes. Las superficies linguales se acostumbran a hacer cóncavas excepto en la zona palatina distal. Las superficies vestibulares se hacen convexas en los márgenes gingivales, sobre las prominencias radiculares, y en el borde del área que queda registrada en la impresión. Entre los bordes y los contornos gingivales la base puede ser convexa para facilitar la retención y el retorno del bolo alimenticio a la tabla oclusal durante la masticación. Estos contornos evitan la retención del alimento en las mejillas y bajo la prótesis, y es difícil conseguirlo con las bases metálicas.

Sin embargo, cuando está indicada una base de este tipo no se deben sacrificar sus ventajas por la estética o los contornos agradables. El diseño debe tener en cuenta el cubrimiento metálico casi total, con bordes de resina que eviten la exposición del metal y que permitan rellenar los fondos vestibulares en caso necesario (Figura 9-7). La conductividad térmica no se pierde por cubrir una parte de la base metálica, ya que las restantes partes pueden experimentar los cambios de temperatura por conducción.

Figura 9-7 Bases metálicas parciales con una banda palatina y los dientes anclados directamente a las bases coladas. En caso necesario, se puede añadir un flanco de resina; sin embargo, en este caso no fue necesario.

MÉTODOS DE ANCLAJE DE LOS DIENTES ARTIFICIALES

Una vez seleccionados la forma, el color y el material, se procederá al anclaje de los dientes a las bases protésicas eligiendo uno de los métodos siguientes: unión con resina acrílica, con cemento, procesándolos directamente al metal, colados con la estructura o por unión química. El método más empleado es la unión con resina acrílica.

Dientes artificiales de resina acrílica o de porcelana anclados con resina acrílica

Los dientes artificiales de porcelana quedan retenidos mecánicamente. Los dientes posteriores se retienen por la resina que penetra en sus huecos diatóricos. Los dientes anteriores de porcelana se retienen por la resina acrílica que rodea los clavos o pines linguales de retención. Los dientes artificiales de resina se retienen por unión química con la resina acrílica de la base protésica, en la fase de laboratorio.

El anclaje de la resina acrílica a la base metálica se consigue con puntas de retención, asas retentivas o espolones colocados al azar. Los mecanismos de retención no deben interferir la colocación de los dientes en la base metálica (ver Figura 9-7).

Todas las uniones de la resina acrílica con el metal deben tener una línea de acabado socavada o algún repliegue retentivo. Como entre el metal y la resina acrílica solamente existe unión mecánica, se deben realizar todos los esfuerzos necesarios para evitar las filtraciones que ocasionan decoloraciones y retienen suciedad. Los olores que desprenden las dentaduras se deben con frecuencia a filtraciones en estas uniones en las que solamente existe conexión mecánica. La separación de la resina acrílica y del metal puede debilitar la base de resina en ocasiones.

Dientes de resina o porcelana de tubo y facetas cementadas directamente a las bases metálicas (Figura 9-8)

Estos sistemas de anclaje presentan desventajas por la dificultad de conseguir una oclusión satisfactoria, la falta de contornos adecuados para el contacto de la lengua y las mejillas, y la vista antiestética del metal en los márgenes gingivales, que se puede evitar apoyando directamente el diente contra la cresta del hueso residual, aunque la retención del diente puede quedar comprometida.

Una modificación de este método consiste en el anclaje de los dientes de resina acrílica prefabricados al metal con resina acrílica del mismo matiz. Este procedimiento se llama embutido del diente y no es lo mismo que cementarlo con resina acrílica. Es aplicable a los dientes anteriores, y antes de proceder al colado conviene asegurarse de que el color y los con-

Materiał chroniony prawem autorskim

A

B

C

Figura 9-8 Superficie mucosa de una prótesis parcial removible de clase IV con la dentición artificial añadida a la base metálica. **A,** los dientes se situaron antes de colar la estructura para diseñar el espacio modificado en el que se debían incorporar. **B,** los dientes anteriores se ajustaron a la cresta, creando un borde sobrepuesto y encerando posteriormente la estructura para acomodar la posición de los dientes adaptados al borde. **C,** el refuerzo metálico añade resistencia a los dientes artificiales y los protege contra la fractura.

tornos de los dientes escogidos serán aceptables (como se explica en la Figura 9-7). Se construye un índice labial de la posición de los dientes, y a continuación se elimina la porción lingual o bien se prepara un pozo para la retención en el colado. A continuación se ancla el diente a la dentadura con resina acrílica del mismo tono. Como se realiza bajo presión, la dureza y resistencia de la unión es comparable a la de los dientes prefabricados.

Antes del encerado se seleccionan los dientes en tubo o con surcos laterales (Figura 9-9). Sin embargo, para conseguir buenas relaciones oclusales, los registros de las relaciones de las arcadas se deben obtener siempre con las estructuras metálicas colocadas en la boca. Se deben seleccionar dientes de tubo de una anchura adecuada pero con las superficies oclusales ligeramente más elevadas de lo necesario. El diente se talla para que el borde encaje con espacio suficiente en la delgada superficie de metal y se bisela para acomodarse a la caja metálica. Si se emplean dientes de resina de tubo, el orificio diatórico debe ser ligeramente mayor. Se finaliza el colado y se prueba en la

Materiał chroniony prawem autorskim

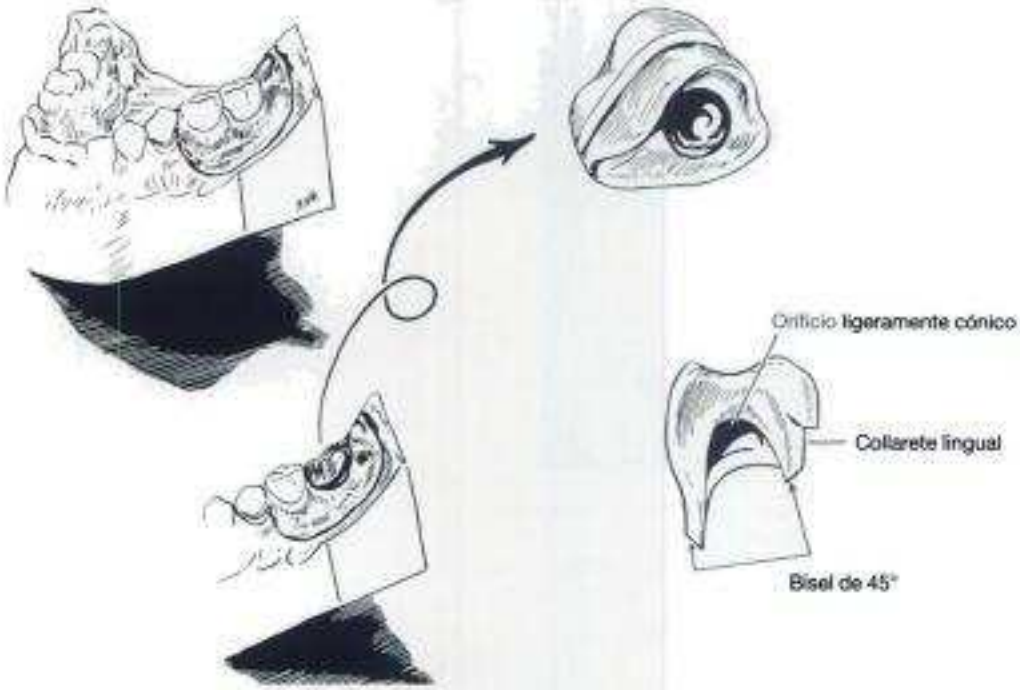

Figura 9-9 Los dientes prefabricados de tubo en resina o porcelana, o los dientes artificiales empleados como dientes de tubo, se deben tallar para acomodarse a las cofias, como se aprecia en la ilustración. Se taladra un orificio en el interior del diente, y si ya existe el orificio se agranda. Se talla el diente para que coincidan sus bordes con el metal, procurando que quede un espacio suficiente entre ellos. Los bordes de la base del diente se biselan a 45°, y se crea un collarete en el lado lingual que se extiende hasta el área interproximal. Se lubrica el diente, y se rodea con el patrón de cera de la base protésica.

boca, se registran las relaciones oclusales, y se tallan los dientes para lograr una oclusión armoniosa con los dientes de la arcada opuesta. Como se comenta en el Capítulo 17, los dientes artificiales posteriores de las dentaduras parciales casi nunca se pueden colocar sin modificarse previamente, por lo que se debe tener en cuenta el material para que permita crear formas oclusales armónicas con la oclusión natural remanente.

Dientes de resina procesados directamente sobre las bases metálicas

Los modernos copolímeros de enlaces covalentes facilitan al dentista y al técnico el procesado de los dientes de resina acrílica con la dureza y resistencia a la abrasión requerida en casi todas las circunstancias. Así se puede crear una oclusión sin recurrir a la modificación de los dientes artificiales prefabricados (Figura 9-10). Se graban a mano nichos en el patrón de la prótesis o bien alrededor de los dientes prefabricados para que reflejen las retenciones en el patrón. Se registran las relaciones oclusales con las estructuras metálicas colocadas en la boca y se transfieren al articulador. Entonces los dientes se tallan y procesan en resina acrílica del color adecuado, y se obtienen las relaciones con los dientes opuestos. Con este sistema el anclaje a la base metálica es mejor que con la cementación. Además, se pueden crear dientes inusualmente largos, cortos, anchos o estrechos cuando es necesario llenar espacios, extremo difícil de conseguir con la limitada selección de dientes comercializados disponibles.

La oclusión en los dientes de resina acrílica se puede restablecer para compensar el desgaste o el asentamiento, procesando nueva resina acrílica o empleando resina acrílica fotopolimerizable cuando sea necesario. Hay que distinguir siempre entre la necesidad de rebasar para restablecer la oclusión (en una dentadura con extensión distal), y la necesidad de reconstruir las superficies oclusales en una base satisfactoria (en dentaduras parciales tanto dentosoportadas como dentomucosoportadas).

El restablecimiento de la oclusión también se puede conseguir colocando incrustaciones de oro u otras res-

Materiał chroniony prawem autorskim

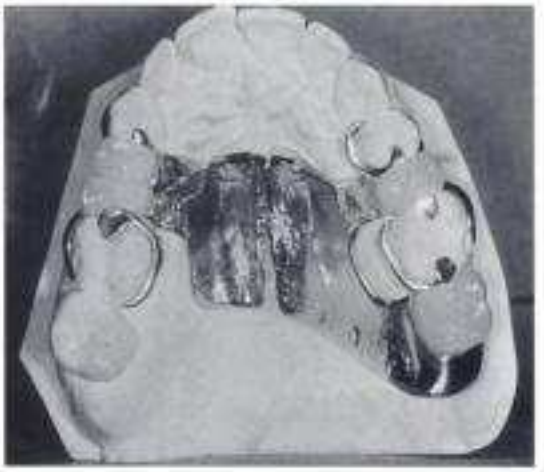

Figura 9-10 Anclaje directo de los dientes de resina a las bases metálicas. Se han encerado para llenar los espacios y establecer la oclusión. Posteriormente, se procesan o se fotopolimerizan a las retenciones previamente creadas en la estructura metálica.

Figura 9-11 Molar maxilar colado diseñado como parte integral de la estructura. El espacio interoclusal limitado requiere el empleo de metal en vez de otro material. Obsérvense los recubrimientos del premolar y molar para resistir el desgaste. (*Cortesía del Dr. C.J. Andres, Indianapolis, IN.*)

tauraciones metálicas sobre los dientes de resina existentes. Si bien se puede realizar así mismo en dientes de porcelana, es difícil cortar preparaciones en porcelana a menos que se empleen técnicas abrasivas por aire. Por consiguiente, si se esperan adiciones posteriores a las superficies oclusales, se deberá emplear resina acrílica, que facilita la adición de resina nueva o de superficies de oro colado. En el Capítulo 18 se describe una técnica sencilla para fabricar superficies de oro colado y anclarlas a los dientes de resina.

Dientes metálicos

En ocasiones se debe colocar un segundo molar en una dentadura parcial colada (Figura 9-11). Esto es corriente cuando el espacio para colocar un diente artificial es demasiado estrecho, y aún así es aconsejable añadir el segundo molar para evitar la extrusión del segundo molar opuesto. Como la superficie oclusal se debe encerar antes del colado, no es posible obtener una oclusión perfecta. Como el metal y en especial las aleaciones de cromo son resistentes a la abrasión, la superficie de contacto oclusal debe ser mínima para no dañar al periodonto de los dientes opuestos con las molestias consiguientes al paciente. El ajuste oclusal en superficies de oro es fácil de conseguir, mientras que en las aleaciones de cromo es difícil, y por ello no son aconsejables como superficies oclusales. Solamente se deben emplear para llenar un espacio que evite la extrusión de un diente.

Unión química

Los recientes avances en las resinas de adhesión ofrecen un medio de unión química directa de la resina acrílica a la estructura metálica. Los componentes que reemplazan los tejidos alveolares y gingivales se pueden unir sin emplear asas, rejillas ni bloqueos mecánicos de superficie. Las secciones de la estructura metálica que deben soportar los dientes artificiales se pueden grabar con abrasivos y tratar con una capa de sílice vaporizada. Sobre esta superficie se aplica el agente de unión con la resina acrílica y, a continuación, una delgada película de resina acrílica que actúa como sustrato para el anclaje de los dientes de resina o para el procesado de los tejidos reemplazados por la resina (Figura 9-12).

Existe un segundo método conocido como revestimiento triboquímico con el que se consigue fusionar una capa microscópica de cerámica al metal. Este sistema incluye el chorreado de arena de la estructura metálica con unas partículas especiales de sílice, Rocatec-Plus. La sílice de estas partículas se une a la estructura metálica por la fuerza del impacto. Se añade un silano a esta película de tipo cerámica para formar una unión química entre la capa de sílice y la base de resina acrílica. Las bases de resina acrílica con fórmula 4-Meta son adecuadas y proporcionan un buen mecanismo de unión de la resina con el metal.

REBASADOS

Las bases de extensión distal se diferencian de las bases dentosoportadas en varios aspectos, uno de los cuales es el de estar hechas con un material que se pueda rebasar cuando se necesita restablecer el soporte de los tejidos

Materiał chroniony prawem autorskim

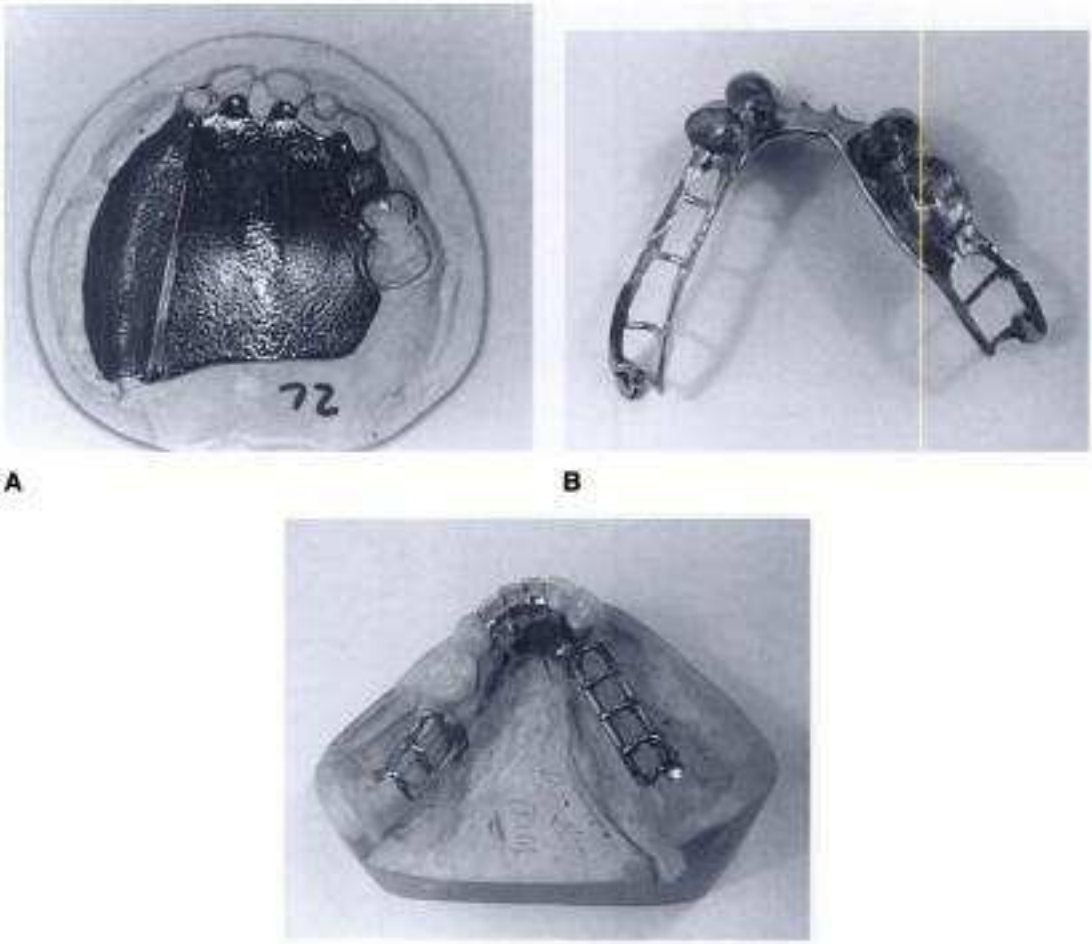

Figura 9-12 El grabado de las estructuras metálicas con sílice abrasiva facilita la aplicación directa de la resina o composite en las bases protésicas donde se colocarán los dientes. **A,** base metálica maxilar grabada con sílice preparada para sostener los dientes de reemplazo. Así se evitan las asas, lechos y rejillas para retener la resina. **B,** cara inferior de una prótesis parcial removible construida como una sobredentadura. **C,** cara oclusal con los dientes y el composite aplicados directamente a las superficies grabadas de la estructura, evitando los vástagos de retención y los lechos, y con un anclaje estético y permanente de los dientes de reemplazo.

en las bases en extensión. Por este motivo se emplean los materiales de resina acrílica que aceptan fácilmente esta modificación.

A pesar de que existen buenas técnicas para construir bases metálicas en extensión, el hecho de que las bases metálicas sean difíciles o imposibles de rebasar limita su empleo solamente a las crestas estables que experimenten pocos cambios con el tiempo.

La pérdida de soporte en las bases con extensiones distales ocasiona, con el tiempo, cambios de la cresta residual Estos cambios no son siempre visibles; sin embargo, sí lo son sus consecuencias. Una de ellas es la pérdida de oclusión entre la base en extensión y la dentición opuesta, que aumenta cuanto mayor es la distancia de los pilares (Figura 9-13). Estos cambios se comprueban colocando una tira de cera verde de colados del calibre 28, o una cera similar y contactando repetidamente los dientes en relación céntrica. Las indentaciones en una tira de cera de espesor conocido son cuantitativas, mientras que las marcas en el papel de articular son solamente cualitativas. En otras palabras, las indentaciones en la cera se pueden considerar ligeras, medianas o fuertes, mientras que una marca hecha en papel de articular es difícil o imposible de interpretar como ligera o mediana. De hecho, el contacto oclusal más fuerte puede perforar el papel de articular y dejar una marca más débil que las áreas de contacto más ligero. Por consiguiente, el empleo de papel o cinta de articular tiene

Materiał chroniony prawem autorskim

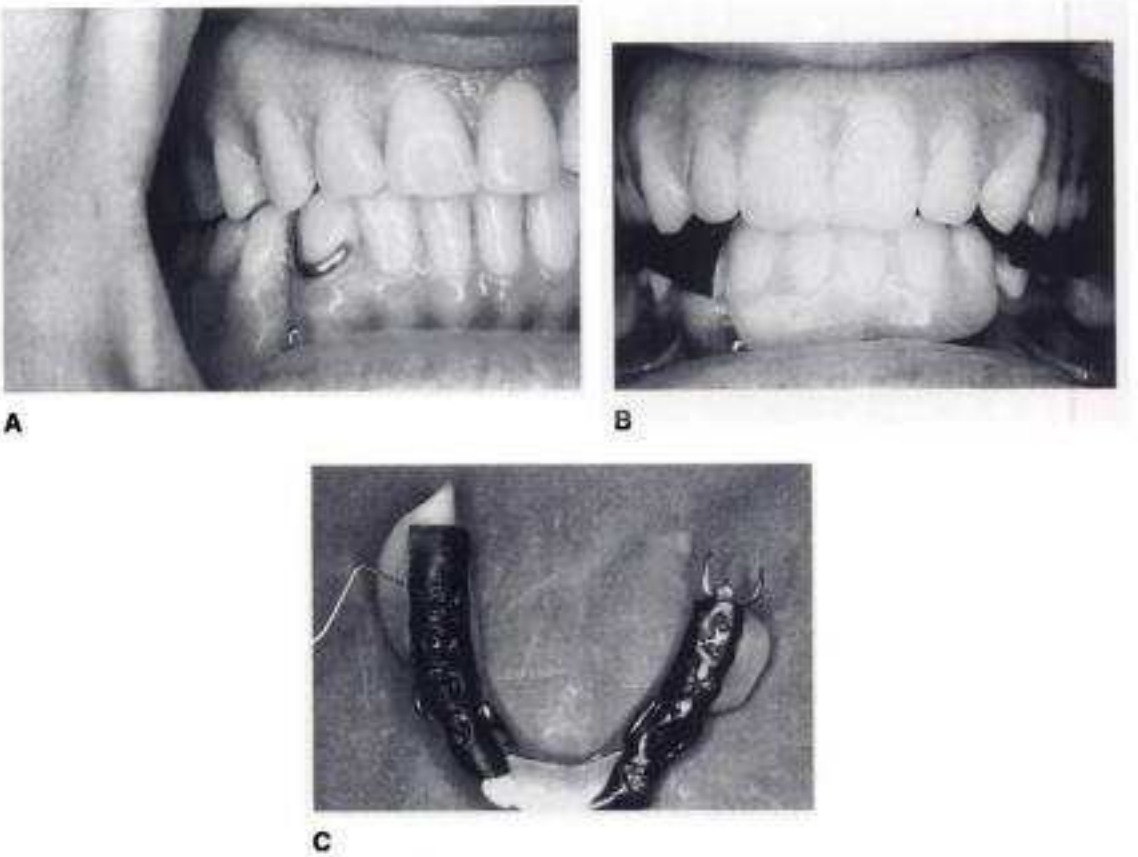

Figura 9-13 **A,** prótesis parcial removible con extensión distal opuesta a una dentadura completa maxilar. No hay contacto en los dientes posteriores. Los dientes anteriores mantienen un estrecho contacto en la dimensión vertical oclusal. Si no se corrige inmediatamente, la porción anterior de la cresta residual maxilar sufrirá una rápida reabsorción. **B,** otro paciente con una prótesis parcial removible mandibular de clase II, modificación 2, opuesta a una prótesis maxilar completa. Los dientes mandibulares posteriores están cubiertos con tiras de cera verde blanda de calibre 28, y se ha guiado al paciente para que golpee en relación céntrica. **C,** se extrae la prótesis mandibular para evaluar las indentaciones en las tiras de cera interpuestas. Obsérvese la relativa ausencia de perforaciones en la zona de los dientes posteriores. Según se desprende de este registro, se debe rebasar la dentadura y corregir las discrepancias oclusales.

un valor limitado para comprobar intraoralmente la oclusión. Al hacer los ajustes oclusales, el papel o cinta de articular es útil solamente para indicar dónde se debe tallar después de detectar la zona mediante tiras de cera de espesor conocido. Para ello se emplea generalmente la cera azul de colados de calibre 28, aunque para evaluar el espacio entre las zonas que no están en contacto es mejor la más delgada del 30 o la más gruesa del 26.

La pérdida de soporte en una base de extensión distal causará una pérdida de contacto oclusal entre los dientes artificiales y la dentición opuesta, aumentando la fuerza del contacto oclusal sobre los dientes naturales remanentes. Esta situación indica normalmente la necesidad de un rebase para restablecer la oclusión original, restituyendo el contacto de soporte con la cresta residual. Debe recordarse, sin embargo, que la oclusión en una base distal en extensión se mantiene, a veces, a expensas de la extrusión de los dientes naturales opuestos. En estos casos, evaluar solamente la oclusión no demuestra que se haya producido el hundimiento de la base, porque es posible que se hayan producido cambios en la cresta residual de soporte.

En ocasiones se hace visible otro indicio de cambio en la cresta de soporte, por la rotación alrededor de la línea de fulcro de los retenedores indirectos levantándose de sus apoyos cuando la extensión distal se presiona contra la cresta residual (Figura 9-14). Si la base de extensión distal se adapta a la forma de la mucosa,

Materiał chroniony prawem autorskim

A

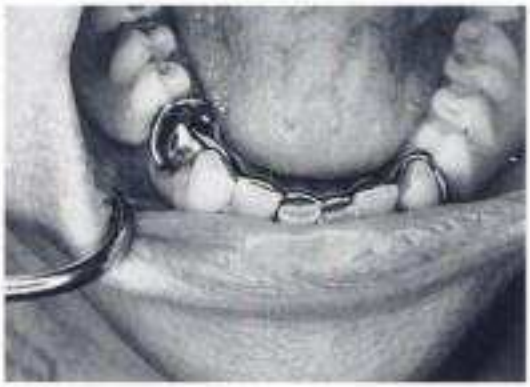

B

Figura 9-14 **A,** en ausencia de carga oclusal, el borde superior del conector mayor y el descanto de la placa lingual parecen estar en la relación prevista con los dientes remanentes. **B,** una ligera presión sobre la base de la dentadura activa los retenedores directos y eleva el borde superior de la placa lingual, perdiéndose el contacto plano. Si la placa lingual no vuelve inmediatamente a su posición cuando cede la presión, se debe proceder al rebasado de las bases para restablecer el soporte adecuado de las crestas residuales.

no se debe observar ninguna rotación alrededor de la línea de fulcro, y al insertar la dentadura no debe existir ningún movimiento anteroposterior al aplicar presión digital alternativa sobre los retenedores indirectos y el extremo distal de la base. Al cambiar la forma de la cresta, con la consiguiente pérdida de soporte, al aplicar presión digital alternativa aparece rotación alrededor de la línea de fulcro. Esto prueba que se han producido cambios en la cresta residual que se deben compensar mediante rebasado.

Si se ha perdido contacto oclusal y la rotación alrededor de la línea de fulcro es evidente, está indicado el rebasado. Por otra parte, si se ha perdido contacto oclusal sin evidencia de rotación de la dentadura y la estabilidad de la base protésica es satisfactoria, la solución es el restablecimiento de la oclusión y no el rebasado. En este último caso, se puede emplear la dentadura original como una plancha base para registrar la relación oclusal. Los dientes se pueden volver a articular contra el modelo opuesto o una plantilla oclusal mediante resina acrílica fotopolimerizable coloreada con el tono del diente con composite del mismo color; con superficies oclusales coladas, o dientes nuevos. En cualquier situación, se debe establecer una oclusión nueva sobre la base existente. En estos casos el rebasado sería una solución equivocada.

La pérdida de soporte se puede comprobar clínicamente por otros medios: una capa de hidrocoloide irreversible muy fluido, cera o acondicionadores de tejido extendidos en la superficie de contacto mucoso de la prótesis convenientemente seca, e insertada en la boca del paciente, asegurándose de la colocación correcta de la estructura metálica (los apoyos y los retenedores indirectos en su posición). La restauración se extrae cuando el material ha fraguado. Si el material acumulado en las bases tiene un grosor notable, indica que se ha producido la pérdida del contacto íntimo de las bases con las crestas residuales y es preciso el rebasado.

Sin embargo, con frecuencia, la pérdida de oclusión se acompaña del hundimiento de la base protésica por la rotación alrededor de la línea de fulcro. Como el rebasado es la única solución rápida para conseguir una base nueva, la base original de resina acrílica es la más aconsejable para las dentaduras parciales con extensiones distales.

La pregunta sin respuesta es si las bases metálicas con sus múltiples ventajas se deben emplear o no en las extensiones distales. Es discutible qué tipo de cresta tiene más posibilidades de permanecer estable bajo cargas funcionales sin cambios aparentes. Realmente, la edad y el estado de salud general del paciente influencian la capacidad de soportar la función. La oclusión mínima y armoniosa y la exactitud con que la base se acopla a los tejidos subyacentes, determinan el grado de trauma que aparecerá con la función. La ausencia de trauma decide la capacidad de la cresta para mantener su forma original.

Las principales indicaciones para el empleo de bases metálicas son las crestas residuales que han soportado dentaduras anteriores sin que se hayan estrechado ni aplanado ni se hayan desplazado los tejidos. Cuando con las dentaduras previas han surgido estas complicaciones, hay que evitar que aparezcan de nuevo por la posibilidad de que los tejidos orales no tengan capacidad para soportar más cambios. A pesar de sus ventajas, existen individuos cuyas crestas responden desfavorablemente a cualquier tipo de base protésica.

En otras ocasiones, como ocurre cuando se construye una dentadura parcial nueva por pérdida de más dientes, las crestas permanecen firmes y sanas. Como ya han soportado previamente otras bases con una oclusión equilibrada, las trabéculas óseas están bien alineadas y soportan mejor las cargas horizontales y verticales, se ha

Materiał chroniony prawem autorskim

formado hueso cortical, y los tejidos son más favorables para sustentar otra base protésica.

Normalmente, siempre se puede prever la necesidad futura de rebasar una extensión distal, posibilidad que se debe tener en cuenta al proyectar una base metálica. Sin embargo, en muchos casos la situación es dudosa. En estas circunstancias, se pueden utilizar bases metálicas en el bien entendido por parte del paciente de que si se presentan cambios imprevistos necesitará una dentadura nueva. En la Figura 9-6 se ofrece une técnica digna de tener en cuenta que permite reemplazar las bases de extensión distal sin tener que rehacer toda la dentadura cuando se proyecta construir una dentadura parcial con bases en extensión.

Las razones señaladas anteriormente que demuestran que los tejidos pueden mantenerse más sanos bajo una base metálica, en comparación con las de resina acrílica, podrían justificar un mayor uso de las primeras en prótesis parciales con extensiones distales. Si se plantea adecuadamente el tratamiento, se mejora la educación del paciente de manera que sea consciente de los problemas que conllevan este tipo de prótesis, y, junto con la elaboración rigurosa de todas las fases clínicas y de laboratorio, las bases metálicas se pueden utilizar ventajosamente en muchas situaciones en las que se emplean bases acrílicas.

ROMPEFUERZAS (EQUILIBRADORES DE ESTRÉS)

En los capítulos previos se han descrito los componentes de las dentaduras parciales, presuponiendo la rigidez absoluta de todas las partes de la estructura excepto en los brazos retentivos de los retenedores directos. De esta manera, todas las fuerzas horizontales y verticales aplicadas sobre los dientes artificiales quedan distribuidas a través de las zonas de soporte de la arcada dental. La distribución amplia del estrés se logra por la rigidez de los conectores mayores y menores. El efecto estabilizador de los componentes es posible igualmente por la rigidez de los conectores.

En las extensiones distales, la conexión rígida entre la base protésica y los dientes de soporte debe procurar que el movimiento de la base no lesione los dientes ni los tejidos. En estos casos, el estrés sobre los pilares y la cresta residual se puede minimizar con el empleo de bases funcionales, cobertura amplia, oclusión armoniosa y elección acertada de los retenedores directos. Generalmente, en las extensiones distales se emplean dos tipos de retenciones con ganchos diseñados como rompefuerzas. Los brazos retentivos de los ganchos se pueden hacer colados solamente cuando encajan en socavados o zonas retentivas de pilares que, al hundirse en los tejidos, transmiten la mínima acción de palanca a los pilares. Además de su forma ahusada, los brazos retentivos de alambre forjado se aconsejan por su gran flexibilidad. Los brazos retentivos de alambre forjado convenientemente ahusados actúan en cierto modo como rompefuerzas entre la base protésica y el pilar al reducir el efecto que produce el movimiento de la dentadura.

Otro concepto de rompefuerzas busca separar la acción de los elementos retentivos del movimiento de la base protésica, logrando que ésta (o la estructura de soporte) tenga movilidad independiente de los retenedores directos. Esta clase de rompefuerzas, también llamada equilibrador de estrés, se ha utilizado para compensar las dentaduras parciales removibles diseñadas incorrectamente. Las Figuras 9-15 a 9-21 ofrecen ejemplos de algunos rompefuerzas empleados con más frecuencia.

Figura 9-15 Rompefuerzas tipo bisagra D-E con tope vertical para limitar el movimiento de separación de la base protésica. El rompefuerzas de Trummion también evita el movimiento lateral. (*Cortesía de Austenal, Inc., Chicago, IL.*)

Figura 9-16 Prótesis parcial removible tipo Kennedy clase II, modificación con un rompefuerzas en bisagra diseño de *Baca*. La bisagra y los movimientos verticales son posibles gracias a la protección de un manguito metálico. (*Cortesía de Ticonium Division of CMP Industries, Inc., Albany, NY.*)

Materiał chroniony prawem autorskim

A B

Figura 9-17 **A,** retenedor extracoronal *Dalbo*. Los movimientos verticales y de bisagra son limitados, pero posibles gracias al diseño de manguito y resorte. **B,** el retenedor intracoronal de *Crismani* permite movimientos limitados de la base protésica.

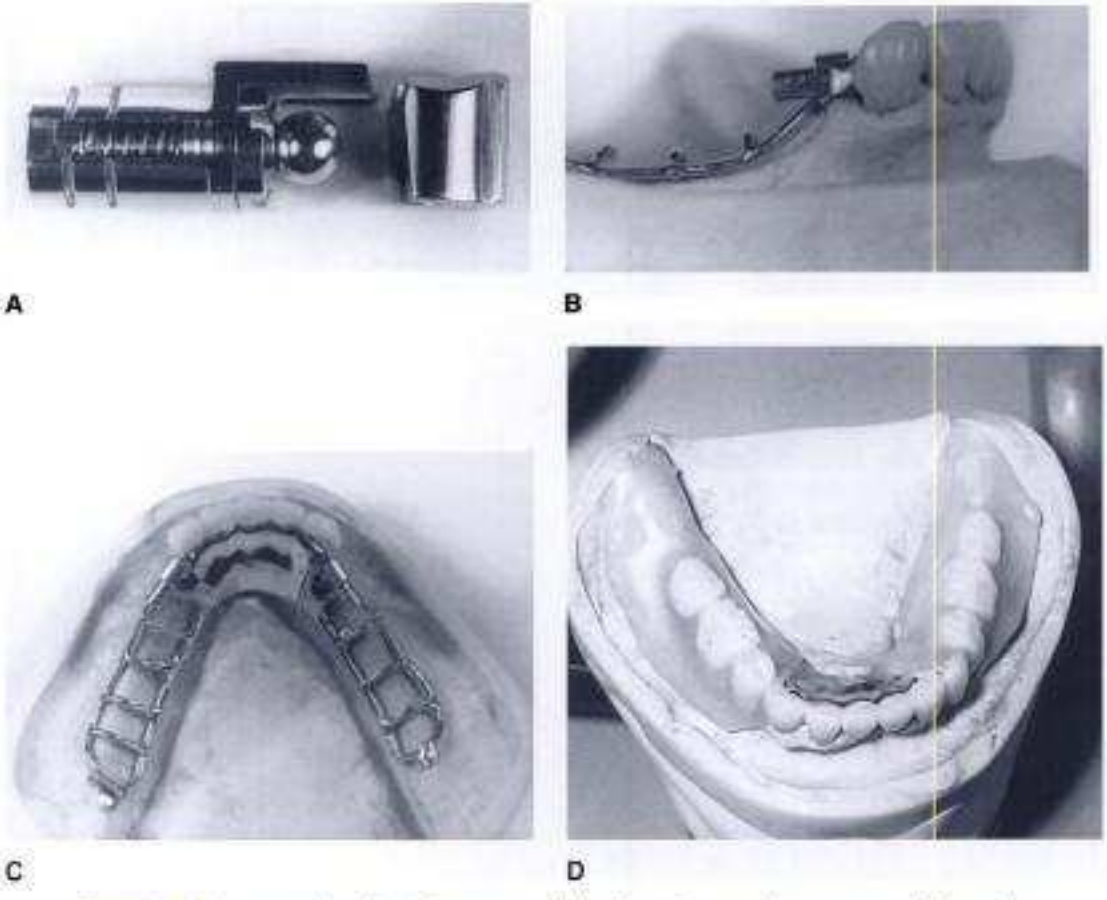

A B C D

Figura 9-18 Los retenedores diseñados para equilibrar el estrés se emplean a veces en las bases de extensión distal. **A,** retenedor *ASC-52*. Se presenta con un corte en cilindro que muestra el tallo del resorte que permite el desplazamiento y el retorno. La bola penetra en el receptáculo hembra y se puede mover en todas direcciones. **B,** el reteneror *ASC-521* acoplado. La parte hembra está soldada al pilar canino. El cilindro se fija a la base de resina. **C,** vista oclusal del modelo con la estructura y los pilares. Obsérvese que los cilindros son paralelos a la cresta de soporte alveolar para que las fuerzas oclusales no torsionen los pilares. **D,** prótesis parcial removible con las bases enceradas y los dientes montados con anclajes *ASC-52*. La ausencia de ganchos visibles mejora la estética.

Materiał chroniony prawem autorskim

Figura 9-19 Efecto rompefuerzas en un conector mayor de barra partida. Las fuerzas verticales y diagonales (*flechas*) aplicadas a las bases mucosoportadas se trasladan anteriormente por la barra inferior, y se distribuyen a través de la barra superior, más rígida, hasta alcanzar los pilares. De esta forma las fuerzas de balanceo que se transmitirían de forma directa a los pilares se disipan, supuestamente, por la flexibilidad de la barra inferior y la distancia recorrida.

Figura 9-20 Uno de los primeros equilibradores de fuerzas. Los retenedores directos (ganchos) están conectados por un alambre redondo forjado de calibre 16. El conector mayor colado inferior une las bases protésicas de la dentadura. El alambre forjado duro y el conector mayor colado están soldados solamente en la línea media. Aunque se utilice un equilibrador de fuerzas no se puede prescindir de la retención indirecta.

Independientemente de su diseño, la mayoría de rompefuerzas disipan el estrés vertical, que es el motivo de su empleo. Sin embargo, esto se realiza a expensas de la estabilidad horizontal, y los efectos perjudiciales, como consecuencia de reducir la estabilidad horizontal (reabsorción excesiva de las crestas, compresión de los tejidos e ineficacia masticatoria), superan los beneficios obtenidos al romper el estrés vertical. La naturaleza rígida de las dentaduras parciales removibles convencionales cumple satisfactoriamente todos los requisitos de soporte, estabilidad y retención, sin ignorar ningún principio que vaya en detrimento de los tejidos orales.

A

B

Figura 9-21 Prótesis parcial removible con el sistema *Ticonium Hidden-Lock*. **A,** mitad inferior de la estructura, que consta de la parte inferior de una barra lingual y retenciones para las bases de resina. En el patrón de cera se introduce un mandril ligeramente lubricado que se rodea de cera y posteriormente se separa, quedando un círculo perfecto con bisel doble. Se procede al colado de esta mitad. **B,** en un segundo modelo de revestimiento se coloca la barra y sobre ella se encera la estructura restante. Esta parte consta de ganchos, retenedores indirectos y la barra restante. El *Hidden Lock* y la barra partida se conectan gracias a una delgada capa de óxido que se forma durante el segundo colado, dejando una línea de unión prácticamente imperceptible entre las dos secciones. El movimiento de bisagra se produce en el círculo de la línea media. (*Cortesía de Ticonium Company, Albany, NY.*)

El lector se puede dirigir a dos libros de texto que describen con detalle el empleo de rompefuerzas y el diseño de dentaduras parciales articuladas: *Precision Attachments in Dentistry*, ed. 3, de H.W. Preiskel, y *Theory and Practice of Precision Attachment Removable Partial Dentures*, de J.L. Baker y R.J. Goodkind.

AYUDA A LA AUTOEVALUACIÓN

1. **¿Qué es una base protésica?**
2. **¿Qué significa el término asiento** de la base?
3. **¿El principal objetivo de una base** protésica está **relacionado con la función** masticatoria? Si es así, **¿cómo se hace?**

Materiał chroniony prawem autorskim

4. Describa de qué forma la base protésica contribuye al aspecto de la boca.
5. ¿Son diferentes las funciones de las bases dentosoportadas y de las bases en extensión? Si es así, ¿en qué se diferencian?
6. ¿Cuáles son las funciones de las bases protésicas de las dentaduras dentosoportadas?
7. Describa las funciones de las bases protésicas de las extensiones distales.
8. El espacio aprovechable para la base protésica depende de las estructuras que la rodean y de los movimientos durante la función. ¿Verdadero o falso?
9. Explique el **principio de las raquetas de nieve** y su aplicación al diseñar las bases protésicas.
10. ¿Por qué medios se puede unir una base acrílica a la estructura?
11. Para unir la base de resina acrílica a la estructura se emplea un conector menor en forma de escalera. ¿Este conector menor debe ser rígido o flexible? ¿Por qué sí o por qué no?
12. ¿Es importante que el conector menor de una base protésica de resina acrílica en extensión esté localizado en ambos lados, vestibular y lingual, de la cresta residual? Explíquelo.
13. Para conectar la base de resina a un conector mayor, ¿es preferible el tipo de escalones separados al de rejilla cerrada? ¿Por qué?
14. Cómo calcular sencillamente la extensión distal del conector menor que une la base acrílica al conector mayor.
15. En las bases protésicas de resina acrílica, el conector menor debe quedar totalmente incluido en la resina. ¿Qué espesor de resina acrílica se necesita entre la cresta residual y el conector menor para poder retocar la base, en caso necesario?
16. En este capítulo se han dado nueve requisitos para las bases protésicas ideales. Señale seis de ellos.
17. Las bases metálicas tienen varias ventajas sobre las acrílicas, como la conductividad térmica y la seguridad de permanencia de la forma. ¿Cuáles son las otras ventajas?
18. ¿Cuáles son las indicaciones y contraindicaciones de las bases metálicas?
19. ¿El modelado funcional de las mejillas y la lengua se logra mejor con una base acrílica o de metal? ¿Por qué?
20. El rebasado de las bases en extensión es necesario para restablecer el soporte de las bases protésicas. ¿Podría ser un factor importante al seleccionar el material de la dentadura? Arguméntelo.
21. ¿Cómo se puede saber si una base protésica necesita un rebase?
22. ¿Qué significa la palabra *rompefuerzas* en las prótesis parciales removibles?
23. ¿Por qué medios los elementos retentivos de un rompefuerzas se pueden separar de *los movimientos de una base en extensión*?
24. Los rompefuerzas se dividen en dos grandes grupos. Dé dos ejemplos de cada uno.

Materiał chroniony prawem autorskim

Materiał chroniony prawem autorskim

10

PRINCIPIOS DE DISEÑO DE PRÓTESIS PARCIALES REMOVIBLES

Diferencias en el soporte protésico y su influencia en el diseño
Diferencias entre los dos tipos principales de prótesis parciales removibles
Diferencias en el soporte
Toma de impresiones
Diferencias en el diseño de los ganchos
Conceptos esenciales en el diseño de las prótesis parciales
Componentes de las prótesis parciales
Dientes de soporte
Cresta de soporte
Conectores mayores y menores
Retenedores directos en las prótesis parciales dentosoportadas
Retenedores directos en las prótesis parciales con extensiones distales
Componentes de estabilización
Plano guía
Retenedores indirectos
Ejemplos del enfoque sistemático del diseño
Prótesis parcial removible de clase III
Prótesis parciales removibles de clase I de Kennedy con extensiones distales bilaterales
Prótesis parciales removibles de clase II de Kennedy
Otras consideraciones que influyen en el diseño
Empleo de una barra partida para el soporte de una prótesis
Anclaje con resortes o clips internos
Recubrimiento de pilares como soporte de bases protésicas
Empleo de componentes parciales para mejorar el soporte
Ayuda a la autoevaluación

DIFERENCIAS EN EL SOPORTE PROTÉSICO Y SU INFLUENCIA EN EL DISEÑO

En el Capítulo 4 se estudiaron algunas consideraciones biomecánicas en el diseño de las prótesis parciales removibles. La lógica al diseñar las dentaduras parciales se basa en la selección estratégica de las diversas partes que la componen, con objeto de controlar los movimientos de la prótesis sometida a cargas funcionales. Estos requerimientos están, generalmente, en función de la forma dentosopotada o dentomucosoportada de la dentadura.

En las prótesis dentosoportadas, el movimiento potencial es menor porque los dientes oponen resistencia a la carga funcional. Los dientes no presentan grandes variaciones en su aptitud de soporte y, en consecuencia, los diseños varían poco, aunque el grado de soporte óseo, la relación corona/raíz, la morfología de la corona y la raíz, y el número y posición de los dientes en las arcadas en relación con los espacios edéntulos obliguen a ciertas variaciones en el diseño de las prótesis según sean dentosoportadas o dentomucosoportadas. En las prótesis dentomucosoportadas, la cresta residual (hueso alveolar remanente y tejido conjuntivo cubierto por la mucosa) presenta un potencial de soporte bastante versátil. El hueso alveolar subyacente muestra no sólo una forma sumamente variable después de las extracciones, sino que va cambiando con el tiempo. Como el hueso alveolar se modifica por la pérdida de los dientes, el tejido conjuntivo y la mucosa sufren cambios, con riesgo de que aparezcan lesiones inflamatorias por presión. Esta variabilidad potencial del tejido de soporte complica el diseño de las prótesis dentomucosoportadas porque, a pesar de la eficacia del soporte que ofrecen los dientes en la limitación de movimientos, la reacción de la cresta residual frente a las fuerzas funcionales es sumamente variable y puede ocasionar cierta movilidad. Por ello es interesante conocer las fuerzas funcionales que se pueden generar en la arcada opuesta y su influencia en la estabilidad de las dentaduras.

Materiał chroniony prawem autorskim

En el diseño de las dentaduras parciales influyen en gran medida los factores relacionados con la posición de los dientes de la arcada opuesta, la existencia y naturaleza del soporte de las prótesis de la arcada opuesta, y las posibilidades de establecer una oclusión armoniosa. La posición de los dientes opuestos y la posibilidad de que originen fuerzas que caigan por fuera de los soportes principales pueden introducir fuerzas de palanca que desplacen la prótesis. Este efecto es variable y depende en gran medida de la naturaleza de la oclusión opuesta, ya que las fuerzas oclusales difieren entre los dientes naturales, las dentaduras parciales removibles y las dentaduras completas. En general, las dentaduras parciales removibles opuestas a dientes naturales requieren más soporte y estabilización por la alta demanda de carga funcional a que se ven sometidas, y las relaciones oclusales en la máxima intercuspidación deben quedar generosamente disipadas por las unidades de soporte.

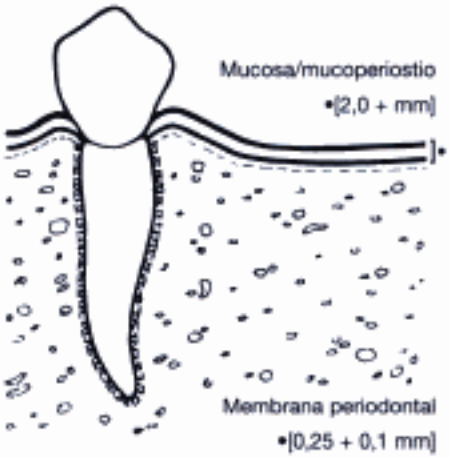

Figura 10-2 La distorsión de los tejidos que recubren la cresta edéntula es aproximadamente de 500 μm bajo una fuerza de 4 newtons, mientras que bajo la misma fuerza los pilares muestran una intrusión de unos 20 μm.

DIFERENCIAS ENTRE LOS DOS TIPOS PRINCIPALES DE PRÓTESIS PARCIALES REMOVIBLES

Según lo visto, existen dos grandes tipos de prótesis parciales removibles. Entre las dentaduras de clases I y II de Kennedy aparecen ciertas diferencias, y lo mismo ocurre con la clase III. La primera discrepancia se refiere a la forma de soporte de cada una. La clase I y el lado de extensión distal de la clase II basan el soporte principal en los tejidos recubiertos por la base protésica, y el soporte secundario en los dientes pilares (Figuras 10-1, *A* y 10-2). La clase III confía todo el soporte a los dientes pilares (Figuras 10-1, *B* y 10-2).

En segundo lugar, y por razones relacionadas directamente con el tipo de soporte, la toma de impresiones y el registro de las arcadas varían en cada caso.

En tercer lugar en las dentaduras parciales con extensiones distales se requiere algún tipo de retención indirecta, mientras que en la clase III dentosoportada no existen bases en extensión que se puedan levantar por la acción de los alimentos pegajosos ni se puedan hundir contra la cresta de la dentadura, ya que en estos casos los retenedores directos de los pilares aseguran cada extremo de la base protésica. Las dentaduras parciales dentosoportadas no experimentan rotación alrededor de una línea de fulcro como las dentaduras con extensiones distales.

En cuarto lugar, la forma del soporte de las extensiones distales obliga a emplear materiales que se puedan rebasar para compensar los cambios tisulares. Normalmente en estos casos se emplea resina acrílica. Por otra

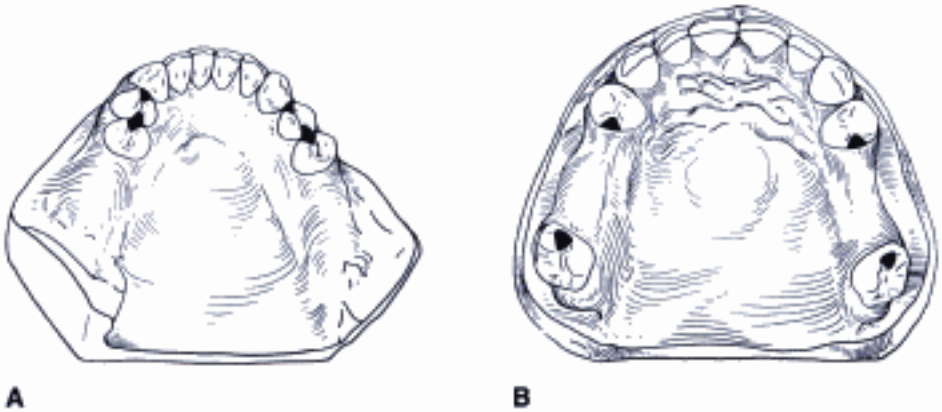

Figura 10-1 **A,** arcada parcialmente edéntula de la clase I de Kennedy. El principal soporte de la base protésica radica en las crestas residuales; el soporte dental de los apoyos oclusales es efectivo solamente en la parte anterior de cada base. **B,** arcada edéntula de la clase III de Kennedy, modificación 1, con soporte dental total. La prótesis parcial removible construida para esta arcada está totalmente soportada por apoyos encajados en lechos adecuadamente preparados en los pilares.

Materiał chroniony prawem autorskim

parte, las dentaduras parciales de clase III, como están totalmente dentosoportadas, no necesitan rebasados excepto cuando la pérdida de contacto ocasione situaciones antiestéticas, incómodas o antihigiénicas. Las bases metálicas son las empleadas con más frecuencia en las prótesis dentosoportadas, ya que no se acostumbran a rebasar.

Diferencias en el soporte

El mayor soporte de las extensiones distales deriva de la cresta residual recubierta por tejido conjuntivo. La extensión y el contorno de la cresta residual determinan notablemente la cantidad de soporte y estabilidad disponibles (Figura 10-3). Algunas zonas de la cresta residual se mantienen firmes, con desplazamiento limitado, mientras que otras zonas son más desplazables, según el espesor y la estructura de los tejidos que recubren el hueso alveolar residual. El movimiento de las bases sometidas a función determina la eficacia oclusal de la dentadura parcial, así como el grado en que el pilar se ve sometido a las fuerzas de torsión y balanceo.

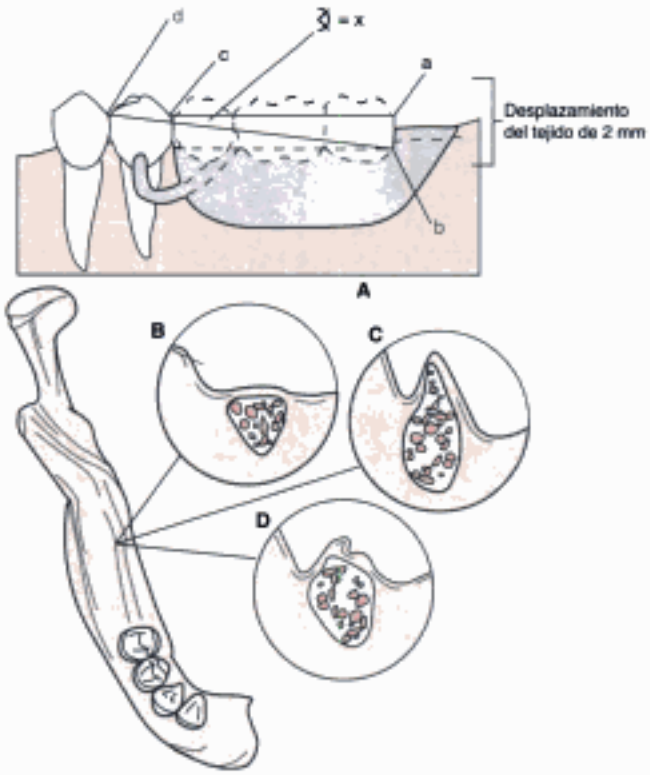

Figura 10-3 **A,** cuanto más larga es la zona edéntula cubierta por la base protésica, mayor es la acción de palanca sobre los pilares. Si la base en extensión es de 30 mm (ac) y el desplazamiento de los tejidos de 2 mm (ab), la cantidad de movimiento de la placa proximal del plano guía será aproximadamente de 0,25 mm: [$\alpha = \sqrt{(ab)^2 + (ac)^2}$]; arco de la tangente ab/ad = x/cd (2/30 = x/3,75 = 0,25 mm). **B,** la cresta plana proporciona buen soporte y mala estabilidad. **C,** los bordes agudos proporcionan mal soporte y estabilidad dudosa. **D,** el desplazamiento de los tejidos de la cresta proporciona mal soporte y mala estabilidad.

Toma de impresiones

Las impresiones para elaborar prótesis parciales deben cumplir los dos requisitos siguientes:

1. La forma anatómica y las relaciones de los dientes remanentes de la arcada y de los tejidos blandos vecinos deben quedar rigurosamente registradas para que la dentadura no ejerza presión sobre ellas más allá de sus límites fisiológicos. Para ello se requiere un material de impresión que no ocasione distorsiones permanentes al extraerlo de la boca especialmente en concavidades y surcos. Los materiales elásticos para impresiones como los hidrocoloides irreversibles (alginato), las bases elásticas de mercaptanos (Thiokol), las siliconas (de condensación y adición) y los poliéteres, son los que cumplen mejor este propósito.
2. Bajo las extensiones distales de la prótesis parcial debe quedar registrada la forma de soporte o funcional de los tejidos blandos, para que las zonas firmes se utilicen como apoyo primario del estrés y los tejidos fácilmente desplazables no queden sobrecargados. Solamente así se obtendrá el máximo soporte para las bases protésicas, y para conseguirlo se requiere un material de impresión que sea capaz de desplazar suficientemente los tejidos para registrar adecuadamente la forma de soporte o funcional de la cresta residual. Con este objetivo se puede emplear cera fluida a la temperatura de la boca o cualquier material de impresión de fluidez alta (goma elástica, silicona o poliéteres en una cubeta individual bien adaptada). Tambien se pueden emplear las pastas de óxido de cinc-eugenol, aunque solamente en las impresiones que incluyan bases en extensión (ver Capítulo 15).

Ningún material de impresión cumple satisfactoriamente los dos requisitos vistos. El registro conjunto de la forma anatómica de los dientes y de las estructuras de soporte proporciona un soporte inadecuado para las bases en extensión, porque el modelo no representa las formas óptimas armonizadas, que requieren que la cresta residual esté en relación de soporte funcional con los dientes. Este soporte coordinado maximiza la capacidad de sustento de la arcada y minimiza el movimiento de la prótesis parcial sometida a función.

Diferencias en el diseño de los ganchos

La quinta diferencia entre los dos tipos principales de dentaduras parciales removibles radica en las necesidades de retención directa.

Las dentaduras parciales dentosoportadas, totalmente sustentadas por los pilares, se retienen y estabilizan por un gancho colocado en cada extremo del espacio edéntulo. Como este tipo de prótesis no se mueve bajo función (dentro de las limitaciones fisiológicas de los complejos de soporte dental), el único requerimiento de estos ganchos es que tengan la suficiente flexibilidad en los procesos de colocación y retirada de la prótesis, al

Materiał chroniony prawem autorskim

atravesar la altura de máximo contorno al aproximarse o escapar de una zona retentiva. En la posición terminal el gancho retentivo debe permanecer pasivo y no flexionarse, excepto cuando encaje en el área retentiva del diente para resistir la fuerza vertical de desalojo.

Para conseguir este objetivo se acostumbran a emplear brazos retentivos colados, que pueden ser de tipo circunferencial, originados en el cuerpo del gancho y que abordan la zona retentiva desde oclusal; o de tipo barra, originados en la base de la dentadura y que alcanzan la zona retentiva desde gingival. Cada uno de estos tipos de ganchos colados tiene sus ventajas y desventajas.

En las dentaduras parciales combinadas dentosoportadas y mucosoportadas, para anticiparse al movimiento funcional de las bases en extensión, el retenedor directo adyacente a la extensión distal cumple otra función además de resistir el desplazamiento vertical. Por la falta de soporte dental distal, la base protésica se hunde al estar sometida a función proporcionalmente a la calidad (de desplazamiento) del tejido de soporte, la exactitud de la base de la dentadura y la fuerza oclusal total aplicada. Debido al movimiento hacia los tejidos, los elementos del gancho que contactan con una zona retentiva mesial al fulcro de la extensión distal (con frecuencia observado en los apoyos distales) deberían flexionarse suficientemente y disipar así el estrés que de otra forma se transmitiría directamente al diente pilar como una fuerza de palanca. Por otra parte, los ganchos con apoyo mesial no transmiten demasiado estrés a los pilares por la reducción de las fuerzas de palanca, que aparece al cambiar la posición del fulcro. Con esto se cumple el propósito de reducir o «romper» el estrés; de aquí el término de *rompefuerzas*, un concepto que se acostumbra a incorporar en las prótesis parciales con distintas variaciones. Algunos dentistas creen firmemente que un rompefuerzas es el mejor método para prevenir la transmisión de fuerzas de palanca a los pilares. Otros profesionales aseguran con la misma convicción que lo mejor en estos casos son los brazos de alambre forjado o los retenedores en barra, más sencillos y más fáciles de aplicar. Un brazo retentivo de alambre forjado flexiona en todas direcciones con más facilidad que los brazos colados de media caña y, por tanto, puede disipar con más eficacia el estrés que se transmitiría a los pilares. Las limitaciones de los rompefuerzas se detallan en el Capítulo 9.

Sin embargo, solamente se puede construir con alambre forjado el brazo retentivo circunferencial. La reciprocidad y la estabilización contra los movimientos laterales y de torsión precisan elementos colados rígidos, que componen el resto del gancho. Esto recibe el nombre de *gancho combinado*, porque combina los materiales colados con los forjados dentro del retenedor directo. Se emplea con frecuencia en los pilares terminales de las dentaduras con extensiones distales, y está indicado cuando existe una zona retentiva mesiovestibular pero no distovestibular, o en presencia de un grueso repliegue de tejido por cervical y vestibular al diente pilar. Es importante recordar que la extensión y el tipo de material contribuyen a la flexibilidad de los brazos de los ganchos. Teniendo en cuenta las propiedades físicas de los materiales, un brazo retentivo de alambre forjado corto puede resultar un elemento destructivo por su poca flexibilidad, comparado con un brazo más largo. Sin embargo, además de su mayor flexibilidad en comparación con el gancho circunferencial colado, el gancho combinado ofrece ventajas adicionales por su ajuste, contacto mínimo con el diente y estética agradable, que justifican su empleo en ciertos diseños de prótesis dentosoportadas.

La cantidad de estrés transmitido a la cresta edéntula de soporte y a los dientes pilares depende de: (1) la dirección y la magnitud de la fuerza; (2) la longitud del brazo de palanca de la base protésica; (3) la calidad de la resistencia (soporte de la cresta edéntula y de los dientes naturales remanentes), y (4) el diseño de la dentadura parcial. Como se ha comentado en el Capítulo 7, la localización de los apoyos, el diseño de los conectores menores, su relación con los correspondientes planos guía y la localización de los brazos retentivos son factores que influyen en el funcionamiento de los complejos retentivos en forma de gancho. Cuanto mayor es el área de contacto de cada conector menor con su correspondiente plano guía, más horizontal será la distribución de la fuerza (Figura 10-4).

CONCEPTOS ESENCIALES EN EL DISEÑO DE LAS PRÓTESIS PARCIALES

El diseño de la estructura de una prótesis parcial se debe realizar de una forma sistemática y proyectada sobre el modelo de estudio siguiendo estos preceptos protésicos: dónde está soportada la prótesis, cómo está conectado el soporte, cómo está retenida la prótesis, cómo se conectan la retención y el soporte, y cómo está conectado el soporte de la base edéntula.

Para realizar el diseño, lo primero que hay que hacer es determinar en qué forma va a ser soportada la dentadura parcial. En una prótesis totalmente dentosoportada, la localización ideal de las unidades de soporte (*apoyos*) está en los lechos oclusales previamente preparados en el cíngulo o en la superficie incisal de los pilares adyacentes a cada espacio edéntulo (ver Figura 10-1, *B*). El tipo de apoyo y la cantidad de soporte requerida se basan en la interpretación de los datos diagnósticos del paciente. Para valorar el soporte potencial que puede proporcionar un pilar, se debe tener en cuenta lo siguiente: (1) salud periodontal; (2) morfologías de la corona y la raíz; (3) relación corona/raíz; (4) índice óseo de la zona (cómo ha respondido el diente a estrés previos); (5) localización del diente en la arcada; (6) relación del diente con otras unidades de soporte (longitud del espacio edéntulo), y (7) la dentición opuesta. (Para pro-

Materiał chroniony prawem autorskim

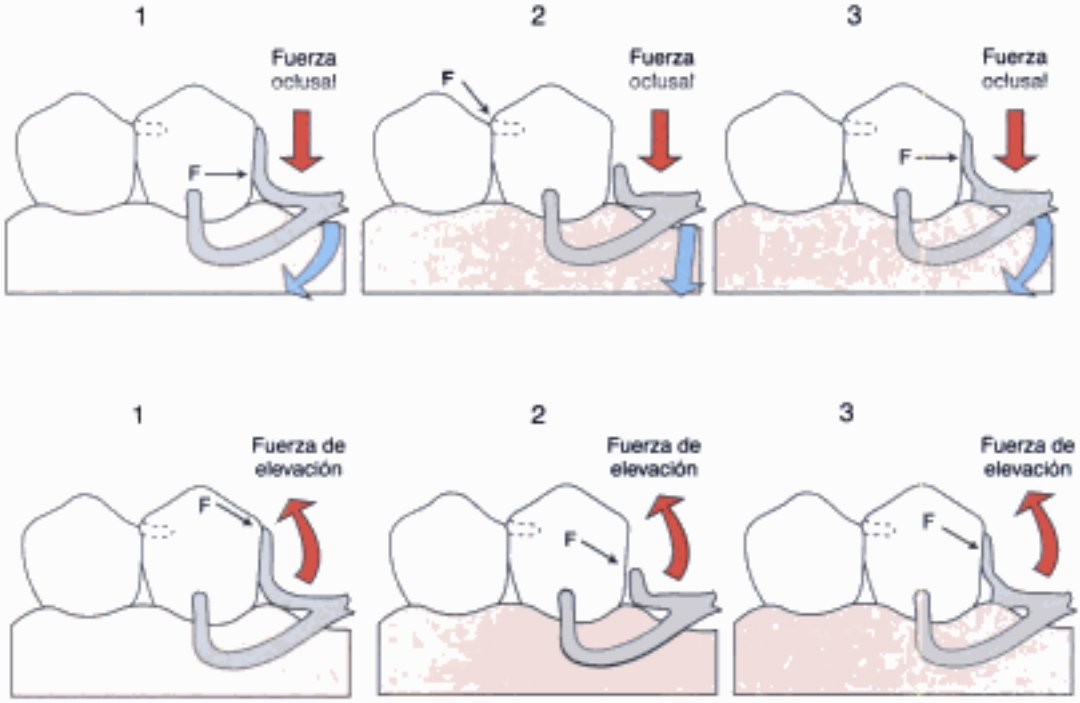

Figura 10-4 *1*, el contacto máximo del conector menor de la placa proximal con el plano guía ofrece una distribución del estrés más horizontal en los pilares. *2*, el contacto mínimo o la separación del conector menor con el plano guía ocasiona rotación alrededor del fulcro localizado en el apoyo mesiooclusal, con una distribución más vertical del estrés sobre la cresta. *3*, el conector menor contacta con el plano guía desde la cresta marginal hasta la unión de los tercios medio y gingival de los pilares, y distribuye la carga verticalmente sobre la cresta y horizontalmente sobre los pilares. *F*, es la localización del fulcro de movimiento de la base de extensión distal.

fundizar con más detalle en estas consideraciones, revisar los Capítulos 6 y 12.)

En las dentaduras parciales dento y mucosoportadas, merecen la misma atención los dientes pilares. Sin embargo, un soporte equiparable debe provenir de las crestas edéntulas. En la evaluación del soporte potencial disponible en las áreas edéntulas se tomará en consideración lo siguiente: (1) calidad de la cresta residual, que incluye el contorno, la calidad del hueso de soporte (cómo ha respondido el hueso a estrés previos) y la calidad de la mucosa de soporte; (2) extensión de la cresta residual a cubrir por la base protésica; (3) tipo y fidelidad de las impresiones; (4) precisión de las bases protésicas; (5) diseño de las partes componentes de la estructura, y (6) previsión de la carga oclusal. En el Capítulo 16 se ofrece una detallada explicación del soporte de los tejidos de las dentaduras parciales con bases en extensión.

Las bases protésicas adyacentes a los dientes pilares son esencialmente dentosoportadas. Al alejarse de los pilares se vuelven más mucosoportadas. Por consiguiente, el diseño de las dentaduras parciales debe ser el adecuado para distribuir equitativamente las fuerzas funcionales entre los dientes pilares y los tejidos de soporte de la cresta edéntula. El control en la distribución del soporte se consigue gracias a la localización de las unidades de soporte (*apoyos*) en los pilares principales y al diseño de los conectores menores adyacentes a las áreas edéntulas, para que contacten con los planos guía de manera que dispersen equilibradamente las cargas funcionales entre los dientes y las unidades de soporte tisular (ver Figura 10-4).

El segundo paso en el diseño de construcción de las prótesis parciales es la conexión de los dientes con las unidades de soporte tisulares. El diseño y la localización de los conectores mayores y menores siguiendo los principios básicos y los conceptos presentados en el Capítulo 5 facilitan esta conexión. Los conectores mayores deben ser rígidos para que las fuerzas aplicadas en cualquier punto de la dentadura se puedan distribuir eficazmente por las estructuras de soporte. Los conectores menores que se originan en el conector mayor lo hacen posible al transferir el estrés funcional a cada pilar a través de su conexión con el correspondiente apoyo y, al mismo tiempo, transfieren el efecto de los retenedores, apoyos y componentes estabilizadores a la dentición remanente y a toda la arcada dental.

Materiał chroniony prawem autorskim

El tercer paso es determinar cómo va a quedar retenida la dentadura parcial. La retención debe ser suficiente para resistir razonablemente las fuerzas de desalojo. Como se demostraba en el Capítulo 7, la retención se logra por la colocación de los elementos de retención mecánica (*ganchos*) en los dientes pilares, y por el íntimo contacto de la base protésica y los conectores mayores con los tejidos subyacentes. La clave del éxito al seleccionar un gancho determinado está en elegir el que: (1) evite la transmisión directa a los pilares de las fuerzas de balanceo y torsión; (2) cumpla los principios básicos del diseño con la localización definitiva de sus componentes correctamente situados en las superficies de los dientes pilares; (3) proporcione retención contra fuerzas de desalojo razonables, y (4) sea compatible con la localización de las zonas de retención, el contorno de los tejidos y la estética deseada por el paciente. La localización de la zona retentiva es el factor más importante al seleccionar el gancho, y para lograrlo, en muchas ocasiones, se requiere modelar y modificar los dientes pilares para que acomoden el gancho elegido en la zona más adecuada.

La importancia relativa de la retención se ha esclarecido con los resultados obtenidos en los ensayos clínicos de diferentes diseños protésicos (K. Kapur). Un estudio clínico aleatorio de 5 años de duración de los dos diseños básicos de dentaduras parciales removibles (uno con apoyo, placa proximal y barra el I [RPI], y otro con gancho circunferencial), no ha mostrado cambios en nueve componentes de salud periodontal de los dientes pilares en ninguno de los dos diseños al cabo de 60 meses. Los resultados globales indican que los dos diseños no difieren en cuanto a índices de éxito, mantenimiento y efectos sobre los pilares. Por consiguiente, una dentadura parcial removible bien construida, soportada por pilares favorables, buenas crestas residuales preparadas, y mantenidos adecuadamente, en un paciente con buena higiene dental es la mayor garantía de éxito en el tratamiento.

El cuarto paso es la conexión de las unidades de retención a las unidades de soporte. Si los retenedores directos e indirectos están bien diseñados, deben estar unidos rígidamente al conector mayor. Los criterios de selección, localización y diseño son los mismos que los de la conexión entre los dientes y las unidades de soporte tisular.

El quinto y último paso de esta metodología sistematizada es delimitar y unir el área edéntula a los componentes ya establecidos y diseñados. En el Capítulo 9 se describen detalladamente las características que aseguran la rigidez del material de las bases protésicas sin interferir en la colocación de los dientes.

COMPONENTES DE LAS PRÓTESIS PARCIALES

Todas las dentaduras parciales tienen dos cosas en común: (1) deben estar soportadas por estructuras orales y (2) deben quedar retenidas contra fuerzas razonables de desalojo.

En las dentaduras parciales de clase III de Kennedy se precisan tres componentes: el soporte proporcionado por apoyos, los conectores (componentes estabilizadores) y los retenedores.

Las dentaduras parciales que no disfrutan de soporte dental en cada extremo del espacio edéntulo también necesitan estar sustentadas. Pero en esta situación el soporte viene en mayor grado de los dientes y la cresta residual, y no de los dientes en exclusiva. Se trata de un soporte compuesto, y la prótesis se debe concebir de forma que el soporte resilente de la cresta edéntula esté coordinado con el soporte más rígido de los pilares. Los factores esenciales –soporte, conectores y retenedores– deben estar diseñados y elaborados cuidadosamente teniendo en cuenta el movimiento propio de las bases protésicas mucosoportadas. Además, se deben observar tres factores adicionales:

1. Se debe obtener el mejor soporte posible del tejido resilente que cubre la cresta edéntula, y, aunque el área cubierta por la base protésica es un factor contribuyente, es más importante en este caso la técnica empleada en la impresión que el diseño propiamente dicho.
2. El método de retención directa debe tener en cuenta el inevitable movimiento hacia los tejidos de las bases en extensión distal sometidas al estrés de la masticación y la oclusión. Los retenedores directos se deben diseñar de forma que la carga oclusal se transmita directamente al eje largo del diente pilar y no en forma de palanca.
3. La dentadura parcial con una o dos bases en extensión distal se debe diseñar de forma que minimice el movimiento de levantamiento de las bases. Esto se considera muchas veces una retención indirecta, y está en relación con el eje de rotación que pasa por las áreas de los apoyos de los pilares principales (ver Capítulo 8). Sin embargo, la retención de la propia base de la dentadura parcial removible puede evitar ese movimiento y, en estos casos, la retención se puede considerar directa o indirecta.

Dientes de soporte

El soporte de las prótesis parciales removibles por dientes pilares depende del soporte alveolar de estos dientes, la morfología de la corona y la raíz, la rigidez de la estructura de la dentadura parcial, y el diseño de los apoyos oclusales. Mediante las interpretaciones clínicas y radiográficas, el profesional puede evaluar los pilares y decidir si pueden proporcionar el soporte adecuado. En ocasiones, es aconsejable la ferulización de uno o más dientes, bien con prótesis parciales fijas o bien soldando dos o más restauraciones individuales. En otros casos, un diente puede estar demasiado débil para utilizarse como soporte, y será mejor extraerlo si

Materiał chroniony prawem autorskim

con ello se consigue un mejor soporte del diente adyacente.

Una vez decididos los pilares, el profesional debe preparar y restaurar los dientes pilares para conseguir el diseño ideal de la dentadura parcial. Esto incluye la forma de los lechos para los apoyos oclusales, que se pueden preparar en esmalte firme o con materiales de restauración que puedan resistir el estrés funcional y el desgaste por los diversos componentes de las prótesis parciales. No se puede responsabilizar al técnico de laboratorio de la preparación inadecuada de los pilares ni de los apoyos oclusales. Por otra parte, al técnico solamente se le puede culpar si no respeta los límites o no incluye todas las áreas preparadas. Si el profesional ha reducido suficientemente la cresta marginal para que el lecho del apoyo no interfiera con los dientes opuestos, y se ha registrado y dibujado fielmente en el modelo de trabajo, no hay excusa para que el apoyo oclusal de la dentadura parcial no tenga la forma adecuada.

Cresta de soporte

El soporte de las dentaduras parciales removibles dentosoportadas o dentosoportadas con modificación de espacio depende totalmente de los pilares a través de sus apoyos. El soporte de las dentaduras con extensiones distales depende principalmente de los tejidos blandos y del hueso alveolar residual de la base en extensión distal. En este último caso, el soporte de descanso es efectivo solamente en el pilar distal de la base protésica.

La efectividad de los tejidos de soporte depende de seis factores: (1) la calidad de la cresta residual; (2) la extensión de la cresta residual cubierta por la base protésica; (3) el tipo y fidelidad de la impresión; (4) la exactitud de las bases protésicas; (5) el diseño de los componentes de la estructura metálica, y (6) la carga oclusal aplicada.

La calidad de la cresta residual no se puede alterar excepto para mejorarla con acondicionadores de tejidos, o modificarla con intervención quirúrgica. Estas modificaciones son necesarias casi siempre, pero pocas veces se realizan.

La exactitud de la técnica de impresión está totalmente en manos del dentista, y el objetivo principal de cualquier técnica debe ser obtener el máximo recubrimiento de los tejidos de soporte en las áreas primarias de sobrecarga. Para conseguirlo hay que comprender biológicamente lo que sucede bajo la extensión distal cuando se aplica una carga oclusal.

La fidelidad de la base protésica depende de los materiales elegidos y de la exactitud de las técnicas empleadas. Las bases inexactas e imprecisas son perjudiciales e influyen negativamente en el soporte de las prótesis. Se elegirán los materiales y las técnicas que aseguren la mejor estabilidad dimensional.

La carga oclusal total aplicada a la cresta residual se puede modificar reduciendo el área de contacto oclusal, empleando menos, más estrechos y adecuadamente remodelados dientes artificiales (Figura 10-5).

Las dentaduras parciales con extensión distal son las únicas en las que el soporte reside en los pilares, que son comparativamente firmes, y en los tejidos blandos que recubren el hueso, que pueden ser comparativamente dúctiles bajo fuerzas oclusales. La resilencia de los tejidos, que se desplazan y deforman por la carga oclusal, es incapaz de proporcionar el mismo soporte que los pilares. El problema se complica en los casos en que el paciente posee dientes naturales que ejercen una carga oclusal mucho más intensa sobre los tejidos de soporte que en los casos totalmente edéntulos. El daño que sufre la cresta edéntula se hace especialmente evidente cuando tiene como oponentes dientes anteriores remanentes con contactos tanto en posición céntrica como excéntrica.

El registro de los tejidos de la cresta en posición de reposo o no funcional no muestra el soporte combinado que requieren las dentaduras soportadas conjuntamente por tejidos blandos y duros. En las impresiones de extensiones distales se deben observar tres factores: (1) el material debe registrar los tejidos que recubren las áreas primarias de sobrecarga en su forma de soporte o funcional; (2) excepto las zonas que despiertan estrés primario, los tejidos en las áreas de asiento con las bases protésicas deben quedar registrados en su forma anatómica, y (3) el área total recubierta por la impresión debe ser suficiente para distribuir las cargas en una zona tan grande como lo permitan los bordes tisulares. Es la aplicación del principio de las raquetas de caminar por la nieve.

Cuando se comparan modelos de trabajo con bases de extensión de la misma dentadura, uno obtenido de forma anatómica estática y otro de forma funcional, impresionan las diferencias topográficas que existen (Figura 10-6). Una base protésica funcional es, generalmente, menos irregular y cubre un área mayor que la obtenida de forma estática anatómica. Por otra parte y más importante es el hecho de que una base protésica obtenida de forma anatómica tiene menos estabilidad bajo las fuerzas de rotación y torsión que las bases protésicas procesadas a partir de formas funcionales, y no son capaces de mantener sus relaciones oclusales con los dientes antagonistas. Colocando tiras de cera blanda y haciendo cerrar la boca al paciente, se comprueba que el equilibrio de la oclusión se mantiene más tiempo con la base protésica que si se logra de forma funcional. Por el contrario, en las bases obtenidas de forma anatómica, existe un «asentamiento» más rápido de la base protésica, y los contactos oclusales se distribuyen por los dientes naturales solamente. Estas dentaduras son incapaces no solamente de distribuir la carga oclusal equitativamente, sino que además ocasionan un movimiento de rotación que daña a los dientes pilares y a las estructuras que recubren.

Materiał chroniony prawem autorskim

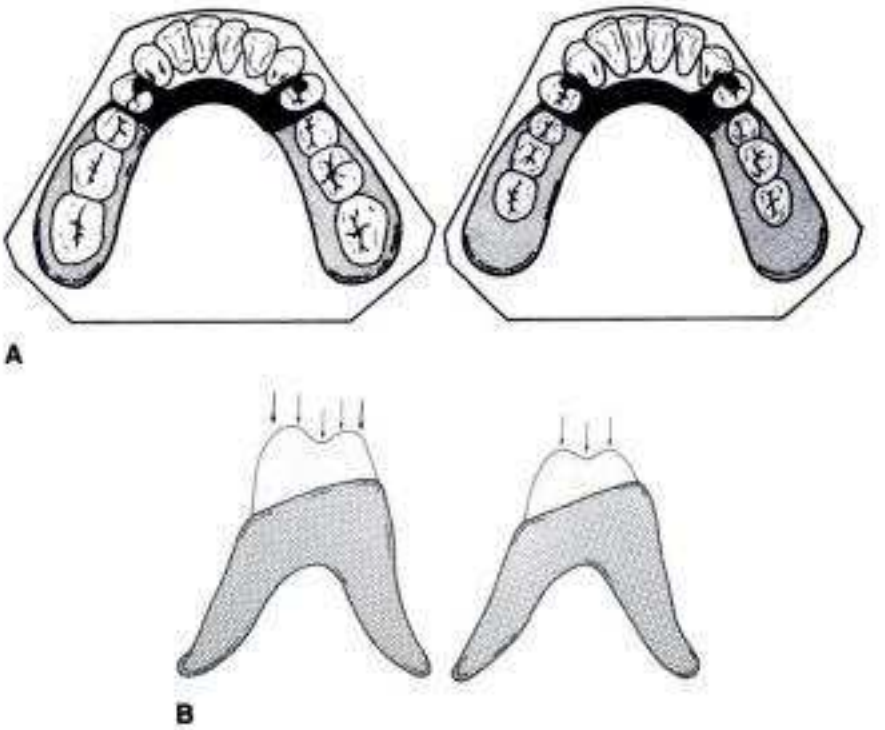

Figura 10-5 **A,** la fuerza oclusal total aplicada se puede reducir utilizando dientes posteriores comparativamente más pequeños representados en la imagen derecha. **B,** al reducir la tabla oclusal se requiere menos fuerza muscular para triturar el bolo alimenticio y, por consiguiente, se reducen las fuerzas en las estructuras orales de soporte.

A

B

Figura 10-6 **A,** modelo de una arcada mandibular parcialmente edéntula representando la forma anatómica o estática de la cresta residual. Impresión tomada con una cubeta estándar e hidrocoloide irreversible. **B,** impresión que registra la forma de soporte o funcional de la cresta residual tomada con una cubeta individual, que determina la situación de los tejidos y de los bordes definitivos.

Conectores mayores y menores

Los conectores mayores son unidades de la dentadura parcial que conectan las partes de la prótesis de un lado de la arcada con las del lado opuesto. Los conectores menores se originan en el conector mayor y se unen con otras partes de la dentadura, de forma que conectan los

Material chroniony prawem autorskim

dientes con las unidades de soporte tisular. El conector mayor debe estar adecuadamente colocado en relación con los tejidos móviles y la encía y ser rígido, para distribuir apropiadamente las fuerzas hacia y desde los componentes de soporte.

El conector de barra lingual se debe ahusar superiormente con sección de media pera y alivio suficiente, aunque no excesivo, sobre los tejidos que recubre. La adición de un retenedor de barra continua o una extensión lingual no altera el diseño básico de la barra lingual, y se hará solamente para añadir soporte, estabilización, rigidez y protección a los dientes anteriores sin necesidad de conectores ni retenedores indirectos. El acabado del borde inferior tanto de la barra lingual como de la placa lingual debe quedar suavemente redondeado para evitar la irritación de los tejidos subyacentes cuando la dentadura se mueve, aunque sea bajo una ligera función.

La placa lingual está indicada cuando los dientes inferiores anteriores estén debilitados por enfermedad periodontal, y así mismo en la clase I de Kennedy cuando se necesita una resistencia adicional contra las fuerzas de rotación a causa de una reabsorción excesiva de la cresta residual. También está indicada cuando el suelo de la boca queda tan cerca del borde gingival de los dientes anteriores que no se puede colocar adecuadamente una barra lingual rígida sin comprimir los tejidos gingivales.

Con una buena higiene oral los tejidos bajo la barra lingual permanecen sanos y no aparecen efectos nocivos sobre la mucosa recubierta por el metal. No obstante, en cualquier punto que el metal cruce los márgenes gingivales y la encía adyacente se deben colocar alivios. Los alivios excesivos no son buenos porque los tejidos tienden a llenar el vacío que queda, generando un sobrecrecimiento tisular anormal. La cantidad de alivio será la mínima necesaria para evitar la compresión gingival.

El empleo de la barra continua no ofrece muchas ventajas sobre la placa lingual. Cuando la placa lingual puede quedar visible a través de los espacios interdentales, se puede elegir la barra continua solamente por razones estéticas. En casos de diastema único, la placa lingual se puede recortar para evitar la visualización del metal, sin que por ello pierda su utilidad.

La rigidez del conector palatino mayor es tan importante como su localización y diseño, y lo mismo ocurre con las barras linguales. El conector palatino en U está raramente justificado, excepto en los casos de un torus palatino inoperable que se extienda hasta la unión del paladar duro con el blando. No se puede aprobar el empleo rutinario de una barra palatina estrecha simple. El conector mayor en forma de banda palatina anteroposterior ofrece una solidez adecuada si no comprime los tejidos. Con frecuencia es preferible el conector mayor palatino ancho y anatómico por su rigidez, mejor aceptación por el paciente y mayor estabilidad sin dañar a los tejidos. Además con este tipo de conector se consigue una retención directa-indirecta que, a veces, elimina la necesidad de retenedores indirectos separados.

Retenedores directos en las prótesis parciales dentosoportadas

En estos casos, los retenedores indirectos cumplen solamente dos funciones: retener las prótesis contra las fuerzas de desalojo sin lesionar los pilares, y ayudar a resistir la tendencia de la dentadura a desplazarse en sentido horizontal. La prótesis no se puede mover hacia los tejidos por los apoyos de los componentes retentivos. No puede existir separación de los tejidos y, por consiguiente, no hay rotación alrededor de un fulcro porque el retenedor directo asegura el componente retentivo.

Se aceptan todos los tipos de retenedores directos mientras no perjudiquen los pilares. En las prótesis dentosoportadas son ideales los retenedores intracoronales (a fricción) que ofrecen una estética que no se consigue con los retenedores extracoronales (ganchos). No obstante, los retenedores circunferenciales y en barra tienen una eficacia mecánica y resultan más económicos que los retenedores intracoronales, razón por la que se emplean con más profusión.

Las zonas vulnerables de los pilares se deben proteger con restauraciones con cualquiera de los tipos de retenedores. El retenedor en gancho no debe comprimir los tejidos gingivales. El gancho no debe ejercer un torque excesivo, sobre el diente pilar al colocar y retirar la prótesis y debe quedar localizado a la mínima distancia del área retentiva del diente. Así mismo, el diseño debe procurar el grosor más exiguo y el menor contacto con el pilar.

El gancho con un brazo en barra se debe emplear solamente cuando el área de retención queda cerca del margen gingival del diente y no se requiere un bloqueo tisular excesivo. No se empleará si el gancho está colocado alto, si el vestíbulo es muy estrecho o si el espacio que queda bajo la barra es discutible debido al bloqueo por estructuras tisulares. Si estas últimas son excesivas se puede recurrir a remodelar el pilar y emplear algún tipo de retenedor directo circunferencial.

Retenedores directos en las prótesis parciales con extensiones distales

Los retenedores de las extensiones distales, además de retener la prótesis, deben tener capacidad de flexionarse y desacoplarse cuando la base protésica se desplace hacia el tejido durante la función. De esta forma, el retenedor directo actúa como un rompefuerzas. Los rompefuerzas mecánicos cumplen la misma función a expensas de la estabilización horizontal; por ello, cuando se emplean, los flancos de la dentadura deben ser capaces de evitar el movimiento horizontal. Los ganchos diseñados con flexión del brazo retentivo cumplen el mismo propósito que los rompefuerzas mecánicos, sin sacrificar la estabilización horizontal y con menos complicaciones técnicas.

Materiał chroniony prawem autorskim

Al evaluar la habilidad de un gancho como rompefuerzas hay que darse cuenta de que flexionarse en un plano no es suficiente. El brazo del gancho, se debe poder flexionar libremente en cualquier dirección que exija el estrés aplicado. Los voluminosos brazos colados de media caña no lo consiguen, ni tampoco un gancho abrazado a un entrante en un lado del diente alejado de la base protésica. Los ganchos redondos ahusados ofrecen las ventajas de mayor flexibilidad, menor contacto con el diente y mejor estética. Si los dientes pilares están convenientemente preparados, el tejido de soporte es correcto y el paciente mantiene una higiene oral adecuada en los pilares adyacentes a la base en extensión, se puede utilizar la combinación de un gancho circunferencial con el brazo retentivo de alambre forjado ahusado, o bien un gancho en barra o circunferencial convenientemente diseñado.

Componentes de estabilización

Los componentes de estabilización de la estructura de una prótesis parcial removible, son los elementos rígidos que ayudan a la estabilización de la dentadura contra el movimiento horizontal. El objetivo de todos los componentes de estabilización es distribuir el estrés equilibradamente por todos los dientes de soporte sin sobrecargar ninguno. Los conectores menores que unen los apoyos y los ganchos con el conector mayor actúan como componentes estabilizadores.

Todos los conectores menores que contactan con la superficie de los dientes en sentido vertical (y todos los brazos recíprocos de los ganchos) se conducen como componentes estabilizadores. Es preciso que el conector menor tenga grosor suficiente para dar rigidez y, al mismo tiempo, el mínimo volumen para no molestar a la lengua. Esto se consigue confinándolo en las troneras interdentales siempre que sea posible. Cuando los conectores menores se localizan en las superficies verticales de los dientes, es mejor que estas últimas sean paralelas a la vía de inserción. Si se trata de una prótesis colada, los patrones de cera deben estar paralelizados antes de proceder al colado.

Se ha propuesto una modificación de conector menor que se coloca en el centro de la superficie lingual del pilar, alegando que reduce la cantidad de tejido gingival recubierto y que facilita la contención y la guía durante la colocación. Entre sus desventajas están la invasión del espacio para la lengua, los bordes más manifiestos, y el mayor espacio que queda entre el conector y el pilar. No obstante, esta modificación combinada con un diseño bien meditado puede beneficiar a la salud periodontal de los pilares y utilizarse con prudencia en algunos pacientes.

Los brazos recíprocos deben ser rígidos y quedar por oclusal de la línea de máximo contorno de los pilares, sin ser retentivos. Su rigidez establece la reciprocidad con los brazos retentivos opuestos, y previene el movimiento horizontal de la prótesis bajo el estrés funcional. Para que los brazos recíprocos queden convenientemente situados, se requiere con frecuencia reducir las superficies de los dientes que los soportan para aumentar el área supracontorno.

Cuando se emplean restauraciones coronales es conveniente tallar un lecho o repisa lingual en la corona, para que se asiente el brazo del gancho lingual recíproco. Esto permite el empleo de brazos más anchos y restaura el contorno natural del diente, al tiempo que mantiene su fuerza y rigidez (ver Capítulo 14).

Plano guía

El término *plano guía* se refiere a dos o más superficies verticales paralelas en los dientes pilares diseñadas para dirigir la prótesis durante su inserción y remoción. Una vez se ha decidido la vía de inserción más favorable, se preparan las superficies axiales de los dientes pilares paralelas a la vía de inserción y también entre sí. Los planos guía pueden contactar con varios componentes de la dentadura parcial (el cuerpo de un retenedor directo extracoronal, el brazo estabilizador de un retenedor directo, una parte del conector menor de un retenedor indirecto), o bien con un conector menor diseñado específicamente para establecer contacto con la superficie del plano guía.

Las funciones de las superficies de los planos guía son las siguientes: (1) ofrecer una vía de entrada y salida a la prótesis (para eliminar la tensión nociva sobre los dientes y la estructura de soporte); (2) asegurar las funciones de reciprocidad, estabilización y de componentes retentivos (retención contra las fuerzas de desalojo), de retención cuando las fuerzas de desalojo no son paralelas a la vía de remoción y de estabilización contra la rotación horizontal, y (3) evitar el atrapamiento de alimentos entre los pilares y los componentes de la dentadura.

Las superficies de los planos guía deben quedar tan paralelas al eje mayor del diente pilar como sea posible. La mayor eficacia de los planos guía se consigue cuando se colocan en varios pilares de la arcada (preferiblemente en más de dos dientes) y en las posiciones más separadas posibles, especialmente si se dispone de más de una superficie axial común de los pilares (Figura 10-7).

Como norma general, las superficies guía deben abarcar la mitad de la anchura que existe entre las puntas de las cúspides vestibulares y linguales adyacentes, o un tercio de la distancia vestibulolingual del diente. Se deben extender verticalmente unos dos tercios de la longitud del esmalte de la corona desde la cresta marginal, en dirección cervical. Al preparar los planos guía se debe tener especial cuidado en no crear líneas-ángulo vestibulares o linguales (Figura 10-8). Dado que los brazos retentivos o estabilizadores de los retenedores directos se pueden originar en la zona de un plano guía, la preparación en línea-ángulo podría debilitar uno o los dos componentes del complejo del gancho.

Un plano guía debe estar situado en la superficie del pilar adyacente a una zona edéntula. Sin embargo, si los planos guía de un pilar único adyacente a una base en

Materiał chroniony prawem autorskim

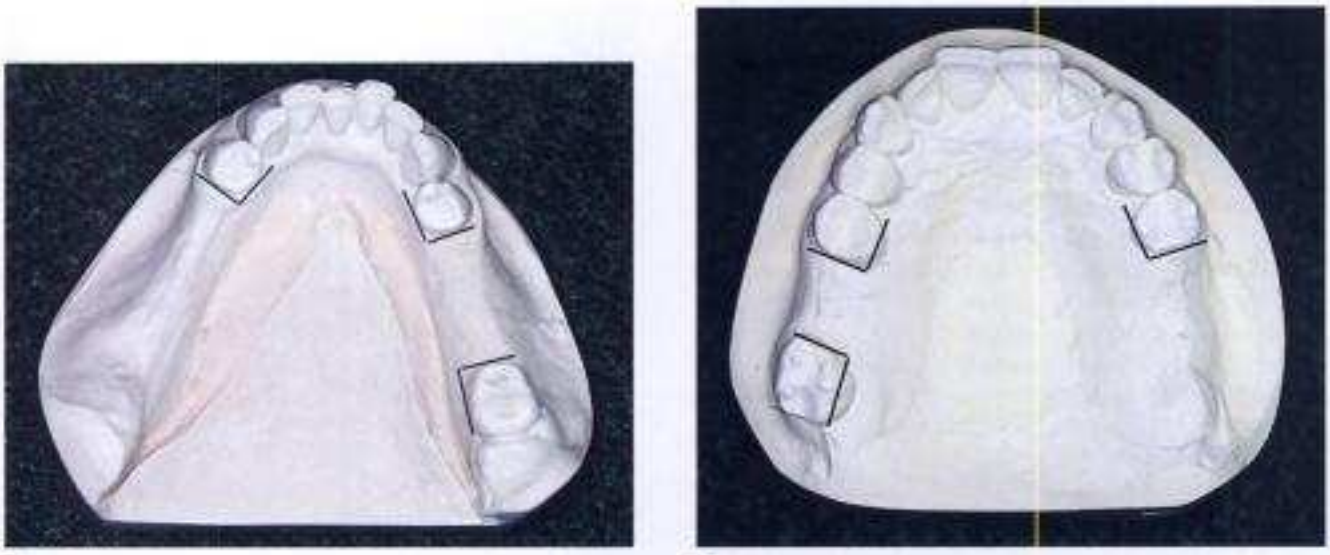

A B

Figura 10-7 **A,** proyecto para las superficies de los planos guía señaladas con líneas situadas en las respectivas superficies de los pilares de la arcada mandibular. Estas superficies deben quedar paralelas verticalmente a la vía de inserción. No obstante, las superficies de los planos guía que no estén paralelas en el mismo plano horizontal sino ligeramente divergentes, aumentan la resistencia cruzada contra la rotación horizontal de la dentadura. **B,** la localización de planos guía en la arcada maxilar es semejante a la anterior. En esta clase II, modificación 1, para maximizar la estabilidad se pueden emplear las superficies proximales y palatinas.

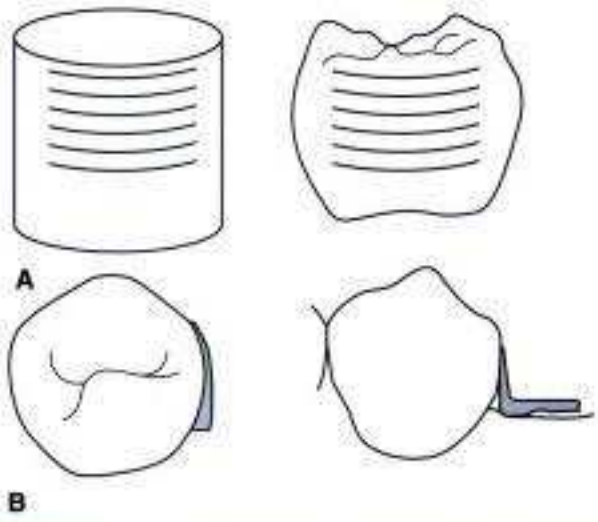

Figura 10-8 **A,** la superficie de los planos guía debe ser parecida a un objeto cilíndrico, lisa, continua y con ángulos redondeados. **B,** el conector menor en contacto con el plano guía tiene la misma curvatura que esta superficie. En una proyección oclusal, se adelgaza vestibularmente a partir de su porción lingual más gruesa, con lo que se consigue un contacto más íntimo entre el pilar y el diente artificial. Desde la cara vestibular el conector menor contacta con el esmalte en dos tercios aproximadamente de su superficie proximal.

extensión están encavados entre sí, es inevitable que aparezcan fuerzas de torsión (Figura 10-9).

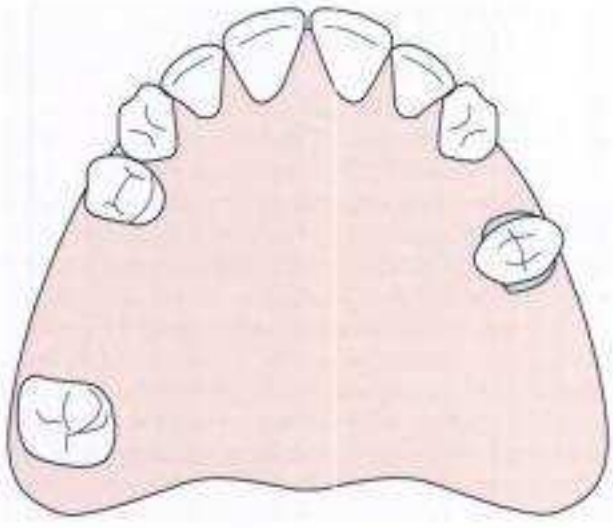

Figura 10-9 En un pilar aislado no se deben preparar planos guía encavados entre sí. Los conectores menores de la estructura (áreas grises) provocarían una tensión excesiva en los pilares cuando la prótesis rotara verticalmente tanto superior como inferiormente.

Materiał chroniony prawem autorskim

Retenedores indirectos

Un retenedor indirecto se debe colocar lo más anteriormente posible a la línea de fulcro como lo permita un adecuado soporte dental si tiene que funcionar de manera que el retenedor directo restrinja el movimiento de separación de la extensión distal. Se debe colocar en lechos preparados en pilares capaces de resistir las fuerzas que reciban. No puede funcionar eficazmente en superficies dentales inclinadas y, por tanto, no se aplicarán nunca en incisivos aislados débiles. Para este fin se pueden utilizar los caninos o premolares, preparando los lechos para los apoyos con el mismo esmero que en cualquier otro lugar. El apoyo incisal o lingual de los dientes anteriores se puede preparar en esmalte firme o en una restauración del diente.

La segunda finalidad de los retenedores indirectos es la de servir de soporte al conector mayor, y evitar que las barras linguales largas o los conectores mayores palatinos se hundan en los tejidos. Aunque no se precise retención indirecta, estos soportes auxiliares a veces están indicados.

Contrariamente a lo que se cree, las barras cingulares y las placas linguales no actúan por sí mismas como retenedores indirectos, puesto que al estar localizadas en superficies inclinadas actúan más como fuerzas ortodóncicas que como soportes de dentaduras parciales. Cuando se utiliza una barra cingular o un placa lingual, se deben colocar siempre apoyos terminales en cada extremo para estabilizar la prótesis y evitar el movimiento ortodóncico de los dientes con los que contacta. Estos apoyos terminales pueden actuar como retenedores indirectos, pero su funcionamiento sería el mismo aunque no se colocara la barra continua o la placa lingual.

EJEMPLOS DEL ENFOQUE SISTEMÁTICO DEL DISEÑO

Prótesis parcial removible de clase III

Las dentaduras de clase III de Kennedy (Figuras 10-10 y 10-11) totalmente dentosoportadas se construyen para acoplarse a las superficies obtenidas con la forma anatómica de los dientes y las estructuras vecinas. No precisan ninguna impresión funcional de los tejidos de la cresta ni retención indirecta. Se pueden emplear ganchos colados en barra circunferenciales o ganchos combinados, según se hayan podido modificar las superficies de los dientes pilares (planos guía, apoyos y contornos para la colocación adecuada de los brazos del gancho). Si no es previsible un posterior rebasado –como en el caso de extracciones recientes– la base protésica se puede construir de metal, ya que presenta varias ventajas. Las dentaduras parciales de clase III representan con frecuencia una ayuda valiosa en los tratamientos periodontales por su influencia estabilizadora de los dientes remanentes.

Figura 10-10 Prótesis parcial removible maxilar de clase III, modificación 1. El diseño consta de un conector palatino simple que une un espacio dental único con otro espacio con dos dientes. La impresión de los espacios con modificación no requiere que los tejidos queden registrados en su forma funcional. El conector mayor palatino en banda es poco voluminoso y sería más cómodo que una barra más gruesa.

Figura 10-11 Espacio modificado en una arcada maxilar de clase III con un retenedor colado de barra en I y otro circunferencial. Este espacio modificado solamente requiere impresión anatómica.

Prótesis parciales removibles de clase I de Kennedy con extensiones distales bilaterales

Una clase I con extensión bilateral distal es tan diferente como puedan serlo dos restauraciones dentales de la clase III (ver Figura 10-1). Como su soporte principal depende de los tejidos sobre los que descansa la base protésica, las dentaduras parciales de clase I derivadas de una impresión simple anatómica de la cresta no pueden proporcionar soporte uniforme ni adecuado. Des-

Materiał chroniony prawem autorskim

graciadamente, muchas dentaduras parciales de clase I se construyen sobre un único modelo obtenido con hidrocoloides. En estos casos, tanto los pilares como la cresta residual sufren, porque las cargas oclusales que actúan sobre los dientes remanentes se ven incrementadas por la falta de soporte posterior adecuado.

Muchos profesionales reconocen la necesidad de obtener impresiones que registren la forma de soporte de la cresta residual mediante óxidos metálicos, materiales elásticos o siliconas. Estos materiales, en realidad, solamente registran la forma anatómica estática de la cresta, excepto cuando el diseño especial de la cubeta de impresión permite registrar las áreas de sobrecarga bajo fuerzas simuladas. Otros profesionales prefieren colocar una base bien adaptada a la forma anatómica de la cresta que se mantenga en contacto con los dientes remanentes mientras se ejerce presión sobre ella, obteniendo así un soporte funcional. Existen dentistas que están convencidos de que una cera apropiadamente elaborada a la temperatura de la boca desplazaría solamente los tejidos no aptos para el soporte de la base protésica, y emplean una segunda impresión de cera para registrar la forma de soporte, o funcional, de la cresta edéntula. Todas las impresiones están influenciadas por la consistencia del material empleado y la presión hidráulica que ejerce su confinamiento en la cubeta de impresión.

Prótesis parciales removibles de clase II de Kennedy

Las dentaduras parciales de clase II de Kennedy (Figuras 10-12 y 10-13) en realidad son una combinación de prótesis dento y mucosoportadas. La base de extensión distal debe registrar el tejido en forma de soporte o forma dinámica, mientras que en las bases dentosoportadas basta el registro anatómico o estático de la cresta. Se precisa retención indirecta, que en ocasiones la puede proporcionar satisfactoriamente el pilar anterior de la zona dentosoportada. Si se requiere retención adicional, se debe proyectar y situar adecuadamente.

Figura 10-12 Prótesis parcial removible mandibular de clase II con base en extensión distal. En los tres pilares se utilizaron coronas paralelizadas. En el primer premolar izquierdo existía una anfractuosidad tisular cervical a la superficie vestibular con falta de zona retentiva en la superficie distovestibular, por lo que se utilizó un retenedor de alambre forjado (*ahusado*).

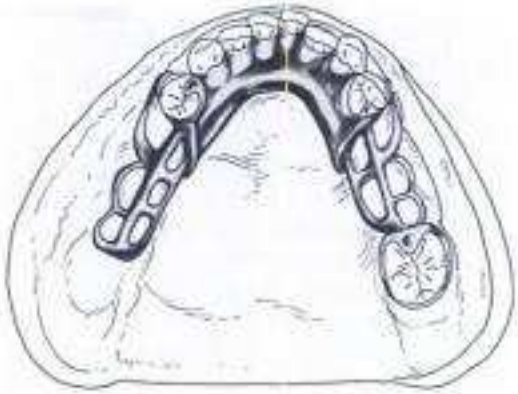

Figura 10-13 Arcada mandibular parcialmente edéntula de clase II, modificación 1. En ambos premolares se han empleado brazos retentivos en barra cuyos extremos encajan en zonas retentivas distovestibulares. De esta forma las fuerzas de palanca sobre los premolares son mucho menos probables que si se hubieran utilizado brazos circunferenciales con retención en la zona mesiovestibular.

En el lado dentosoportado se acostumbran a emplear ganchos colados. Sin embargo, en el lado mucosoportado se pueden utilizar los brazos retentivos de alambre forjado para reducir la fuerza de torsión sobre el pilar adyacente a la extensión distal (ver Figura 10-15). También se puede emplear un gancho circunferencial que encaje en una zona retentiva mesiovestibular del pilar anterior del espacio modificado dentosoportado; pero si el pilar no se ha preparado convenientemente o el tejido de la base en extensión no es el adecuado, pueden aparecer fuerzas de palanca de primer género. En estos casos parece más lógico utilizar un retenedor en barra que encaje en una zona retentiva distovestibular (ver Figura 10-16). El retenedor en barra estaría contraindicado si existiera un repliegue tisular muy marcado o se dispusiera solamente de una zona retentiva mesiovestibular en el pilar anterior. Entonces sería mejor utilizar un retenedor directo combinado con el brazo retentivo de alambre forjado ahusado. Se deben conocer perfectamente las ventajas y desventajas de cada tipo de gancho para poder decidir en cada momento el retenedor más adecuado para cada pilar.

Los pasos seguidos en la elaboración de las dentaduras parciales de clase II son semejantes a los de la clase I, excepto en que la base distal en extensión se acostumbra a construir en resina acrílica, mientras que la base protésica de la zona dentosoportada suele ser metálica. Esto es posible porque la cresta residual de la zona dentosoportada no sustenta la dentadura, y no es frecuente que necesite rebasado posterior.

Materiał chroniony prawem autorskim

OTRAS CONSIDERACIONES QUE INFLUYEN EN EL DISEÑO

No se debe escatimar ningún esfuerzo para conseguir el mejor soporte utilizando los pilares que bordean los espacios edéntulos. Con ello no solamente se consigue librar a la cresta residual del estrés de soporte, sino que también se simplifica considerablemente el diseño de la estructura. Para conseguir este objetivo se dispone de barras partidas, anclajes con resortes o clips internos, recubrimientos totales o parciales de los pilares, componentes parciales e implantes.

Empleo de una barra partida para el soporte de una prótesis

En el Capítulo 14 se contempla la ausencia de dientes anteriores, y se acepta que la mejor forma de reemplazarlos es con una prótesis fija. De dicho capítulo destacamos lo siguiente: «Desde el punto de vista biomecánico... una dentadura parcial removible debe reemplazar solamente los dientes posteriores ausentes, una vez se han restituido los dientes restantes mediante prótesis fijas».

En ocasiones, por la gran extensión del espacio edéntulo, la pérdida por reabsorción de una cantidad considerable de cresta, accidente, cirugía, excesivo espacio vertical o factores estéticos (necesidad de añadir un diente a la estructura de la prótesis parcial), es necesario reemplazar varios dientes anteriores con una dentadura parcial removible, pues las circunstancias comentadas no aconsejan una prótesis fija. En tales situaciones se tratará de conseguir el mejor soporte, generalmente a través de apoyos linguales u oclusales o ambos a la vez, sobre los dientes naturales adyacentes; pero si el espacio edéntulo es demasiado grande para ser soportado por los dientes vecinos, se deben emplear otros métodos.

Es posible diseñar una barra-férula anterior anclada a los pilares adyacentes de forma que éstos queden firmemente sujetos, y descansando suavemente en los tejidos gingivales de soporte de la dentadura (Figura 10-14). El tipo de retenedores y su número, como ocurre en las prótesis fijas, dependerán de la extensión del espacio edéntulo, y del soporte y estabilidad que ofrecen los pilares. Con independencia del tipo de retenedor, la barra de conexión debe ser de una aleación rígida colada, o una barra comercial prefabricada colada sobre los pilares o soldada sobre ellos.

El tamaño de la barra ferulizadora depende de la longitud de la brecha. Los espacios largos requieren barras más rígidas (calibre 10) que los espacios cortos (calibre 13). Si la barra se va a soldar, es conveniente construir retenciones en las superficies proximales de los pilares, para que la barra penetre en estas zonas y quede retenida por la soldadura.

Como las aleaciones de cromo-cobalto son las que ofrecen más rigidez, es preferible utilizar una barra de este material y soldarla posteriormente a los pilares. El conjunto completo (pilares y barra de conexión) se cementa permanentemente a los dientes pilares, como si se tratara de una prótesis fija. Posteriormente, se toma la impresión y se obtiene un modelo de trabajo que reproduzca fielmente los contornos de los pilares y de la barra-férula. La estructura metálica de la dentadura se construye con el conector mayor y los conectores menores extendiéndose sobre la barra y los pilares. Para el anclaje de la resina acrílica se incorpora el sistema que consideremos más idóneo (Figura 10-14, *B* y *C*). Cuando la prótesis sea dentosoportada, la barra-férula se puede curvar siguiendo la forma de la cresta residual, como se aprecia en la Figura 10-17, *A*. Sin embargo en las extensiones distales –por la rotación vertical de la dentadura– se debe procurar que la barra no provoque torsiones en los pilares de soporte (Figura 10-15). Los contornos proximales de los pilares adyacentes a la barra deben quedar paralelos a la vía de inserción, con lo que se logran tres objetivos: (1) permiten alinear adecuadamente los dientes artificiales; (2) ayudan a prevenir la rotación horizontal, y (3) actúan como planos guía para dirigir la dentadura en los movimientos de inserción y remoción.

Es aconsejable colocar la barra-férula inmediatamente por lingual de la cresta residual para poder alinear estéticamente los dientes artificiales. El resultado final de este tipo de prótesis es sumamente satisfactorio desde el punto de vista del soporte, retención y estabilidad junto con sus indudables ventajas estéticas (Figura 10-16).

Anclaje con resortes o clips internos

Los anclajes con resortes o clips internos, también llamados caballetes, difieren de la barra-férula en que proporcionan soporte y retención a través de una barra conectora (Figura 10-17).

Existen varios patrones plásticos de barras conectoras prefabricadas que se pueden adaptar a la longitud deseada y posteriormente colar en aleaciones metálicas. Los anclajes internos están disponibles en varias aleaciones metálicas y en nailon resistente. Para construir una barra con anclaje hecho a medida, la barra se debe colar con un cono de cera de calibre 10 o 13. El colado debe quedar separado o descansar ligeramente sobre los tejidos. La retención se obtiene con clips o caballetes de retención prefabricados de metal o nailon, que se contornean adaptándolos a la barra y quedan retenidos en huecos metálicos prefabricados o incluidos parcialmente en la resina acrílica de la base protésica mediante conos o asas retentivas.

Materiał chroniony prawem autorskim

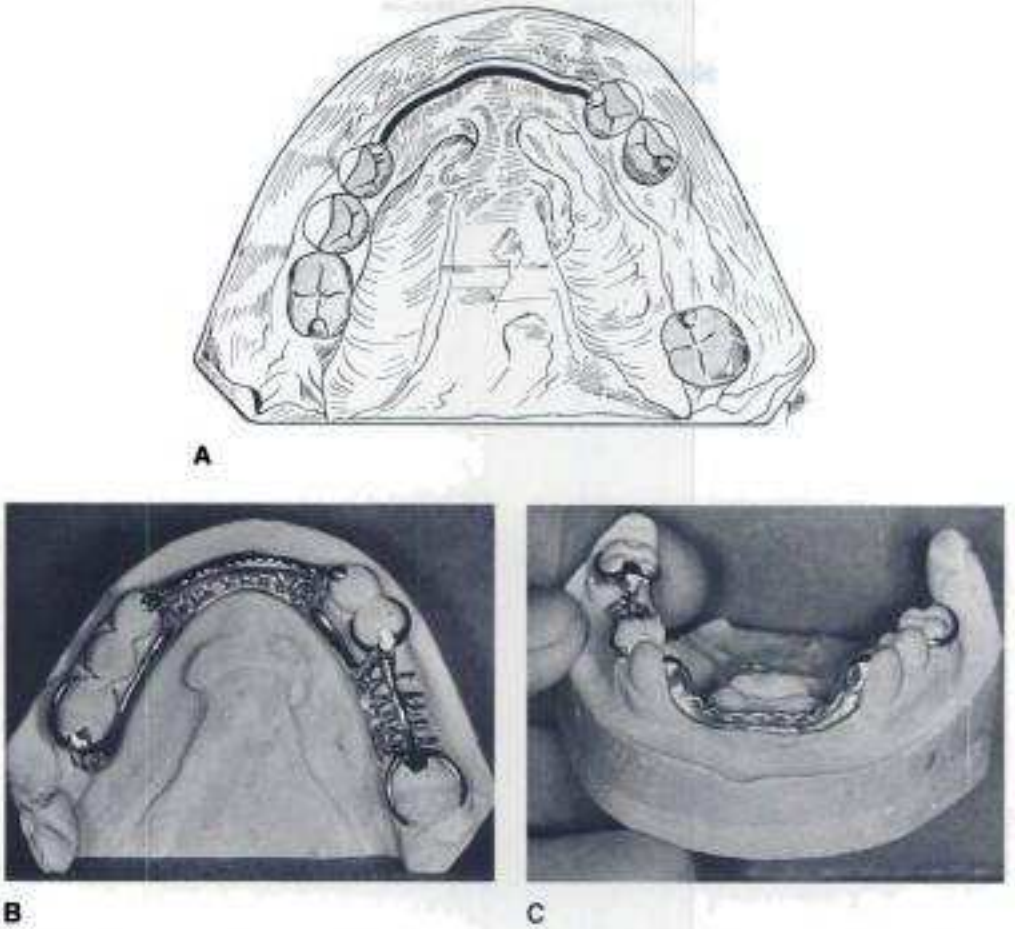

Figura 10-14 **A,** barra-férula unida a pilares dobles en ambos lados de la arcada. Se puede construir en aleación de oro reforzado, pero, por su rigidez, es más aconsejable emplear la misma aleación que la estructura metálica de la prótesis. La barra se puede incrustar en preparaciones adecuadas talladas en los pilares o unirse con soldadura eléctrica. **B** y **C,** estructura metálica diseñada para cubrir y ser soportada por la barra-férula. En **B** no existe conector mayor en las zonas edéntulas.

El anclaje interno con clips o caballetes proporciona soporte, estabilidad y retención para el área de modificación anterior, y elimina los apoyos oclusales y los ganchos retentivos de los pilares adyacentes.

Recubrimiento de pilares como soporte de bases protésicas

Habría que evitar por todos los medios la necesidad de una prótesis removible con extensión distal. En ocasiones, es posible salvar las raíces y una porción de corona de un molar fracturado mediante un tratamiento endodóncico. Un molar condenado por razones periodontales a ser extraído se puede conservar combinando tratamiento periodontal y endodóncico y reduciendo la altura de la corona clínica hasta el nivel de la encía. En ocasiones, aparece un molar extruido por falta del antagonista, hasta el punto en que no es posible restaurarlo con una corona y obtener una oclusión armónica. Tampoco es raro encontrar un molar tan inclinado anteriormente que no sirve como pilar a menos que se talle drásticamente.

En dientes se deben considerar como posible soporte. Con tratamiento endodóncico y preparación de la corona, reduciéndola y dándole una ligeramente elevada forma de cúpula, se puede lograr una alternativa a la base en extensión (Figura 10-18). En la sección de Lecturas recomendadas el lector encontrará información sobre prótesis y sobredentaduras con recubrimiento de pilares (libros de texto y pilares retenedores).

Materiał chroniony prawem autorskim

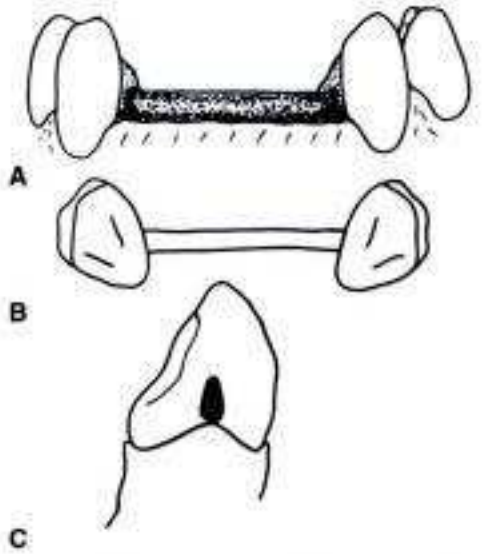

Figura 10-15 **A,** la barra debe ser lo más redondeada u ovoide posible. Al construir y colocar la barra se debe posibilitar el empleo de la seda dental para que el paciente mantenga la higiene apropiada. **B,** vista desde arriba, la barra discurre en línea recta entre los pilares. Este detalle es particularmente importante pues contrarresta las fuerzas de torsión sobre los pilares en la rotación funcional de la dentadura. **C,** la sección sagital de la barra muestra la forma redondeada y su contacto puntiforme con la cresta residual. Toda la superficie de la barra se puede limpiar fácilmente con seda dental. La forma de pera *(en la sección transversal)* permite la rotación de la prótesis sin resistencia ni torsión apreciables.

Figura 10-16 Caninos inferiores e incisivos laterales ferulizados con una barra. La longevidad de estos incisivos se ve incrementada por la ferulización, que además proporciona estabilidad a la dentadura. Los tejidos sufren un contacto mínimo debido a la forma redondeada del borde inferior. Las vertientes anterior y posterior de la barra deben ser compatibles con la vía de inserción de la prótesis.

A

B

C

Figura 10-17 **A,** los caninos se han endodonciado y ferulizado con una barra recta ligeramente elevada sobre la cresta residual. La retención que ofrece el molar izquierdo como pilar contribuye extraordinariamente a estabilizar la prótesis. **B,** superficie mucosa de la prótesis acabada con un anclaje de clip. **C,** dentaduras completa y parcial removible colocadas en la boca. (*Cortesía del Dr. Bernard Wilkie, Charlotte, NC.*)

Materiał chroniony prawem autorskim

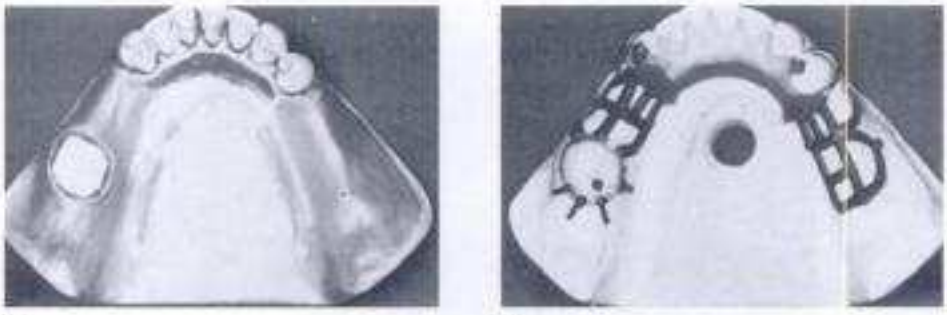

A B

Figura 10-18 **A,** el modelo de trabajo está preparado para duplicarlo en revestimiento y elaborar el patrón de cera de la prótesis parcial removible, soportada con un recubrimiento total del segundo molar, que no se ha podido restaurar con los métodos convencionales. Se ha endodonciado, y la corona ha quedado reducida a una cúpula ligeramente elevada. La cámara pulpar se ha rellenado con amalgama de plata. **B,** patrón de cera sobre el modelo de revestimiento con anclajes apropiados para la resina acrílica. Utilizando una corona recubierta se ha podido evitar una prótesis con extensiones distales bilaterales.

Empleo de componentes parciales para mejorar el soporte

Un componente parcial es una dentadura parcial removible en la que la estructura se diseña y construye en partes separadas. Los componentes de los dientes y tejidos de soporte se fabrican individualmente y se unen con resina acrílica de alta resistencia, obteniendo una unidad simple y rígida (Figura 10-19).

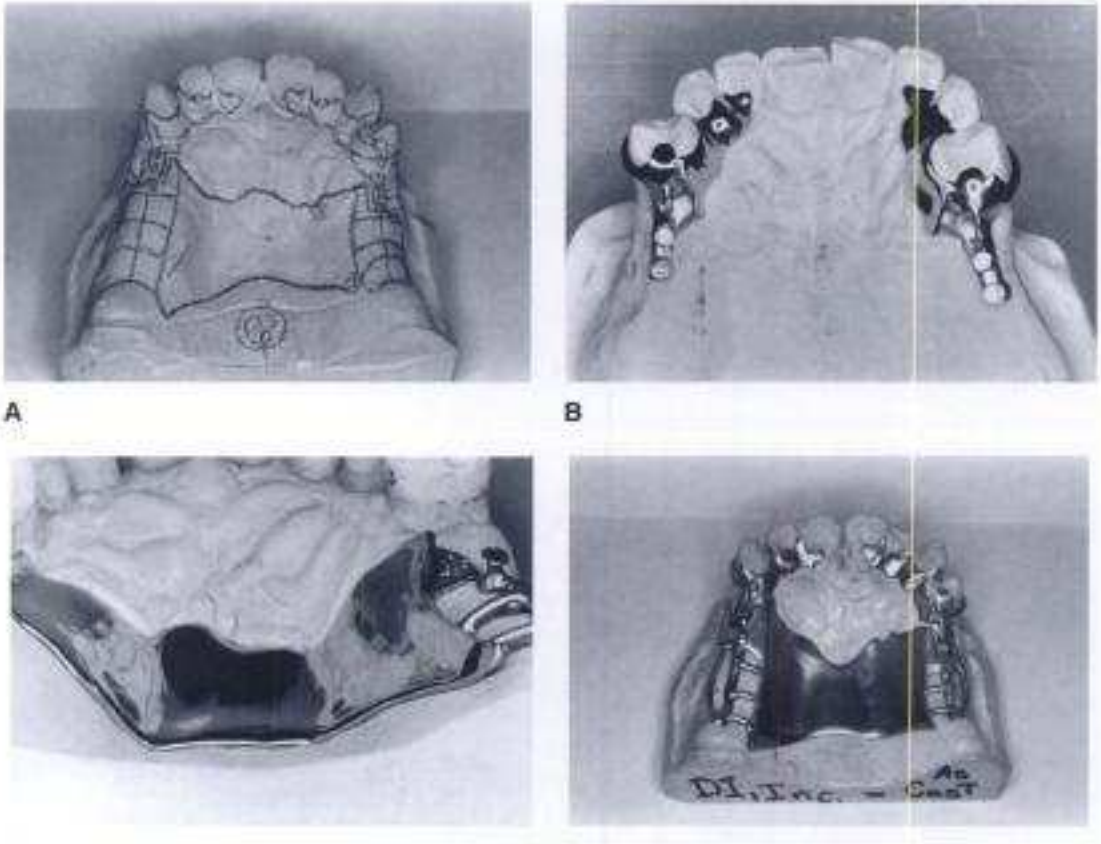

A B C D

Figura 10-19 **A,** diseño de los componentes de una dentadura parcial removible. **B,** componente dentosoportado, construido por separado, colocado en el modelo de trabajo. **C,** componente mucosoportado, construido por separado, colocado en el modelo de trabajo. **D,** componentes dento y mucosoportado unidos sobre el modelo.

Continúa

Material chroniony prawem autorskim

E

Figura 10-19 (*Cont.*) **E,** componentes unidos con resina de alto impacto. (*Cortesía de B.T. Cecconi, San Antonio, Tex.*)

AYUDA A LA AUTOEVALUACIÓN

1. Se han indicado al menos nueve factores que influyen en el diseño de una dentadura parcial removible. Indíquelos.
2. ¿Cómo se diseña una dentadura teniendo en cuenta la clasificación de la arcada a restaurar?
3. En realidad solamente existen dos tipos de dentaduras parciales removibles. ¿Cuáles son?
4. Como existen dos tipos básicos de dentaduras parciales removibles, es evidente que el profesional debe considerar: (1) la forma en que están soportadas; (2) el método de impresión; (3) la necesidad o no de retención indirecta, y (4) el empleo de un material que sea fácilmente rebasable. Escriba un artículo aproximado de 100 palabras de cada una de estas consideraciones.
5. ¿Qué es un plano guía?
6. ¿Cuáles son las tres funciones principales de las superficies de los planos guía que contactan con los conectores menores?
7. ¿Los planos guía preparados sobre el esmalte o sobre pilares deben ser plano o redondeados? ¿Por qué?
8. Dé una norma aproximada de las dimensiones de los planos guía proximales.
9. El diseño de los retenedores directos de las dentaduras dentosoportadas difiere de las que tienen bases en extensión. En estas últimas, ¿qué requerimientos, en relación con las zonas retentivas, deben poseer los retenedores directos (ganchos) de los pilares terminales cuando la dentadura se ve forzada a contactar enérgicamente con la cresta residual?
10. Nombre los componentes de la dentadura parcial removible que deben ser rígidos. Nombre los componentes que deben ser flexibles.
11. ¿Está de acuerdo en que, cuando está indicada, la prótesis fija es la restauración de elección, en vez de la prótesis removible? Dé un ejemplo y arguméntelo.
12. ¿Qué método se utiliza habitualmente para reemplazar un diente o dientes anteriores ausentes? Justifique la respuesta.
13. Cuando nos encontramos con una clase I de Kennedy en que faltan todos los molares y los primeros premolares, ¿se deberían reemplazar los primeros premolares con prótesis fijas en vez de restaurar los espacios con una dentadura removible? ¿Por qué?
14. El grado de estrés transmitido a las crestas edéntulas de soporte y a los pilares de las bases en extensión depende de cuatro factores. Uno de ellos es la longitud del brazo de palanca de las bases. Señale los otros tres y describa cómo influye cada uno en la transferencia del estrés.
15. Se ha presentado una metodología sistematizada para diseñar las dentaduras parciales removibles. Indique los pasos a realizar.
16. Al valorar el soporte potencial de los pilares en las dentaduras con extensiones distales, ¿qué características específicas se deben tener en cuenta?
17. Al valorar el soporte potencial de los tejidos de soporte de las crestas edéntulas de las bases en extensión, ¿qué características específicas se deben tener en cuenta?
18. En el diseño de las bases en extensión, ¿qué componentes se emplean para conectar las unidades de soporte? ¿Qué características deben tener cada una de ellas para distribuir eficazmente el estrés funcional a las unidades de soporte?
19. En el diseño de las dentaduras con bases en extensión, ¿cuándo se establece la forma de retención de la dentadura? ¿Cuáles son las claves para seleccionar con éxito los ganchos?
20. ¿Cómo se sabe cuándo se necesita incorporar la retención indirecta al diseño? En caso de necesidad,

Materiał chroniony prawem autorskim

¿dónde se debe localizar, y qué componentes se deben incluir para que actúen como retenedores indirectos?

21. ¿Cuál es el último paso en la metodología sistematizada del diseño? ¿Debe tener algún requisito especial? Si es así, ¿cuál es?
22. ¿Qué es una barra-férula?
23. Dibuje una barra-férula en proyección frontal, horizontal y sagital. Apunte las dimensiones y las relaciones de la barra con los tejidos y los pilares.
24. ¿Cuándo están indicadas las barras-férulas?
25. Se decide emplear una barra-férula de canino a canino. ¿Influye esta decisión en el diseño de la estructura metálica? Si es así, ¿cómo?
26. ¿Por qué motivo la barra-férula adyacente a la cresta residual debe ser convexa en vez de cóncava?
27. Una barra-férula de calibre 13 es adecuada para el espacio entre canino y canino. ¿Por qué o por qué no?
28. Defina y describa un anclaje de clip interno.
29. El anclaje de clip interno se debe emplear con alguna forma de barra soportada por pilares. ¿Cuál es la sección de esta barra? ¿Qué ventajas se obtienen con este tipo de diseños?
30. Nos encontramos frente a una arcada mandibular con solamente seis dientes anteriores y dos segundos molares remanentes. La arcada maxilar es edéntula. Los dientes anteriores son restaurables individualmente y no muestran movilidad ni afectación periodontal. Sin embargo, los molares presentan caries extensas; de hecho, se ha perdido la mayor parte de la corona clínica. También muestran una considerable movilidad 1 de la clasificación de Miller y una profundidad del surco gingival de 5 a 6 mm. Son susceptibles de tratamiento periodontal y endodóncico. Si no existen problemas económicos: (1) ¿extraería los molares?; (2) ¿prepararía los molares para una sobredentadura?; (3) ¿extraería todos los dientes mandibulares y construiría una dentadura completa?
31. Si los molares mencionados anteriormente se preparan para prótesis de recubrimiento, demuestre en qué términos sale beneficiado el paciente.

Materiał chroniony prawem autorskim

Materiał chroniony prawem autorskim

11

PARALELIZADOR

Descripción de un paralelizador dental
Objetivos del paralelizador
Paralelización del modelo de estudio
Contorneado del patrón de cera
Paralelización de las coronas de metal-cerámica
Colocación de los retenedores intracoronales (anclajes internos)
Colocación de los lechos para los apoyos internos
Mecanizado de los colados
Paralelización del modelo de trabajo
Factores que determinan la trayectoria de inserción y remoción
Planos guía
Áreas retentivas
Interferencia
Estética
Procedimiento paso a paso en la paralelización de un modelo de estudio
Planos guía
Áreas retentivas
Interferencia
Estética
Trayectoria final de inserción
Registro de la relación del modelo con el paralelizador
Paralelización del modelo de trabajo
Medición de la retención
Bloqueo del modelo de trabajo
Alivios del modelo de trabajo
Bloqueos paralelos, bloqueos modelados, bloqueos arbitrarios y alivios
Ayuda a la autoevaluación

Cuando se prepara una prótesis parcial fija (PPF) la fresa de diamante se orienta de modo que facilite una vía adecuada de inserción, eliminando para ello la cantidad de estructura necesaria. La confirmación del paralelismo de las preparaciones se verifica, en último lugar, por el ajuste completo y correcto de la prótesis, pero se puede comprobar antes con los modelos de trabajo colocados en el paralelizador. Una vez construida la PPF y completamente asentada, se asegura el encaje protésico en toda la superficie de los pilares, así como el soporte oclusal y, si la prótesis posee forma, resistencia y adaptación adecuadas, la estabilidad funcional será posiblemente igual que la de los dientes naturales. Esto no se conseguiría si la relación de la prótesis con los dientes preparados no se hubiera controlado meticulosamente.

En las prótesis parciales removibles, el planteamiento y preparación apropiados de los dientes tienen la misma importancia, y se debe comprobar que el encaje de la prótesis con los pilares sea el planeado. Como se ha señalado previamente en el Capítulo 7, el paralelizador dental es de vital importancia para planear, ejecutar y comprobar la precisión de las preparaciones necesarias en las dentaduras parciales removibles. Aunque no sea indispensable para preparar los apoyos oclusales, su empleo es esencial para proyectar las modificaciones que se deben introducir en las superficies de los dientes implicados en el soporte, estabilización y retención de las prótesis, y así lograr prótesis duraderas y cómodas.

El *paralelizador dental* es un instrumento que determina el paralelismo relativo de dos o más superficies dentales o de otras partes del modelo de una arcada dental. Por consiguiente, el primer objetivo de un paralelizador es identificar las modificaciones que se deben introducir en las estructuras orales para construir una prótesis parcial removible con el mejor pronóstico. Esto se consigue con la remodelación de las superficies dentales, de manera que los componentes de la prótesis parcial se acomoden a la posición ideal.

Para ello existen en el mercado varios modelos de paralelizador, de precio asequible, que cumplen estos fines, y que se pueden emplear igualmente para parale-

Materiał chroniony prawem autorskim

lizar los apoyos internos y los retenedores intracoronales. Acoplándoles una pieza de mano se pueden utilizar para construir apoyos internos y paralelizar las superficies de los planos guía de los pilares.

DESCRIPCIÓN DE UN PARALELIZADOR DENTAL

Los paralelizadores más empleados son el de Ney (Figura 11-1) y el de Jelenko (Figura 11-2). Ambos son instrumentos de precisión, y la principal diferencia es que la barra de Jelenko es giratoria y la de Ney es fija. La técnica de paralelismo y bloqueo es también algo diferente, como ocurre con otros paralelizadores, y hace que el profesional se decida por uno determinado.

Las partes principales del paralelizador de Ney son las siguientes:

1. Plataforma sobre la que se mueve la base.
2. Poste vertical que soporta la superestructura.
3. Brazo o barra horizontal en el que van suspendidos los instrumentos exploradores.
4. Plataforma de ajuste del modelo.
5. Plataforma base en la que gira la plataforma de ajuste.
6. Varilla analizadora o marcador de guías (este utensilio contacta tangencialmente con la superficie convexa y así se puede determinar el paralelismo relativo de una superficie con otra. Colocando un marcador de grafito se puede dibujar la altura de máximo contorno en la superficie de los dientes pilares, así como las zonas de interferencia que requieren reducción o bloqueo).
7. Mandril para colocar instrumentos especiales (Figura 11-3).



Figura 11-1 El paralelizador de Ney es de los más empleados por su simplicidad y duración. Los estudiantes de odontología deberían poseerlo. Al familiarizarse con su empleo, llega a convertirse en un instrumento indispensable para precisar los diagnósticos, plantear los tratamientos y muchos otros objetivos en los tratamientos protésicos en general. (*Cortesía de JM Ney Company, Hartford, Conn.*)

Figura 11-2 Paralelizador de Jelenko. La varilla paralelizadora, montada en un dispositivo de muelle, es giratoria en la punta de la barra vertical. El brazo horizontal se puede fijar en cualquier posición apretando la tuerca de la parte superior del poste o brazo vertical. (*Cortesía de JF Jelenko & Company, New York, NY.*)

Las partes principales del paralelizador de Jelenko son esencialmente las mismas que las del paralelizador de Ney, excepto en que aflojando la tuerca del extremo superior del poste vertical el brazo horizontal puede girar. Esta característica, diseñada originalmente por el Dr. Noble Wills, permite que la barra horizontal se mueva libremente, en vez de tener que mover constantemente el modelo. Esto puede confundir a algunos profesionales, porque hay que coordinar dos movimientos horizontales. Para los que prefieran desplazar el modelo solamente en relación horizontal con el poste vertical fijo, se puede fijar la tuerca y entonces el poste horizontal queda en posición fija. El poste horizontal articulado del paralelizador de Williams difiere de ambos, y permite que el poste vertical se desplace y dibuje las líneas sin mover el modelo.

Otra diferencia entre el paralelizador de Ney y el de Jelenko consiste en que el poste vertical de Ney queda retenido por fricción mediante una articulación fija, en la cual la varilla se puede mover hacia arriba y hacia abajo pero permanece en posición vertical hasta que se mueve nuevamente. La varilla se puede fijar en cualquier posición vertical apretando un tornillo de ajuste. Por el contrario el poste vertical del instrumento de Jelenko tiene un muelle y vuelve a la posición inicial cuando se libera, y se debe mantener la presión contra el muelle mientras

Materiał chroniony prawem autorskim

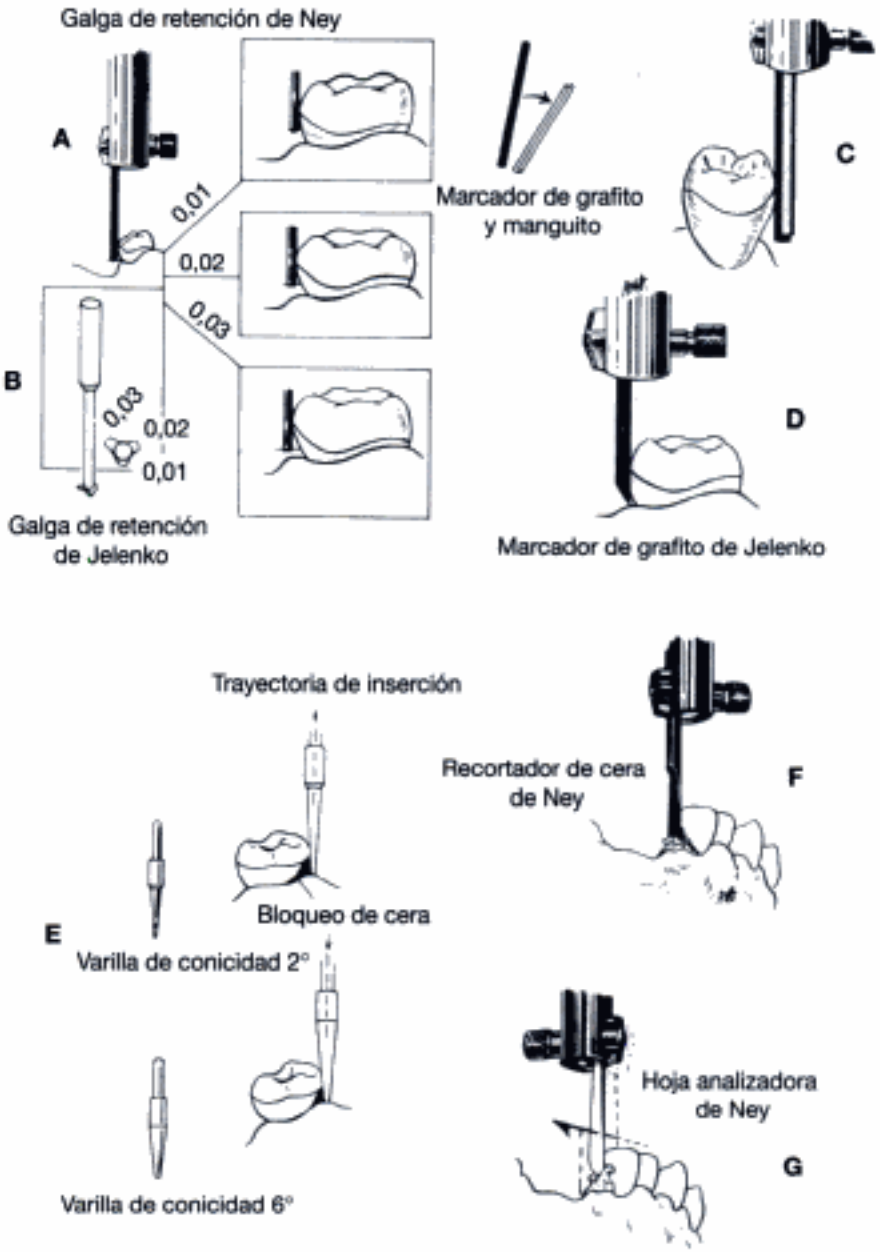

Figura 11-3 Utensilios empleados en el paralelizador. **A,** galgas de retención de Ney. **B,** galgas de retención de Jelenko. **C,** marcador de grafito con manguito de protección. **D,** marcador de grafito de Jelenko. **E,** varillas cónicas de grado 2 a 6, para recortar bloqueos cuando no se desea un paralelismo completo. **F,** recortador de cera de Ney para bloqueos paralelos. **G,** hoja analizadora empleada para recortar bloqueos.

está en uso, lo cual representa una pequeña desventaja. Se puede extraer el muelle, pero la fricción de las dos articulaciones que soportan el poste no lo mantienen con tanta seguridad como una articulación designada para este propósito. Esas pequeñas diferencias hacen que el profesional elija el de su preferencia, aunque no desacreditan su eficacia si se emplea adecuadamente.

Como la varilla del paralelizador de Ney queda estable en cualquier posición vertical –pero aun así se puede mover verticalmente con facilidad– se le puede acoplar una pieza de mano con una fresa (Figura 11-4), y así eliminar de forma precisa las zonas retentivas del modelo con puntas de carborundo de tamaños variados.

Materiał chroniony prawem autorskim

Figura 11-4 Abrazadera para pieza de mano de laboratorio. La abrazadera se sujeta a la barra vertical del paralelizador, y se emplea para crear y pulir superficies paralelas o, en una corona paralelizada, para tallar apoyos internos en los patrones y en los colados, y establecer superficies linguales, encima de los lechos, paralelas a la vía de inserción de los pilares.

Existen otros tipos de paralelizadores en uso; muchos de ellos son más elaborados y más costosos, y presentan pocas ventajas comparados con los más sencillos.

OBJETIVOS DEL PARALELIZADOR

El paralelizador se puede emplear para paralelizar el modelo de estudio, remodelar los pilares en el modelo de estudio, conformar los patrones de cera, medir la profundidad específica de las zonas retentivas, paralelizar las coronas de cerámica, colocar los retenedores intracoronales, tallar las restauraciones sobre el modelo, y paralelizar y bloquear el modelo de trabajo.

Paralelización del modelo de estudio

La paralelización del modelo de estudio es esencial para diagnosticar y planificar el tratamiento. Los objetivos son los siguientes:

1. Determinar la vía de inserción óptima que elimine o minimice las interferencias durante la colocación y la remoción de la prótesis (Figura 11-5). La vía de inserción es la dirección que sigue la restauración desde el contacto inicial de sus partes rígidas con los dientes de soporte, hasta la posición de descanso con los apoyos en sus lechos y la base de la dentadura en contacto con la mucosa. La vía de remoción es exactamente la inversa, porque es la dirección que sigue la prótesis desde su posición de descanso terminal hasta el último contacto de sus partes rígidas con los dientes de soporte. Cuando los planos guía están positivamente diseñados, el paciente puede colocar y extraer la prótesis con facilidad solamente en una dirección. Esto es porque los planos guía de las superficies dentales son paralelos a la vía de inserción.

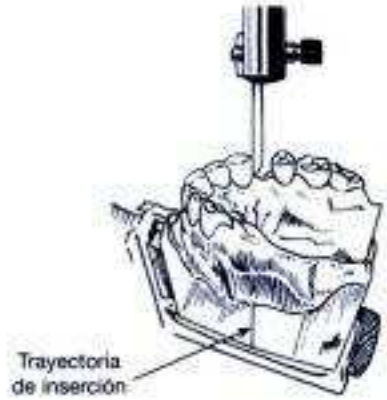

Figura 11-5 La inclinación del modelo en la plataforma ajustable en relación a la barra vertical establece la trayectoria de inserción y remoción que adoptará la prótesis parcial removible. *Todas las preparaciones en la boca se deben realizar de acuerdo a la trayectoria de inserción establecida*, que se ha registrado marcando el modelo o por tripodización.

2. Identificar las superficies dentales proximales, que son, o deben ser, paralelas para que actúen como planos guía durante la inserción y remoción.
3. Localizar y medir las zonas de los dientes susceptibles de retención.
4. Determinar la necesidad de eliminar quirúrgicamente áreas de interferencia dentales u óseas, o seleccionar otra vía de inserción.
5. Determinar la vía de inserción más adecuada en la que los retenedores y los dientes artificiales ocupen la posición más estética.

Materiał chroniony prawem autorskim

6. Obtener un protocolo preciso para la preparación necesaria de la boca, en el que conste la distribución de las superficies proximales de los dientes para colocar los planos guía y la reducción de contornos excesivos, para eliminar las interferencias y colocar adecuadamente los brazos retentivos y recíprocos de los ganchos. Se marcan estas zonas en color rojo sobre el modelo de estudio y se utiliza una galga para estimar la cantidad de estructura dental que se puede eliminar sin llegar a dentina, y se recortan las áreas marcadas en el modelo de escayola con la varilla analizadora cortante empleando su lado plano. La angulación y la extensión de la reducción se deben establecer antes del tallado en la boca (Figura 11-6), comparando continuamente el modelo montado en el paralelizador con el trabajo que estamos realizando en la boca. De esta forma actuaremos con la máxima garantía.
7. Delinear la altura de máximo contorno del diente pilar y localizar las zonas retentivas de los dientes que se deban evitar, eliminándolas o bloqueándolas. Aquí se incluyen las zonas que establezcan contacto con conectores rígidos, y el emplazamiento de los brazos estabilizadores y recíprocos no retentivos, y de los terminales de los ganchos retentivos.
8. Conservar la posición del modelo en relación con la vía de inserción para futuras referencias. Esto se consigue marcando tres puntos o líneas paralelas en el modelo, que definen el plano horizontal en relación con el poste vertical del articulador (ver Figura 11-15).

Contorneado del patrón de cera

En esta fase de preparación de la boca, se emplea la varilla analizadora cortante como un cuchillo de cera para poder mantener la proyectada trayectoria de inserción mediante la preparación de las restauraciones coladas que van a ir sobre los pilares (Figura 11-7).

Los planos guía de todas las superficies proximales adyacentes a las áreas edéntulas deben quedar paralelos a la vía de inserción previamente determinada. Igualmente, deberán quedar paralelos todos los contornos que contacten con componentes rígidos. Las superficies de las restauraciones que deban soportar los componentes recíprocos y estabilizadores se deben modelar para que queden correctamente colocados bajo las superficies oclusales y en áreas no retentivas. Las superficies que proporcionan retención a los ganchos se deben modelar para que los ganchos retentivos permanezcan en el tercio cervical de la corona y en la forma más estética. Generalmente, un pequeño surco de 0,25-0,50 mm o menos es suficiente desde el punto de vista retentivo.

Paralelización de las coronas de metal-cerámica

En la restauración de pilares que deban soportar retenedores directos extracoronales, se emplean con mucha frecuencia las coronas de metal-cerámica. El paralelizador se utiliza para modelar todas las áreas del patrón de cera excepto la superficie vestibular y lingual. Uno de los principales objetivos de las coronas de cerámica es el de

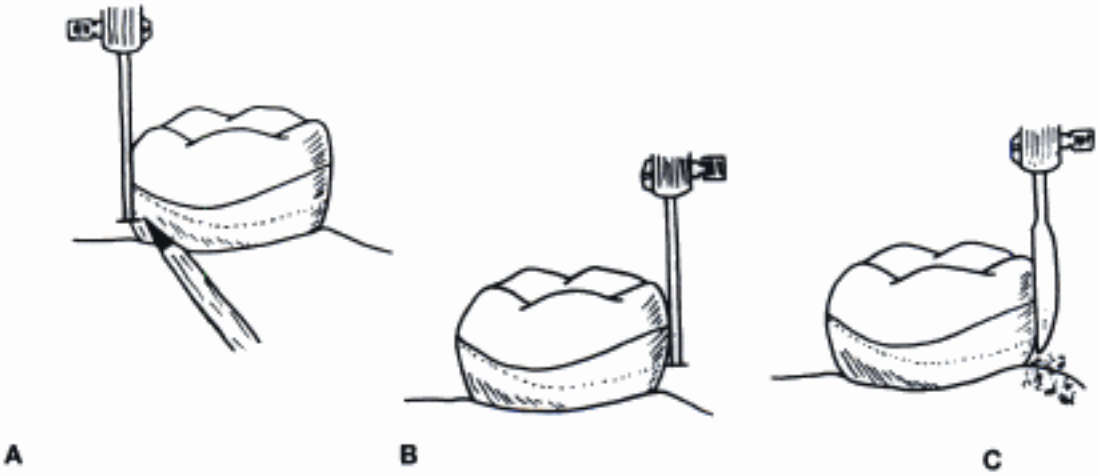

Figura 11-6 **A,** la línea continua representa la altura de máximo contorno del pilar y la orientación selectiva del modelo de estudio con la varilla vertical del paralelizador. La línea de puntos representa la altura de máximo contorno deseable para localizar óptimamente el retenedor directo del gancho. Se emplea una galga de retención de 0,25 mm para señalar la localización de la punta del brazo retentivo del retenedor directo. **B,** reduciendo solamente 0,25 mm el contorno del diente, se consigue la altura de máximo contorno óptima sin exposición de la dentina. **C,** se desgasta el diente de escayola con la hoja recortadora hasta la línea de máximo contorno deseada. El área tallada se marca con lápiz rojo y sirve de referencia para cuando se talle en la boca. Si se calcula que en el área de reducción el esmalte tiene un grosor de 1 a 1,5 mm, solamente se necesitará eliminar 0,25 mm para conseguir la altura de máximo contorno óptima.

Materiał chroniony prawem autorskim

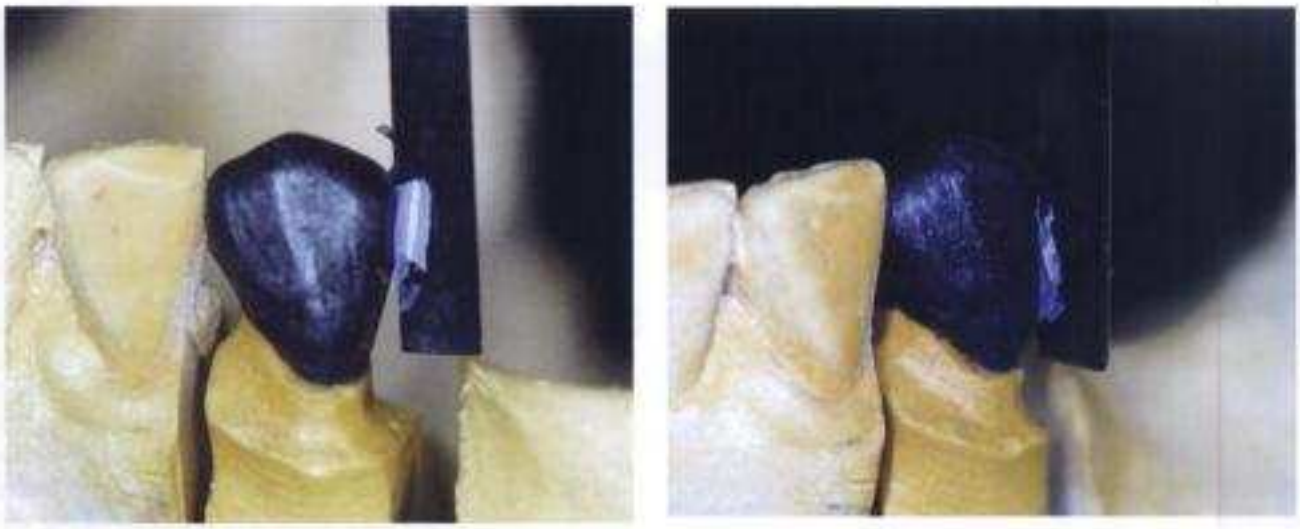

A B

Figura 11-7 Una vez se ha orientado el modelo en el paralelizador con la vía de inserción establecida, se remodelan las superficies axiales del patrón de cera con la hoja recortadora para conseguir los requisitos específicos en la colocación de los componentes de la estructura. **A,** se talla el patrón de cera con la hoja recortadora para conseguir una superficie distal del plano guía paralela a la vía de inserción establecida. **B,** el mismo patrón se modifica desde el plano guía distal a lo largo de toda la superficie vestibular para alinearla con la altura de máximo contorno más favorable a las necesidades del retenedor directo.

conseguir la reproducción estética de un diente natural. Es difícil construir una corona de cerámica con la forma exacta requerida para la colocación de los brazos retentivos sin remodelado. Antes del glaseado final, se vuelven a colocar las coronas en el paralelizador con el modelo de toda la arcada para asegurar su contorno correcto, o bien se remodelan las áreas que lo necesiten (Figura 11-8). El glaseado final se realiza después de todas estas correcciones.



Figura 11-8 Corona de metal-cerámica de la Figura 11-7 paralelizada, y que está siendo retocada para mantener el plano guía distal y la altura de máximo contorno previamente proyectados. No se ha practicado el glaseado final, mientras que los cambios necesarios para conseguir una superficie de acuerdo con la situación ideal del retenedor (*línea dibujada*) se consiguen con el mecanizado. El glaseado final se realiza sólo cuando se han completado todas las remodelaciones.

Colocación de los retenedores intracoronales (anclajes internos)

Para colocar los retenedores internos, el paralelizador se utiliza para:

1. Seleccionar una vía de entrada en relación con los ejes largos de los pilares que evite áreas de interferencia en cualquier parte de la arcada.
2. Cortar las zonas retentivas de los dientes en el modelo de estudio, para calcular la proximidad a la pulpa (con el empleo conjunto de radiografías para estimar su tamaño y localización) y para facilitar la confección de los posicionadores (*jigs*) K de resina o metal para guiar las preparaciones de los recesos en la boca.
3. Tallar zonas retentivas en los encerados para colocar los anclajes internos en los patrones de cera, o bien desgastar las zonas retentivas en los colados con la pieza de mano (según el método preferido).

Materiał chroniony prawem autorskim

4. Colocar la contrallave del anclaje en el modelo antes de revestirlo y soldarlo; cada contrallave debe quedar paralela a las restantes de la arcada.

En la sección de Lecturas recomendadas se ofrece información sobre los retenedores intracoronales (anclajes internos).

Colocación de los lechos para los apoyos internos

El paralelizador se puede emplear como una fresadora, que acopla a una pieza de mano mediante una abrazadera al poste vertical. Los lechos de los apoyos internos se pueden tallar en la cera y perfeccionar con la pieza de mano después del colado, o tallarse totalmente en la restauración una vez colada. Lo mejor es tallar el contorno en la cera y simplemente afinar el colado con la pieza de mano.

El apoyo interno difiere del anclaje interno en que una porción de la estructura se encera y cuela para penetrar en el lecho del apoyo, y no se trata por tanto de un mecanismo de llave y contrallave (ver Figura 6-13). El apoyo interno acostumbra a ser no retentivo y proporciona un asiento definido a la prótesis parcial removible o bien un puntal de apoyo para un rompefuerzas de una prótesis fija. Cuando se emplean estas últimas, es posible colocar separadamente pilares no paralelos.

El apoyo interno en las dentaduras parciales proporciona un soporte oclusal positivo localizado más favorablemente en relación con el eje de rotación del diente que el apoyo convencional oclusal en forma de cuchara. También aporta estabilización horizontal por el paralelismo de las paredes verticales, de la misma forma que los brazos estabilizadores y recíprocos extracoronales. A causa del movimiento de una base en extensión distal, se puede aplicar más toque al diente pilar mediante un apoyo tipo interlock, y por esta razón estos últimos están contraindicados en las prótesis removibles con extensión distal. En el diseño de las dentaduras parciales con extensión distal se deben emplear apoyos en bola, en forma de cuchara o sin interlock. El empleo de apoyos internos en cola de milano o los interlocks internos se debe limitar a las prótesis removibles dentosoportadas, excepto si se emplean conjuntamente con rompefuerzas entre los pilares y las bases en extensión. El empleo de los rompefuerzas se ha estudiado en el Capítulo 9.

Los lechos de los apoyos internos se pueden hacer en forma de caja no retentiva, de caja retentiva después del anclaje interno, o en forma de caja semirretentiva. En esta última, las paredes acostumbran a ser paralelas y no retentivas, pero un ligero socavado en el suelo de la caja evita el movimiento proximal de la porción macho. Los lechos de los apoyos se tallan con fresas dentales de formas y tamaños variados. Para las paredes verticales se utilizan fresas de fisura cilíndricas o cónicas, y para socavar el fondo de la caja se emplean fresas redondas pequeñas.

Mecanizado de los colados

Con la pieza de mano sujeta a la abrazadera (ver Figura 11-4), se refinan las superficies axiales de las restauraciones coladas o de cerámica con puntas de carborundo cilíndricas. Las superficies proximales de las coronas y las incrustaciones, que funcionan como planos guía, y las superficies verticales por encima de los lechos de las coronas, se pueden acabar de perfeccionar a motor, pero solamente si la relación de las coronas entre sí es correcta (ver Figura 14-8). A menos que la colocación de los colados removibles sea precisa y se mantengan en su sitio con escayola o yeso-piedra, las restauraciones coladas se deben probar primero en la boca y posteriormente transferirlas, mediante un índice de resina o escayola, a un modelo de yeso extraduro, para poderlas trabajar. El nuevo modelo se coloca en el paralelizador, conforme a la trayectoria de inserción de la dentadura parcial, y se tratan las superficies verticales con puntas de carborundo cilíndricas a la velocidad adecuada.

Aunque el mecanizado del paralelismo de los modelos es ideal, en la práctica diaria, su práctica aplicación es ilusoria. Sin embargo, sus ventajas justifican las etapas adicionales que se requieren para llevarlo a cabo. Cuando se alcanza el paralelismo y se reproduce en el modelo de trabajo, es esencial que los siguientes pasos de laboratorio tengan en cuenta el uso de estas superficies paralelas de los planos guía.

Paralelización del modelo de trabajo

Como la paralelización del modelo de trabajo se realiza después de la preparación de la boca, la obtención de la trayectoria de inserción y la localización de las áreas retentivas y de las interferencias existentes se deben conocer antes de proceder al diseño final de la estructura. La paralelización del modelo de trabajo debe cumplir los siguientes objetivos:

1. Seleccionar la vía de inserción más adecuada mediante la preparación de planos guía, retención, falta de interferencias y estética.
2. Posibilitar la medición de las áreas retentivas e identificar el emplazamiento de los terminales de los ganchos según la flexibilidad del brazo elegido; la flexibilidad dependerá de los siguientes factores: aleación empleada, diseño y tipo de gancho, si su forma es redonda o de media caña, si es colado o forjado, y la longitud del brazo desde su origen hasta el terminal; la retención dependerá de (a) la flexibilidad del brazo, (b) la cantidad de zona retentiva, y (c) la profundidad a la que el terminal del gancho penetre en la zona retentiva.

Materiał chroniony prawem autorskim

3. Localizar zonas de retención indeseables que van a ser cruzadas por las partes rígidas de la prótesis a la entrada y salida, que deben bloquearse con cera.
4. Modelar el material (cera) empleado en el bloqueo, envasado a la trayectoria de inserción antes del duplicado (Figura 11-9).

El diseño de la dentadura parcial tiene por objetivo: (1) no forzar los dientes pilares más allá de su tolerancia fisiológica; (2) permitir la colocación y remoción fáciles por el paciente; (3) ofrecer resistencia contra fuerzas razonables de desalojo, y (4) no crear un aspecto desagradable. Es necesario proyectar la prótesis parcial removible sin olvidarse de estos principios. Por consiguiente, la preparación de la boca se debe planificar de acuerdo con todos los factores que puedan influir en la vía de inserción y remoción.

FACTORES QUE DETERMINAN LA TRAYECTORIA DE INSERCIÓN Y REMOCIÓN

Estos factores son los planos guía, las áreas retentivas, las interferencias y los condicionantes estéticos.

Planos guía

Las superficies de los dientes proximales deben quedar paralelas entre sí para que actúen como planos guía al colocar y extraer la prótesis. Los planos guía aseguran el paso de las partes rígidas de la prótesis por las zonas de interferencia. De esta forma el paciente puede colocar y extraer la dentadura sin forzar los dientes ni lesionar los tejidos subyacentes.

Los planos guía aseguran, asimismo, la función de soporte de los ganchos, su retención y estabilización. Para que un gancho ofrezca retención, su brazo retentivo se debe flexionar y, por ello, los planos guía ofrecen una dirección positiva al movimiento de la prótesis hasta que alcanza la posición terminal.

Áreas retentivas

Las áreas retentivas dependen de cada vía de inserción y deben contactar con los brazos retentivos de los ganchos, que se ven obligados a flexionar sobre las superficies convexas al colocar y extraer la dentadura. La retención depende solamente de la resistencia del metal a la deformación. Para que un gancho sea retentivo su vía de escape no debe ser paralela a la vía de entrada, pues en este caso no se vería forzado a flexionar y generar la resistencia conocida como retención. Por consiguiente, la retención del gancho depende de la presencia de una trayectoria de inserción y remoción definidas.

Aunque siempre es deseable, en ocasiones la retención de cada pilar principal no queda equilibrada con los dientes del lado opuesto de la arcada (de la misma magnitud y localización relativa); sin embargo, siempre debe existir una reciprocidad cruzada positiva de los elementos retentivos. La retención debe ser suficiente para contrarrestar las fuerzas razonables de desalojo, en otras palabras, la mínima aceptable capaz de resistir estas fuerzas.

La retención se puede obtener aceptablemente por uno de estos métodos. El primero es cambiar la vía de inserción para aumentar o disminuir el ángulo de convergencia cervical de las superficies retentivas opuestas de los pilares. El segundo consiste en alterar la flexibili-

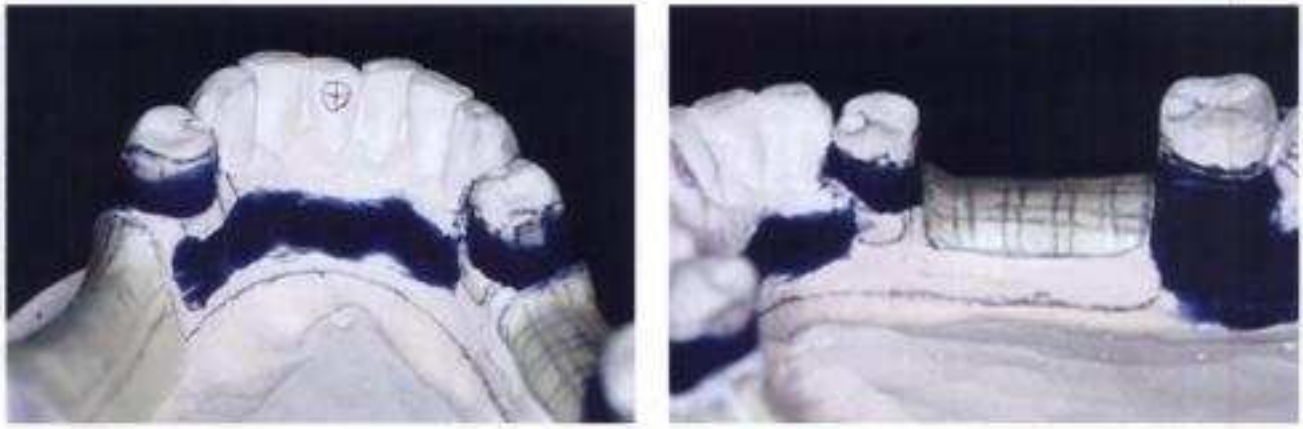

A B

Figura 11-9 Modelos de trabajo modificados al añadir alivios de cera en las regiones que no reciben carga y por la colocación de bloqueos de cera paralelos a la vía de inserción en las regiones bajo la altura de máximo contorno que no contactan con la estructura de la prótesis (todas las áreas excepto la punta de los ganchos retentivos). **A,** bloqueo de cera bajo la altura de máximo contorno de los dientes #34 y #44. **B,** bloqueo similar en el diente mandibular #47. El bloqueo se talla con el lado recto de la hoja recortadora para asegurar el paralelismo con la vía de inserción.

Materiał chroniony prawem autorskim

dad de los brazos del gancho cambiando su diseño, su tamaño y longitud, o el material de construcción.

Interferencia

Las prótesis se deben diseñar de manera que entren y salgan sin encontrar interferencias en los dientes o en los tejidos blandos. Se puede seleccionar una vía de entrada con una interferencia, siempre que ésta se pueda eliminar durante la preparación de la boca o sobre el modelo de trabajo mediante un bloqueo moderado. En boca se puede eliminar la interferencia por cirugía, extracción, modificación de las superficies interferentes o alterando los contornos dentales con restauraciones.

Generalmente, la interferencia que por una u otra razón no se puede eliminar adquiere un valor prioritario entre los factores de retención y los planos guía. A veces, se consigue anular la interferencia solamente seleccionando otra vía de inserción diferente a expensas de las áreas retentivas y planos guía existentes, que deben sufrir modificaciones con restauraciones que estén en armonía con la nueva vía elegida. Por otro lado, si las zonas retentivas se pueden eliminar por otros métodos, no se dudará en emplearlos. Obrando de esta forma, los contornos axiales de los pilares existentes se pueden utilizar con muy pocas alteraciones.

Estética

Con la trayectoria de inserción adecuada, es posible colocar los dientes artificiales de la forma más estética y con la menor cantidad de ganchos y de metal visibles.

La localización de las áreas retentivas influye en la vía de inserción seleccionada y, por tanto, las áreas retentivas se deben localizar pensando siempre en la colocación más estética de los ganchos. Cuando las restauraciones se hagan por otros motivos, se deben contornear para la visualización mínima de los ganchos de metal. Generalmente, la zona que descubre la menor cantidad de metal está en el área más distogingival del diente que permite la trayectoria de inserción y el contorno de las restauraciones.

La estética decide, así mismo, la elección de la vía de inserción cuando se deben reemplazar dientes anteriores. En estos casos, se requiere muchas veces una vía de inserción más vertical, para que tanto los dientes artificiales como los dientes naturales adyacentes no se deban modificar excesivamente (Figura 11-10). Aquí la estética tiene primacía sobre otros factores y, por consiguiente, la preparación de los pilares sin interferencias y la obtención de planos guía y retención debe estar en armonía con la trayectoria de inserción y con la estética.

Aunque el primer objetivo es la conservación de los tejidos orales remanentes, la estética tampoco debe poner en peligro el éxito de la dentadura parcial. Es aconsejable reemplazar los dientes anteriores con prótesis fijas, siempre que sea posible y especialmente cuando la eficacia mecánica y funcional de una dentadura parcial removible requiera una preparación dental significativa.

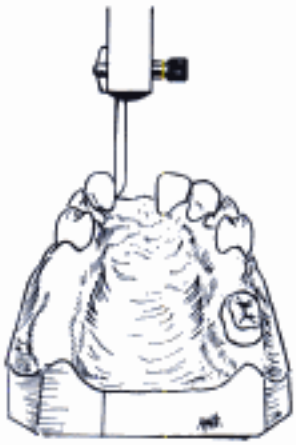

Figura 11-10 Cuando se deben reemplazar dientes anteriores con una prótesis parcial removible, es necesaria una vía de inserción vertical para evitar la modificación excesiva de los dientes pilares y de los artificiales.

PROCEDIMIENTO PASO A PASO EN LA PARALELIZACIÓN DE UN MODELO DE ESTUDIO

Fijar el modelo a la plataforma ajustable con la mordaza. Situar la plataforma ajustable de manera que las superficies oclusales de los dientes queden paralelas a la plataforma (Figura 11-11). Esta orientación es una manera práctica de comenzar a estudiar los factores que influyen en la vía de inserción y remoción.

Planos guía

Determinan el paralelismo relativo de las superficies proximales de todos los dientes pilares potenciales, y se consigue poniendo en contacto las superficies proximales de los dientes con la cuchilla recortadora o la varilla analizadora. Se modifica la posición del paralelizador anteroposteriormente hasta que las superficies proximales estén en la relación más paralela posible entre sí, o que permitan conseguir el paralelismo con pocas remodelaciones. Para los espacios de modificación posterior se inclinará el modelo anteroposteriormente en relación con la barra telescópica vertical del paralelizador (Figura 11-12). Aunque la plataforma es totalmente ajustable, sólo se deben considerar dos ejes que permitan inclinación anteroposterior y lateral.

Si se debe elegir entre el contacto con la superficie proximal en el área cervical o en la cresta marginal, es preferible esta última porque se puede establecer un plano mediante remodelado (Figura 11-13). Es evidente que cuando solamente existe contacto gingival la única forma de establecer un plano guía es a través de una res-

Materiał chroniony prawem autorskim

Figura 11-11 Método recomendado para manipular el paralelizador dental. La mano derecha descansa en el poste horizontal, como muestra la ilustración, y con los dedos se levanta o se desciende la barra telescópica vertical y su varilla. La mano izquierda mantiene el modelo en la plataforma ajustable y se desliza horizontalmente en relación a la barra vertical. La mano derecha se puede emplear asimismo para aflojar o fijar el mecanismo de inclinación anteroposterior o lateral, según la trayectoria de inserción elegida.

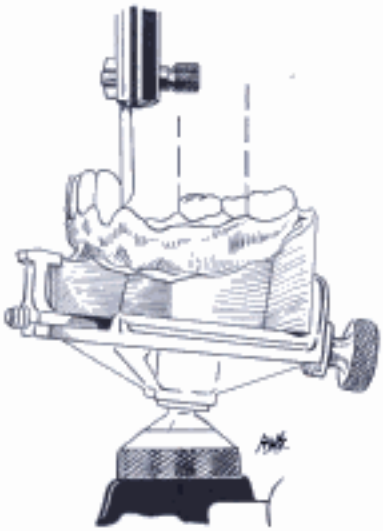

Figura 11-12 El paralelismo relativo de las superficies proximales de los dientes determina la inclinación anteroposterior del modelo en relación con la barra vertical del paralelizador.

tauración. Por consiguiente, si con una inclinación dada no se puede obtener contacto proximal, será necesario obtenerlo con algún tipo de restauración.

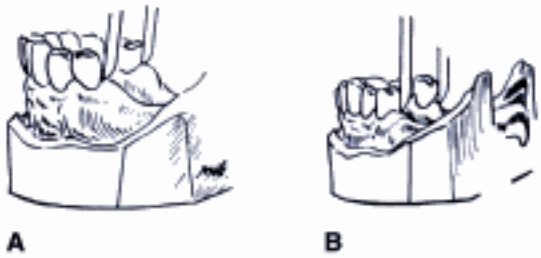

Figura 11-13 Al seleccionar la inclinación más favorable del modelo en relación con la hoja del paralelizador, la elección se decidirá entre las posiciones **A** y **B**. En **A,** la superficie distal del premolar izquierdo debería extenderse colocando una restauración. En **B,** el premolar derecho se debería remodelar ligeramente para conseguir un plano guía aceptable. Si las restauraciones no son necesarias por otros motivos, es preferible la inclinación **B**.

El objetivo final al seleccionar la inclinación anteroposterior más conveniente es obtener la mayor combinación posible de áreas con superficies proximales paralelas aptas para actuar como planos guía. También se pueden utilizar otras superficies axiales como planos guía. Esto se consigue muchas veces manteniendo los componentes estabilizadores de los retenedores directos en contacto con toda la superficie axial del pilar, que debe ser, o hacerse, paralela a la vía de inserción (ver Figura 14-6). En estos casos, cuando se obtengan los planos guía se debe inclinar el modelo anteroposterior y lateralmente.

Áreas retentivas

Con la varilla analizadora en contacto con las superficies vestibulares y linguales de los dientes pilares, se diagnostica el cuadro de retención que existe por debajo de la altura de máxima convexidad. Es aconsejable dirigir una pequeña fuente de luz contra el modelo, desde el lado contrario al observador. El ángulo de convergencia cervical se destaca entonces como un triángulo de luz entre la hoja del paralelizador y la porción apical de la superficie del diente estudiado (ver Figura 7-6).

Cambiar la posición del modelo inclinándolo lateralmente hasta que aparezcan áreas retentivas similares en los principales dientes pilares. Si solamente se necesitan dos pilares, como en las dentaduras parciales removibles de clase I de Kennedy, éstos serán los pilares principales. Sin embargo, si se requieren cuatro pilares (como en las arcadas de clase III de Kennedy, modificación 1), los cuatro se convierten en pilares principales, y las áreas retentivas se deben localizar en los cuatro. Pero si solamente se requieren tres pilares (como en la clase II de Kennedy, modificación 1), el pilar posterior del lado dentosoportado y el pilar de la extensión distal se consideran pilares principales, y la retención debe quedar adecuadamente equilibrada. El tercer pilar se considera secundario y no ofrece tanta retención como los otros dos. Una excep-

Materiał chroniony prawem autorskim

ción a tener en cuenta es cuando el pilar posterior del lado dentosoportado tiene mal pronóstico y la dentadura se diseña para convertirse posteriormente en una clase I. En estos casos los dos pilares más fuertes se consideran pilares principales.

Al inclinar el modelo lateralmente para establecer una retención uniformemente razonable, es necesario que la plataforma rote alrededor de un eje longitudinal imaginario sin entorpecer la inclinación anteroposterior previamente establecida. La posición resultante es la que proporcione o haga posible planos guía paralelos y una retención aceptable de los dientes pilares. Para conseguir esta posición más deseable se requiere siempre cierta modificación dental. Obsérvese que todavía no se han tenido en cuenta las posibles interferencias a esta trayectoria de inserción.

Interferencia

Cuando el modelo a paralelizar es mandibular se deben comprobar las superficies iguales que, durante la inserción y remoción, van a ser cruzadas por un conector mayor en forma de barra lingual. Las causas más frecuentes de interferencia con los conectores de barra lingual son las prominencias óseas y los premolares inclinados lingualmente.

Si la interferencia es bilateral, es inevitable la cirugía o la remodelación de las superficies linguales de los dientes, o ambas cosas. Si solamente es unilateral, cambiando la inclinación lateral se puede evitar un área de interferencia dental o mucosa. Al cambiar la trayectoria de inserción para evitar interferencias, se pueden perder los planos guía establecidos previamente y el emplazamiento ideal de los elementos retentivos. Entonces se debe decidir entre eliminar la interferencia por algún método o recurrir a restauraciones en los dientes pilares, por supuesto cambiando las áreas retentivas y proximales y conformando una nueva trayectoria de inserción.

De forma parecida, las anfractuosidades óseas que interfieren el asentamiento de la dentadura se deben valorar y decidir si eliminarlas quirúrgicamente; cambiar la trayectoria de inserción a expensas de modificar o restaurar los dientes para obtener planos guía y retención, o diseñar bases protésicas que eludan estas áreas retentivas, acortando los flancos vestibulares y la extensión distolingual de las bases protésicas. No obstante, no conviene olvidar que siempre que sea posible es aconsejable utilizar la máxima superficie de soporte para la dentadura.

En la arcada maxilar son raras las interferencias con los conectores mayores. Normalmente aparecen en los dientes posteriores inclinados vestibularmente y en las zonas óseas de la superficie vestibular de los espacios edéntulos. Como en el modelo mandibular, se debe decidir entre eliminarlas, cambiar la vía de inserción a expensas de modificar o restaurar los dientes y así obtener los planos guía y la retención requeridos, o bien diseñar conectores y bases protésicas que eludan las interferencias.

Otras áreas de posibles interferencias que deben evaluarse son las superficies de los pilares que soportarán o serán cruzadas por conectores menores y brazos de ganchos. Las interferencias con los conectores menores verticales se pueden bloquear, pero resulta incómodo para la lengua del paciente y pueden crear espacios molestos con retención de alimentos. Asimismo es conveniente que las superficies de los dientes que establecen contacto con los conectores verticales se puedan utilizar como planos guía auxiliares, cuando sea posible. Siempre es preferible aliviar mucho que aliviar demasiado poco, para evitar la irritación de los tejidos blandos, y poder colocar los alivios con objetivos precisos. Si es posible, los conectores menores deben pasar verticalmente por las superficies de los dientes paralelas a la vía de inserción (que es la forma ideal), o ahusadas oclusalmente. Si las zonas retentivas de los dientes exigen un bloqueo excesivo, se pueden suprimir o minimizar cambiando ligeramente la vía de inserción, o eliminándolas durante la preparación de la boca. Estas modificaciones se deben marcar con lápiz rojo en el modelo de estudio una vez establecida la trayectoria de inserción.

Se deben estudiar las superficies de los dientes que reciben los brazos recíprocos y estabilizadores para comprobar que existan suficientes áreas por encima de la altura de máximo contorno para la colocación de estos componentes. La adición de un brazo en el tercio oclusal de un pilar le suma dimensión oclusal y, por consiguiente, aumenta la carga oclusal. Los brazos estabilizadores no retentivos se localizan mejor en el tercio medio y gingival de la corona que en el tercio oclusal.

Con la remodelación de las superficies dentales durante la preparación de la boca se pueden eliminar áreas de interferencia para colocar apropiadamente los brazos de los ganchos, y se deben marcar en el modelo de estudio. Las áreas de interferencia para colocar los ganchos pueden necesitar menos cambios en la vía de inserción o en el diseño del gancho. Por ejemplo, el brazo de un gancho en barra que se origina mesialmente en el conector mayor con el fin de proporcionar reciprocidad y estabilización, se podría sustituir por un brazo circunferencial de origen distal.

Áreas de interferencia frecuentemente omitidas son los ángulos distales de los premolares y los ángulos mesiales de los molares. Estas áreas interfieren frecuentemente en el origen de los brazos de los ganchos circunferenciales. Si no se detectan en la exploración inicial, no quedarán incluidas en el plan de preparación de la boca. En estos casos disponemos de las siguientes alternativas:

1. Se pueden bloquear igual que otras áreas de interferencia. Éste es el método menos satisfactorio, porque el origen del gancho puede quedar entonces alejado del diente por la cantidad de bloqueo empleada, y, aunque sea menos criticable que colocarlo oclusalmente, puede resultar incómodo para la lengua y los carrillos, y retener alimentos.

Materiał chroniony prawem autorskim

2. Se puede circunvalar el área retentiva abordándola desde gingival con un brazo en barra. Si circunstancias como alteraciones en la forma de los tejidos o una zona retentiva excesivamente alta no contraindican el empleo de un brazo en barra, esta solución puede resultar satisfactoria.
3. Eliminar el área de interferencia reduciendo el contorno del diente en cuestión durante la preparación de la boca. Esto permite el empleo de un brazo circunferencial originado bien por debajo de la superficie oclusal. Si se modifica el diente durante la preparación de la boca, se debe señalar en el modelo de estudio con lápiz de color.

Cuando la zona retentiva está demasiado alta en el diente pilar o la retención es muy importante, también pueden aparecer interferencias en las superficies de los dientes que soportan los ganchos retentivos. Estas zonas de convexidad o altura extremas se deben considerar áreas de interferencia, y se reducirán convenientemente, y también se indicarán en el modelo de estudio para su reducción durante la preparación de la boca.

Estética

La trayectoria de inserción establecida debe satisfacer el componente estético, en cuanto a la localización de los ganchos y la colocación de los dientes artificiales.

Cada trayectoria de inserción exige la selección de ganchos apropiadamente diseñados. En algunos casos, se pueden utilizar brazos en barra situados gingivalmente; en otros son mejores los brazos circunferenciales situados cervicalmente, en especial cuando existen otros pilares más posteriores que pueden soportar la mayor parte de la retención. Incluso existen casos en los que está indicada la colocación de un brazo retentivo de alambre forjado, que siempre resultará más estético que un brazo colado. La localización de los brazos por razones estéticas no justifica habitualmente la alteración de la vía de inserción si ha de ser a expensas de los factores mecánicos. Sin embargo, junto con otros factores, y siempre que la elección entre dos trayectorias de inserción ofrezca igual seguridad, se tendrá en consideración la vía que permita la colocación de los ganchos con más garantías estéticas.

Cuando se trate de reemplazar dientes anteriores, la vía de elección queda limitada a la más vertical, por las razones previamente comentadas. Solamente en estos casos la estética tiene prioridad, incluso a expensas de alterar la vía de inserción y adecuar los demás factores. Es importante recordar este factor al trabajar con los factores restantes.

TRAYECTORIA FINAL DE INSERCIÓN

La trayectoria final de inserción será la posición anteroposterior o lateral del modelo en relación con la barra del paralelizador que mejor satisfaga los cuatro factores: planos guía, retención, interferencia y estética.

Todos los cambios a realizar en la boca se deben marcar en el modelo con lápiz rojo, a excepción de las restauraciones, que se pueden indicar, si se desea, en un registro adicional. Tendrán prioridad las extracciones y las intervenciones quirúrgicas por el tiempo necesario para cicatrizar. Las marcas rojas remanentes representan las modificaciones reales de los dientes que quedan por realizar, que consisten en la preparación de las superficies proximales, la reducción de las superficies vestibulares y linguales, y la preparación de los lechos para los apoyos. Excepto cuando se colocan en el patrón de cera para las restauraciones coladas, la preparación de los lechos para los apoyos se deberá aplazar siempre hasta haber completado las restantes preparaciones de la boca.

La localización final de los apoyos se determinará al diseñar la estructura de la dentadura. Por consiguiente, el proyecto se dibujará en el modelo de estudio con lápiz después de decidir la trayectoria de inserción, no solamente para localizar las zonas de los apoyos sino también para registrar gráficamente el plan de tratamiento antes de empezar la preparación de la boca. Como en los intervalos de las visitas con el paciente el profesional puede tener que diseñar otras dentaduras parciales removibles, es preciso tener disponible en todo momento el plan de tratamiento a seguir en cada caso y repasarlo en cada visita para evitar confusiones y recordar lo que se debe realizar en cada secuencia.

En el plan de tratamiento se debe incluir: (1) el modelo de estudio con las preparaciones de la boca y el dibujo del diseño de la dentadura; (2) un protocolo con el diseño proyectado y el tratamiento a realizar en cada pilar; (3) un protocolo de trabajo con el tratamiento completo, que permitirá una rápida revisión y control de cada paso al ir progresando la labor, y (4) un registro de los ingresos de cada fase del tratamiento, que también deben constar en la ficha del paciente.

Para indicar la localización de las áreas que se deben modificar y los apoyos, se marca el modelo con lápiz rojo (Figura 11-14). Aunque no sea necesario preparar las áreas de los apoyos en el modelo de estudio, se aconseja a los principiantes hacerlo antes de modificar los dientes pilares, tanto si se trata de coronas como de incrustaciones. Sin embargo, los profesionales más experimentados pueden desgastar los dientes de escayola con la cuchilla recortadora en los puntos señalados. Esto revela no solamente la cantidad que se debe eliminar en un área determinada, sino también el plano en que se debe preparar el diente. Por ejemplo, puede necesitar remodelar una superficie proximal solamente en el tercio superior o en el tercio medio para establecer un plano guía paralelo a la trayectoria de inserción. Normalmente no acostumbra a estar paralela con el eje largo del diente, y, si se aplica directamente un instrumento rotatorio contra la superficie existente, se mantendrá el ángulo existente y no se podrá establecer un nuevo plano paralelo a la trayectoria de inserción.

Materiał chroniony prawem autorskim

A B

Figura 11-14 Los modelos de estudio sirven como guía visual para la preparación de los dientes. **A,** los modelos paralelizados muestran las áreas que requieren reducción dental, en rojo (apoyo mesiooclusal y plano guía distal del #44, apoyo en el cíngulo del #43), así como las marcas de tripodización de la vía de inserción. **B,** este molar inclinado mesialmente debe soportar un gancho. Las marcas rojas señalan los apoyos necesarios mesiooclusales y distooclusales, así como el plano guía mesial. Igualmente, marcan la reducción necesaria para rebajar la altura de máximo contorno en el ángulo mesiolingual. El paralelizador determina todos los ajustes necesarios de los contornos axiales.

La hoja recortadora del paralelizador representa la vía de inserción y se puede emplear para desgastar la superficie de todos los dientes que presenten marcas rojas. La superficie resultante representa la cantidad de diente que se debe eliminar en la boca, e indica el ángulo que debe adoptar la pieza de mano. La superficie de corte del diente de escayola no se marca nuevamente con lápiz rojo, pero se perfila con el lápiz rojo para localizar positivamente el área preparada.

REGISTRO DE LA RELACIÓN DEL MODELO CON EL PARALELIZADOR

Para poder recolocar el modelo en el paralelizador, se debe registrar de alguna manera la relación que guarda el modelo con la barra vertical del instrumento, especialmente para futuras referencias y durante la preparación de la boca. Igualmente se necesita para la recolocación del modelo de trabajo para modelar los patrones de cera, recortar los bloqueos y localizar los brazos de los ganchos en relación con las áreas retentivas.

Naturalmente, el zócalo recortado del modelo varía en cada caso; por consiguiente, el registro de la posición de la plataforma del paralelizador no tiene sentido. En caso contrario, se podrían incorporar unas calibraciones en la plataforma para restablecer la misma posición. La posición de cada modelo se debe establecer por separado y cualquier registro posicional aplica no sólo ese modelo.

Existen varios métodos, pero de todos ellos dos se revelan como los más adecuados y fiables. Uno consiste en colocar tres puntos bastante divergentes en la superficie mucosa del modelo con la punta de la barra de grafito, con la barra vertical en posición bloqueada. Es preferible no colocar estas líneas en zonas que vayan a quedar incluidas en el diseño de la estructura. Los puntos se deben rodear de un círculo rojo para identificarlos con facilidad. Al recolocar el modelo en el paralelizador, se puede inclinar hasta que la punta de la varilla analizadora o de la hoja recortadora contacte con los tres puntos en el mismo plano. Así se reproduce la posición original del modelo y consiguientemente la vía original de inserción. Esto se conoce como *tripodización* del modelo (Figura 11-15). Algunos profesionales prefieren practicar pequeñas oquedades en los puntos de tripodización para preservar la orientación del modelo y transferir esta relación al modelo de revestimiento.

El segundo método consiste en marcar dos lados y la parte posterior del zócalo con un instrumento afilado aplicado contra la hoja recortadora (ver Figura 11-15). Inclinando el modelo hasta que las tres líneas queden nuevamente paralelas con la hoja recortadora, se puede restablecer la posición original del modelo. Afortunadamente, las muescas se pueden reproducir en los duplicados, permitiendo que cualquier modelo duplicado se pueda relacionar con el paralelizador de manera similar. Así como el modelo de estudio y el modelo de trabajo no se pueden intercambiar, el modelo de revestimiento, al ser un duplicado del modelo de trabajo, se puede reposicionar en el paralelizador en cualquier momento. El técnico de laboratorio debe evitar la desaparición de las marcas al utilizar el recortador de modelos, pues en este caso se perderían las referencias para la reposición.

La reposición del modelo en el paralelizador puede suponer cierto grado de error, error que se calcula de

Materiał chroniony prawem autorskim

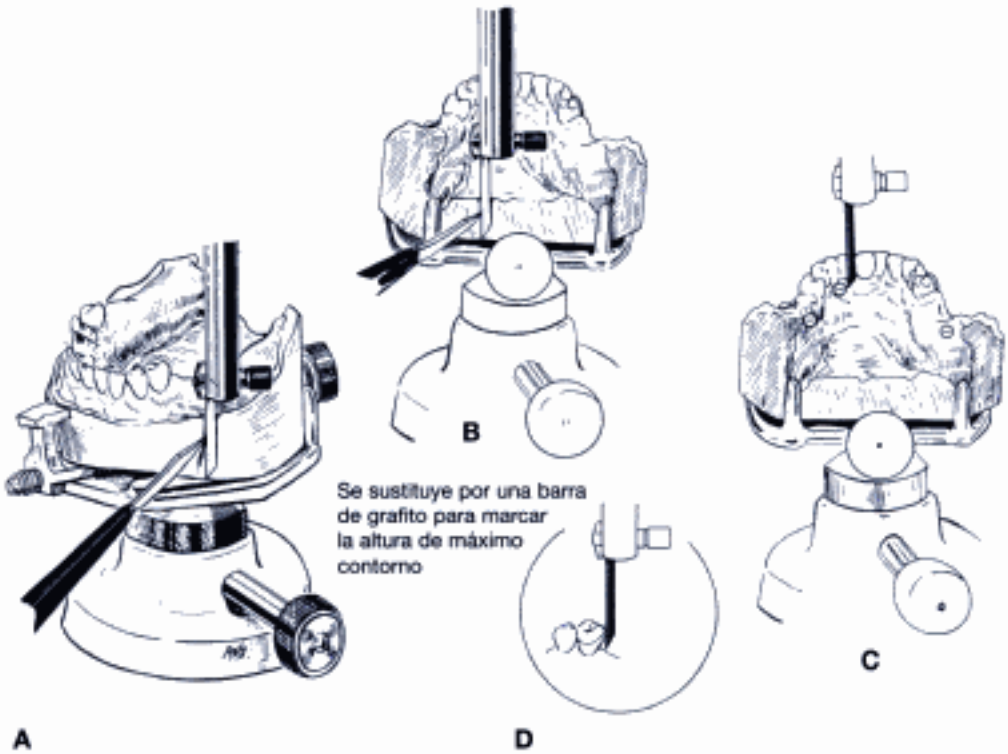

Figura 11-15 **A** y **B,** establecimiento de la trayectoria de inserción. Se marca el zócalo para registrar su relación con el paralelizador para una futura reposición. **C,** método alternativo para registrar la relación del modelo con el paralelizador, conocido como tripodización. Se coloca la barra de grafito en la barra vertical y se ajusta ésta hasta una altura en la que pueda tocar el modelo en tres puntos divergentes. Se bloquea la barra vertical en esta posición y se mueve el modelo hasta que contacte con la punta de la barra de grafito. Las tres marcas resultantes se rodean con un círculo de color para poderlas identificar fácilmente. La reorientación del modelo en el paralelizador se consigue inclinando el modelo hasta que el plano creado por las tres marcas esté en ángulo recto con la barra vertical del paralelizador. **D,** en este momento se dibuja la altura de máximo contorno con la barra de grafito.

0,2 mm al reorientarlo con los tres puntos de referencia marcados en el zócalo. Este fallo podría ocasionar la colocación incorrecta de los bloqueos de cera y la ineficacia en el anclaje de los retenedores directos, con contactos inapropiados de los conectores menores y los planos guía. Por consiguiente, la recolocación del modelo en el paralelizador se debe realizar con sumo esmero.

PARALELIZACIÓN DEL MODELO DE TRABAJO

El modelo de trabajo se debe paralelizar como si se tratara de un modelo nuevo, en el que las superficies de los planos guía proximales ya preparadas indican la correcta inclinación anteroposterior. Aunque puede ser necesario algún tipo de compromiso hay que procurar que, después de establecer las zonas de bloqueo, el grado de superficie de los planos guía remanentes sea el mayor posible en cada diente. Las áreas por encima del punto de contacto que marca la varilla del paralelizador no se consideran partes constituyentes de los planos guía ni tampoco las áreas retentivas gingivales, que se deberán bloquear.

La inclinación lateral será la posición que ofrezca áreas retentivas semejantes en los pilares principales, en relación con los ganchos diseñados. La flexibilidad, que tendrá que ser extrema en los pilares de las extensiones distales, decidirá el gancho que proporciona una retención equivalente en todos los dientes pilares. Por ejemplo, un brazo de retención circunferencial o en barra en el lado dentosoportado de una clase II debe quedar equilibrado con una retención de alambre forjado de calibre 18 en el pilar distal solamente en el caso de que el gancho colado, más rígido, encaje en una zona retentiva menor que la del brazo de alambre forjado. En consecuencia, la zona retentiva por sí sola no asegura que la retención sea relativamente igual, a menos que los brazos sean de longitud, diámetro, forma y material iguales.

Las interferencias groseras se deben eliminar en la fase de preparación de la boca. Una vez obtenida la vía

Materiał chroniony prawem autorskim

de inserción con los planos guía y la retención equilibrada, cualquier interferencia remanente se debe eliminar mediante bloqueos, que serán mínimos si la preparación de la boca se ha planeado y ejecutado adecuadamente.

El zócalo del modelo se marca nuevamente o se tripodiza el modelo como se ha descrito anteriormente. Ahora, la varilla analizadora o la hoja recortadora se sustituye por una barra de grafito para delinear la altura de máximo contorno de cada pilar y el contorno de los tejidos blandos. Igualmente, todas las áreas de interferencia con las partes rígidas de la estructura en el movimiento de inserción y remoción se marcarán con el grafito para bloquearlas o aliviarlas.

Las barras de grafito frágiles, que se desgastan con facilidad, se deben descartar. Una barra de grafito gastada y adelgazada señala alturas de máximo contorno en una posición más oclusal que la real. La barra de grafito ha de estar paralela a la barra telescópica del paralelizador (Figura 11-16) Asimismo, la varilla analizadora se debe revisar para comprobar que no esté torcida.

Figura 11-16 Las barras de grafito gastadas (*izquierda*) se deben desechar, porque indefectiblemente crean marcas que desfiguran las alturas de máximo contorno del modelo orientado con la varilla analizadora del paralelizador. Es preferible el grafito nuevo (*derecha*) con el extremo angulado para marcar las alturas de máximo contorno y explorar las áreas de tejidos blandos.

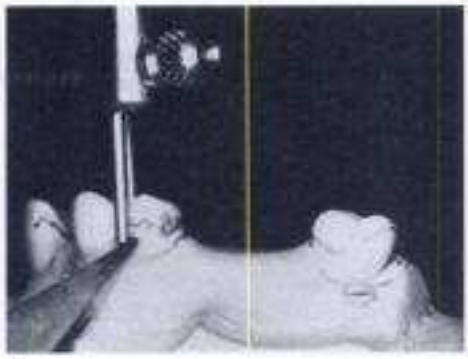

A

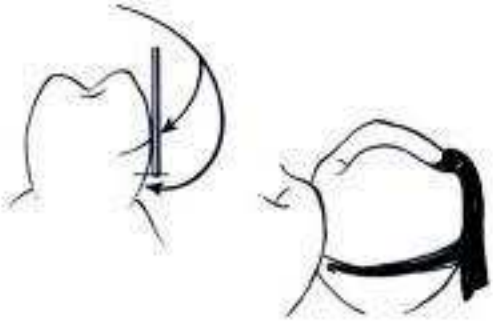

B

Figura 11-17 **A,** la galga de retención mide la profundidad de la zona retentiva bajo la altura de máximo contorno. El retenedor directo en barra debe contactar con el diente desde la zona retentiva hasta la altura de máximo contorno. La profundidad a la que se puede colocar el brazo retentivo depende no solamente de su longitud, ahusamiento, diámetro y aleación del material de construcción, sino también del tipo de gancho. El brazo de gancho circunferencial es más flexible que el brazo en barra de la misma longitud (Capítulo 7). **B,** la medición específica de la zona retentiva gingival a la altura de máximo contorno se consigue con la galga de retención. El contacto simultáneo del tallo con la altura de máximo contorno y del borde de la galga específica con el diente en el área infracontorno establece el grado definitivo y la localización de la retención. Por lo tanto, la punta del brazo retentivo del retenedor directo se podrá colocar en la profundidad determinada.

MEDICIÓN DE LA RETENCIÓN

La colocación del modelo de trabajo en el paralelizador tiene dos objetivos: (1) dibujar la altura de máximo contorno de los pilares donde se localizarán los brazos de los ganchos, y así localizar la cuantía de zona retentiva, y (2) recortar los bloqueos de cualquier interferencia remanente que dificulte la inserción y remoción de la dentadura. Las áreas implicadas serán las cruzadas por las partes rígidas de la estructura.

La zona retentiva exacta que ocuparán las terminales retentivas de los ganchos se debe medir y marcar en el modelo de trabajo (Figura 11-17). Las zonas retentivas se pueden medir con unas galgas, que van incluidas en los paralelizadores de Ney y de Jelenko. La cantidad de retención se mide en décimas de milímetro, mediante galgas que llegan hasta 0,75 mm. Teóricamente la cantidad de zona retentiva empleada puede variar según el gancho, llegando hasta 0,75 mm, aunque habitualmente las retenciones de 0,25 mm son suficientes para los retenedores colados. En los brazos de alambre forjado se pueden emplear hasta 0,50 mm sin que aparezcan fuerzas de torsión nocivas en los pilares, ya que el brazo retentivo de alambre forjado es bastante largo (8 mm al menos). Las galgas de 0,75 mm se emplean raramente y no tienen justificación. Cuando se requiera una retención muy grande, como cuando en un lado de la arcada existe solamente un pilar, es mejor emplear pilares múltiples antes que cargar la retención en uno solo.

Materiał chroniony prawem autorskim

Cuando se dirige un haz de luz al diente que se examina, se forma un triángulo de luz circundado por la superficie del diente pilar en un lado y la hoja del paralelizador en el otro; el ápice es el punto de contacto en la altura de máximo contorno, y la base del triángulo es el tejido gingival (Figura 11-18). La retención viene determinada por: (1) la magnitud del ángulo de convergencia cervical por debajo del punto de convexidad; (2) la profundidad del ángulo a la que se coloca el terminal del gancho, y (3) la flexibilidad del gancho. La aplicación inteligente del gancho adecuado y su flexibilidad relativa son más importantes que la exactitud en la medición de la zona retentiva.

Figura 11-18 La zona retentiva del diente se visualiza mejor contra una fuente de luz que pase a través del triángulo formado por la superficie del diente pilar, la hoja del paralelizador y los tejidos gingivales.

En este momento se dibuja el diseño definitivo sobre el modelo de trabajo con un lápiz afilado, preferiblemente uno que no se borre con la duplicación. Normalmente, el grafito desaparece al duplicar el modelo, pero existen algunas marcas que son resistentes del lápiz*. No se aconseja barnizar el modelo de trabajo para proteger las marcas, a no ser que se realice con extremo cuidado evitando obliterar los detalles de la superficie.

BLOQUEO DEL MODELO DE TRABAJO

Después de establecer la trayectoria de inserción y de localizar las áreas retentivas en el modelo de trabajo, se debe proceder a la eliminación de todas las áreas retentivas que vayan a ser cruzadas por las partes rígidas de la dentadura (que son todas las partes de la estructura menos los terminales de los ganchos retentivos).

En el sentido más amplio de la palabra, el bloqueo no solamente incluye las áreas cruzadas por la estructura de la dentadura durante la inserción y remoción, sino también: (1) otras áreas a bloquear por conveniencia; (2) lechos en los que se deban colocar los patrones del colado; (3) alivios bajo los conectores para evitar la compresión de los tejidos, y (4) alivios para el anclaje de la base protésica a la estructura.

Se pueden emplear, cuando se estime necesario, lechos o repisas (bloqueo modelado) para colocar los patrones de cera de los ganchos (Figura 11-19). Sin embargo, esto no se debe confundir con el bloqueo verdadero de las áreas retentivas que interferirían la colocación de la dentadura, las cuales se practican en el paralelizador utilizando la varilla analizadora o la hoja recortadora como un dispositivo de paralelización.

Como material de bloqueo se puede utilizar la cera dura de incrustaciones. Se aplica fácilmente y se recorta sin dificultad con la hoja recortadora, de paralelizador, calentándola ligeramente con un mechero de alcohol. Si la temperatura del material de duplicación es excesiva, algunas ceras funden con más facilidad que las mezclas de cera con arcillas, pero se asume que no van a utilizarse materiales de duplicar a esa temperatura pues se puede dañar el bloqueo conseguido con la cera, además de aparecer otro tipo de distorsiones.

El bloqueo paralelo es necesario en aquellas zonas cervicales a los planos guía, y en todas las depresiones que van a ser cruzadas por los conectores mayores o menores. En otras zonas que se deban bloquear por conveniencia, y para evitar dificultades en el momento de la duplicación, se puede emplear plancha de cera dura o arcilla oleosa de modelar (arcilla de modelar para artistas). Estas áreas son las superficies vestibulares y las áreas retentivas vestibulares que no intervienen en el diseño de la dentadura, y las áreas sublinguales y distolinguales alejadas de los límites del diseño de la dentadura, que se pueden bloquear arbitrariamente con plancha de cera dura o arcilla. Además, como no interfieren la trayectoria de inserción, no necesitan el paralelizador. La arcillas de modelar solubles en agua no se deben emplear en las maniobras de duplicación.

Por otra parte, las áreas cruzadas por conectores rígidos se deben recortar con la hoja recortadora u otro instrumento paralelo a la trayectoria de inserción (Figura 11-20). Esto supone una gran responsabilidad para el técnico. Si el recorte del bloqueo no deja libres los planos guía, aunque éstos se hayan diseñado y establecido cuidadosamente por el profesional quedarán anulados. Si, por otra parte, el técnico extrema

*Como el lápiz Dixon Thinex.

A B

Figura 11-19 **A,** las repisas para la cera de las superficies de los molares y premolares se han duplicado en el modelo de revestimiento para colocar exactamente el patrón del gancho del molar y el brazo de alambre forjado en el premolar. **B,** patrón de cera y brazo forjado en posición en la fase de encerado. La repisa del molar se ha colocado ligeramente por debajo del perfil del brazo colado para conseguir que su borde gingival pueda quedar bien pulido y se mantenga en la relación planeada con el diente al asentarse la dentadura. Asimismo, la repisa para la cera establece la colocación definitiva de la punta del retenedor directo a la profundidad obtenida.

Figura 11-20 Todos los planos guía deben ser paralelos a la vía de inserción, y todas las áreas que contacten con las partes rígidas de la estructura de la prótesis deben quedar sin zonas retentivas mediante bloqueo paralelizado. Los rebordes gingivales y el margen gingival se aliviarán convenientemente.

su celo al paralelizar las zonas bloqueadas, puede abrasionar el modelo de escayola por un contacto excesivamente fuerte con la hoja recortadora. En este caso, la estructura asentaría bien en el modelo de trabajo, pero al colocarla en la boca aparecerían interferencias. Esto requeriría retocar el colado en el gabinete dental, que no solamente es embarazoso y consume mucho tiempo sino que también puede obliterar los planos guía.

ALIVIOS DEL MODELO DE TRABAJO

Las zonas retentivas tisulares se deben bloquear de la misma manera que las zonas retentivas dentales. Hay que tener clara la diferencia entre bloqueo y alivio (Figuras 11-21 y 11-22). Por ejemplo, las zonas retentivas mucosas que podrían interferir en la colocación de una barra lingual se deben bloquear con cera y recortar paralelamente a la vía de inserción. Aquí no es obligatorio colocar ningún alivio para prevenir la compresión de los tejidos, aunque, en ocasiones, se emplea un alivio de espesor variable según la localización del conector, la inclinación relativa de la cresta alveolar y el efecto previsible de rotación de la prótesis. Los retenedores indirectos propiamente dichos, o la retención indirecta, se deben diseñar para evitar la rotación inferior de la barra lingual. La rotación vertical hacia abajo de las bases protésicas alrededor de los pilares posteriores aleja la barra de la superficie posterior de la cresta alveolar, puesto que la barra se mueve hacia abajo y atrás (Figura 11-23). El alivio apropiado de los tejidos blandos adyacentes a la barra lingual se obtiene con el acabado y pulido iniciales de la estructura. Una excesiva rotación hacia arriba de la barra lingual puede comprimir los tejidos linguales si la cresta alveolar es casi vertical o existen repliegues mucosos en la vía de inserción (Figura 11-24). En estos casos, la región del modelo en la que se coloque la barra lingual se debe aliviar en primer lugar con un bloqueo paralelizado y después con una tira de cera de calibre 32. No se debe emplear la cera de colados de baja fusión, como la cera verde de colados de Kerr, porque se adelgaza fácilmente durante la manipulación y se ablanda con la temperatura del material de duplicación. Normalmente se emplea la cera rosa de colados, a pesar de su dificultad para adaptarla uniformemente. Es preferible una cera de colados adhesiva y fácilmente adaptable por presión, porque se puede manipular con rapidez y seguridad. En todas las ceras, incluso las adhesivas, se deben sellar los bordes con una espátula caliente para evitar su des-

Materiał chroniony prawem autorskim

A

B

Figura 11-21 bloqueos paralelizados y alivios de la estructura de una prótesis parcial removible. **A,** los espacios interproximales ocupados por los conectores menores se bloquean paralelamente a la trayectoria de inserción. De forma semejante, los repliegues mucosos que van a estar cubiertos por la barra lingual y los conectores menores no se deben bloquear de forma arbitraria, sino paralelos a la trayectoria de inserción. El bloqueo arbitrario en la zona de la barra lingual puede crear espacios retentivos de alimentos. Se requiere bloquear la superficie mucosa por debajo de la superficie vestibular del segundo premolar derecho, porque existe una ligera zona retentiva que coincide con la colocación de un gancho con brazo en barra. Se bloqueó paralelamente a la trayectoria de inserción para que los tejidos no se lesionaran en los movimientos de rotación, inserción y remoción. **B,** la estructura final de la prótesis removible encaja perfectamente en las áreas bloqueadas del modelo de trabajo. Cuando los bloqueos del modelo de trabajo se han realizado minuciosamente, casi no es necesario ajustar la estructura al modelo de trabajo con desgastes laboriosos.

Figura 11-22 Bloqueos y alivios del modelo de trabajo antes de la duplicación. Todas las zonas retentivas que forman parte del diseño de la dentadura (excepto la punta de los brazos retentivos) se han bloqueado paralelamente a la vía de inserción. Las crestas residuales se han aliviado con láminas de cera de calibre 20 con el fin de obtener espacio para que el material de la base protésica englobe los conectores menores. En la cera de la superficie distogingival de cada pilar posterior se han practicado pequeñas ventanas. La estructura ocupará este espacio y establecerá definitivamente una extensión más anterior de las bases protésicas en estas zonas. Las regiones retromilohioideas se han bloqueado arbitrariamente para evitar posibles distorsiones del material duplicador al extraer el modelo de trabajo.

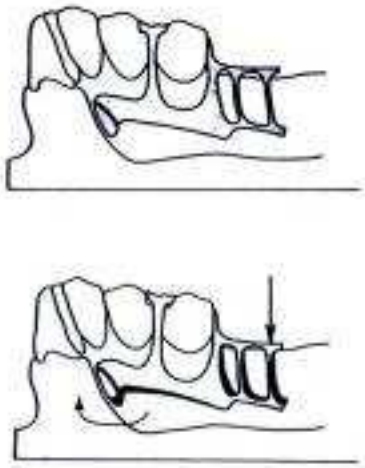

Figura 11-23 Sección sagital del modelo y de la estructura de la dentadura. La cresta alveolar lingual se inclina hacia abajo y atrás (*figura superior*). Cuando la fuerza tiende a hundir la base protésica, la barra lingual rota hacia arriba pero no comprime los tejidos blandos de la cresta alveolar (*figura inferior*). Con procedimientos de acabado y pulido muy minuciosos, se consigue muchas veces un alivio suficiente para evitar la compresión de los tejidos por la barra lingual.

pegamiento al humedecer el modelo antes de la duplicación.

La tendencia que tienen las dentaduras parciales removibles con bases en extensión distal a rotar horizontalmente causa la mayoría de irritaciones en las zonas adyacentes a los conectores mayores mandibulares linguales. Normalmente se pueden evitar bloqueando todas las sinuosidades adyacentes a la barra paralela a la vía de inserción, e incluyendo todos los componentes de estabilización adecuados para contrarrestar la rotación horizontal. Habitualmente, con un alivio somero de la superficie mucosa de la barra lingual, con ruedas de goma en la zona indicada basta para corregir el problema. Bajo ningún concepto se

Materiał chroniony prawem autorskim

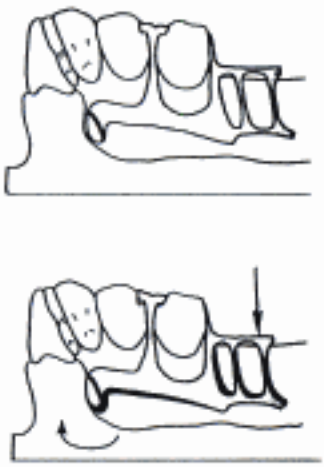

Figura 11-24 Al construir la barra lingual se han bloqueado las zonas retentivas de la cresta alveolar paralelamente a la vía de inserción (*figura superior*). Al aplicar una fuerza vertical se produce rotación hacia arriba de la barra, que causa compresión de los tejidos linguales de la cresta alveolar (*figura inferior*). Para evitarlo, no solamente se debe bloquear el modelo de trabajo paralelamente a la línea de inserción, sino que se debe acompañar de un alivio adicional con una plancha de cera de calibre 32 en las áreas retentivas.

debe desgastar ninguna zona que ponga en peligro la rigidez del conector mayor.

Otras zonas que requieren alivio son las gingivales y creviculares cruzadas por los componentes de la estructura, las cuales se deben proteger de las posibles compresiones por parte de la estructura durante los movimientos de rotación. Para bloquear los surcos gingivales se puede emplear cera dura de incrustaciones (ver Figura 11-21).

BLOQUEOS PARALELOS, BLOQUEOS MODELADOS, BLOQUEOS ARBITRARIOS Y ALIVIOS

En la Tabla 11-1 se muestran las diferencias entre bloqueos paralelos, bloqueos modelados, bloqueos arbitrarios y alivios. Las mismas consideraciones se pueden aplicar a la arcada maxilar y a la mandibular, si bien bajo los conectores mayores palatinos no se acostumbra a colocar alivios como en los conectores linguales mandibulares en barra, excepto cuando existen torus maxilares palatinos que no se pueden circunvalar o un rafe palatino prominente.

TABLA 11-1. Diferencias entre el bloqueo paralelo, bloqueo modelado, bloqueo arbitrario y alivio

Sitio	Material	Espesor
BLOQUEO PARALELO		
Superficies dentales proximales empleadas como planos guía	Plancha base de cera dura u otro material de bloqueo	Solamente la zona retentiva que queda por gingival al punto de contacto de la hoja recortadora con la superficie del diente
Debajo de todos los conectores menores	Plancha base de cera dura u otro material de bloqueo	Solamente la zona retentiva que queda por gingival al punto de contacto de la hoja recortadora con la superficie del diente
Repliegues mucosos cruzados por conectores rígidos	Plancha base de cera dura u otro material de bloqueo	Solamente la zona retentiva que queda por debajo del punto de contacto de la hoja recortadora con la superficie del modelo
Repliegues mucosos cruzados por el origen de los ganchos	Plancha base de cera dura u otro material de bloqueo	Solamente la zona retentiva que queda por debajo del punto de contacto de la hoja recortadora con la superficie del modelo
Espacios interproximales profundos cubiertos por conectores menores o placas linguales	Plancha base de cera dura u otro material de bloqueo	Solamente la zona retentiva que queda por debajo del punto de contacto de la hoja recortadora con la superficie del modelo
Bajo los brazos colados en barra en el margen gingival	Plancha base de cera dura u otro material de bloqueo	Solamente la zona retentiva implicada en el anclaje del brazo colado del conector menor
BLOQUEO MODELADO		
En las superficies vestibulares y linguales donde se coloquen los patrones de cera o plástico de los brazos del gancho	Plancha base de cera dura	Las repisas para la localización de los brazos recíprocos siguiendo la altura de máxima convexidad de forma que queden lo más cervicales posible sin ser retentivas

(*Continúa*)

Materiał chroniony prawem autorskim

TABLA 11-1. Diferencias entre el bloqueo paralelo, bloqueo modelado, bloqueo arbitrario y alivio (*Cont.*)

Sitio	Material	Espesor
		Las repisas de los brazos retentivos de los ganchos se deben colocar lo más cervicales al diente como permita su contorno; el punto de origen del gancho, oclusal o incisal a la altura de máximo contorno, cruzando la línea paralelizada en el cuarto terminal, e incluyendo la zona retentiva previamente establecida, y relacionada con la flexibilidad del gancho escogido
BLOQUEO ARBITRARIO		
Todos los márgenes gingivales	Plancha base de cera dura	Bastante para superar el margen gingival
Los grandes repliegues mucosos por debajo de las áreas involucradas en el diseño de la estructura	Plancha base de cera dura o arcilla lubricada	Señalar arbitrariamente con una espátula de cera
Repliegues mucosos distales a la estructura colada	Plancha base de cera dura o arcilla lubricada	Alisar arbitrariamente con la espátula de cera
Zonas retentivas vestibulares de los dientes y repliegues mucosos no involucrados en el diseño de la dentadura	Plancha base de cera dura o arcilla lubricada	Rellenar y adelgazar con la espátula hasta el tercio superior de la corona
ALIVIO		
Bajo los conectores de barra lingual o en las porciones de la barra de la placa lingual en que esté indicado (ver el texto)	Cera adhesiva sellada al modelo; debe ser más ancha que el conector mayor que se coloque	Cera de calibre 32, si la vertiente lingual del reborde alveolar es paralela a la vía de inserción; si la vertiente lingual de la cresta alveolar es retentiva con la vía de inserción, cera de calibre 32 después de bloquear las zonas retentivas
Las áreas en que los conectores menores contactan con tejidos delgados, como las áreas que se encuentran con frecuencia en los bordes linguales o mandibulares y en los rafes palatinos prominentes	Plancha base de cera dura	Capa fina vertida con una espátula caliente; si se ha de recubrir un torus maxilar, el espesor del alivio debe representar la diferencia entre el grado de desplazamiento de los tejidos que cubren el torus y de los tejidos que cubren la cresta residual
En las áreas de la cresta sobre las que se ancla la resina acrílica a la estructura metálica	Cera adhesiva bien adaptada y sellada al modelo más allá del área involucrada	Cera de calibre 20

AYUDA A LA AUTOEVALUACIÓN

1. Defina a un paralelizador de modelos dentales.
2. ¿Cuáles son las partes básicas del paralelizador?
3. ¿Qué significa altura de máximo contorno? ¿Qué relación guarda con los retenedores directos?
4. Ningún componente de la prótesis parcial removible puede penetrar en una zona retentiva, excepto una parte del brazo retentivo del retenedor directo. Por tanto, al diseñar la prótesis se deben conocer cuáles son las retenciones deseables y cuáles no. ¿Verdadero o falso?
5. Al diseñar una prótesis parcial removible y buscar la vía de entrada y salida se deben considerar cuatro factores. Dos de ellos son la retención y la estética. Nombre los otros dos.
6. Con el modelo de estudio anclado en la plataforma ajustable y la varilla analizadora en la barra telescó-

Material chroniony prawem autorskim

pica vertical, ¿qué orientación del plano oclusal en relación a la plataforma base se recomienda como posición provisional de estudio?

7. Para el diseño de una arcada de clase III, modificación 1, ¿que inclinación direccional del modelo ofrecerá la mayor área de las superficies proximales paralelas para que actúen como planos guía: la inclinación anteroposterior o la lateral?
8. Suponiendo que en el caso anterior la varilla analizadora toque solamente las áreas gingivales de las superficies proximales, ¿qué opciones existen para obtener superficies de planos guía?
9. Cuando se han hallado posibles áreas retentivas, se inclina el modelo lateralmente. ¿Cómo se puede evitar el cambio de la inclinación anteroposterior establecida en el modelo?
10. Es aconsejable la retención bilateral uniforme. ¿De qué manera contribuye a la retención uniforme el ángulo de convergencia cervical?
11. ¿Cuáles son las causas más frecuentes de interferencia en la colocación de un conector mayor mandibular?
12. ¿Por qué se deben paralelizar los contornos de los tejidos blandos junto con los dientes?
13. ¿Qué ventaja supone colocar la punta del marcador de grafito tocando intermitentemente las áreas gingivales cuando se marca la altura de máximo contorno en los dientes pilares?
14. Después de paralelizar el modelo de estudio, ¿cómo se puede registrar, en tres dimensiones, la relación del modelo con la barra vertical?
15. ¿Qué desventajas tiene el empleo de un marcador de grafito gastado, aunque sea ligeramente?
16. ¿Qué es una galga para áreas retentivas? ¿Cómo se emplea para averiguar la profundidad de la zona retentiva en el ángulo de convergencia cervical?
17. En muchas ocasiones, la altura de máximo contorno se localiza con más seguridad para los retenedores si las superficies axiales se han remodelado ¿Cómo ayuda una galga a medir la profundidad de la zona retentiva en el ángulo de convergencia cervical?
18. El modelo de trabajo se puede alterar durante su manipulación en el paralelizador o en otro momento. ¿Por qué es una buena idea tenerlos duplicados?
19. El modelo de estudio sirve como anteproyecto orientativo para la remodelación de los dientes en la boca. ¿Cómo se pueden indicar las áreas a remodelar en el modelo de estudio para no omitirlas cuando se preparan en la boca?
20. Después de la preparación de la boca y de construir el modelo de trabajo, este último se debe paralelizar para localizar definitivamente los componentes. ¿Qué guías relacionan el modelo con el paralelizador?
21. El terminal de un brazo retentivo debe encajar en una zona retentiva planeada y calculada. Empleando el mismo grado de retención bilateral no se asegura necesariamente una retención relativa igual. Además del grado de retención, ¿qué otro factor se debe tener en cuenta?
22. Después de establecer la vía de inserción se deben eliminar las áreas retentivas cruzadas por partes rígidas. ¿Cómo se consigue? ¿Con qué materiales?
23. ¿Por qué medios se pueden transferir las localizaciones definitivas de los componentes de la estructura desde el modelo de trabajo hasta el modelo duplicado de revestimiento en el que se construye el patrón de la estructura?
24. Explique las diferencias del bloqueo modelado, el bloqueo arbitrario, el alivio del modelo de trabajo y el bloqueo paralelo.
25. ¿Por qué se deben bloquear las zonas retentivas del modelo de trabajo no involucradas en la estructura?
26. ¿Cómo se debe realizar el bloqueo de los surcos gingivales cruzados por algún componente de la estructura?
27. ¿Qué alivio se requiere en un modelo de trabajo mandibular para la cara lingual de la cresta alveolar en la que se apoyará una barra o placa lingual si la cresta se inclina hacia abajo y atrás? ¿Y si la cresta está paralela a la vía de inserción?, ¿y si la cresta interfiere en la trayectoria de inserción?
28. ¿Por qué se debe aliviar un modelo de trabajo?
29. En una arcada de clase I, ¿qué grado de alivio palatino se requiere cuando un conector mayor atraviesa el rafe palatino medio?
30. En un modelo de trabajo, ¿cuáles son los requisitos necesarios para aliviar los conectores menores que unirán las bases de resina acrílica con el conector mayor?
31. Además de la paralelización del modelo de trabajo para su diseño, preparación y duplicación con material de revestimiento, ¿qué otras funciones cumple el paralelizador dental?
32. ¿De qué forma obtiene el paralelizador el contorno óptimo de las coronas?
33. ¿Por qué medios se pueden adaptar los paralelizadores para convertirlos en taladradoras o mecanizadoras?
34. Las restauraciones de metal-cerámica requieren, en muchas ocasiones, mecanizarlas antes del glaseado final para asegurar que se han conseguido los contornos planeados inicialmente. ¿Cómo se puede realizar?
35. Los apoyos internos de las coronas se deben trabajar con el paralelizador actuando como una máquina fresadora. ¿Existe otra forma de emplear el paralelizador dental? ¿Cuál es?
36. ¿Por qué se necesita el paralelizador dental para colocar algunos anclajes internos prefabricados?
37. ¿Qué secuelas pueden aparecer cuando se deteriora el modelo de trabajo durante la paralelización o los procedimientos de bloqueo?
38. ¿Cuáles son las aplicaciones del paralelizador de modelos al planificar una dentadura parcial fija?

Materiał chroniony prawem autorskim

Materiał chroniony prawem autorskim

II

Clínica y laboratorio

Materiał chroniony prawem autorskim

Materiał chroniony prawem autorskim

II

Clínica y laboratorio

Materiał chroniony prawem autorskim

Materiał chroniony prawem autorskim

12

DIAGNÓSTICO Y PLAN DE TRATAMIENTO

Propósitos y personalización del tratamiento
Interrogatorio al paciente
Control de la infección
EXAMEN CLÍNICO
Objetivos del tratamiento protésico
Examen oral
Secuencia del examen oral
Modelos diagnósticos o de estudio
Finalidad de los modelos de estudio
Montaje de los modelos de estudio
Secuencia de montaje del modelo maxilar según el plano eje-orbitario
Registro de la relación de las arcadas en los modelos de estudio
Materiales y métodos para el registro de la relación céntrica
HALLAZGOS DIAGNÓSTICOS
Interpretación de los datos obtenidos con la exploración
Interpretación radiográfica
Consideraciones periodontales
Actividad cariogénica
Evaluación de los fundamentos protésicos (dientes y cresta residual)
Preparación quirúrgica
Análisis de los factores oclusales
Restauraciones fijas
Tratamiento ortodóncico
Necesidad de determinar el tipo de conector mayor mandibular
Necesidad de remodelamiento de los dientes remanentes
Diagnóstico diferencial: prótesis parciales fijas o removibles
Indicaciones de las restauraciones fijas
Indicaciones de las prótesis parciales removibles
Elección entre prótesis completas y prótesis parciales removibles
Factores clínicos relacionados con las aleaciones metálicas empleadas en la estructura de las prótesis parciales removibles
Aleaciones de cromo-cobalto
Comparación de las propiedades físicas
Alambre forjado: selección y control de calidad
Resumen
Ayuda a la autoevaluación

PROPÓSITOS Y PERSONALIZACIÓN DEL TRATAMIENTO

El objetivo del tratamiento dental es responder a las necesidades del paciente, tanto las percibidas como las que se derivan de la exploración clínica y el interrogatorio del paciente. Aunque existen similitudes entre los pacientes parcialmente edéntulos (p. ej., su clasificación), existen entre ellos diferencias significativas, de manera que cada tratamiento sea, finalmente, exclusivo.

Las peculiaridades de cada paciente se descubren a través del interrogatorio y de todo el proceso que comprende el examen y el diagnóstico clínico, y que se puede dividir en cuatro partes: (1) conocimiento de los deseos del paciente y de sus principales necesidades mediante un interrogatorio sistematizado; (2) confirmación de las necesidades del paciente con la exploración clínica diagnóstica; (3) puesta en marcha de un plan de tratamiento que obtenga y cumpla sus deseos y necesidades (teniendo en cuenta su estado y entorno oral), y (4) ejecución correcta de la secuencia del tratamiento y del control de seguimiento. El tratamiento final es individual y se debe orientar a tratar la enfermedad con un método personalizado que cumpla, de forma coordinada, las necesidades restauradoras y protésicas del paciente. La mejor atención al paciente puede significar no hacer ningún tratamiento, llevar a cabo un tratamiento limitado, o uno complejo y, por tanto, el profesional debe estar capacitado para aconsejar al paciente sobre cuál es la mejor opción según sus circunstancias individuales.

Materiał chroniony prawem autorskim

INTERROGATORIO AL PACIENTE

Aunque la salud oral es una parte importante del estado de salud general, para muchos individuos es una decisión facultativa. En consecuencia acuden al profesional porque perciben: (1) una anomalía que requiere corrección, o (2) el deseo de mantener la salud dental en grado óptimo. En cada situación, y sobre todo en los pacientes con problemas concretos (a menudo con una historia clínica extensa), es obligado que el profesional conozca exactamente los datos que brinda el paciente para poderlos evaluar. Si no es así, se corre el riesgo de que el resultado final no satisfaga al paciente por no haber descubierto la verdadera razón de la consulta. La experiencia enseña que este detalle sutil adquiere una importancia capital al enfocar el tratamiento clínico.

El objetivo fundamental del interrogatorio junto con la exploración es la percepción clara del motivo por el que el paciente acude a la consulta, e incluye la descripción del síntoma principal de su historia. En los casos complicados, el interrogatorio y la exploración pueden requerir dos citas para recoger toda la información diagnóstica que permita establecer el tratamiento adecuado.

El interrogatorio ofrece una oportunidad para establecer la primera relación con el paciente, y en él se deben averiguar y anotar todas las particularidades que guarden relación son su salud oral, como los síntomas clínicos de dolor (provocado o espontáneo), alteración de la función, preocupación por su aspecto, problemas habidos con prótesis anteriores, y cualquier síntoma relacionado con sus dientes, periodonto, arcadas y tratamientos dentales previos. Es importante anotar cuidadosamente todo lo que el paciente expresa como motivo de consulta, pues más tarde toda esta información servirá para comentar y decidir la aceptación del paciente, que desde el principio conocerá las expectativas reales.

Aunque existen varios formatos para secuenciar el interrogatorio (y la exploración) con pequeñas variaciones, en todos ellos debe constar:

1. Queja principal y su historia.
2. Revisión de la historia médica.
3. Revisión de su historia dental, especialmente la relacionada con experiencias protésicas anteriores.
4. Expectativas del paciente.

Con la interacción de todos estos componentes se llega a definir la singularidad del paciente. Las expectativas del paciente son esenciales para saber si una prótesis parcial removible satisfará las necesidades y metas establecidas. De hecho, las prótesis parciales removibles requieren materiales que abultan y contactan con los tejidos duros, y en ocasiones es difícil que lo acepten los pacientes que no tienen experiencia previa en el empleo de prótesis. Es conveniente explicarles que cuando se coloca una prótesis, se requiere una fase de adaptación. En los pacientes con experiencias protésicas anteriores negativas, antes de comenzar el tratamiento es preciso comprobar si los factores de diseño, acoplamiento, oclusión y mantenimiento de la prótesis fracasada se pueden mejorar para ofrecer una experiencia más positiva.

CONTROL DE LA INFECCIÓN

La American Dental Association de acuerdo con los Centers for Disease Control and Prevention (CDC) dio unas recomendaciones para el control de la infección en odontología. Estas recomendaciones se publicaron posteriormente en el CDC Morbidity and Mortality Weekly Report (MMWR) en 1993 y en el momento presente se están actualizando. Aunque los principios del control de la infección no cambian significativamente, la monitorización continua y la comprobación de la efectividad de las pautas establecidas con las nuevas tecnologías, materiales y equipamientos, requieren una evaluación permanente de las prácticas de control de las infecciones actuales. Las recomendaciones comprenden una serie de medidas para reducir los riesgos de transmisión de la enfermedad entre los profesionales de la salud dental (Dental Healthcare Workers) y los pacientes. Las prácticas de control recomendadas se aplican en todos aquellos lugares que ofrecen tratamiento dental y aparecen en el Cuadro 12-1.

CUADRO 12-1 Medidas de control recomendadas para el tratamiento de las infecciones dentales

- Se deben usar guantes con todos los pacientes.
- Se deben emplear mascarillas para proteger la mucosa oral y nasal de las salpicaduras de sangre y saliva.
- Se deben preservar los ojos con algún protector contra las salpicaduras de sangre y saliva.
- Se deben utilizar todos los métodos conocidos de esterilización para destruir todas las formas vivientes de los instrumentos dentales. El equipo de esterilización incluye el autoclave de vapor, la estufa de calor seco, los esterilizantes por vapor químico y los esterilizantes químicos.
- Se deben limpiar todos los instrumentos y las superficies del gabinete dental, frotando con soluciones detergentes y mojando las superficies con soluciones diluidas blanqueadoras caseras de iodina o clorina.
- El material desechable contaminado se debe manejar con cuidado y depositarse en bolsas de plástico para minimizar el contacto humano. Los instrumentos afilados como agujas y hojas de bisturíes se deben almacenar en contenedores resistentes a los pinchazos antes de depositarse en las bolsas de plástico.

Materiał chroniony prawem autorskim

Los pacientes dentales y los profesionales de la salud oral están potencialmente expuestos a diversos microorganismos a través de la vía sanguínea y de las secreciones orales y respiratorias. Entre estos microorganismos se incluyen los virus y las bacterias que infectan a las vías respiratorias altas en general, así como los citomegalovirus, virus de la hepatitis B, virus de la hepatitis C, virus del herpes simple tipos 1 y 2, virus de la inmunodeficiencia humana (VIH), *Mycobacterium tuberculosis*, estafilococos y estreptococos. La transmisión de la infección en el gabinete dental se puede producir a través de varias vías: por contacto directo (sangre, fluidos orales u otras secreciones), contacto indirecto (instrumentos contaminados, equipo dental y superficies del entorno), o por contacto con contaminantes aéreos presentes en las gotitas y partículas en suspensión y en los aerosoles de los fluidos respiratorios y orales. Para que aparezca la infección por alguna de estas vías se requiere la presencia de una «cadena de infección», que incluye la susceptibilidad del organismo hospedador, el germen patógeno con virulencia y número suficientes para causar la infección, y una puerta de entrada a través de la cual los patógenos penetren en el organismo hospedador. Para que el control de la infección sea efectivo se debe romper uno o varios «eslabones» de esta cadena.

Los estudios de los CDC señalan que la ropa expuesta al virus del síndrome de la inmunodeficiencia adquirida (sida) se puede utilizar sin riesgo después de un ciclo de lavado normal. A altas temperaturas (60 a 70 °C) el ciclo de lavado con concentraciones normales de blanqueantes, seguido de un secado mecánico (100 °C o superior) es el preferible si la ropa está visiblemente manchada con sangre u otros fluidos orales. La limpieza en seco con vapor a presión, según estos estudios, destruye los virus del sida. Los pacientes con lesiones orales sospechosas de enfermedades infecciosas, o los pacientes con historia declarada de hepatitis B, sida, enfermedades relacionadas con el sida, u otras enfermedades infecciosas, se deben derivar a los centros de cuidados especiales. Además de la desinfección de las superficies y de todo el equipamiento dental, todos los instrumentos, piedras, fresas y utensilios reutilizables se deben desinfectar en una solución del glutaraldehído al 2% durante 10 minutos, y eliminar los residuos, lavarlos, enjuagarlos y secarlos vigorosamente antes de iniciar el proceso de esterilización. Los componentes sensibles al calor se pueden esterilizar con óxido de etileno (gas).

Los utensilios que se han utilizado en la boca, junto con los materiales de laboratorio (impresiones, registros de mordida, prótesis fijas y removibles, aparatos de ortodoncia) se deben limpiar y desinfectar antes de manipularse en el laboratorio (en el mismo local o a distancia). Los elementos manipulados en el laboratorio deben ser igualmente lavados y desinfectados antes de colocarse en la boca del paciente. En cada acto de pulido se debe emplear piedra pómez nueva con iodóforo y, posteriormente, lavar, enjuagar y secar. Como los materiales están evolucionando constantemente, los profesionales de la salud oral deben seguir las instrucciones que facilitan los fabricantes de productos de desinfección. Como pauta general, es apropiado el empleo de un germicida químico con un nivel de actividad medio (p. ej., «desinfectante hospitalario tuberculicida»). Para prevenir una contaminación cruzada, es esencial la existencia de una comunicación adecuada entre el gabinete dental y el laboratorio para cumplimentar el protocolo de manejo y descontaminación de los materiales.

EXAMEN CLÍNICO

OBJETIVOS DEL TRATAMIENTO PROTÉSICO

Los objetivos de todo tratamiento protésico se pueden resumir en: (1) eliminar la enfermedad; (2) preservar, restaurar y mantener los dientes remanentes y los tejidos orales (que mejorarán el diseño de la prótesis parcial removible), y (3) seleccionar los dientes que se deben reemplazar para restaurar la función con la máxima estabilidad y comodidad, proporcionando, al mismo tiempo, una estética agradable. La preservación es un principio que protege a los dentistas frente a las altas exigencias de la estética. Es obligación del dentista insistir en la importancia de restaurar la totalidad de la boca para mantener la salud y proteger los dientes y los tejidos remanentes.

En el diagnóstico y tratamiento de la rehabilitación oral de las bocas parcialmente edéntulas, se debe tener en cuenta lo siguiente: control de la caries y de la enfermedad periodontal, restauración de los dientes individuales, proporcionar unas relaciones oclusales armoniosas, y colocar los dientes ausentes mediante prótesis fijas (utilizando dientes naturales o implantes) o removibles. Como estos procedimientos están íntimamente relacionados, antes de proceder a actuaciones irreversibles se deben seleccionar y establecer cuidadosamente todas las secuencias del tratamiento.

El plan de tratamiento de las prótesis parciales removibles, que suele ser la etapa final de una larga secuencia del tratamiento odontológico, en realidad sólo debe ser precedido por el tratamiento de las urgencias dentales. De esta manera se permite la preparación adecuada de los dientes pilares y otras zonas de la boca para conseguir el soporte, estabilización y retención de la prótesis parcial removible. Esto significa que, antes de establecer el tratamiento definitivo, se deben obtener modelos de estudio con los que diseñar y planificar las prótesis. Después de evaluar los principales factores que crean fuerzas funcionales y conocer la forma de resistirlas, se diseña la prótesis en el modelo de estudio siguiendo una ficha en la que constan detalladamente la situación de la boca y el tratamiento proyectado. Esto constituye el plan

Materiał chroniony prawem autorskim

maestro para poner en marcha las preparaciones y el diseño de la prótesis parcial removible.

Como se ha señalado en el Capítulo 1, los fracasos de la prótesis parcial removible se deben habitualmente a factores que ocasionan mala estabilidad, y pueden deberse a un diagnóstico equivocado o a un fallo en la evaluación apropiada de la situación del paciente, que conducen a una falta de preparación adecuada del paciente y de sus tejidos orales antes de obtener el modelo de trabajo. No se pueden ignorar la importancia de la inspección oral y el estudio de los factores favorables y desfavorables que condicionan el control de la movilidad, ni la necesidad de establecer un plan que elimine las influencias desfavorables (ver Capítulo 2).

Como se ha mencionado anteriormente, la planificación de un tratamiento, a veces complejo, puede requerir dos citas. En la primera se realizará la inspección oral preliminar (para determinar la necesidad de intervenciones de urgencia), una profilaxis, una serie radiográfica completa de la boca, modelos de estudio y registros para el montaje, si no se requieren plantillas para la toma de mordida. La siguiente cita incluye el montaje de los modelos de diagnóstico (cuando se necesitan plantillas con rodetes oclusales), una valoración oral definitiva, revisión de las radiografías para relacionarlas con los hallazgos clínicos y, en caso necesario, solicitar consultas adicionales. A continuación se ofrece un resumen con todos los informes clínicos de los pacientes, incluyendo la paralelización de los modelos así como el plan de tratamiento (a menudo con diferentes opciones).

EXAMEN ORAL

Debe preceder a cualquier toma de decisión. Incluye una evaluación visual y digital de los dientes y tejidos vecinos con un espejo bucal, sonda exploradora, sonda periodontal, pruebas de vitalidad pulpar en dientes dudosos y examen de los modelos montados correctamente en un articulador adecuado. Los resultados clínicos se magnifican y correlacionan con una exploración radiográfica intraoral seriada.

El principal objetivo durante el examen es considerar las posibilidades de restaurar y mantener las estructuras orales remanentes en estado de salud durante el mayor tiempo posible. Para ello se deben evaluar los factores que generan fuerzas funcionales y los mecanismos de resistencia. La meta final es conseguir la mejor estabilidad de los dientes y el mejor asentamiento de la prótesis. En la secuenciación que se expone a continuación se concede una atención especial a los aspectos que intervienen en cada fase de la exploración.

Secuencia del examen oral

La exploración oral debe mantener el siguiente orden: examen visual, alivio del dolor y colocación de restauraciones provisionales, radiografías, profilaxis oral, evaluación de los dientes y el periodonto, pruebas de vitalidad de los dientes sospechosos, determinación de la posición del suelo de la boca, e impresiones de cada arcada.

Alivio del dolor y de las situaciones molestas, y colocación de restauraciones provisionales

El examen preliminar determina la necesidad de tratar situaciones agudas y de realizar una profilaxis antes del examen oral completo. No solamente se debe aliviar el dolor procedente de los dientes, sino que se debe establecer lo más pronto posible la extensión de las caries y detener su actividad hasta instaurar el tratamiento definitivo. Al restaurar el contorno de los dientes con reconstrucciones temporales, se procurará que las impresiones no se desgarren al sacarlas de la boca para que el modelo de estudio sea más preciso.

Profilaxis oral completa y minuciosa

El examen correcto de la boca se consigue con más eficacia si los dientes están libres de cálculos y residuos; si no, los dientes reproducidos en el modelo de estudio no representarán realmente los contornos de los dientes y los tejidos gingivales. Con un examen superficial se puede decidir la necesidad de una higiene oral, pero el examen completo y definitivo se debe demorar hasta que los dientes hayan quedado completamente limpios.

Examen radiográfico intraoral completo (Figura 12-1)

Los objetivos del examen radiográfico son: (a) localizar áreas de infección y otras alteraciones; (b) detectar la presencia de restos radiculares, cuerpos extraños, espículas de hueso e irregularidades de las crestas; (c) descubrir la presencia y extensión de las caries y su relación con la pulpa y el anclaje periodontal; (d) evaluar la presencia de caries recurrentes en las restauraciones existentes, filtraciones marginales y márgenes gingivales desbordantes; (e) revelar la presencia de tratamiento endodóncico y de valorar su pronóstico futuro (el diseño de la prótesis parcial removible puede variar según la decisión de mantener o extraer los dientes tratados endodóncicamente); (f) evaluar la situación periodontal presente y establecer la necesidad y las posibilidades de

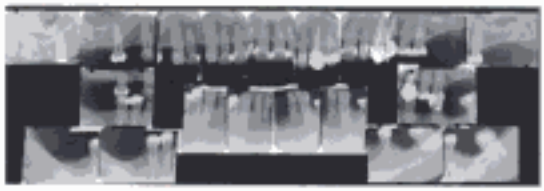

Figura 12-1 La serie radiográfica oral completa de los dientes remanentes y de las áreas edéntulas adyacentes proporciona mucha información vital para el diagnóstico y plan de tratamiento. La respuesta del hueso a estrés previos es especialmente importante para establecer el pronóstico de los dientes utilizados como pilares.

Materiał chroniony prawem autorskim

tratamiento, y (g) evaluar el soporte alveolar de los dientes pilares es, su número, grado de soporte y morfología de las raíces, la pérdida de soporte óseo como consecuencia de procesos patológicos y el soporte óseo remanente.

Para que el diagnóstico sea más riguroso se deben montar los modelos con el fin de realizar un examen oclusal

Los modelos se deben articular preferentemente en un instrumento adecuado. La importancia de tener unos modelos de estudio correctos se comenta más adelante en este mismo capítulo.

Examen de los dientes, estructuras vecinas y crestas residuales

Los dientes, periodonto y crestas residuales se deben explorar mediante instrumentación y medios visuales. En este momento se debe rellenar la ficha con la historia clínica y el diagnóstico, y al mismo tiempo establecer un sencillo protocolo de trabajo para referencias futuras (Figuras 12-2 y 12-3).

El examen visual puede detectar algún signo de enfermedad dental. Es importante detectar la susceptibilidad para la caries, y se deben anotar igualmente el número de dientes restaurados, las señales de caries recurrentes y la evidencia de descalcificaciones. Solamente los

PRÓTESIS PARCIAL REMOVIBLE

NOMBRE DEL PACIENTE _____ **NÚMERO DEL PACIENTE** _____

☐ **PLAN DE TRATAMIENTO** ☐ **INSTRUCCIONES PARA EL LABORATORIO**

ESPECIFICACIONES DEL DISEÑO:

1. APOYOS
2. RETENCIÓN
3. RECIPROCIDAD
4. CONECTOR MAYOR
5. RETENCIÓN INDIRECTA
6. PLANOS GUÍA
7. RETENCIÓN DE LA BASE PROTÉSICA
8. ÁREAS QUE SE DEBEN MODIFICAR O REMODELAR

D I

CÓDIGO DE COLORES:

AZUL: METAL COLADO
ROJO: BASE DE RESINA ACRÍLICA Y ALAMBRE FORJADO
VERDE: ÁREAS PARA REMODELAR

INSTRUCTOR: _____

PRUEBA PARA ENVIAR AL LABORATORIO: _____ **FECHA:** _____

A

Figura 12-2 **A,** ficha diagnóstica con los datos del paciente.

(Continúa)

Materiał chroniony prawem autorskim

NOMBRE DEL PACIENTE John Doe N.º FICHA 383838

NOMBRE DEL ESTUDIANTE Joe Smith HIJO X PADRE ____ N.º ESTUDIANTE 1234

FECHA DE NACIMIENTO 1/14/99 FIRMA DEL INSTRUCTOR PGreen

DATOS COMPLEMENTARIOS ____ FIRMA DEL INSTRUCTOR ____

PRÓTESIS PARCIAL REMOVIBLE

MAX. MAND.

DIAGNÓSTICO

1. ¿Actualmente, emplea o ha empleado una prótesis oral? No ____ Sí ✓ Si es así, ¿de qué tipo? metal + plástico
2. Si la prótesis anterior no era enteramente satisfactoria, ¿qué problema cree que existía? falta de retención + los dientes feos.
3. ¿Por qué motivo perdió sus dientes? Perio X Caries X Traumatismo ____.

HALLAZGOS INTRAORALES

1. Índice de higiene oral: Bueno X Aceptable ____ 2. Índice de caries: Alto ____ Moderado ____ Bajo X.
3. ¿Coincide la relación céntrica con la oclusión céntrica? Sí X No ____.
4. ¿Los frenillos y las inserciones musculares pueden interferir la adaptación y el máximo bienestar? Sí ____ No X.
5. ¿El tipo y la calidad de la saliva son normales? Sí X No ____ Comentarios ____.
6. Examinar las siguientes áreas para averiguar las posibles interferencias que puedan dificultar la adaptación y la comodidad.

   Cresta milohioidea normal ✓ Otras ____ Tejido de las crestas alveolares normales ✓

   Tuberosidades normales ✓ Otras ____ Áreas de soporte óseo normal ✓

   Presencia de torus Sí ____ No ____
7. ¿Está indicado algún tipo de cirugía para mejorar el pronóstico? No ✓ Sí ____

ANÁLISI DE LOS MODELOS DE ESTUDIO

En el articulador:

1. ¿Existe espacio intercrestal suficiente para colocar la prótesis? Sí ✓ No ____
2. ¿Se puede recuperar el plano oclusal? Sí ✓ Dudoso ____
3. ¿Existe espacio interoclusal adecuado para colocar los lechos de los apoyos en caso necesario? Sí ✓ No ____
4. ¿Existen anomalías no visibles intraoralmente? No ____ Observaciones ____

En el paralelizador:

1. ¿Qué dientes son los más indicados como pilares ? Pilar #1 35 Pilar #2 44 Pilar #3 ____

   Pilar #4 ____ Otros ____
2. ¿Los pilares tienen una adecuada zona retentiva en áreas favorables de los dientes? Sí X No ____
3. ¿Se pueden construir planos guía en los posibles pilares ? Sí X No ____
4. ¿Se requieren modificaciones de los dientes? No ____ Sí X

INTERPRETACIÓN DE LAS RADIOGRAFÍAS

1. ¿Cuál es la relación corona/raíz de cada pilar? Pilar #1 1:3 Pilar #2 1:3 Pilar #3 ____

   Pilar #4 ____ Otros ____
2. ¿Es de buena calidad el hueso de soporte aparentemente? Sí X No ____

Figura 12-2 (*Cont.*) **B,** ficha de tratamiento que registra el plan de tratamiento y su progresión. Quality Press, Inc.

Materiał chroniony prawem autorskim

Nombre: *John Doe* Fecha: *1 de julio de 1999*

Plan resumido:

Prótesis completa maxilar convencional

Prótesis parcial removible mandibular clase II modificación 1

Coronas de metal porcelana #37, #45

Procedimientos:

Acondicionar los tejidos de la arcada maxilar

Primera impresión de ambas arcadas; construcción de las cubetas individuales de impresión

Preparaciones. Contornos y lechos para los apoyos de #34, #44. Preparación de pilares en #37, #45

Prueba de las coronas; sacarlas del modelo para el colado de la estructura

Prueba de las coronas y la estructura

Impresión funcional con cera fluida: hacer el modelo modificado

Registrar las relaciones de las arcadas; seleccionar la forma y el color

Alineación de los dientes

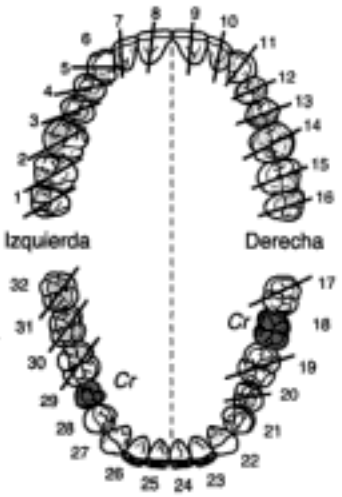

Ensayo de la configuración; comprobar las relaciones de las arcadas

Colocación: coronas mandibulares, prótesis parcial, prótesis maxilar completa

Seguimiento

Marcar en rojo las unidades completadas

Figura 12-3 Sencilla ficha de trabajo. Las restauraciones de los dientes, coronas y prótesis fijas que se han de realizar se marcan en la ficha y se tachan cuando se han completado.

pacientes con buenos hábitos de higiene oral y baja susceptibilidad para la caries se considera que forman parte del grupo de bajo riesgo sin necesidad de recurrir a medidas profilácticas, como las restauraciones de los dientes pilares. En el momento del examen inicial se debe observar la presencia de enfermedad periodontal, el grado de recesión gingival y la línea mucogingival, aunque este tipo de examen no proporciona información suficiente para establecer el diagnóstico y el plan de tratamiento definitivos. Para conseguirlo, se debe completar una ficha periodontal completa que incluya la profundidad de las bolsas, el nivel de inserción, lesiones de las furcaciones, problemas gingivales y la movilidad de los dientes. La extensión de la destrucción periodontal se determina mediante las radiografías apropiadas y el empleo de la sonda periodontal.

El número de dientes remanentes, la localización de las áreas edéntulas y la calidad de la cresta residual constituyen un aporte definitivo que determina la cantidad de soporte que la prótesis parcial removible recibirá de los dientes y las crestas residuales. El contorno de los tejidos puede aparentar una cresta residual bien formada; sin embargo, la palpación indica en ocasiones que el hueso de soporte está reabsorbido y se ha reemplazado por tejido conjuntivo fibroso desplazable. Esta situación es frecuente en las tuberosidades maxilares. La prótesis parcial removible no puede quedar asentada adecuadamente en tejidos que se desplazan con facilidad. En la preparación de la boca, si no existe ninguna contraindicación, estos tejidos se deben remodelar o eliminar quirúrgicamente.

Para soportar la prótesis es preferible una cresta pequeña pero estable que una cresta grande pero inestable. Se debe detectar la presencia de torus u otras exostosis y valorar su influencia en el diseño de la estructura. Si no se palpan los tejidos del rafe palatino medio para comprobar su grado de desplazamiento comparando con el desplazamiento de los tejidos blandos que recubren la cresta residual, se puede confeccionar una prótesis oscilante, inestable e incómoda que no satisfaga al paciente. Se debe plantear el alivio adecuado de los conectores palatinos mayores, teniendo en cuenta que la cantidad de alivio requerido es directamente proporcional a la diferencia del desplazamiento de los tejidos de la línea media del paladar con los tejidos que cubren las crestas residuales.

En el examen se deben observar separadamente las arcadas y las relaciones interoclusales. Una situación de

Materiał chroniony prawem autorskim

apariencia sencilla cuando se observan los dientes separados se puede volver complicada cuando los dientes están en oclusión. Por ejemplo, una sobremordida vertical extrema puede complicar el anclaje de los dientes anteriores de una prótesis maxilar. La extrusión de algún diente en el área edéntula opuesta puede complicar el reemplazo del diente en el área edéntula o crear una interferencia oclusal que complique la colocación y el diseño de los ganchos retenedores y los apoyos oclusales. Estos hallazgos se valorarán cuando se analicen los modelos de estudio montados en el articulador.

Hay que registrar el presupuesto pormenorizado detrás de la ficha, para disponer de él en caso de que sean necesarios ajustes o sustituciones que cambien el diagnóstico a medida que avanza el tratamiento.

Pruebas de vitalidad de los dientes remanentes

Las pruebas de vitalidad se deben practicar especialmente en los dientes que se van a usar como pilares y se deban someter a restauraciones profundas o presenten caries penetrantes. Se emplearán métodos térmicos y electrónicos.

Determinación de la altura del suelo de la boca para localizar los bordes inferiores de los conectores mayores mandibulares linguales

La preparación de la boca está influida por la elección de los conectores mayores (ver Figura 5-7), y esta elección debe preceder a la modificación del contorno de los dientes pilares.

Los honorarios propios del examen incluyen el coste de las radiografías y el examen de los modelos en el articulador, y se deben establecer antes de proceder al análisis, desligándolos del importe del tratamiento. Hay que entender que los emolumentos del examen están justificados por el tiempo empleado en el servicio prestado, y que el valor material de las radiografías y los modelos de estudio es secundario en relación con la especificidad del examen.

El registro de la exploración siempre debe estar disponible para futuras consultas. Si se requiere consultar con otros profesionales, el profesional puede ofrecer la serie radiográfica que posee para así evitar una irradiación innecesaria. Es imprescindible conservar un duplicado de las placas en el archivo del gabinete.

MODELOS DIAGNÓSTICOS O DE ESTUDIO

Los modelos diagnósticos o de estudio deben ser una reproducción exacta de todas las características potenciales que contribuyen al diagnóstico, entre las que se incluyen la localización de los dientes, los contornos y las relaciones del plano oclusal; el perfil de la cresta residual, el tamaño y consistencia de la mucosa, y la anatomía oral para delinear la extensión de la prótesis (vestíbulos, trígonos retromolares, escotadura pterigomaxilar, unión del paladar duro y el blando, suelo de la boca y frenillos). Otros datos adicionales que facilitan el montaje correcto de los modelos son: la orientación del plano oclusal y el contacto con la arcada opuesta; la relación de los dientes con el paladar blando, y las relaciones verticales y horizontales de los dientes con la cresta.

Los modelos de estudio se vacían con yeso piedra por su dureza y porque se abrasionan con menos facilidad que la escayola común. Generalmente, para los modelos de estudio no se emplean yesos dentales especiales, por su elevado coste; pero, no obstante, su gran resistencia a la abrasión justifica su empleo en los modelos maestros.

Las impresiones para los modelos de estudio se suelen hacer con un hidrocoloide irreversible (alginato) y una cubeta convencional perforada o con reborde (*rim lock*). El tamaño de la cubeta depende del tamaño de la arcada. La cubeta debe tener suficiente holgura para asegurar un grosor suficiente del material que evite distorsiones o desgarros al extraerla de la boca. La técnica de las impresiones se describe con más detalle en el Capítulo 5.

Finalidad de los modelos de estudio

Los modelos de estudio cumplen varios propósitos, todos los cuales colaboran en el diagnóstico y plan de tratamiento. Son los siguientes:

1. Complementan el examen oral permitiendo comprobar la oclusión desde una proyección lingual y vestibular. Al ocluir los modelos se pueden analizar la oclusión presente y las posibilidades de mejorarla, tanto con ajustes oclusales como con reconstrucciones oclusales. Así mismo se comprueban el grado de supraoclusión o sobremordida, la cantidad de espacio disponible, y las posibles interferencias que aparezcan al colocar los apoyos oclusales. Como se ha comentado anteriormente, con los modelos montados, y estudiando las modificaciones necesarias, se puede mejorar el esquema oclusal mediante ajustes o reconstrucciones. En ocasiones se requiere un encerado diagnóstico para determinar las posibles rectificaciones antes de comenzar el tratamiento definitivo de la oclusión (Figura 12-4). En otras palabras, los modelos de estudio permiten la planificación por el profesional para evitar caer en compromisos indeseables en el tratamiento dado al paciente.
2. Los modelos de estudio permiten analizar topográficamente la arcada dental a restaurar con una prótesis parcial removible. El modelo en cuestión se puede observar individualmente con el paralelizador para determinar la presencia o ausencia de paralelismo en las superficies oclusales y establecer su influencia en el diseño de la prótesis. Las principales consideraciones que se derivan del estudio del paralelismo de los dientes y las superficies mucosas de cada arcada dental, determinan la necesidad de preparar la boca

Materiał chroniony prawem autorskim

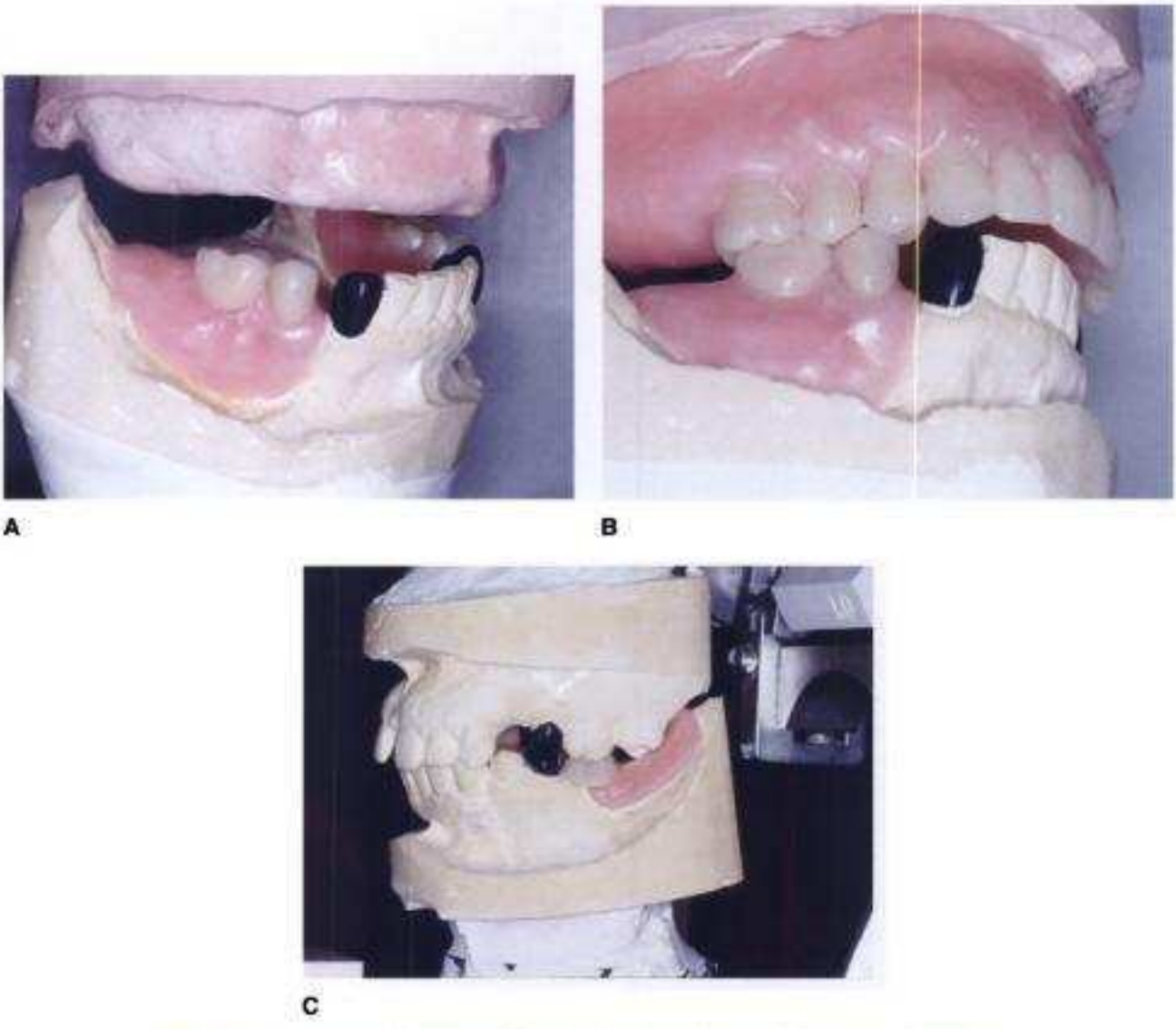

Figura 12-4 **A,** después del montaje de los modelos de estudio (modelos de un maxilar edéntulo y de una mandíbula de clase I de Kennedy), se puede acabar el montaje de los dientes con un encerado diagnóstico de las coronas paralelizadas. Se debe valorar el plano oclusal mandibular. **B,** una vez colocados los dientes maxilares anteriores en la posición ideal, los dientes posteriores maxilares se alinean de forma estética (especialmente los primeros premolares maxilares) y funcional. La intercuspidación de los dientes posteriores mandibulares, en este montaje, ha creado un espacio posterior a la corona paralelizada #43. Si la situación fuese discutible, se investigaría otra forma de alineación, pero esto no se puede hacer hasta completar el proceso diagnóstico. **C,** la oclusión de la prótesis parcial removible mandibular se debería mejorar corrigiendo el plano oclusal maxilar posterior de los molares extruidos.

en: (a) las superficies proximales que deben quedar paralelas para actuar como planos guía; (b) las áreas retentivas y no retentivas de los dientes pilares; (c) las áreas de interferencia con la inserción y remoción, y (d) la vía de inserción que proporcione la mejor estética. Mediante el paralelizador se selecciona la vía de inserción que satisfaga los requerimientos de paralelismo y retención acordes con las mejores ventajas mecánicas, estéticas y funcionales. La preparación de la boca debe tener en cuenta estas premisas.

3. Los modelos de estudio permiten presentar al paciente de una forma lógica y comprensible las necesidades presentes y futuras, así como los peligros de descuidar el mantenimiento. Con los modelos por

Materiał chroniony prawem autorskim

separado y en oclusión se puede señalar al paciente: (a) la existencia de migraciones dentales y los resultados de las mismas; (b) la posibilidad de migraciones dentales posteriores; (c) la pérdida de soporte oclusal y sus consecuencias; (d) los peligros de los contactos oclusales traumáticos, y (e) las futuras complicaciones cariogénicas y periodontales por negligencia. El plan de tratamiento se debe presentar junto con las consideraciones de tipo económico. Los modelos de estudio permiten justificar los honorarios solicitados al exponer al paciente los problemas involucrados y las necesidades que debe cubrir el tratamiento. En vista de que los procedimientos de rehabilitación oral son con frecuencia extensos y a veces irreversibles, se debe conseguir un acuerdo completo entre el profesional y el paciente antes de comenzar las actuaciones, así como convenir los arreglos financieros que deben quedar aclarados en la fase de planificación.

4. Las cubetas para las impresiones individuales se pueden fabricar sobre los modelos de estudio, o bien el modelo puede servir para escoger la cubeta convencional más adecuada para la impresión final. Si en la fabricación de las cubetas individuales se emplean bloqueos de cera, se debe utilizar un modelo duplicado del modelo de estudio obtenido con hidrocoloide irreversible (alginato). El modelo de estudio es demasiado valioso en las comprobaciones posteriores para que corra el peligro de dañarse al fabricar una cubeta de impresión. Ahora bien, si se utiliza arcilla lubricada como bloqueante se puede utilizar el modelo de estudio sin riesgo de daño.
5. Los modelos de estudio se pueden emplear como una referencia constante de la progresión del trabajo. Las marcas de los lápices indican el tipo de restauraciones, las áreas de las superficies de los dientes que se deben modificar, la localización de los apoyos, y el diseño de la estructura de la prótesis parcial removible según la vía de inserción y remoción. Todo ello queda registrado en el modelo de estudio para futuras referencias (Figura 12-5). Todos estos pasos se deben controlar en la ficha de trabajo a medida que se van completando. Las áreas de los pilares que se deben modificar se pueden cambiar primero en el modelo de estudio recortando la escayola con la hoja recortadora del paralelizador. Así se registran la localización y la cantidad de modificación a realizar en la boca, siempre en relación con una vía de inserción determinada. Las preparaciones que necesitan restauraciones nuevas requieren que los dientes se remodelen siempre de acuerdo con la vía de inserción proyectada. De esta manera el remodelado de los dientes servirá para guiar la forma que ha de tener el pilar, especialmente cuando el contorneado de los patrones de cera se delega al técnico de laboratorio, como suele llevarse a cabo en una consulta con mucho trabajo.
6. Los modelos de estudio bien conservados representan un registro permanente que refleja las condiciones anteriores al tratamiento, y su conservación es tan importante como las radiografías preoperatorias. Por esto se aconseja duplicar estos modelos. Un modelo sirve de registro permanente, y el otro se puede emplear en las situaciones que requieran modificaciones.

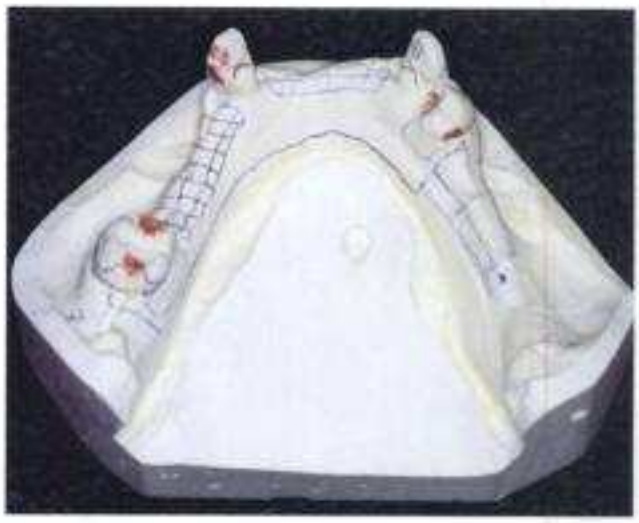

Figura 12-5 Los cambios proyectados y el diseño de la estructura de la prótesis parcial removible se marcan en el modelo de estudio con lápiz, según la vía de inserción previamente determinada, y es un medio de comunicación con el paciente, al mismo tiempo que sirve de guía para la modificación de los dientes.

Montaje de los modelos de estudio

Con objetivos diagnósticos, los modelos se deben relacionar apropiadamente en un articulador para estudiar la importancia que puede tener la oclusión en el diseño y la estabilidad funcional de la prótesis parcial removible. La importancia es mayor al aumentar el número de dientes a reemplazar. Si el paciente tiene una oclusión armoniosa y los espacios edéntulos presentan dientes en los extremos, con una cera de mordida acostumbra a ser suficiente. Pero cuando la dentición natural no es armoniosa o cuando los dientes a reemplazar se deben posicionar dentro de los patrones normales de los movimientos de las arcadas, los modelos de estudio se deben relacionar de una forma anatómica adecuada para poder establecer el diagnóstico. Esto significa colocar el modelo maxilar en una posición relacionada con el eje de apertura del articulador, semejante a la posición del maxilar superior en relación con la articulación temporomandibular (ATN) del paciente (Figura 12-6). Posteriormente, el modelo mandibular se coloca debajo del modelo maxilar en la posición horizontal dictada por el eje de rotación de la mandíbula sin contacto dental y con una apertura mínima.

El Glossary of Prosthodontic Terms* describe el articulador como un dispositivo mecánico que representa la articulación temporomandibular y los maxilares, al cual

*De J. Prosthet Dent 81:45-110,1999.

Materiał chroniony prawem autorskim

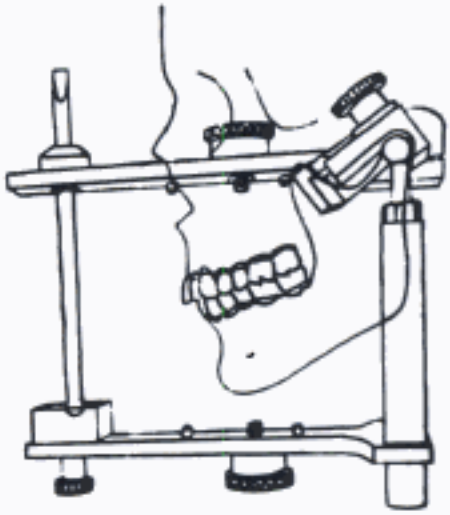

Figura 12-6 El arco facial permite registrar las relaciones espaciales del maxilar con ciertos puntos de referencia anatómica, y transferir esta relación a un articulador.

se fijan el modelo maxilar y mandibular. Como la influencia dominante de los movimientos mandibulares en las bocas parcialmente edéntulas es el plano oclusal y las cúspides de los dientes remanentes, la reproducción anatómica de las trayectorias condíleas no es probablemente necesaria. Puesto que el movimiento de los modelos entre sí está influido por el plano oclusal y las cúspides de los dientes remanentes, cuando se montan a una distancia razonable del eje condíleo de rotación se pueden analizar las relaciones oclusales. Esto proporciona mayor precisión anatómica que el simple montaje en un articulador de charnela.

Es aconsejable montar los modelos en relación al eje de rotación-plano orbitario, pues permite estudiar mejor el plano oclusal en relación con el plano horizontal. Aunque ciertamente el montaje del eje de rotación-plano orbitario no tiene valor funcional en un articulador no arcón porque al plano deja de existir cuando se separan los modelos, el valor de este tipo de montaje reside en la orientación de los modelos en oclusión. (Un articulador arcón es aquel en el cual los cóndilos están en el miembro inferior, como ocurre en la realidad; el término fue acuñado por Bergström a partir de las palabras articulación y cóndilo. Muchos articuladores de amplio uso, como las series H de Hanau, el Dentatus y el Gysi ajustable, tienen los cóndilos en el miembro superior y, por consiguiente, no son instrumentos arcón.)

Secuencia de montaje del modelo maxilar según el plano eje-orbitario

Los pasos iniciales registran la relación del maxilar con la ATM:

1. Identificar los puntos de referencia anteriores y posteriores para el arco facial (p. ej., orbital y CAE –conducto auditivo externo–).
2. Preparar la horquilla y el rodete de oclusión.
3. Colocar la horquilla centrada en el arco, indentándolo con cera o un elastómero.
4. Colocar el arco facial en el vástago anterior de la horquilla.
5. Colocar el arco facial niveladamente en las áreas auriculares.
6. Fijar el arco facial anteriormente.
7. Posicionar la horquilla anteriormente en relación con el tercer punto de referencia (establecer el plano horizontal).
8. Fijar la barra vertical de la horquilla, luego la horizontal (sosteniendo con firmeza el arco facial para evitar torsiones).
9. Liberar el arco anteriormente para separarlo de los oídos.
10. Sacar la horquilla hacia abajo y sustraerla de la boca unida al arco facial.
11. Comprobar cuidadosamente la firmeza de las fijaciones.

Los pasos siguientes están destinados a transferir el registro del arco facial al articulador:

1. Colocar los puntos de referencia posteriores en el articulador (normalmente un punto posterior de anclaje).
2. Fijar los puntos posteriores asegurando el arco anteriormente.
3. Relacionar verticalmente el arco con el punto de referencia anterior del articulador.
4. Colocar el modelo maxilar en el registro de la horquilla (cera o elastómero).
5. Cerrar el articulador y comprobar el espacio que queda para la escayola (retocar si es preciso).
6. Montar con escayola de baja expansión.

El arco facial es un artilugio relativamente sencillo que se emplea para obtener un registro que permite orientar apropiadamente el modelo maxilar en un articulador. Originalmente, el arco facial se empleaba sólo para transferir el radio desde el punto de referencia condíleo hasta un punto fijado en el modelo a la misma distancia que está el cóndilo en el paciente. La adición al arco facial de un puntero infraorbitario ajustable y de un indicador del plano orbitario al articulador, posibilita elevar el modelo en relación con el plano eje-orbitario. Esto permite orientar correctamente el modelo en el articulador de forma semejante a la relación del maxilar con el eje plano-orbitario del paciente. Para acomodar esta posición del modelo maxilar y mantener espacio suficiente para el modelo mandibular, los postes del articulador convencional se deben alargar. El articulador antiguo

Hanau no permite normalmente la transferencia de un arco con puntero orbitario.

El arco facial se puede emplear para transferir un radio comparativo con puntos de referencia arbitrarios, o diseñarlo para transferir el eje de bisagra. Esta última transferencia necesita emplear inicialmente un arco de bisagra fijado a la mandíbula para determinar los puntos del eje a los que se ajustará posteriormente el arco facial para hacer la transferencia del eje de bisagra.

La transferencia del modelo maxilar con el arco facial, orientado con el plano eje-orbitario en un articulador ajustable, no es un procedimiento complicado. Todas las series Hanau Wide-Vue 183-2, todos los modelos 96H2-0, el articulador Whip-Mix y el Dentatus ARH aceptan estas transferencias. El arco facial Hanau con piezas auriculares modelos 153 y 158, el arco facial Hanau 132-2SM y el arco facial Dentatus tipo AEB incorporan el plano orbitario al articulador. Ninguno de ellos tiene arco con eje de bisagra pero se pueden utilizar con puntos arbitrarios.

La localización de los puntos del eje arbitrario ha sido objeto de extensas discusiones. Gysi y otros lo colocaban de 11 a 13 mm por delante del tercio superior del trago en una línea que se extiende desde el margen superior del meato auditivo externo hasta el ángulo externo del ojo. Otros autores lo colocan 13 mm por delante del margen posterior del centro del trago en una línea que va hasta el ángulo del ojo. Bergström lo localiza 10 mm por delante del centro de la esfera representada por el meato auditivo externo y a 7 mm por debajo del plano horizontal de Frankfort.

En una serie de experimentos realizados por Beck se demostró que el eje arbitrario de Bergström quedaba indudablemente más cerca del eje cinemático que los otros dos. Es deseable que el eje arbitrario quede lo más cercano posible al eje cinemático. La mayoría de autores coinciden en que cualesquiera de los tres ejes permite transferir el modelo maxilar con una precisión aceptable, aunque el eje de Bergström ofrece la posición cinemática más favorable.

El punto más inferior del reborde orbitario inferior es el tercer punto de referencia para establecer el plano eje-orbitario. Algunos autores utilizan el punto del reborde orbitario inferior que coincide con la vertical del centro de la pupila. Por razones de montaje, se emplea generalmente el punto infraorbitario derecho, y el arco facial se fija en esta posición. Antes de hacer la transferencia se marcan en la cara del paciente los tres puntos (eje derecho e izquierdo y punto infraorbitario) con tinta.

Se marcan tres entalladuras en el zócalo de los modelos. En la parte posterior se tallan en forma de V y en la parte anterior en forma de surco (Figura 12-7).



Figura 12-7 Se tallan tres surcos triangulares en el zócalo del modelo, que servirán de indicadores cuando estén montados. Los surcos se preparan con una rueda abrasiva de 7,6 cm montada en una pieza de mano de laboratorio. De esta forma, después del procesado, se puede reorientar el modelo en el articulador para corregir los errores inherentes a la elaboración, sin necesidad de repetir el registro con el arco facial de transferencia.

En las arcadas parcialmente edéntulas de clases I y II se deben emplear plantillas con rodetes de mordida convenientemente colocados, pues sin ellos no se podrían posicionar adecuadamente los modelos sobre la cera de la horquilla. Los tejidos que recubren la cresta residual se pueden desplazar cuando el paciente cierra sobre la cera de la horquilla y, por tanto, las impresiones de cera de los tejidos blandos no serían realmente los negativos de las regiones edéntulas de los modelos de estudio.

Con fines ilustrativos se muestra el arco facial Whip-Mix (DB 2000), que utiliza los meatos auditivos externos como puntos de referencia posteriores. La horquilla del arco facial se recubre con un poliéter, polivinilo Siloxano o un rollo de cera base reblandecida, procurando que el material quede distribuido de manera uniforme por la superficie superior e inferior de la horquilla. Entonces se presiona ligeramente la horquilla contra el modelo de estudio con la línea media del arco facial coincidente con la línea media de los incisivos centrales (Figura 12-8). Esto deja las indentaciones de las superficies incisales y oclusales del modelo maxilar en la cera reblandecida del rodete de oclusión, y sirve para orientar la correcta colocación de la horquilla del arco facial en la boca del paciente. Se dispone la horquilla en la boca y el paciente cierra la boca hasta que el contacto con los dientes inferiores la estabiliza en esta

Materiał chroniony prawem autorskim

Figura 12-8 La adaptación de la horquilla del arco facial al modelo maxilar y a los rodetes de mordida evitará que la cera se desplace cuando el paciente cierre la boca, o que ejerza una fuerza desigual. Se distribuye uniformemente polivinil siloxano por toda la horquilla y se coloca cuidadosamente centrada en la línea media incisal procurando que no se extienda posteriormente, por las molestias que pudiera causar.

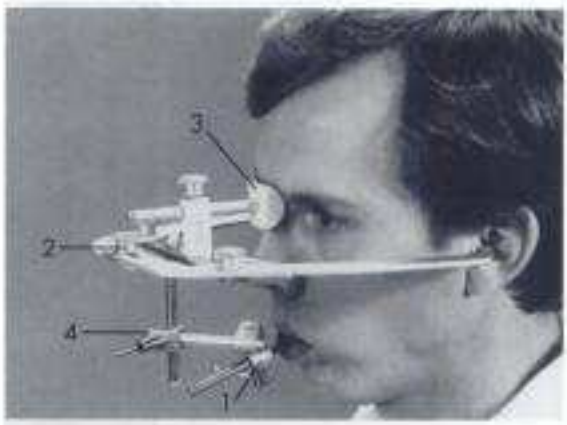

Figura 12-9 El clamp de la barra horizontal del arco facial de Whip-Mix (*1*) se introduce en el vástago de la horquilla con la boca del paciente en ligera protrusión. El paciente se coloca las piezas auriculares en el interior de los conductos auditivos y las mantiene mientras el operador asegura los tres tornillos de fijación (*2*) y centra el posicionador nasal (*3*), fijándolo en el nasión. Se coloca la barra horizontal y se fija cerca del labio (pero sin tocarlo). Se fija el tornillo en T (*4*) de la barra vertical. Nota: se deben asegurar los tornillos con mucho cuidado para no ladear al arco facial.

posición. Se saca de la boca, se enjuaga con agua fría y se vuelve a colocar en posición. Existe otro método de estabilización de la horquilla en la boca, para el que se requiere la colaboración del paciente.

Si se emplea el arco facial con piezas auriculares en forma de olivas, se debe advertir al paciente de que las piezas de plástico introducidas en los conductos auditivos pueden amplificar considerablemente los ruidos. Con el arco facial en posición, se desliza el clam de fijación de la horquilla sobre el vástago de la horquilla (Figura 12-9). El paciente ayuda colocándose las olivas de plástico en los conductos auditivos externos y manteniendo firmemente las ramas del arco facial en posición mientras el operador fija la horquilla al arco facial. Con estas maniobras el arco facial ya puede cumplir la función de transferir el radio obtenido al articulador.

Si se utiliza un puntero infraorbitario, se coloca en el extremo del lado derecho, en ángulo hacia el punto infraorbitario previamente marcado con tinta. Se bloquea en esta posición con la punta en contacto ligero con el punto señalado en la piel. Esta maniobra establece la elevación del arco facial en relación con el plano eje-orbitario. Se debe extremar el cuidado para evitar cualquier deslizamiento que pueda herir el ojo del paciente.

Con todos los elementos asegurados y fijos, se pide al paciente que abra la boca, y se extrae todo el conjunto, se lava en agua fría y se deja aparte. El arco facial registra no solamente el radio que va desde los cóndilos hasta los contactos incisales de los incisivos superiores, sino también la relación angular del plano oclusal con el plano eje-orbitario.

El arco facial se debe colocar en el articulador en la misma posición que tenía en el paciente (Figura 12-10). Si se emplea un arco facial arbitrario, las esferas condíleas calibradas del arco facial normalmente no penetran en los tallos de los cóndilos del articulador, a no ser que la anchura entre los cóndilos sea la misma. En el arco facial del modelo Hanau 132-25M, se pueden volver a colocar las mismas calibraciones cuando está en posición en el articulador. Por ejemplo, si marcan 74 mm en cada lado del paciente, se deben ajustar a los 69 mm de cada lado del articulador. Algunos articuladores posteriores tienen cóndilos ajustables y se pueden acoplar para penetrar en el arco facial. Es preciso que el arco facial quede centrado en todos los casos. Algunos arcos faciales son autocentrantes, como el Hanau Spring-Bow.

El tercer punto de referencia es el indicador del plano orbitario, que se desplaza a la derecha hasta que quede sobre la punta del puntero infraorbitario. Todo el arco facial, con el modelo maxilar colocado en su sitio, se debe elevar hasta que la punta del puntero contacta con el plano orbitario. Una vez conseguido, se sacan el plano orbitario y el puntero para que no interfieran en el montaje con la escayola.

Existe un dispositivo auxiliar llamado **soporte de modelos**, que se utiliza para sostener la horquilla del arco facial y el modelo maxilar durante la operación de montaje (Figura 12-11), pues el peso del modelo

Materiał chroniony prawem autorskim



A B

Figura 12-10 **A,** articulador Hanau Wide-Vue (modelo 183-2) con el arco de muelle (modelo 182-1) colocado. El modelo maxilar se fija al miembro superior del articulador con la técnica del modelo partido o modelo con entalladuras. En el miembro inferior del articulador se fija el accesorio que soporta el modelo maxilar y lo inmoviliza cuando se fija con escayola. Se alinean el plano orbitario del articulador y el puntero del arco facial, con lo que se tiene el tercer punto de referencia para la colocación y transferencia del arco facial auricular. **B,** arco facial Hanau-facia (modelo 132-2SM) unido al articulador Hanau modelo 96H2-0 para el montaje del modelo maxilar. Se levanta el arco facial hasta que el puntero orbitario contacta con el plano orbitario que tiene forma de media luna. La horquilla se mantiene en posición con el accesorio de soporte de modelos, para que no varíe la posición por el peso de la escayola.

Figura 12-11 Plataforma de montaje fijada al miembro inferior del articulador modular Hanau. Estas plataformas previenen el movimiento del complejo modelo maxilar-horquilla durante el montaje del modelo. Esta imagen muestra el empleo de una técnica indirecta de montaje que permite emplear el arco facial con otra horquilla, mientras ésta se adapta a la unidad de montaje que debe transferir las relaciones espaciales, registradas en el paciente, al articulador.

junto con la escayola para fijarlo a la platina podría empujarlo y descenderlo. El soporte de modelos se levanta hasta contactar con la horquilla del arco facial, una vez que la altura del arco facial se ha ajustado con el plano orbitario. Se recomienda ayudarse siempre con algún tipo de soporte de modelos ya que facilita y asegura el montaje.

Una vez entallado y lubricado, se fija el modelo maxilar al brazo superior del articulador con escayola de montaje, quedando de esta manera completada la transferencia del arco facial (Figura 12-12). El arco facial permite no solamente el montaje del modelo superior con razonable seguridad, sino que también actúa como un medio de soporte del maxilar superior durante las operaciones de montaje. Cuando se domina la técnica, su empleo representa una verdadera ventaja y no un inconveniente consumidor de tiempo.

Se aconseja montar el modelo superior en presencia del paciente para ahorrar otra posible visita, si el registro, por algún motivo, no hubiera quedado correcto. En no pocas ocasiones se debe rehacer el registro que se ha tomado con el arco facial para evitar interferencias con alguna parte del articulador.

Materiał chroniony prawem autorskim

Figura 12-12 Montaje con el arco facial finalizado. Las relaciones del modelo maxilar con los componentes condíleos del articulador son similares, anatómicamente, a la ATM del maxilar del paciente. Cualquier modificación de los contactos oclusales se hará con más precisión si los modelos están montados así que de otra manera más arbitraria. Los beneficios de esta similitud anatómica se constatan por la precisión de la oclusión con la prótesis acabada (y menor necesidad de retoques).

Registro de la relación de las arcadas en los modelos de estudio

Al proyectar una prótesis parcial removible, una de las decisiones más críticas es la de escoger la relación horizontal de la arcada en la que se debe construir la prótesis (relación céntrica o relación de máxima intercuspidación). Todas las preparaciones de la boca dependen de este análisis. Si la decisión no es correcta, la prótesis resultante puede tener mala estabilidad, ser incómoda y deteriorar la cresta residual y los dientes de soporte.

Como primera medida preventiva, se recomienda eliminar los contactos oclusales desviantes en las posiciones excéntricas y de máxima intercuspidación. No todos los dentistas están de acuerdo en que la relación céntrica y la posición de máxima intercuspidación deben ser armoniosas en la dentición natural. Muchas denticiones funcionan satisfactoriamente con la máxima intercuspidación con la dentición opuesta en una posición excéntrica sin que exista ninguna indicación subjetiva ni diagnóstica de disfunción de la ATM, disfunción muscular o enfermedad de las estructuras de soporte de los dientes. En muchas situaciones de este tipo, no se debe intentar alterar la oclusión, pues no es requisito que requiera alterar la oclusión el simple hecho de que no coincida exactamente con la relación que se considera ideal.

Si se conservan la mayoría de dientes posteriores –y no hay evidencia de trastornos de la ATM, disfunción neuromuscular o alteraciones periodontales relacionadas con factores oclusales–, se pueden elaborar con seguridad las restauraciones proyectadas con los dientes remanentes en máxima intercuspidación. Sin embargo, cuando se han perdido la mayoría de contactos naturales que mantenían la céntrica, la prótesis se debe construir con la máxima intercuspidación en armonía con la relación céntrica. La mayoría de prótesis parciales removibles se deberían construir en relación céntrica. En muchos casos en que no se han restaurado espacios edéntulos, los dientes posteriores remanentes están mal alineados por migraciones, inclinaciones o extrusiones. En estas situaciones está indicado corregir la oclusión natural remanente para que coincidan la relación céntrica con la posición de máxima intercuspidación.

Con independencia del método empleado para obtener la oclusión funcional armónica, se debe evaluar la relación que existe con los dientes opuestos en el montaje de estudio, que junto con los resultados de los procedimientos diagnósticos restantes contribuye a plantear adecuadamente las medidas terapéuticas necesarias.

Los modelos de estudio ofrecen la oportunidad de evaluar las relaciones de las estructuras orales remanentes mediante el correcto montaje en un articulador semiajustable con un arco facial de transferencia y registros oclusales. Los modelos de estudio se montan en relación céntrica (la posición más retruida de la mandíbula en relación al maxilar) de forma que los contactos oclusales prematuros deslizantes se pueden comparar con los que existen en la boca. Los contactos prematuros deslizantes acostumbran ser destructivos para las estructuras de soporte y se deben eliminar. Los modelos de estudio señalan la existencia y localización de estos contactos prematuros interferentes y permiten establecer las correcciones necesarias. Las alteraciones que se deben introducir necesariamente en los dientes para armonizar la oclusión se pueden practicar inicialmente en duplicados de los modelos de estudio, que sirven de guía para realizar correcciones similares en la boca. En muchas ocasiones, el grado de modificación requerido aconseja construir coronas o incrustaciones o bien reconstruir, reposicionar o eliminar dientes extruidos.

Como se ha mencionado anteriormente, el modelo maxilar se orienta de forma correcta con el eje de apertura del articulador por medio del arco facial de transferencia, que lo relaciona con el miembro superior del articulador en la relación que guarda el maxilar con el eje de bisagra y el plano de Frankfort. Así mismo, cuando se registra la relación céntrica con una dimensión vertical determinada, la mandíbula se sitúa en la relación más retruida con el maxilar. Por consiguiente, cuando el modelo maxilar está orientado correctamente con el eje del articulador, el modelo mandibular queda automáticamente orientado con el eje de apertura, una vez convenientemente montado y fijado con el registro de relación céntrica.

A diferencia de la relación fija del maxilar con el eje de apertura (empleando el registro del arco facial de transferencia), el registro de la posición de la mandíbula es

Materiał chroniony prawem autorskim

espacial y no tiene un punto fijo. En consecuencia, es necesario comprobar que las relaciones de los modelos montados sean las correctas. Esto se consigue sencillamente con otro registro oclusal en relación céntrica, colocando los modelos en los registros y comprobando visualmente que los elementos condilares del articulador permanezcan firmes y no se separen de los receptáculos. En caso contrario, se deben obtener más registros hasta que coincidan dos de ellos, ya que la relación céntrica es la única posición que puede reproducir el paciente y, por tanto el montaje se debe repetir para lograr la posición correcta.

Para ajustar las trayectorias condíleas horizontales del articulador, se toma un registro en protrusiva pura. Las lateralidades excéntricas se registran, así mismo, para ajustar las inclinaciones laterales condíleas. Todos los registros oclusales se deben obtener lo más cerca posible de la relación vertical de oclusión. Los dientes de la arcada opuesta o los rodetes de mordida no deben contactar cuando se obtienen los registros. El contacto con las vertientes de los dientes oponentes invalida el registro oclusal.

En ocasiones puede ser ventajoso el montaje de modelos de estudio duplicados en posición de máxima intercuspidación para el estudio definitivo de esta relación en el articulador. Como los articuladores solamente simulan el movimiento de las arcadas, es posible que la relación de los modelos montados en relación céntrica difiera ligeramente de la posición de la máxima intercuspidación que se observa en el articulador y la que se observa en la boca. Cuando se colocan los modelos de estudio en máxima intercuspidación para su montaje en el articulador, es esencial que existan tres (o preferiblemente cuatro) contactos positivos con los dientes posteriores opuestos, a ser posible amplios contactos con los molares de cada lado de la arcada. Si se requieren rodetes de mordida para orientar correctamente los modelos en el articulador, la prótesis parcial removible se construirá en relación horizontal céntrica.

Materiales y métodos para el registro de la relación céntrica

Los materiales útiles para registrar la relación céntrica son: (1) cera; (2) plástico de modelar; (3) yeso de fraguado rápido; (4) pastas de registro de mordida de óxidos metálicos; (5) materiales de impresión a base de poliéter, y (6) materiales de impresión a base de siliconas. De todos ellos las ceras son las menos indicadas, a no ser que se trabajen con esmero. Si no están reblandecidas uniformemente al introducirlas en la boca, pueden registrar una posición con desplazamiento desigual de los tejidos. Además no se mantienen rígidas ni son dimensionalmente estables, a no ser que se enfríen y se manipulen cuidadosamente al extraerlas de la boca (Figura 12-13).

A

B

Figura 12-13 **A,** registro oclusal de cera colocado encima de la estructura. En los espacios con modificación se añade, en primer lugar, una plancha de cera que se ajusta intraoralmente para obtener la dimensión vertical oclusal; después se ablanda la cera con una espátula caliente y agua caliente, se coloca la estructura en la boca y se guía cuidadosamente la mandíbula del paciente para que cierre en la posición oclusal previamente establecida (y comprobada), y considerada correcta (en este caso, en posición de relación céntrica). Se saca el registro de la boca y se recorta el exceso con un cuchillo caliente. Una vez enfriada la cera se coloca en la boca para comprobar el registro, y en caso de no ser satisfactorio se calienta nuevamente la cera (o se añade más, en caso necesario) y se repite el proceso. **B,** inmediatamente después de la comprobación, se coloca la estructura con el registro sobre el modelo maxilar invirtiendo el articulador para el montaje del modelo mandibular.

Materiał chroniony prawem autorskim

El *plástico de modelar* es un medio de registro satisfactorio porque puede ser flameado y atemperado hasta que está uniformemente reblandecido para introducirlo en la boca. Después del enfriado, queda suficientemente estable para montar los modelos con precisión. Por estas razones, resulta un medio satisfactorio para registrar las relaciones oclusales de las prótesis parciales y completas. También se puede emplear con dientes oponentes naturales.

La *escayola para impresiones* tiene la ventaja de que es blanda cuando se introduce y dura cuando fragua, lo que la convierte en un material satisfactorio para el registro de las relaciones de las arcadas. Se recomienda encarecidamente su empleo cuando se utilizan rodetes de mordida para montar los modelos correctamente o ajustar los registros excéntricos en el articulador.

Las *pastas de registro de mordida de óxidos metálicos* ofrecen muchas de las ventajas de la escayola, pero son menos friables. No resultan bastante rígidas para utilizarlas solas, pero si se emplean con una gasa unida a un marco de metal resultan un medio de registro adecuado. También se pueden emplear con los rodetes de mordida. Después de fraguar la pasta, se saca la estructura de la boca y se libera el lado vestibular en caso de haberse asegurado con una barra de cera blanda. El tubo del lado lingual se desliza fuera de la extensión lingual del marco metálico. El marco no es necesario cuando se montan los modelos con este tipo de registro, porque el tubo proporciona suficiente soporte para el registro oclusal.

Los materiales elastómeros son excelentes para registrar las relaciones oclusales (Figura 12-14). Algunos están especialmente concebidos para este propósito y tienen unas cualidades de viscosidad extremadamente baja, mínima resistencia al cierre, fraguado rápido, poco rebote, ausencia de distorsión y estabilidad al sacarse de la boca. Se debe extremar el cuidado para que al colocar el registro en el modelo, durante el montaje, no se produzca un rebote elástico.

El modelo mandibular se debe montar en el miembro inferior con el articulador invertido (Figura 12-15, *A*).

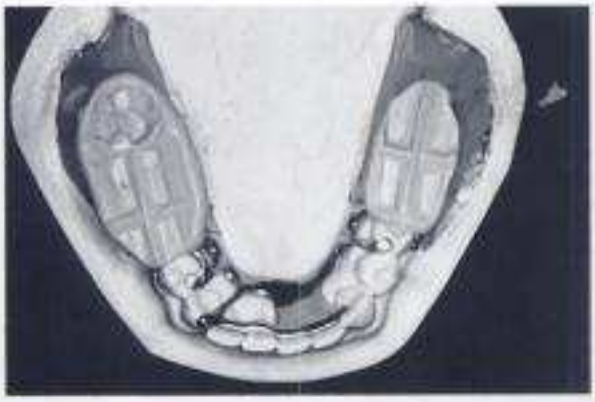

Figura 12-14 Registro oclusal de la posición mandibular con material elastómero.

Primero se bloquea el articulador en posición céntrica, y se ajusta la varilla incisal para que la distancia anterior de los dos miembros quede de 2 a 3 mm por encima de la relación paralela normal de las dos ramas. Esto se hace para compensar el espesor del registro oclusal, de forma que los miembros del articulador queden nuevamente paralelos cuando se eliminen los registros oclusales y los modelos entren en contacto.

El zócalo del modelo se debe entallar y lubricar ligeramente para posteriores separaciones. Con los modelos de estudio adecuadamente asentados y fijados en los registros oclusales, se afianza el modelo mandibular al miembro inferior con escayola con el articulador en posición invertida.

Con el articulador así montado, los modelos quedan interconectados en relación céntrica (Figura 12-15, *B*). Una vez se ha ajustado con los registros oclusales excéntricos, el profesional debe proceder al análisis oclusal observando la relación de las cúspides entre sí y su influencia en la oclusión.

Después de realizado el análisis oclusal, se separan los modelos de sus platinas de montaje para paralelizarlos y obtener más datos. La platina de montaje con las entalladuras se debe guardar mientras dure el tratamiento, por si se necesitan posteriores comprobaciones. Se aconseja marcar en los modelos el número del articulador correspondiente para colocarlos siempre en el mismo articulador.

HALLAZGOS DIAGNÓSTICOS

La información recopilada a través del interrogatorio al paciente y la exploración clínica proporciona las bases que indican el tratamiento oportuno y su individualización. Se puede contemplar más de una opción, que se valorará junto con las implicaciones económicas y las expectativas a largo plazo, y con todo ello se establecerá la decisión más acertada. La elaboración de una prótesis parcial removible no imposibilita futuras opciones, cosa que no ocurre, muchas veces, con otros tratamientos alternativos.

El interrogatorio al paciente descubre las consideraciones médicas que deciden la elección de la prótesis. Cuando se observa que el estado general de salud no está bien controlado, se debe aconsejar al paciente que solicite atención médica general en un centro especializado. En ocasiones se presentan pacientes que reciben atención médica regularmente y múltiples medicaciones que contribuyen a la aparición de una boca seca y, potencialmente, a una alteración de la microflora oral con riesgo aumentado de enfermedades por formación de placa. Esta situación exige ciertos cuidados de la prótesis, referidos a la necesidad de incrementar las medidas higiénicas y corregir cualquier factor que suponga un aumento del riesgo de padecer enfermedad periodontal causada por la placa. Las situaciones patológicas

Materiał chroniony prawem autorskim

A

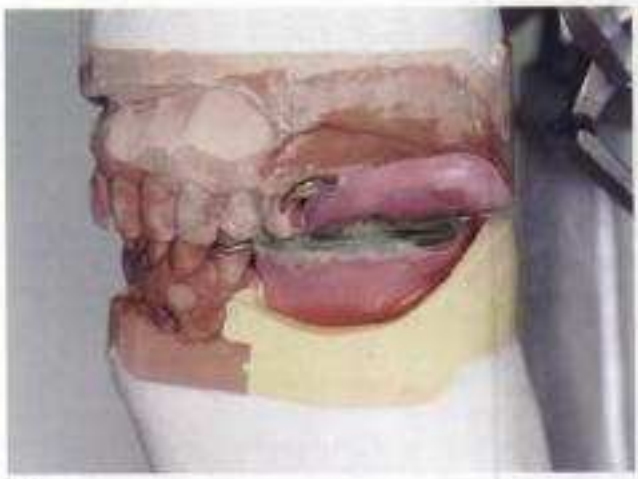

B

Figura 12-15 **A,** modelo mandibular invertido sobre el modelo maxilar montado para asegurar que queda completamente encajado con los registros oclusales y estabilizado con el modelo opuesto. Es importante comprobar los contactos posteriores de los rodetes oclusales, para asegurarse de que no hay interferencias con los registros. Se debe observar el espacio que queda entre las bases opuestas (o entre la base con el registro y la oclusión opuesta). **B,** modelos montados con el plano oclusal que existe en la boca. El plano de Frankfort del paciente se orienta paralelamente a la base del articulador y de la mesa. La observación de los rodetes posteriores muestra que el espacio que existe entre ellos se ha registrado sin contactos con ningún componente rígido, solamente con la cera caliente.

que afectan negativamente a la salud de la mucosa oral (p. ej., diabetes mellitus, síndrome de Sjögren, lupus, cambios atróficos), ponen en peligro la conveniencia de una prótesis mucosoportada e influyen, por tanto, en la toma de decisión del tratamiento.

En los pacientes que han tenido experiencias previas con algún tipo de prótesis, con el interrogatorio se obtendrá la información adicional que influirá en la decisión protésica final. Es importante descubrir los motivos (a veces es más importante la falta de motivos) de las experiencias positivas tanto como de las negativas para conocer de qué manera le podemos ayudar. La exploración clínica señala cómo han respondido los tejidos orales a estos tratamientos, pero el interrogatorio pone al descubierto los detalles subjetivos de la respuesta del paciente, que suponen una información digna de tener en cuenta. Como se ha comentado anteriormente, las quejas que tiene el paciente referentes a la prótesis se deben confirmar mediante la evaluación. El paciente expresa generalmente alguna disconformidad relativa al soporte, estabilidad, retención o aspecto estético. Es preciso comprobar la existencia de un error en el diseño o en el estado de la boca que explique la causa del descontento para no caer en el mismo error. Si la exploración no confirma la presencia de esta incorrección, es difícil proceder para que el paciente no vuelva a repetir la misma respuesta, a no ser que se seleccione otra modalidad de tratamiento (reemplazar la prótesis problemática por una prótesis implantosoportada).

INTERPRETACIÓN DE LOS DATOS OBTENIDOS CON LA EXPLORACIÓN

La exploración oral recoge información sobre el estado de los tejidos, condiciones y síntomas clínicos. La integración de estos datos es la base en la que descansa la toma de decisión que determinará el tratamiento, que será un reflejo de todos los aspectos pasados, presentes y futuros de la salud oral.

Es interesante considerar cómo se integran los diferentes diagnósticos para determinar la estructura de trabajo que reúne todos los aspectos a tener en cuenta para el tratamiento de la enfermedad y la posterior reconstrucción según: (1) el soporte de la prótesis, y (2) el diseño específico.

Materiał chroniony prawem autorskim

En las medidas a adoptar se tendrán en cuenta los hallazgos del examen radiográfico, los signos de caries y enfermedad periodontal, y las alteraciones que requieran tratamiento endodóncico. Los procedimientos rehabilitadores comprenden el soporte de la prótesis (dientes y cresta residual) y el diseño de los elementos específicos de la prótesis. El soporte que proporcionan los dientes remanentes requiere el examen radiográfico del soporte alveolar y de la morfología de las raíces, la valoración endodóncica, el análisis de los factores oclusales, la valoración del posible beneficio de una prótesis fija o un tratamiento ortodóncico, e incluso la necesidad de una extracción. El soporte de la cresta residual se valora por el examen radiográfico de los contornos, la altura de la cresta y la necesidad de cirugía preprotésica. El diseño de los elementos específicos comprende la determinación de las relaciones anatómicas para el conector mayor mandibular, la necesidad de modificar los dientes para facilitar el funcionamiento de la prótesis, y el análisis oclusal. Estos factores se estudian a continuación.

Interpretación radiográfica

En este capítulo se resume la interpretación radiográfica durante el examen oral, si bien existen textos en los que se detalla con más precisión. Lo más importante en la construcción de prótesis removibles son todos los factores que estén relacionados con el pronóstico de los dientes que actúan como pilares.

Validación de la enfermedad

Es importante valorar clínicamente la interpretación radiográfica de la enfermedad. Por otra parte, si la exploración clínica revela la presencia de caries y/o enfermedad periodontal, la interpretación radiográfica confirmará su gravedad. Sería conveniente señalar la gravedad de las caries, incluyendo tanto el número de lesiones como la participación dentinaria o pulpar, para intuir el riesgo que presenta el paciente, y decidir las medidas terapéuticas necesarias para conservar los dientes. Lo mismo puede decirse en cuanto al riesgo y gravedad de la enfermedad periodontal, puesto que sus diagnósticos actual y futuro intervienen en el pronóstico del soporte de la prótesis.

La interpretación radiográfica colabora con el diagnóstico de las lesiones óseas de las arcadas y de los dientes. La implicación que supone en la estabilidad y soporte de la cresta es un factor importante para el pronóstico de la prótesis. El tratamiento quirúrgico y postoperatorio de estas lesiones puede variar significativamente con el diagnóstico (benigno o maligno), y el tratamiento protésico definitivo se puede ver complicado por la necesidad de practicar una resección.

Soporte dental

La calidad del soporte alveolar de un diente pilar es de capital importancia, porque el diente deberá resistir grandes cargas cuando sirva de soporte para una prótesis. El diente pilar proporciona soporte total a la prótesis, sea fija o removible, y aguantará grandes fuerzas de carga, especialmente horizontales, que se pueden minimizar con una oclusión armónica y distribuyendo las fuerzas horizontales entre varios dientes mediante el empleo de conectores rígidos. Uno de los atributos de una prótesis parcial removible dentosoportada es la estabilización bilateral contra las fuerzas horizontales. En ocasiones, los dientes pilares se pueden ver reforzados, más que debilitados, con la presencia de una prótesis parcial removible rígida.

Por el contrario, los dientes adyacentes a las extensiones distales están sujetos no solamente a fuerzas horizontales y verticales, sino también a las de torsión por el hundimiento de las bases protésicas sobre la mucosa. El soporte vertical y la estabilización contra el movimiento horizontal mediante conectores rígidos son tan importantes como con las prótesis dentosoportadas, y el diseño de la prótesis lo debe tener en cuenta. Además, la torsión a la que se ven sometidos los pilares adyacentes a las bases en extensión guarda relación con el diseño de los retenedores, el tamaño de la base protésica, el tejido que soporta la base y la fuerza oclusal total aplicada. Pensando en todo lo dicho, cada diente pilar se debe evaluar cuidadosamente, así como la reacción presente y pasada del hueso alveolar de soporte frente al estrés oclusal.

Es muy importante determinar si el diente y su periodonto pueden responder favorablemente a las demandas protésicas. ¿Se pueden, con la interpretación radiográfica, ofrecer claves que predigan la respuesta del diente al aumentar su carga por la prótesis? El estudio de las áreas sometidas a cargas funcionales puede ofrecer datos predecibles de la futura respuesta. El conocimiento de la densidad ósea, las áreas indicadoras y la respuesta de la cortical ayuda a emitir el juicio correcto.

Densidad ósea

La calidad y cantidad de hueso de cualquier zona del organismo se valora casi siempre mediante radiografías. Un detallado tratado que estudie el soporte óseo de los dientes pilares incluye muchas consideraciones que no se pueden contemplar en este libro por falta de espacio. El lector debe tener en cuenta que pueden existir variaciones óseas subclínicas pero que no son observables por las limitaciones de los métodos y equipos técnicos.

Al valorar la calidad y cantidad de hueso alveolar es importante observar la altura y la calidad del hueso remanente. Al calcular la altura del hueso se deben tener en cuenta los errores de interpretación originados por factores de angulación. Técnicamente, cuando se hace una exposición radiográfica, el rayo central se dirige directamente en ángulo recto al diente y a la placa radiográfica. La técnica de cono corto no sigue este principio, y el rayo se dirige contra la raíz del diente en un ángulo predeterminado. Esta técnica causa, invariablemente,

Materiał chroniony prawem autorskim

que el hueso vestibular, en relación a la corona, quede proyectado en una posición más apical que el hueso lingual o palatino. Por consiguiente, al interpretar la altura ósea, es imperativo seguir la línea de la lámina dura desde el ápice hacia la corona del diente hasta que la opacidad de la lámina decrezca. En este punto de cambio de opacidad, se ve un hueso menos denso que se extiende hacia la corona del diente. Esta cantidad adicional de hueso representa una altura falsa de hueso. La altura verdadera de hueso es hasta que la cortical muestra el descenso marcado de la opacidad. En este punto, se pierde el patrón trabecular del hueso sobreimpuesto a la raíz del diente. La porción de la raíz que queda entre la unión amelocementaria y la altura real del hueso tiene el aspecto de quedar desnuda, al descubierto.

La valoración radiográfica de la calidad ósea es arriesgada pero necesaria. Los cambios que afectan al 25% de la mineralización no son detectables por las radiografías ordinarias. Se suelen considerar cualidades óseas óptimas los espacios trabeculares interdentales de tamaño normal, con tendencia a disminuir ligeramente de tamaño desde el ápice a la porción coronal. La cresta interproximal normal se observa, habitualmente, como una delgada línea blanca que va de la lámina dura de un diente a la del vecino. El tamaño de los espacios trabeculares puede variar considerablemente dentro de ciertos límites normales, y al aspecto radiográfico de la cresta alveolar presenta variaciones sustanciales, según la forma y dirección en que los rayos atraviesan el hueso.

El hueso normal responde favorablemente al estrés ordinario. Sin embargo, el estrés anormal puede crear una reducción del tamaño del patrón trabecular, especialmente en el área adyacente a la cortical del diente enfermo. Esta disminución del tamaño del patrón trabecular (llamada **condensación ósea**) se observa frecuentemente como una respuesta favorable, indicadora de una mejora de la calidad del hueso, aunque no siempre ocurre así. Los cambios óseos habitualmente indican estrés que se debe aliviar, porque si la resistencia del paciente declina en las futuras radiografías el hueso puede evidenciar una respuesta progresivamente menos favorable.

El aumento de espesor del espacio periodontal se acompaña habitualmente de un grado variable de movilidad dental, que requiere su evaluación clínica. Esta evidencia radiográfica junto con los datos recogidos por la exploración indican la imposibilidad de utilizar el diente en cuestión como pilar. Además, la irregularidad de la superficie del hueso intercrestal es sospechosa de deterioro óseo activo.

Es esencial que el profesional comprenda que las radiografías muestran los cambios que han tenido lugar, y no necesariamente los actuales. Por ejemplo, la enfermedad periodontal puede haber progresado más allá del estadio visible en las radiografías. Como se ha comentado anteriormente, los cambios radiográficos no se hacen patentes hasta que se ha perdido aproximadamente el 25% del contenido mineral. Por otra parte, la condensación ósea probablemente representa la situación actual.

Para el profesional, los datos radiográficos sirven de ayuda complementaria a las observaciones clínicas. Con demasiada frecuencia el aspecto radiográfico basta para establecer el diagnóstico, pero los hallazgos radiográficos se deben confirmar siempre con la exploración clínica. Las radiografías periódicas cumplen otra función importante una vez colocada la prótesis, ya que pueden denunciar cambios óseos que hagan sospechar interferencias traumáticas, cuyo origen se debe determinar y corregir.

Áreas índice

Son las áreas de soporte alveolar que señalan la reacción del hueso al estrés adicional. La reacción favorable a dicho estrés puede servir de indicador de futuras reacciones a una carga estresante añadida. Los dientes sometidos a una carga anormal por pérdida de dientes vecinos o por fuerzas de balanceo, además de la carga oclusal normal, pueden presentar más riesgos si se utilizan como pilares, en comparación con los dientes que no han sufrido cargas oclusales añadidas (Figuras 12-16 y 12-17). No obstante, si se puede mejorar la armonía oclusal y minimizar las fuerzas desfavorables, remodelando las superficies oclusales y distribuyendo favorablemente las cargas oclusales, estos dientes podrán soportar la prótesis sin dificultad. Igualmente, otros dientes –que actualmente no soporten sobrecargas–, pueden reaccionar favorablemente en otros puntos de la misma arcada.

Otras áreas índice son las que rodean a los dientes que han estado sometidos a cargas oclusales anormales laterales, debido a migraciones dentales y que indican la reacción del hueso, como las que aparecen alrededor de los pilares de las prótesis parciales fijas. La reacción del hueso en estas áreas puede ser positiva o negativa. Si existe un patrón trabecular de soporte, cortical firme y lámina dura densa, se considera un factor óseo positivo, con posibilidad de construir soporte adicional en caso necesario. Cuando la respuesta no es ésta, se considera que el paciente tiene un factor óseo negativo con incapacidad de respuesta favorable al estrés.

Lámina dura alveolar

Es un elemento importante a estudiar en las radiografías de los dientes pilares. Se trata de una capa delgada de hueso cortical duro que normalmente tapiza los alvéo-

Figura 12-16 La reacción del hueso adyacente a un diente sometido a estrés anormal indica las posibles reacciones del hueso cuando estos dientes se empleen como pilares para una restauración fija o removible. Estas áreas se llaman *áreas indicadoras* (áreas índice).

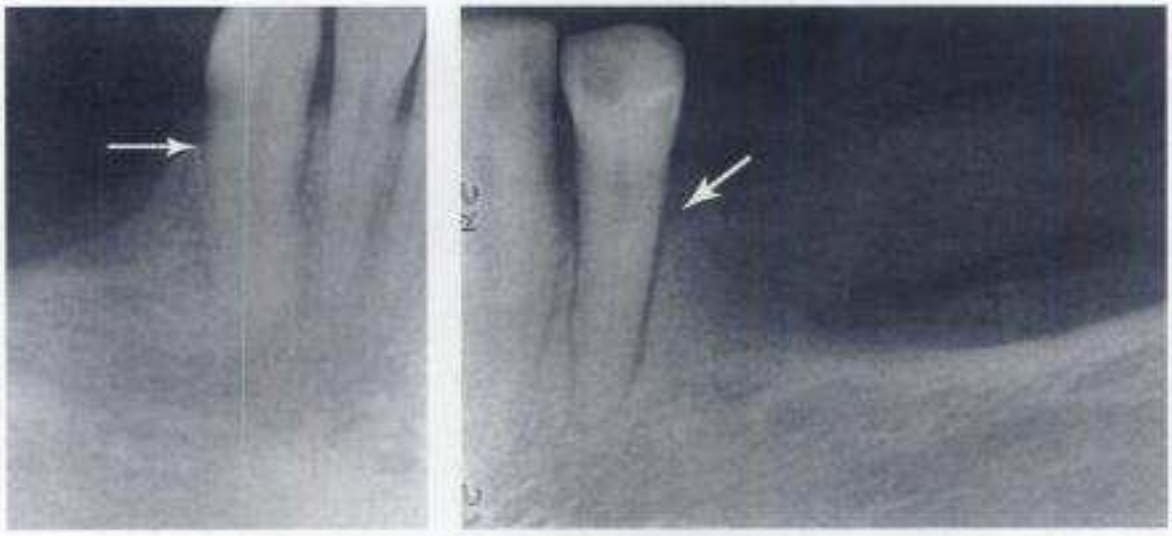

A B

Figura 12-17 **A,** este canino ha servido de soporte para la extensión distal de una prótesis parcial removible durante 10 años. La respuesta del hueso, obviamente, ha sido positiva (*flecha*) frente al estrés generado por la prótesis parcial removible. **B,** el primer premolar mandibular ha servido de soporte para una prótesis con extensión distal durante 3 años. La respuesta del hueso (*flecha*) frente al estrés adicional ha sido desfavorable.

Materiał chroniony prawem autorskim

2. Aunque determinados métodos se deban delegar al técnico de laboratorio, el profesional debe ser capaz de realizarlos para localizar errores, comunicarlos e instruir al técnico. ¿Verdadero o falso?
3. El conocimiento profundo de los materiales dentales empleados en la construcción de las prótesis parciales removibles es un deber del profesional. Justifíquelo con tres razones.
4. En muchos casos de prótesis parciales removibles se requiere el duplicado de modelos. Cite un caso necesario.
5. ¿Qué materiales y utensilios se necesitan para duplicar modelos?
6. ¿Cuál es la diferencia entre un hidrocoloide reversible y uno irreversible? ¿Cuál se utiliza con mayor frecuencia al duplicar un molde?
7. Es esencial que el material de duplicado sea compatible con el material del modelo que se ha de duplicar. Explique por qué.
8. Describa una mufla para duplicar.
9. ¿Cómo se prepara el hidrocoloide reversible para duplicar modelos? ¿Qué temperatura se requiere?
10. Si se debe duplicar un modelo bloqueado, ¿qué precauciones se deben adoptar para evitar la distorsión del material de bloqueo?
11. Describa una técnica paso a paso para duplicar un modelo de yeso-piedra con hidrocoloide reversible.
12. ¿Cuál es el peligro de empapar un modelo de yeso con agua corriente? El modelo se puede mojar antes de duplicarlo con hicrocoloide. ¿De qué manera?
13. Describa la técnica para recuperar un modelo de revestimiento de un molde de duplicado.
14. ¿Por qué motivos un modelo de revestimiento no se puede rebajar con una recortadora de modelos?
15. El modelo de revestimiento en el que se encerará el patrón de la estructura se debe secar al horno después de separarlo del material de duplicado. ¿Verdadero o falso?
16. El modelo de revestimiento se debe rociar ligeramente con un aerosol plástico para modelos inmediatamente después del secado. ¿Verdadero o falso?
17. Siempre se deben conocer las características de todos los componentes que forman parte de la estructura de la prótesis parcial removible. Describa siguiendo un orden lógico la creación del patrón de cera o plástico para la estructura de una prótesis mandibular en la que se añade un retenedor de alambre forjado.
18. Describa la construcción de los bebederos en el patrón de cera para una prótesis parcial removible.
19. Existen tres reglas generales que se deben observar al confeccionar bebederos en los patrones de cera o plástico. Señálelas y descríbalas.
20. Una vez construidos los bebederos, se deben recubrir de un material de revestimiento (refractario) para realizar un molde para el colado. El revestimiento externo debe ser del mismo material. ¿Cuál es el propósito del revestimiento externo?
21. La contracción de las aleaciones de oro al pasar del estado líquido al sólido es del ____ al ____%. La contracción de los colados de cromo-cobalto es aproximadamente del ____%.
22. Para confinar la capa externa del revestimiento que recubre el patrón se emplea un cilindro aislado convenientemente. El cilindro no se retira durante el calentamiento ni el colado con las aleaciones de oro. ¿Por qué se aísla el cilindro?
23. En las aleaciones de cromo-cobalto, una vez fraguado el revestimiento se retira el cilindro antes del calentamiento. ¿Por qué?
24. Describa una técnica paso a paso para revestir un patrón con los bebederos para ser colados con una aleación de cromo-cobalto.
25. El modelo de revestimiento se prepara para recibir la aleación fundida en un proceso conocido como calentamiento. El calentamiento cumple tres propósitos. Descríbalos.
26. ¿Qué métodos se utilizan para los colados de aleaciones de oro? ¿Y para las aleaciones de cromo-cobalto?
27. Una vez completado el colado, ¿cuánto tiempo se debe dejar enfriar el modelo antes de sumergirlo en agua?
28. ¿Cuál es el motivo de grabar un colado en baño ácido? Describa una técnica.
29. Si el patrón de cera del colado se ha realizado con pulcritud y exactitud y los procedimientos de revestido y colado han sido los apropiados, el acabado del colado consumirá poco tiempo. ¿Cómo se acaba una estructura de cromo-cobalto?
30. Las bases de registro, las bases del montaje y las cubetas individuales de impresión se han confeccionado con resina acrílica autopolimerizable. ¿Qué es una resina autopolimerizable y en qué se diferencia de una resina termocurada?
31. Las bases de registro o de la prueba de montaje se pueden construir con resina autopolimerizable con la técnica de polvo-líquido, mientras que las impresiones individuales o ajustadas se pueden fabricar con resina acrílica autopolimerizable adaptada. ¿En qué se diferencian?
32. Reviva las técnicas para la construcción de cubetas individuales de resina señaladas en el Capítulo 15.
33. Si se utiliza una segunda impresión o una impresión con el modelo modificado en una dentadura con extensión distal, se debe anclar una cubeta individual a la estructura metálica. Describa la técnica paso a paso.
34. Las bases de registro y los rodetes de oclusión son necesarios para registrar las relaciones maxilomandibulares en las arcadas de clases I y II y en la clase III con espacios edéntulos largos. Describa una técnica paso a paso para construir bases de registro con el método de fotopolimerizado y con el método polvo-líquido.

Materiał chroniony prawem autorskim

35. La base de registro se fija a la estructura de una dentadura mandibular con extensión distal después de obtener la segunda impresión y de recuperar el modelo de trabajo. ¿Cómo se construye y fija la base de registro?
36. ¿Para qué sirve un rodete de oclusión?
37. Si los rodetes de oclusión representan los dientes ausentes y las estructuras de soporte de una arcada parcialmente edéntula, ¿deben ser más anchos que las superficies oclusales de los dientes que reemplazan? ¿Los rodetes de oclusión deben ocupar la misma posición (vestibulolingualmente) que los dientes ausentes? Existen ventajas entre colocar los rodetes de oclusión correctamente proporcionados o incorrectamente proporcionados. ¿Cuáles son?
38. Los dientes artificiales posteriores se montan en las bases de prueba maxilares y mandibulares de resina acrílica y se fijan a las respectivas estructuras. El montaje es correcto y se aprueba. ¿Qué procedimientos se deben adoptar antes del montaje definitivo de los dientes y de modelar la forma externa de las bases para su procesamiento?
39. Excepto en las partes metálicas de la estructura, ¿debe existir alguna diferencia en los contornos gingivales, índices radiculares, papilas interdentales, contornos linguales de cada diente, entre las prótesis parciales removibles y las prótesis completas? ¿Cuáles son?
40. La prótesis parcial removible se debe enmuflar para procesar las bases de resina acrílica, y la dentadura finalizada y su modelo se deben recuperar intactos de la mufla. Esta conducta facilitará y simplificará la corrección de las discrepancias oclusales debidas al procesado. ¿Verdadero o falso?
41. Antes del enmuflado del modelo de trabajo y del encerado de la dentadura en la mitad inferior de la mufla, ¿qué se debe practicar en el zócalo del modelo para facilitar su recuperación y remontado?
42. Una vez se ha procesado la mufla con la prótesis en su interior, se abre, se elimina la cera residual y se aplica un sustituto de lámina de aluminio, hay una observación que debe hacerse y tiene que ver con el conector menor para anclar la base acrílica en extensión distal en relación con la cresta residual. ¿Cuál es esta observación y cómo se maneja antes de empaquetar la resina acrílica en el molde?
43. Describa la técnica de vertido para el procesamiento de las bases protésicas definitivas.
44. Describa la técnica de fotopolimerización para procesar las bases protésicas definitivas.
45. Las discrepancias oclusales resultantes del procesamiento se pueden corregir recolocando la prótesis y el modelo (intacto) directamente en el articulador en que se montaron, en el supuesto de que las dentaduras sean dentosoportadas o si para establecer la oclusión se ha empleado una plantilla oclusal. Describa esta técnica para corregir las discrepancias oclusales.
46. La corrección de las discrepancias oclusales en las dentaduras con extensiones distales es completamente diferente de la mencionada antes. En el Capítulo 20 se describe este método. Repase y señale las diferencias.
47. El acabado y pulido de las prótesis parciales removibles se realiza de la misma forma que con las dentaduras completas. Sin embargo, el pulido de las dentaduras parciales con el torno es más peligroso y requiere más atención debido a la presencia de _____.

Materiał chroniony prawem autorskim

Prótesis parcial removible

Nombre del paciente: _____ Número de paciente: _____

Nombre del estudiante: _____ Número de estudiante: _____

☐ Plan de tratamiento ☐ Instrucciones para el laboratorio

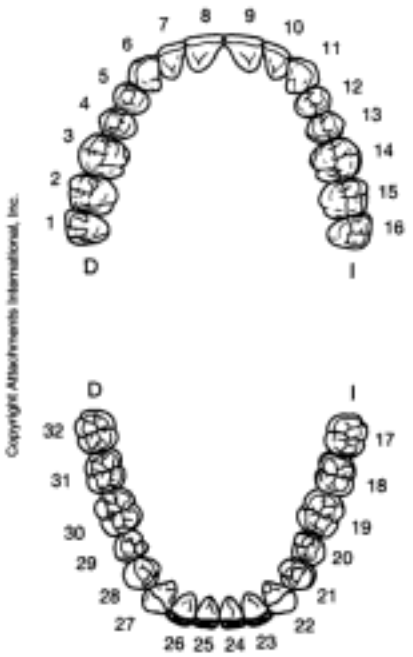

Copyright Attachments International, Inc.

Especificaciones de diseño:

1. Apoyos
2. Retención
3. Reciprocidad
4. Conector mayor
5. Retención indirecta
6. Planos guía
7. Retención de la base
8. Áreas que se deben modificar o contornear

Código de colores:

Azul: metal colado
Rojo: base protésica de resina y alambre forjado
Verde: áreas para contornear

Instructor: _____

Conformidad del envío al laboratorio: _____ Fecha: _____

Figura 19-1 Formato de un permiso o autorización de trabajo empleado en una clínica de pregrado, diseñado específicamente para suministrar al técnico de laboratorio una información detallada para la confección de prótesis parciales removibles. Formato utilizado inicialmente por los estudiantes para diseñar el plan de confección específico de la estructura, y para señalar las modificaciones y preparaciones de la boca.

vicio requerido en la construcción de una restauración. Esto quiere decir que cada vez que se envía material al laboratorio debe ir acompañado de una autorización nueva a medida que progresa el trabajo, hasta que la restauración haya finalizado. En la práctica dental moderna es poco probable que con un solo envío al laboratorio se pueda obtener una restauración removible realmente profesional.

Ninguna autorización de trabajo es capaz de suministrar totalmente las instrucciones detalladas de las fases de laboratorio que intervienen en la confección de prótesis parciales removibles, coronas y prótesis fijas o dentaduras completas o los aparatos de ortodoncia. Las diferencias inherentes a cada tipo de restauración y las diferencias de las fases de laboratorio requieren que

Materiał chroniony prawem autorskim

En la autorización se reserva un espacio para la selección de los dientes por parte del profesional. La responsabilidad de la elección de los dientes recae en el profesional, ya que el éxito de la prótesis parcial removible depende, en parte, de la importancia que se dé al tamaño, número y localización de los dientes artificiales y del material con el que están construidos.

El técnico de laboratorio merece un trato cortés y respetuoso. El *por favor* debe preceder la solicitud general y las instrucciones específicas deben finalizar con un *gracias*. ¿Existen otras palabras que puedan promover mejores relaciones personales?

El buen formato de autorización, además de asegurar la claridad, simplifica la correcta ejecución. En caso necesario se pueden incluir figuras y diagramas para reforzar con dibujos las especificaciones escritas. Estos diagramas muestran las superficies oclusales y linguales de los dientes posteriores y las superficies linguales de los dientes anteriores. Se pueden incluir la región palatina de la arcada maxilar y las vertientes linguales de la cresta alveolar mandibular. Estos detalles ofrecen una representación clara y esquemática para la localización de los conectores mayores que complementarán el perfil de la estructura en el modelo de trabajo.

Para comprender las marcas practicadas en los modelos de trabajo, es útil tener un código de colores que se corresponda con las marcas de los modelos de trabajo para la construcción de la estructura de la prótesis. Por ejemplo, un lápiz verde señala el contorno de la estructura; el rojo indica la localización ideal de las líneas de acabado, y los trazos negros señalan la altura de máximo contorno de los dientes y tejidos blandos marcados por el paralelizador. El código de colores evita los errores de interpretación de las marcas del modelo de trabajo.

Los detalles que recibe el técnico para el encerado de los componentes de la estructura, sean de oro, cromocobalto o titanio, constituyen una parte integral del formato de la autorización de trabajo. Se puede confeccionar una lista de las especificaciones generales indicadas en la mayoría de estructuras parciales removibles, que ahorrará tiempo y esfuerzo al preparar la autorización de trabajo y es una referencia provechosa para el técnico de laboratorio. El listado de las especificaciones más usuales no excluye alterarlas cuando la situación requiere otras características en un determinado componente.

Las instrucciones concretas que aparecen en la autorización de trabajo deben ser hechas de forma que constituyan un archivo para la dirección y supervisión de las diferentes fases de laboratorio. Las instrucciones no deben ofrecer dudas respecto a los deseos del profesional. No tiene sentido emplear zonas retentivas de 0,2 o 0,4 mm cuando se paraleliza un modelo, a no ser que se indique específicamente.

Las hojas de autorización de trabajo deben tener formato de bloc con un papel de copia, una para el profesional y otra para el técnico de laboratorio. La hoja original debe ser de color diferente que la copia, para poderla identificar con facilidad.

ASPECTOS LEGALES DE LOS PERMISOS DE TRABAJO

En EE.UU. la National Association of Dental Laboratories (NADL) proporciona unos estatutos reguladores, pero es un derecho inherente de cada estado llevar a cabo su propia legislación. Afortunadamente cada estado ejerce este control. La interpretación de las actividades que forman parte de la práctica de la odontología es bastante uniforme. Sin embargo, las restricciones estatutarias de los laboratorios varían de un estado a otro. Las autorizaciones de trabajo correctamente ejecutadas sirven como documento de comunicación y protegen las relaciones profesionales entre el dentista y el laboratorio dental.

Muchos estados exigen que las autorizaciones de trabajo se hagan por duplicado, y que tanto el profesional como el técnico de laboratorio conserven una copia durante un período determinado a partir de la fecha de la autorización. Estos documentos son útiles para probar o refutar las demandas y reclamaciones de la práctica ilegal de la odontología y para esclarecer los equívocos que pueden crearse entre un profesional y un técnico de laboratorio.

DELIMITACIÓN DE RESPONSABILIDADES EN LOS PERMISOS DE TRABAJO

El profesional es responsable de todas las fases que intervienen en el servicio de una prótesis parcial removible en el sentido estricto de la palabra, aunque se puede solicitar al técnico de laboratorio dental que realice ciertas fases técnicas del servicio. Sin embargo, el técnico de laboratorio es responsable solamente con el profesional y nunca con el paciente. Un profesional que delega el diseño de una prótesis parcial removible en una persona menos calificada carga con la posibilidad de ofrecer un servicio protésico de calidad inferior.

El dentista que descarga en el personal auxiliar responsabilidades que moralmente le pertenecen, trata injustamente a los pacientes, a los técnicos y a la profesión odontológica. No hay duda de que la práctica ilegal de la odontología, y el *impasse* actual entre el profesional y algunos técnicos de laboratorio es, en parte, el resultado de la imposición de muchos profesionales de responsabilidades equívocas a los técnicos de laboratorio. Además, estas indeseables relaciones se deben muchas veces al envío de impresiones defectuosas, modelos y registros inexactos y falta de instrucciones al laboratorio, y la exigencia de una calidad imposible bajo la amenaza de un boicot económico.

La mayoría de técnicos dentales tienen ética y deseos formales de contribuir con su talento al desarrollo de la

Materiał chroniony prawem autorskim

Materiał chroniony prawem autorskim

20

COLOCACIÓN INICIAL, AJUSTE Y MANTENIMIENTO DE LA PRÓTESIS PARCIAL REMOVIBLE

Ajustes de las superficies de soporte de las bases protésicas
Interferencias oclusales de la estructura de la prótesis
Ajuste de la oclusión en armonía con la dentición natural y artificial
Instrucciones para el paciente
Control de seguimiento
Ayuda a la autoevaluación

En la colocación inicial de la prótesis finalizada, la quinta de las seis fases esenciales mencionadas en el Capítulo 2 debe ser el objeto de una cita de control. Con mucha frecuencia se coloca la prótesis rápidamente y se despide al paciente exhortándole a que vuelva cuando le duela o sienta alguna molestia. Los pacientes no deben tomar posesión de la dentadura hasta que las bases protésicas se hayan ajustado convenientemente en el momento de su colocación, se hayan eliminado las discrepancias oclusales, y se les haya proporcionado una buena educación que asegure su cooperación.

Aunque se necesita un período de adaptación para que se ajusten las dentaduras nuevas, existen otras consideraciones a tener en cuenta. Entre ellas, la forma en que se ha informado al paciente de los problemas biológicos y mecánicos inherentes a la fabricación y uso de una restauración removible, y el grado de confianza que ha depositado en el producto que ha adquirido. El conocimiento, por adelantado, de que cada paso se ha planeado y ejecutado con las máximas garantías, incrementa la confianza del paciente tanto con el profesional como con la prótesis, de forma que acepte de buen grado el período de ajuste como un paso transitorio pero necesario para el aprendizaje. Esta confianza se puede perder si el profesional no concede la misma importancia a las fases posteriores que a las anteriores a la colocación.

El término *ajuste* tiene dos connotaciones que se deben juzgar por separado. La primera se refiere al ajuste del soporte y las superficies oclusales realizado por el propio profesional durante la colocación inicial de la prótesis o más tarde. La segunda connotación incluye la acomodación del paciente, tanto psicológica como biológicamente, a la nueva prótesis.

Después de procesar las bases protésicas de resina y antes de separar las dentaduras de sus modelos, se debe modificar la oclusión de los dientes para perfeccionar las relaciones con la dentición artificial antagonista, o entre la dentición y el modelo o la plantilla de oclusión opuestos. Las bases protésicas se deben acabar para eliminar todos los excesos y puliendo los contornos y las superficies para conseguir resultados estéticos y funcionales. Esto es necesario por las carencias inherentes a los métodos del procesado tanto del metal como de las partes de resina. Por desgracia, en el laboratorio raramente el acabado proférico evita la necesidad de los ajustes finales en boca, con objeto de perfeccionar el acoplamiento de la dentadura a los tejidos orales.

Dentro de este paso final e incluido en una larga secuencia de métodos de acabado necesarios para crear una restauración protésica biológicamente aceptable tenemos: (1) los ajustes de las superficies de soporte de las bases protésicas para armonizarlas con los tejidos blandos; (2) los ajustes de la oclusión para acomodar los

Materiał chroniony prawem autorskim

apoyos oclusales y otras partes metálicas de la dentadura, y (3) los ajustes finales de la oclusión de los dientes artificiales para armonizar con la oclusión natural en todas las posiciones mandibulares.

AJUSTES DE LAS SUPERFICIES DE SOPORTE DE LAS BASES PROTÉSICAS

Las modificaciones de las superficies de soporte para mejorar el acoplamiento con los tejidos se acostumbran a realizar con algún tipo de pasta indicadora (Figura 20-1). La pasta se debe desplazar con facilidad en la zona del contacto y no adherirse a los tejidos de la boca. En el mercado existen varias clases de pastas, indicadoras de una presión o contacto inadecuados, aunque mezclando a partes iguales un medio de consistencia vegetal con óxido de cinc en polvo USP (Farmacopea de Estados Unidos) se obtiene una pasta aceptable que se debe mezclar hasta alcanzar una consistencia homogénea. Se calculará la cantidad necesaria para varios usos.

Cuando se colocan restauraciones protésicas mucosoportadas, en vez de despedir al paciente hasta que perciba dolor o molestias y se deba retocar la superficie que lo provoca, lo correcto es el empleo de estas pastas indicadoras de presión, aplicando una ligera capa en la superficie de contacto. A continuación se moja el material con agua para que no se adhiera a los tejidos blandos, y se comprime digitalmente sobre los tejidos. No se espera que el paciente aplique una fuerza de suficiente intensidad que registre todas las zonas de presión. El profesional debe aplicar fuerzas verticales y horizontales con los dedos con una intensidad algo mayor de la que se puede esperar del paciente. Se retira la prótesis y se examina. Todas las áreas donde la presión haya desplazado la pasta indicadora se deben aliviar repitiendo con capas nuevas de indicador hasta eliminar las zonas de excesiva presión. En los pacientes con xerostomía la interpretación es más difícil. En ocasiones, las áreas de la base protésica que quedan al descubierto se interpretan erróneamente como punto de presión, aunque lo que ha ocurrido en realidad es que la pasta indicadora ha quedado adherida a los tejidos de esta zona. Por consiguiente se deben considerar áreas de presión solamente las áreas visibles a través de una pasta o película indicadora que permanezca intacta. Para el ajuste se tendrá en cuenta si la presión se ejerce en una zona de soporte primaria, secundaria o en una zona de no soporte. Las áreas primarias de soporte acostumbran a tener los contactos más marcados que las otras.

Las áreas de presión más frecuentes son las siguientes: en la arcada mandibular, (1) la vertiente lingual de la cresta mandibular de la zona premolar; (2) la cresta milohioidea; (3) los bordes que se extienden al espacio retromilohioideo, y (4) el borde distovestibular junto a la rama ascendente y la cresta oblicua externa; en la arcada maxilar, (1) el interior del flanco vestibular que recubre las tuberosidades; (2) el borde que rodea la eminencia malar, y (3) la escotadura pterigomaxilar donde la dentadura puede comprimir el rafe pterigomandibular o el gancho pterigoideo. Además en cada arcada pueden existir espículas o irregularidades en la base protésica que requieran un retoque específico.

La cantidad de alivio necesario dependerá de la exactitud de la impresión, del modelo de trabajo y de la base protésica. A pesar de la fidelidad de los modernos materiales de impresión y vaciado, muchos ingredientes dejan que desear a este respecto, y además siempre existe el elemento de error técnico. Por tanto, es esencial que las discrepancias de las bases protésicas se detecten y corrijan antes de que los tejidos de la boca se vean sometidos a estrés funcional. Una de nuestras responsabilidades es conseguir que el trauma sea mínimo. Por consiguiente, el tiempo dedicado a la colocación inicial de la prótesis debe ser el adecuado, con el fin de conseguir estos objetivos.

INTERFERENCIAS OCLUSALES DE LA ESTRUCTURA DE LA PRÓTESIS

Las interferencias oclusales producidas por los apoyos u otras partes de la estructura se deben eliminar antes de establecer las relaciones oclusales. La estructura se probará en la boca antes o durante el establecimiento de las relaciones oclusales definitivas, detectando y eliminando todas las interferencias. Si el diseño de la estructura de la prótesis parcial removible se ha ejecutado siguiendo un plan de tratamiento bien concebido, poco ajuste será necesario. Las interferencias oclusales de la estructura, una vez corregidas, no acostumbran requerir posteriores ajustes al colocar inicialmente la prótesis en la boca. Los profesionales que envían las impresiones o los modelos al laboratorio y reciben la dentadura acabada sin haber comprobado la estructura previamente, son negligentes e irresponsables tanto frente al paciente como a la profesión.

AJUSTE DE LA OCLUSIÓN EN ARMONÍA CON LA DENTICIÓN NATURAL Y ARTIFICIAL

El ajuste final de las prótesis parciales removibles al colocarlas por primera vez es el ajuste de la oclusión para armonizarla con la oclusión natural en todas las excursiones mandibulares. Cuando se construyen simultáneamente dentaduras parciales removibles antagonistas, el ajuste de la oclusión será, en cierto modo, similar al ajuste de las prótesis completas, sobre todo si existen pocos dientes naturales remanentes que además no están en oclusión. Pero si uno o más dientes ocluyen en alguna posición mandibular, estos dientes afectarán, en cierta medida, a los movimientos mandibulares. Por

Materiał chroniony prawem autorskim

A

B

C

Figura 20-1 **A,** lado mucoso de las bases protésicas acabadas de una prótesis parcial removible de clase I, modificación 1 de Kennedy, a la que se ha aplicado una pasta indicadora de presión. La pasta se empleó observando meticulosamente las irregularidades y proyecciones de la superficie mucosa, muchas de las cuales se pueden eliminar antes de colocar la dentadura en la boca. Previamente a la aplicación de una fina capa de pasta indicadora con un pincel de cerdas rígidas, se secó toda la superficie de la dentadura. Las marcas de las cerdas son evidentes, y es el cambio del patrón de estas marcas el que sirve de guía para los ajustes. Es importante evitar la aplicación de capas gruesas de pasta indicadora, porque pueden encubrir presiones acusadas. **B,** la prótesis se puede mojar con aguja fría o pulverizar con un agente aislante para prevenir la adhe encia de la pasta a los tejidos orales. Después de encajar completamente la dentadura, el paciente debe apretar directamente o a través de rollos de algodón durante unos segundos, o bien el profesional aplicará una presión alternativa sobre las bases protésicas simulando el movimiento funcional. El patrón de contacto en la base es diferente del patrón de pincelado. Aquí no hay evidencia de un contacto excesivo. Sin embargo, es frecuente aliviar el área adyacente al pilar respetado. Normalmente, para evaluar la exactitud de las bases protésicas se necesita repetir la prueba varias veces. **C,** en otra prótesis se observa la base retirada de la boca después de simular un movimiento funcional. La señal revela un contacto excesivo en la región lingual de la almohadilla retromolar.

Materiał chroniony prawem autorskim

consiguiente, la dentición artificial de las prótesis parciales removibles debe estar en armonía con la oclusión natural existente.

El ajuste oclusal de las prótesis dentosoportadas se puede lograr satisfactoriamente por cualquier método intraoral. En cambio, los ajustes oclusales de las prótesis con extensiones distales se obtienen con más fidelidad con los modelos montados en un articulador. Como las extensiones distales tienen cierto movimiento al estar sometidas a las fuerzas de oclusión, resulta difícil interpretar en la boca las discrepancias oclusales con el empleo exclusivo de papel de articular o ceras oclusales. Las prótesis con extensiones distales remontadas en un articulador, con registros interoclusales nuevos, sin presión, se pueden relacionar y ajustar perfectamente el mismo día de la colocación inicial de la prótesis (Figura 20-2).

En el Capítulo 17 se discutieron las técnicas para establecer y registrar las relaciones oclusales. Señalando las ventajas de establecer las relaciones funcionales con una arcada antagonista intacta junto a las limitaciones que existen para la oclusión perfectamente armoniosa de las prótesis acabadas únicamente con ajustes intraorales. Cuando se construyen dos prótesis parciales removibles antagonistas entre sí, aunque se pueda ajustar la oclusión a la vez es mejor considerar primero una arcada como si estuviera intacta, y ajustar la prótesis antagonista. Para ello hay que eliminar en primer lugar las interferencias oclusales en los movimientos mandibulares de una de las dentaduras, y ajustar la dentición natural antagonista para acomodar los dientes artificiales. A continuación se coloca la dentadura parcial removible opuesta, y se hacen los ajustes oclusales para armonizar con la dentición natural y con la dentadura antagonista, que ahora es la que se considera una arcada dental intacta. Qué prótesis parcial removible se debe ajustar en primer lugar y cuál se debe ocluir con ella es, de algún modo, arbitrario, con las excepciones siguientes: si una prótesis parcial removible totalmente dentosoportada y la otra tiene una base protésica mucosoportada, primero se ajusta la prótesis dentosoportada para la oclusión definitiva con los dientes antagonistas natu-

A B

Figura 20-2 Secuencia del procedimiento clínico y de laboratorio para corregir las discrepancias oclusales después del procesado de la prótesis parcial removible. La arcada con la prótesis requiere un nuevo modelo y registro para realizar la corrección oclusal. Si se trata de una prótesis maxilar, la prótesis parcial removible acabada se debe montar en un articulador mediante un arco facial y construir una llave índice de las superficies oclusales con un posicionador de remontado, o bien hacer un nuevo registro con el arco facial en la visita para la prueba. Si la prótesis es mandibular, la arcada antagonista se debe preparar antes de la colocación. **A,** en este ejemplo la arcada antagonista es una prótesis completa que no se va a modificar. Para poder corregir la oclusión en el articulador, se obtiene una segunda impresión con el modelo en la boca. La prótesis queda retenida en el hidrocoloide irreversible; los ganchos, placas proximales, las zonas retentivas y las superficies paralelas se deben bloquear con cera antes de vaciar el modelo para el remontado. **B,** el modelo de remontado se invierte y posiciona mediante un registro interoclusal.

(Continúa)

Materiał chroniony prawem autorskim

bro móvil, y el fin de la oclusión será establecer la armonía con la prótesis parcial removible maxilar que, en parte, viene a ser como una arcada intacta.

Los ajustes oclusales intraorales se ejecutan con indicadores, fresas y puntas montadas. Para reducir el esmalte, la porcelana y los contactos metálicos, están indicadas las puntas de diamante. También se pueden emplear para rebajar las superficies de los dientes de plástico, pero existen fresas especiales para resina que son más eficaces. Se puede utilizar el papel de articular como indicador si se tiene en cuenta que los contactos interoclusales fuertes lo perforarán, dejando sólo una ligera marca. Los contactos secundarios, que son más ligeros y casi siempre deslizantes, pueden dejar marcas más intensas. Aunque la cinta de articular no se perfore, no es de fácil empleo en la boca, y es difícil, si no imposible, distinguir los contactos primarios de los secundarios.

En general, en los ajustes de contactos múltiples entre la dentición natural y la artificial, cuando se trata de prótesis dentosoportadas rigen los mismos principios que con la dentición natural, ya que las prótesis parciales removibles están retenidas por dispositivos fijados a los pilares, mientras que en las prótesis completas no existen retenedores mecánicos. El empleo de diferentes colores de papel o cinta de articular para diferenciar los contactos céntricos de los excéntricos, ayuda realmente a ajustar la oclusión de las prótesis parciales removibles como si se tratara de una dentición natural, y este método se puede emplear perfectamente en los ajustes iniciales.

En el ajuste final, como una dentadura siempre ocluirá contra una arcada predeterminada, es necesario emplear cera oclusal para descubrir los puntos de contacto excesivo y las interferencias, lo cual no se puede conseguir exclusivamente con papel de articular. Se pueden utilizar ceras oclusales con adhesivo en uno de sus lados, tiras de cera de colados de calibre 28 u otras ceras blandas similares, y siempre colocando bilateralmente dos tiras solapadas en la línea media. De esta forma no es probable que el paciente desvíe la mandíbula hacia un lado, cosa que ocurre cuando se introduce unilateralmente (Figura 20-3).

Para los contactos céntricos se guía la mandíbula para que golpetee en la cera. Se retira la cera y se inspeccionan las perforaciones por transiluminación. Los contactos prematuros o excesivos aparecen como áreas perforadas y se deben ajustar. Para localizar áreas específicas a aliviar se puede utilizar cualquiera de los dos métodos siguientes. La cinta de articular se puede emplear para marcar la oclusión, comparando las marcas que representan las áreas de contacto excesivo con los registros de cera y aliviando a continuación. El segundo método consiste en introducir tiras de cera, adaptándolas a las superficies vestibulares y linguales para que queden retenidas. Después de que el paciente golpetee en la cera, las áreas perforadas se marcan con un lápiz resistente al agua. Se retira la cera y se alivian las áreas marcadas.



Figura 20-3 Entre la dentición antagonista se colocan dos tiras de cera (oclusal) blanda verde de calibre 28, unidas por delante, y se guía la mandíbula del paciente para que golpetee en oclusión céntrica de dos a tres veces. Observando fuera de la boca y al trasluz, cuando los contactos son uniformes, sin perforaciones, se consideran simultáneos. Las perforaciones de la cera representan prematuridades oclusales que se deben aliviar. La exactitud de este método u otro semejante depende no solamente de cómo interprete el profesional las marcas (perforaciones), sino también de la estabilidad de las bases protésicas.

Cualquiera que sea el método utilizado, se debe repetir hasta que se haya establecido el equilibrio oclusal en la posición intercuspídea predeterminada y existan contactos uniformes sin perforaciones con el registro oclusal final. Una vez completado el ajuste, se reducen las áreas remanentes de interferencia, comprobando que no existan interferencias en los contactos masticatorios. Si existen interferencias en estos movimientos, el ajuste se debe limitar a las superficies vestibulares de los dientes mandibulares y a las superficies linguales de los dientes maxilares. Es conveniente estrechar las cúspides para que se desplacen fácilmente durante todo el trayecto por dentro del surco antagonista sin trabarse cuando se deslizan. Skinner, en vez de pedir a los pacientes que masticaran sin alimentos, les ofrecía un pequeño trozo de plátano blando. El pequeño bolo de plátano genera la actividad funcional del mecanismo masticatorio aunque por su consistencia blanda no produce por sí mismo indentaciones en la cera blanda. Los contactos interferentes que aparecen en los golpes masticatorios se detectan como perforaciones en la cera, que se marcarán con lápiz y se aliviarán posteriormente.

Después de ajustar la oclusión, se debe restaurar la anatomía de los dientes artificiales para incrementar su eficacia mediante surcos y escapes (vías de escape para los alimentos) y estrechando la superficie vestibu-

Materiał chroniony prawem autorskim

lolingual para aumentar el corte de las cúspides y reducir la anchura de la tabla oclusal. Las superficies vestibulares mandibulares y linguales maxilares en particular se deben estrechar para asegurar que estas áreas no interfieran con los surcos opuestos al cierre. Como los dientes artificiales empleados en las prótesis parciales removibles que se oponen a una dentición natural o restaurada son los materiales a expensas de los cuales se consigue la armonía oclusal, el ajuste final de la oclusión debe acabar con la restauración meticulosa de la anatomía oclusal funcional. Aunque se puede conseguir en una fecha posterior al ajuste oclusal, siempre existe la posibilidad de que el paciente no cumpla con la visita y, mientras tanto, las superficies oclusales amplias e ineficaces sobrecarguen las estructuras de soporte y causen traumatismo. Por consiguiente, la restauración de la anatomía oclusal eficiente es una parte esencial del ajuste de la prótesis en el momento de su colocación. Otra vez se insiste en la necesidad de asignar tiempo suficiente en la colocación inicial de la prótesis parcial removible para poder corregir todas las discrepancias oclusales presentes.

Los ajustes de la oclusión se deben repetir a intervalos razonables después de que las prótesis han alcanzado el equilibrio y la musculatura se adapte a los cambios introducidos al ajustar los contactos. Este segundo ajuste oclusal se considera suficiente, pero, con el tiempo, las dentaduras mucosoportadas no mantienen la misma oclusión, y se deben instaurar las medidas correctoras oportunas, bien con la reoclusión de los dientes o bien con el rebasado de la dentadura. No obstante, lo más aconsejable es la revisión cada 6 meses para prevenir las interferencias traumáticas que aparecen por los cambios que experimenta el soporte de la dentadura o por la migración de los dientes.

INSTRUCCIONES PARA EL PACIENTE

Antes de despedir al paciente se deben comentar todas las dificultades y brindar las medidas de conservación y mantenimiento tanto de la prótesis como de los pilares de sostén.

Se le debe instruir sobre la inserción y remoción más adecuadas, demostrándole que es capaz de hacerlo por sí solo. Para que no se partan los ganchos, debe retirar la prótesis por la base protésica y no traccionando con las uñas los brazos de los ganchos.

Al principio puede experimentar cierta incomodidad debida en parte al volumen de la prótesis a la que se debe acostumbrar la lengua.

A pesar de todas las precauciones, puede aparecer dolor. Como la tolerancia al dolor varía ampliamente, conviene advertir al paciente de la necesidad de los ajustes. Por otra parte, el profesional debe comprender que algunos pacientes no llegan a acostumbrarse a la presencia de una prótesis removible, aunque afortunadamente no son muchos. No obstante, no es conveniente ofrecer garantías excesivas que el paciente pueda interpretar como una seguridad total de la utilización de la prótesis con completa comodidad y bienestar, pues gran parte del éxito depende de su habilidad para aceptar un cuerpo extraño y tolerar las presiones razonables que recibirá.

En ocasiones, el paciente considera que las alteraciones fonéticas son un problema insuperable, por la dificultad que se experimenta al principio, pero, con pocas excepciones que casi siempre son debidas al excesivo volumen de la dentadura, al contorno de las bases protésicas o a la colocación inadecuada de los dientes, la mayoría de pacientes tienen pocas dificultades fonéticas en el uso de las prótesis parciales removibles. Muchas de las dificultades para hablar desaparecen a los pocos días.

Algo parecido ocurre con la posibilidad de náuseas o reacciones de la lengua debido a la presencia de un cuerpo extraño. Muchos pacientes no tienen problemas de este tipo y, en general, la lengua acepta sin objeciones los contornos lisos y poco voluminosos. Se deben evitar los contornos demasiado gruesos, demasiado voluminosos o colocados inadecuadamente, pero si están presentes se deben eliminar en el momento de colocar la prótesis. El profesional debe palpar la prótesis colocada en la boca y reducir el volumen excesivo antes de que el paciente lo perciba. El área que se requiere adelgazar con más frecuencia es la aleta distolingual de las dentaduras mandibulares. En esta zona, al acabar y pulir, es conveniente reducir el espesor. Sublingualmente, se puede reproducir la aleta tal como se recoge en la impresión, pero es preferible dejar la aleta distal del segundo molar algo delgada, y, al colocar la dentadura, el profesional debe palpar esta zona para asegurarse de que exista el mínimo grosor en el lado y la base de la lengua. Si se precisa una reducción en este momento, antes de despedir al paciente se pulirá perfectamente la prótesis.

Al paciente se le debe advertir de la necesidad de mantener meticulosamente limpia la dentadura y los pilares que la aguantan. Para prevenir las caries se deben eliminar todos los residuos alimenticios retenidos, especialmente alrededor de los pilares y bajo los conectores menores. La inflamación gingival se previene eliminando los residuos y sustituyendo por el masaje del cepillo dental la estimulación normal de la lengua y el contacto de los alimentos en las zonas recubiertas por la prótesis.

La boca y la prótesis se deben limpiar después de cada comida y antes de acostarse. En las personas susceptibles a la caries, el cepillado antes de las comidas es efectivo para reducir las colonias bacterianas, disminuyendo así la producción de ácido después de la ingesta. Las prótesis parciales removibles se pueden limpiar perfectamente con un pequeño cepillo de cerdas blandas. Los residuos se pueden eliminar mediante dentífricos no abrasivos que contengan los elementos esencia-

Materiał chroniony prawem autorskim

21

REAJUSTE Y REBASADO DE LAS PRÓTESIS PARCIALES REMOVIBLES

Reajuste de las bases protésicas dentosoportadas
Reajuste de las bases protésicas en extensión distal
Métodos para restablecer la oclusión en el reajuste de las prótesis parciales removibles
Ayuda a la autoevaluación

La diferencia entre reajuste y rebasado se ha estudiado anteriormente en el Capítulo 1. Recordemos brevemente que *reajuste* es el revestido de la base protésica con material nuevo para que se adapte con más precisión a los tejidos que recubre. *Rebasado* es la sustitución de toda la base protésica con material nuevo. En el rebasado puede ser preciso sustituir también los dientes artificiales. El reajuste de las prótesis parciales removibles es una práctica frecuente en muchas circunstancias; sin embargo, el rebasado no suele estar tan indicado.

En cualquier caso, se necesita una nueva impresión aprovechando la base protésica con algunas modificaciones (Figura 21-1), como si se tratara de una cubeta, tanto si tal impresión se hace con la boca abierta como con la boca cerrada. Se pueden emplear varias clases de materiales, como las pastas de óxidos metálicos, los cauchos elásticos, los elastómeros de silicona, los acondicionadores de tejidos o las ceras de temperatura bucal. Con las prótesis dentosoportadas, el método de impresión (boca abierta o boca cerrada) no es tan determinante, pero en las prótesis con extensiones distales el factor decisivo más importante para la elección de la impresión es la resilencia de la mucosa que recubre la cresta residual. Como con las técnicas de segunda impresión, si la mucosa está firme puede aceptar tanto una impresión funcional con la boca cerrada como una técnica de presión selectiva con la boca abierta. No obstante, cuando la mucosa se desplaza con facilidad, es preferible la técnica de presión selectiva con la boca abierta. En ambas técnicas se debe evitar el movimiento de la estructura al tomar la impresión.

Antes del reajuste o del rebasado, los tejidos orales se deben conservar en un estado de salud aceptable (Figura 21-2). Para más información sobre acondicionamiento de tejidos maltratados e irritados véase el Capítulo 13.

REAJUSTE DE LAS BASES PROTÉSICAS DENTOSOPORTADAS

Cuando se dispone de soporte totalmente dental, la prótesis parcial removible es el tratamiento ideal, ya que el soporte se mantiene totalmente por los pilares de cada extremo del espacio edéntulo. La efectividad de este soporte se logra por los apoyos oclusales, los apoyos internos en forma de caja, los anclajes internos, y los lechos y repisas creados en los pilares. Los pilares de soporte evitan el enclavamiento de la restauración en los tejidos de la cresta residual, aunque pueden sufrir cierta intrusión cuando están sometidos a estrés funcional. Los cambios en los tejidos de las bases dentosoportadas no afectan al soporte de la prótesis, y cuando se requiere hacer un reajuste o un rebasado acostumbra a ser por alguna de las siguientes causas: (1) condiciones antihigiénicas que permiten la retención de residuos entre la

Materiał chroniony prawem autorskim

Figura 21-1 Empleo de una prótesis parcial removible clase I de Kennedy como cubeta para la impresión de rebasado. En la toma de impresiones con presión selectiva, se requiere espacio para que el espesor del material de impresión sea mayor sobre el borde de la cresta residual (área de sobrecarga secundaria) que en la plataforma vestibular (área de sobrecarga primaria). Para aliviar toda la base protésica se utiliza una fresa de laboratorio en forma de pera (0,5-1 mm), con un alivio adicional (1 mm) en el borde de la cresta con una fresa redonda de laboratorio del número 8. Se deben eliminar todas las zonas retentivas de la superficie mucosa de la base protésica porque podrían ser la causa de fractura del modelo al separar la impresión.

Figura 21-2 Arcada de clase I de Kennedy, modificación 1, con una prótesis parcial removible que requiere ajuste. Evidente maltrato de los tejidos de la plataforma vestibular del lado izquierdo, que se debe corregir antes de tomar la impresión de rebasado. El procedimiento requiere un período con la prótesis fuera de la boca, o bien aliviar la zona afectada colocando un acondicionador de tejidos para reducir el efecto de la presión traumática.

base protésica y la cresta residual; (2) una situación desagradable a la vista por el aumento de espacio, o (3) incomodidad del paciente por pérdida de contacto de los tejidos debida a los espacios vacíos entre la base protésica y los tejidos. La pérdida de soporte puede producir movimiento de la base protésica, a pesar del soporte oclusal y de la localización posterior de retenedores directos. Si los dientes artificiales se van a reemplazar o a remontar, o si la base protésica se debe reemplazar por razones estéticas o funcionales, el rebasado constituye el tratamiento de elección.

Para ejecutar el reajuste y el rebasado se requiere que la prótesis original sea de resina acrílica, ya que es el material que permite esta técnica. Con frecuencia las bases protésicas de las dentaduras parciales removibles dentosoportadas son del mismo metal que la estructura. En estos casos el rebasado no resulta satisfactorio, aunque a veces se puede conseguir en cierta medida mediante un fresado drástico que proporcione retención mecánica para anclar la base protésica nueva de resina, o bien con el empleo de los nuevos adhesivos de resina. Habitualmente, las bases metálicas, a pesar de sus ventajas, no se utilizan en las áreas dentosoportadas sospechosas de futuros cambios tisulares. Tampoco se deben emplear en zonas de extracciones o cirugías recientes ni en tramos largos en los que se espera llevar a cabo más adelante reajustes para conseguir un soporte tisular secundario de los tejidos. Las bases protésicas metálicas en extensiones distales se acostumbran a emplear solamente sobre tejidos que han sido acondicionados previamente para soportar una previa base protésica.

Como las bases dentosoportadas con los apoyos oclusales encajados y los dientes en oclusión no se pueden llevar más allá de su posición terminal y no hay posibilidad de rotación alrededor de una línea de fulcro, se emplea el método de impresión con la boca cerrada. Cualquier material de impresión puede ser virtualmente utilizado, siempre que se disponga de suficiente espacio bajo la dentadura para que el exceso de material pueda fluir por los bordes, sobre los que se replegará, al tiempo que en el paladar se practicarán orificios de escape sin desplazar indebidamente el tejido subyacente. La selección del material se hará teniendo en cuenta sus características. Normalmente se elige un material de impresión que reproduzca la forma anatómica de los tejidos orales.

Cuando se reajustan en la boca bases protésicas dentosoportadas con resina autopolimerizable, se debe tener un especial cuidado. Si se han de rellenar uno o más espacios relativamente cortos hay que tomar una impresión por razones de reajuste de la prótesis y la confirmación enmuflarla y procesarla. El posible aumento de la dimensión vertical y la distorsión de la dentadura en el proceso de laboratorio son contingencias que se deben sopesar frente a las desventajas del reajuste directo, aunque afortunadamente, los materiales utilizados en estos casos experimentan mejoras constantes, cada vez son más predecibles y los colores más estables. Cuando se utilizan las modernas resinas de enlaces cruzados (*cross-linked*) las posibilidades de que se resquebrajen o distorsionen son mínimas. No obstante, cuando se emplean resinas de fraguado directo, se debe comprobar que sean compatibles con otras resinas más antiguas.

Materiał chroniony prawem autorskim

Cuando el ajuste en la boca se realiza con la técnica apropiada, los resultados son bastante satisfactorios, con unión completa a la base protésica existente, estabilidad y permanencia del color y exactitud. La técnica para el reajuste directo de una base protésica de resina es la siguiente:

1. Aliviar generosamente la superficie mucosa de la base protésica y ligeramente los bordes. Con ello se genera espacio adecuado para el grosor del nuevo material, y se elimina el peligro de comprimir los tejidos por el confinamiento del material.
2. Lubricar las superficies pulidas desde los bordes aliviados hasta las superficies oclusales de los dientes para evitar que la resina se adhiera a las bases no tocadas y a los dientes.
3. Mezclar el polvo y líquido en un recipiente adecuado siguiendo las instrucciones del fabricante.
4. Mientras el material alcanza la consistencia requerida, enjuagar la boca del paciente con agua fría. Al mismo tiempo, humedecer la superficie rebajada de la base protésica seca con una bolita de algodón o un pincel pequeño saturado con monómero de la resina de reajuste. Esto facilita la unión y mantiene la superficie sin contaminar.
5. Cuando el material se empieza a espesar pero todavía está fluido, se aplica sobre los bordes y el lado mucoso de la base protésica. Colocar inmediatamente la dentadura en la boca en su posición terminal manteniendo la boca en ligera oclusión. Asegurarse de que el material no fluya sobre las superficies oclusales o altere la dimensión vertical. A continuación, con la boca del paciente abierta, masajear las mejillas para reponer el exceso sobre los bordes y establecer una unión suave. Si se trata de una prótesis parcial removible mandibular, el paciente debe mover la lengua hacia las mejillas y contra los dientes anteriores para establecer los bordes linguales funcionales. Es preciso que los retenedores directos prevengan el desplazamiento de la dentadura mientras se modelan los bordes, por lo que a veces es preciso mantenerla en su posición terminal presionando con los dedos en las superficies oclusales mientras se realiza la operación.
6. Retirar inmediatamente la dentadura de la boca y con unas tijeras finas curvas recortar el exceso más aparente de material incluyendo el introducido en los espacios proximales y en otros componentes de la estructura. Mientras tanto, el paciente se enjuaga la boca con agua fría. Se vuelve a colocar la prótesis en su posición terminal con los dientes en oclusión y se repiten los movimientos a nivel de los bordes con la boca abierta. En este momento o poco después el material ha adquirido la suficiente consistencia como para mantener su nueva forma de la boca.
7. Retirar la dentadura, lavarla rápidamente en agua y secar la superficie del rebasado con la jeringa de aire. Aplicar una capa generosa de glicerina con un pincel o una bolita de algodón para evitar el cuarteamiento por la evaporación del monómero. Dejar polimerizar el material en un recipiente con agua fría. De este modo se evitarán incomodidades al paciente y daños a los tejidos por la reacción exotérmica o el contacto prolongado de los tejidos con el monómero que no ha reaccionado. Se recomienda esperar 20 a 30 minutos antes de recortar y pulir, aunque se puede hacer tan pronto endurezca el material. La polimerización se puede acelerar y densificar colocando la dentadura en agua caliente en un cazo a presión de 20 psi durante 15 minutos. Si se ha utilizado cinta aislante se debe eliminar antes de recortar, pero se debe recolocar sobre los dientes y superficies pulidas por debajo del nivel de la unión del material nuevo con el antiguo para proteger la superficie de los dientes durante el pulido final.

Correctamente ejecutado, el ajustado directo no ofrece ningún inconveniente en la mayoría de prótesis con bases protésicas de resina dentosoportadas, excepto cuando las brechas entre dientes pilares son extensas y puede haber soporte tisular. En estos casos se aconseja la impresión de rebasado con un acondicionador de tejidos u otro material de impresión elástico. A continuación, se puede enmuflar la dentadura y llevar a cabo el reajuste para optimizar el contacto y soporte de los tejidos.

REAJUSTE DE LAS BASES PROTÉSICAS EN EXTENSIÓN DISTAL

Una prótesis parcial removible en extensión distal distribuye la mayor parte del soporte en los tejidos de la cresta residual y, por tanto, necesitará ajustarse con mucha más frecuencia que otra dentosoportada. Por ello las bases en extensión distal se construyen de resina, para que se puedan ajustar fácilmente con el fin de compensar la pérdida de soporte debida a los cambios tisulares. Las áreas dentosoportadas se pueden ajustar por otros motivos, pero la principal razón para el ajuste de una base en extensión distal es restablecer su soporte tisular.

La necesidad de rellenar las bases en extensión distal viene determinada por la evaluación del seguimiento a intervalos razonables después de la colocación de la prótesis. Antes de la colocación inicial de la prótesis se debe advertir al paciente de que: (1) es preceptivo el control periódico y el reajuste en caso de necesidad; (2) el éxito de la prótesis y la salud de los tejidos y dientes remanentes, dependen de los controles periódicos de la dentadura y los pilares, y (3) estas visitas serán cobradas de acuerdo con el tratamiento requerido.

Existen dos indicaciones para el reajuste de una base en extensión distal. Primera, cuando es evidente la pérdida de contacto oclusal entre las dentaduras antagonistas o entre una dentadura y una dentición natural opuesta (ver Figuras 9-13 y 9-14), lo que se puede com-

Materiał chroniony prawem autorskim

probar al morder el paciente dos tiras de cera verde blanda de colados de calibre 28, o cera azul (de colado) o tiras de cinta Mylar. Si los contactos entre la dentición artificial son débiles o no existen estando los dientes naturales remanentes en firme contacto, la extensión distal precisa restablecer la oclusión de la base actual modificando la oclusión, restituyendo la posición original de la estructura o de la base protésica, o de ambas a la vez. En muchos casos, es necesario restablecer las relaciones originales de la dentadura, y en esos casos la oclusión quedará automáticamente restablecida.

En segundo lugar está la pérdida de soporte tisular que causa rotación y enclavamiento de las bases en extensión distal, fácilmente demostrable por la rotación que aparece cuando se aplica una presión alterna con los dedos en cada lado de la línea de fulcro. Aunque la sola comprobación del contacto oclusal puede ser engañosa, la existencia de esta rotación es prueba ineludible de la necesidad del ajuste. Si se detecta una discrepancia oclusal sin evidencia de rotación hacia la cresta residual, lo único que se necesita es restablecer el contacto oclusal remontando los dientes o con coronas de oro o resina. Por otra parte, si los contactos oclusales son adecuados pero existe una rotación demostrable, casi siempre se debe a migración o extrusión de los dientes antagonistas o a un cambio de posición de la prótesis maxilar antagonista, que mantiene el contacto oclusal a expensas de la estabilidad y el soporte mucoso. Esta situación es frecuente cuando una dentadura completa maxilar se opone a una prótesis parcial removible. Tampoco es infrecuente que los pacientes se quejen de aflojamiento de la dentadura completa maxilar y soliciten su reajuste, cuando en realidad la que necesita ajustarse es la dentadura parcial removible antagonista. El reajuste y el reposicionamiento consiguiente de la prótesis parcial conducen al reposicionamiento de la dentadura completa maxilar que recupera su estabilidad y retención. Por consiguiente, el factor que decide la necesidad de reajuste es la existencia de rotación de la base en extensión alrededor de la línea de fulcro.

La rotación en dirección a los tejidos ocasiona siempre un levantamiento de los retenedores indirectos. La estructura de la prótesis con bases en extensión distal debe permanecer en su posición terminal original con los retenedores indirectos totalmente asentados durante y al final del reajuste. Se debe impedir cualquier movimiento de rotación a nivel del fulcro por influencia oclusal y, por tanto, hay que mantener la estructura protésica en su posición terminal original durante la impresión. De este modo, cuando se ajustan bases en extensión unilaterales o bilaterales, no se precisa emplear la técnica de impresión a boca cerrada.

El mejor modo de asegurar la orientación de la estructura durante la toma de impresión de una prótesis parcial con bases en extensión es utilizando la técnica con la boca abierta, exactamente igual que con el método de la segunda impresión (ver Figura 16-11). En primer lugar, el lado mucoso de la dentadura que va a ajustarse se alivia generosamente (ver Figura 21-1) y se trata de la misma forma que para obtener la impresión funcional de la base protésica. El procedimiento paso a paso es el mismo, con los tres dedos del profesional colocados en los dos apoyos oclusales principales y un tercer punto en el retenedor indirecto más alejado del eje de rotación. De este modo la estructura vuelve a su posición terminal original con todos los componentes dentosoportados perfectamente asentados. Los tejidos que discurren bajo las extensiones distales quedan registrados en relación a la posición original de la dentadura que asegura: (1) que la estructura volverá a la situación deseada respecto a los dientes de soporte, (2) el restablecimiento del soporte óptimo de los tejidos en la base en extensión distal, y (3) el restablecimiento de las relaciones oclusales originales con los dientes antagonistas.

En realidad, con la técnica de la impresión a boca abierta los dientes no están en oclusión, pero la posición original de la prótesis se puede determinar con exactitud por su relación con los pilares de soporte. Como en esta relación se estableció la oclusión original, el retorno de la prótesis a esta posición traerá el retorno de las relaciones oclusales originales siempre que se cumplan dos condiciones. La primera condición es que los procedimientos de laboratorio del reajuste se realicen con exactitud, sin aumentar la dimensión vertical. Esto que es esencial en cualquier procedimiento de ajuste, es particularmente necesario en las prótesis parciales removibles, porque cualquier cambio de la dimensión vertical impedirá el asentamiento de los apoyos oclusales y ocasionará una sobrecarga traumática a los tejidos subyacentes. La segunda condición es que los dientes antagonistas no hayan migrado ni se hayan extruido, o que la posición de la dentición antagonista no se haya alterado irreversiblemente. En este último caso se requerirán algunos ajustes de la oclusión, que será mejor demorarlos hasta que los dientes antagonistas y la dentadura o las estructuras asociadas con la articulación temporomandibular tengan la posibilidad de volver a su posición original antes de que se asiente la dentadura. Una de las mayores satisfacciones de un trabajo bien hecho es el llevar a cabo un reajuste con la técnica de boca abierta, tal como se ha descrito previamente (Figura 21-3), lo que da lugar al restablecimiento no solamente de las relaciones originales de la dentadura y los tejidos de soporte, sino también de las relaciones oclusales originales (Figura 21-4).

MÉTODOS PARA RESTABLECER LA OCLUSIÓN EN EL REAJUSTE DE LAS PRÓTESIS PARCIALES REMOVIBLES

La oclusión de una prótesis parcial removible reajustada se puede restablecer por varios métodos, dependiendo

Materiał chroniony prawem autorskim

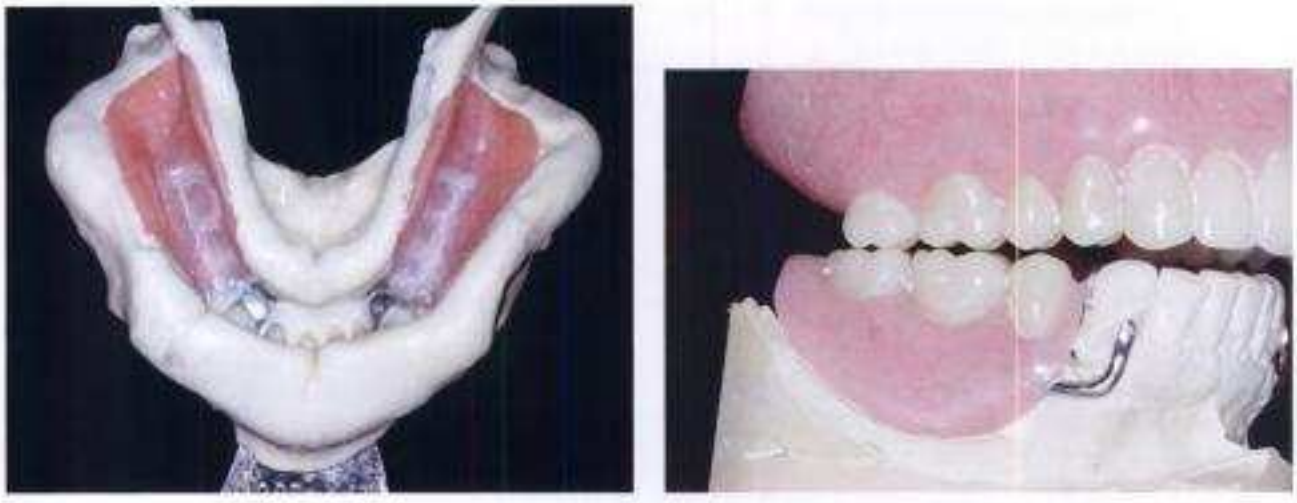

A B

Figura 21-5 **A,** impresión de hidrocoloide irreversible tomada después del ajuste de una prótesis mandibular. Todas las zonas de la estructura por debajo de la altura de máximo contorno se aíslan y alivian con cera base para recuperar la prótesis sin dañar el modelo. Se coloca la prótesis en la boca para registrar la relación interoclusal. **B,** prótesis mandibular montada contra una prótesis completa maxilar. La prótesis maxilar se montó con un modelo de remontaco después de acabar y pulir la prótesis. No es raro encontrarse con un problema oclusal significativo cuando se ajusta una extensión distal mandibular si la reabsorción de la cresta residual ha quedado descontrolada durante largo tiempo. La prótesis maxilar puede asumir una posición más inferior, y si la prótesis mandibular se reorienta con la dentición natural se levanta el plano oclusal mandibular, creándose la relación oclusal que aparece en la figura. La mejor forma de solucionarlo requiere enderezar la arcada maxilar al mismo tiempo, reposicionando el plano oclusal maxilar.

originales de la base protésica y reemplazarlos por dientes nuevos que estén en armonía con las superficies oclusales antagonistas. Como soporte de los nuevos dientes se puede emplear la cera base, que se tallará restableciendo la anatomía lingual de los dientes y la resina acrílica que se extrajo al eliminar los dientes originales. Se construye un índice matriz de yeso-piedra que cubra la superficie oclusal y lingual de los dientes y los flancos. Se elimina la cera de la base protésica y los dientes, y las superficies de soporte de los tejidos se pincelan con un agente adhesivo. Las áreas de la matriz de yeso-piedra que estarán en íntimo contacto con la resina nueva a añadir, se deben pintar con un sustituto de la hoja de aluminio o un material aislante del oxígeno, en el caso de utilizar material de fraguado fotopolimerizable. Los dientes nuevos se colocan en la matriz de yeso, que se encaja cuidadosamente a la base protésica con cera de pegar o cera caliente a pistola. Para anclar los dientes se utiliza resina auto o fotopolimerizable. Si se emplea resina autopolimerizable, se puede espolvorear adecuadamente desde vestibular. La superficie vestibular de la base protésica adyacente a los dientes se debe sobrepasar ligeramente para poder corregir y restaurar la forma de esta parte en el acabado y pulido. Si la dentadura tiene bases en extensión distal, las discrepancias oclusales se corrigen en el articulador mediante nuevos registros.

El segundo método consiste en eliminar los dientes originales y reemplazarlos con rodetes de oclusión construidos con cera dura de colados con el objeto de registrar las trayectorias oclusales funcionales (ver Capítulo 17). En este caso, los dientes originales, o los nuevos, se deben montar para ocluir con la plantilla obtenida, y posteriormente anclarlos a la base protésica con material fotopolimerizable o resina autopolimerizable. Si se emplea esta última no hace falta enmuflar para asegurar los dientes a la matriz de yeso-piedra mientras se anclan los dientes con la técnica del pincel. Independientemente del método empleado, la oclusión así obtenida requerirá pocos ajustes en boca, y la armonía oclusal que proporciona es satisfactoria.

AYUDA A LA AUTOEVALUACIÓN

1. ¿Qué diferencia existe entre el reajuste y el rebasado de una base protésica de resina?
2. En ocasiones los cambios tisulares bajo las bases dentosoportadas requieren corregirlas para restablecer el contacto íntimo con la cresta residual.

Materiał chroniony prawem autorskim

Señale tres indicaciones que sugieran la necesidad de restaurar este contacto íntimo.

3. En los procedimientos de reajuste es necesario aliviar los bordes y la superficie mucosa de la base protésica antes de tomar la impresión. ¿A qué se debe?
4. En muchas ocasiones, las bases protésicas dentosoportadas se pueden ajustar con resinas coloreadas auto o fotopolimerizable o en el gabinete dental. Describa estos métodos incluyendo la preparación de las bases protésicas y las precauciones necesarias de cara al confort del paciente.
5. Cuando se registra una base dentosoportada, ¿por qué se debe obtener la forma anatómica o funcional de los bordes?
6. Si los apoyos no están correctamente situados en sus lechos cuando se ejecuta un reajuste en el gabinete, ¿qué se debe hacer?
7. Se debe reajustar una restauración removible de clase III de Kennedy, modificación 1. Las áreas edéntulas de la cresta residual van del canino hasta el tercer molar de cada lado, y se busca el soporte de las bases por la cresta residual. ¿Qué procedimiento se debe emplear para reajustar aceptablemente la restauración, incluyendo la impresión, el material utilizado para la impresión, el procesado y la corrección de las discrepancias oclusales que pudieran existir? Señale dos indicaciones para el reajuste de las bases en extensión. Descríbalas.
8. Existen dos indicaciones que justifican la necesidad del reajuste de una prótesis facial removible con extensión distal. Señálelas.
9. Existen pocas diferencias entre el reajuste de una base en extensión distal y hacer una segunda impresión con una cubeta afirmada a la estructura. Describa el procedimiento clínico y de laboratorio para el reajuste de una base en extensión distal.
10. Después del ajuste y acabado de la restauración aparecen invariablemente discrepancias oclusales que se deben corregir antes de que el paciente tome posesión de la restauración. ¿Cómo se corrigen las discrepancias de una prótesis con extensión distal ajustada?
11. En el ajuste de una base protésica ¿se deben realizar los mismos ajustes de las bases protésicas en relación con la cresta residual que en la colocación inicial de la dentadura nueva? ¿Por qué sí o por qué no?
12. Los ajustes de la base protésica con el área en que asientan, ¿preceden o siguen a la corrección de las discrepancias oclusales? ¿Por qué?
13. Después del ajuste de una prótesis con extensión distal se observa que los contactos de los dientes antagonistas artificiales posteriores son mínimos o inexistentes. ¿Qué se debe hacer?
14. Antes de efectuar el reajuste o rebasado, hay que recobrar la salud de los tejidos orales. ¿Verdadero o falso? Argumente la respuesta.

Materiał chroniony prawem autorskim

22

REPARACIONES Y AÑADIDOS PARA PRÓTESIS PARCIALES REMOVIBLES

Rotura de los brazos de los ganchos
Descansos oclusales fracturados
Distorsión o rotura de otros componentes (conectores mayores y menores)
Pérdida de uno o varios dientes no relacionados con el soporte o la retención de la restauración
Pérdida de un diente pilar que precisa ser sustituido y elaboración de un nuevo retenedor directo
Otros tipos de reparaciones
Reparación mediante soldadura
Ayuda a la autoevaluación

En ocasiones se plantea la necesidad de reparar o complementar una prótesis parcial removible. Sin embargo, la frecuencia de esta necesidad se debe mantener en un mínimo mediante diagnóstico cuidadoso, planeamiento inteligente del tratamiento, preparación adecuada de la boca y uso de un diseño efectivo de la prótesis parcial removible, con fabricación correcta de todos sus componentes. De ese modo, la necesidad de reparaciones o añadidos será el resultado de complicaciones imprevisibles, aparecidas en los dientes de apoyo o en otras piezas de la arcada, rotura o distorsión de la prótesis por accidente, o manipulación descuidada por parte del paciente, y no se deberá a defectos en el diseño o la fabricación.

Es importante la instrucción del paciente sobre la forma correcta de colocar y extraer la prótesis, para evitar la aplicación de una fuerza excesiva en los brazos de los ganchos, en otras partes de la prótesis o en los dientes de apoyo. También se debe informar al paciente sobre el cuidado de la prótesis fuera de la boca, y se le advertirá que cualquier deformación puede ser irreparable. Debe quedar claro que no puede existir garantía contra rotura o distorsión por causas distintas a los defectos estructurales obvios.

ROTURA DE LOS BRAZOS DE LOS GANCHOS

A continuación se enumeran varias razones por las que se pueden romper los brazos de los ganchos:

1. La rotura se puede deber a flexión repetida hacia dentro y hacia fuera en una zona con socavado excesivo. Si el soporte periodontal es mayor que el límite de fatiga del brazo del gancho, se produce primero el fracaso del metal. En otro caso, el diente de apoyo se afloja y acaba por perderse, debido a la tensión persistente aplicada sobre él. La colocación de los brazos del gancho sólo donde exista un mínimo aceptable de retención, a juzgar por la revisión cuidadosa del modelo maestro, puede prevenir este tipo de rotura.
2. La rotura se puede deber a fracaso estructural del brazo del gancho en sí mismo. Un brazo de gancho no correctamente formado o sometido a pulido y acabado descuidados acabará por romperse por su punto más débil. Este riesgo se puede prevenir si se proporciona una forma estrecha correcta a los brazos de retención flexibles, y un volumen uniforme a todos los brazos rígidos, sin función de retención, de los ganchos. Los brazos de gancho de alambre forjado pueden acabar fracasando, debido a la flexión repetida en la región donde sale de la base de resina (Figura 22-1), o en el punto donde se produjo una mella o constricción, como consecuencia del uso descuidado de los alicates de contorneo. También se pueden romper en el punto de origen desde el modelo, a consecuencia de la manipulación excesiva durante la adaptación inicial al diente, o la readaptación subsiguiente. La rotura del gancho se puede prevenir mejor si se advierte al paciente que no se quite la prótesis parcial removible, deslizando el brazo del gancho fuera del diente con las uñas. Normalmente, un brazo de gancho de alambre

Materiał chroniony prawem autorskim

pendencia de su tipo, puede ser sustituido por un brazo retentivo de alambre forjado, embebido en una base de resina (ver Figura 22-1, *C* y *D*), o unido a una base metálica mediante soldadura eléctrica. De este modo se evita con frecuencia la necesidad de fabricar un brazo de gancho totalmente nuevo.

DESCANSOS OCLUSALES FRACTURADOS

La rotura de un soporte oclusal ocurre casi siempre en el punto donde cruza la cresta marginal. Los asientos de los descansos oclusales preparados incorrectamente son la causa habitual de tal debilidad: un descanso oclusal que cruza una cresta marginal no rebajada suficientemente durante las preparaciones de la boca se hace demasiado fino o es adelgazado mediante ajuste en la boca para prevenir la interferencia con la oclusión. El fracaso de un descanso oclusal rara vez se debe a defecto estructural del metal, y rara vez o nunca está causado por distorsión accidental. Por tanto, la responsabilidad de tal fracaso debe ser asumida con frecuencia por el odontólogo, por no haber proporcionado espacio suficiente para el descanso durante las preparaciones de la boca.

La soldadura permite reparar los soportes oclusales rotos, como se ilustra en la Figura 22-2. Como preparación para la reparación puede ser necesario modificar el asiento del descanso roto, o aliviar las interferencias de la oclusión. Con la prótesis parcial removible en su posición definitiva, se toma una impresión en hidrocoloide irreversible y después se quita, de forma que la prótesis perma-

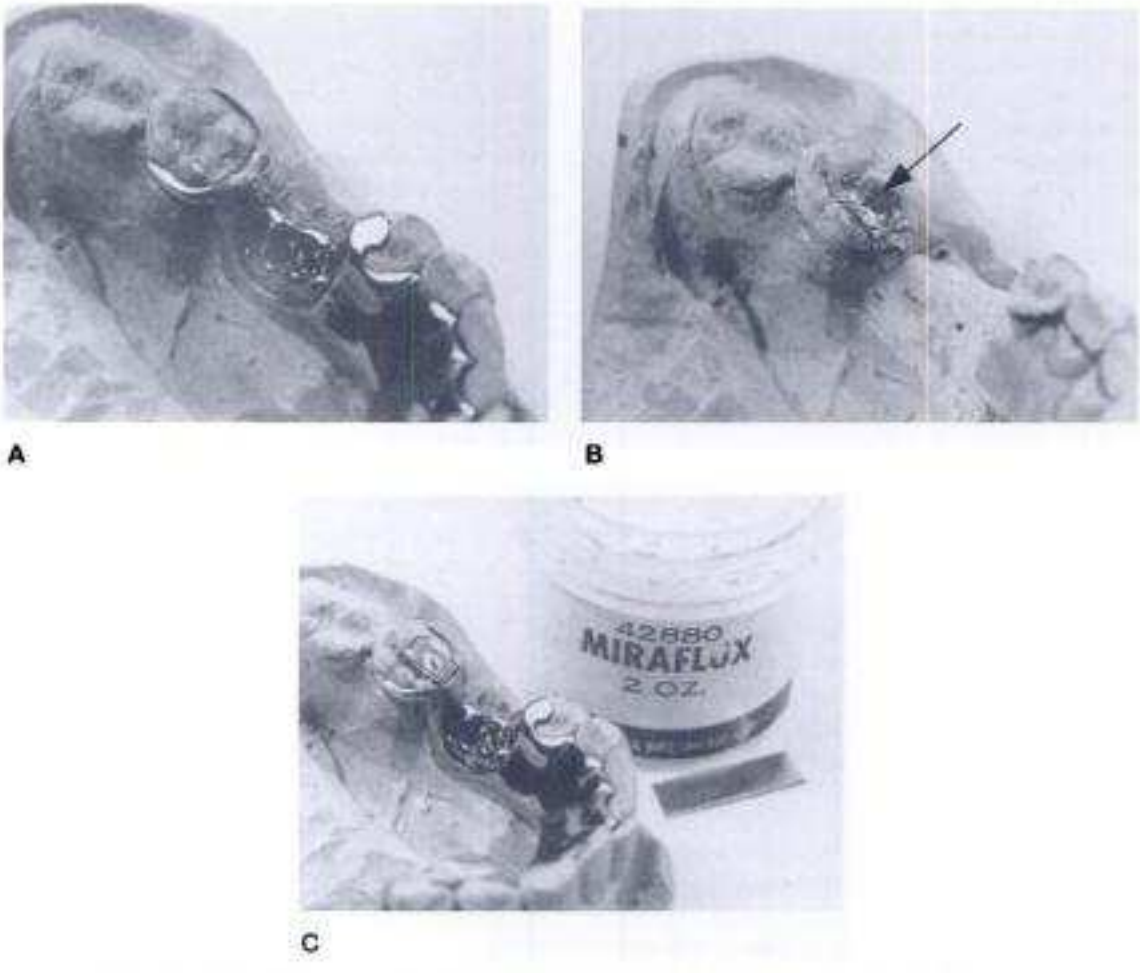

Figura 22-2 **A,** el descanso oclusal sobre el molar se había fracturado y perdido. Se deben evaluar la adecuación del asiento del descanso presente así como el espacio interoclusal disponible para el descanso antes de acometer el procedimiento de reparación. **B,** se quita la prótesis del modelo, y se adapta una lámina de platino (*flecha*) al área de asiento del descanso y sobre la cresta marginal del diente de apoyo. **C,** se aplica una pequeña cantidad de fundidor en las áreas afectas, y la soldadura se coloca en posición.

(Continúa)

Material chroniony prawem autorskim



D

E

Figura 22-2 (*Cont.*) **D,** se usa la soldadura eléctrica para reparar el descanso. **E,** se le da forma al descanso para adaptarlo al contorno del asiento. Se prueba la estructura en la boca del paciente, por si es necesario algún ajuste, y se pule el descanso.

nezca en la impresión. Se vierte yeso dental en la impresión y se deja que fragüe. Después se quita la prótesis parcial removible del modelo, se adapta hoja de platino al asiento del descanso y la cresta marginal, y se superpone al plano guía. Se vuelve a colocar la prótesis parcial removible en el molde y, con un fundente de fluoruro, se funde eléctricamente soldador de oro a la hoja de platino y el conector menor en cantidad suficiente para formar un descanso oclusal. Como soldador alternativo se puede usar una aleación de bronce industrial, que tiene una temperatura de fusión más alta pero responde de forma excelente a la soldadura eléctrica y no se deslustra.

DISTORSIÓN O ROTURA DE OTROS COMPONENTES (CONECTORES MAYORES Y MENORES)

Si asumimos que los conectores mayores y menores se fabricaron originalmente con volumen adecuado, la distorsión se suele deber a un uso abusivo por el paciente (Figura 22-3). Todos estos componentes deben ser diseñados y fabricados con volumen suficiente para asegurar su rigidez y persistencia de forma bajo circunstancias normales.

En ocasiones, los conectores mayores y menores son debilitados por el ajuste para prevenir o eliminar el choque con el tejido. Tal ajuste en el momento de la colocación inicial es resultado de una inadecuada paralelización del modelo maestro, o de un defecto del diseño o la fabricación del modelo. El fallo es inexcusable y corresponde al odontólogo. Una restauración de ese tipo debe ser rehecha, en vez de debilitar más la restauración con el intento de compensar los defectos mediante alivio del metal. De modo similar, el pellizco de los tejidos debido a que los componentes protésicos no se han aliviado adecuadamente se debe a planificación defectuosa, y el colado debe ser rehecho convenientemente. Corresponde al odontólogo la responsabilidad del fracaso de cualquier componente debilitado como consecuencia del ajuste en el momento de la colocación inicial. Sin embargo, puede ser inevitable el ajuste exigido por asentamiento de la restauración, debido a que los dientes de apoyo se hunden ligeramente bajo carga funcional. El fracaso subsiguiente, debido al efecto debilitador de tal ajuste, puede necesitar una restauración nueva a consecuencia de los cambios tisulares. Muchas veces, el ajuste repetido de un conector mayor o menor conduce a pérdida de rigidez, hasta llegar a un punto en el que el conector ya no puede funcionar con efectividad. En tales situaciones se debe hacer una restauración nueva, o esa parte debe ser sustituida mediante el colado de una sección nueva, y después se procederá a nuevo ensamblado de la prótesis mediante soldadura. En ocasiones, para poder hacerlo es necesario desmontar las bases y los dientes artificiales de la prótesis. En esta situación, el coste y la probabilidad de éxito con la reparación se deben sopesar frente al coste de una restauración nueva. En general es aconsejable la restauración nueva.

PÉRDIDA DE UNO O VARIOS DIENTES NO RELACIONADOS CON EL SOPORTE O LA RETENCIÓN DE LA RESTAURACIÓN

Los añadidos a una prótesis parcial removible suelen ser sencillos de hacer cuando las bases están fabricadas con resina (Figura 22-4). Añadir dientes a bases metálicas es más complejo, y necesita el colado de un componente nuevo y su unión mediante soldadura, o bien crear elementos de retención para conectar una extensión de resina. En la mayoría de los casos, cuando se amplía una

Materiał chroniony prawem autorskim

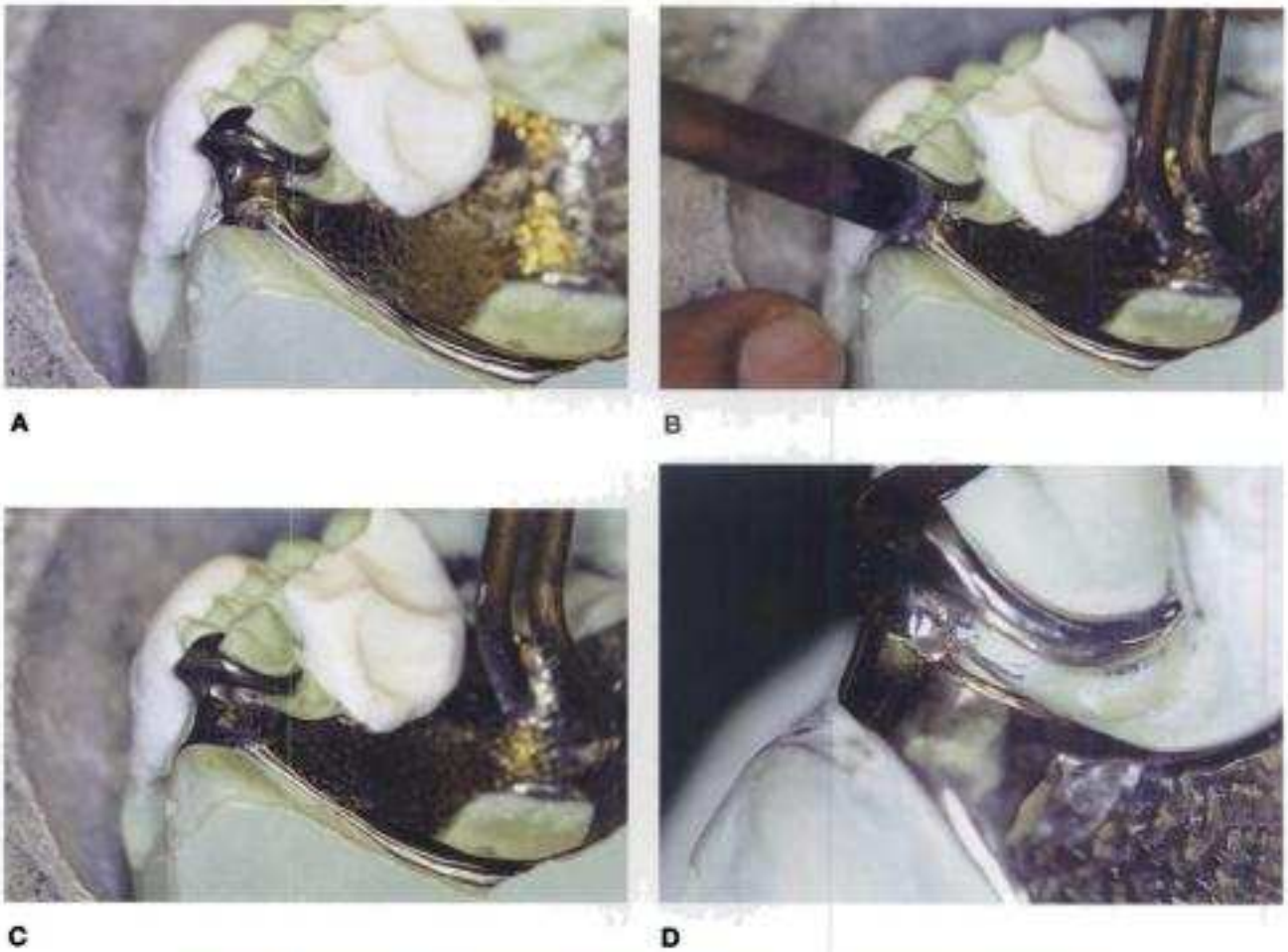

Figura 22-3 **A,** se ha fracturado la unión entre los conectores mayor y menor, en la zona distal del último molar. Se ha adaptado una hoja fina de platino al molde debajo de la fractura, el sistema del gancho ha sido estabilizado sobre el modelo con escayola de fraguado rápido, el resto de la prótesis ha sido colocado sobre el modelo en contacto completo con los dientes y tejidos, y la soldadura se ha posicionado para colocar la punta eléctrica. **B,** colocación de la punta del soldador eléctrico y tierra. **C,** inmediatamente después del flujo de soldador, la fractura ha sido eliminada al unirse los dos segmentos. **D,** la prótesis con la soldadura pulida se limpia y entrega al paciente. Éste será informado de que esta reparación no es tan fuerte como la estructura original, y, aunque resulta difícil saber durante cuánto tiempo durará, es imprescindible una manipulación cuidadosa de la prótesis.

base en extensión, se debe considerar la necesidad de reajustar nuevamente toda la base. Después de extender la base de la prótesis dental, se debe reajustar tanto la base nueva como la antigua con el fin de proporcionar un soporte tisular óptimo a la restauración.

PÉRDIDA DE UN DIENTE PILAR QUE PRECISA SER SUSTITUIDO Y ELABORACIÓN DE UN NUEVO RETENEDOR DIRECTO

En caso de pérdida de un diente de apoyo, se suele seleccionar la pieza siguiente como soporte retenedor, y en general necesitará modificación o una restauración. Cualquier restauración nueva se debe hacer de acuerdo con la trayectoria de inserción original con plano guía proximal, asiento de descanso y área de retención adecuada. Por lo demás, las modificaciones de los dientes existentes se deben hacer igual que durante cualquier otra preparación de la boca, con recontorneado proximal, preparación de un adecuado descanso oclusal, y cualquier reducción de los contornos del diente necesaria para acomodar los componentes de retención y estabilización. Después se puede colar un nuevo conjunto de gancho para ese diente, y la prótesis se vuelve a ensamblar con el diente nuevo añadido.

Materiał chroniony prawem autorskim

A

B

C

D

E

Figura 22-4 Este paciente se presentó con un incisivo lateral fracturado asintomático. **A,** aspecto clínico del diente fracturado y la prótesis. La evaluación de la prótesis reveló que estaba adecuadamente ajustada, y conservaba la estabilidad y la retención. **B,** impresión tomada de la prótesis. **C,** el modelo obtenido de la impresión muestra una prótesis totalmente asentada. **D,** la preparación de la prótesis incluyó medios mecánicos para retención (obtenida mediante creación de un receso en la resina adyacente al diente perdido), y creación de un canal en la línea de acabado externo para reparar un área de rotura marginal. **E,** la reparación terminada, que se colocará en la boca para comprobar el espacio libre de oclusión por lingual de los dientes anteriores de la arcada superior.

Materiał chroniony prawem autorskim

OTROS TIPOS DE REPARACIONES

Entre los demás tipos de reparaciones se pueden incluir la sustitución de un diente protésico roto o perdido, la reparación de una base de resina rota, o reinsertar una base de resina desprendida al armazón de metal. La rotura se debe en ocasiones a diseño deficiente, fabricación defectuosa, o uso de material inapropiado para una determinada situación. Otras veces se debe a un accidente que probablemente no se repita. En este caso suele ser suficiente la reparación o sustitución. Por otra parte, si la fractura se ha debido a defectos estructurales, o si se produce por segunda vez después de reparar la prótesis, será necesario introducir algún cambio en el diseño, mediante modificación de la prótesis original o con una prótesis nueva.

REPARACIÓN MEDIANTE SOLDADURA

Aproximadamente el 80% de todas las soldaduras en el campo de la odontología se pueden hacer eléctricamente. Se dispone de unidades de soldadura eléctrica para este fin, y la mayoría de los laboratorios dentales cuentan con el equipo necesario (Figura 22-5). La soldadura eléctrica permite soldar cerca de una base de resina sin necesidad de quitarla debido a la localización rápida del calor en el electrodo. Sólo es necesario proteger la base de resina con un forro anular húmedo durante la soldadura.

El soldador de oro de color emparejado se puede usar para soldar aleaciones de oro y cromo-cobalto. Un soldador para aleaciones de oro que funda entre 770 y 815 °C es por completo adecuado para soldar aleaciones de oro con aleaciones de cromo-cobalto, con lo que disminuye la probabilidad de recristalización del alambre forjado por calentamiento excesivo y prolongado. Para la soldadura eléctrica se debe usar soldador de triple grosor, de forma que el volumen adicional del soldador retrase momentáneamente la fusión, mientras que el electrodo de carbón conduce el calor al área que se desea soldar. Para soldar aleaciones de cromo-cobalto se usa un soldador de oro de 19 K blanco de color emparejado, que funde aproximadamente a 913 °C. La aplicación de fundente es esencial para el éxito de cualquier operación de soldadura, con el fin de prevenir la oxidación de las partes que se desean unir y del soldador mismo. Para soldar aleaciones de oro se usa un fundente del tipo del bórax. Para soldar aleaciones de cromo-cobalto se debe usar un fundente del tipo del fluoruro. Cuando se quiere soldar una aleación de oro con una aleación de cromo-cobalto se debe elegir un fundente del tipo del fluoruro.



Figura 22-5 Soldadora eléctrica con ajuste variable (1-10), desde baja hasta alta temperatura. El electrodo de carbón que proporciona calor para la soldadura es *A*. El electrodo, *B*, completa el circuito eléctrico cuando toca la estructura que se va a soldar. El electrodo de carbón se debe colocar primero en la estructura, y se retira el último cuando se suelda.

A continuación se describe un procedimiento para la soldadura eléctrica:

1. Raspe las dos secciones a unir.
2. Adapte hoja de platino al modelo maestro debajo de la estructura para que actúe como soporte sobre el que fluirá el soldador. Levante los bordes de la hoja para formar una especie de canal que contenga el flujo de soldador.
3. Asiente las piezas que vaya a soldar en el modelo maestro, y asegúrelas temporalmente con cera adhesiva. Añada sobre cada pieza cobertura de soldadura suficiente para sujetarla cuando se elimine la cera adhesiva, pero deje descubierta la mayor cantidad posible de metal.
4. Después de eliminar la cera adhesiva con agua caliente, asegure el modelo al soporte de soldadura. Corte soldador suficiente y colóquelo convenientemente cerca.
5. Adapte ambas secciones. Ponga suficiente soldador de triple grosor en o sobre la unión para completar la soldadura en una operación, comenzando siempre con soldador suficiente para completar el trabajo.
6. Humedezca la punta de carbón con agua para facilitar la conducción de la corriente, y después toque la punta de carbón con el soldador (asegúrese de que el soldador está sujeto firmemente en su posición). Coloque el otro electrodo en cualquier parte de la estructura para completar el circuito eléctrico y calentar el electrodo de carbón. No empuje el soldador con la punta de carbón; deje que el calor haga fluir el soldador por sí mismo. No separe la punta de carbón del soldador mientras se está realizando la soldadura; esto produciría picado de la superficie a causa de la formación de arco voltaico. Una vez que haya fluido el soldador, quite los electrodos, separe en último lugar el electrodo de punta de carbón, y proceda a separar la obra del modelo para acabado.

La soldadura con soplete requiere una metodología por completo distinta. Se usa cuando la unión a soldar es

Materiał chroniony prawem autorskim

A B

Figura 23-1 **A,** aunque la pérdida de dientes inferiores no siempre conlleva un impacto estético significativo, esta prótesis parcial removible temporal fue necesaria debido a la visibilidad de los incisivos inferiores. La inclusión de los molares izquierdos inferiores permitió la acomodación precoz de la cresta residual durante el período de prótesis temporal. **B,** superficie tisular de una prótesis temporal, que muestra el reborde lingual redondeado y el reborde labial afilado. Este último fue necesario para mejorar el movimiento del labio y reducir la sensación de volumen, lo que facilitó la actividad labial normal.

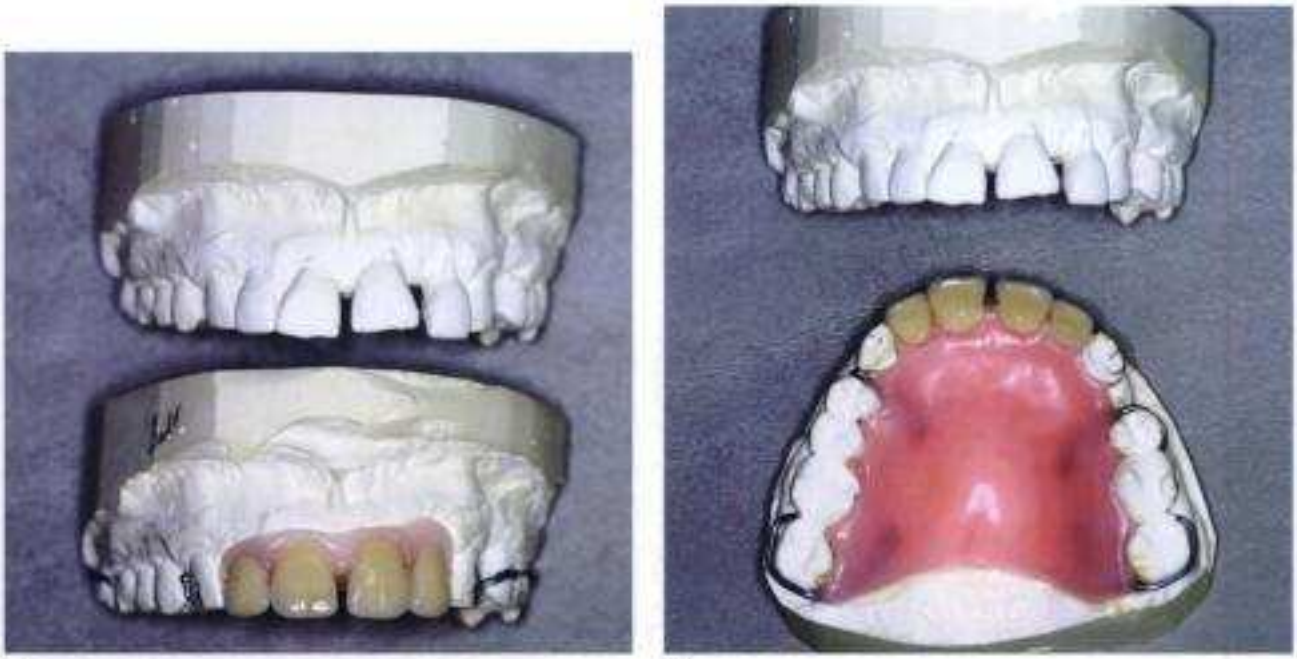

A B

Figura 23-2 **A,** los dientes anteriores superiores en malposición, requieren extracción. Después de un período de cicatrización, el paciente elegirá una opción de tratamiento definitivo, que puede incluir una prótesis parcial removible, o una prótesis implantosoportada. Puesto que no se conoce el período de tiempo hasta que se suministre tratamiento definitivo, una prótesis temporal no sólo sustituye dientes importantes desde el punto de vista estético sino que también proporciona estabilización de la dentición adyacente y de la opuesta. **B,** la vista oclusal de la prótesis temporal muestra la colocación de los ganchos en las zonas más posteriores, sin cruzar la oclusión, y las posiciones anteriores bilaterales. La cobertura palatina completa disminuye el estrés aplicado a la dentición superior restante, y puede prevenir el traumatismo gingival y el movimiento de los dientes inducido por la prótesis.

Materiał chroniony prawem autorskim

RESTABLECIMIENTO DE LAS RELACIONES OCLUSALES

Las prótesis parciales removibles temporales se usan con los fines siguientes: (1) establecer una nueva relación de oclusión o una nueva dimensión vertical de oclusión, y (2) preparación de los dientes y el tejido de la cresta para soporte óptimo de la prótesis parcial removible definitiva.

Las prótesis parciales removibles temporales se pueden usar como férulas oclusales, del mismo modo que se utilizan las férulas oclusales coladas o de resina sobre los dientes naturales. Cuando se dispone de soporte dental total, hay poca diferencia entre una férula oclusal fija y otra removible, a excepción de que la de quita y pon probablemente permanecerá fuera de la boca, a menos que el paciente se sienta realmente más cómodo con su presencia. Esto suele suceder cuando llevar una férula de oclusión alivia la articulación temporomandibular. En otras situaciones puede ser aconsejable cementar la restauración removible a los dientes hasta que el paciente se acostumbre y depende de la relación mandibular conseguida por la férula.

Las férulas oclusales soportadas por dientes, fijas y removibles, tienen mucho en común. Ambas pueden ser eliminadas por partes conforme se realiza el tratamiento restaurador, para mantener así la relación mandibular establecida hasta que se haya completado toda la restauración. El odontólogo decide si la prótesis será fija o removible, y si será colocada, de composite o de resina.

Cuando existen una o más bases de extensión distales en la férula oclusal, se plantea una situación diferente. El establecimiento de una nueva relación de oclusión depende de la calidad del soporte y la estabilidad recibidas por la férula desde el soporte protésico. Son deseables una cobertura amplia y una buena capacidad funcional de las bases soportadas por tejidos, junto con algún tipo de descanso oclusal en los dientes de apoyo más próximos. Cualquier férula oclusal apoyada en tejido debe ser como mínimo reajustada con resina autopolimerizante, para ofrecer cobertura y soporte óptimos a la base de extensión distal.

PREPARACIÓN DE LOS DIENTES Y LAS CRESTAS RESIDUALES

O.C. Applegate, en un artículo sobre la elección del tratamiento con prótesis dental parcial o completa, ha resaltado las ventajas de la preparación de las áreas edéntulas con el fin de proporcionar soporte estable a las prótesis parciales removibles con extensión distal. Para conseguirlo, el paciente usa una prótesis parcial removible temporal durante un período de tiempo antes de fabricar la base final. En ausencia de oclusión opuesta, se aconseja estimular el tejido subyacente mediante aplicación intermitente de presión digital a la base de la prótesis. Con independencia de que la estimulación proceda de la oclusión o de la presión digital, parece existir poca duda de que el tejido de la cresta residual se convierta en más capaz de soportar una prótesis parcial removible de extensión distal cuando ha sido preparado previamente mediante el uso de una restauración.

Los dientes pilares también se benefician del uso de una restauración temporal cuando tal restauración aplica una carga oclusal a esos dientes, a través de cobertura oclusal o de descansos oclusales. Con frecuencia, el diente que se va a usar como apoyo para la prótesis parcial removible ha permanecido sin oclusión durante algún tiempo. Inmediatamente después de aplicar una carga oclusal a ese diente suficiente para proporcionar soporte a cualquier tipo de prótesis removible, se producirá cierta intrusión dentaria. Si se deja que tal intrusión ocurra después de colocar la prótesis final, se alterarán tanto las relaciones oclusales de la prótesis como su relación con el tejido gingival adyacente. Esos cambios quizá sean la razón de la colisión con la encía que ocurre después de usar la prótesis durante algún tiempo, aunque inicialmente parezca que se ha proporcionado una holgura adecuada. Cuando se usa una prótesis parcial removible temporal, el diente pilar tiene la oportunidad de estabilizarse bajo la carga de la restauración temporal, y la intrusión ocurrirá antes de tomar la impresión para el modelo maestro. Existen datos suficientes para creer que tanto los dientes pilares como la cresta residual son más capaces de proporcionar soporte continuado para la prótesis parcial removible, si han sido preparados previamente mediante el uso de una restauración temporal.

RESTAURACIÓN PROVISIONAL DURANTE EL TRATAMIENTO

En algunos casos se puede usar una prótesis parcial removible existente, con modificaciones, como prótesis parcial removible provisional. Tales modificaciones pueden incluir reajuste y adición de dientes y ganchos a una prótesis existente. En otros casos, una prótesis parcial removible existente puede convertirse en una prótesis completa provisional inmediata mientras cicatriza el tejido y se prepara la arcada opuesta para recibir la prótesis parcial removible. A veces se debe construir una prótesis parcial removible temporal para reemplazar los dientes anteriores perdidos en una arcada parcialmente desdentada, que en último término serán sustituidos por restauraciones fijas. En ocasiones se corta la porción anterior de la restauración al colocar las restauraciones

Materiał chroniony prawem autorskim

fijas, y se deja el resto de la prótesis dental para usarla mientras se preparan los dientes de apoyo posteriores. Existe otro tipo adicional de prótesis temporal, en la que los dientes posteriores ausentes son sustituidos de forma temporal por un reborde oclusal de resina, en vez de usar dientes que ocluyan.

PREPARACIÓN DEL PACIENTE PARA EL USO DE UNA PRÓTESIS

Se puede construir una restauración temporal para facilitar la transición del paciente hasta la prótesis completa cuando la pérdida total de los dientes es inevitable. Tal prótesis parcial removible también se puede considerar una parte válida del tratamiento, puesto que el paciente se está acostumbrando al mismo tiempo a usar una prótesis removible. Debe considerarse una medida estrictamente temporal que proporciona al paciente una restauración para la vida restante de los dientes naturales cuando el tratamiento restaurador de esos dientes ha dejado de ser práctico, o resulta imposible por razones económicas o técnicas.

Este tipo de prótesis parcial removible se puede usar durante períodos prolongados, y someterse a revisión, modificación para incluir dientes perdidos adicionales o un nuevo reajuste, si estas intervenciones se consideran necesarias o aconsejables. El odontólogo sólo debe aceptar el suministro de tal prótesis parcial removible bajo las siguientes condiciones: (1) es apropiada una factura separada para el tratamiento, y el importe de la factura dependerá del servicio necesario, y (2) una vez que el uso de la prótesis removible resulte desaconsejable y perjudique la salud del tejido restante, se procederá al cambio por prótesis completas.

Es importante diferenciar entre restauraciones temporales y una verdadera prótesis parcial removible, y el paciente debe ser informado de los objetivos y las limitaciones de las restauraciones temporales.

COLOCACIÓN DE LA PRÓTESIS

Es importante considerar el ajuste correcto de la prótesis para asegurar su uso confortable durante la fase del tratamiento temporal. Cuidar atentamente el uso planificado de los dientes desde el punto de vista del soporte, estabilidad y retención sin carga excesiva por el contacto con el tejido gingival, ni carga de oclusión incorrecta, contribuirá a conseguir un uso más cómodo.

Para asegurar el uso apropiado de los dientes naturales restantes, la prótesis debe asentar completamente en la arcada. Las zonas que suelen requerir ajuste para asegurar un completo ajuste, incluyen las extensiones interproximales, las regiones donde los ganchos emergen de la base de resina acrílica, las concavidades para adaptarse al tejido (en labial por extracción reciente o en la zona lingual/retromilohioidea), y cualquier porción de la prótesis situada por debajo de la altura del contorno, especialmente si están opuestas bilateralmente (Figura 23-3).

Una vez asentada la prótesis, es importante comprobar que no se aplica presión excesiva a la región gingival

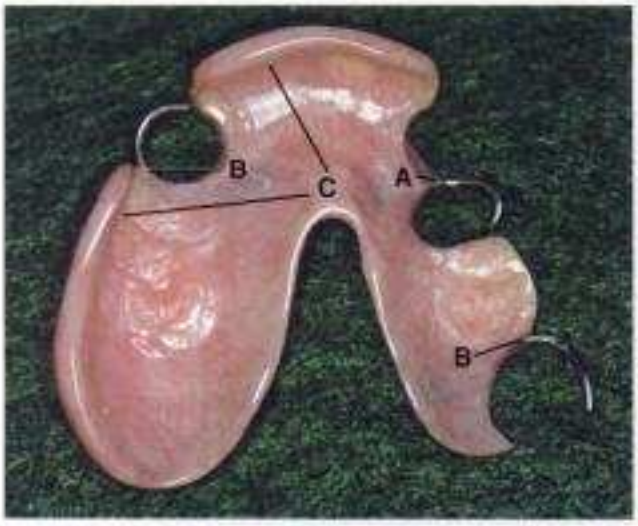

A

B

Figura 23-3 **A,** prótesis parcial removible temporal superior. Las áreas que requieren ajuste con frecuencia comprenden las extensiones interproximales (*A*), la región donde el gancho sale de la resina (*B*) y los socavados tisulares de las extensiones de la prótesis (*C*). **B,** las extensiones interproximales para los dientes y las regiones donde la encía marginal es cruzada por la prótesis deben ser cuidadosamente ajustadas (*marcadas en rojo*).

Material chroniony prawem autorskim

la función natural impuesta por los dientes. En los casos típicos, la prótesis no debe ser la fuente única de contactos oclusales. En tales situaciones, las fuerzas funcionales se concentran en la unión entre la resina acrílica y el diente; en consecuencia, es probable que se produzca un cambio de orientación que permita el movimiento hacia el tejido, cambie la oclusión y aumente el contacto con los tejidos blandos.

AYUDA A LA AUTOEVALUACIÓN

1. Las prótesis parciales removibles, diseñadas para ser utilizadas durante intervalos cortos, son restauraciones temporales con objetivos definidos. Deben ser presentadas al paciente como tales prótesis temporales, sin otras pretensiones. ¿Verdadero o falso?
2. Las prótesis parciales removibles temporales pueden perjudicar la integridad de los dientes adyacentes y la salud de los tejidos de soporte si se utilizan durante períodos prolongados sin el adecuado mantenimiento. ¿Verdadero o falso? Justifique la respuesta.
3. Las prótesis parciales removibles temporales cumplen muchos objetivos útiles. Dos de ellos son: (1) mejorar el aspecto, y (2) restablecer las relaciones oclusales. Nombre otros cuatro fines.
4. En sujetos adultos la colocación de una prótesis parcial removible temporal para conservar un espacio puede evitar la migración y la extrusión indeseables de dientes adyacentes u opuestos hasta que se pueda aplicar el tratamiento definitivo. ¿Verdadero o falso?
5. El uso de una prótesis parcial removible temporal como férula oclusal para restablecer la relación oclusal de una prótesis parcial removible tipo Kennedy clase I, requiere cobertura amplia y capacidad funcional de las bases soportadas por tejidos. ¿Cuál es el mejor método para conseguir una base funcional?
6. Una de las funciones proporcionadas por la prótesis parcial removible temporal es preparar los dientes y las crestas residuales. ¿Por qué es importante preparar los dientes y las crestas residuales?
7. La fabricación de prótesis parciales removibles temporales no debe violar los principios de la prostodoncia y requiere una ejecución meticulosa de los procedimientos. ¿Verdadero o falso?
8. Las prótesis parciales removibles temporales, ¿deben o no deben tener descansos oclusales? Razone su respuesta.
9. Las visitas de mantenimiento y las evaluaciones periódicas son esenciales durante el uso de prótesis parciales removibles temporales. ¿Por qué es esto cierto?

Materiał chroniony prawem autorskim

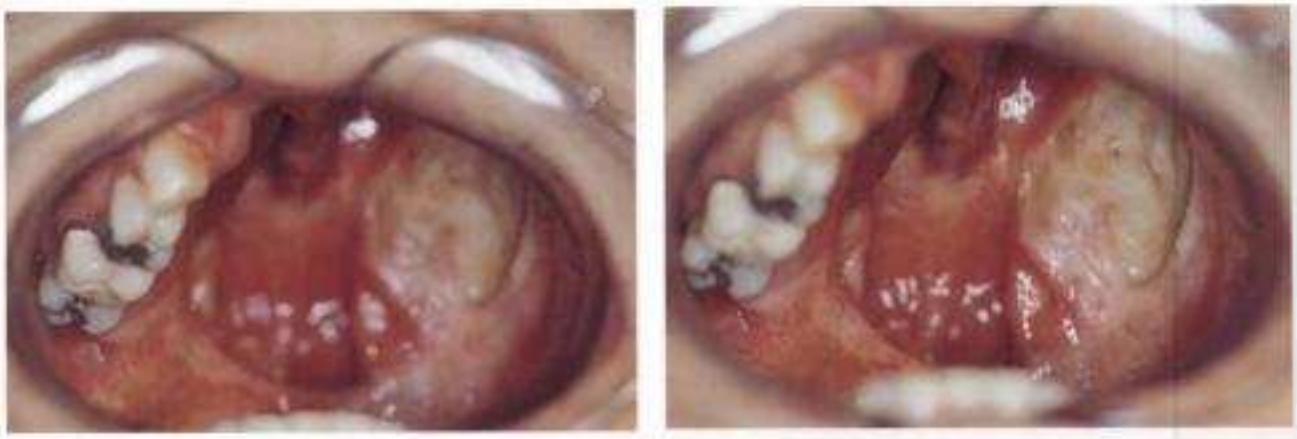

A B

Figura 24-1 Disposición unilateral de los dientes superiores **(A)**, con ausencia del resto del paladar duro horizontal, y un defecto quirúrgico que incluye las cavidades nasal y sinusal **(B)**. Este medio único, resultado de una resección quirúrgica, requiere la aplicación cuidadosa de los principios de las prótesis removibles, modificados para las necesidades maxilofaciales.

ción es útil, ya que los pacientes de cada categoría

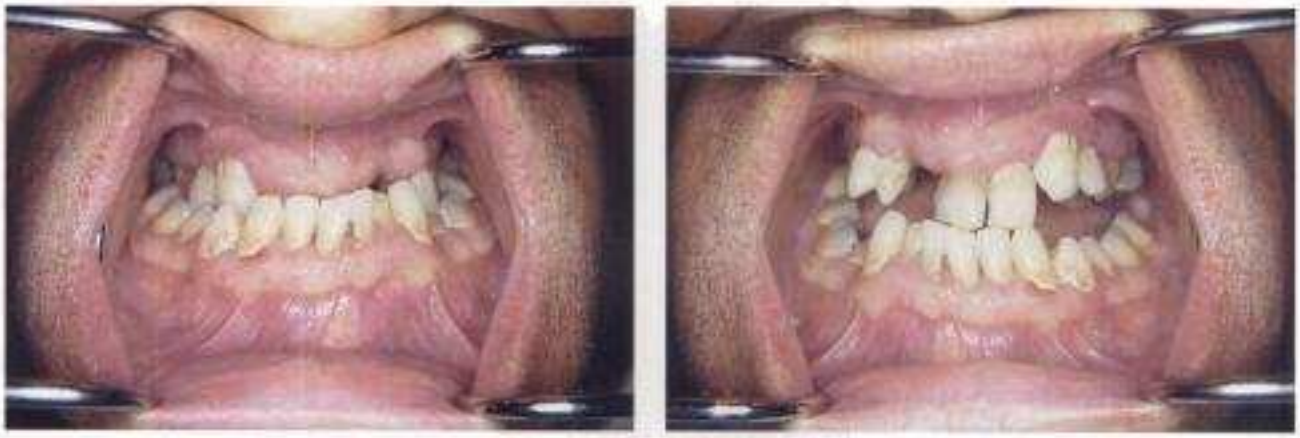

A B

Figura 24-3 Posición funcional de los maxilares consecuencia de una combinación de pérdida de dientes y alteraciones del crecimiento. Este defecto del desarrollo es ilustrado por una posición mandibular protruida y sobremordida **(A)**, que ha creado un plano de oclusión maxilar superior significativamente irregular **(B)**.

tener las decisiones tomadas en todas las fases del tratamiento sobre la función de la prótesis y la evolución del paciente.

Tratamiento preoperatorio e intraoperatorio

La planificación del tratamiento protésico para los defectos orales adquiridos debe comenzar antes de la cirugía. Para el paciente que se enfrenta a cirugía de cabeza y cuello se deben tener en cuenta las necesidades dentales que mejorarán el curso postoperatorio inmediato. En consecuencia, el prostodoncista que colaborará en el tratamiento del paciente debe examinarlo antes de la cirugía (Figura 24-4). Los objetivos dentales del tratamiento preoperatorio e intraoperatorio consisten en eliminar posibles complicaciones postoperatorias odontológicas, planear el tratamiento protésico subsiguiente, y hacer recomendaciones para la preparación del sitio quirúrgico que mejoren la integridad estructural. Los beneficios importantes para el paciente de tal consulta preoperatoria comprenden la oportunidad de iniciar la relación paciente-clínico, discutir los defectos funcionales asociados a la intervención quirúrgica planeada, y describir cómo y en qué extensión se aplicarán las fases del tratamiento protésico. El beneficio desde el punto de vista del protésico radica en la posibilidad de discutir los dientes de importancia estratégica para el uso de prótesis definitivas y/o provisionales con el equipo quirúrgico, y planear la forma de conservarlos.

El período postoperatorio inmediato planteará dificultades significativas al paciente. Si la enfermedad odontológica preexistente es suficientemente intensa para producir síntomas durante el período postoperatorio inmediato, se debe suministrar un tratamiento destinado a eliminar tales complicaciones. Las caries grandes, capaces de provocar dolor, se pueden restaurar de forma temporal mediante terapia endodóncica si ofrece alguna ventaja para la función protésica postoperatoria. Los dientes con enfermedad periodontal aguda (como la gingivitis ulcerosa necrosante aguda) deben tratarse, al igual que cualquier anomalía periodontal que pudiera

Figura 24-4 Presentación prequirúrgica de un paciente con melanoma maligno del maxilar superior. Los beneficios de la visita preoperatoria son tanto psicológicos como funcionales. Los beneficios psicológicos incluyen la posibilidad de discutir los defectos funcionales asociados al procedimiento quirúrgico planeado, y describir cómo y en qué extensión se acometerán las fases del tratamiento protésico. El beneficio funcional para la prótesis radica en la posibilidad de identificar, en colaboración con el equipo quirúrgico, los dientes con importancia estratégica para el uso de la prótesis definitiva y/o provisional, y planear la forma de conservarlos.

Materiał chroniony prawem autorskim

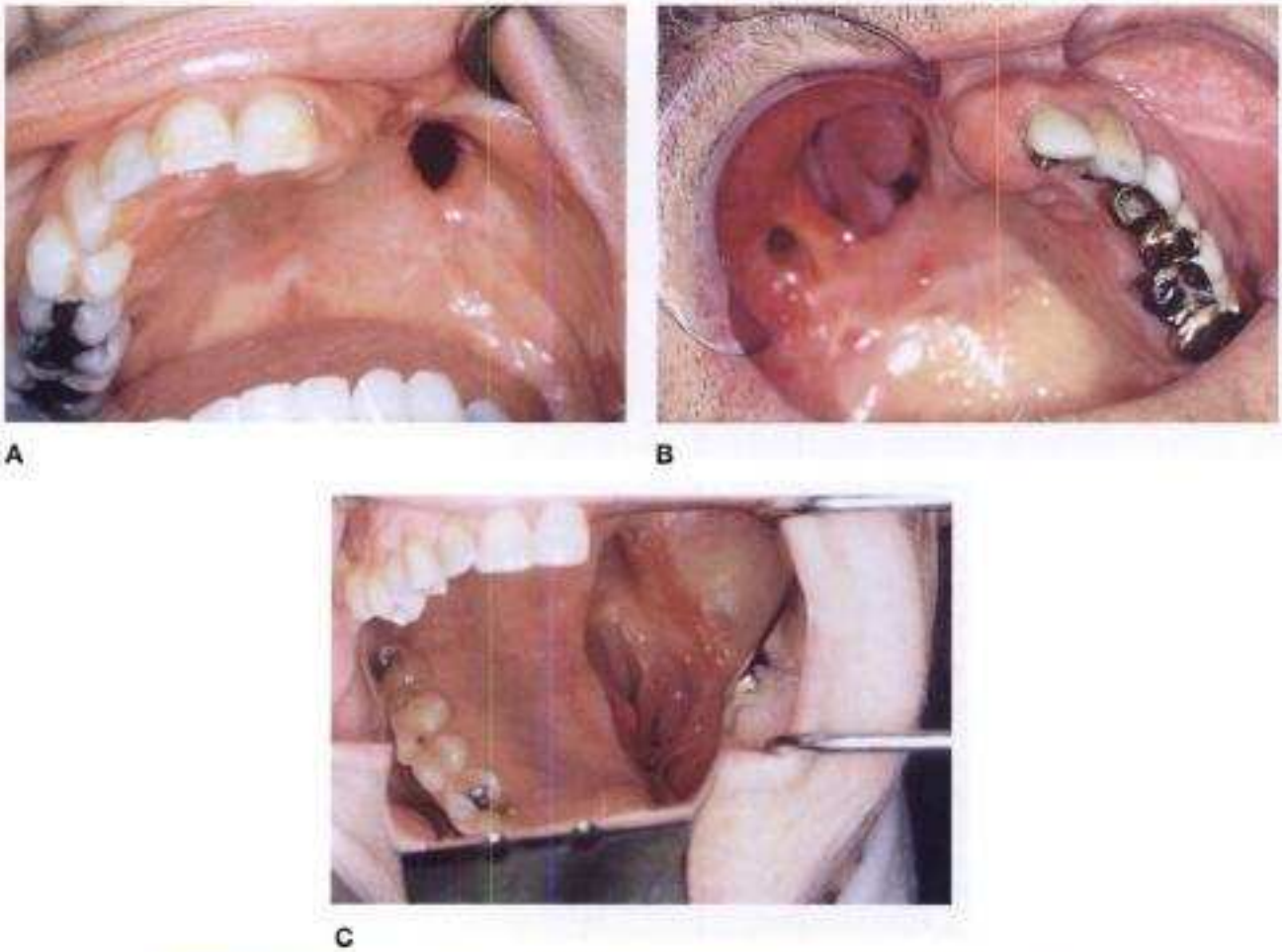

Figura 24-6 Defectos maxilares. **A,** la resección originó una comunicación pequeña con el seno, con algún resto del paladar duro y la mucosa adyacente, típica de la cavidad oral. **B,** la resección no siguió la técnica de maxilectomía clásica; sin embargo, la resección de la línea media se hizo a través del alvéolo del diente n.º 21, con conservación de su alvéolo. **C,** resección a lo largo de la línea media palatina, sin conservar la mucosa oral en el margen de la resección, lo que ha causado ulceración crónica en este punto de apoyo de la prótesis. Nótese el injerto de piel de espesor parcial en la región superolateral. El encaje en esta zona puede proporcionar soporte a la extensión del obturador, y minimizar el movimiento durante la función.

Se puede suministrar una prótesis durante la intervención quirúrgica (ver Figura 24-5, *B*). Tal prótesis obturadora quirúrgica se coloca en el momento del cierre del acceso quirúrgico, y sirve para controlar el apósito quirúrgico y el injerto cutáneo de grosor parcial durante el período posquirúrgico inmediato. Tales prótesis se estabilizan mejor juntándolas con alambre a los dientes restantes o el hueso alveolar, o se suspenden de estructuras esqueléticas superiores. Para algunos pacientes dentados, tal prótesis quirúrgica inmediata puede ser retenida mediante ganchos protésicos que encajan en los dientes, y debe ser extraíble; sin embargo, la capacidad para controlar el apósito puede resultar menos predecible con tal metodología. Se ha sugerido que la colocación inmediata de una prótesis mejora la aceptación del defecto quirúrgico por el paciente, aunque ese impacto psicológico no ha sido demostrado, y asegura en mayor medida una adecuada ingesta por vía oral, lo cual puede evitar utilizar una sonda nasogástrica.

Puede ser preferible estabilizar el apósito quirúrgico mediante sutura de una almohadilla de esponja para proporcionar estabilización al injerto cutáneo de grosor parcial. Después de la fase de cicatrización primaria, la almohadilla (o la prótesis inmediata, si se usó) es eliminada por el cirujano, y se puede colocar una prótesis obturadora provisional (Figura 24-7). Si el paciente ha recibido obturación con almohadilla, la evaluación prostodóncica prequirúrgica es muy importante para comprobar que el paciente está preparado para la transición desde la almohadilla a la prótesis, y que se ha pla-

Materiał chroniony prawem autorskim

Figura 24-7 Prótesis obturadora provisional, fabricada con resina y retenida con alambres, colocada después de eliminar el taponamiento quirúrgico.

neado la prótesis, en especial si se va a fabricar una prótesis provisional. Las provisionales son prótesis de resina retenidas con alambre, que inicialmente no suelen tener dientes, aunque pueden añadirse posteriormente tras un período inicial de acomodación (Figura 24-8).

Cuando los defectos quirúrgicos son grandes, como en el caso de la maxilectomía casi total, el soporte, la estabilidad y la retención de la prótesis no suelen ser satisfactorios, a menos que pueda extenderse en el defecto. Cuando quedan dientes, el impacto del tamaño del defecto disminuye algo. Pero cuando los dientes restantes son pocos o de localización unilateral en línea recta (ver Figura 24-1), la ventaja mecánica para la estabilidad de la prótesis es menor. La capacidad del tejido del defecto para ofrecer las características mecánicas necesarias a la prótesis provisional es impredecible en el mejor de los casos. El paciente de este tipo es el que más se beneficia de una cirugía bien planeada que conserve la anatomía oral y del defecto, en beneficio de la prótesis.

Complicaciones potenciales

La duración de la fase de tratamiento protésico provisional puede llegar a 3 meses o más. El objetivo primario consiste en permitir el paso desde una fase quirúrgica activa (y de tratamiento complementario) hasta una fase de observación con complicaciones mínimas. Durante la transición, el paciente se recupera de los efectos sistémicos del tratamiento, se enfrenta al impacto psicológico del defecto mediante su propia estrategia de afrontamiento, y toma más conciencia de los defectos funcionales asociados al defecto quirúrgico. Minimiza las complicaciones potenciales durante la transición, incluyendo la preparación del paciente para lo que va a ocurrir, y facilita el proceso al paciente y a la familia. Las complicaciones protésicas comunes guardan relación con el traumatismo tisular y las molestias asociadas; retención inadecuada (aflojamiento) de la prótesis superior; obturación incompleta con fuga de aire, alimentos sólidos y líquidos alrededor de la porción obturadora de la prótesis, y efectos tisulares de la quimioterapia y la radioterapia.

Las molestias relacionadas con el uso de las prótesis provisionales se pueden deber a dinámica de la curación de la herida quirúrgica, condiciones del defecto, efectos del tratamiento complementario sobre la mucosa y/o ajuste de la prótesis. Las áreas comunes de dolor de la herida quirúrgica incluyen uniones de la mucosa oral y la del labio y la mejilla, sobre todo en la región alveolar anterior en los pacientes con maxilectomía. La banda cicatricial lateral producida cuando el injerto cutáneo se une a la mucosa oral, también puede constituir un lugar

A B

Figura 24-8 **A** y **B**, prótesis obturadora provisional de resina, retenida con alambres y dientes artificiales para fines estéticos durante un período prolongado de recuperación. Las superficies superiores y laterales pueden necesitar modificación para mejorar la estabilidad y la retención conforme la zona quirúrgica madura y permite un encaje más agresivo.

Material chroniony prawem autorskim

los pacientes, sugiere que las estructuras orales y los defectos adyacentes a la prótesis son importantes para el éxito. Es crucial comprender el impacto de las características del defecto posquirúrgico y la reconstrucción de los tejidos blandos sobre el tratamiento protésico maxilofacial. La razón es doble: (1) la obtención de un beneficio protésico máximo requiere tener en cuenta las características de la zona quirúrgica, que son distintas de los abordajes clásicos para el control del tumor, y (2) la capacidad del paciente para controlar biomecánicamente grandes prótesis removibles después de la cirugía puede verse afectada de forma notable por las opciones de cierre y reconstrucción quirúrgicos. Es necesario considerar los procedimientos quirúrgicos que pueden mejorar la función de las prótesis sin afectar de modo adverso el control del tumor, y los describimos a continuación para los defectos quirúrgicos más comunes y las prótesis correspondientes.

DISEÑO DE LAS PRÓTESIS INTRAORALES

La prótesis maxilofacial es en gran parte una disciplina de prótesis removible, a excepción, en algunos casos, de las prótesis retenidas con implantes dentales. En la reconstrucción maxilofacial con prótesis dentales parciales removibles, los objetivos típicos del tratamiento son la obtención de una prótesis bien soportada, estable y retentiva, con aspecto aceptable y movilidad mínima bajo las cargas de función, con lo que conserva la máxima cantidad de tejido de soporte. Una estrategia para conseguir esos objetivos comprende máxima cobertura de la cresta edéntula dentro de la capacidad de movimiento de las inserciones musculares, máxima participación de los dientes restantes para contribuir a controlar la retención y el movimiento bajo función, y colocación de dientes artificiales para facilitar el mantenimiento del contacto con las piezas dentales y los tejidos durante las actividades funcionales normales. La aplicación de esos conceptos básicos dentro de un medio ambiente anatómico por lo demás normal (en lo que respecta al control y la deglución de los alimentos) ha proporcionado un éxito razonable en los pacientes que requieren sustitución de dientes perdidos. Los problemas son muy distintos a los planteados por las prótesis maxilofaciales removibles.

La resistencia normal a las cargas funcionales se consigue mediante la inserción periodontal altamente sofisticada de la dentición natural, que proporciona soporte y estabilidad a los dientes. Cuando la dentición falta en parte y es sustituida por prótesis dentoportadas, el soporte y la estabilidad de los dientes artificiales siguen siendo suministrados por la conexión natural. Cuando la pérdida de dientes comprende varias piezas posteriores, los sustitutos se colocan sobre la cresta edéntula residual, y la prótesis recibe soporte y estabilidad desde los dientes y la mucosa. Cuando se han perdido todos los dientes, el soporte y la estabilidad son suministrados totalmente por la cobertura mucosa de las crestas edéntulas residuales. Por último, cuando la eliminación quirúrgica de los tumores conduce a pérdida de dientes y de estructuras de soporte, el soporte y la estabilidad son proporcionados por combinaciones de dientes restantes y/o crestas residuales, y ciertas áreas dentro del defecto quirúrgico. En las prótesis tanto parciales como completas soportadas por tejidos, el mecanismo de soporte de la carga funcional, suministrado por la mucosa, no es adecuado para la tarea desde el punto de vista biológico. De acuerdo con lo dicho, cuando es necesario que una prótesis maxilofacial incluya un defecto quirúrgico para soporte y estabilidad, está claro que el medio dentro del defecto quirúrgico todavía es menos adecuado para la tarea.

CONSERVACIÓN QUIRÚRGICA EN INTERÉS DE LA PRÓTESIS

Defectos del maxilar superior

Los resultados de la cirugía influencian el éxito protésico, comprenden el impacto de las estructuras del maxilar superior eliminadas (Figura 24-10), y/o el impacto de la integridad estructural y la calidad del defecto. Respecto a los defectos quirúrgicos del paladar duro y/o del paladar blando, los objetivos protésicos primarios son restablecer la separación física entre las cavidades oral y nasal, de modo que se consiga que la masticación, la deglución, el habla y el contorno facial sean lo más normales posible. Las prótesis típicas usadas para conseguir esos objetivos comprenden la prótesis obturadora (Figura 24-11, *A* y *B*), que de modo habitual se destina a taponar defectos dentro del paladar óseo, y la prótesis para facilitar el habla (Figura 24-11, *C* y *D*), que en general se destina a restaurar la función palatofaríngea cuando existen defectos del paladar blando.

Los procedimientos diagnósticos preoperatorios actuales han mejorado la capacidad de identificar la localización y la afectación ósea regional de los tumores del maxilar superior y los senos paranasales asociados. En relación con las modificaciones quirúrgicas con importancia protésica, si se comprueba que el control del tumor no requiere una maxilectomía radical clásica, o que no están afectados el suelo del seno inferior, el paladar duro ni el hueso alveolar, hay que intentar la conservación al máximo del paladar duro, el hueso alveolar y los dientes. La conservación del diente supone el mayor impacto sobre el éxito rehabilitador, debido al efecto estabilizador sobre el movimiento de la prótesis. Cuando los dientes pueden ser retenidos en la premaxilar en los tumores más posteriores, o en la región molar posterior en los tumores más anteriores, el control del movimiento de la prótesis se obtiene con más facilidad y aumenta el éxito del tratamiento protésico (ver Figura 24-10). Puesto que el defecto de la maxilectomía de la línea media clásica es significativamente más debilita-

Material chroniony prawem autorskim

A B

Figura 24-10 **A,** defecto maxilar en el que la resección conservó un diente distal. El diente estabilizará significativamente la prótesis al evitar el movimiento del bulbo obturador en el defecto en el margen distal de la resección. **B,** defecto maxilar que exhibe conservación de la curvatura del arco anterior, y proporciona estabilidad a través de un efecto de trípode. También es evidente el uso de un injerto de piel de espesor parcial en la región superolateral, que mejora el soporte útil.

A B

Figura 24-11 **A,** vista superior de una prótesis obturadora, que demuestra la estructura, tres ganchos semicirculares posteriores y un gancho con barra en I anterior, y una superficie obturadora superior contorneada para facilitar el flujo de secreciones hacia atrás. **B,** la misma prótesis colocada dentro de la boca.

dor para el paciente medio que un defecto en el que se consigue la conservación de la premaxila, la inclusión de ésta debe ser una decisión individual basada en el control del tumor y la técnica de resección clásica.

En las resecciones realizadas en pacientes con dientes, el diente vecino al defecto es sometido a fuerzas significativas por el movimiento de la prótesis. Cuando se planea el nivel de la ostectomía alveolar quirúrgica, la resección se debe hacer a través del sitio de extracción del diente adyacente con el fin de obtener el pronóstico más favorable de ese diente de soporte (ver Figura 24-6). Este procedimiento asegura un soporte alveolar adecuado al diente adyacente, que es una pieza crítica para el éxito de la prótesis, y mejora su pronóstico a largo plazo. La línea media del paladar duro representa un área común de presión por la prótesis removible debido al

Materiał chroniony prawem autorskim

C

D

Figura 24-11 (*Cont.*) **C,** prótesis para mejorar el habla con retención posterior y retención indirecta anterior, y un bulbo de resina para facilitar el habla. **D,** la misma prótesis muestra ganchos en tronera bilaterales y obturación del defecto palatofaríngeo.

movimiento de la prótesis en el defecto bajo las fuerzas funcionales de la deglución y la masticación. Para obtener la mejor preparación quirúrgica del área cuando se reseca el paladar duro, la superficie vertical del corte óseo se debe cubrir con un colgajo de avance de mucosa palatina, con el fin de proporcionar una cobertura mucosa firme y resistente a esta región, donde la prótesis puede actuar como un fulcro o punto de apoyo.

El paladar blando debe su función normal a su suspensión bilateral proporcionada por la musculatura, que ofrece la forma y la capacidad de movimiento específicamente necesarias para el habla y la deglución. Cuando la situación es alterada por la cirugía, parece existir una respuesta variable de la capacidad para continuar proporcionando competencia palatofaríngea, en relación con la banda continua del tejido posterior restante. Muchas veces, una banda insuficiente de tejido palatino no consigue proporcionar competencia protésica y dificulta la capacidad de la prótesis para resolver el problema. Como guía para la toma de decisiones durante la cirugía, se ha sugerido que si la resección necesaria deja menos de un tercio de la cara posterior del paladar blando, se debe eliminar todo él. La excepción a esta regla se encuentra en el paciente desdentado sometido a maxilectomía radical. Sin dientes que proporcionen la retención necesaria en un lado de la prótesis, el paciente se beneficia si se coloca la prótesis apoyada en la banda de tejido blando posterior, para conseguir retención (Figura 24-12).

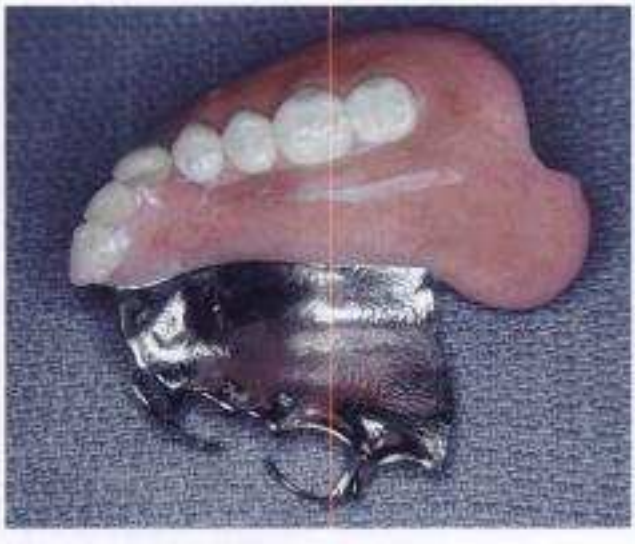

Figura 24-12 Prótesis obturadora maxilar con extensión distal, que encaja en un resto de paladar blando para conseguir mayor retención.

La preparación del campo quirúrgico del maxilar superior puede mejorar la tolerancia de la prótesis a través del uso de un injerto cutáneo de grosor parcial (ver Figura 24-1). Cubriendo el colgajo de la mejilla que se ha disecado y las estructuras posteriores desnudadas con un injerto, mejora la respuesta tisular al disminuir el dolor relacionado con el contacto funcional, frecuente cuando se deja que esa superficie cicatrice por segunda intención. Si las estructuras posteriores, las apófisis pterigoides o el hueso temporal anterior pueden proporcionar un soporte firme para la prótesis, la cobertura con injerto cutáneo es extremadamente útil. En la parte lateral, la unión de la piel y la mucosa oral crea una retracción cicatricial, que proporciona una región de retención natural para la porción obturadora de la prótesis. Se presta una atención cuidadosa a esa región durante la fabricación de la prótesis con el fin de aumentar al máximo el soporte, la estabilidad y la retención de la prótesis.

En general, la necesidad de extender una prótesis hacia el interior del defecto es mayor en los pacientes edéntulos que en los que conservan dientes. Cuando

Materiał chroniony prawem autorskim

requiere considerar una resección mandibular. Cuando la enfermedad de los tejidos blandos está claramente separada de la mandíbula inferior y no requiere eliminación de hueso, los defectos quirúrgicos que afectan a esas estructuras deben reconstruirse quirúrgicamente, y por tanto no necesitan tratamiento protésico. La excepción a esta norma son las grandes resecciones linguales que pueden requerir aumento de los contornos del paladar para facilitar el habla. La prótesis de aumento palatino es más beneficiosa cuando se puede coordinar con logopedia, que puede ayudar a configurar de manera óptima la prótesis. Puede parecer que otras resecciones necesitan aumento del paladar para el habla, pero el problema funcional radica en la inmovilidad de la lengua secundaria a la tensión creada por la reconstrucción tisular. Se debe considerar la posibilidad de reconstrucción de los tejidos blandos que son de tamaño y movilidad suficientes, tienen menos tendencia a la tensión por contractura, y pueden proporcionar un surco alveololingual normal, puesto que se ha demostrado que estas características tienen una influencia significativa sobre la movilidad de la lengua. También es posible obtener otras características deseables, como sensibilidad y lubricación, pero hay que saber elegir los objetivos más beneficiosos.

Cuando se trata de tumores mandibulares primarios, como el ameloblastoma, o que afectan al maxilar inferior desde regiones adyacentes, el control de la neoplasia exige resección quirúrgica de segmentos de la mandíbula inferior. Puede ser difícil predecir el defecto funcional y el plan exacto de reconstrucción, puesto que el cirujano determina la extensión de la resección sobre la base de datos obtenidos tanto antes como durante la intervención quirúrgica. Sin embargo, las resecciones comunes de la mandíbula inferior basadas en la anatomía comprenden la resección mandibular lateral, la resección mandibular anterior y la resección hemimandibular. Desde el punto de vista del paciente que sobrevive a la resección mandibular, la decisión más significativa relacionada con el tratamiento es la de conservar la continuidad mandibular, porque permite mantener la posición de los tejidos blandos adyacentes intraorales y extraorales.

La evolución quirúrgica de las técnicas que mantienen la continuidad del maxilar inferior ha mejorado de forma significativa la oportunidad de restauración funcional de la masticación, la deglución y el habla. Los efectos debilitadores del defecto con discontinuidad comprenden la deformidad estética del tercio inferior de la cara, disminución de la función masticatoria secundaria a cierre unilateral, compromiso de la coordinación de la lengua y los dientes, alteración del habla y trastorno de la deglución (Figura 24-14). Dada la disminución del rendimiento observada con las prótesis dentales convencionales soportadas por la mucosa, parece evidente que la rehabilitación masticatoria del paciente con resección sin continuidad del maxilar inferior es impredecible en el mejor de los casos, y no se consigue nunca en la mayoría de los pacientes. Incluso cuando quedan dientes, la alteración de la posición mandibular creada con el tiempo provoca una discapacidad funcional y estética significativa. Desde el punto de vista de la rehabilitación protésica, la anomalía posquirúrgica de la cabeza y el cuello que causa la discapacidad más significativa es la discontinuidad del maxilar inferior. En consecuencia, tal condición posquirúrgica debe constituir una rara excepción (en los casos típicos debida a fracaso de la placa de reconstrucción), y no debe ser el resultado de una planificación quirúrgica.

La deformidad estética asociada a la resección mandibular mejora si se utilizan placas de reconstrucción destinadas a mantener el contorno prequirúrgico del maxilar inferior. Esta forma de conservar el contorno y la posición mandibulares debe constituir el mínimo exigible en el tratamiento de los pacientes con resección del

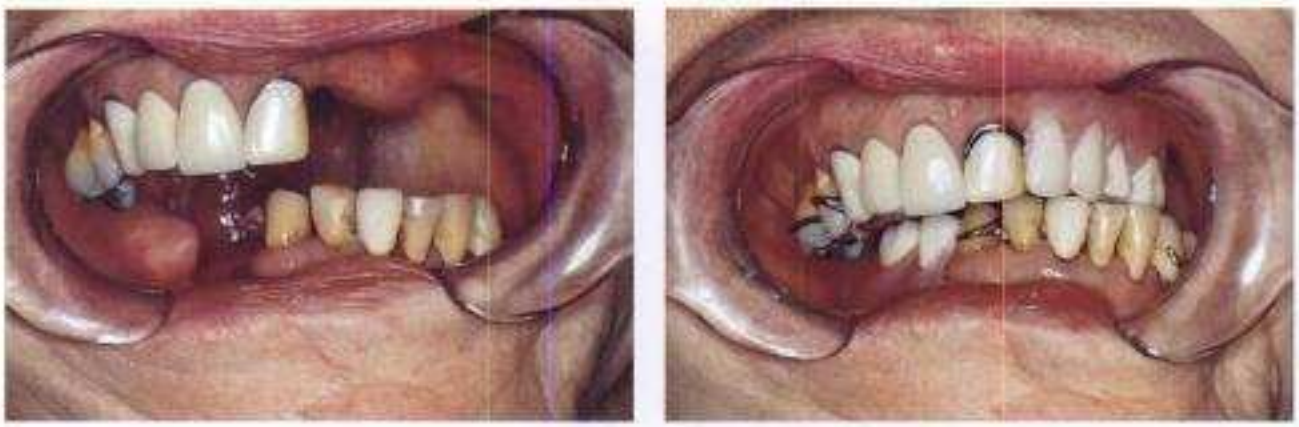

A B

Figura 24-14 **A,** desviación de la posición mandibular después de la resección segmentaria sin reconstrucción. La línea media de la mandíbula está a la izquierda de la del maxilar, con una diferencia de dos dientes. **B,** con las prótesis maxilares inferior y superior colocadas, el paciente cierra la boca en una posición funcional.

Materiał chroniony prawem autorskim

maxilar inferior desde un punto de vista funcional. El uso de placas de reconstrucción puede mantener el aspecto cosmético y conservar la naturaleza bilateral del movimiento mandibular. Sin embargo, el uso de sólo placas de reconstrucción impide la recolocación de los dientes en la región de la resección. No se pueden sustituir protésicamente los dientes antagonistas a la barra de reconstrucción, debido al riesgo de perforación de la mucosa y exposición de la barra por la carga funcional del tejido blando. Desde el punto de vista de la función masticatoria, el defecto puede no tener un impacto negativo significativo en algunos pacientes debido a la conservación después de la cirugía de un número suficiente de contactos de oclusión.

Reconstrucción del maxilar inferior (injertos óseos)

La evolución de la cirugía reconstructora de cabeza y cuello ha sido impresionante durante las 3 últimas décadas. Las opciones de tejido vascularizado de la frente y la región deltopectoral dieron paso a los colgajos miocutáneos pediculados más populares durante las décadas de 1960 y 1970. En la de 1980 se identificaron numerosos sitios donantes de colgajos libres osteomiocutáneos, y se emplearon para reconstrucción mandibular, junto con armazones alogénicos formados con partículas de médula ósea trabecular. Para conseguir una masticación funcional la misma importancia ha tenido el desarrollo de la ciencia y la aplicación clínica de la oseointegración en el campo de los implantes dentales.

Las características protésicas ideales de la mandíbula sustituida comprenden una unión estable a los segmentos proximal y distal, restauración del contorno del tercio inferior de la cara, un contorno crestal redondeado con mucosa adherida de 2 a 3 mm de grosor, y surcos adyacentes que permitan el movimiento libre de los tejidos blandos bucales y linguales para el control de los alimentos. Con independencia del tipo de prótesis usado, la colocación correcta del hueso en relación con la arcada opuesta es vital para el uso funcional pretendido. Si se planea una prótesis removible y se espera que cubra la reconstrucción ósea, el contorno de la cresta creada debe proporcionar una superficie cubierta con tejido blando fino y firme, y un contorno superior redondeado, con pendientes bucal y lingual casi paralelas entre sí y con profundidad vestibular suficiente para conseguir la estabilidad horizontal. Tal condición de la cresta alveolar es el análogo quirúrgico a una cresta desdentada con reabsorción mínima. Con un movimiento adecuado de las mejillas y la lengua, debe proporcionar un pronóstico razonable respecto al éxito protésico, siempre que quede un número suficiente de dientes en el lado no resecado. Si se quiere optimizar al máximo la función protésica, hay que considerar el uso de implantes dentales. Con volumen suficiente de hueso y las mismas características enumeradas para la prótesis removible, la probabilidad de éxito es máxima. Repetimos que el principal factor que determina la mejoría de la función será la calidad de la reconstrucción de los tejidos blandos.

Las principales complicaciones observadas en las reconstrucciones mandibulares guardan relación con el volumen del componente de tejidos blandos y la falta de movilidad de la lengua. Cuando se controlan estos factores, la mayoría de las complicaciones están causadas por la colocación y el tamaño del hueso. El uso común de colgajos libres, incluyendo hueso de otras regiones del cuerpo que no poseen la forma del maxilar inferior nativo, conlleva un grado significativo de dificultad técnica. El peroné, una elección popular para la sustitución mandibular, plantea algunas dificultades para proporcionar los requerimientos ideales mencionados anteriormente. Debido a la forma recta del hueso, es fácil errar en la posición tanto horizontal como vertical, en especial para las reconstrucciones que se extienden a uno y otro lado de la línea media. La posición lingual requiere la colocación de la prótesis en una postura que puede ser funcionalmente inestable con el tiempo. Tal localización requiere posiciones del implante que crean un voladizo mecánico, quizá perjudicial para el éxito a largo plazo de la prótesis soportada por implante. En la región posterior, la incapacidad de reproducir la curva ascendente natural de la mandíbula inferior puede restringir la colocación de dientes e impedir la restauración de la oclusión completa en el lado resecado. Es común una diferencia de altura en la unión anterior del injerto con la mandíbula restante. En caso de prótesis soportadas por implantes, esa zona puede plantear dificultades significativas para la higiene adecuada de los implantes, y con el tiempo puede comprometer la salud del implante. En las prótesis removibles, esta zona se puede convertir en una causa de irritación si con el movimiento se produce una acción similar a un punto de apoyo o fulcro.

PRÓTESIS MAXILAR

Obturador protésico

La característica definidora de un obturador protésico es que sirve para restaurar la separación de las cavidades oral y adyacentes después de la resección quirúrgica de tumores de las regiones nasal y paranasal (Figura 24-15). Aramany desarrolló una clasificación de las arcadas dentales parcialmente edéntulas después de la maxilectomía (Figura 24-16). Los varios defectos originados por la resección contienen y están limitados por estructuras anatómicas y un tapizado epitelial (piel trasplantada y/o mucosa nativa), muy distintos de las características anatómicas de la arcada normal parcialmente edéntula. Rara vez se cumple la esperanza de que esa región alterada contribuya de forma significativa al soporte, la estabilidad o la retención de la prótesis. En consecuencia, el soporte y la estabilización de la prótesis dependen en gran parte de la capacidad para utilizar los dientes restantes y las estructuras crestales residuales.

Materiał chroniony prawem autorskim

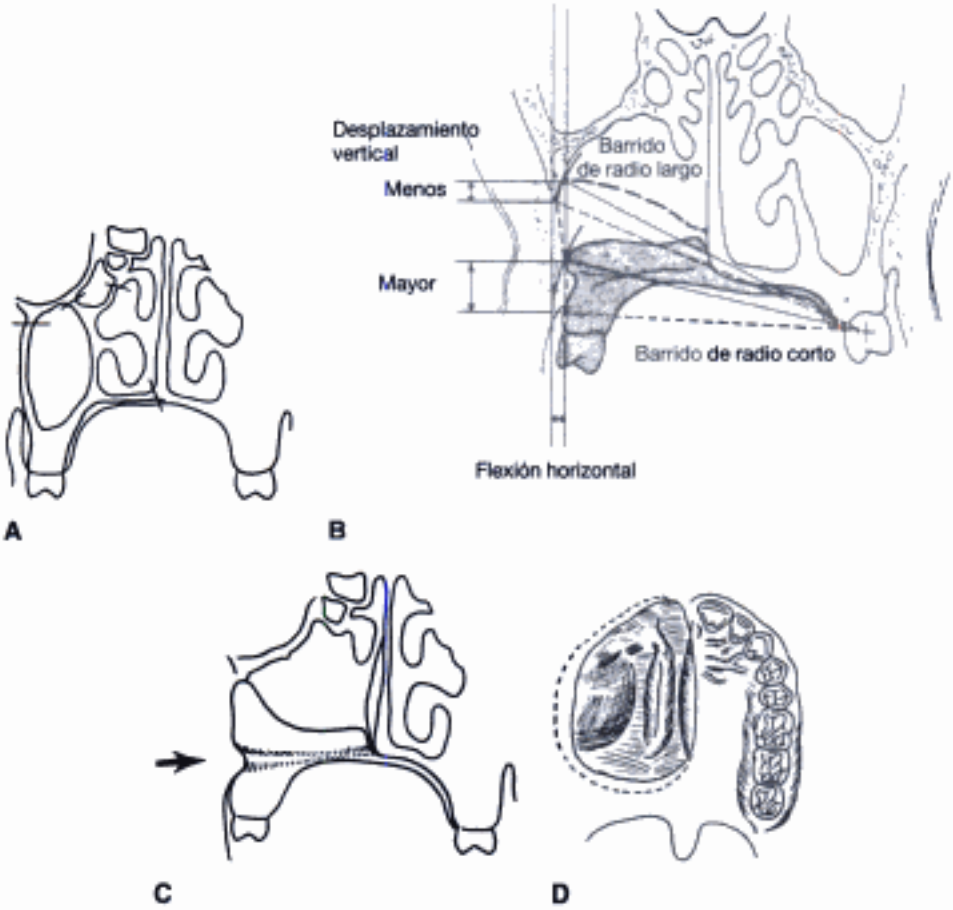

Figura 24-15 **A,** vista coronal de la prevista resección maxilar. Las *líneas negras* designan la zona a resecar. **B,** demuestra el valor de la altura de la pared lateral en el diseño del obturador de la prótesis dental parcial removible. Conforme se desplaza el lado del defecto de la prótesis, la pared lateral del obturador encajará en la zona de la cicatriz y contribuirá a retener la prótesis. **C,** sección coronal con obturador quirúrgico en posición. Con la prótesis colocada, se puede ver la relación de la banda cicatricial (*flecha*) con la porción lateral del obturador. La banda cicatricial bucal se desarrollará a la altura del vestíbulo previo, donde se unen la mucosa bucal y el injerto cutáneo en el defecto quirúrgico. **D,** la vista axial del área resecada ilustra el defecto. Las *líneas de puntos* indican zonas disponibles para retención intraoral.

En comparación con las arcadas parcialmente desdentadas, el potencial de movimiento para la extensión de la prótesis en el defecto puede ser significativo. Cuando es posible la participación del hueso temporal distobucal, se puede minimizar mucho el movimiento ascendente del bulbo obturador. El movimiento potencial aumenta al disminuir el número de dientes restantes y conforme su disposición se convierte en más lineal (Figura 24-17). Esta observación ilustra la importancia de conservar dientes cuando sea posible, lo que permite más estabilización de la prótesis a través de sujeción directa a los dientes y de estabilización cruzada de la arcada, que aumenta con las configuraciones no lineales de los dientes (Figura 24-18).

Para ayudar a controlar el movimiento potencial, se han hecho varias sugerencias relacionadas con el diseño de la prótesis. El principio básico de aplicar el soporte, la estabilización y la retención inmediatamente junto al defecto y lo más lejos posible de él, pretende distribuir el efecto de los dientes sobre el rendimiento de la prótesis para obtener la mayor ventaja mecánica. Puesto que los dientes próximos al margen anterior de la resección son con frecuencia incisivos, puede ser necesario ferulizarlos para mejorar el pronóstico a largo plazo. Esta zona tiene importancia crítica para el rendimiento de la prótesis, y sin coronas suele ser difícil conseguir descansos en los cíngulos y retención labial. En la parte distal, muchas veces es necesario incorporar un gancho para mejorar al máximo la retención y la estabilización. El gancho no debe impedir el espacio suficiente para permitir la oclusión, ni es infrecuente la necesidad de ajustar la oclusión opuesta para acomodar esta unidad de

Material chroniony prawem autorskim

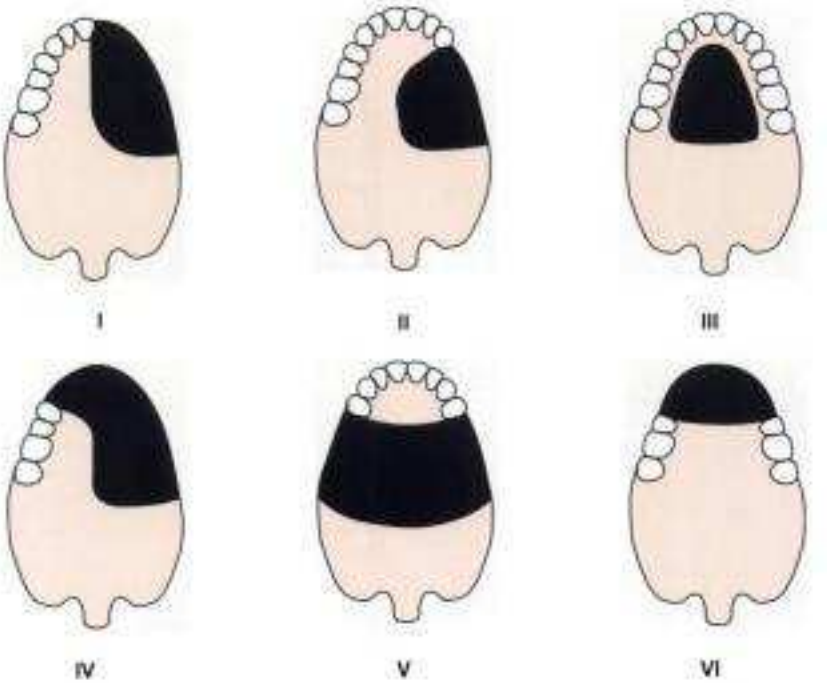

Figura 24-16 Clasificación de Aramany de las arcadas dentales parcialmente desdentadas en maxilectomías superiores: clase I, resección de la línea media; clase II, resección unilateral; clase III, resección central; clase IV, resección anteroposterior bilateral; clase V, resección posterior; clase VI, resección anterior.

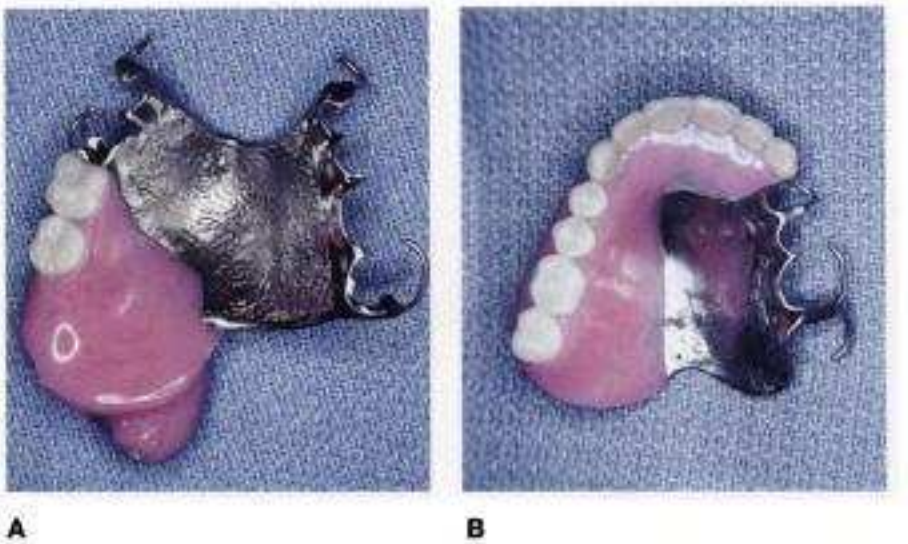

Figura 24-17 **A,** prótesis obturadora maxilar, en la que los dientes remanentes proporcionan una estabilización significativa a la extensión obturadora, debido a su número y localización, lo que permite el encaje bilateral de la prótesis. **B,** prótesis obturadora que se beneficia de la presencia de dientes en disposición lineal, y por tanto sin estabilización bilateral. El movimiento del obturador en **B** probablemente será significativamente mayor que en **A**. Por tanto, la necesidad de usar el defecto como soporte cuando resulte posible es mayor en **B** que en **A**.

soporte. Cuando es posible, se deben revisar las superficies palatinas de los dientes superiores para determinar si se pueden conseguir superficies del plano guía que proporcionen un efecto estabilizador. Cuando se consigue, la prótesis se beneficia de mayor resistencia al movimiento; la presencia de más dientes contribuye a

Materiał chroniony prawem autorskim

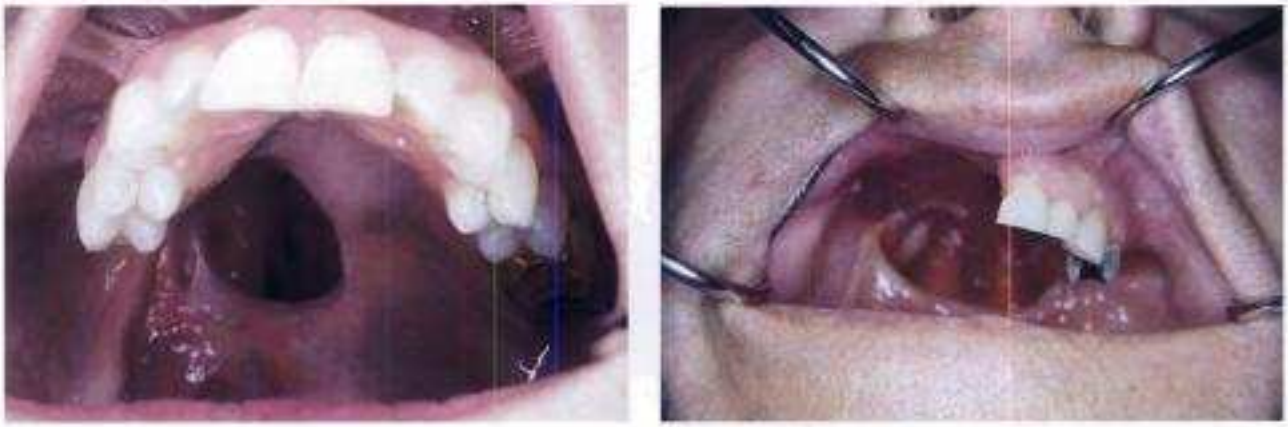

A B

Figura 24-18 **A,** disposición de los dientes que permite estabilidad bilateral (como en la Figura 24-17, *A*), debido a la curvatura de la arcada de la distribución de los dientes remanentes y al efecto de trípode ofrecido. **B,** la disposición más lineal de los dientes no proporciona la misma estabilidad, e impone mayor demanda sobre la integridad del defecto a efectos del rendimiento de la prótesis.

este efecto, y distribuye las cargas de forma más apropiada. Brown describió cómo la altura vertical de la porción lateral del obturador por encima de la banda de cicatriz bucal puede contribuir al control del movimiento de la prótesis al ayudar a evitar el desplazamiento vertical (ver Figura 24-15).

Prótesis para facilitar el habla

La característica definitoria de las prótesis que facilitan el habla consiste en que están funcionalmente adaptadas a la musculatura palatofaríngea para restaurar o compensar las áreas del paladar blando deficientes, debido a cirugía o anomalía congénita (ver Figura 24-11). Tal prótesis consiste en un componente palatino, que contacta con los dientes para proporcionar estabilidad y anclaje para retención; una extensión palatina, que cruza el paladar blando residual, y un componente faríngeo, que llena la entrada palatofaríngea durante la función muscular, y sirve para restaurar la válvula de fonación de la región palatofaríngea.

Debido a que la prótesis de habla típica no sustituye dientes, el paciente sólo debe esperar un mínimo movimiento funcional. El movimiento de la extensión faríngea impuesto por la musculatura palatofaríngea residual es generalmente indeseable e indica la necesidad de modificación. Las razones comunes para tal movimiento incluyen una posición baja que causa interferencia con la lengua, extensión superior que no tiene en cuenta la flexión de la cabeza, o procedimientos de impresión que no reflejan con exactitud la posición ni el movimiento del paladar blando residual.

Una ayuda de habla pediátrica es una prótesis temporal usada para mejorar la calidad de la voz durante los años de crecimiento. Se fabrica con materiales fáciles de modificar conforme progresan el crecimiento y el tratamiento ortodóncico. Debido a que la ayuda del habla tiene una extensión posterior significativa en la región faríngea, el par de fuerzas es evidente por el brazo de palanca largo. Se debe aplicar un principio básico de retención posterior con retención indirecta anterior al diseño de tal prótesis maxilar. La retención posterior se obtiene mediante el uso de ganchos de alambre forjado alrededor de los molares superiores más distales, mientras que la extensión anterior de la prótesis en el paladar duro proporciona la retención indirecta. Si la longitud clínica de la corona y los socavados es inadecuada para conseguir la retención, se pueden usar bandas ortodóncicas con aletas bucales en conjunción con los alambres. Este diseño facilita el mantenimiento de la parte faríngea de la ayuda de habla pediátrica, en posición correcta en la abertura palatofaríngea.

En el adulto cuya insuficiencia palatofaríngea se debe a paladar hendido o cirugía palatina, se puede construir una prótesis de habla con materiales más definitivos, puesto que no se producirán cambios por crecimiento. Si faltan los dientes, la prótesis incorporará una estructura de prótesis parcial retentiva. El diseño básico debe incluir retención posterior y retención indirecta anterior.

Prótesis elevadora del paladar

La característica definitoria de un elevador palatino es que coloca el paladar blando flácido en posición posterior y superior para estrechar la abertura palatofaríngea, para mejorar la presión del aire oral y por tanto el habla. Los pacientes que exhiben una abertura faríngea y un paladar blando estructuralmente normales, pueden mostrar habla hipernasal por una parálisis de la musculatura regional. Esta anomalía se conoce como *incompetencia palatofaríngea,* puesto que el defecto radica en la función y no en

Materiał chroniony prawem autorskim

una deficiencia anatómica. La parálisis puede proceder de diferentes procesos neuromusculares (parálisis flácida del paladar blando por traumatismo cefálico cerrado, parálisis cerebral, distrofia muscular o miastenia gravis), con cursos clínicos variables. La prótesis elevadora del paladar debe colocar físicamente el paladar blando para redirigir la presión del aire hacia la boca. En la colocación del paladar blando, cualquier resistencia tisular encontrada actúa como una fuerza desalojadora sobre la prótesis. Esa fuerza inductora de desalojo debe contrarrestarse mediante una retención directa e indirecta adecuadas.

Para mantener con eficacia la posición de la prótesis es preferible resistir a la fuerza de desalojo mediante retenedores directos bilaterales, colocados cerca del elevador posterior, y con retención indirecta en la parte anterior. El éxito de una prótesis elevadora del paladar depende de la presencia de un número de dientes posteriores superiores, capaces de proporcionar retención de la prótesis, junto con un paladar blando flácido colocado con facilidad.

Prótesis para aumento del paladar

Cuando la resección quirúrgica con afectación de la lengua y/o el suelo de la boca limita la movilidad de la lengua, afecta tanto al habla como a la deglución. Si hay limitaciones en la movilidad de la lengua, el contorno del paladar se puede aumentar mediante una prótesis para modificar el espacio de Donder, destinada a permitir la manipulación de los alimentos y su transferencia con más facilidad hacia la parte posterior de la orofaringe.

El movimiento potencial de la prótesis es escaso, puesto que las fuerzas funcionales participantes son las impartidas por la lengua durante la deglución y el habla, y ninguna de ellas crea una fuerza similar a la de la masticación. Es frecuente usar una prótesis diagnóstica de aumento de resina, retenida con ganchos de alambre, para planear el contorno necesario. Una vez determinado el contorno palatino apropiado, se puede construir una prótesis de aumento definitiva de metal, con conectores menores colocados apropiadamente para conectar el aumento de resina. Se deben colocar soportes bilaterales y retenedores directos para facilitar el diseño de la retención acrílica, puesto que las necesidades de estabilidad relacionadas con la fuerza funcional no representan un problema de diseño significativo.

PRÓTESIS MANDIBULAR

Las prótesis de resección se emplean en pacientes con defectos adquiridos del maxilar inferior, que conducen a pérdida de dientes y porciones significativas del hueso mandibular. Los defectos originados por resecciones del maxilar inferior pueden alterar o no la continuidad del maxilar. Cantor y Curtis propusieron una clasificación más detallada (Figura 24-19), que proporciona un fundamento significativo para planear el diseño de las prótesis removibles.

Evolución de la resección quirúrgica del maxilar inferior

Cuando se ha conservado la continuidad mandibular, como en una resección marginal (defecto mandibular tipo I, ver Figura 24-13), la función se afecta menos y el principal problema protésico guarda relación con el potencial de soporte del tejido blando. Con un buen soporte dental restante, muchas veces se puede conseguir una función casi normal a través de la rehabilitación prostodóncica.

Aunque no tan frecuente como en el pasado, cuando se pierde la continuidad del maxilar inferior a causa de una resección segmentaria no reconstruida, el complejo articular bilateral ya no controla el segmento mandibular restante. En consecuencia la función de ese segmento se ve gravemente comprometida, debido a la pérdida de la acción muscular bilateral coordinada, que funciona a través de una articulación bilateral. El movimiento segmentario resultante es una acción descoordinada, dictada por la actividad muscular unilateral restante dentro de un medio ambiente quirúrgico, que cambia con la dinámica de la curación y los esfuerzos de rehabilitación del paciente. El éxito de la prótesis removible en esas situaciones necesita una combinación de conocimiento de los movimientos funcionales del maxilar inferior restante, y el esfuerzo y la persistencia del paciente.

Desde el punto de vista histórico, la estabilización mandibular mediante injertos óseos o barras de reconstrucción no siempre fue un objetivo quirúrgico. La principal excepción era el defecto anterior (tipo V), del que se aceptaba que constituía un peligro significativo para la

Figura 24-19 Clasificación de Cantor y Curtis de las mandibulectomías parciales. (*Reproducido de Cantor R, Curtis TA: J Prosthet Dent 25:446-457, 1971.*)

Materiał chroniony prawem autorskim

vía aérea si no era tratado. En la actualidad, la mayoría de las mandibulectomías segmentarias laterales también son reconstruidas quirúrgicamente. Cuando la mandíbula inferior no es estabilizada después de la resección y se produce un defecto con discontinuidad, se debe colocar una prótesis de resección mandibular para restaurar la masticación dentro de las capacidades de movimiento peculiares del maxilar inferior funcionante residual.

La siguiente discusión resalta las características del diseño para la clasificación de los defectos principales señalados. Una característica común de todas las prótesis removibles para resección es que el diseño de la estructura debe basarse en los principios básicos del diseño prostodóncico. Estos principios comprenden una distribución amplia de las fuerzas, estabilización del arco transversal con un conector mayor rígido, componentes de estabilización y retención en lugares dentro de la arcada, para minimizar mejor las fuerzas funcionales de desalojo, y posiciones de los dientes sustitutos que optimicen la estabilidad de la prótesis y las necesidades funcionales. Las modificaciones de estos principios se determinan individualmente y están muy influenciadas por las características peculiares del tejido residual y la dinámica del movimiento mandibular.

Resección tipo I

En una resección tipo I del maxilar inferior, el borde inferior permanece intacto y se pueden esperar movimientos normales. La mayor diferencia entre esta situación y una sección edéntula típica es la naturaleza de los tejidos blandos. Para las resecciones tipo I, el área de soporte de la dentadura postiza puede estar comprometida a causa del cierre del defecto con mucosa de revestimiento vecina (lo que puede reducir el ancho bucolingual), o debido a la presencia de un injerto cutáneo de espesor parcial.

Lo ideal sería el contacto con un lecho tisular no movible firme, con extensión vestibular bucal y lingual normal. Si el defecto es unilateral y posterior, la estructura sería la típica de un diseño Kennedy de clase II, teniendo en cuenta si existen o no espacios para modificación. Cuando la resección marginal está en el área anterior, el diseño puede ser más típico de una estructura Kennedy de clase IV (Figura 24-20).

Las resecciones marginales anteriores incluyen a veces parte de la lengua y la porción anterior del suelo de la boca. Si se pierde la función normal de la lengua, los dientes restantes ya no son retenidos en una zona neutra, y como consecuencia es frecuente el colapso en sentido lingual debido a la presión del labio. En ese caso puede ser necesario el uso de un conector mayor con barra labial.

Los procedimientos de impresión con modelos corregidos, proporcionan una ventaja importante para la fabricación de prótesis parciales removibles en los pacientes con mandibulectomías parciales. La captura en la prótesis final de los contornos funcionales bucal, lingual y labial puede contribuir de modo significativo a la estabilización de la prótesis, especialmente en los defectos con discontinuidad.

Resección tipo II

En la resección tipo II la mandíbula inferior es resecada con frecuencia en la región del segundo premolar y el primer molar. Si no faltan otros dientes en la arcada, no suele estar indicada una prótesis. Existen casos, sin embargo, en los que puede ser necesario fabricar una prótesis para soportar el tejido bucal, y contribuir a llenar el espacio entre la lengua y la mejilla, con el fin de prevenir la acumulación de alimentos y saliva en la región.

El diseño de la estructura debe ser similar al diseño Kennedy de clase II, con extensión en las áreas vestibula-

A

B

Figura 24-20 Resección tipo I de la porción anterior de la mandíbula. **A,** quedan molares bilaterales para estabilizar una prótesis parcial removible con extensión anterior. Se ha usado un injerto cutáneo de espesor parcial para reconstruir la zona de soporte de la dentadura postiza. **B,** la prótesis muestra ganchos colados y una base de extensión anterior.

(Continúa)

Material chroniony prawem autorskim

dientes artificiales si se dispone de espacio. La extensión de esa base está determinada por una impresión funcional y exige precaución, dada la exposición ósea en el margen superior de la resección.

La retención se puede conseguir a través del uso de varios tipos de ganchos en los apoyos distales. La retención indirecta se puede conseguir mediante descansos preparados en las fosas mesiales de los primeros premolares y/o las superficies linguales de los caninos. A diferencia de los resultados ilustrados en la Figura 24-21, el uso de un retenedor inferior en el lado de la cirugía puede ser difícil, si el cierre quirúrgico ha dejado un vestíbulo superficial. La localización de los conectores menores se debe determinar fisiológicamente para minimizar la carga sobre los dientes de apoyo, y aumentar la resistencia a fuerzas de desalojo razonables. Los retenedores circunferenciales de alambre forjado son alternativas aceptables.

En una resección mandibular tipo II, con ausencia de dientes posteriores y anteriores en el lado del defecto, los dientes restantes en el lado intacto de la arcada tienen muchas veces una configuración en línea recta. Se pueden usar ganchos en los dientes posteriores, con un retenedor inferior en el pilar anterior. En algunas situaciones se puede usar un diseño de trayectoria rotatoria para encajar en los socavados naturales de las superficies proximales mesiales de los apoyos anteriores. También se debe considerar la retención lingual con reciprocidad bucal sobre los dientes posteriores restantes. En ese diseño se debe considerar que el eje longitudinal de rotación es una línea recta a través de los dientes restantes. La depresión de la prótesis en el lado edéntulo disminuirá más la probabilidad de desalojo de la prótesis si la retención está en las superficies linguales y no en las vestibulares. La Figura 24-22 ilustra los diseños de las estructuras sugeridos para este grupo de pacientes.

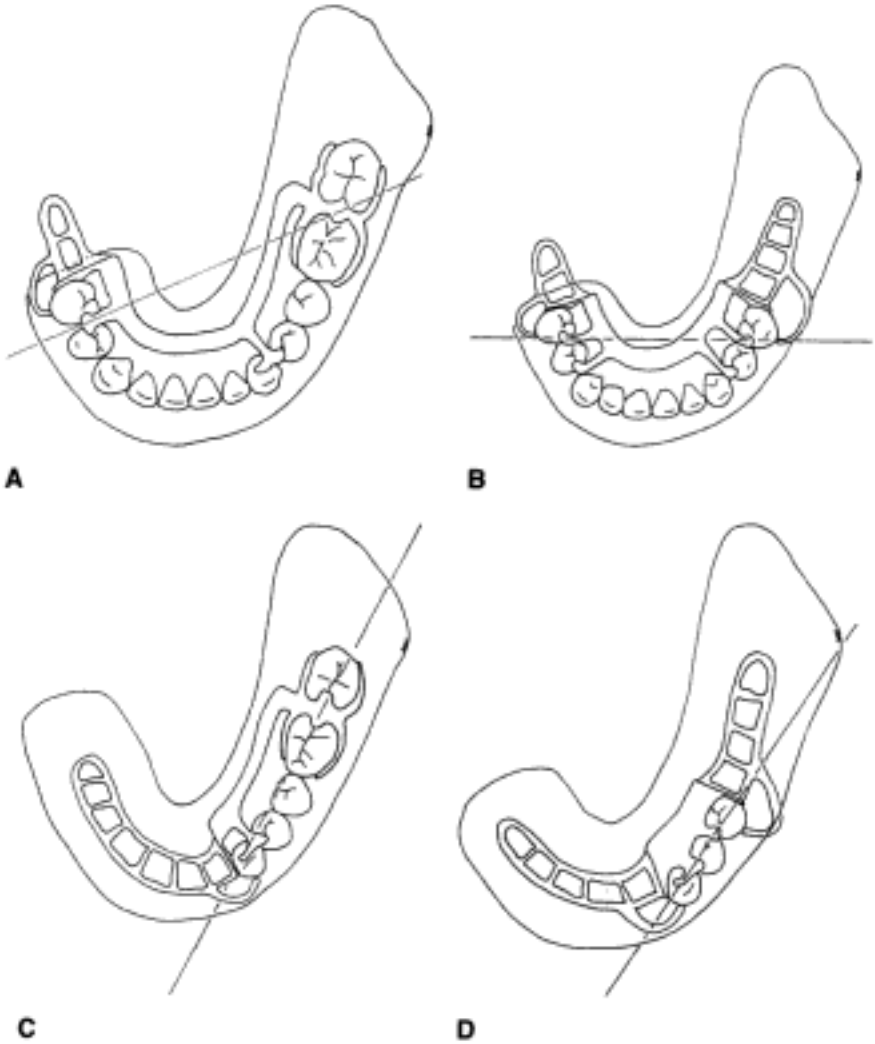

Figura 24-22 **A,** diseño de la estructura para una resección tipo II, sin ausencia de dientes en el lado no resecado. Nótese la provisión para extensión en el espacio de la resección entre la lengua y la mejilla. **B,** diseño tipo II con ausencia de dientes posteriores en el lado no resecado. **C,** diseño tipo II con ausencia de dientes anteriores. **D,** diseño tipo II con ausencia de dientes anteriores y posteriores.

Materiał chroniony prawem autorskim

Siempre se recomienda el alivio fisiológico de los conectores menores. Cuando los dientes restantes están en línea recta, se puede usar un conector mayor con diseño Swing-Lock para aprovechar el mayor número posible de socavados bucales y/o labiales. Puesto que los pacientes ancianos se quejan con frecuencia de dificultad para manipular los mecanismos tipo Swing-Lock, cuando los dientes están en línea recta puede ser posible usar con efectividad la retención alternativa bucal y lingual alternativa (Figura 24-23).

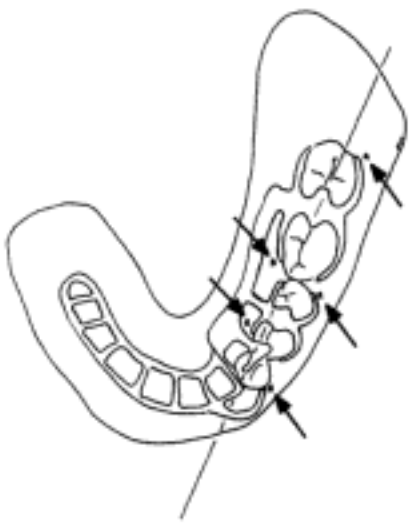

Figura 24-23 Sujeción convencional mediante uso de retención alternante, bucal y lingual (*flechas*).

En la resección tipo II con pérdida de dientes anteriores y posteriores en el lado resecado y ausencia de dientes posteriores en el lado no resecado, la prótesis tendrá tres regiones de base para dientes artificiales. Como ya se ha dicho, esta prótesis puede tener un eje de rotación longitudinal en línea recta. Se deben colocar descansos en el mayor número posible de dientes, los conectores menores se utilizarán para aumentar la estabilidad, y los retenedores de alambre forjado proporcionan una alternativa aceptable a los ganchos en barra.

Resección tipo III

La resección tipo III (ver Figura 24-19) produce un defecto que llega hasta la línea media, o más hacia el lado intacto, con lo que deja la mitad o menos del maxilar inferior.

Nunca se resaltará demasiado la importancia de conservar el mayor número posible de dientes. La estructura para esta situación será similar a la empleada para la resección tipo II. También en este caso se considera que el eje longitudinal de rotación es una línea recta que pasa por los dientes restantes. Esta resección conlleva una mayor probabilidad de desalojo de la prótesis causado por falta de soporte debajo de la extensión anterior.

Se debe considerar la retención bucal y lingual alternativa con un diseño rígido o tipo Swing-Lock.

Resección tipo IV

Una resección tipo IV (ver Figura 24-19) debe usar los mismos conceptos de diseño que las resecciones tipos II o III, con las áreas desdentadas correspondientes.

Si el injerto no proporciona articulación y la cobertura de tejidos blandos no está firmemente conectada al injerto óseo, el movimiento potencial será dictado por las fuerzas funcionales y la capacidad de soporte de los tejidos blandos.

Si una resección tipo IV se extiende a la línea media y el injerto se extiende en el área del defecto, pero no incluye reconstrucción de la articulación temporomandibular en el lado quirúrgico, el diseño debe ser similar al empleado para la resección tipo III, con una base de extensión en el lado operado.

Si la resección tipo IV se extiende más allá de la línea media y queda menos de la mitad del maxilar inferior, el diseño será similar al empleado para la resección tipo II, que tiene una base de extensión en el área del defecto quirúrgico.

Resección tipo V

En el maxilar resecado tipo V, cuando la zona de soporte de la prótesis dental anterior o posterior de la mandíbula ha sido quirúrgicamente reconstruida, el diseño de la prótesis parcial removible es similar al utilizado en la resección tipo I.

La principal diferencia entre una mandíbula inferior resecada tipo V y la mandíbula intacta con el mismo patrón de pérdida de dientes, es el control de los tejidos blandos en el sitio del injerto. Con fines de diseño se debe considerar que las mandíbulas con resecciones tipos I y V son similares a las mandíbulas no operadas con el mismo patrón de falta de dientes.

Prótesis con aleta mandibular

Como ya se ha mencionado, en un defecto con discontinuidad, el movimiento del segmento mandibular residual es una acción no coordinada, dictada por dos características únicas del defecto y del paciente específicos. La primera es la actividad muscular unilateral restante, que será específica de la resección quirúrgica y tendrá una postura en reposo característica para el lado del defecto, con un movimiento diagonal al «cerrar». La segunda consiste en el cambio del medio quirúrgico con el progreso de la cicatrización, y los esfuerzos del paciente para ir moviendo la mandíbula durante el período de curación ayudarán a mantener tanto la posición como el rango del movimiento. Para facilitar que el segmento mandibular aprende a mantener un patrón de cierre más hacia la línea media, los clínicos han utilizado una prótesis con una aleta.

La prótesis con aleta mandibular se usa sobre todo como un dispositivo de entrenamiento provisional.

Materiał chroniony prawem autorskim

Cuando no se colocan los dientes ausentes, se puede considerar un instrumento de entrenamiento en vez de una prótesis. Ese instrumento se usa en pacientes desdentados con defectos de discontinuidad lateral no reconstruidos, que presentan una desviación intensa de la mandíbula hacia el lado quirúrgico, y son incapaces de obtener sin ayuda intercuspidación en el lado no quirúrgico (Figura 24-24). En general a estos pacientes se les ha eliminado una cantidad significativa de tejidos blandos junto con el segmento mandibular resecado, llevando a cabo un cierre quirúrgico mediante sutura de la superficie lateral de la lengua con la mucosa bucal, lo que causa desviación hacia el lado del defecto. También se produce formación de tejido cicatricial, más intensa en los pacientes no sometidos a un programa de ejercicio durante el período de curación. La prótesis con aleta guía está diseñada para restringir la movilidad a los movimientos verticales de abertura y cierre con contactos oclusales máximos. A lo largo de un período de tiempo, esa función guiada debe favorecer la relajación de la cicatriz y permitir que el paciente consiga el contacto masticatorio sin ayuda.

Los componentes de la prótesis con aleta incluyen los conectores mayores y menores necesarios para soporte, estabilización y retención de la prótesis, y el mecanismo de guía. Este mecanismo puede comprender una barra guía bucal moldeada y la aleta guía, o simplemente una aleta de resina que encaja en las superficies bucales de dientes opuestos de la arcada. En cualquier caso, la arcada opuesta debe proporcionar una buena estabilidad con el fin de resistir a las fuerzas necesarias para guiar el segmento mandibular desviado hacia el máximo contacto oclusal.

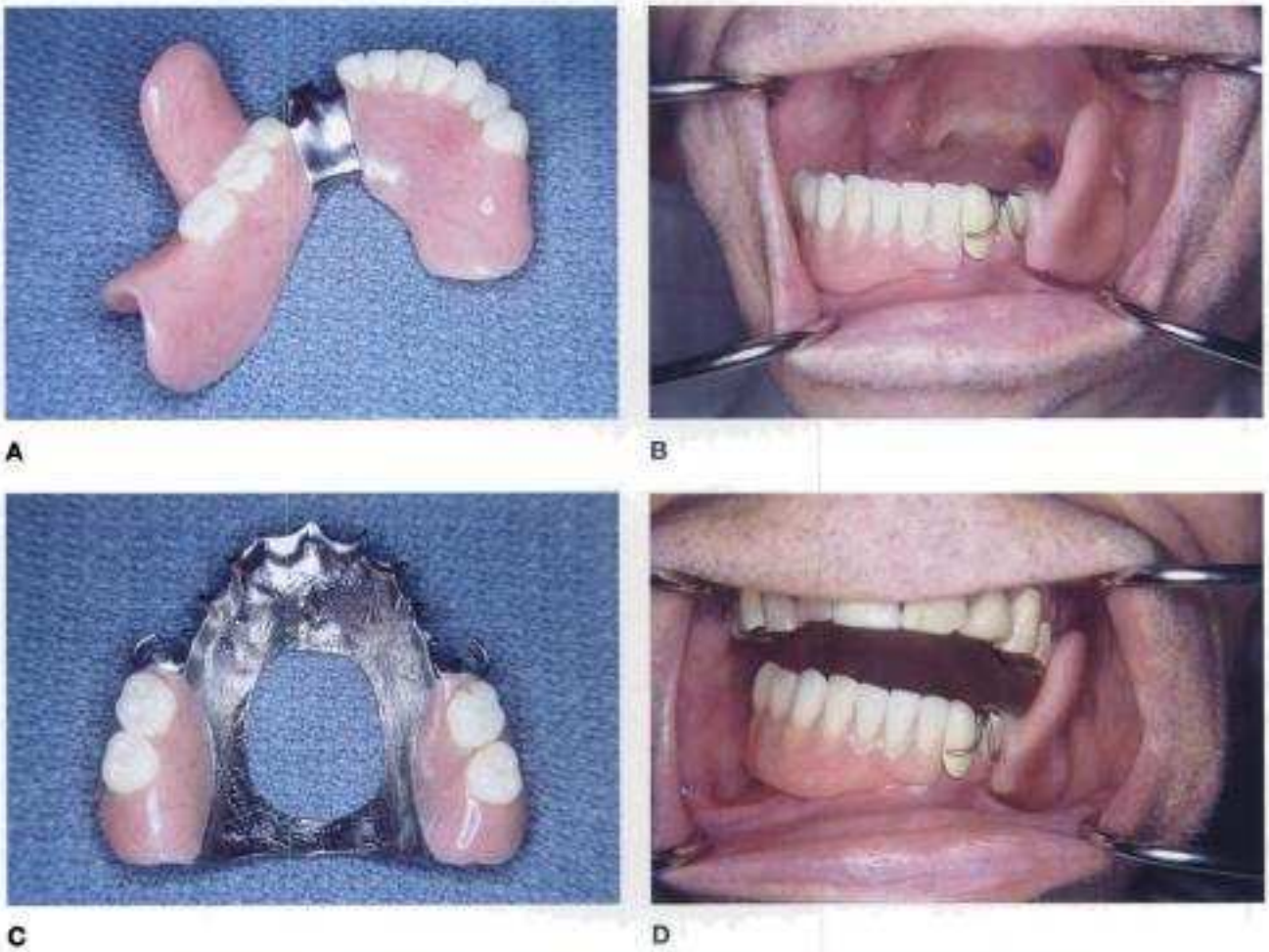

Figura 24-24 Prótesis con aleta mandibular. **A,** la aleta se incorpora en una prótesis de resección mandibular tipo II utilizando una extensión de resina. **B,** prótesis para resección colocada. **C,** prótesis maxilar opuesta diseñada para encajar en las superficies palatinas de todos los dientes remanentes a fin de conseguir la máxima estabilidad contra las fuerzas inducidas por la aleta. **D,** la aleta se extiende a la región bucal de la prótesis y los dientes opuestos. Durante el cierre, la aleta guiará la mandíbula inferior hasta la máxima relación intercuspídea, en cuyo momento el extremo de la aleta se situará en la zona vestibular izquierda del maxilar. (*Cortesía del Dr. Ron Desjardins, Rochester, Minn.*)

Materiał chroniony prawem autorskim

Materiał chroniony prawem autorskim

McDowell GC: Force transmission by indirect retainers during unilateral loading, J Prosthet Dent 39:616-621, 1978.
McDowell GC, Fisher RL: Force transmission by indirect retainers when a unilateral dislodging force is applied, J Prosthet Dent 47:360-365, 1982.
McLeod NS: An analysis of the rotational axes of semiprecision and precision distal-extension removable partial dentures, J Prosthet Dent 48:130-134, 1982.
Morris HF, Asgar K, Tillitson E: Stress-relaxation testing. I. A new approach to the testing of removable partial denture alloys, wrought-wires, and clasp behavior, J Prosthet Dent 46:133-141, 1981.
Morris HF, Brudvik JS: Influence of polishing on cast clasp properties, J Prosthet Dent 55:75-77, 1986.
Morris HF et al: Stress-relaxation testing. IV. Clasp pattern dimensions and their influence on clasp behavior, J Prosthet Dent 50:319-326, 1983.
NaBadalung DP et al: Comparison of bond strengths of denture base resins to nickel-chromium-beryllium removable partial denture alloy, J Prosthet Dent 78(6):566-573, 1997.
NaBadalung DP et al: Frictional resistance of removable partial dentures with retrofitted resin composite guide planes, Int J Prosthodont 10(2):116-122, 1997.
NaBadalung DP et al: Laser welding of a cobalt-chromium removable partial denture alloy, J Prosthet Dent 79(3):285-290, 1998.
Ogata K, Shimigu K: Longitudinal study of forces transmitted from denture base to retainers of free-end saddle dentures with Akers clasps, J Oral Rehabil 18:471-480, 1991.
Plotnick IJ, Beresin VE, Simkins AB: The effects of variations in the opposing dentition on changes in the partially edentulous mandible, J Prosthet Dent; I, 33:278-286, 1975; II, 33:403-406, 1975; III, 33:529-534, 1975.
Sansom BP et al: Rest seat designs for inclined posterior abutments: a photoelastic comparison, J Prosthet Dent 58:57-62, 1987.
Shohet H: Relative magnitudes of stress on abutment teeth with different retainers, J Prosthet Dent 21:267-282, 1969.
Smith BH: Changes in occlusal face height with removable partial dentures, J Prosthet Dent 34:278-285, 1975.
Smith BJ, Turner CH: The use of crowns to modify abutment teeth of removable partial dentures, J Dent 7:52-56, 1979.
Smyd ES: Biomechanics of prosthetic dentistry, J Prosthet Dent 4:368-383, 1954.
Stern WJ: Guiding planes in clasp reciprocation and retention, J Prosthet Dent 34:408-414, 1975.
Swoope CC, Frank RP: Stress control and design. In Clark JW, ed: Clinical dentistry, vol 5, New York, 1976, Harper & Row.
Taylor DT, Pflushoeft FA, McGivney GP: Effect of two clasping assemblies on arch integrity as modified by base adaptation, J Prosthet Dent 47:120-125, 1982.
Tebrock OC et al: The effect of various clasping systems on the mobility of abutment teeth for distal-extension removable partial dentures, J Prosthet Dent 41:511, 1979.
Thomspon WD, Kratochvil FJ, Caputo AA: Evaluation of photoelastic stress patterns produced by various designs of bilateral distal-extension removable partial dentures, J Prosthet Dent 38:261, 1977.
Toth RW et al: Shear strength of lingual rest seats prepared in bonded composite, J Prosthet Dent 56:99-104, 1986.
Vallittu PK: Comparison of the in vitro fatigue resistance of an acrylic resin removable partial denture reinforced with continuous glass fibers or metal wires, J Prosthodont 5(2):115-121,1996.
Villittu PK: Deflection fatigue of cobalt-chromium, titanium, and gold alloy cast denture clasp, J Prosthet Dent 74(4):412-419, 1995.
Waldmeier MD et al: Bend testing of wrought-wire removable partial denture alloys, J Prosthet Dent 76(5):559-565, 1996.
Wills DJ, Manderson RD: Biomechanical aspects of the support of partial dentures, J Dent 5:310-318, 1977.
Yurkstas A, Fridley HH, Manly RS: A functional evaluation of fixed and removable bridgework, J Prosthet Dent 1:570-577, 1951.
Zoeller GN, Kelly WJ Jr: Block form stability in removable partial prosthodontics, J Prosthet Dent 25:515-519, 1971.

CLASIFICACIÓN

Applegate OC: The rationale of partial denture choice, J Prosthet Dent 10:891-907, 1960.
Avant WE: A universal classification for removable partial denture situations, J Prosthet Dent 16:533-539, 1966.
Bailyn M: Tissue support in partial denture construction, Dent Cosmos 70:988-997, 1928.
Beckett LS: The influence of saddle classification on the design of partial removable restoration, J Prosthet Dent 3:506-516, 1953.
Costa E: A simplified system for identifying partially edentulous arches, J Prosthet Dent 32:639-645, 1974.
Cummer WE: Partial denture service. In Anthony LP, ed: American textbook of prosthetic dentistry, Philadelphia, 1942, Lea & Febiger.
Friedman J: The ABC classification of partial denture segments, J Prosthet Dent 3:517-524, 1953.
Godfrey RJ: Classification of removable partial dentures, J Am Coll Dent 18:5-13, 1951.
Kennedy E: Partial denture construction, Dental Items of Interest, pp 3-8, 1928.
Mensor MC Jr: Classification and selection of attachments, J Prosthet Dent 29:494-497, 1973.
Miller EL: Systems for classifying partially dentulous arches, J Prosthet Dent 24:25-40, 1970.
Skinner CN: A classification of removable partial dentures based upon the principles of anatomy and physiology, J Prosthet Dent 9:240-246, 1959.

FISURA PALATINA

Aram A, Subtelny JD: Velopharyngeal function and cleft palate prostheses, J Prosthet Dent 9:149-158, 1959.
Baden E: Fundamental principles of orofacial prosthetic therapy in congenital cleft palate, J Prosthet Dent 4: 420-433, 1954.
Bixler D: Heritability of clefts of the lips and palate, J Prosthet Dent 33:100-108, 1975.
Buckner H: Construction of a denture with hollow obturator, lid and soft acrylic lining, J Prosthet Dent 31:95-99, 1974.
Calvan J: The error of Gustan Passavant, Plast Reconstr Surg 13:275-289, 1954.
Cooper HK: Integration of service in the treatment of cleft lip and cleft palate, J Am Dent Assoc 47:27-32, 1953.

Materiał chroniony prawem autorskim

Cooper TM et al: Effect of venting on cast gold full crowns, J Prosthet Dent 26:621-626, 1971.
Cowgen GT: Retention, resistance and esthetics of the anterior three-quarter crown, J Am Dent Assoc 62:167-171, 1961.
Culpepper WD, Moulton PS: Considerations in fixed prosthodontics, Dent Clin North Am 23:21-35, 1979.
Dental technology standards: J Dent Technol 14(5):26-31, 1997.
Ekfeldt A et al: Changes of masticatory movement characteristics after prosthodontic rehabilitation of individuals with extensive tooth wear, Int J Prosthodont 9(6):539-546, 1996.
Elledge DA, Schorr BL: A provisional and new crown to fit with a clasp of an existing removable partial denture, J Prosthet Dent 63:541-544, 1990.
Felton DA et al: Effect of in vivo crown margin discrepancies on periodontal health, J Prosthet Dent 65:357-364, 1991.
Glantz PO et al: The devitalized tooth as an abutment in dentitions with reduced but healthy periodontium, Periodontol 2000 4:52-57, 1994.
Goldberg A, Jones RD: Constructing cast crowns to fit existing removable partial denture clasps, J Prosthet Dent 36:382-386, 1976.
Goodacre CJ et al: The prosthodontic management of endodontically treated teeth: a literature review. Part I: Success and failure data, treatment concepts, J Prosthodont 3(4):243-250, 1994.
Guyer SE: Nonrigid subocclusal connector for fixed partial dentures, J Prosthet Dent 26:433-436, 1971.
Hansen CA, Cook PA, Nelson DF: Pin-modified facial inlay to enhance retentive contours on a removable partial denture abutment, J Prosthet Dent 55:480-481, 1986.
Henderson D et al: The cantilever type of posterior fixed partial dentures: a laboratory study, J Prosthet Dent 24:47-67, 1970.
Johnson EA Jr: Combination of fixed and removable partial dentures, J Prosthet Dent 14:1099-1106, 1964.
Johnston JF et al: Construction and assembly of porcelain veneer gold crowns and pontics, J Prosthet Dent 12:1125-1137, 1962.
Kapur KK et al: Veterans Administration Cooperation Dental Implant Study: Comparisons between fixed partial dentures supported by blade-vent implants and removable partial dentures. Part IV. Comparisons of patient satisfaction between two treatment modalities, J Prosthet Dent 66:517-530, 1991.
Kapur KK et al: Veterans Administration Cooperative Dental Implant Study: Comparisons between fixed partial dentures supported by blade-vent implants and removable partial dentures. Part II: Comparison of success rates and periodontal health between two treatment modalities, J Prosthet Dent 62:685-703, 1992.
Kunisch WH, Dodd J: A conversion alternative to ceramics in a crown-and-sleeve coping prosthesis, J Prosthet Dent 49:581-582, 1983.
Leff A: New concepts in the preparation of teeth for full coverage, J Prosthet Dent 5:392-400, 1955.
Leff A: Reproduction of tooth anatomy and positional relationship in full cast or veneer crowns, J Prosthet Dent 6:550-557, 1956.
Libby G et al: Longevity of fixed partial dentures, J Prosthet Dent 78(2):127-131, 1997.
Malson TS: Anatomic cast crown reproduction, J Prosthet Dent 9:106-112, 1959.
Marinello CP, Scharer P: Resin-bonded etched cast extracoronal attachments for removable partial dentures: clinical experiences, Int J Periodont Res Dent 7:36-49, 1987.
McArthur DR: Fabrication of full coverage restorations for existing removable partial dentures, J Prosthet Dent 51:574-576, 1984.
Mojon P et al: Relationship between prosthodontic status, caries and periodontal disease in a geriatric population, Int J Prosthodont 26(6):564-571, 1995.
Morris HF et al: Department of Veterans Affairs Cooperative Studies Project No. 242: quantitative and qualitative evaluation of the marginal fit of cast ceramic, porcelain-shoulder, and cast metal full crown margins, J Prosthet Dent 67:198-204, 1992.
Moulding MB, Holland GA, Sulik WD: An alternative orientation of nonrigid connectors in fixed partial dentures, J Prosthet Dent 6:236-238, 1992.
Mueninghoff LA, Johnson MH: Fixed-removable partial dentures, J Prosthet Dent 48:547-550, 1982.
Palmquist S et al: Multivariate analyses of factors influencing the longevity of fixed partial dentures, retainers and abutments, J Prosthet Dent 71(3): 245-250, 1994.
Patur B: The role of occlusion and the periodontium in restorative procedures, J Prosthet Dent 21:371-379, 1969.
Pezzoli M et al: Magnetizable abutment crowns for distal-extension removable partial dentures, J Prosthet Dent 55:475-480, 1986.
Phillips RW, Biggs DH: Distortion of wax patterns as influenced by storage time, storage temperature, and temperature of wax manipulation, J Am Dent Assoc 41:28-37, 1950.
Phillips RW, Price RR: Some factors which influence the surface of stone dies poured in alginate impressions, J Prosthet Dent 5:72-79, 1955.
Phillips RW, Swartz ML: A study of adaptation of veneers to cast gold crowns, J Prosthet Dent 7:817-822, 1957.
Pound E: The problem of the lower anterior bridge, J Prosthet Dent 5:543-545, 1955.
Preston JD: Preventing ceramic failures when integrating fixed and removable prostheses, Dent Clin North Am 23:37-52, 1979.
Pruden KC: A hydrocolloid technique for pinledge bridge abutments, J Prosthet Dent 6:65-71, 1956.
Pruden WH: Full coverage, partial coverage, and the role of pins, J Prosthet Dent 26:302-306, 1971.
Rhoads JE: The fixed-removable partial denture, J Prosthet Dent 48:122-129, 1982.
Rubin MK: Full coverage: the provisional and final restorations made easier, J Prosthet Dent 8:664-672, 1958.
Schorr BL, Peregrina AM, Elledge DA: Alternatives to posterior complete crowns: integrating foundations with cuspal protection, J Prosthet Dent 69:165-170, 1993.
Seals RR Jr, Stratton RJ: Surveyed crowns: a key for integrating fixed and removable prosthodontics, Quintessence Dent Technol 11:43-49, 1987.
Sheets CE: Dowel and core foundations, J Prosthet Dent 23:58-65, 1970.
Shooshan ED: The reverse pin-porcelain facing, J Prosthet Dent 9:284-301, 1959.

Materiał chroniony prawem autorskim

Mahler DB, Ady AB: The influence of various factors on the effective setting expansion of casting investments, J Prosthet Dent 13:365-373, 1963.
Maxson BB et al: Quality assurance for the laboratory aspects of prosthodontic treatment, J Prosthodont 6(3):204-209, 1997.
May KB, Razzoog ME: Silane to enhance the bond between polymethyl methacrylate and titanium, J Prosthet Dent 73:428-431, 1995.
McCartney JW: The acrylic resin base maxillary removable partial denture: technical considerations, J Prosthet Dent 43:467-468, 1980.
Mohammed H et al: Button versus buttonless castings for removable partial denture frameworks, J Prosthet Dent 72(4):433-444, 1994.
Moreno de Delgado M, Garcia LT, Rudd KD: Camouflaging partial denture clasps, J Prosthet Dent 55:656-660, 1986.
Mori T et al: Titanium for removable dentures. I: Laboratory procedures, J Oral Rehabil 24(5):238-341, 1997.
Morris HF et al: The influence of heat treatments on several types of base-metal removable partial denture alloys, J Prosthet Dent 41:388-395, 1979.
NaBadalung DP et al: Comparison of bond strengths of denture base resins to nickel-chromium-beryllium removable partial denture alloy, J Prosthet Dent 78(6):566-573, 1997.
NaBadalung DP et al: Effectiveness of adhesive systems for Co-Cr removable partial denture alloy, J Prosthet Dent 7(3):17-25, Mar 1998.
Nelson DR et al: Expediting the fabrication of a nickel-chromium casting, J Prosthet Dent 55:400-403, 1986.
Nelson DR, von Gonten AS, Kelly TW Jr: The cast round RPA clasp, J Prosthet Dent 54:307-309, 1985.
Palmer BL, Coffey KW: Investing and packing removable partial denture bases to minimize vertical processing error, J Prosthet Dent 56:123-124, 1986.
Parr FR, Gardner LK: The removable partial denture design template, Compendium 8:594, 596, 598-600, 1987.
Perry CK: Transfer base for removable partial dentures, J Prosthet Dent 31:582-584, 1974.
Peyton FA, Anthony DH: Evaluation of dentures processed by different techniques, J Prosthet Dent 13:269-281, 1963.
Quinlivan JT: Fabrication of a simple ball-socket attachment, J Prosthet Dent 32:222-225, 1974.
Radue JT, Unser JW: Constructing stable record bases for removable partial dentures, J Prosthet Dent 46:463, 1981.
Rantanen T, Eerikainen E: Accuracy of the palatal plate of removable partial dentures, and influence of laboratory handling of the investment on the accuracy, Dent Mater 2:28-31, 1986.
Raskin ER: An indirect technique for fabricating a crown under an existing clasp, J Prosthet Dent 50:580-581, 1983.
Ring M: Rest seats in existing crowns, Dent Lab Rev 60:24-25, 1985.
Ryge G, Kozak SF, Fairhurst CW: Porosities in dental gold castings, J Am Dent Assoc 54:746-754, 1957.
Sarnat AE, Klugman RS: A method to record the path of insertion of a removable partial denture, J Prosthet Dent 46:222-223, 1981.
Scandrett FR, Hanson JG, Unsicker RL: Layered silicone rubber technique for flasking removable partial dentures, J Prosthet Dent 40:349-350, 1978.
Schmidt AH: Repairing chrome-cobalt castings, J Prosthet Dent 5:385-387, 1955.
Schmitt SM, Chance DA, Cronin RJ: Refining cast implant-retained restorations by electrical discharge machining, J Prosthet Dent 73:280-283, 1995.
Schneider RL: Custom metal occlusal surfaces for acrylic resin denture teeth, J Prosthet Dent 46:98-101, 1981.
Schneider RL: Adapting ceramometal restorations to existing removable partial dentures, J Prosthet Dent 49: 279-281, 1983.
Schneider R: Metals used to fabricate removable partial denture frameworks, J Dent Technol 13(2):35-42, 1996.
Schwalm CA, LaSpina FY: Fabricating swinglock removable partial denture frameworks, J Prosthet Dent 45:216-220, 1981.
Schwedhelm ER et al: Fracture strength of type IV and type V die stone as a function of time, J Prosthet Dent 78(6):554-559, 1997.
Shay JS, Mattingly SL: Technique for the immediate repair of removable partial denture facings, J Prosthet Dent 47:104-106, 1982.
Smith GP: The responsibility of the dentist toward laboratory procedures in fixed and removable partial denture prostheses, J Prosthet Dent 13:295-301, 1963.
Smith RA: Clasp repair for removable partial dentures, J Prosthet Dent 29:231-234, 1973.
Stade EH et al: Influence of fabrication technique on wrought-wire clasp flexibility, J Prosthet Dent 54:538-543, 1985.
Stankewitz CG: Acrylic resin blockout for interim removable partial dentures, J Prosthet Dent 40:470-471, 1978.
Swoope CC, Frank RP: Fabrication procedures. In Clark JW, ed: Clinical dentistry, vol 5, New York, 1976, Harper & Row.
Sykora O: A new tripoding technique, J Prosthet Dent 44:463-464, 1980.
Sykora O: Removable partial denture design by Canadian laboratories: a retrospective study, J Can Dent Assoc 61(7):615-621, 1995.
Tambasco J et al: Laser welding in the dental laboratory: an alternative to soldering, J Dent Technol 13(4):23-31, May 1996.
Teppo KW, Smith FW: A method of immediate clasp repair, J Prosthet Dent 30:77-80, 1975.
Tran CD, Sherraden DR, Curtis TA: A review of techniques of crown fabrication for existing removable partial dentures, J Prosthet Dent 55:671-673, 1986.
Tuccillo JJ, Nielsen JP: Compatibility of alginate impression materials and dental stones, J Prosthet Dent 25:556-566, 1971.
Ulmer FC, Ward JE: Simplified technique for production of a distal-extension removable partial denture remounting cast, J Prosthet Dent 41:473-474, 1979.
von Gonten AS, Nelson DR: Laboratory pitfalls that contribute to embrasure clasp failure, J Prosthet Dent 53:136-138, 1985.
Williams HN, Falkler WA Jr, Hasler JF: Acinetobacter contamination of laboratory dental pumice, J Dent Res 62:1073-1075, 1983.
Zalkind M, Avital R, Rehany A: Fabrication of a replacement for a broken attachment, J Prosthet Dent 51:714-716, 1984.

Materiał chroniony prawem autorskim

Chai J et al: Clinically relevant mechanical properties of elastomeric impression materials, Int J Prosthodont 11(3):219-223, 1998.

Chase WW: Adaptation of rubber-base impression materials to removable denture prosthetics, J Prosthet Dent 10:1043-1050, 1960.

Chau VB et al: In-depth disinfection of acrylic resin, J Prosthet Dent 74:309-313, 1995.

Chen MS et al: An altered-cast impression technique that eliminates conventional cast dissecting and impression boxing, J Prosthet Dent 57:471-474, 1987.

Cho GC et al: Tensile bond strength of polyvinyl siloxane impressions bonded to a custom tray as a function of drying time. Part I, J Prosthet Dent 73(5):419-423, 1995.

Chong MP et al: The tear test as a means of evaluating the resistance to rupture of alginate impression materials, Aust Dent J 16:145-151, 1971.

Clark RJ, Phillips RW: Flow studies of certain dental impression materials, J Prosthet Dent 7:259-266, 1957.

Cohen BI et al: Dimensional accuracy of three different alginate impression materials, J Prosthodont 4(3):195-199, 1995.

Corso M et al: The effect of temperature changes on the dimensional stability of polyvinyl siloxane and polyether impression materials, J Prosthet Dent 79(6):626-631, 1998.

Cserna A et al: Irreversible hydrocolloids: a comparison of antimicrobial efficacy, J Prosthet Dent 71(4):387-389, 1994.

Davidson CL, Boere G: Liquid-supported dentures. Part I: Theoretical and technical considerations, J Prosthet Dent 68:303-306, 1990.

Davidson CL, Boere G: Liquid-supported dentures. Part II: Clinical study: a preliminary report, J Prosthet Dent 68:434-436, 1990.

Davis BA et al: Effect of immersion disinfection on properties of impression materials, J Prosthodont 3(1):31-34, 1994.

DeFreitas JF: Potential toxicants in alginate powders, Aust Dent J 25:224-228, 1980.

Dixon DL, Breeding LC, Ekstrand KG: Linear dimensional variability of three denture base resins after processing and in water storage, J Prosthet Dent 68:196-200, 1992.

Dixon DL, Ekstrand KG, Breeding LC: The transverse strengths of three denture base resins, J Prosthet Dent 66:510-513, 1991.

Dootz ER: Fabricating non-precious metal bases, Dent Clin North Am 24:113-122, 1980.

Dootz ER, Craig RG: Comparison of the physical properties of eleven soft denture liners, J Prosthet Dent 67:707-712, 1992.

Douglas CW, Shih A, Ostry L: Will there be a need for complete dentures in the United States in 2020? J Prosthet Dent 87:5-8, 2002.

Douglas CW, Watson AJ: Future needs for fixed and removable partial dentures in the United States. J Prosthet Dent 87:9-14, 2002.

Drennon DG, Johnson GH: The effect of immersion disinfection of elastomeric impressions on the surface detail reproduction of improved gypsum casts, J Prosthet Dent 63:233-241, 1990.

Fitzloff RA: Functional impressions with thermoplastic materials for reline procedures, J Prosthet Dent 52:25-27, 1984.

Frank RP: Analysis of pressures produced during maxillary edentulous impression procedures, J Prosthet Dent 22:400-403, 1969.

Fusayama T, Nakazato M: The design of stock trays and the retention of irreversible hydrocolloid impressions, J Prosthet Dent 21:136-142, 1969.

Gelbard S et al: Effect of impression materials and techniques on the marginal fit of metal castings, J Prosthet Dent 71(1):1-6, 1994.

Gilmore WH, Schnell RJ, Phillips RW: Factors influencing the accuracy of silicone impression materials, J Prosthet Dent 9:304-314, 1959.

Hans S, Gunne J: Masticatory efficiency and dental state: a comparison between two methods, Acta Odont Scand 43:139-146, 1985.

Harris WT Jr: Water temperature and accuracy of alginate impressions, J Prosthet Dent 21:613-617, 1969.

Harrison JD: Prevention of failures in making impressions and dies, Dent Clin North Am 23:13-20, 1979.

Heartwell CM Jr et al: Comparison of impressions made in perforated and nonperforated rimlock trays, J Prosthet Dent 27:494-500, 1972.

Helkimo E, Carlsson GE, Helkimo M: Chewing efficiency and state of the dentition, Acta Odont Scand 36:33-41, 1978.

Herfort TW et al: Viscosity of elastomeric impression materials, J Prosthet Dent 38:396-404, 1977.

Hesby RM et al: Effects of radiofrequency glow discharge on impression material surface wettability, J Prosthet Dent 77(4):414-422, 1997.

Holmes JB: Influence of impression procedures and occlusal loading on partial denture movement, J Prosthet Dent 15:474-481, 1965.

Hondrum SO et al: Effects of long-term storage on properties of an alginate impression material, J Prosthet Dent 77(6):601-606, 1997.

Hudson WC: Clinical uses of rubber impression materials and electroforming of casts and dies in pure silver, J Prosthet Dent 8:107-114, 1958.

Huggett R et al: Dimensional accuracy and stability of acrylic resin denture bases, J Prosthet Dent 68:634-640, 1992.

Iglesias A et al: Accuracy of wax, autopolymerized, and light-polymerized resin pattern materials, J Prosthodont 5(3):193-200, 1996.

Ivanovski S et al: Disinfection of dental stone casts: antimicrobial effects and physical property alterations, Dent Mater 11(1):19-23, 1995.

James JS: A simplified alternative to the altered-cast impression technique for removable partial dentures, J Prosthet Dent 53:598, 1985.

Jasim FA, Brudvik JS, Nicholls JI: Impression distortion from abutment tooth inclination in removable partial dentures, J Prosthet Dent 54:532-538, 1985.

Johnson GH et al: Dimensional stability and detail reproduction of irreversible hydrocolloid and elastomeric impressions disinfected by immersion, J Prosthet Dent 79(4):446-453, 1998.

Johnston JF, Cunningham DM, Bogan RG: The dentist, the patient, and ridge preservation, J Prosthet Dent 10: 288-295, 1960.

Jones RH et al: Effect of provisional luting agents on polyvinyl siloxane impression materials, J Prosthet Dent 75(4):360-363, 1996.

Materiał chroniony prawem autorskim

Kawamura Y: Recent concepts of the physiology of mastication. Adv Oral Biol 1:77-109, 1964.
Kawano F et al: Comparison of bond strength of six soft denture liners to denture base resin, J Prosthet Dent 68:368-371, 1992.
Koran A III: Impression materials for recording the denture bearing mucosa, Dent Clin North Am 24:97-111, 1980.
Kramer HM: Impression technique for removable partial dentures, J Prosthet Dent 11:84-92, 1961.
Landesman HM, Wright WE: A technique for making impressions on patients requiring complete and removable partial dentures, CDA J 14(6):20-24, 1986.
Langenwalter EM, Aquilino SA: The dimensional stability of elastomeric impression materials following disinfection, J Prosthet Dent 63:270-276, 1990.
Leach CD, Donovan TE: Impression technique for maxillary removable partial dentures, J Prosthet Dent 50:283-286, 1983.
Leake JL, Hawkins R, Locker D: Social and functional impact of reduced posterior dental units in older adults, J Oral Rehab 21:1-10, 1994.
Lee IK et al: Evaluation of factors affecting the accuracy of impressions using quantitative surface analysis, Oper Dent 20(6):246-252, 1995.
Lee RE: Mucostatics, Dent Clin North Am 24:81-96, 1980.
Lepe X et al: Accuracy of polyether and addition silicone after long-term immersion disinfection, J Prosthet Dent 78(3):245-249, 1997.
Leupold RJ: A comparative study of impression procedures for distal extension removable partial dentures, J Prosthet Dent 16:708-720, 1966.
Leupold RJ, Flinton RJ, Pfeifer DL: Comparison of vertical movement occurring during loading of distal-extension removable partial denture bases made by three impression techniques, J Prosthet Dent 68:290-293, 1992.
Leupold RJ, Kratochvil FJ: An altered-cast procedure to improve support for removable partial dentures, J Prosthet Dent 15:672-678, 1965.
Liedberg B, Spiechowicz E, Owall B: Mastication with and without removable partial dentures: An intraindividual study. Dysphagia 10:107-112, 1995.
Loh PL et al: An evaluation of microwave-polymerized resin bases for removable partial dentures, J Prosthet Dent 79(4):389-392, 1998.
Lucas W, Luke H: The processes of selection and breakage in mastication, Arch Oral Biol 28:813-818, 1983.
Lund PS, Aquilino SA: Prefabricated custom impression trays for the altered cast technique, J Prosthet Dent 66:782-783, 1991.
Manly RS, Vinton P: A survey of the chewing ability of denture wearers. J Dent Res 30:314-321, 1951.
Matis BA et al: The effect of the use of dental gloves on mixing vinyl polysiloxane putties, J Prosthodont 6(3):189-192, 1997.
Millar BJ et al: The effect of surface wetting agent on void formation in impressions, J Prosthet Dent 77(1):54-56, 1997.
Millar BJ et al: In vitro study of the number of surface defects in monophase and two-phase addition silicone impressions, J Prosthet Dent 80:32-35, 1998.
Mitchell JV, Damele JJ: Influence of tray design upon elastic impression materials, J Prosthet Dent 23:51-57, 1970.
Mitchener RW, Omori MD: Putty materials for stable removable partial denture bases, J Prosthet Dent 53:435-436, 1985.
Morrow RM et al: Compatibility of alginate impression materials and dental stones, J Prosthet Dent 25:556-566, 1971.
Myers GE: Electroformed die technique for rubber base impressions, J Prosthet Dent 8:531-535, 1958.
Myers GE, Wepfer GG, Peyton FA: The Thiokol rubber base impression materials, J Prosthet Dent 8:330-339, 1958.
Nishigawa G et al: Efficacy of tray adhesives for the adhesion of elastomer rubber impression materials to impression modeling plastics for border molding, J Prosthet Dent 79(2):140-144, 1998.
O'Brien WJ: Base retention, Dent Clin North Am 24:123-130, 1980.
Olin PS et al: The effects of sterilization on addition silicone impressions in custom and stock metal trays, J Prosthet Dent 71(4):625-630, 1994.
Oosterhaven SP et al: Social and psychological implications of missing teeth for chewing ability, Comm Dent Oral Epid 16:79-82, 1988.
Parker MH et al: Comparison of occlusal contacts in maximum intercuspation for two impression techniques, J Prosthet Dent 78(3):255-259, 1997.
Pfeiffer KA: Clinical problems in the use of alginate hydrocolloid, Dent Abstr 2:82, 1957.
Phillips RW: Factors influencing the accuracy of reversible hydrocolloid impressions, J Am Dent Assoc 43:1-17, 1951.
Phillips RW: Factors affecting the surface of stone dies poured in hydrocolloid impressions, J Prosthet Dent 2:390-400, 1952.
Phillips RW: Physical properties and manipulation of rubber impression materials, J Am Dent Assoc 59:454-458, 1959.
Pratten DH, Covey DA, Sheats RD: Effect of disinfectant solutions on the wettability of elastomeric impression materials, J Prosthet Dent 63:223-227, 1990.
Prinz JF, Lucas PW: Swallow thresholds in human mastication, Arch Oral Biol 40:401-403, 1995.
Prieskel HW: Impression techniques for attachment retained distal extension removable partial dentures, J Prosthet Dent 25:620-628, 1971.
Rapuano JA: Single tray dual-impression technique for distal extension partial dentures, J Prosthet Dent 24:41-46, 1970.
Redford M et al: Denture use and the technical quality of dental prostheses among persons 18-74 years of age: United States, 1988-1991, J Dent Res 75:714-725, 1996.
Render PJ: An impression technique to make a new master cast for an existing removable partial denture, J Prosthet Dent 67:488-490, 1992.
Rudd KD et al: Comparison of effects of tap water and slurry water on gypsum casts, J Prosthet Dent 24:563-570, 1970.
Rudd KD, Morrow RM, Bange AA: Accurate casts, J Prosthet Dent 21:545-554, 1969.
Rudd KD, Morrow RM, Strunk RR: Accurate alginate impressions, J Prosthet Dent 22:294-300, 1969.
Samadzadeh A et al: Fracture strength of provisional restorations reinforced with plasma-treated woven polyethylene fiber, J Prosthet Dent (5):447-450, 1997.
Scott GK et al: Check bite impressions using irreversible alginate/reversible hydrocolloid combination, J Prosthet Dent 77(1):83-85, 1997.

Materiał chroniony prawem autorskim

Sherfudhin H et al: Preparation of void-free casts from vinyl polysiloxane impressions, J Dent 24(1-2):95-98, 1996.
Silver M: Impressions and silver-plated dies from a rubber impression material, J Prosthet Dent 6:543-549, 1956.
Smith RA: Secondary palatal impressions for major connector adaptation, J Prosthet Dent 24:108-110, 1970.
Steffel VL: Relining removable partial dentures for fit and function, J Prosthet Dent 4:496-509, 1954; J Tenn Dent Assoc 36:35-43, 1956.
Taylor TD, Morton TJ Jr: Ulcerative lesions of the palate associated with removable partial denture castings, J Prosthet Dent 66:213-221, 1991.
Thompson GA et al: Effects of disinfection of custom tray materials on adhesive properties of several impression material systems, J Prosthet Dent 72(6):651-656, 1994.
Tjan AH et al: Marginal fidelity of crowns fabricated from six proprietary provisional materials, J Prosthet Dent 77(5):482-485, 1997.
Vahidi F: Vertical displacement of distal-extension ridges by different impression techniques, J Prosthet Dent 40:374-377, 1978.
Vandewalle KS et al: Immersion disinfection of irreversible hydrocolloid impressions with sodium hypochlorite. Part II: Effect on gypsum, Int J Prosthodont 7(4):315-322, 1994.
van Waas M, et al: Relationship between wearing a removable partial denture and satisfaction in the elderly. Comm Dent Oral Epid 22:315-318, 1994.
Verran J et al: Microbiological study of selected risk areas in dental technology laboratories, J Dent 24(1-2):77-80, 1996.
Wang HY et al: Vertical distortion on distal extension ridges and palatal area of casts made by different techniques, J Prosthet Dent 75(3):302-308, 1996.
Wang RR, Nguyen T, Boyle AM: The effect of tray material and surface condition on the shear bond strength of impression materials, J Prosthet Dent 74:449-454, 1995.
Wilson JH: Partial dentures: relining the saddle supported by the mucosa and alveolar bone, J Prosthet Dent 3:807-813, 1953.
Young JM: Surface characteristics of dental stone: impression orientation, J Prosthet Dent 33:336-341, 1975.
Yurkstas AA: The masticatory act, J Prosthet Dent 15:248-260, 1965.
Zinner ID: Impression procedures for the removable component of a combination fixed and removable prosthesis, Dent Clin North Am 31:417-440, 1987.

PRÓTESIS MAXILOFACIAL

Adams D: A cantilevered swinglock removable partial denture design for the treatment of the partial mandibulectomy patient, J Oral Rehabil 12:113-118, 1985.
Ackerman AJ: Maxillofacial prosthesis, Oral Surg 6:176-200, 1953.
Ackerman AJ: The prosthetic management of oral and facial defects following cancer surgery, J Prosthet Dent 5:413-432, 1955.
Brown KE: Fabrication of a hollow-bulb obturator, J Prosthet Dent 21:97-103, 1969.
Brown KE: Reconstruction considerations for severe dental attrition, J Prosthet Dent 44:384-388, 1980.
Cantor R et al: Methods for evaluating prosthetic facial materials, J Prosthet Dent 21:324-332, 1969.
Curtis TA, Cantor R: The forgotten patient in maxillofacial prosthetics, J Prosthet Dent 31:662-680, 1974.
Desjardins RP: Prosthodontic management of the cleft palate patient, J Prosthet Dent 33:655-665, 1975.
Firtell DN, Curtis TA: Removable partial denture design for the mandibular resection patient, J Prosthet Dent 48:437-443, 1982.
Firtell DN, Grisius RJ: Retention of obturator: removable partial dentures: a comparison of buccal and lingual retention, J Prosthet Dent 43:211-217, 1980.
Gay WD, King GE: Applying basic prosthodontic principles in the dentulous maxillectomy patient, J Prosthet Dent 43:433-435, 1980.
Goll G: Design for maximal retention of obturator prosthesis for hemimaxillectomy patients (letter), J Prosthet Dent 48:108-109, 1982.
Immekus JE, Aramy M: Adverse effects of resilient denture liners in overlay dentures, J Prosthet Dent 32:178-181, 1974.
Kelley EK: Partial denture design applicable to the maxillofacial patient, J Prosthet Dent 15:168-173, 1965.
King GE, Martin JW: Cast circumferential and wire clasps for obturator retention, J Prosthet Dent 49:799-802, 1983.
Metz HH: Mandibular staple implant for an atrophic mandibular ridge: solving retention difficulties of a denture, J Prosthet Dent 32:572-578, 1974.
Monteith GG: The partially edentulous patient with special problems, Dent Clin North Am 23:107-115, 1979.
Moore DJ: Cervical esophagus prosthesis, J Prosthet Dent 30:442-445, 1973.
Myers RE, Mitchell DL: A photoelastic study of stress induced by framework design in a maxillary resection, J Prosthet Dent 61:590-594, 1989.
Nethery WJ, Delclos L: Prosthetic stent for gold-grain implant to the floor of the mouth, J Prosthet Dent 23:81-87, 1970.
Shifman A, Lepley JB: Prosthodontic management of postsurgical soft tissue deformities associated with marginal mandibulectomy. Part I: Loss of the vestibule, J Prosthet Dent 48:178-183, 1982.
Smith EH Jr: Prosthetic treatment of maxillofacial injuries, J Prosthet Dent 5:112-128, 1955.
Strain JC: A mechanical device for duplicating a mirror image of a cast or moulage in three dimensions, J Prosthet Dent 5:129-132, 1955.
Toremalm NG: A disposable obturator for maxillary defects, J Prosthet Dent 29:94-96, 1973.
Weintraub GS, Yalisove IL: Prosthodontic therapy for cleidocranial dysostosis: report of case, J Am Dent Assoc 96:301-305, 1978.
Wright SM, Pullen-Warner EA, LeTissier DR: Design for maximal retention of obturator prosthesis for hemimaxillectomy patients, J Prosthet Dent 47:88-91, 1982.
Young JM: The prosthodontist's role in total treatment of patients, J Prosthet Dent 27:399-412, 1972.

MISCELÁNEA

Abere DJ: Post-placement care of complete and removable partial dentures, Dent Clin North Am 23:143-151, 1979.

Materiał chroniony prawem autorskim

Block LS: Preparing and conditioning the patient for intermaxillary relations, J Prosthet Dent 2:599-603, 1952.
Block LS: Tensions and intermaxillary relations, J Prosthet Dent 4:204-207, 1954.
Boos RH: Occlusion from rest position, J Prosthet Dent 2:575-588, l952.
Boos RH: Basic anatomic factors of jaw position, J Prosthet Dent 4:200-203, 1954.
Boos RH: Maxillomandibular relations, occlusion, and the temporomandibular joint, Dent Clin North Am, 6:19-35, 1962.
Borgh O, Posselt U: Hinge axis registration: experiments on the articulator, J Prosthet Dent 8:35-40, 1958.
Boucher CO: Occlusion in prosthodontics, J Prosthet Dent 3:633-656, 1953.
Braly BV: Occlusal analysis and treatment planning for restorative dentistry, J Prosthet Dent 27:168-171, 1972.
Breeding LC et al: Accuracy of three interocclusal recording materials used to mount a working cast, J Prosthet Dent 71(3):265-270, 1994.
Cerveris AR: Vibracentric equilibration of centric occlusion, J Am Dent Assoc 63:476-483, 1961.
Christensen PB: Accurate casts and positional relation records, J Prosthet Dent 8:475-482, 1958.
Clayton JA, Kotowicz WE, Zahler JM: Pantographic tracings of mandibular movements and occlusion, J Prosthet Dent 25:389-396, 1971.
Cohn LA: Factors of dental occlusion pertinent to the restorative and prosthetic problem, J Prosthet Dent 9:256-257, 1959.
Collett HA: Balancing the occlusion of partial dentures, J Am Dent Assoc 42:162-168, 1951.
Colman AJ: Occlusal requirements for removable partial dentures, J Prosthet Dent 17:155-162, 1967.
D'Amico A: Functional occlusion of the natural teeth of man, J Prosthet Dent 11:899-915, 1961.
Draper DH: Forward trends in occlusion, J Prosthet Dent 13:724-731, 1963.
Emmert JH: A method for registering occlusion in semiedentulous mouths, J Prosthet Dent 8:94-99, 1958.
Farmer JB, Connelly ME: Treatment of open occlusions with onlay and overlay removable partial dentures, J Prosthet Dent 51:300-303, 1984.
Fedi PF: Cardinal differences in occlusion of natural teeth and that of artificial teeth, J Am Dent Assoc 62:482-485, 1926.
Fountain HW: Seating the condyles for centric relation records, J Prosthet Dent 11:1050-1058, 1961.
Freilich MA, Altieri JW, Wahle JJ: Principles of selecting interocclusal records for articulation of dentate and partially dentate casts, J Prosthet Dent 68:361-367, 1992.
Gilson TD: Theory of centric correction in natural teeth, J Prosthet Dent 8:468-474, 1958.
Granger ER: The articulator and the patient, Dent Clin North Am 4:527-539, 1960.
Hansen CA et al: Simplified procedure for making gold occlusal surfaces on denture teeth, J Prosthet Dent 71(4):413-416, 1994.
Hausman M: Interceptive and pivotal occlusal contacts, J Am Dent Assoc 66:165-171, 1963.
Henderson D: Occlusion in removable partial prosthodontics, J Prosthet Dent 27:151-159, 1971.
Hindels GW: Occlusion in removable partial denture prosthesis, Dent Clin North Am 6:137-146, 1962.
Hughes GA, Regli CP: What is centric relation? J Prosthet Dent 11:16-22, 1961.
Ivanhoe JR, Vaught RD: Occlusion in the combination fixed removable prosthodontic patient, Dent Clin North Am 31:305-322, 1987.
Jankelson B: Considerations of occlusion on fixed partial dentures, Dent Clin North Am 3:187-203, 1959.
Jeffreys FE, Platner RL: Occlusion in removable partial dentures, J Prosthet Dent 10:912-920, 1960.
Kapur KK et al: A randomized clinical trial of two basic removable partial denture designs. Part I: Comparisons of five-year success rates and periodontal health, J Prosthet Dent 72(3):268-282, 1994.
Lang BR: Complete denture occlusion, Dent Clin North Am 40(1):85-101, 1996.
Lauritzen AG, Bodner GH: Variations in location of arbitrary and true hinge axis points, J Prosthet Dent 11:224-229, 1961.
Lay LS et al: Making the framework try-in, altered cast impression and occlusal registration in one appointment, J Prosthet Dent 75(4):446-448, Apr 1996.
Lindblom G: Balanced occlusion with partial reconstructions, Int Dent J 1:84-98, 1951.
Lindblom G: The value of bite analysis, J Am Dent Assoc 48:657-664, 1954.
Long JH Jr: Location of the terminal hinge axis by intraoral means, J Prosthet Dent 23:11-24, 1970.
Lucia VO: Centric relation theory and practice, J Prosthet Dent 10:849-956, 1960.
Lucia VO: The gnathological concept of articulation, Dent Clin North Am, 6:183-197, 1962.
Lundquist DO, Fiebiger GE: Registration for relating the mandibular cast to the maxillary cast based on Kennedy's classification system, J Prosthet Dent 35:371-375, 1976.
Mann AW, Pankey LD: The PM philosophy of occlusal rehabilitation, Dent Clin North Am 7:621-636, 1963.
McCollum BB: The mandibular hinge axis and a method of locating it, J Prosthet Dent 10:428-435, 1960.
McCracken WL: Functional occlusion in removable partial denture construction, J Prosthet Dent 8:955-963, 1958.
McCracken WL: Occlusion in partial denture prosthesis, Dent Clin North Am 6:109-119, 1962.
Mehta JD, Joglekar AP: Vertical jaw relations as a factor in partial dentures, J Prosthet Dent 21:618-625, 1969.
Meyer FS: The generated path technique in reconstruction dentistry: I and II, J Prosthet Dent 9:354-366, 432-440, 1959.
Millstein PL, Kronman JH, Clark RE: Determination of the accuracy of wax interocclusal registrations, J Prosthet Dent 25:189-196, 1971.
Moore AW: Ideal versus adequate dental occlusion, J Am Dent Assoc 55:51-56, 1957.
Moulton GH: The importance of centric occlusion in diagnosis and treatment planning, J Prosthet Dent 10:921-926, 1960.
Nayyar A, Bill JA Jr, Twiggs SW: Comparison of interocclusal recording materials for mounting a working cast, J Dent Res (IADR abstract 1216) 60:entire issue, 1981.
Nuttall EB: Establishing posterior functional occlusion for fixed partial dentures, J Am Dent Assoc 66:341-348, 1963.

Materiał chroniony prawem autorskim

LaVere AM, Krol AJ: Selection of a major connector for the extension base removable partial denture, J Prosthet Dent 30:102-105, 1973.

Lindquist TJ et al: Effectiveness of computer-aided partial denture design, J Prosthodont 6(2):122-127, 1997.

Lorencki SF: Planning precision attachment restorations, J Prosthet Dent 21:506-508, 1969.

Luk K et al: Unilateral rotational path removable partial dentures for tilted mandibular molars, J Prosthet Dent 78(1):102-105, 1997.

Marxkors R: Mastering the removable partial denture. Part I: basic reflections about construction, J Dent Technol 14(1):34-39, 1997.

Marxkors R: Mastering the removable partial denture. Part II: connection of partial dentures to the abutment teeth, J Dent Technol 14(2):24-30, 1997.

Maxfield JB, Nicholls JE, Smith DE: The measurement of forces transmitted to abutment teeth of removable partial dentures, J Prosthet Dent 41:134-142, 1979.

McCartney JW: Lingual plating for reciprocation, J Prosthet Dent 42:624-625, 1979.

McCracken WL: Contemporary partial denture designs, J Prosthet Dent 8:71-84, 1958.

McCracken WL: Survey of partial denture designs by commercial dental laboratories, J Prosthet Dent 12:1089-1110, 1962.

McHenry KR, Johansson DE, Christensson LA: The effect of removable partial denture framework design on gingival inflammation: a clinical model, J Prosthet Dent 68:799-803, 1992.

Meeuwissen R, Keltjens HM, Battistugzi PG: Cingulum bar as a major connector for mandibular removable partial dentures, J Prosthet Dent 66:221-223, 1991.

Monteith BD: Management of loading forces on mandibular distal-extension prostheses. I: Evaluation of concepts for design, J Prosthet Dent 52:673-681, 1984.

Monteith BD: Management of loading forces on mandibular distal-extension prostheses. II: Classification for matching modalities to clinical situations, J Prosthet Dent 52:832-836, 1984.

Myers RE et al: A photoelastic study of rests on solitary abutments for distal-extension removable partial dentures, J Prosthet Dent 56:702-707, 1986.

NaBadalung DP et al: Frictional resistance of removable partial dentures with retrofitted resin composite guide planes, Int J Prosthodont 10(2):116-122, 1997.

Naim RI: The problem of free-end denture bases, J Prosthet Dent 16:522-532, 1966.

Navas MTR, del Campo ML: A new free-end removable partial denture design, J Prosthet Dent 70:176-179, 1993.

Pardo-Mindan S, Ruiz-Villandiego JC: A flexible lingual clasp as an esthetic alternative: a clinical report, J Prosthet Dent 69:245-246, 1993.

Perry C: Philosophy of partial denture design, J Prosthet Dent 6:775-784, 1956.

Pipko DJ: Combinations in fixed-removable prostheses, J Prosthet Dent 26:481-490, 1971.

Potter RB, Appleby RC, Adams CD: Removable partial denture design: a review and a challenge, J Prosthet Dent 17:63-68, 1967.

Radford DR, Walter JD: A variation in minor connector design for partial denture, Int J Prosthet 6:50-53, 1993.

Russell MD, Tumer P: A three-part sectional design for an upper removable partial denture with an anterior modification, Br Dent J 162:24-26, 1987.

Rybeck SA Jr: Simplicity in a distal extension partial denture, J Prosthet Dent 4:87-92, 1954.

Schmidt AH: Planning and designing removable partial dentures, J Prosthet Dent 3:783-806, 1953.

Schuyler CH: The partial denture as a means of stabilizing abutment teeth, J Am Dent Assoc 28:1121-1125, 1941.

Schwartz RS, Murchison DG: Design variations of the rotational path removable partial denture, J Prosthet Dent 58:336-338, 1987.

Seals RR Jr, Schwartz IS: Successful integration of fixed and removable prosthodontics, J Prosthet Dent 53:763-766, 1985.

Shifman A: Use of an Adam's clasp for a cast unilateral removable partial denture, J Prosthet Dent 61:703-705, 1989.

Shohet H: Relative magnitudes of stress on abutment teeth with different retainers, J Prosthet Dent 21:267-282, 1969.

Steffel VL: Simplified clasp partial dentures designed for maximum function, J Am Dent Assoc 32:1093-1100, 1945.

Steffel VL: Fundamental principles involved in partial denture design, J Am Dent Assoc 42:534-544, 1951.

Sykora O, Calikkocaoglu S: Maxillary removable partial denture designs by commercial dental laboratories, J Prosthet Dent 22:633-640, 1970.

Sykora O: Removable partial denture design by Canadian dental laboratories: a retrospective study, J Can Dent Assoc 61(7):615-621, 1995.

Tautin FS: Abutment stabilization using a nonresilient gingival bar connector, J Am Dent Assoc 99:988-998, 1979.

Thompson WD, Kratochvil FJ, Caputo AA: Evaluation of photoelastic stress patterns produced by various designs of bilateral distal-extension removable partial dentures, J Prosthet Dent 38:261-273, 1977.

Tsao DH: Designing occlusal rests using mathematical principles, J Prosthet Dent 23:154-163, 1970.

Unger JW, Badr SE: Esthetic placement of bar-clasp direct retainers, J Prosthet Dent 56:381-382, 1986.

Vallittu PK: Comparison of the in vitro fatigue resistance of an acrylic resin removable partial denture reinforced with continuous fibers or metal wires. J Prosthodont 5(2):115-121, 1996.

Vofa M, Kotowicz WE: Plaque retention with lingual bar and lingual plate major connectors, J Dent Res (AADR abstract 609) 59:entire issue, 1980.

Wagner AC, Traweek FC: Comparison of major connectors for removable partial dentures, J Prosthet Dent 47:242-245, 1982.

Waller NI: The root rest and the removable partial denture, J Prosthet Dent 33:16-23, 1975.

Walter JD: Alternative major connectors for mandibular partial dentures, Restorative Dent 2(4):80, 82-84, 1986.

Warren AB, Caputo AA: Load transfer to alveolar bone as influenced by abutment design for tooth supported dentures, J Prosthet Dent 33:137-148, 1975.

Weinberg LA: Lateral force in relation to the denture base and clasp design, J Prosthet Dent 6:785-800, 1956.

Williams RJ et al: Use of a cast flexible plate as a hinge substitute in a hinge-lock design removable partial denture, J Prosthet Dent 80(8):220-223, 1998.

Materiał chroniony prawem autorskim

Zach GA: Advantages of mesial rests for removable partial dentures, J Prosthet Dent 33:32-35, 1975.
Zoller GN et al: Technique to improve surveying in confined areas, J Prosthet Dent 73(2):223-224, 1995.

CONSIDERACIONES PERIODONTALES

Amsterdam M, Fox L: Provisional splinting: principles and technics, Dent Clin North Am 3:73-99, 1959.
App GR: Periodontal treatment for the removable partial prosthesis patient. Another half century, Dent Clin North Am 17:601-610, 1973.
Applegate OC: The interdependence of periodontics and removable partial denture prosthesis, J Prosthet Dent 8:269-281, 1958.
Aydinlik E, Dayangac B, Celik E: Effect of splintings on abutment tooth movement, J Prosthet Dent 49:477-480, 1983.
Bates JF, Addy M: Partial dentures and plaque accumulation, J Dent 6:285-293, 1978.
Bazirgan MK, Bates JF: Effect of clasp design on gingival health, J Oral Rehabil 14:271-281, 1987.
Becker CM, Kaldahl WB: Using removable partial dentures to stabilize teeth with secondary occlusal traumatism, J Prosthet Dent 47:587-594, 1982.
Berg TE, Caputo AA: Maxillary distal extension removable partial denture abutments with reduced periodontal support, J Prosthet Dent 70:245-250, 1993.
Bergman B: Periodontal reactions related to removable partial dentures: a literature review, J Prosthet Dent 58:454-458, 1987.
Bergman B, Ericson G: Cross-sectional study of the periodontal status of removable partial denture patients, J Prosthet Dent 61:208-211, 1989.
Brill N et al: Ecologic changes in the oral cavity caused by removable partial dentures, J Prosthet Dent 38:138-148, 1977.
Clarke NG: Treatment planning for fixed and removable partial dentures: a periodontal view, J Prosthet Dent 36:44-50, 1976.
Dello Russo NM: Gingival autografts as an adjunct to removable partial dentures, J Am Dent Assoc 104:179-181, 1982.
Erperstein H: The role of the prosthodontist in the treatment of periodontal disease, Int Dent J 36(1):18-29, 1986.
Fisher RL, McDowell GC: Removable partial denture design and potential stress to the periodontium, Int J Periodont Res Dent 4:34-47, 1984.
Garfield RE: A prosthetic solution to the periodontally compromised/furcation involved abutment tooth: I, Quintessence Int 15:805-813, 1984.
Gilson CM: Periodontal considerations, Dent Clin North Am 24:31-44, 1980.
Gomes BC et al: A clinical study of the periodontal status of abutment teeth supporting swinglock removable partial dentures: a pilot study, J Prosthet Dent 46:7-13, 1981.
Gomes BC, Renner RP, Bauer PN: Periodontal considerations in removable partial dentures, J Am Dent Assoc 101:496-498, 1980.
Hall WB: Periodontal preparation of the mouth for restoration, Dent Clin North Am 24:195-213, 1980.
Hirschfeld Z et al: New sustained release dosage form of chlorhexidine for dental use: use for plaque control in partial denture wearers, J Oral Rehabil 11:477-482, 1984.
Isidor F, Budtz-Jorgensen E: Periodontal conditions following treatment with cantilever bridges or removable partial dentures in geriatric patients: a 2-year study, Gerodontics 3(3):117-121, 1987.
Ivancie GP: Interrelationship between restorative dentistry and periodontics, J Prosthet Dent 8:819-830, 1958.
Jacobson TE: Periodontal considerations in removable partial denture design, Compendium 8:530-534, 536-539, 1987.
Jordan LG: Treatment of advanced periodontal disease by prosthodontic procedures, J Prosthet Dent 10:908-911, 1960.
Kimball HD: The role of periodontia in prosthetic dentistry, J Prosthet Dent 1:286-294, 1951.
Krogh-Poulsen W: Partial denture design in relation to occlusal trauma in periodontal breakdown, Int Dent J 4:847-867, 1954; also Acad Rev 3:18-23, 1955.
McKenzie JS: Mutual problems of the periodontist and prosthodontist, J Prosthet Dent 5:37-42, 1955.
Morris ML: Artificial crown contours and gingival health, J Prosthet Dent 12:1146-1155, 1962.
Nevin RB: Periodontal aspects of partial denture prosthesis, J Prosthet Dent 5:215-219, 1955.
Orban BS: Biologic principles in correction of occlusal disharmonies, J Prosthet Dent 6:637-641, 1956.
Overby GE: Esthetic splinting of mobile periodontally involved teeth by vertical pinning, J Prosthet Dent 11:112-118, 1961.
Perel ML: Periodontal consideration of crown contours, J Prosthet Dent 26:627-630, 1971.
Picton DCA, Wills DJ: Viscoelastic properties of the periodontal ligament and mucous membrane, J Prosthet Dent 40:263-272, 1978.
Rissin L et al: Effect of age and removable partial dentures on gingivitis and periodontal disease, J Prosthet Dent 42:217-223, 1979.
Rudd KD, O'Leary TJ: Stabilizing periodontally weakened teeth by using guide plane removable partial dentures: a preliminary report, J Prosthet Dent 16:721-727, 1966.
Schuyler CH: The partial denture and a means of stabilizing abutment teeth, J Am Dent Assoc 28:1121-1125, 1941.
Schwalm CA, Smith DE, Erickson JD: A clinical study of patients 1 to 2 years after placement of removable partial dentures, J Prosthet Dent 38:380-391, 1977.
Seibert JS, Cohen DW: Periodontal considerations in preparation for fixed and removable prosthodontics, Dent Clin North Am 31:529-555, 1987.
Spiekermann H: Prosthetic and periodontal considerations of free-end removable partial dentures, Int J Periodont Restor Dent 6:148-163, 1986.
Sternlicht HC: Prosthetic treatment planning for the periodontal patient, Dent Abstr 2:81-82, 1957.
Stipho HDK, Murphy WM, Adams D: Effect of oral prostheses on plaque accumulation, Br Dent J 145:47-50, 1978.
Talkov L: Survey for complete periodontal prosthesis, J Prosthet Dent 11:124-131, 1961.
Tebrock OC et al: The effect of various clasping systems on the mobility of abutment teeth for distal-extension removable partial dentures, J Prosthet Dent 41:511-516, 1979.

Materiał chroniony prawem autorskim

Thayer HH, Kratochvil FJ: Periodontal considerations with removable partial dentures, Dent Clin North Am 24:195-213, 1980.
Thomas BOA, Gallager JW: Practical management of occlusal dysfunctions in periodontal therapy, J Am Dent Assoc 46:18-31, 1953.
Trapozzano VR, Winter CR: Periodontal aspects of partial denture design, J Prosthet Dent 2:101-107, 1952.
Waerhaug J: Justification for splinting in periodontal therapy, J Prosthet Dent 22:201-208, 1969.
Ward HL, Weinberg LA: An evaluation of periodontal splinting, J Am Dent Assoc 63:48-54, 1961.

FISIOLOGÍA: MOVIMIENTOS MANDIBULARES

Brekke CA: Jaw function I: Hinge rotation, J Prosthet Dent 9:600-606, 1959; II: Hinge axis, hinge axes, 9:936-940, 1959; III: Condylar placement and condylar retrusion. 10:78-85, 1960.
Brotman DN: Contemporary concepts of articulation, J Prosthet Dent 10:221-230, 1960.
Budtz-Jorgensen E: Restoration of the occlusal face height by removable partial dentures in elderly patients, Gerodontics 2(2):67-71, 1986.
Emig GE: The physiology of the muscles of mastication, J Prosthet Dent 1:700-707, 1951.
Fountain HW: The temporomandibular joints: a fulcrum, J Prosthet Dent 25:78-84, 1971.
Gibbs CH et al: Functional movements of the mandible, J Prosthet Dent 26:604-620, 1971.
Jankelson B: Physiology of human dental occlusion, J Am Dent Assoc 50:664-680, 1955.
Jemt T, Hedegard B, Wickberg K: Chewing patterns before and after treatment with complete maxillary and bilateral distal-extension mandibular removable partial dentures, J Prosthet Dent 50:566-569, 1983.
Kurth LE: Mandibular movement and articulator occlusion, J Am Dent Assoc 39:37-46, 1949.
Kurth LE: Centric relation and mandibular movement, J Am Dent Assoc 50:309-315, 1955.
McMillen LB: Border movements of the human mandible, J Prosthet Dent 27:524-532, 1972.
Messerman T: A concept of jaw function with a related clinical application, J Prosthet Dent 13:130-140, 1963.
Naylor JG: Role of the external pterygoid muscles in temporomandibular articulation, J Prosthet Dent 10:1037-1042, 1960.
Plotnick IJ, Beresin VE, Simkins AB: The effects of variations in the opposing dentition on changes in the partially edentulous mandible. I: Bone changes observed in serial radiographs, J Prosthet Dent 33:278-286, 1975.
Plotnick IJ, Beresin VE, Simkins AB: The effects of variations in the opposing dentition on changes in the partially edentulous mandible. III: Tooth mobility and chewing efficiency with various maxillary dentitions, J Prosthet Dent 33:529-534, 1975.
Posselt U: Studies in the mobility of the human mandible, Acta Odontol Scand 10:19-160, 1952.
Posselt U: Movement areas of the mandible, J Prosthet Dent 7:375-385, 1957.
Posselt U: Terminal hinge movement of the mandible, J Prosthet Dent 7:787-797, 1957.
Saizar P: Centric relation and condylar movement, J Prosthet Dent 26:581-591, 1971.
Schweitzer JM: Masticatory function in man, J Prosthet Dent 11:625-647, 1961.
Shanahan TEJ: Dental physiology for dentures: the direct application of the masticatory cycle to denture occlusion, J Prosthet Dent 2:3, 1952.
Shore NA: Educational program for patients with temporomandibular joint dysfunction (ligaments), J Prosthet Dent 23:691-695, 1970.
Sicher H: Positions and movements of the mandible, J Am Dent Assoc 48:620-625, 1954.
Skinner CN: Physiology of the occlusal coordination of natural teeth, complete dentures, and partial dentures, J Prosthet Dent 17:559-565, 1967.
Sostenbo HR: CE Luce's recordings of mandibular movement, J Prosthet Dent 11:1068-1073, 1961.
Tallgren A, Mizutani H, Tryda G: A two-year kinesiograph, study of mandibular movement patterns in denture wearers, J Prosthet Dent 62:594-600, 1989.
Ulrich J: The human temporomandibular joint: kinematics and actions of the masticatory muscles, J Prosthet Dent 9:399-406, 1959.
Vaughan HC: The external pterygoid mechanism, J Prosthet Dent 5:80-92, 1955.

REAJUSTE Y REBASADO

Blatterfein L: Rebasing procedures for removable partial dentures, J Prosthet Dent 8:441-467, 1958.
Breeding LC, Dixon DL, Lund TS: Dimensional changes of processed denture bases after relining with three resins, J Prosthet Dent 66:650-656, 1991.
Bolouri A et al: A procedure for relining a complete or removable partial denture without the use of wax, J Prosthet Dent 79(5):604-606, May 1998.
Grady RD: Objective criteria for relining distal-extension removable partial dentures: a preliminary report, J Prosthet Dent 49:178-181, 1983.
McGivney GP: A reline technique for extension base removable partial dentures. In Lefkowitz W, ed: Proceedings of the Second International Prosthodontic Congress, St Louis, 1979, Mosby.
Steffel VL: Relining removable partial dentures for fit and function, J Prosthet Dent 4:496-509, 1954.
Turck MD, Richards MW: Microwave processing for denture relines, repairs, and rebases, J Prosthet Dent 69:340-343, 1993.
Wilson JH: Partial dentures: relining the saddle supported by the mucosa and alveolar bone, J Prosthet Dent 3:807-813, 1953.
Yasuda N et al: New adhesive resin to metal in removable prosthodontics field, J Dent Res (IADR abstract 213) 59:entire issue, 1980.

DISEÑOS DE ROMPEFUERZAS

Bartlett AA: Duplication of precision attachment partial dentures, J Prosthet Dent 16:1111-1115, 1966.

Materiał chroniony prawem autorskim

Bickley RW: Combined splint-stress breaker removable partial denture, J Prosthet Dent 21:509-512, 1969.
Cecconi BT, Kaiser C, Rahe A: Stress-breakers and the removable partial denture, J Prosthet Dent 34:145-151, 1975.
Hansen CA, Singer MT: The segmented framework removable partial denture, J Prosthet Dent 47:765-768, 1987.
Hirschtritt E: Removable partial dentures with stress-broken extension bases, J Prosthet Dent 7:318-324, 1957.
James AC: Stress-breakers which automatically return the saddle to rest position following displacement: mandibular distal extension partial dentures, J Prosthet Dent 4:73-81, 1954.
Kabcenell JL: Stress-breaking for partial dentures, J Am Dent Assoc 63:593-602, 1961.
Kane BE: Buoyant stress equalizer, J Prosthet Dent 14:698-704, 1964.
Kane BE: Improved buoyant stress equalizer, J Prosthet Dent 17:365-371, 1967.
Levin B: Stress-breakers: a practical approach, Dent Clin North Am 23:77-86, 1979.
Levitch HC: Physiologic stress-equalizer J Prosthet Dent 3:232-238, 1953.
MacGregor AR: Stress-breaking in partial dentures, Aust Prosthodont Soc Bull 16:65-70, 1986.
Marris FN: The precision dowel rest attachment, J Prosthet Dent 5:43-48, 1955.
Neill DJ: The problem of the lower free-end removable partial denture, J Prosthet Dent 8:623-634, 1958.
Plotnik IJ: Stress regulator for complete and partial dentures, J Prosthet Dent 17:166-171, 1967.
Reitz PV, Caputo AA: A photoelastic study of stress distribution by a mandibular split major connector, J Prosthet Dent 54:220-225, 1985.
Reitz PV, Sanders JL, Caputo AA: A photoelastic study of a split palatal major connector, J Prosthet Dent 51:19-23, 1984.
Simpson DH: Considerations for abutments, J Prosthet Dent 5:375-384, 1955.
Terrell WH: Split bar technique applicable to both precision attachment and clasp cases, J South Calif Dent Assoc 9:10-14, 1942.
Zinner ID: A modification of the Thompson Dowel rest for distal-extension removable partial dentures, J Prosthet Dent 61:374-378, 1989.

PARALELIZADOR

Applegate OC: Use of paralleling surveyor in modern partial denture construction, J Am Dent Assoc 27:1317-1407, 1940.
Atkinson HF: Partial denture problems: surveyors and surveying, Aust J Dent 59:28-31, 1955.
Bezzon OL et al: Surveying removable partial dentures: the importance of guiding planes and path of insertion for stability, J Prosthet Dent 78(4):412-418, 1997.
Chestner SC: A methodical approach to the analysis of study cases, J Prosthet Dent 4:622-624, 1954.
Hanson JC: Surveying, J Am Dent Assoc 91:826-828, 1975.
Katulski EM, Appleyard WN: Biological concepts of the use of the mechanical cast surveyor, J Prosthet Dent 7:627-634, 1959.
Knapp JC, Shotwell JL, Kotowicz WE: Technique for recording dental cast-surveyor relations, J Prosthet Dent 41:352-354, 1979.
McCarthy MF: An intraoral surveyor, J Prosthet Dent 61:462-464, 1989.
Solle W: An improved dental surveyor, J Am Dent Assoc 60:727-731, 1960.
Wagner AC, Forque EC: A study of four methods of recording the path of insertion of removable partial dentures, J Prosthet Dent 35:267-272, 1976.
Yilmaz C: Optical surveying of casts for removable partial dentures, J Prosthet Dent 34:292-296, 1975.
Zoller GN et al: Technique to improve surveying in confined areas, J Prosthet Dent 73(2):223-224, Feb 1995.

PERMISOS DE TRABAJO

Brown ET: The dentist, the laboratory technician, and the prescription law, J Prosthet Dent 15:1132-1138, 1965.
Dutton DA: Standard abbreviations (and definitions) for use in dental laboratory work authorizations, J Prosthet Dent 27:94-95, 1972.
Gehl DH: Investment in the future, J Prosthet Dent 18:190-201, 1968.
Henderson D: Writing work authorizations for removable partial dentures, J Prosthet Dent 16:696-707, 1966.
Henderson D, Frazier Q: Communicating with dental laboratory technicians, Dent Clin North Am 14:603-615, 1970.
Leeper SH: Dentist and laboratory: a love-hate relationship, Dent Clin North Am 23:87-99, 1979.
Quinn L: Status of the dental laboratory work authorization, J Am Dent Assoc 79:1189-1190, 1969.
Travaglini EA, Jannetto LB: A work authorization format for removable partial dentures, J Am Dent Assoc 6:429-431, 1978.

Materiał chroniony prawem autorskim

ÍNDICE ALFABÉTICO

A
Acabado, 333, 334f, 363-364
Ajustes, descripción, 363
– interferencias oclusales estructura, 364
– oclusión, 244-245, 364, 364-369
– prótesis parciales removibles temporales, 394
– restablecimiento oclusión, 378, 380-381
– superficies soporte bases protésicas, 364
Alambre forjado, gancho, 101, 370, 383
– – retenedores directos, 140f, 225-226f, 226-227f
– – soldadura estructura, 322f, 327-328f
Aleaciones cromo-cobalto, barra partida, 158
– – brazo gancho, 87
– – descripción, 223, 223t
– – lecho lingual, 76f
– – temperatura fusión, 330
– especificaciones, 225t
– oro, descripción, 223t, 224
– – revestimiento colado, 330
– – – funda oro, 330
– Stellite, 224t
– titanio, 223t, 224-225, 228t
Aleta, 219, 369
Alisado radicular, 243
Alivios modelo trabajo, 181-183, 184t
Altura contorno, ángulo convergencia cervical, 83-86
– – definición, 8, 81, 83
– – ilustración, 215f
– – socavado, 179f
– suelo boca, 196
– tejidos gingivales, 343
Anclajes con clips internos, 158-159, 160f
– internos, contraindicaciones, 108-109
– – ejemplos, 114f
– – lechos apoyos internos, 171
– – prótesis parciales retenidas, 12
Anclajes internos, tipo sin cerrojo, 109
– – ventajas/desventajas, 108
– precisión, 9
– semiprecisión, 9
Ángulo convergencia cervical, definición, 8
– – – descripción, 83-86
Aparato, 8
Apoyo, definición, 9
– lingual, definición, 9
– – localización, 75, 263
– – preparaciones diente, 75
– – tipos, 74f, 74-75
– mesial, ganchos, 94
– – prótesis parcial extensión distal, 32f
Apoyos caninos, 121
– dentaduras parciales dentosoportadas, 149
– – – mucosoportadas, 149
– incisales, 9, 76-78
– intracoronales, 33, 71-72
– localización final, 176
– modelos estudio, 176, 177f
– oclusales, ángulo, 69, 69f
– – auxiliares, 91f, 121
– – base prótesis extensión distal, 33
– – con placa lingual, 53
– – diente pilar, 124
– – en extensión, 70
– – extensiones caninas, 121, 123
– – forma, 68-70, 69f
– – gancho tronera, 104-105
– – interproximales, 70-71, 71f
– – preparación, 256, 257f
– – prevención movimientos, 33
– – uso dentadura parcial removible maxilar dentosoportada, 72f
– preparaciones dientes anteriores, 74-75
– propósito, 67
– retención lingual, 107-108
– retenedores indirectos, 120
Apoyos soporte, 72-74
– superficies esmalte, 72
– susceptibilidad caries, 72
Arcada dental, inexactitudes modelos, 279
– mandibular clase II, 21-22f
– – – III, 21-22f
– – clasificación Kennedy clase II, 21-22f
– – – – – III, 21-22f, 305f
– – – – – IV, 305f
– – impresión, 294f
– maxilar clase I, 21-22f
– – – III, 21-22f, 216f
– – clasificación Kennedy clase I, 21-22f
– – – – – II, 239f
– – – – – III, 21-22f, 216f
– – – – – IV, 21-22f
Arcadas parcialmente edéntulas, 51f
– – – clasificación, 19-23
– – – – Kennedy, descripción, 20-22, 20-22f
– – – – – reglas Applegate, 22c, 22-23
– – – configuraciones, 23f
– – – descripción, 19
– – – impresiones, descripción, 275
– – – – hidrocoloides, 275-279
– – – maxilectomía, 411, 412f
– – – topografía, 288-289
Arco dental, evaluación modelo estudio, 196-197
– facial, colocación articulador, 201, 202, 202f
– – cresta residual, 201
– – eje arbitrario, 200
– – función, 199
– – ilustración, 199f
– – piezas articulares, 201
– – puntero infraorbitario, 201
– – transferencia modelo maxilar, 200
Área contacto dentadura, 9
– – oclusal, 5-6
Áreas gingivales, pulido, 353

Los números de página seguidos de la letra *c* indican cuadros; de *f*, figuras, y de *t*, tablas.

Materiał chroniony prawem autorskim

Áreas, índice, 208, 209f
– interproximales, pulido, 353
– retentivas, modelo estudio, 174-175
– – trayectoria inserción, 172-173
Articulador, montaje modelo mandibular, 205
– posición arco facial, 201, 202f
– semiajustable, 307
– uso montaje modelos estudio, 198-199
Asentamiento, 9
Atrofia por inactividad, 127

B
Banda palatina anteroposterior, 47f, 47-48f, 48, 52, 63
– – barra palatina, 52
– – definición, 9
– – simple, 47-48, 47-48f, 63
Barra cingular, barra lingual, 39-40f, 43, 45f, 61-62
– – características, 39-40f, 43, 45f, 61-62
– – función retención indirecta, 123, 156
– definición, 9
– I, 101f, 327f
– lingual, barra cingular, 39f, 39-40f, 43, 45f, 61-62, 325f
– – bordes, 37, 38f, 39-40
– – características, 60-61
– – definición, 9
– – forma media pera, 39, 40f, 153
– – mediciones suelo boca, 40, 41f
– palatina anteroposterior, 47f, 53
– – banda palatina, 52
– – definición, 9
– – rigidez, 153
– – simple, 47f, 52-53
– partida, 158f, 159-160f
– sublingual, 39f, 43, 61
– vestibular, 43-46, 62
Base dentadura, definición, 9
– registro, construcción, 334-336
– – contacto tejidos, 335
– – relación céntrica, 309
– – resina acrílica, 334-336f, 335-336f
– – – – pulverizada, 334-336f, 335-336f
– – técnica, 309, 334-336
– resina acrílica, actividad bacteriostática, 132
– – – bases metálicas, 133, 323
– – – descripción, 130
– – – indicaciones arcada maxilar, 132-133
– – – pulverizada, 334-336f, 335-336f
– – – rebasado, 376
Bases metálicas, anclaje dientes artificiales, 131f, 133, 133f, 134f, 324
– – base resina acrílica, 133, 323
– – conductividad, 132
– – construcción, 334
– – desventajas, 324-325
– – encerado, 322-328
– – exactitud, 132
Bases metálicas, persistencia forma, 132
– – peso, 132-133
– – respuesta tejidos, 132
– – ventajas, 132-133, 322-323
– – volumen, 132-133
– protésicas adyacentes dientes pilares, 149
– – anclaje dientes artificiales, 133-136
– – – – porcelana, 134-136
– – – – resina tubo, 134-136, 135f
– – cobertura (rebasados), 129, 136-140
– – con extensión distal, diente pilar, 128, 207
– – – – – funciones, 128-129
– – – – – reajuste, 377-378
– – – – – soporte, pérdida, 137-138
– – contornos, 133
– – dentosoportadas, 127-128
– – – descripción, 287
– – – funciones, 127-128
– – – reajuste, 375-377
– – – resina acrílica, 376
– – funciones, 127-130
– – metálicas, conductividad térmica, 131f, 132, 133f
– – – permanencia forma, 132
– – – peso, 132-133
– – – respuesta tejidos, 132
– – – volumen, 132-133
– – métodos anclaje, 130-131
Bebederos (jitos), 328-330f, 330-331f
Biomecánica, 25-34
Bloqueo arbitrario, 184t
– modelado, 183-184t
– paralelo, 183t
– zonas retentivas, 180-181, 183f
Boca, suelo, altura, 196
– – descripción, 40, 41f
Borde, 53f, 53-55f
– oclusión, uso registro relación céntrica, 309
Brazo circunferencial, 89, 102f, 107
– en barra, indicaciones, 96
– – T, 99
– – Y, 99
– gancho, ajustes, 370-371
– – colado, 88-89, 96, 98-99
– – – estabilización recíproca, 88-89
– – coronas revestidas (Veneer), 262, 262f
– – cromo-cobalto, 87, 88t
– – diámetro, 87
– – lingual recíproco, 154
– – longitud, 86-87
– – material, 87
– – oro, 88t
– – rotura, 383-385, 384f
– – sección, 87
– recíproco, función retención indirecta, 92
– – funciones, 92, 259
– – gancho, diseño, 260
– retención, pulido, 333
– retentivo, acción flexión, 91f
Brazo retentivo, alambre forjado, 101, 370, 383
– – colocación, 88
– – consideraciones estéticas, 176
– – en barra, 89, 91f, 96, 96f, 98-99, 154
– – recíproco, descripción, 88-89
– – – rigidez, 154
– – tipos, 89

C
Cabezas clavo, 327-328
Caja, 327
Calentamiento, 331
Cantiléver, 27, 31f
Carga oclusal, 292
Caries, colocación apoyos, 72
– dientes pilares, 250
– evaluación, 211
– examen oral, 193, 195
– prótesis parciales retenidas, 12
Cera, creación registros interoclusales, 307, 308f
– – – relación céntrica, 204
– rodetes oclusales, 337
– temperatura bucal, 273
– usos diagnósticos, 217f
– – impresiones, 273
Cirugía periodontal, cirugía plástica, 248
– – colgajos, 246
– – descripción, 246
– – regeneración tisular guiada, 247, 247-248f
Clasificación Kennedy arcadas parcialmente edéntulas, clase I, 20f, 20-22f
– – – – – – II, 7f, 20f, 20-22f
– – – – – – III, 20f, 20-22f, 216f
– – – – – – IV, 20f, 20-22f, 303, 305f
– – – – – conector palatino anteroposterior, 48
– – – – – reglas Applegate aplicables, 22c, 22-23
Cobertura, bases protésicas, 129, 136-140
Coflas, 115f
Colado, acabado, 333
– definición, 10
– estructura, 331f, 332-333f
– factores, 328c
– gases atrapados, 329
– separación, 331f, 332-333f, 333f
– técnica, 331f, 332-333f
Colocación inicial ajustes, descripción, 363
– – – interferencias oclusales estructura, 364
– – – oclusión, 244-245, 364
– – – superficies bases protésicas, 364
– – control seguimiento, 370-371
– – descripción, 363-364
– – instrucciones paciente, 369-370
– prótesis parciales removibles temporales, 394-396

Materiał chroniony prawem autorskim

Componente parcial, 161f, 161-162f
Condensación ósea, 208
Conector en U, 47f, 52, 64, 153
– palatino mayor, descripción, 9
– – – localización, 37, 38f
Conectores mayores, alivio, 36-37, 195
– – apoyo, 46-47
– – banda palatina anteroposterior, 47-48f, 48, 63
– – – – simple, 47-48, 47-48f, 63
– – barra cingular, 39-40f, 43, 45f, 61-62
– – – lingual, barra cingular, 39f, 39-40f, 43, 45f, 61-62
– – – – bordes, 37, 38f, 39-40
– – – – características, 60-61
– – – – definición, 9
– – – – forma media pera, 39, 40f, 153
– – – – mediciones suelo boca, 40, 41f
– – – palatina anteroposterior, 47f, 53
– – – – rigidez, 153
– – – – simple, 47f, 52-53
– – – partida, 142f
– – – sublingual, 39f, 43, 61
– – – vestibular, 43-46, 62
– – bordes, 37
– – características, 39c
– – conector en U, 47f, 52, 64, 153
– – definición, 9
– – diseño, descripción, 152-153
– – – principios, 36-37
– – – transferencia modelo revestimiento, 53, 54f
– – distorsión, 386
– – función, 35
– – interferencia, 175-176
– – líneas acabado, 57
– – localización, 36-38
– – mandibulares, 38-46, 60-62, 214
– – márgenes, 37
– – maxilares, 46-53
– – placa lingual, barra vestibular, 39f, 42f, 43
– – – – características, 40-41, 42f, 61
– – – – contornos, 40-41, 42f
– – – – definición, 9
– – – – indicaciones, 41-42, 153
– – – – retenedores indirectos, 41
– – – palatina, 47f, 49-50, 49-50f, 63
– – principio palanca, 35
– – rigidez, 35, 153
– – rotura, 386
– – Swing-Lock, 44-46, 46f, 418
– menores, cabeza clavo, 56
– – definición, 53
– – descripción, 37
– – diseño, 56, 152-153
– – distorsión, 386
– – forma, 54-56
– – función, 53-54
– – grosor, 56
– – líneas acabado, 57
Conectores menores, localización, 54-56
– – modificaciones, 54-55, 154
– – rotura, 386
– – topes mucosos, 56-57f, 57-59f
– – tronera, 55f
Conjunto retentivo, definición, 8
Contactos trabajo, 302f, 303-305f
Contorno diente, altura, ángulo convergencia cervical, 83-86, 215f
– – – definición, 8, 81, 83
– – indicaciones barra vestibular, 45-46
– – modificación, 256, 257f, 369
– – retenedor extracoronal, 81-83
Control infección, 190c, 190-191
– seguimiento, 370-371
Convergencia cervical, ángulo, 83-86
Coronas, asientos apoyo oclusal, 73-74
– metal-cerámica, paralelización, 169-170, 170f
– provisionales, 266
– revestidas (Veneer), soporte brazos ganchos, 262, 262f
– uso preparaciones dientes pilares, 258-262f, 259-262f
Cresta edéntula, 9
– residual, bases registro, 309
– – beneficios prótesis parciales removibles temporales, 393
– – carga oclusal, 151, 152f
– – contorno, 288-289
– – cubierta, 289
– – definición, 9
– – examen, 195, 207, 211
– – forma anatómica, definición, 289-290, 290f
– – – – impresiones, 292
– – – funcional, 289-290, 290f
– – impresión, 289-291
– – prótesis parciales removibles, consideraciones diseño, 151
– – – – – indicaciones, 219-220
– – reabsorción, 297
– – soporte, 147, 151
Cubetas impresión, bordes, 279
– – descripción, 198
– – estándar, 279
– – maxilares, 276f, 280f, 283-284f
– – perforadas, 280f
– – resina acrílica, 279-285

D
Defectos maxilofaciales, clasificación, 398, 398f, 401f
– – tratamiento quirúrgico, 405-408
Deformidades dentofaciales, 235
– mandibulares, 235
Deglución, 6
Dentadura. *Ver también* Prótesis, definición
– completa, definición, 8
– – impresiones, 129-130
– interina, 8
Desinfección, 191
Diagnóstico/plan tratamiento, análisis oclusales, 213
– – examen oral, alivio dolor, 192
– – – – examen dientes, 193, 195-196
– – – – – radiográfico, 192f, 192-193
– – – – honorarios, 196
– – – – profilaxis oral, 192
– – – – restauraciones provisionales, 192
– – – – secuencia, 192-196
– – exploración oral, actividad cariogénica, 211
– – – – áreas índice, 208, 209f
– – – – cresta residual, 195, 211
– – – – densidad ósea, 207-208
– – – – evaluaciones fundamentos protésicos, 211
– – – – hábitos higiene oral, 211
– – – – introducción, 206-207
– – – – lámina dura alveolar, 208, 210
– – – – morfología radicular, 210, 210f
– – – – periodonto, 210-211
– – – – soporte dental, 207
– – – – validación enfermedad, 207
– – interrogatorio paciente, 190, 205-206
– – participación paciente, 197-198
– – periodontal, 242-243
– – prótesis parciales, 14-15
– – restauraciones fijas, 213
– – tratamiento ortodóncico, 213
Diente pilar, altura contorno, 8
– – áreas interferencia, 175-176
– – barra partida, 158, 159f
– – bases protésicas adyacentes, 149
– – beneficios prótesis parciales removibles temporales, 393
– – caries, 250
– – clasificación, 255-256
– – contornos, 256, 257f
– – – superficies axiales, 27
– – coronas, descripción, 258-262f, 259-262f
– – – metal-cerámica, 169
– – – provisionales, 266
– – definición, 8
– – efectos conectores menores, 53-54
– – – dentaduras parciales retenidas por ganchos, 12
– – – retenedores directos, 153
– – empleo dientes aislados, 263-265, 265f
– – estrés, 148, 149f
– – extensión distal, 128, 151, 207, 213
– – ferulización, 262-263
– – fuerzas, 27, 127
– – ganchos, 91
– – indicaciones barra labial continua, 44-46
– – – prótesis parciales fijas, 216
– – interpretación radiográfica, 207
– – modificaciones, 255-256
– – molar, 175

Materiał chroniony prawem autorskim

Diente pilar, pérdida, 387
– – planos guía, 8, 154-155
– – premolar, 175
– – preparación, contorneado patrones cera, 250
– – – coronas, 258-262f, 259-262f
– – – esmalte sano, 256
– – – incrustaciones, 256
– – – lechos apoyos, 250-251, 253
– – – restauraciones, 249-250, 256-258
– – – secuencia, 256, 257f
– – pronósticos reservados, 220, 221f
– – restauraciones, construcción retenedores prótesis existentes, 266-269, 268f
– – – coronas metal-cerámica, 169
– – – descripción, 249-250, 256-258
– – socavado, 8
– – soporte, 150-151
– – – bases protésicas, 159
– – – oclusal, 124
– – – – en extensión, 70
– resina tubo, 133-135, 135f
Dientes anteriores, apoyos, 74-75
– – artificiales, 340, 342
– – ausencia, 265-266
– – bases protésicas dentaduras parciales dentosoportadas, 127-128
– – consideraciones placa lingual, 43
– – ferulización, 263
– – indicaciones prótesis parciales fijas, 216
– – maxilares, 392f
– – porcelana, 340, 342
– – prótesis parciales removibles, 265-266
– – resina acrílica, 340, 342
– – tipos, 340, 342
– añadidos, 386-387
– artificiales, ajustes oclusión, 369
– – anclaje bases protésicas, 133-136
– – metálicos, 136
– – porcelana, 133-135, 340, 342, 351
– – posteriores, 303, 313-315, 339-340
– – resina acrílica, anclaje, 133-135
– – – – forma, 351
– – – – oclusión, 135, 380-381
– – – – unión química, 136
– – – – uso, 313-315
– – trayectoria inserción, 173
– evaluaciones movilidad, 242
– examen, 193, 195-196, 211
– fractura, 388f
– impactados, 233
– mandibulares, 392f
– maxilares, 398f
– metálicos, 136
– montaje superficie oclusal, 340
– movimiento, 246, 246f
– posteriores, arreglo, modelo/plantilla antagonistas, 339-340
– – contacto balanceado, 303
– – formas, 340
Dientes posteriores, sustitución, prótesis parciales removibles, 218
– pruebas vitalidad, 196
Diseño conectores mayores, descripción, 43, 44f, 152-153
– – – principios, 36-37
– – – transferencia modelo revestimiento, 53, 54f
– consideraciones biológicas, 25
– – mecánicas, 25
– gancho, criterios selección, 89, 150
– – principios, 89-92
– – – cerclaje, 89
– prótesis parciales con extensión distal, 27, 31f
– – – removibles, anclaje con clips internos, 158-159, 160f
– – – – barra partida soporte, 158
– – – – componentes, 150-156
– – – – – estabilización, 154
– – – – conectores mayores, 152-153
– – – – – menores, 152-153
– – – – cresta soporte, 151
– – – – descripción, 12, 25-26, 26c, 52f
– – – – dientes soporte, 150-151
– – – – mejora, extracciones dientes, 212
– – – – pasos implicados, 149-150
– – – – plano guía, 154-155, 155f
– – – – retenedores directos, 153
– – – – – indirectos, 156
– – – – soporte dientes pilares, 150-151
Dispositivos osteointegrados, 235-237, 236-238f
Distribución fuerzas, 251, 253

E
Ebullición, 345, 348f
Edentulismo. *Ver también* Pérdida dientes
– envejecimiento, 4
– indicaciones prótesis parciales fijas, 216
– parcial, clasificación, 19
– – envejecimiento, 4
– – opciones protésicas, 11
Eje horizontal, rotación, 32f
– longitudinal, rotación, 31
– rotación, descripción, 28-29
– vertical imaginario, rotación, 31-32
Electroerosión, 262
Emuflado prótesis parciales removibles, descripción, 344-346
Encerado base protésica, 342-343, 344f
– bases metálicas, 322-328
– especificaciones permiso trabajo, 360
– estructura prótesis parcial, 322-328
– prótesis parcial mandibular, 322f, 325-327f
Enfermedad periodontal, diagnóstico, 242-243
– – plan tratamiento, 242-243
– – tratamiento, 399-400
Envejecimiento, consideraciones extracción dientes impactados, 233
– pérdida dientes, 3-4
– proporción edéntulos, 4
Equilibradores estrés, 140, 142, 142f
Eritroplasia, 235
Esmalte, cresta, 73
– lechos apoyos, 253
Espacios extensión distal, 213
– modificación anterior, 216, 217f
– – cortos, 212
– – largos, 212-213
– – prótesis parciales fijas, 216
– modificados, arcadas maxilares clase III, 156f
Estabilidad cruzada, 35
– definición, 8
– pérdida, 6-7, 7t
Estética, bases protésicas, 127
– efectos pérdida dientes, 5
– empleo dientes aislados como pilares, 263-265, 265f
– extracción dientes, 212
– modelo estudio, 176
– trayectoria inserción, 173
Estrés oclusal, 301
Estructura, acabado, 333, 334f
– alambre forjado, 225-226f, 226-227f
– aleaciones cromo-cobalto, 223, 223t
– – especificaciones, 225t
– – oro, 223t, 224
– – Stellite, 224t
– – titanio, 223t, 224-225, 228t
– calentamiento, 331
– colado, 331f, 332-333f
– componentes estabilización, 154
– encerado, 322-328
– interferencias oclusales, 364
– modelo trabajo, 320f
– patrones plástico forma malla, 131
– pulido, 333
– soporte prótesis extensión distal, 291-292
Estructuras mandibulares, descripción, 7f, 36f
– – encerado, 322f, 325-327f
– maxilares, 8f, 36f
Examen oral, actividad cariogénica, 211
– – alivio dolor, 192
– – áreas índice, 208, 209f
– – cresta residual, 195, 211
– – densidad ósea, 207-208
– – evaluaciones fundamentos protésicos, 211
– – examen dientes, 193, 195-196
– – – radiográfico, 192f, 192-193
– – hábitos higiene oral, 211
– – honorarios, 196
– – introducción, 206-207
– – lámina dura alveolar, 209, 210
– – morfología radicular, 210, 210f

Materiał chroniony prawem autorskim

Examen oral periodonto, 210-211
– – profilaxis oral, 192
– – restauraciones provisionales, 192
– – secuencia, 192-196
– – soporte dental, 207
– – validación enfermedad, 207
– radiográfico, descripción, 192f, 192-193
Exostosis, 233-234, 234f
Exploración radiográfica, evaluaciones periodontales, 242
– – obtención datos, lámina dura alveolar, 208, 210
– – – – morfología radicular, 210, 210f
Extracción dientes, 212, 232, 232f
– – cambios posteriores tejidos, 218
– – indicaciones prótesis parciales removibles, 218

F
Férula, 245, 245f
– oclusal, 393
Ferulización dientes pilares, 262-263
– temporal, 245
Ficha diagnóstica, 193f
– tratamiento, 194f
Fonética, 369
Forma anatómica, 16f
– – prótesis parcial dentosoportada, 15
– borde anatómico, definición, 9
– – funcional, 9
– estática, 9
Frenillos, 234-235
Fresas, 73f
Fuerza, características, 26-27
– cavidad oral, 26
– dentadura parcial extensión distal, 26-27, 29f
– diente pilar, 27, 32f
– efectos palanca, 27, 30f
– horizontal, 27, 32-33
– oclusal, 53-54
– vertical, 27
Fulcro, 26, 28f, 94c

G
Galga retención, 179f
Gancho acción inversa, 106f, 106-107
– – posterior, 105f, 105-106
– acomodación movimiento funcional, 94-101
– anular, 102-103
– apoyo mesial, 94
– circunferencial acción posterior, 94f, 105f, 105-106
– – desventajas, 102
– – uso inadecuado, 102, 103f
– combinado, definición, 148
– – desventajas, 101
– – diseño, 100f
– – indicaciones, 99-101
– – ventajas, 100-101
Gancho, componentes, 82t, 89, 90f
– en anillo interproximal, 101f
– – barra. *Ver también* Retenedores en barra
– – – descripción, 94, 96
– – – ilustración, 95f
– – dos mitades, 106, 106f
– – horquilla, 101f, 106f, 106-107
– infracontorno, 99, 99f
– múltiple, 106, 106f
– retentivo, horquilla, 104f
– RPA, 94, 96
– RPI, 94, 96, 150
– sin acomodación de movimiento, 102-107
– tipos, 93-107
– tronera, 104f, 104-105, 104-105f
Gases atrapados, colado, 329
Geniogloso, 235

H
Hemangiomas, 235
Hidrocoloides, impresiones arcadas parcialmente edéntulas, 275-279
– – modelo escayola dura, 277-279
– irreversibles, 273-274, 352f
– precauciones asociadas, 275-276
– reversibles, 273, 275
– sinéresis, 275
Higiene oral, hábitos, 211
– – instrucciones paciente, 243
– – periodontal, 243
Hiperqueratosis, 235
Horquilla arco facial, descripción, 200-201
– – – uso soporte modelos, 201-202, 202f
Hueso alveolar, altura, 207
– – aumento, 237-238
– – interpretación radiográfica, 207
– densidad, 207-208
– estrés, 208

I
Implantes osteointegrados, 235-237, 236-238f
Impresiones arcada mandibular, 400
– cresta residual, 289-291
– dentaduras completas, 129-130
– descripción, 287
– exactitud, 151
– forma anatómica, 292
– funcionales, 9, 290, 299
– modelos diagnósticos, 196
– rebasado, 375, 376f, 380f
Incrustaciones, lechos apoyo oclusal, 73-74
– uso preparación dientes pilares, 256
Infracontorno, 84, 84f
Injertos óseos, reconstrucción mandibular, 410, 414-415
Inserciones, frenillos, 234-235
– musculares, 234-235
Insuficiencia palatofaríngea, 413
Interferencia, conectores mayores, 175
Interferencia, modelo estudio, 175-176
– oclusal, 243-244, 364
– trayectoria inserción, 173
Interpretación radiográfica, obtención datos, áreas índice, 208, 209f
– – – – densidad ósea, 207-208
– – – – soporte dental, 207
– – – – validación enfermedad, 207
Interrogatorio paciente, 190, 205-206

L
Lámina dura alveolar, 208, 210
Lechos apoyo, esmalte, 253
– – interno, 171
– – – colocación, 171
– – oclusal, coronas, 73-74
– – – preparación diente, 73, 250
– – – – – pilar, 250-251, 253
– – – restauraciones existentes, 73
– – – superficies esmalte, 73
– – preparación dientes pilares, 250-251, 253
– – suelo, 251
– incisales, 76-78
– linguales cromo-cobalto, 76f
– oclusales, base descanso, 69
– – descripción, 67
– – forma, 68-70, 69f
– preparaciones diente, 73
– reposo oclusal, coronas, 73-74
– – – restauraciones existentes, 73
Limitación libertad movimiento, 89
Líneas acabado, 57, 59f
– fulcro, 28, 119, 121f, 138, 378

M
Malposiciones dentales, 233, 234f, 246
Mandíbula, defectos, 408-410
– efectos pérdida dientes, 5
– reconstrucción injerto óseo, 410, 414-415
– tumores, 409
Mandibulectomía, 414f
Máquinas, clasificación, 26, 27f
– complejas, 26, 27f
– simples, 26, 27f
Masticación, área contacto oclusal, 5-6
– efecto prótesis, 5
– fisiología, 5
Materiales elastómeros, registro relación céntrica, 205, 205f
– impresión, cera, 273
– – compuesto modelar, 272-273, 298f
– – descripción, 147, 271
– – elásticos, 273-274
– – escayola, 205, 271-272
– – hidrocoloides, 273-274
– – mercaptanos, 274
– – pasta óxidos metálicos, 272
– – poliéteres, 274
– – resinas, 273
– – rígidos, 271-272

Materiał chroniony prawem autorskim

Materiales impresión, siliconas, 274
– – termoplásticos, 272-273
Maxilar, carcinoma epidermoide, 398f
– efectos pérdida diente, 5
Maxilectomía, 410, 412f
Mecanizado colados, 171
Melanoma maligno, 399f
Método impresión desplazamiento selectivo tejidos, soporte prótesis extensión distal, 293-299f, 297-298f
– prensado, 340
Milohioideo, 235
Modelado plástico, descripción, 272-273, 298f
Modelo, arreglo dientes posteriores, 339-340
– bordes, 53f, 53-55f
– confrontación directa, relaciones oclusales, 307
– definición, 10
– escayola dura, uso hidrocoloides, 277-279
– estudio. *Ver también* Modelos diagnósticos
– – paralelización, 168-169
– – reposición, 177-178
– – trípodización, 177, 178f
– revestimiento, 10, 54f
– – definición, 10
– – patrón cera, 130f
– trabajo, alivio, 181-183, 184t
– – bloqueo, 180-181t, 183-184t, 320
– – estructura, 320f
– – paralelización, 171-172, 172f, 178-179
– – preparación, 320
– yeso piedra, duplicado, 319-320, 321f
Modelos diagnósticos. *Ver también* Modelo estudio
– – características, 196
– – descripción, 198-199
– – evaluaciones arcada dental, 196-197
– – finalidad, 196-198
– – forma dientes pilares, 198
– – impresión, 196
– – mandibulares, 205, 206f
– – materiales, 196
– – montaje articulador, 198-199, 205
– – – plano eje-orbitario, 199-202
– – registros relación arcadas, 203-204
– – relación céntrica, 203
– – uso educación paciente, 197-198
– mandibulares, 205, 206f
Molares, ferulización, 263
– lechos, 71f
– pérdida unilateral, prótesis parciales fijas, 217-218, 218f
– terceros, 210, 210f
Molde, 10
Movilidad dientes, 242
Movimiento, control, retenedores directos, 79-80
Movimientos, apoyos oclusales, prevención, 33
– ganchos diseñados acomodación, 94-101
– prótesis parciales, dentosoportadas, 33
– – – – – descripción, 27-28
– – – rotación, eje, 28-30
– – – – – longitudinal, 31
– – – – – vertical imaginario, 31-32
Mucosa oral, efectos pérdida diente, 5
– – irritación, 238, 240f

O

Obturador protésico, características, 410
– – diseño, 410-413
Oclusión, ajustes, 244-245, 364, 364-369
– análisis, 213
– balanceada, 9, 301
– corrección, 351
– dientes resina acrílica, 135
– efectos prótesis parciales removibles temporales, 394-395, 395f
– establecimiento, 301
– prótesis parciales dentosoportadas, 302
– reconstrucción, 213
– restablecimiento, descripción, 135-136
– – prótesis parciales removibles, 378, 380-381

P

Paciente, educación, definición, 14
– – éxito prótesis parcial, 14
– – modelo diagnóstico, 197-198
– instrucciones colocación inicial, 369-370
– prótesis parciales removibles temporales, preparación, 394
Paladar blando, 407
– colado, 50
– duro, 405-407
– resina, 50
Palanca, definición, 26
– fuerza, 27, 30f
– fulcro, 26, 28f
– tipos, 27, 28f
Papila, 343
Papilomas, 235
Paralelización, coronas metal-cerámica, 169-170, 170f
– modelo estudio, áreas interferencia, 175-176
– – – – retentivas, 174-175
– – – descripción, 168-169
– – – estética, 176
– – – planos guía, 173-174
– – – registro relación, 177-178
– – trabajo, alivios, 181-183
– – – bloqueo, 180-181
– – – descripción, 171-172, 172f, 178-179
– objetivos, patrones cera, 169, 170f
– trayectoria inserción, áreas retentivas, 172-173
– – – definición, 168
Paralelización, trayectoria inserción, efectos estéticos, 173
– – – – interferencia, 173
– – – planos guía, 172, 181f
– – – trayectoria final, 176-177
Paralelizador, definición, 10, 165
– descripción, 14-15, 15f, 81, 83f, 166-168
– Jelenko, 166f, 166-167
– Ney, 166f, 166-167
– objetivos, 165
– – colocación lechos apoyos internos, 171
– – – retenedor intracoronal, 170-171
– – descripción, 168-169
– – mecanizado colados, 171
– – paralelización modelo estudio, 168-169
– – – – trabajo, 171-172, 178-179
– registro relación modelo, 177-178
– reposición modelo estudio, 177-178
– utensilios empleados, 167f
Pastas óxidos metálicos, 272
– registro mordida óxidos metálicos, uso registro relación céntrica, 205
Patrón cera, alambre forjado, 225f
– – contorneado, paralelización, 169, 170f
– – – preparación diente pilar, 250
– – – visión oclusal, 252f
– – definición, 10
Pérdida dientes. *Ver también* Edentulismo
– – cambios mucosa oral, 5
– – consecuencias, 5
– – dientes pilares, 387
– – efectos masticación, 5
– – – reducción alimentos, 5-6
– – envejecimiento, 3-4
– – espacios largos, 212-213
– – – pequeños, 212
– – impacto estético, 5
– – parcial, 11
– – unilateral, 215
Periodonto, 210-211
Permiso trabajo, aspectos legales, 360
– – características, 357-359
– – contenido, 357
– – delimitación responsabilidades, 360-361
– – formato, 358-359f
– – función, 357
– – instrucciones, 359-360
Piedras dentales, 10
Placa lingual, barra labial continua, 39f, 42f, 44
– – características, 40-41, 42f, 61
– – contorno, 40-41, 42f
– – definición, 9
– – indicaciones, 41-42, 153
– – retenedores indirectos, 41, 123
– palatina, 47f, 49-50, 49-50f, 63
Planificación tratamiento. *Ver* Diagnóstico/plan tratamiento
Planos guía, descripción, 8, 85-86, 97f
– – diseño, 154-155, 155f

Materiał chroniony prawem autorskim

Planos guía, modelo estudio, 173-174
– – trayectoria inserción, 172, 181f
Plantilla oclusal, corrección oclusal, 350-351, 352f
– – dientes posteriores alineados, 339-340
– – remontado, 350-351, 352f
– – uso registro oclusal funcional, 338-339
– – yeso piedra, 338-339
– rodetes oclusión, 308-309
– – – relaciones oclusales, 308-309
Plástico, 10
– modelar, uso registro relación céntrica, 204-205
Pólipos, 235
Poste cerca, 32f
Premolares, ferulización, 263
– gancho en barra, 93f
– lechos, 71f
Preparación boca. *Ver también* Preparaciones quirúrgicas
– – acondicionamiento tejidos, 238-241f, 240-241f
– – aumento hueso alveolar, 237-238
– – crestas en cuchillo, 235
– – deformidades dentofaciales, 235
– – descripción, 231
– – dispositivos osteointegrados, 235-237, 236-238f
– – eliminación restos radiculares, 232, 233f
– – eritroplasia, 235
– – exostosis, 233-234, 234f
– – extracción dientes, 232, 232f
– – – – impactados, 233
– – forma superficie dientes, 175
– – fracaso, 17
– – frenillos, 234-235
– – hemangiomas, 235
– – hiperqueratosis, 235
– – inserciones musculares, 234
– – malposiciones dentales, 233, 234f, 246
– – papilomas, 235
– – periodontal, ajustes oclusales, 244-245
– – – alisado radicular, 243
– – – cirugía. *Ver* Cirugía periodontal, descripción
– – – control enfermedad, 243-246
– – – descripción, 241
– – – eliminación factores irrigantes, 243
– – – empleo protectores nocturnos, 245f, 245-246
– – – ferulización, 245
– – – interferencias oclusales, 243-244
– – – medidas higiene oral, 243
– – – movimiento diente, 246, 246f
– – – objetivos, 241-242
– – – raspado, 243
– – – ventajas, 248-249
– – – visitas mantenimiento, 248
– – planificación, 231-232
– – pólipos, 235
– – prótesis parciales, 14-15
Preparación boca, quistes, 233
– – tejido hiperplásico, 234, 235f
– – torus, 233-234, 234f
– – tumores odontógenos, 233
– – ulceraciones, 235
Preparaciones quirúrgicas. *Ver también* Preparación boca
– – descripción, 211-212
– – espacios modificación cortos, 212
– – – – largos, 212-213
– – extracciones dientes, 212
Principio cerclaje, 89
– raquetas, 129
Procesado, 346-350
Protectores nocturnos, 245f, 245-246
Prótesis, aumento palatino, 409, 414
– completas mucosoportadas, 15
– – prótesis parciales removibles, 220-222
– con aleta mandibular, 418-420, 419f
– definición, 8
– demografía, 6
– elevación paladar, 413-414
– facilitación habla, 413
– mandibulares, resecciones mandibulares, 415-418
– maxilares completas, prótesis parcial removible mandibular, 315-317
– maxilofaciales, clasificación, 398
– – consideraciones carga funcional, 405
– – defectos maxilofaciales adquiridos, complicaciones, 401f, 402-404
– – – – – consideraciones higiene oral, 404
– – – – – defectos, 404
– – – – – – grandes, 402
– – – – – descripción, 398-399
– – – – – impresiones, 400
– – – – – tratamiento definitivo, 404-405
– – – – – – intraoperatorio, 399-400
– – – – – – preoperatorio, 399-400
– – – – – – provisional, 400-402, 402f
– – estabilización, 401-402
– – facilitación habla, 413
– – intraorales, 405
– – introducción, 397
– – molestias, 402-403
– – obturador, características, 410-413
– – – diseño, 410-413, 412f
– – retención con ganchos, 403
– – tratamiento defectos maxilofaciales, 400-402f, 402f, 405f, 406-407f
– movimiento anticipado, 14
– objetivos, 3, 11
– obturadoras con extensión distal, 407f
– parciales clase I, base, 365f
– – – – extensión distal, 156-157
– – – – orientación, 304f
– – – – soporte, 146
– – – II, diseño, 157
– – – – relación oclusal, 314f
– – – – soporte, 146
– – – III, diseño, 150, 156, 156f
Prótesis parciales clase III, soporte, 146, 146f
– – componentes, 35, 36f
– – con extensiones distales, 15-16
– – – – – base prótesis. *Ver* Bases protésicas con extensión distal, reajuste
– – – – – bases metálicas, 139
– – – – – clase I, 156-157
– – – – – descripción, 287-288
– – – – – dientes posteriores, 306f
– – – – – diseño, 27, 31f
– – – – – efectos fuerza, 26-27, 29f
– – – – – orientación estructura, 378
– – – – – retención, 287-288
– – – – – – indirecta, 153-154, 287
– – – – – soporte, 147, 377
– – – – – – mesial, 32f
– – – retenedores extracoronales, 12
– – dentomucosoportadas, características, 12, 69-70, 145
– – – diseño ganchos, 148
– – dentosoportadas, ajuste oclusal, 4f, 366
– – – dientes aislados, 263
– – – diseño ganchos, 147-148
– – – forma anatómica, 16
– – – localización apoyos, 149
– – – movimientos, 33, 145
– – – oclusión, 302
– – – retenedores directos, 153
– – – soporte, 146-147
– – desinserción, técnica, 101
– – diseño. *Ver* Diseño prótesis parciales removibles, descripción
– – extracción diaria, 60
– – fase colocación dientes, 16
– – – diagnóstico, 14
– – – diseño, 14
– – – educación paciente, 14
– – – plan tratamiento, 14
– – – preparaciones boca, 14
– – – relaciones oclusales, 16
– – – secuencias tratamiento, 14
– – fases, controles periódicos, 17
– – – introducción, 14
– – – procedimientos colocación, 16-17
– – – soporte prótesis con extensión distal, 15-16
– – fijas, contraindicaciones, 4f, 216
– – – indicaciones, 216-218
– – – modificación espacios tratados, 216, 217f
– – – prótesis parciales removibles, 214-220
– – – tratamiento espacios modificación, 216, 217f
– – – – molares perdidos unilateralmente, 216-218, 218f
– – – – regiones edéntulas con dientes extremos, 216
– – maxilares con retenedores, 13f
– – movimientos, descripción, 27-28

Materiał chroniony prawem autorskim

Prótesis parciales, movimientos, rotación eje, 28-30
– – – – – longitudinal, 31
– – – – – vertical imaginario, 31-32
– – mucosoportadas, diseño ganchos, 147-148
– – – indicaciones, 12
– – – localización apoyos, 149
– – – soportes, 146-147
– – – – carga funcional, 405
– – removibles, beneficio reducción alimentos, 5-6
– – – biomecánica, 25-34
– – – colocación inicial, 363-364
– – – componente parcial, 161f, 161-162f
– – – componentes, 35, 36f
– – – con extensiones distales, 120f, 128-129f, 138f, 303, 306f
– – – – retenedores forma gancho, 4f
– – – cualidades técnicas, 6-7, 7t
– – – cuidados, 371
– – – definición, 8
– – – dentosoportadas, 4f, 67
– – – descripción, 3
– – – desinserción, 101
– – – después extracciones dientes, 218
– – – – sustitución dientes, 218
– – – dientes añadidos, 386-387
– – – diseño. *Ver* Diseño prótesis parciales removibles, descripción
– – – empleo coronas provisionales, 266
– – – emuflado, 344-346
– – – estructura maxilar, 8f, 36f
– – – fracasos, 192, 253
– – – indicaciones, brechas largas, 219
– – – – consideraciones económicas, 220
– – – – después sustitución dientes, 218
– – – – dientes pilares, 220
– – – – estabilización bilateral, 219
– – – – pérdida excesiva cresta residual, 219-220
– – – limpieza, 370
– – – mandibulares con prótesis maxilar completa, 315-317
– – – – estructura, 324f
– – – – extensión distal bilateral, 4f, 303, 304f, 306f
– – – – retenidas con ganchos, 13f
– – – maxilares con extensiones distales, 128-129f
– – – necesidad, 7
– – – pérdida estabilidad, 6-7, 7t, 13-14
– – – procesado, 346-350
– – – prótesis completas, 220-222
– – – – parciales fijas, 214-220
– – – reacción tejidos, 59-60
– – – restauración, 393-394
– – – soporte vertical, 67, 68f
– – – temporales, ajustes, 394
– – – – áreas edéntulas, 393-394
– – – – bloqueo, 395, 395f
Prótesis parciales removibles temporales, colocación, 394-396
– – – – descripción, 391
– – – – desequilibrio oclusal, 395f, 395-396
– – – – férulas oclusales, 393
– – – – indicaciones, aspecto, 391, 392f
– – – – – dientes pilares, 393
– – – – – mantenimiento espacio, 391, 392f
– – – – – preparación crestas residuales, 393
– – – – – – dientes, 393
– – – – – – paciente uso prótesis, 394
– – – – – restablecimiento relaciones oclusales, 393
– – – – – restauración durante tratamiento, 393-394
– – – terminología, 7-10
– – – uso actual, 6-7, 7c
– – – – dientes anteriores, 340, 342
– – retenidas, anclajes internos, 4f, 12, 13f
– – – caries, 12
– – – descripción, 12
– – – desventajas, 12
– – – fase colocación dientes, 16
– – – – diagnóstico, 14
– – – – diseño, 14
– – – – educación paciente, 14
– – – – plan tratamiento, 14
– – – – preparaciones boca, 14
– – – – procedimientos colocación, 16-17
– – – – relaciones oclusales, 16
– – – – secuencias tratamiento, 14
– – – fases, controles periódicos, 17
– – – – introducción, 14
– – – – soporte prótesis con extensión distal, 15-16
– – – fracaso, 17-18
– – uso barra palatina simple, 52-53
– provisionales, 8
– restauración funcional, 5-6
– soporte, 145-146
– tipos, 3, 4f
Protocolo trabajo, 193, 195f
Pruebas vitalidad dientes, 196
Pulido áreas gingivales, 353
– – interproximales, 353
– piedra pómez, áreas gingivales, 353
– prótesis, bordes, 352
– – parcial, 351-353
– – – estructura, 333
– – superficies vestibulares, 352-353

Q
Quistes, 233

R
Raíz, evaluaciones morfológicas, 210
Raspado, 243
Reajuste bases protésicas dentosoportadas, 375-377
– – – extensión distal, 377-378
Rebasado, 9, 375
Rebasado, impresión, 375, 376f
Recesión gingival, 249f
Reducción alimentos, 5-6
Regeneración tisular guiada, 247, 247-248f
Registro funcional oclusión, 9-10
– impresiones, descripción, 147, 156-157
– – exactitud, 289-291
– – soporte prótesis extensión distal, 289-291
– interoclusal, armazón ajustable, 308
– – cera, 307, 308f
– – pastas impresión óxidos metálicos, 308
– – relación oclusal, 307-308
– – resección mandibular, 420
– – uso remontado, 351
– oclusal, 311, 311f, 313f
– – descripción, 203, 204f
– protrusiva, 204
– relaciones arcadas, descripción, 16
– – – modelos estudio, 203-204
– – mandíbula, bases. *Ver* Base registro, técnica
– – – bordes oclusión, 310
– – – resección mandibular, 420
Reglas Applegate, clasificación Kennedy, 22c, 22-23
Relación céntrica, ajustes, 368
– – definición, 9
– – errores, 350
– – materiales, 204-205
– – montaje modelo diagnóstico, 203
– – registro, 204-205
– – – base registro, 309
– paciente-dentista, 14, 17
Relaciones interoclusales, 307. *Ver también* Relaciones oclusales, descripción
– oclusales, comprobación, 16
– – contactos balanceados, 302
– – – trabajo, 302f, 303-305f
– – descripción, 301-302
– – deseables, 302-303, 302-306f, 306f
– – dientes posteriores, 313-315
– – – – artificiales, 313-315
– – importancia, 366
– – métodos establecimiento, confrontación directa modelos, 307
– – – – descripción, 307
– – – – plantillas/rodetes oclusión, 308-309
– – – – registros interoclusales con permanencia dientes posteriores, 307, 308f
– – – – – relación mandíbula con bordes oclusales, 310, 310f
– – – – vías oclusales, 310-313
– – prótesis parcial clase II, 314f
– – registros, 16, 307
– – restablecimiento, prótesis parciales removibles temporales, 393
Remontado, 350-351, 352f
Repisas coronas pilares, 259-262

Materiał chroniony prawem autorskim

Resección mandibular, defectos, 414, 414f
– – deformidad estética, 409-410
– – evolución, 414-415
– – marginal, 408f
– – prótesis, 415-420
– – registros relación mandíbula, 420
– – segmentaria, 408f
– – tipo I, 415f, 415-416f
– – – II, 415-418, 416f
– – – III, 418
– – – IV, 418
– – – V, 418
Resina acrílica, definición, 10
– – diente artificial, anclaje, 133-135
– – – – anterior, 340, 342
– – – – forma, 351
– – – – oclusión, 135, 380-381
– – – – plantilla oclusión, 315
– – – – relaciones oclusión, 313-315
– – – – unión química, 136
– – – – uso, 313-315
– – luz visible (VLC), 280, 284, 308, 349
– definición, 10
– uso impresiones, 273
Respuesta ósea, 208, 209f
Restauraciones, construcción retenedores, 266-269, 268f
– preparación dientes pilares, 249-250, 256-258
– provisionales, 192
Restos radiculares, 232, 233f
Retención, cofias, 115f
– definición, 8
– directa. *Ver* Retenedores directos
– diseño, 150
– indirecta, 150. *Ver* Retenedores indirectos
– lingual, 107-108
– medición, 179-180
– métodos, 79-80
– primaria, 79, 129
– secundaria, 79-80, 129
– zona socavada, 85
Retenedor, definición, 8
– en gancho. *Ver también* Retenedor extracoronal
– – – circunferencial, definición, 8
– – – colocación bilateral, 92, 92f
– – – descripción, 81f, 81-82f
– – – diente pilar, 92
– – – función, 89
– equilibrador estrés, 141f
– extracoronal, 81-82f. *Ver también* Retenedor en gancho
– – análisis contorno dental, 81-83
– – componentes, 82f
– – Dalbo, 141f
– – descripción, 81
– – ejemplos, 111f, 114f
– – lingual, 107-108
– – tipos, 101f
– – uso incorrecto, 81
Retenedores alambre forjado, 157
– análisis contorno dental, 81-83
– circunferenciales, brazo retentivo, 148
– – uso prótesis parciales clase II, 157
– consideraciones selección, 107-108
– definición, 8
– directos, 384f
– – alambre forjado, 225-226f, 226-227f
– – control movimiento prótesis, 79-80
– – definición, 8, 79
– – diseño, 150
– – extracoronales, análisis contorno dental, 81-83, 82f
– – – componentes, 82f
– – – descripción, 81
– – – ejemplos, 111f, 114f
– – – linguales, 107-108
– – – tipos, 101f
– – – uso incorrecto, 81
– – grado retención, ángulo convergencia cervical, 83-86
– – – – descripción, 83
– – – – flexibilidad brazo, 86-87
– – intracoronales, descripción, 80f, 80-81, 108-109
– – – ejemplos, 110f, 112-113f
– – – prótesis parciales dentosoportadas, 153
– – prótesis parciales con extensiones distales, 153-154
– – tipos, 80-81
– – uso apoyos oclusales interproximales, 70, 71f
– diseño, criterios selección, 89, 150
– – principios, 89-92
– – – cerclaje, 89
– en barra. *Ver también* Gancho en barra
– – – contraindicaciones, 98f
– – – definición, 8
– – – infracontorno, 99, 99f
– flexibilidad, 83, 86-87
– indirectos, 9
– – apoyo oclusal auxiliar, 121
– – apoyos caninos, 121
– – barras cingulares, 123, 156
– – brazo recíproco, 92
– – colocación, 119, 122f
– – componentes, 119, 122f
– – definición, 9, 119
– – extensiones caninas apoyos oclusales, 121, 123
– – factores, 119-120
– – funciones, 120, 156
– – – auxiliares, 120
– – localización, 156
– – placa lingual, 41, 123
– – soporte rugosidades, 124-125
– – zonas modificación, 123-124
– intracoronales, colocación, 170-171
– – descripción, 80f, 80-81, 108-109
– – ejemplos, 110f, 112-113f
Retenedores intracoronales, prótesis parciales dentosoportadas, 153
– prótesis parciales dentomucosoportadas, 148
– – – dentosoportadas, 147-148
– – – mucosoportadas, 147-148
– uniformidad retención, 88
Revestido prótesis parcial, estructura, 330
Revestimiento, definición, 10
– refractario, 10
– separación modelo, 331f, 332-333f, 333f
– triboquímico, 136
Rodetes oclusión, cera, 337
– – forma, 336, 337f
– – materiales utilizados, 336
– – modelado plástico, 337
– – registros relación mandíbula, 310, 336-338
Roentgenografía, 10
Rompefuerzas, 140, 140-142f, 142f, 148, 153-154, 290-291
Rotación, eje. *Ver también* Eje rotación, descripción
– – longitudinal, 31

S
Saliva sintética, 211
Segundo apoyo oclusal, 69, 70f
Sílice, 136
Síndrome inmunodeficiencia adquirida, 191
Sinéresis, 275
Socavado, altura contorno, 179f
– definición, 8
Soldadura, brazos retentivos alambre forjado, 322f, 327-328f, 384
– con soplete, 389-390
– eléctrica, 389-390
– reparación, 389-390
– soportes oclusales fracturados, 385-386f
Sonda profundidad, 242
Soporte, barra partida, 158
– – vestibular, 43
– bases protésicas, ajustes, 363, 364
– – – áreas presión, 364
– dentadura, fracaso, 17
– dientes pilares, 150-151
– efectos cresta residual, 147
– empleo componentes parciales, 161f, 161-162f
– labial, 219
– modelos, 201-202, 202f
– oclusal fracturado, 385-386f
– plástico cubetas, 278f
– prótesis con extensiones distales, 147
– – – – – apoyo, contorno/calidad cresta residual, 288-289
– – – – – – diseño estructura, 291-292
– – – – – – efectos carga oclusal, 292
– – – – – – exactitud registro impresión/tipo, 289-291

Materiał chroniony prawem autorskim

Soporte prótesis con extensiones distales, apoyo, método impresión desplazamiento selectivo tejidos, 293-299f, 297-298f
– – – – – – métodos obtención, 293-299
– – – – – – precisión acoplamiento base protésica, 291
– – – – – – técnica impresión funcional, 299
– – – – – apoyos oclusales, 33
– – – – – descripción, 15-16, 150-151
– – – – – movimiento rotacional, 26, 29f
– – descripción, 15, 15-16
– – exactitud, 151, 291
– – metálicas, construcción, 334
– – – desventajas, 324-325
– – – encerado, 322-328
– – parciales clase I, 146
– – – – II, 146
– – – – III, 146, 146f
– – pulido bordes, 352
– – – superficies vestibulares, 353
– – resina acrílica. *Ver* Base resina acrílica, descripción
– rugosidades, 124-125
Suelo boca, altura, 196
– – descripción, 40, 41f
Superficies oclusales, 340f, 341-342f
– vestibulares, pulido, 352-353
Supracontorno, 84, 84f
Swing-Lock, 44-46, 46f, 418

T

Técnica polvo-líquido (pulverizado), 334-336
Técnico laboratorio, 360-361
Tejido, contacto base registro, 335
– distorsión, 146f
– hiperplásico, 234, 235f
– reacciones contacto metal, 59-60
Tejidos, acondicionamiento, 238-241f, 240-241f
Terapia periodontal, ajustes oclusales, 244-245
– – cirugía. *Ver* Cirugía periodontal, descripción
– – control enfermedad, 243-246
– – descripción, 241
– – eliminación factores irritantes, 243
– – empleo protectores nocturnos, 245f, 245-246
– – ferulización, 245
– – interferencias oclusales, 243-244
– – mantenimiento, 248
– – medidas higiene oral, 243
– – movimiento diente, 246, 246f
– – objetivos, 241-242
– – raspado, 243
– – ventajas, 248-249
Terminología, 7-10
Topes mucosos, conectores menores, 56-57f, 57-59f
– – líneas acabado, 59f
Torus, 233-234, 234f
Tratamiento endodóncico, 213
– objetivos, 191-192
– ortodóncico, 213
– personalización, 189
– prácticas control infección, 190c, 190-191
Tratamiento propósitos, 189
– secuenciación, 15
Trayectoria inserción, áreas retentivas, 172-173
– – definición, 168
– – efectos estéticos, 173
– – – interferencia, 173
– – planos guía, 172, 181f
– – trayectoria final, 176-177
Tronera, conectores menores, 55f
Tuberosidad maxilar, 218
Tumores odontógenos, 233

U

Unión química, 136

V

Vástago retención, descripción, 81
Vías oclusales, 310-313

X

Xerostomía, 211

Y

Yeso París, 271-272

Z

Zonas modificación, retenedores indirectos, 123-124
– retentivas, bloqueo, 180-181, 183f, 334
– – distovestibulares, 101f
– socavadas, retención, 85

Materiał chroniony prawem autorskim

Otras obras de interés:

PRÓTESIS PARCIAL REMOVIBLE Y SOBREDENTADURAS
Mallat Desplats, E. – Mallat Callis, E.

PRÓTESIS DENTAL SOBRE IMPLANTES
Misch, C.E.

PATOLOGÍA ORAL Y MAXILOFACIAL CONTEMPORÁNEA
Segunda edición
Sapp, J.P. – Eversole, L.R. – Wysocki, G.W.

PLANIFICACIÓN FACIAL Y DENTAL PARA ORTODONCISTAS Y CIRUJANOS ORALES
Arnett, G.W. – McLaughlin, R.P.

PHILLIPS CIENCIA DE LOS MATERIALES DENTALES
Undécima edición
Anusavice, K.J.

DICCIONARIO DORLAND ENCICLOPÉDICO ILUSTRADO DE MEDICINA
Trigésima edición

ISBN 84-8174-876-5
9 788481 748765