جوستاف روسي انترناشيونال - مصر (EPE) * **طلب علاج أول مرة / متردد**

إسم المريض رباعياً : سيد حسنين محمد ==

المحافظة : القاهره **الحي / المدينة :** المرج **العنوان :** المرج المخره-ش البترول

رقم البطاقة : 24612080100511 **رقم التليفون :** 01020051528 **تاريخ تسجيل الإستمارة :** 18-10-2026

العمر(تاريخ الميلاد) : 08-12-1946 **المهنة :** بالمعاش

الإقرار

أقر انا الموقع أدناه انني لا اتمتع باي نظام علاج مثل:-التأمين الصحي-القوات المسلحه-الشرطة-الهيئات-المؤسسات او اي نظام يتعارض مع نظام العلاج علي نفقة الدولة- وسوف اتحمل كافة نفقات العلاج في حالة ثبوت غير ذلك

المقر بما فيه الإخصائي الاجتماعي **التوقيع:**(----------) **التوقيع:**(----------)

التشخيص الإكلينيكي : سرطان بالخلايا البلازميه

نتائج الأبحاث : (مرفق)

التشخيص النهائي : سرطان بالخلايا البلازميه

خطة العلاج : أورام كيماوي علاج تدعيمي ونقل دم ومشتقاته [6993] **قسم العلاج :** الاورام

التعليق على التشخيص : ----------

تقرير اللجنة الثلاثية المتخصصة

الاسم: د/محمد كيلاني **الوظيفة:** ---------- **التوقيع:** ----------

الاسم: د/ندى حسن **الوظيفة:** ---------- **التوقيع:** ----------

الاسم: د/نرمين رمضان **الوظيفة:** ---------- **التوقيع:** ----------

أطلعت اللجنة علي لائحة العلاج الخاصة بالمجالس وتلتزم جهة العلاج بلائحة المجالس الطبية.
كما تقر اللجنة بأن البيانات المدونة فى هذا النموذج صحيحة.

تعتمد صحة البيانات المرفقة رئيس اللجنة و مدير المستشفي.

تتعهد المستشفى أن لا يتم تنفيذ القرار إلا بعد مراجعة الملف الطبي للمريض وإعادة مناظرة المريض بالمستشفي قبل الصرف.

أعضاء اللجنة

ا.د/ ---------- **ا.د/** ---------- **د/** ---------- **د/** ----------

قرار اللجنة

التشخيص النهائي : ----------
خطة العلاج : ----------
المستشفي : ----------**قسم :** ----------
جهة العلاج : ----------**نفقات :** ----------
ملاحظات : ----------

رئيس	مدير عام	ختم
المجلس الطبي المتخصص	مديرية الشئون الصحية	شعار الجمهورية

Name: == سيد حسنين محمد
National ID: 24612080100511

GUSTAVE ROUSSY INTERNATIONAL EGYPT

تقرير طبي

السيد

تحية طيبة وبعد,,

إيماء للطلب المقدم من	بشأن تقرير طبي للمريض
بقسم:	رقم طبي:

نتشرف بأن نوضح فيما يلي تقريرا عن حالته

تاريخ وساعة الدخول : -- --:-- yyyy-mm-dd	تاريخ وساعة الخروج : PM 01:17 05-07-2026

وبعد الكشف والفحوصات والمتابعة وجد انة

A patient of plasma cell cancer for Supportive care with blood transfusions and blood products

التاريخ : 05-07-2026	الوقت : -- --:--
	الطبيب المعالج : د/شيماء لاشين





National ID Front & Back (Same page)
[[DOCTYPE_FRONT_BACK]]

Ministry of health & population
The secretarial of specialized medical centers
Dar Al salam cancer hospital
clinical pathology Lab.

وزارة الصحة والسكان
امانة المراكز الطبية المتخصصة
مستشفى أورام دار السلام
ادارة معامل التحاليل

Patient Name	: الاستاذ / سيد حسانين محمد حسانين	Request No.	: 13008925
Patient No.	: 3242-2023	Request Date	: 02/02/2025
Path No.	:	Verification Date	: 06/02/2025
Sex	: Male	Financial Category	: اورام دار السلام - نفقة الدولة
Age	: 78 Y	Department	: Out Patient
Referreing Doc	:	Registered by	: Mohamed.Mokhtar

Bone Marrow Report

Conclusion:
Diluted to be correlated with BMB

DR. Naglaa Mostafa
Prof. of Hematopathology
Dr.Hend abd elhady
Consultant of Hematopathology
National Cancer Institute
Cairo University

Verified by :

فاكس / 25311121 ت/ 25311125 - 25311128 987 كورنيش النيل الملك الصالح

BONE MARROW ASPIRATION
[[DOCTYPE: BONE_MARROW_ASPIRATION]]

Name: سيد حسنين محمد **MR. :** 4374	

Detailed Medical Report

السيد

تحية طيبة وبعد,,

إيماء للطلب المقدم من		**بشأن تقرير طبي للمريض**	
بقسم:		**رقم طبي:**	

ننشرف بأن نوضح فيما يلي تقريرا عن حالته

تاريخ وساعة الدخول :		**تاريخ وساعة الخروج :**	

وبعد الكشف والفحوصات والمتابعة وجد انه

The patient has a diagnosis of multiple myeloma and is receiving maintenance therapy with bortezomib (Velcade) administered every two weeks.

The plan was to give a maintenance dose of bortezomib today and a subsequent dose on 26 July, pending laboratory results.

Pharmacy documentation indicates that the scheduled bortezomib cycle was not taken since 12 July; the patient's weight is 80 kg, height 165 cm, and serum albumin is 1.9 g/dL.

The patient received a maintenance dose of bortezomib today after laboratory approval; the current plan is to continue maintenance therapy as scheduled.

تحريرا في ,

التاريخ :	19-09-2026	**الوقت :**	

الطبيب المعالج : hager shahin

يعتمد ,

Patient Name	: الاستاذ / سيد حسنين محمد	Request No.	: 13008979
Patient No.	: 24612080100511	Request Date	: 02/02/2025
Path No.	: 447/25	Verification Date	: 17/02/2025
Sex	: Male	Financial Category	: اورام دار السلام - نفقة الدولة
Age	: 78 Y	Department	: Out Patient
Referreing Doc	:	Registered by	: .marwa mohamed youss

Pathology Report

Clinical Data:
A case of multiple myeloma for follow up.

Nature of the specimen:
Bone marrow biopsy collected 2/2/2025.

Gross Examination:
Fragmented brownish bony cores measured collectively 1x1 cm collectively, totally submitted.

Microscopic examination:
- Adequate: Yes.
- Cellularity: Normocellular.
- Myeloid/erythroid ratio. Normal.
- Atypical cells infiltration: Not detected.
- IPT:

CD138, CD56: Both are positive in 1-2% of marrow population.

Diagnosis:
Bone marrow biopsy:
- Normocellular marrow compatible with complete remission.

Prof. Gamal Abdelatty
Dr. Heba Hassan
Dr. Mennan Hossam

Verified by :
dr.esraa magdy

غرفة رقم (4) - الدور الأول - مبنى رقم (987) - كورنيش النيل - مصر القديمة - القاهرة - مصر
Room No. (4) - First Floor-Building No. 987- Nile Corniche - Misr El Qadema - Cairo, Egypt

Pathology Report
[[DOCTYPE PDF ATHOLOGY REPORT]]

Patient Name	: الاستاذ / سيد حسنين محمد	Request No.	: 13008979
Patient No.	: 24612080100511	Request Date	: 02/02/2025
Path No.	: 447/25	Verification Date	: 17/02/2025
Sex	: Male	Financial Category	: اورام دار السلام - نفقة الدولة
Age	: 78 Y	Department	: Out Patient
Referreing Doc	:	Registered by	: .marwa mohamed youss

Pathology Report

Verified by :
dr.esraa magdy

غرفة رقم (4) - الدور الأول - مبنى رقم (987) - كورنيش النيل - مصر القديمة - القاهرة - مصر
Room No. (4) - First Floor-Building No. 987- Nile Corniche - Misr El Qadema - Cairo, Egypt

Pathology Report
[[DOCTYPE REPORT]]

Ministry Of Health
Specialized Medical Centers
Dar El Salam Cancer Hospital
Radiology Department

وزارة الصحة والسكان
مراكز الطبية المتخصصة
مستشفى أورام دار السلام
إدارة الأشعة

Patient Name: Sayed Hasanain Mohamed	Date : 08/12/2024
Exam : C.T CHEST	Age : 77 Year(s)
Medical ID:	Pat. ID: 42490

NON-CONTRAST MULTI-SLICE CT SCAN OF THE CHEST: -

A known case of multiple myeloma.
Compered with last study dated at 07.12.2023
Findings:

- Still noted bilateral basal atelectatic bands.
- Mild increase in number of the Few bilateral pulmonary nodular densities the largest seen middle lung lobe medial segment measuring about 9mm.
- No sizable hilar or mediastinal lymph nodes.
- No evidence of pleural effusion, pleural thickening or masses seen.
- Borderline cardiac size. pericardial effusion detected.
- Still noted widespread axial and appendicular skeleton lytic lesions.
- *Upper abdominal cuts show bilateral multiple renal cortical cysts.*

OPINION:

- ***Mild increase in number of the bilateral pulmonary nodular densities for close follow up.***

Dr. Mohamed Mohsen, M.D.

CT Scan
[[DOCTYPE CT SCAN]]

alfa
LABS

Collection Date: 14/04/2025	Patient Name: [illegible]
Review Date: 18/04/2025	Patient No.: hv-1845347
	Accession No.: 16125042364
	Age: 78Y

IMMUNOLOGY UNIT

Serum Immunofixation

Test Name	Result
Serum Immunofixation	

Serum immunofixation revealed presence of monoclonal band of Lambda light chain. Further investigations including quantitative immunoglobulins (IgG , IgA , IgM , IgD & IgE) and light chain assay with Kappa/Lambda ratio are recommended.

Date __/__/__ IF

ELP G A M K L

Reviewed By:

Dr Nancy Jeed

Pt. Branch: وحدات الرئيسي

Printed by: [illegible]7078

A MEMBER OF ALFA MEDICAL GROUP
معامل الفا 16191
IMMUNOLOGY
[[DOCTYPE]] [[DOCTYPE]] IMMUNOLOGY

alfa
LABS


Name Sayed Hasanen Mohamed

Date: 17/4/2025

ID:

ACC 16125042364

Serum protein electrophoresis



Fractions	%		Ref. %	Conc.	Ref. Conc.
Albumin	59.7		55.8 - 66.1	3.8	3.5 - 5.2
Alpha 1	4.6		2.9 - 4.9	0.3	0.2 - 0.4
Alpha 2	13.9	>	7.1 - 11.8	0.9	0.4 - 0.8
Beta	10.8		8.4 - 13.1	0.7	0.5 - 1.0
Gamma	11.0	<	11.1 - 18.8	0.7	0.6 - 1.3

A/G Ratio: 1.48

T. P.: 6.4 g/dL

Serum protein electrophoresis shows: mild increase in alpha-2 globulins & mild irregularity in the gamma region.

Signature

Dr. Nabila Al-Husseiny

PROTEIN ELECTROPHORESIS
[[DOCTYPE PROTEIN ELECTROPHORESIS]]

جوستاف روسي
انترناشونال
مصر

إسم المريض ثلاثي: .....
رقم الملف: .....

تقريـــر طبـــى

السيد/ ٤٦١٢٠٨٠٠٠

جوستاف روسي
انترناشونال
مصر

إسم المريض ثلاثي: .....
رقم الملف: .....

تقريـــر طبـــى

السيد/ ٤٦١٢٠٨٠٠٠

جوستاف روسي
انترناشونال
مصر

إسم المريض ثلاثي: .....
رقم الملف: .....

تقريـــر طبـــى

السيد/ ٤٦١٢٠٨٠٠٠

جوستاف روسي
انترناشونال
مصر

إسم المريض ثلاثي: .....
رقم الملف: .....

تقريـــر طبـــى

السيد/ ٤٦١٢٠٨٠٠٠

[[DOCTYPE:LAB_TEST]]
lab Test

Patient Name	**: سيد حسانين محمد**	**Patient Id**	**: 2315**
Patient Info.	**: Male 75Y**	**VisitId**	**: 452530**
Department	**: Day Care**	**Collection Date**	**: 18/10/2026 12:33:10**
Profile NO.	**: 3242-2023 /24612080100511 / 4374**	**Reporting Date**	**: 18/10/2026 13:29:57**

Clinical Chemistry Report

Test	Result	Unit	Reference Range
Kidney Function			
Serum Creatinine	: **H** 2.76	mg/dL	0.8 - 1.3

Comment:
Clinical correlation is highly recommended

Signature
Dr. Sahar Mansour

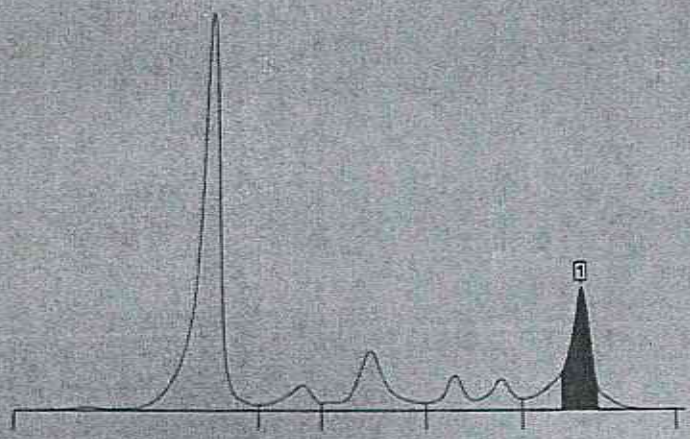
[[DOCTYPE:PATHOLOGY_REPORT]]
Pathology Report

alfa LABS

Name Sayed Hasannen Mohamed
Date: 3/9/2026

ID:
ACC 16126096889

Serum protein electrophoresis



Fractions	%		Ref. %	Conc.	Ref. Conc.
Albumin	54.5	<	55.8 - 66.1	4.3	3.5 - 5.2
Alpha 1	4.4		2.9 - 4.9	0.3	0.2 - 0.4
Alpha 2	11.7		7.1 - 11.8	0.9	0.4 - 0.8
Beta	9.1		8.4 - 13.1	0.7	0.5 - 1.0
Gamma	20.3	>	11.1 - 18.8	1.6	0.6 - 1.3

A/G Ratio: 1.20 **T. P.:** 7.82 g/dL

Serum protein electrophoresis shows: mild increase in alpha-2 globulins & monoclonal gammopathy, for immunofixation. M-band= 1.2 g/dl.

Signature
Dr. Nabila Al-Husseiny

AMG A MEMBER OF ALFA MEDICAL GROUP
معامل الفا
16191

[[DOCTYPE:PATHOLOGY_REPORT]]

alfa

A B S

Collection Date: 02/09/2026
Review Date: 02/09/2026

Patient Name: الاستاذ/ سيد حسين محمد
Patient No.: hv-1845347
Accession No.: 16126096889
Age: 79Y

HORMONE UNIT

Test Name	Result	Unit	Reference Interval
B2-Microglobulin, Serum	14.90	mg/L	Less than or equal 3.0

Reviewed By:
Dr. Nancy Fouad

Pt. Branch: الفرع

Page 1 of 1

Printed by: 4636بسمه محمد خيري

[[DOCTYPE:PATHOLOGY_REPORT]]
Pathology Report

alfa
LABS

Collection Date: 02/09/2026
Review Date: 02/09/2026

Patient Name: الاستاذ/ سيد حسين محمد
Patient No.: hv-1845347
Accession No.: 16126096889
Age: 79Y

IMMUNOLOGY UNIT

Test Name	Result	Unit	Reference Interval
IgG, Serum	1721.1	mg/dL	700 - 1600
IgA, Serum	84.3	mg/dL	70 - 400
IgM, Serum	30.9	mg/dL	40 - 230

Reviewed By:
Dr. Nancy Fouad

Pt. Branch: الفرع

Printed by: 4636 نيفين محمد خيري

AMG A MEMBER OF ALFA MEDICAL GROUP
معامل الفا
16191