جوستاف روسي انترناشيونال - مصر (EPE) *

طلب علاج أول مرة / متردد

إسم المريض رباعياً : رجاء عاطف محمود محمد
المحافظة : القاهره **الحي / المدينة :** حلوان **العنوان :** ممم
رقم البطاقة : 28408030103909 **رقم التليفون :** 01113826677 **تاريخ تسجيل الإستمارة :** 24-10-2026
العمر(تاريخ الميلاد) : 03-08-1984 **المهنة :** ربه منزل

الإقرار

أقر انا الموقع أدناه انني لا اتمتع باي نظام علاج مثل:-التأمين الصحي-القوات المسلحه-الشرطة-الهيئات-المؤسسات او اي نظام يتعارض مع نظام العلاج علي نفقة الدولة- وسوف اتحمل كافة نفقات العلاج في حالة ثبوت غير ذلك

الإخصائي الاجتماعي **المقر بما فيه**
التوقيع:(----------) **التوقيع:**(----------)

التشخيص الإكلينيكي : سرطان بالثدي (مبادرة)
نتائج الأبحاث : (مرفق)
التشخيص النهائي : سرطان بالثدي (مبادرة)
خطة العلاج : أبحاث أورام اشعه مقطعيه علي البطن والصدر والحوض بالصبغه [11127] **قسم العلاج :** الاورام
التعليق على التشخيص : ----------

تقرير اللجنة الثلاثية المتخصصة

الاسم: د/محمد كيلاني **الوظيفة:** ---------- **التوقيع:** ----------
الاسم: د/ندى حسن **الوظيفة:** ---------- **التوقيع:** ----------
الاسم: د/نرمين رمضان **الوظيفة:** ---------- **التوقيع:** ----------

أطلعت اللجنة علي لائحة العلاج الخاصة بالمجالس وتلتزم جهة العلاج بلائحة المجالس الطبية.
كما تقر اللجنة بأن البيانات المدونة فى هذا النموذج صحيحة.

تعتمد صحة البيانات المرفقة
رئيس اللجنة و مدير المستشفي.

تتعهد المستشفى أن لا يتم تنفيذ القرار إلا بعد مراجعة الملف الطبي للمريض وإعادة مناظرة المريض بالمستشفي قبل الصرف.

أعضاء اللجنة

ا.د/ ---------- **ا.د/** ---------- **د/** ---------- **د/** ----------

قرار اللجنة

التشخيص النهائي : ----------
خطة العلاج : ----------
المستشفي : ----------**قسم :** ----------
جهة العلاج : ----------**نفقات :** ----------
ملاحظات : ----------

رئيس	مدير عام	ختم
المجلس الطبي المتخصص	مديرية الشئون الصحية	شعار الجمهورية

Name: رجاء عاطف محمود محمد
National ID: 28408030103909

تقرير طبي

السيد

تحية طيبة وبعد,,

إيماء للطلب المقدم من	**بشأن تقرير طبي للمريض**
بقسم:	**رقم طبي:**

نتشرف بأن نوضح فيما يلي تقريرا عن حالته

تاريخ وساعة الدخول : -- --:-- yyyy-mm-dd	**تاريخ وساعة الخروج :** PM 01:17 05-07-2026

وبعد الكشف والفحوصات والمتابعة وجد انة

المريضة تعاني من ورم غير حميد بالثدى و تحتاج الي **Contrast-enhanced CT Chest & abdomen and pelvis**

التاريخ : **05-07-2026**	**الوقت :** **-- --:--**
	الطبيب المعالج : د/شيماء لاشين





National ID · Front & Back
[[DOCTYPE:ID_FRONT_BACK]]

MDT FORM

30/3/2022

Name	رضاء عاطف صبره	MRN	K9118-2021
		ID	2182**4012**9
Age	37 yrs	Phone	011**4**8**7**2**7**0
Menopausal status	pre-menopausal	marital status	
OCP		Family history	
Co morbidity			

Clinical Data

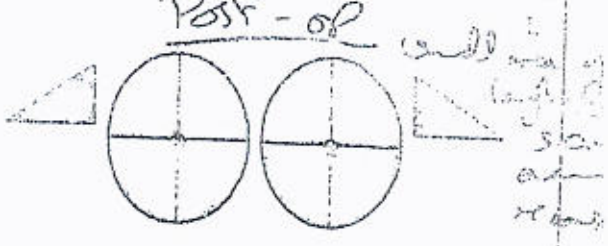
Bx: IDC GII

ER:	PR:	HER 2:	KI67:

Sonomammography :

Mets Workup:

R



T N M

Recommendations:

Pt received NACT (FEC x3 → Taxotere x3) with partial response → Pt. SSM & reconstruction on 10/3/2022

Pathology: 3 residuals < 2.5x2cm, 4x3cm, 1.7x1.5cm ; SLNB 0/5

MDT OUTCOME & PLAN

for: ① RADT to Pt. CW (after total healing of the area of Skin sloughing).

② Resume Tab Letrozole & add AI (aromatase inhibitor) (for 5yrs) ⊕ goserelin for 6 mths.

MEDICAL ONCOLOGY	SURGERY	SIGNATURE

MDT Form
[[DOCTYPE:MDT_FORM]]

Name: رجاء عاطف محمود محمد	
MR. : 4598	

Detailed Medical Report

السيد

تحية طيبة وبعد,,

إيماء للطلب المقدم من		**بشأن تقرير طبي للمريض**	
بقسم:		**رقم طبي:**	

ننشرف بأن نوضح فيما يلي تقريرا عن حالتها

تاريخ وساعة الدخول :		**تاريخ وساعة الخروج :**	

وبعد الكشف والفحوصات والمتابعة وجد انها

The patient is a 41-year-old individual with a premenopausal right-sided invasive ductal carcinoma (IDC) of the breast, estrogen-receptor (ER) score 8/8, progesterone-receptor (PR) score 7/8, and HER2-negative disease, staged clinically as cT2 N1 M0. Neoadjuvant chemotherapy was administered consisting of three cycles of FEC followed by three cycles of TXT, after which the patient underwent breast-conserving surgery (BCS) with axillary lymph node dissection (ALND) on 10 March 2022. Imaging demonstrated a partial radiological response. Ongoing adjuvant endocrine therapy includes Zoladex (goserelin) 10.8 mg subcutaneously and Femara (letrozole) 1 mg daily, initiated in April 2022, together with calcium supplementation (1 tablet daily). The patient also receives Zometa (zoledronic acid) 4 mg, with the next dose scheduled for the upcoming month. Follow-up imaging is planned: chest CT in May 2025, pelvic ultrasound in October 2025, and repeat Zometa in the next month.

The patient continues on Femara and Zoladex, with the next Zoladex injection scheduled for 22 October 2026, and supportive care measures planned for the next three months.

تحريرا في ,

التاريخ :	**21-09-2026**	**الوقت :**	

الطبيب المعالج : **ايه مدحت بدوي محمد**

يعتمد ,

Patient Name	: الأستاذه / رجاء عاطف مخمود محمد	Request No.	: 13009858
Patient No.	: 28408030103909	Request Date	: 10/03/2022
Path No.	: 677/2022	Verification Date	: 19/03/2022
Sex	: Female	Financial Category	: أورام دار السلام - نقابة الدولة
Age	: 37 Y	Department	: Out Patient
Referreing Doc :		Registered by	: Ali mostafa

Pathology Report

Clinical Data:
Righ breast cancer, multicenteric, post chemotherapy.

Nature of the specimen:
Right nipple sparing mastectomy and SLNs biopsy. collected at 10/3/2022, 2.35 PM.

Gross Examination:
- Procedure:Right nipple sparing mastectomy specimen; measured 19x12.5x7 cm, covering skin ellipse measured 6x2 cmcontaining the base of the nipple
- Tumor extent
  - o Number: Two ill defined graiysh white areas and an ill defined graiysh white mass measured 2.5x2 cm and 4x3 cm and 1.7x1.5 cm, with least margin 1 cm
  - o Skin involvement: No
- Distance from margins: Away from deep margin by 2 cm.
- Lymph nodes number and size: Five nodules up to 0.7 cm
- Additional pathologic findings:N/A
- Immunohistochemistry technique: N/A
- Frozen section: Free all SLNs (0/5)

Microscopic examination:
- Histological type: Residual invasive duct carcinoma
- Grade (differentiation+ nuclear pleomorphism + mitosis): II (3+2+1)
- Angioinvasion: Negative
- Ductal carcinoma in situ: No
- Lymph node involvement: Free all SLNs (0/5)
- Resection Margins: Free
- Histologic response to therapy: Pathologic partial response.
- Additional pathologic findings: No perineural invasion, no microcalcifications, free

Verified by :
walaa ghoniem

Cairo University - Kasr Alainy Hospital - Medical Research Institute - Pathology Department
Room No. (2) - First Floor-Building No. 287- Kasr Alainy St. - Manial - Cairo, Egypt

Pathology Report
[[DOCTYPE:PATHOLOGY_REPORT]]

Patient Name	: الأستاذه / رجاء عاطف محمود محمد	Request No.	: 13009858
Patient No.	: 28408030103909	Request Date	: 10/03/2022
Path No.	: 677/2022	Verification Date	: 19/03/2022
Sex	: Female	Financial Category	: اورام دار السلام - نفقة الدولة
Age	: 37 Y	Department	: Out Patient
Referreing Doc	:	Registered by	: Ali mostafa

Pathology Report

submitted skin.

Diagnosis:
Right breast cancer; Right nipple sparing mastectomy and SLNs biopsy:
- Residual invasive duct carcinoma, grade II
- Pathologic partial response
- No DCIS component
- Free margins and submitted skin
- Free SLNs (0/5)
- ypT1 ypN0 ypMx

Prof.
Dr.

Verified by :
walaa ghoniem

Women Hos. (4) - First Floor-Building No. 287- Nile Corniche - Mitr El Qadema- Cairo, Egypt

Pathology Report
[[DOCTYPE:PATHOLOGY_REPORT]]

NASSER INSTITUTE

ONCOLOGY CENTER

NUCLEAR MEDICINE UNIT

معهد ناصر

مركز الأورام

وحدة الطب النووي

Patient Name: Ragaa Atef Mahmoud. Date: 10/10/2021

^{99m}Tc-^{99m}Tc-MDP BONE SCAN

Desired information : *skeletal surveying to detect multiple lesions.*

Technique: Anterior and posterior whole body scan performed 2 hours after I.V administration of 20 mCi ^{99m}Tc-MDP:

Report:

- Degenerative changes are noticed over dorso-lumbar vertebrae.
- No definite hot spot that account for osseous deposits could be detected allover the surveyed skeleton.
- Both kidneys are seen.

Conclusion:

The surveyed skeleton is free of any active osseous lesions.

Thanks for reference

Nuclear Medicine Unit

Dr. Sherin Mahdy, MD

Bone Scan
[[DOCTYPE:BONE_SCAN]]

Patient Name	: الأستاذه / رجاء عاطف محمود محمد	Request No.	: 132369
Patient No.	: 28408030103909	Request Date	: 06/09/2021
Path No.	: 1987	Verification Date	: 16/09/2021
Sex	: Female	Financial Category	: اورام دار السلام - نفقة الدولة
Age	: 37 Y	Department	: Out Patient
Referreing Docto:		IHC No.	:

IMMUNOHISTOCHEMISTRY REPORT

Clinical Data:
Lt breast two lesions.

Nature of the speciment:
tru cut biopsy of Lt breast mass

Gross Examination:
wo specimens were recieved:
) lesion at 8 O'clock: multiple gray white tissue cores up to 1.5 cm, totallt sumitted
) lesion at 9 O'clock: multiple gray white tissue cores up to 1.5 cm, totallt sumitted

Microscopic examination:
ections examined of both specimens revealed breast tissue cores showed invasive malignant growth
rmed of few groups and files of moderate atypical ductal epithelial cells surrounded by sclerotic
roma.

Diagnosis:
breast lesions, tru cut biopsies:
specimens 1& 2 :
vasive mammary carcinoma of terminal ductal lobular unit.
Biomarkers:
ER: Strong Intensity 90% nuclear reaction (Allred score 8/8)
PR: Strong Intensity 60% nuclear reaction (Allred score 7/8)
Her2: Negative membrane reaction (score 0)
Ki67: 10% nuclear reaction

Prof.Lubna Omar
Dr.Rana Fathy

Immunohistochemistry
[[DOCTYPE:IHC]]

Name: Fouad Atef

Date: 26-9-2021

POST CONTRAST MULTI-SLICE CT SCAN OF THE CHEST, ABDOMEN & PELVIS REVEALED: -

** Referred case of breast cancer

1. *Chest:*

- Right upper lung lobe atelectatic bands are seen.
- No sizable pulmonary masses, areas of consolidation or cavitary lesions.
- No pathological hilar or mediastinal lymph nodes.
- No evidence of pleural effusion.
- Normal cardiac size. No pericardial effusion detected.
- Normal CT appearance of the thoracic aorta and the great vessels.

2. *Abdomen and pelvis:*

- The liver is enlarged with homogenous CT texture. Tiny hypodense focal lesion is seen at the hepatic dome (segment VIII) measuring 5 mm likely small cyst .
- Patent homogenously enhancing portal vein and is main branches as well as its main tributaries.
- No intra-hepatic or extra-hepatic biliary radicles dilatation.
- Normal size & parenchymal texture of the spleen with no focal lesions seen.
- Normal size, parenchymal thickness & density of both kidneys with no stones or back-pressure changes.
- Normal appearance of the pancreas, aorta, I.V.C and both suprarenals.
- Smooth filling of the urinary bladder with no filling defects or diverticular outpouching.
- IUD is seen in place.
- Normal appearance of the other pelvic organs.
- No abdominal or pelvic masses or collections.
- Few dense sclerotic osseous lesions are seen at D5, L4 and sternal body, largest involving sternal body measuring 10 x 7 mm in maximal axial dimensions.
- D8 vertebral body two lytic lesions with vertical striations, in keeping with hemangiomata.

OPINION:

- *Hepatic dome (segment VIII) tiny solitary focal lesion likely small tiny cyst for follow up.*
- *No pulmonary metastatic deposits.*
- *D5, L4 and sternal body dense sclerotic osseous lesions more larger at latter level , likely bone islands rather than metastatic , for bone scan correlation.*

Dr. M. Gomaa, M.D.

CT Scan
[[DOCTYPE:CT_SCAN]]