جوستاف روسي انترناشيونال - مصر (EPE) * **طلب علاج أول مرة / متردد**

إسم المريض رباعياً : رابحه محمود على محمد
المحافظة : الجيزه **الحي / المدينة :** اطفيح **العنوان :** الكدايه
رقم البطاقة : 26705142100322 **رقم التليفون :** 01027049887 **تاريخ تسجيل الإستمارة :** 20-10-2026
العمر(تاريخ الميلاد) : 14-05-1967 **المهنة :** ربه منزل

الإقرار

أقر انا الموقع أدناه انني لا اتمتع باي نظام علاج مثل:-التأمين الصحي-القوات المسلحه-الشرطة-الهيئات-المؤسسات او اي نظام يتعارض مع نظام العلاج علي نفقة الدولة- وسوف اتحمل كافة نفقات العلاج في حالة ثبوت غير ذلك

الإخصائي الاجتماعي **المقر بما فيه**
التوقيع:(----------) **التوقيع:**(----------)

التشخيص الإكلينيكي : سرطان بالثدي (مبادرة)
نتائج الأبحاث : (مرفق)
التشخيص النهائي : سرطان بالثدي (مبادرة)
خطة العلاج : أبحاث أورام مزيد من الابحاث و الاشعات [7954] **قسم العلاج :** الاورام
التعليق على التشخيص : ----------

تقرير اللجنة الثلاثية المتخصصة

الاسم: د/محمد كيلاني **الوظيفة:** ---------- **التوقيع:** ----------
الاسم: د/ندى حسن **الوظيفة:** ---------- **التوقيع:** ----------
الاسم: د/نرمين رمضان **الوظيفة:** ---------- **التوقيع:** ----------

أطلعت اللجنة علي لائحة العلاج الخاصة بالمجالس وتلتزم جهة العلاج بلائحة المجالس الطبية.
كما تقر اللجنة بأن البيانات المدونة فى هذا النموذج صحيحة.

تعتمد صحة البيانات المرفقة
رئيس اللجنة و مدير المستشفي.

تتعهد المستشفى أن لا يتم تنفيذ القرار إلا بعد مراجعة الملف الطبي للمريض وإعادة مناظرة المريض بالمستشفي قبل الصرف.

أعضاء اللجنة

ا.د/ ---------- **ا.د/** ---------- **د/** ---------- **د/** ----------

قرار اللجنة

التشخيص النهائي : ----------
خطة العلاج : ----------
المستشفي : ----------**قسم :** ----------
جهة العلاج : ----------**نفقات :** ----------
ملاحظات : ----------

رئيس	مدير عام	ختم
المجلس الطبي المتخصص	مديرية الشئون الصحية	شعار الجمهورية

Name: رابحه محمود علي محمد
National ID: 26705142100322

تقرير طبي

السيد

تحية طيبة وبعد,,

إيماء للطلب المقدم من	**بشأن تقرير طبي للمريض**
بقسم:	**رقم طبي:**


نتشرف بأن نوضح فيما يلي تقريرا عن حالته

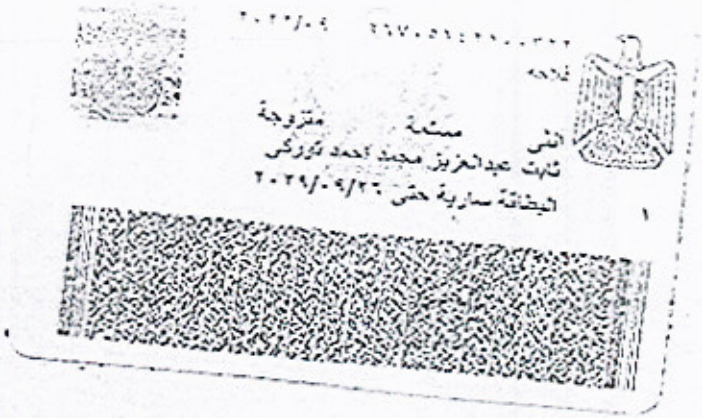
تاريخ وساعة الدخول : -- --:-- yyyy-mm-dd	**تاريخ وساعة الخروج :** PM 01:17 05-07-2026

وبعد الكشف والفحوصات والمتابعة وجد انة

المريضة تعاني من ورم غير حميد بالثدى و تحتاج الي **Further investigations and imaging**

التاريخ : **05-07-2026**	**الوقت :** **-- --:--**
	الطبيب المعالج : د/شيماء لاشين





DMS
مامنوجرام
زعصيت


National ID · Front & Back
[[DOCTYPE:ID_FRONT_BACK]]

MDT form

A-Patient ID:
1- Name :
Sex:
3- Medical numberic
Female
83221991
Old Med :
2443-2024

2-ID number: 2670514210032?

Patient Age : 58 Y



Family history
Phone
0103704988?
BMI
REASON OF MDT
marital status
NRS Score
GROUP
Date of MDT
2025-04-03
Co morbidity
Menopausal status
Initial STAGE

Clinical data

Breast Imaging :	Mets Workup : free DONE SCAN FREE

BX	ER	PR	Her 2 Neu	SISH	KI67
IDC	7/8	5/8	3		15

T	N	M
4b	2	0

Sonomammography
LEFT UOQ FUNGATING MASS, PATHOLOGICAL AXILLA LEVEL I, II, III

PATIENT HISTORY
pt ended NACT 18 wks TC+4 HP
LT MRM :free margin
YPT0 LN 2/18
partial pathological response

MDT OUTCOME & PLAN

1- PORT
2- KADCYLAX12
3- ADJUVANT AIX 5 YEARS
4-ZOMETA/6MONTHS0

SIGNATURE

MEDICAL ONCOLOGY		RADIOLOGY	
SURGERY		PATHOLOGY	
Psychiatric		Nutrition	

MDT Form
[[DOCTYPE:MDT_FORM]]

Name: رابحه محمود على محمد **MR. :** 2492	

Detailed Medical Report

السيد	

تحية طيبة وبعد,,

إيماء للطلب المقدم من		**بشأن تقرير طبي للمريض**	
بقسم:		**رقم طبي:**	

ننشرف بأن نوضح فيما يلي تقريرا عن حالته

تاريخ وساعة الدخول :		**تاريخ وساعة الخروج :**	

وبعد الكشف والفحوصات والمتابعة وجد انه

The patient was diagnosed with a left-sided breast invasive ductal carcinoma, clinical stage T4B N2 M0, estrogen-receptor score 8/8, progesterone-receptor score 5/8, HER2 positive. Neoadjuvant chemotherapy with the TCHP regimen was administered, concluding on 20 February 2025, followed by left modified radical mastectomy (MRM). Pathology showed a residual disease burden of 66 % (REC). Post-operative management included radiation therapy and initiation of adjuvant endocrine therapy with Arimidex. On 9 February 2026, a new systemic therapy plan was documented, specifying KADCYLA 185 mg for cycle 11 (C11) and continuation of Arimidex.

On 2 March 2026, the record reiterated that the patient had an estimated functional status of 66 % and was scheduled to receive KADCYLA for cycle 11, which had not yet been administered. The next cycle of Arimidex (C12) was planned to be dispensed by the pharmacy on 23 March 2026.

On 13 April 2026, it was noted that the patient had completed the most recent KADCYLA infusion, which was received on 23 March 2026, and was to continue Arimidex therapy.

On 24 June 2026, the patient was referred for a dental examination prior to initiating a new systemic therapy. New laboratory studies were ordered while the patient remained on Arimidex; a two-fold elevation of liver enzymes was observed, prompting a pause in therapy.

On 22 August 2026, a breast-sparing surgery (BSM) was performed in July 2026. Pathology revealed a left-sided infraclavicular lesion measuring 22 × 7 mm, classified as a pause (PAUS). In July 2026, a Tru-Cut biopsy of a suspected lymph node was performed and was negative for disease (NAD). The patient continues Arimidex therapy, now in the third month of treatment.

تحريرا في ,

التاريخ :	**20-09-2026**	**الوقت :**	

الطبيب المعالج : dina makram

يعتمد ,

Patient Name	: الاستاذه / رابحه محمود علي محمد	Request No.	: 13004086
Patient No.	: 26705142100322	Request Date	: 20/02/2025
Path No.	: 743/25	Verification Date	: 10/03/2025
Sex	: Female	Financial Category	: الرعايه علي السكر - مبادره
Age	: 57 Y	Department	: Out Patient
Referreing Doc	:	Registered by	: Mrs.Mayada Hegazy

Pathology Report

Clinical Data: Left breast cancer, post NACT.
Nature Specimen: Left modified radical mastectomy specimen.

Gross Examination:
* Procedure: Left MRM measured 18x10 cm with covering skin ellipse measured 18x7 cm.
* Tumor extent: A greyish white firm tumor bed site.
* Size: 5x4 cm.
* Skin involvement: Skin showed ulcerated area measured 3x3 cm away from nipple by 2 cm.
* Distance from margins: 2 cm away from deep margin.
* Lymph nodes number and size: 18 L.Ns up to 1 cm.

Microscopic Examination:
* No residual tumor tissue detected in breast tissue.
* Skin involvement: Epidermal ulceration with evident inflammatory reaction.
* Lymph node involvement: Positive 2/18.
* Resection Margins: Free deep margin.
* Histologic response to therapy: Partial pathological response.

Diagnosis:
Left breast cancer post NACT, MRM specimen:
No residual tumor tissue detected in breast tissue.
- Free deep margin.
- Epidermal ulceration with evident inflammatory reaction.
- Positive 2/18.
- Partial pathological response.
- Stage: ypT0, ypN1.

Verified by :
Dr.Menan Hossam

عرفه رقم (4) – الدور الأول – مبنى رقم (987) – كورنيش النيل – مصر القديمة – القاهرة – مصر
Room No. (4) - First Floor-Building No. 987- Nile Corniche - Misr El Qadema - Cairo, Egypt

Pathology Report
[[DOCTYPE:PATHOLOGY_REPORT]]

Patient Name	: الاسم / رانيه محمود علي محمد	Request No.	: 13004086
Patient No.	: 26705142100322	Request Date	: 20/02/2025
Path No.	: 743/25	Verification Date	: 10/03/2025
Sex	: Female	Financial Category	: [illegible]
Age	: 57 Y	Department	: Out Patient
Referreing Doc	:	Registered by	: Mrs.Mayada Hegazy

Pathology Report

- RCB: 1.45, RCB class II.

Signature
Dr. Marwa Mahmoud
Dr. Menan Hossam

Verified by :
Dr.Menan Hossam

غرفة رقم (4) - الدور الأول - مبنى رقم (987) - كورنيش النيل - مصر القديمة - القاهرة - مصر
Room No. (4) - First Floor-Building No. 987- Nile Corniche - Misr El Qadema - Cairo, Egypt

Pathology Report
[[DOCTYPE:PATHOLOGY_REPORT]]

Patient Name	: الأستاذه / رايحه محمود علي محمد	Request No.	: 13001439
Patient No.	: 26705142100322	Request Date	: 08/07/2024
Path No.	: 2295/24	Verification Date	: 16/07/2024
Sex	: Female	Financial Category	: برنامج دار السلام - مباشره
Age	: 57 Y	Department	: Out Patient
Referreing Doc	:	Registered by	: Mrs.Mayada Hegazy

Pathology Report

Clinical Data: Left breast malignant looking solid mass lesion.
Nature of Specimen: Tru-cut biopsy, collected at 7/7/2024.

Gross Examination:
- Multiple grayish white tissue cores up to 2 cm, totally submitted.

Microscopic Examination:
* Histological type: Invasive duct carcinoma.
* Grade (differentiation+ nuclear pleomorphism+ mitosis): (3+2+1) Grade II.
* Ductal carcinoma in situ: Minimally positive.
* Perineural invasion: Negative.
* AngioInvasion: Negative.

Diagnosis:
Left breast malignant looking solid mass lesion, Tru-cut biopsy:
Invasive duct carcinoma, Grade II, with minimal DCIS.
For further IHC (ER, PR, Her2, Ki67).

Signature
Prof. Dr. Lubna Omar.
Dr. Heba Hassan.

Verified by :
DR.Menna Nabil

غرفة رقم (4) – الدور الأول – مبنى رقم (987) – كورنيش النيل – مصر القديمة – القاهرة – مصر
Room No. (4) - First Floor-Building No. 987- Nile Corniche - Misr El Qadema - Cairo, Egypt

Pathology Report
[[DOCTYPE:PATHOLOGY_REPORT]]

Patient Name	: الأستاذه / رابحه محمود علي محمد	Request No.	: 13001439
Patient No.	: 26705142100322	Request Date	: 08/07/2024
Path No.	: 2295/24	Verification Date	: 28/07/2024
Sex	: Female	Financial Category	: برنامج السلام - مباشره
Age	: 57 Y	Department	: Out Patient
Referreing Doc.	:	IHC No.	:
		Registered by	: Mrs.Mayada Hegazy

IMMUNOHISTOCHEMISTRY REPORT

Clinical Data: Left breast malignant looking solid mass lesion.

Nature of Specimen: Tru-cut biopsy, collected at 7/7/2024.

Technique:
- Sections were prepared from the paraffin block, processed in Bench Mark ULTRA machine (Ventana) and stained by rabbit monoclonal antibodies using ultra view HRP DAB as chromogen and hematoxylin as counter stain. The sections treated against:
- ER clone (1E2), PR clone (SP1), Her2 clone (4B5), & Ki67 clone (30-9).

Results:
* IPT (Positive control showed appropriate reactivity):
- ER: Strong nuclear reaction in 80% of tumor cells (score 8 /8).
- PR: Strong nuclear reaction in 3% of tumor cells (score 5/8).
- Her2: Strong complete membrane reaction in >10% of tumor cells (score 3+).
- Ki67: 16% nuclear reaction of tumor cells.

Conclusion:
Left breast malignant looking solid mass lesion, Tru-cut biopsy:
Invasive duct carcinoma, Grade II, with minimal DCIS.
IPT:
- ER: Positive (score 8 /8).
- PR: Positive (score 5/8).
- Her2: Positive (score 3+).
- Ki67: Positive in 16% of tumor cells.

* Scoring system: "ER, PR"

Verified by :
DR.Menna Nabil

غرفة رقم (4) – الدور الأول – مبنى رقم (987) – شارع النيل – مصر القديمة – القاهرة – مصر
Room No. (4) - First Floor-Building No. 987- Nile Corniche - Misr El Qadema - Cairo, Egypt

Immunohistochemistry
[[DOCTYPE:IHC]]

Patient Name	الأستاذه / رابحه محمود علي محمد	Request No.	13001439
Patient No.	26705142100322	Request Date	08/07/2024
Path No.	2295/24	Verification Date	28/07/2024
Sex	Female	Financial Category	الوزارة دار السلام - مباشره
Age	57 Y	Department	Out Patient
Referreing Doc.		Registered by	Mrs.Mayada Hegazy

IMMUNOHISTOCHEMISTRY REPORT

ASCO-CAP ER/PR Test Guideline Recommendations: proportion of cells staining (0, no staining; 1, >1%; 2, between 1% and 10%; 3, between 11% and 33%; 4, between 34% and 66% and 5, between 67%-100% of the cells staining). Intensity of positive tumor cells (0, none; 1, week, 2, intermediate; and 3, strong). Total score from 0 to 8.

* Scoring system: "Her2"

Reference: ASCO-CAP Her2 Test Guideline Recommendations, 2013.IHC 0: as defined by no staining observed or membrane staining that is incomplete and is faint/barely perceptible and within < 10% of the invasive tumor cells. IHC 1+: as defined by incomplete membrane staining that is faint/barely perceptible and within < 10% of the invasive tumor cells. IHC 2+: based on circumferential membrane staining that is incomplete and/or weak/moderate and within < 10%of the invasive tumor cells or complete and circumferential membrane staining that is intense and within < 10% of the invasive tumor cells. IHC 3+: based on circumferential membrane staining that is incomplete, intense < 10% of tumor cells.

Signature
Prof. Dr. Lubna Omar.
Dr. Heba Hassan.

Verified by :
DR.Menna Nabil

غرفة رقم (4) - الدور الأول - مبنى رقم (987) - كورنيش النيل - مصر القديمة - القاهرة - مصر
Room No. (4) - First Floor-Building No. 987- Nile Corniche - Misr El Qadema - Cairo, Egypt

Immunohistochemistry
[[DOCTYPE:IHC]]