0301033240628016

HEALTH EXAMINATION REPORT

健康体检报告

Name: 安响娜
Sex: 女
Age: 26岁
Phone: 17889742820
Date: 2024-06-28
Company: 陕西淘丁实业集团有限公司

在线解读报告

强森医疗微信服务

强森醫院 | 全国连锁
Qiangsen Hospital National Chain

医学提示

感谢您选择强森医疗！

通过本次体检，相信您对自己的健康有了进一步的认识与关注。体检，只是健康管理的第一步。体检的目的，是通过连续性的健康监测，了解自己的健康状况，摒弃不良的生活习惯，提高自己的健康水平，在发现问题后，能正确对待、及时就医，减少疾病对健康的损害，减轻家庭的负担。

由于生物学上的个体差异、医学技术发展的有限性和医疗设备对疾病认知的局限，任何一次的医学检查手段和方法都非百分之百的准确和可靠，您选择的体检项目也可能并未涵盖全身所有系统，我们所做出的健康诊断与医学建议只是根据在您的陈述和本次体检结果而得出的。
因此，我们建议您对异常结果作定期复查、动态观察和随访，从而收集可靠、全面的循症医学证据以建立科学的医学判断。

健康，是您一生的财富，更是我们永远的使命，强森愿成为守护您健康的家庭医生。为了解并保持自己最佳的健康状态，我们真诚的建议您每年进行一次系统的健康体检。

诚祝您及家人身体健康！

QIANGSEN HOSPITAL
强森医院
健康管理中心
HEALTH MANAGEMENT CENTER

目录 / CONTENTS

01

异常体检结论 重要体检结论及健康建议 第4页

02

单项体检结果

一般检查 第5页
眼科 第5页
口腔科 第5页
胸部DR 第6页
心电图 第6页
血常规检验报告单 第7页
尿常规检验报告单 第8页

03

图片报告

胸部正位DR 第9页
心电图 第10页

重要体检结论及健康建议

1.体重指数偏低

您的体重偏轻，建议适当加强营养，平衡膳食，增强体质。

2.龋齿 慢性牙龈炎

牙龈炎是由菌斑、牙垢、牙石和各种微生物引起的牙龈组织慢性炎症；龋坏俗称虫牙，二者均为细菌性牙病，请您注意口腔卫生，建议口腔科洁牙修复治疗。

3.血常规部分红色系测值异常

以上血常规改变，提示轻度小细胞低色素性贫血。多与铁元素摄入和吸收不足有关，亦可见于失血性贫血和地中海贫血等。建议：1.加强含铁食品的摄入和吸收；2.定期复查；3.必要时血液病专科指导治疗。

4.平均血小板体积高12.60fl(参考范围:6.5-12) 血小板容积分布宽度高22.80fl(参考范围:10-18) 血小板压积高0.3200%(参考范围:0.108-0.282)

多用于贫血的形态学分类，对无贫血者意义不大，必要时复查。

5.双眼屈光不正

屈光不正，常因不良用眼习惯引起或加重，需要平时注意用眼卫生，如定时远眺、做眼保健操、不宜过久近距离用眼等。
目前您的矫正视力不佳 ，建议您准确地配镜矫治，可以减轻眼睛负担，延缓屈光不正加重。

首席总检医师:

一般检查

检查日期: 2024-06-28

项目	检查结果	提示	单位	参考范围
身高	155		cm	
体重	44		Kg	
体重指数	**18.31**	↓	**kg/㎡**	**18.5-23.99**
体检血压(收缩压)	107		mmHg	90-139
体检血压(舒张压)	70		mmHg	60-89

科室小结: 体重指数偏低

检查者:

眼科

检查日期: 2024-06-28

项目	检查结果
色觉	正常
右眼矫正视力	4.8/0.6
左眼矫正视力	4.9/0.8

科室小结: 双眼屈光不正

检查者:

口腔科

检查日期: 2024-06-28

项目	检查结果
唇	未见异常
口腔粘膜	未见异常
牙周	牙结石Ⅲ°牙体表面可见褐色、黑褐色附着物，不易刮除，牙龈稍红肿。
齿	右下6，7左上6龋齿
舌	未见异常
腭	未见异常
腮腺	未见异常
颞下颌关节	未见异常

科室小结: 龋齿
慢性牙龈炎

检查医师:

胸部DR

检查日期: 2024-06-28

项目	检查结果
胸部正位	胸廓对称，气管居中，两肺纹理走形自然，肺内未见实质性病变，双侧肺门大小正常，纵隔无增宽，心影及大血管大小形态位置未见异常；双侧膈面光整，双侧肋膈角锐利。

科室小结: 心肺膈未见明显异常

检查医师:

心电图

检查日期: 2024-06-28

项目	检查结果
项目名称	图文报告见辅图

科室小结: 1.窦性心律
2.正常范围心电图

操作者:

血常规检验报告单

检查日期: 2024-06-28

	项目	检查结果	提示	单位	参考范围
1.	红细胞计数（RBC）	4.68		×10^12/L	3.5-5.1
2.	**血红蛋白(HGB)**	**101.00**	↓	**g/L**	**115-150**
3.	**红细胞压积(HCT)**	**0.3**	↓	**%**	**0.35-0.45**
4.	**平均红细胞体积（MCV）**	**72.80**	↓	**fl**	**82-100**
5.	**平均红细胞血红蛋白含量（MCH）**	**21.60**	↓	**pg**	**27-34**
6.	**平均红细胞血红蛋白浓度（MCHC）**	**296**	↓	**g/L**	**316-354**
7.	**红细胞变异系数分布宽度**	**19.90**	↑	**%**	**11-16**
8.	红细胞体积分布宽度标准差（RDW-SD）	50.00		fl	35-56
9.	白细胞计数（WBC）	4.80		×10^9/L	3.5-9.5
10.	中性粒细胞比值（GRA）	49.600		%	40-75
11.	中性粒细胞数目（GRA#）	2.390		×10^9/L	1.8-6.3
12.	淋巴细胞比率（LYM）	42.000		%	20-50
13.	淋巴细胞数目（LYM#）	2.020		×10^9/L	1.1-3.2
14.	单核细胞比值（MONO）	7.600		%	3-10
15.	单核细胞数目(MONO#)	0.360		×10^9/L	0.1-0.6
16.	嗜酸性粒细胞比值（EO）	0.700			0.5-5.0
17.	嗜酸性粒细胞数目(EO#)	0.030		×10^9/L	0.02-0.50
18.	嗜碱性粒细胞比值（BASO）	0.100			0-1.0
19.	嗜碱性粒细胞数目(BASO#)	0.000		×10^9/L	0.00-0.06
20.	血小板计数(PLT)	276.0		×10^9/L	100-300
21.	**平均血小板体积（MPV）**	**12.60**	↑	**fl**	**6.5-12**
22.	**血小板容积分布宽度（PDW）**	**22.80**	↑	**fl**	**10-18**
23.	**血小板压积（PCT）**	**0.3200**	↑	**%**	**0.108-0.282**

检验: 杨雪 **审核:**

尿常规检验报告单

检查日期: 2024-06-28

项目		检查结果	提示	单位	参考范围
1.	黏液丝	-			
2.	颜色	淡黄色			
3.	透明度	清晰透明			
4.	比重（SG）	1.025			1.005-1.030
5.	PH值(PH)	5.50			5.0-8.0
6.	白细胞(LEU)	-		cells/μL	-
7.	隐血(ERY)	-		cells/μL	-
8.	亚硝酸盐(NIT)	-		mg/dL	-
9.	酮体(KET)	-		mmol/L	-
10.	胆红素(BIL)	-		μmol/L	-
11.	尿胆原(UBG)	Normal		μmol/L	Normal
12.	蛋白质(PRO)	-		g/L	-
13.	葡萄糖(GLU)	-		mmol/L	-
14.	尿维生素C	0.0		mmol/L	0.0-0.0
15.	镜检红细胞	0		个/HP	0-3
16.	镜检白细胞	0		个/HP	0-3
17.	管型	0		个/LP	0-1
18.	结晶	-		个/HP	0-1
19.	上皮细胞	-		个/HP	0-6
20.	其他	未见异常			

检验: 孙超寰 **审核:**

西安强森医院碑林长安路门诊部

DR检查报告单

检查号：DR2-088579 姓 名：安响娜 性 别：女 年 龄：26岁

门诊号： 住院号： 床 号： 病 区：

科 室：051201221218 检查日期：2024/6/28 9:11:33

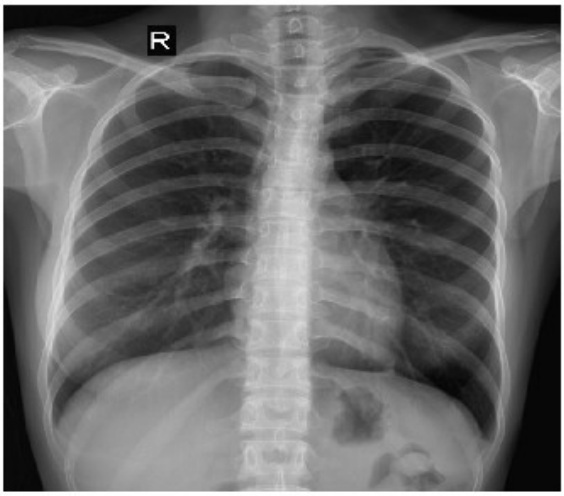

检查部位： 胸部正位DR片

检查所见： 胸廓对称，气管居中，两肺纹理走形自然，肺内未见实质性病变，双侧肺门大小正常，纵隔无增宽，心影及大血管大小形态位置未见异常；双侧膈面光整，双侧肋膈角锐利。

印 象： 心肺膈未见明显异常

报告医师： 张健 **审核医师：** 侯民羊

打印日期： 2024/6/28 9:35:19

注:本报告仅供临床参考,不做任何证明.

心电图报告

分院: 西安强森医院碑林长安路门诊部 **检查日期:** 2024-06-28

姓名: 安响娜 **性别:** 女 **年龄:** 26岁 **检查部位:** 心电图

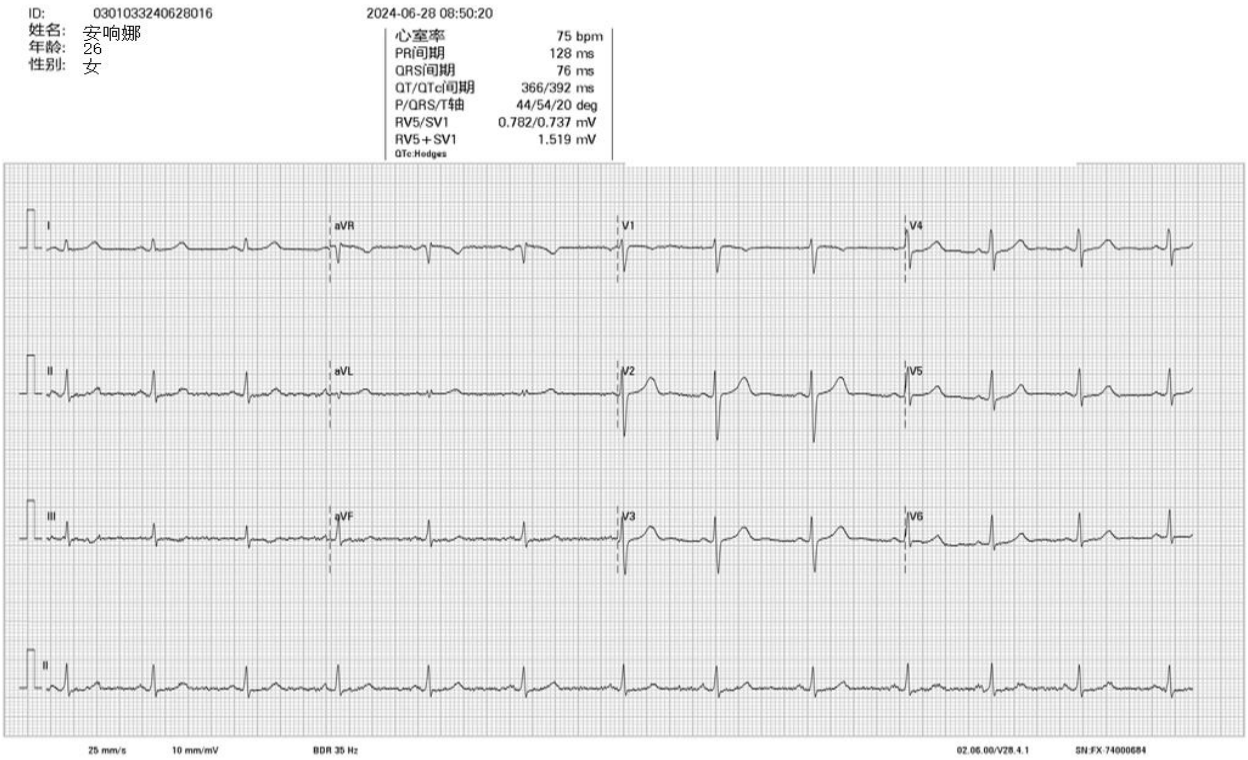

心电图提示

1.窦性心律
2.正常范围心电图

操作者: 刘晓蕊 **审核医师:** 郭士英

0301033240628016

(以上内容仅供参考，此报告仅对本次检查负责) **报告日期:** 2024-06-28

胃肠镜检查

是诊断消化道疾病的金标准

奥林巴斯CV-290电子胃肠镜系统

消化道无痛内镜中心

- 无痛胃肠镜检查
- 内镜下食管胃底静脉曲张精准断流术
- 内镜下黏膜切除术
- 消化道异物取出术
- 消化道息肉切除术
- 内镜逆行性阑尾炎切除术

国际标准 | 专家门诊 | 轻松舒适 | 方便快捷

在线预约咨询

咨询热线 029-8966 9797 | **医院地址：** 曲江新区新开门北路唐九区西侧