河北医科大学第一医院
THE FIRST HOSPITAL OF HEBEI MEDICAL UNIVERSITY

健康管理中心

体检报告

体 检 号 2601170058

姓　　名 安盼娜 性别 女 年龄 21岁

联系电话 13369167781

单位名称 康康网

体检日期 2026-01-18

主检报告

体检主要异常发现及建议

1.尿蛋白弱阳性、尿微量白蛋白增高

本次体检尿常规检查提示：尿蛋白:弱阳性(g/L)*(阴性)；尿微量白蛋白：150(mg/L)↑(0--80)。

尿蛋白弱阳性可见于剧烈运动后，发热的极期，进食高蛋白饮食，各种肾脏病和肾血管病等情况。尿微量白蛋白目前常用于评估肾脏早期病变，需结合临床病史综合分析。

建议：请您到我中心健康管理门诊咨询诊治，近期复查尿常规，完善24小时尿蛋白定量等相关检查。

2.尿白细胞阳性

本次体检结果提示：白细胞:2+(Leu/μL)↑(参考值:阴性)。

尿液中白细胞阳性最常见于尿路感染，普通感染也就是非特异性感染，见于肾盂肾炎、膀胱炎和尿道炎等；也可以见于特异性感染，如泌尿系统结核等。其次外生殖器炎症等也会导致尿白细胞阳性。

建议：复查尿常规，如结果仍为阳性到我中心健康管理门诊咨询。

3.双侧外耳道耵聍，鼓膜未窥及

耵聍又称“耳垢”、“耳屎”，是由耳道皮肤下的耵聍腺体分泌而产生。

建议：(1)若您无耳闷、耳痛及听力下降等情况，耳鼻喉科门诊随访即可；(2)若有不适，请您到我院耳鼻喉科门诊诊治。

4.屈光不正

屈光不正包括近视、远视及散光。

建议：应根据不同情况和您的用眼需要进行视力矫正。

线上咨询

汇总医师： 张晓红

核对医师：

主检医师： 裴永彬

健康调查

项目名称	检查结果
饮酒情况	无
吸烟情况	无
其他嗜好	无
工作性质	无
特殊工种	无
家族史	无
个人病史	无
过敏史	无
现用药情况	无

小结： 未见异常

检查医生：郝淑芹 审核日期：2026-01-18

一般检查

项目名称	检查结果
身高	156 cm
体重	46 kg
体重指数	18.9,体重正常
收缩压	116 mmHg
舒张压	76 mmHg
血压结论	正常血压

小结： 未见明显异常

检查者:许红盼/刁美美 审核日期：2026-01-18

体格检查（心肺腹）

项目名称	检查结果
营养发育情况	发育正常，营养中等。
心肺检查	胸廓无畸形，两侧对称，触觉语颤均等，双肺叩诊清音，双肺呼吸音清，两肺未闻及干湿性啰音。心前区无隆起，未触及震颤，心率78次/分，心律齐整，心音无增强及减弱，各心脏瓣膜区未闻及心脏杂音。
腹部	平软，无压痛、反跳痛，未触及包块，移动性浊音阴性，肠鸣音正常，肾区无叩击痛。
神经系统检查	未见明显异常

小结：　未见明显异常

检查医生：郝淑芹 审核日期：2026-01-18

体格检查（皮肤头颈脊柱四肢）

项目名称	检查结果
浅表淋巴结	未见明显异常
甲状腺	未见明显异常
脊柱、四肢	未见明显异常
皮肤外观	未见明显异常

小结：　未见明显异常

检查医生：郝淑芹 审核日期：2026-01-18

眼科

项目名称	检查结果
矫正右眼视力	5.0
矫正左眼视力	4.9
眼睑	未见明显异常
结膜	未见明显异常
角膜	透明
瞳孔	圆，对光反射正常
晶状体	透明
玻璃体	未见明显异常
小瞳孔眼底检查	未见明显异常

小结：　屈光不正

检查医生：张晓红 审核日期：2026-01-18

耳鼻喉科

项目名称	检查结果
外耳	未见明显异常
外耳道	双侧外耳道可见黄色耵聍
鼓膜	鼓膜未窥及
外鼻	未见明显异常
鼻道	未见明显异常
鼻中隔	未见明显异常
鼻甲	未见明显异常

咽喉　　未见明显异常
小结：　双侧外耳道耵聍，鼓膜未窥及

检查医生：吴新蕊 审核日期：2026-01-18

心电图室

项目名称	检查结果
心电图	正常心电图

小结：　正常心电图

检查医生：梁晶 审核日期：2026-01-18

谷丙转氨酶（ALT）

检验项目	结果	异常标志	单位	参考值
丙氨酸氨基转移酶	7.3		U/L	7.0--40.0

检验者：张杰　审核者：刘荣欣　审核日期：2026-01-18

谷草转氨酶（AST）

检验项目	结果	异常标志	单位	参考值
天门冬氨酸氨基转移酶	16.3		U/L	13.0--35.0

检验者：张杰　审核者：刘荣欣　审核日期：2026-01-18

总胆红素

检验项目	结果	异常标志	单位	参考值
总胆红素	11.3		μmol/L	0.0-23.0

检验者：张杰　审核者：刘荣欣　审核日期：2026-01-18

血常规

检验项目	结果	异常标志	单位	参考值
白细胞计数	7.39		10^9/L	3.5--9.5
嗜碱性粒细胞绝对值	0.03		10^9/L	0.00--0.06
平均红细胞体积	87.0		fl	82--100
有核红细胞计数	0.0		10^9/L	0-0.02
中性/淋巴	2.77			
红细胞计数	4.18		10^12/L	3.8--5.1
有核红细胞百分数	0.10		/100WBC	0-0.4
淋巴细胞百分数	23.8			20%--50%
血小板/淋巴	176.70			
平均血小板体积	7.01	↓	fl	7.40--10.40
大的不成熟细胞%	0.00		%	0.00--2.00
红细胞体积分布宽度SD	44.6		fl	37--54
血小板体积分布宽度	15.94		%	10.00--20.00
血小板计数	311		10^9/L	125--350

红细胞体积分布宽度CV	14.7		%	11.0--16.0
平均血红蛋白浓度	337.4		g/L	316--354
平均血红蛋白量	29.4		pg	27--34
血红蛋白	122.80		g/L	115--150
嗜碱性粒细胞百分比	0.3			0--1%
红细胞压积	36.39		%	35--45
嗜酸性粒细胞百分数	2.4			0.4%--8%
单核细胞百分数	7.5			3%--10%
中性粒细胞百分数	66.0			40%--75%
嗜酸性粒细胞绝对值	0.18		10^9/L	0.02--0.52
单核细胞绝对值	0.55		10^9/L	0.10--0.60
血小板压积	0.218		%	0.158--0.358
淋巴细胞绝对值	1.76		10^9/L	1.10--3.20
中性粒细胞绝对值	4.88		10^9/L	1.80--6.30

检验者：朱淑敏　审核者：杨利　审核日期：2026-01-18

空腹血糖

检验项目	结果	异常标志	单位	参考值
血糖（GLU）	4.19		mmol/L	3.90--6.10

检验者：张杰　审核者：刘荣欣　审核日期：2026-01-18

血脂四项

检验项目	结果	异常标志	单位	参考值
总胆固醇	3.91		mmol/L	2.80--5.17
低密度脂蛋白胆固醇	2.34		mmol/L	〈3.37
高密度脂蛋白胆固醇	1.39		mmol/L	1.03--1.55
甘油三酯	0.85		mmol/L	0.20--1.70

检验者：张杰　审核者：刘荣欣　审核日期：2026-01-18

肾功能3项

检验项目	结果	异常标志	单位	参考值
尿素	3.70		mmol/L	2.60--7.50
肌酐	52.6		μmol/L	41.0--73.0
尿酸	254.6		μmol/L	154.7--357.0
肾小球滤过率	137.42		ml/min/1.73 m²	≥90

检验者：张杰　审核者：刘荣欣　审核日期：2026-01-18

*尿常规

检验项目	结果	异常标志	单位	参考值
颜色	淡黄色			淡黄色-黄色
白细胞	2+	↑	Leu/μL	阴性

比重	1.030			1.003--1.030
亚硝酸盐	阴性			阴性
酮体	阴性		mmol/L	阴性
尿胆原	正常		μmol/L	阴性
维生素C	〉=5.7		mmol/L	阴性
尿胆红素	阴性		μmol/L	阴性
尿蛋白	弱阳性	*	g/L	阴性
潜血(BLD)	阴性		Ery/μL	阴性
透明度	浑浊			透明
肌酐	17.7		mmol/L	4.4--17.7
PH	5.5			4.5--8.0
尿葡萄糖(GLU)	阴性		mmol/L	阴性
尿钙	2.5		mmol/L	2.5--7.5
MA/Cr	3.4-33.9		mg/mmol	0--3.4
尿微量白蛋白	150	↑	mg/L	0--80

检验者：赵小洁　审核者：陈志青　审核日期：2026-01-18

静息

2026/01/18 AM 9:16

姓名:　　ID: 2601170058　　用药:　　元

性别:未知　年龄: 岁　　* cm * kg */* mmHg 77 bpm　　元

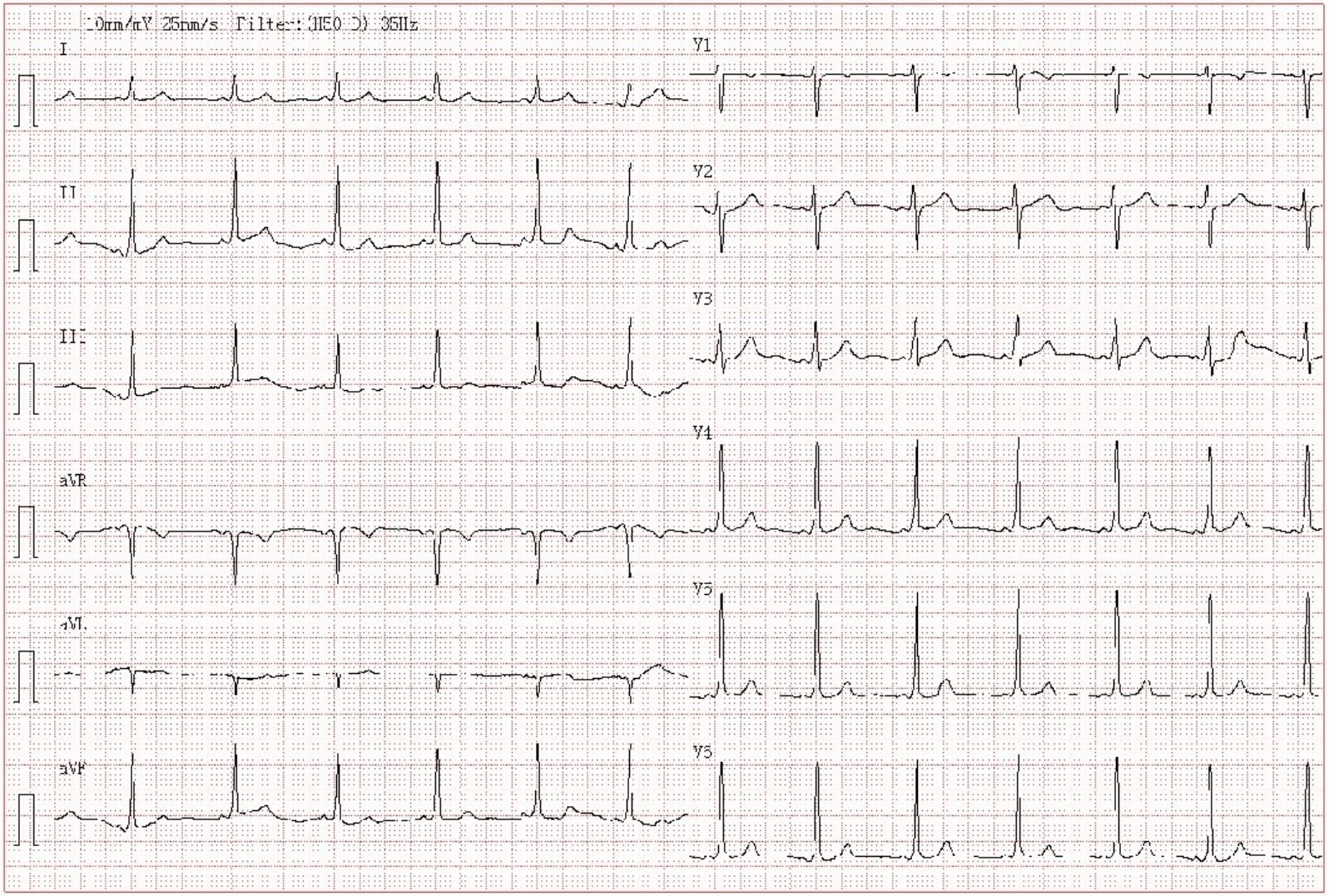

2350 01-01 01-01 04-01

河北医科大学第一医院

超声检查报告单

检查设备：LOGIQ FORTIS

姓名：安盼娜　性别：女　年龄：21 岁　体检号：2601170058　临床诊断：

科别：健康管理中心　申请医师：周谨　检查部位：腹部彩超

超声所见

肝脏大小正常，包膜完整光滑，肝角正常，实质回声均匀，肝内管腔结构显示清晰。
胆囊大小正常，轮廓清楚，囊壁光滑不厚，腔内为无回声，肝内外胆管未见扩张。
胰腺大小正常，外形规整，实质回声均匀，主胰管未见扩张。
脾脏厚度正常，被膜光滑，实质回声均匀。

超声提示

肝胆胰脾未见明显异常

此报告单仅供参考！　记录员：周佳琪　诊断医师：刘丹阳　报告时间：2026/1/18 8:19:1

河北医科大学第一医院

扫码查看数字影像

医学影像学诊断报告书

影 像 号： 2601170058　　检查号：　DX2611800025

患者姓名：	**安盼娜**	**性 别：**	**女**	**年 龄：**	**21岁**
门 诊 号：	2601170058	**住 院 号：**		**病 床 号：**	
申请科室：	健康管理中心	**检查日期：**	2026-01-18		

检查项目： 胸部正位片

检查所见：

胸廓对称，所见肋骨走行自然。双肺门影未见增大，两肺纹理走行分布自然，肺野内未见异常密度影。纵隔未见移位，心影形态如常，大小在正常范围内。两膈顶光整，肋膈角锐利。

印象：

心肺膈未见异常。

检查技师：张世博　　**报告医生：**　　**审核医生：**

审核医师签字后生效，本报告仅供临床医师参考。　　**报告日期：2026-01-18 10:27:26**