· 指南与解读 ·

抗肿瘤治疗引起急性口腔黏膜炎的诊断和防治专家共识*

中国临床肿瘤学会抗肿瘤药物安全管理专家委员会
中国临床肿瘤学会肿瘤支持与康复治疗专家委员会

中图分类号:R730.5　**文献标识码**:A　**文章编号**:1009-0460(2021)05-0449-11

口腔黏膜炎(oral mucositis, OM)是指口腔黏膜上皮炎症性和/或溃疡性病变,常见病因或诱因有病原微生物、免疫功能紊乱、理化损伤和某些药物等。对于恶性肿瘤患者实施放疗、化疗、分子靶向药物治疗或者免疫检查点抑制剂治疗等,是抗肿瘤治疗引起 OM 的主要原因[1-2]。OM 常可致口腔疼痛难忍,不仅明显影响患者的进食、讲话及休息,还可能降低患者对于抗肿瘤治疗的耐受性和依从性,延迟甚或停止治疗,降低生活质量和抗肿瘤疗效。

由于 OM 的危害较大,欧美多国已经制定和发布了多部 OM 防治或口腔护理相关指南[1, 3-6],但是在我国的临床肿瘤学实践中,尚未引起足够的重视,缺乏积极、有效的防治措施。为了规范和指导我国抗肿瘤治疗引起的 OM 的预防与治疗,中国临床肿瘤学会(CSCO)的抗肿瘤药物安全管理专家委员会联合肿瘤支持与康复治疗专家委员会,共同组织了相关领域的多学科专家学者,依据循证医学证据和各自的专业经验,参考国内、外有关文献,认真讨论,多次修改,最终形成了本专家共识,提供给临床医师作为重要参考。

1　抗肿瘤治疗引起的 OM

1.1　*定义和表现*　在恶性肿瘤的治疗过程中,尤其治疗头颈部肿瘤时,OM 是常见的并发症,一般认为其发生与化疗、分子靶向治疗、放疗(照射野、剂量和技术)以及患者自身的危险因素等密切有关[7]。化疗相关性口腔黏膜炎,又称化疗诱发性口腔黏膜炎(chemotherapy induced oral mucositis, CTOM),是化疗时最常见的口腔并发症,通常于化疗开始后 4~7 天内发生,10~14 天时达到高峰[3]。放疗相关性口腔黏膜炎(radiotherapy induced oral mucositis, RTOM),则是指放射治疗所导致的口腔黏膜的炎症或溃疡性病变[8]。放、化疗引起的 OM,主要表现为口腔黏膜充血、红斑、水肿、糜烂以及不同程度的溃疡等,患者往往表现为局部疼痛、进食困难、口干以及味觉障碍等[5,9]。

其他抗肿瘤治疗药物,包括分子靶向药物和免疫检查点抑制剂治疗时也会引起口腔黏膜的损伤。与传统的放、化疗引起的 OM 相比,分子靶向药物和免疫治疗所引起的 OM 有所不同,病变常较弥散、范围较大且界限不清,覆盖有由纤维蛋白、改变的白细胞和上皮碎片组成的假膜,且往往合并真菌感染,严重地影响着患者的生活质量,可能导致药物剂量调整或者治疗中止[10]。

在分子靶向药物中,表皮生长因子受体-酪氨酸激酶抑制剂(epidermal growth factor receptor-tyrosine kinase inhibitors, EGFR-TKI)在临床上广泛应用,其引起的 OM,常在用药开始第 13~19 天出现,表现为口腔黏膜出现红斑、水肿和糜烂,进而形成点状或者片状溃疡,可波及上下唇、双颊、舌头以及口底黏膜;黏膜溃疡表面覆以伪膜、渗血,引起疼痛、吞咽困难和味觉异常等[6,11]。目前认为,第二代 EGFR-TKI 阿法替尼 OM 的发生率比第一代和第三代 EGFR-TKI 要高[10]。

1.2　*抗肿瘤治疗引起的 OM 流行病学现状*　不同类型的肿瘤和接受不同治疗的患者,在 OM 发生率上存在着明显的差异。比如,OM 发生于几乎所有的口腔癌、口咽癌和鼻咽癌患者[8];接受造血干细胞移植(HSCT)患者发生 OM 的比例,可以高达 70% 以上[12-13];而化疗联合放疗要比单纯化疗诱发 OM 的比例更高[13]。见表 1、表 2。

*通讯作者,秦叔逵,E-mail:qinsk@csco.org.cn

(C)1994-2022 China Academic Journal Electronic Publishing House. All rights reserved.　http://www.cnki.net

表 1　抗肿瘤治疗引起的 OM 发生率(%)

	抗肿瘤治疗方案	OM 发生率	≥3 级 OM 发生率
化疗	造血干细胞移植大剂量化疗	70~100[12-13]	67.4[14]
	头颈部肿瘤化疗/放疗	50~97[3,15-16]	16.2~60.9[15-16]
	常规剂量化疗	30[17]	–
	实体瘤总体	21[18]	4[18]
	乳腺癌	20~70[12]	4.08[19]
	结直肠癌	24[20]	1.67[19]
	肺癌	22.7[20]	0.79[19]
	胃癌	21.7[20]	–
	胰腺癌	6.7[20]	–
	非霍奇金淋巴瘤	–	6.55[19]
放疗	造血干细胞移植		
	全身放疗(TBI)[21]	>90	–
	头颈部肿瘤		
	非常规分割放疗(AF-RT)	25~100[22]	56[23]
	超分割放疗	–	42~57
	常规分割放疗(CF-RT)	33~77[22]	25~34[5,23]
	调强放疗(IMRT)	–	45[24]
	同步放化疗	50~97[3]	–
靶向治疗药物[10]	mTOR 抑制剂	24~64	1~13
	EGFR 抑制剂	<1~72.1	0~62
	血管生长抑制剂	4~29	0~4
	BCR-ABL 抑制剂	2.9~4.5	0
	ALK 抑制剂	14	1
免疫检查点抑制剂[10]	纳武利尤单抗	2	<1
联合治疗	同步放化疗+靶向治疗[24]	–	45
	化疗+靶向治疗[24]	–	26

1.3　抗肿瘤治疗引起的 OM 风险因素　不同情况下,抗肿瘤治疗引起 OM 的发生率差异较大,宜根据患者的既往史和抗肿瘤治疗方案等,可大致分为高危、中危和低危三类患者。见表 3。

2　抗肿瘤治疗引起的 OM 防治策略

对于肿瘤患者的 OM,强调全程进行规范化管理。首先要注意应该从肿瘤治疗开始,应贯穿于整个肿瘤治疗期间,即全程进行,包括 OM 风险评估、OM 预防、OM 诊断和分级、OM 的治疗、治疗后护理以及随访;其次,重在预防,要有效地控制高危因素中的基础疾病,进行患者口腔健康教育指导,在治疗前和整个治疗期间均需要注意养成维护日常口腔卫生的习惯,且保持充分的营养支持[1]。另外,强调避免对于黏膜不必要的照射以减少 RTOM 的发生。

2.1　OM 的预防

2.1.1　口腔评估　在抗肿瘤治疗期间,需要定期进行口腔评估和护理。口腔状况的变化可能改变干预措施,因而鼓励患者自己注意观察口腔情况,并且将口腔变化及时地告知医师[3]。

(C)1994-2022 China Academic Journal Electronic Publishing House. All rights reserved.　http://www.cnki.net

表 2　引起 OM 的全身性肿瘤治疗药物(%)

	药物类别	药物	OM 发生率	≥3 级 OM 发生率
靶向治疗药物[10]	mTOR 抑制剂	依维莫司	24~64	1~13
	EGFR 抑制剂	阿法替尼	25~72.1	3~8.7
		拉帕替尼	6~15	<1
		吉非替尼	17~24	0~0.2
		厄洛替尼[10, 25]	<1~20	0~1
		达可替尼	37~41	3~4
		西妥昔单抗	7~37	0~62
	VEGFR 抑制剂	阿帕替尼[26-28]	7.8~29	0
	血管生长抑制剂	索拉非尼	7~19	<3
		阿昔替尼	15	1
		培唑帕尼	14	1
		舒尼替尼	16.5~27	0~4
		仑伐替尼	25	2
		卡博替尼	22~29	1.9~2
		贝伐珠单抗	4	0
	BCR-ABL 抑制剂	伊马替尼	2.9~4.5	0
	ALK 抑制剂	克唑替尼	14	1
	多靶点 TKI 抑制剂	安罗替尼[29-32]	8~25	0~0.85
联合治疗	顺铂或多西他赛+西妥昔单抗[24]		–	45
	调强放疗+顺铂或多西他赛+西妥昔单抗[24]		–	26
化疗药物	NHL 方案[33]			
	CHOEP-14:环磷酰胺+多柔比星+长春新碱+依托泊苷+泼尼松		–	10.40
	CHOP-DI-14:环磷酰胺+多柔比星+长春新碱+泼尼松,提高剂量强度		–	7.85
	CEOP/IMVP-Dexa:环磷酰胺+依托泊苷+长春新碱+泼尼松/异环磷酰胺+甲氨蝶呤-地塞米松		–	4.17
	结肠癌方案[33]			
	FOLFIRI:5-FU+亚叶酸+伊立替康		–	4.43
	IROX:伊立替康+奥利沙铂		–	1.48
	肺癌方案[33]			
	吉西他滨+紫杉醇		–	1.84
	铂类+紫杉醇		–	1.47
	吉西他滨+长春瑞滨		–	0.75
	乳腺癌方案[33]			
	AC(每周 1 次):多柔比星+环磷酰胺		–	13.64
	AT:多柔比星+紫杉类		–	8.33
	A/CT:多柔比星,环磷酰胺+紫杉类,依次给予		–	5.26
	TAC:紫杉醇+多柔比星+环磷酰胺		–	4.92
	FAC(每周 1 次):5-FU+多柔比星+环磷酰胺		–	3.33
	其他[3]:呋喹替尼、瑞戈非尼、多柔比星脂质体、甲氨喋呤、多西他赛、卡培他滨、柔红霉素、阿霉素、表柔比星、依达比星、伊立替康、洛莫司丁、美法仑、阿糖胞苷、丝裂霉素、米托蒽醌、奥沙利铂、培美曲塞、喷司他丁、塞替派、拓扑替康、长春碱等			

* NHL:非霍奇金淋巴瘤;5-FU:5-氟尿嘧啶

(C)1994-2022 China Academic Journal Electronic Publishing House. All rights reserved.　http://www.cnki.net

表 3　抗肿瘤治疗引起的 OM 风险等级分类[3]

风险分级	OM 风险因素*	
	患者特征因素	治疗相关因素
高危患者	• 既往患有中度或重度口腔黏膜炎或口腔并发症的患者 • 具有基础疾病，如糖尿病、低蛋白血症、慢性阻塞性肺疾病（COPD）、全身免疫系统疾病	• 在口腔或头颈部区域进行手术的患者 • 在造血干细胞移植（HSCT）之前接受大剂量化疗或放化疗的患者 • 接受高剂量甲氨蝶呤和阿糖胞苷治疗的患者 • 头颈部根治性放疗
中危患者	• 有轻度口腔黏膜炎或口腔损伤史的患者 • 儿童和老人	• 正在接受已知会导致口腔黏膜炎或其他并发症的抗肿瘤系统性治疗患者 • 头颈部低剂量辐射（姑息治疗） • 使患者容易口干的药物和/或共存疾病
低危患者	• 既往无口腔并发症的患者 • 不良的口腔卫生习惯、既往牙周疾病史、吸烟以及营养不良	• 未接受已知会导致中度或重度 OM/口腔并发症治疗的患者

*治疗因素中具体方案及药物的 OM 发生率，参考表 1 和表 2

对于住院的 OM 患者，应该每日进行口腔评估；而门诊 OM 患者，也要在两次就诊间隔时间内，在家中使用自我评估工具[3]。

对于进行 HSCT 或头颈部放疗的患者，需要接受口腔科专家的检查评估[34]。根据患者的口腔健康状况，可能需要在治疗前、治疗期间和治疗后，定期接受口腔检查[34]。

对于具有中、高危 OM 风险患者，可以请口腔科医师协助评估和预防处理，宜每 2~3 天检查一次。

2.1.2　口腔日常护理　对于所有年龄组和所有抗肿瘤治疗的患者，均提倡采取口腔护理措施，以预防 OM[4]。见表 4。

2.2　饮食与营养　某些食物可能会损害口腔黏膜。比如，过热的食物或液体、粗糙和坚硬的食物常会损坏口腔黏膜，因此应避免服用；而辛辣、非常咸和酸性的食物也可能会刺激黏膜。已知烟酒会损害口腔黏膜，因此建议患者尽可能戒烟戒酒[3]。

表 4　口腔护理措施[1, 3]

	具体措施
一般措施	• 每天检查口腔黏膜 • 消除引起损伤的隐患：如不合适的义齿、劈裂的牙齿 • 用唇膏滋润口唇（注意：唇膏不能长期用，唇膏会引起口唇细胞脱水） • 保持口腔湿润，方法包括多饮水及使用人工唾液等
刷牙	• 每餐后和睡前用软毛牙刷刷牙（切记：要求用软毛牙刷，因为硬毛牙刷会损伤牙龈导致出血），每月更换牙刷 • 用温和的含氟牙膏刷牙，但放疗期间建议用不含氟牙膏刷牙，刷牙后冲洗干净牙刷，将牙刷头朝上放置以便干燥 • 如果习惯了餐后用牙线等剔除牙间食物，请继续保持此习惯，否则要谨慎，以免损伤牙龈
漱口	• 晨起和每次刷牙后，用不含酒精的漱口液含漱*，漱口后 30 分钟之后再进食
义齿处理	• 口腔护理时要去掉义齿，进行洗刷 • 口腔黏膜损伤愈合前尽量少带义齿，如果条件许可，尽量把义齿置 0.2%洗必泰® 液中消毒 10 分钟后再带上

*氯己定含漱液可用于预防化疗引起的 CTOM，而不用于预防放疗引起的 RTOM[1,5]

良好的营养支持有助于防御口腔局部感染，维持黏膜的完整性，对于增强黏膜组织修复和减轻现有黏膜炎的恶化至关重要。所有患者均应进行营养筛查，评估可能影响营养的问题，例如食欲不振、口味变化和吞咽困难等，并酌情积极加强营养[3]。

2.3　其他预防措施　对于中、高危患者 OM 的预防，除了进行常规的口腔护理措施外，还需要考虑多种其他措施，包括增加漱口次数和应用黏膜保护剂等。见表 5。

表 5　中高危患者 OM 的预防措施[3, 35]

中危患者	• 增加生理盐水漱口次数 • 请考虑以下措施： 　• 黏膜保护剂（口腔凝胶、口腔溃疡防护剂等） 　• 冷冻疗法（含服冰块） 　• 抗感染预防 　• 口腔护理液（康复新液等）
高危患者	• 除针对中危患者的干预措施外，请考虑以下措施： 　• 每日补充复合维生素 B（如果患者已知酗酒问题） 　• 开始治疗前预防性插入肠饲管

2.3.1　黏膜保护剂　黏膜保护剂可以在黏膜上形成一层薄薄的保护性涂层，阻挡致病菌的侵犯，能

(C)1994-2022 China Academic Journal Electronic Publishing House. All rights reserved.　http://www.cnki.net

够缓解口腔疼痛,间接促进黏膜的自我修复[36]。临床常用有效的黏膜保护剂有口腔凝胶(益普舒®)以及口腔溃疡防护剂(妙固®)等[3]。在放、化疗前和治疗期间,推荐采用口腔凝胶,喷涂覆盖到口腔受影响区域,数分钟后即形成一层保护膜,成为机械屏障,可用于口腔直到咽部。

2.3.2　冷冻疗法　2020 年,裴露斯等[37]进行的 Meta 分析显示,与对照组相比,冷冻疗法能显著地降低化疗引起的 CTOM 发生率。

2.3.3　口腔护理液　口腔护理对于预防肿瘤患者 OM 至关重要。积极应用口腔护理液,可以保持一个清洁的口腔环境,减少口腔内的细菌数,从而减少因黏膜损伤引起的感染机会。

2017 年,路燕燕等[38]报道了一项 Meta 分析,纳入 8 项随机对照试验,结果表明洗必泰并不能有效地预防化疗患者发生 OM,临床上需要积极探索其他的预防方法。2019 年,喻雅婷等[39]进行 Meta 分析,共纳入 28 项随机对照试验(RCT),包括 1811 例恶性肿瘤患者。结果显示采用 9 种口腔护理液预防 OM,与安慰剂比较,洗必泰、苄达明、蜂蜜和姜黄素在降低肿瘤患者 OM 发生率上,差异均有统计学意义($P<0.05$)。

3　OM 的诊断和分级

抗肿瘤治疗引起的 OM,包括放疗、化疗及分子靶向药物治疗引起的 OM,其诊断通常基于病史和临床检查,在治疗期间即可进行 OM 诊断和分级;但是,与放、化疗引起的 OM 不同,有些分子靶向药物相关性 OM 可能会延迟发生,比如可以首发于初始剂量暴露后的数周或数月[1]。应该注意鉴别诊断,比如要排除药物过敏性 OM、病毒性口炎等。

准确的 OM 分级是正确选择治疗策略的前提,临床常用的 OM 分级标准主要有 WHO 口腔毒性量表、RTOG 急性放射性黏膜炎分级标准和 NCI-CTCAE 标准等。见表 6。

表 6　癌症患者口腔黏膜炎常用评估工具[1-2, 23]

分级标准*	0 级	1 级	2 级	3 级	4 级
WHO	无症状	疼痛±红斑	红斑、溃疡、能进食固体	溃疡,只能进食流质	无法进食
RTOG	无症状	黏膜红斑	斑片状,<1.5 cm,不连续	斑片融合,>1.5 cm	坏死,或深溃疡±出血
NCI-CTCAE(放疗)	无症状	红斑	形成片状假膜,直径≤1.5 cm	假膜融合,直径>1.5 cm	坏死,或深溃疡
NCI-CTCAE(化疗)	无症状	无痛的溃疡、红斑或无黏膜损伤的中度疼痛	疼痛的红斑、水肿或溃疡,但能进食	疼痛的红斑、水肿或溃疡,需要静脉补液	严重的溃疡,需要全/部分胃肠外营养,或需要预防性气管插管

* WHO:世界卫生组织;NCI:美国国家癌症研究所;RTOG:北美放射肿瘤学组织;CTCAE:不良事件的通用术语标准

另外,还应注意进行实验室相关检查,比如血常规、咽拭子细菌、真菌以及病毒培养,及早发现其他口腔并发症[40]。

4　OM 的治疗原则

OM 的治疗通常需要多专业团队进行,包括肿瘤专科医师、口腔科医师、护理人员、药剂师以及放疗技师等。与患者进行良好的沟通和耐心的健康教育,是确保治疗和最大程度减轻患者痛苦的重要措施。此外,在治疗期间,应该经常对患者进行口腔评估和监测[3]。

OM 的临床处理原则和目的,主要有控制口腔疼痛,覆盖溃疡面,使其尽早愈合;保持口腔清洁,减少多重感染;阻止口腔黏膜炎发展为 3 级或 4 级;多学科协作治疗口腔黏膜炎引起的溃疡出血、口腔多重感染、营养不良、脱水以及电解质紊乱等并发症[6]。对于症状严重的 OM 患者,主诊医师经过全面评估,决定是否需要暂时中断相关抗肿瘤治疗药物或调整治疗用法及剂量;对放射治疗引起的 OM,应及时调整放射治疗计划。

4.1　OM 的非药物治疗　OM 的非药物性治疗也是十分重要的,需要从心理、营养以及卫生习惯等多方面进行干预,主要包括以下处理措施:

(1)一旦发生口腔损伤,应教育和支持患者持续进行口腔护理;≥3 级 OM 患者应加强对口腔的监测[3]。

(C)1994-2022 China Academic Journal Electronic Publishing House. All rights reserved.　http://www.cnki.net

(2)每天进餐后,即刻进行口腔清洁,使用小头、软毛的牙刷,刺激性小的牙膏;≥3 级 OM 患者,还需要护理人员协助进行被动口腔清洁,完成口腔基础护理,2~3 次/日[6]。

(3)增加盐水漱口次数,以保持口腔表面清洁和湿润[3]。

(4)应评估饮食要求,进食少渣、滑润的食物,避免食用不合适的食物(酸、烫、辛辣食物)[1,5-6],应忌烟酒,以防止和减少对口腔黏膜的刺激[5]。

(5)应监测吞咽问题、营养不良和体重减轻,并为患者提供支持和建议。应评估食物粘稠度,对食物强化和摄入方法进行调整,并且注意患者教育和提供指导。可以考虑使用膳食补充剂型饮料,经皮内镜下胃造口喂养(PEG),放射指导下的胃造口术(RIG)或鼻胃管喂养(NGT)。对于≥3 级 OM 患者,应请临床营养师协助制定个性化膳食,摄入流食或半流食,防止呛咳,必要时实施肠外营养治疗[6,41]。

(6)应评估液体摄入,持续监测缓解疼痛的给药途径。≥3 级 OM 患者,需加强监测,并且动态评估疼痛管理的效果以及任何潜在的副作用,包括患者的恐惧和担忧[3]。

(7)使用低能量激光治疗(low level laser therapy, LLLT)照射口腔溃疡处,5 天/周,以加速溃疡愈合[6]。一项前瞻性 RCT[42]纳入口腔癌放疗后 RTOM 患者,随机分为低能量激光治疗组和对照组,结果显示相较于对照组,口腔黏膜炎在低剂量氮氖激光组中以较慢的速率向较高等级发展,疼痛明显减轻,阿片类镇痛药的使用率也明显降低。出院后第 3 周 LLLT 组口腔黏膜炎愈合率达 100%,高于对照组的 67%($P<0.05$)。

(8)对于≥3 级 OM 患者,可与主诊医师进行沟通,考虑停用或降低化疗和分子靶向药物的剂量强度或密度[6]。

4.2　OM 的药物治疗　大多数 OM 在抗肿瘤治疗结束后能够逐渐痊愈,因此积极控制症状是关键,措施上以局部对症治疗为主,系统全身治疗为辅[5]。通常需要积极补充 B 族维生素,可供临床使用的其他药物,主要有黏膜保护剂、镇痛剂以及含漱液等。

4.2.1　黏膜保护剂　目前临床使用的黏膜保护剂,主要有口腔凝胶、口腔溃疡防护剂、自由基清除剂、必需氨基酸及过饱和钙磷酸盐等。

口腔凝胶(益普舒®),为进口的即用型、便携式制剂,是一种基于脂质类的不含防腐剂的液体,喷涂接触到口腔黏膜时能够自动聚集排列,5 分钟内即迅速地形成一层保护膜,覆盖口腔溃疡面,起到明显的止痛作用,且可通过减少溃疡面的刺激,改善进食,促进创面愈合。2014 年,Hadjieva 等[43]报道一项多中心、随机双盲、安慰剂对照的临床研究,证实采用口腔凝胶(益普舒®)治疗头颈肿瘤放疗引起的 RTOM 患者,5 分钟即可快速起效,保护口腔溃疡,缓解疼痛症状。2018 年,秦叔逵等[44]报道在中国进行了一项多中心、随机、单次使用、阳性对照的注册研究,证实口腔凝胶(益普舒®)容易附着口腔黏膜,成膜时间快(5 分钟内),使用 6 小时的局部镇痛效果要显著优于康涑™口腔溃疡含漱液($P=0.0022$),一次用药缓解疼痛时间最长可持续 8 小时,舒适而无刺激。因此,患者一致反馈良好,依从性好,乐意接受治疗。

一项 RCT[45]表明口腔溃疡防护剂(利膜平®)防治 RTOM,能够有效抑制鼻咽癌放化疗所致口腔黏膜损伤的进展,缩短口腔黏膜愈合时间以及缓解疼痛($P<0.05$)。另一项 Meta 分析纳入 30 项用氨磷汀处理口腔黏膜炎的研究,其中有 16 项研究数据显示氨磷汀可以减轻 OM 的严重程度,还有 10 项研究未能显示相应的获益,另外 4 项研究未得出明确结论[46]。

4.2.2　镇痛剂　OM 患者的溃疡疼痛,往往影响其进食和营养,可在进食前使用 2% 的利多卡因、0.5%~1% 普鲁卡因溶液、利多卡因凝胶或苯佐卡因糊剂,喷涂于溃疡处[6]。益普舒® 等黏膜保护剂也可用于缓解口腔疼痛。对口腔疼痛对于≥3 级 OM 患者,可以结合患者具体情况,考虑使用全身止痛药和抗焦虑药,比如吗啡、芬太尼以及多虑平等[6]。

使用全身镇痛剂时,应考虑采取最佳给药途径及其剂量,如皮下/静脉镇痛(阿片类药物)或透皮贴剂。一项 RCT[47]纳入接受放疗的鼻咽癌患者,研究显示采用芬太尼透皮贴剂治疗可使疼痛情况得到缓解,若配合科学的护理流程,疼痛缓解更为显著。此外,有的患者可能需要将缓释和速效药物联合使用[3]。

4.2.3　糖皮质激素　局部使用糖皮质激素类药物,可以减轻黏膜水肿,抑制炎症反应,缓解患者的症状,但是不宜长期使用,因有增加口腔真菌感染的

(C)1994-2022 China Academic Journal Electronic Publishing House. All rights reserved.　http://www.cnki.net

风险。含有地塞米松的凝胶可用于口疮病变[1]；使用 0.1%曲安奈德口内膏涂布于溃疡处，3 次/日，可促进愈合[6]。

4.2.4　抗感染治疗　观察口腔是否发生多重（细菌、真菌以及病毒）感染；如有需要，应给予局部或全身抗感染治疗。抗真菌漱口水，可用于念珠菌感染[3]。防治细菌感染，可局部使用抗生素类漱口液，如新唑漱口液[48]、制霉菌素片联合碳酸氢钠溶液[49]等。

一项 RCT[50]观察了 78 例中晚期结肠癌化疗后口腔溃疡患者，治疗组给予配制的混合漱口液（生理盐水 500 ml、利多卡因 200 mg、庆大霉素 16 万 U 和地塞米松 10 mg），而对照组给予口泰漱口液含漱治疗。结果观察到治疗组的口腔溃疡分级低、疼痛轻和口腔菌落数少，且治愈时间短于对照组。另一项 RCT[51]表明采用氟康唑漱口液治疗肿瘤化疗所致口腔溃疡疗效明显。另一项 RCT[52]应用曲安奈德口腔乳膏治疗化疗后口腔溃疡，对照组使用生理盐水、利多卡因及庆大霉素混合液含漱，结果显示曲安奈德乳膏的治疗疗效显著。

4.2.5　唾液替代品　如果有口腔黏膜干燥、不适，可以使用人工唾液或者口腔湿润凝胶[6]。

4.2.6　口腔护理液　应用合适的口腔护理液可以减少 OM 引起的疼痛。多项国际指南积极推荐采用苄达明口腔漱液（Tantum Mouthwash, Benzydamine Oral Rinse），用于减轻喉咙或口腔炎症相关的疼痛[1, 3-5]。苄达明口腔漱液能迅速和暂时地舒缓口腔或咽喉疼痛。通常成人剂量不低于 15 ml（1 汤匙），每天含漱 3~4 次；液体应与炎症区接触至少 30 秒，然后吐出。对于 RTOM，应在进行放疗前一天开始使用，并在整个治疗期间及治疗后继续使用，直至 OM 痊愈或明显改善。

2014 年，谢宁等[53]报道，纳入因接受放疗导致 RTOM 的鼻腔 NK/T 细胞淋巴瘤患者，分别给予双氯芬酸含漱液或复方硼酸含漱液治疗，结果表明双氯芬酸含漱液能有效地缓解和消除放射性口腔黏膜炎引起的疼痛，疗效维持长于复方硼酸含漱液（$P<0.05$）。对于甲氨蝶呤（MTX）所导致的 OM，临床上可以采用四氢叶酸钙配制含漱液漱口。

4.2.7　细胞因子　已有临床报道某些细胞因子可用于治疗 OM，如粒细胞-巨噬细胞刺激因子（GM-CSF）、重组人表皮生长因子（EGF）和白介素-11（IL-11）等。曾有一项小样本试验提示接受皮下注射 GM-CSF（2 μg/kg, qd）的患者，OM 的严重程度明显低于对照组患者（$P<0.05$）；但是另一项前瞻性、随机对照研究结果显示 GM-CSF 治疗 RTOM 与常规漱口水无差异。2013 年，Meta 分析表明 GM-CSF 治疗头颈部肿瘤患者 RTOM 的证据并不充分。鉴于有关研究的不一致性，2020 年的 MASCC/ISOO 指南[4]和 2015 年的 ESMO 指南[1]均未将 GM-CSF 纳入治疗 OM 的专家推荐[5]。因此，在本专家共识中，亦不推荐 GM-CSF 用于治疗 OM。

2013 年，吴红革等[54]报道一项 RCT 研究，纳入的头颈部肿瘤放射治疗患者分别接受金因肽®（EGF）口腔喷雾或安慰剂治疗，结果显示金因肽®可以显著降低急性 RTOM 的发生率及反应级别。2018 年，一项临床研究[55]纳入在放疗期间均接受白介素-11 治疗的 RTOM 患者，结果显示与治疗前相比，白介素-11 治疗后口腔黏膜损伤及疼痛状况明显好转（$P<0.05$）。

4.2.8　中药制剂　已有多项研究显示现代中药复方制剂，包括双花百合片、口炎清颗粒和康复新液等，均在一定程度上降低 OM 的严重程度和缓解疼痛[5,56-57]。相较于复方硼砂含漱液，康复新液能有效防治鼻咽癌放疗所致口腔黏膜炎和口腔疼痛[58]；在化疗等有效抗癌治疗的基础上，配合补中益气汤加减治疗，能够有效地改善口腔溃疡的发病率，提高其缓解率[59]。

4.2.9　天然药物　蜂蜜可用作 OM 的辅助治疗，可以缓解相关疼痛。在放、化疗前和/或后，可以使用纯天然花蜜，直接涂抹于口腔或者将其稀释后漱口，每天 3 次，至少干预 7 天。2019 年，一项 Meta 分析[60]显示蜂蜜可显著降低重度 OM，减轻口腔疼痛，减少治疗中断的发生风险。

4.2.10　其他　如果口腔疼痛显著影响进食，累计超过 7 天以上无法进食或者是进食量<60%者，需要采用肠外营养支持，建议参见《中国临床肿瘤学会（CSCO）恶性肿瘤患者营养治疗指南 2019》[41]。

4.3　*OM 治疗后的护理及随访*　抗肿瘤化疗结束后，大多数患者的 OM 可以迅速愈合，无需额外的随访；但造血干细胞移植、头颈放疗和化疗导致的口腔损伤，通常需要数周甚至数月的时间 OM 才能痊愈，因而在抗肿瘤治疗结束后 1 个月内，患者仍然应该进行持续的口腔护理，且每 2 周需要进行一次口腔评估[3]。

应明确地告知患者，如果出现以下紧急情况，

(C)1994-2022 China Academic Journal Electronic Publishing House. All rights reserved.　http://www.cnki.net

需要及时就医[61]：可能存在感染（体温≥38°C，存在白色斑点、发红、恶臭）；呼吸窘迫（气短、呼吸困难）；可能血小板减少（皮肤黏膜出血倾向、出血时间超过 2 分钟）；存在脱水风险（不能进食或饮水超过 24 小时）以及其他可能反映病情恶化的症状（如吞咽困难、不受控制的疼痛等）。

在抗肿瘤治疗结束 1 个月后，应该规划和监督后续护理，特别是放疗和同种异体干细胞移植后的患者，以解决长期和迟发性口腔并发症[3]。

4.4　其他口腔并发症处理

4.4.1　OM 相关性出血　如果有相关的口腔出血，可以应用氨甲环酸注射剂或者片剂（可加到水中溶解），每隔 4~6 小时漱口[3]。对于正在进行抗凝治疗或可能有血小板减少症的患者需仔细监测[3]。

4.4.2　口腔干燥　对于放疗相关的口腔干燥症，可以考虑使用毛果芸香碱[3]。

5　结　语

综上所述，实施抗肿瘤治疗，包括放疗、化疗、分子靶向药物以及免疫检查点抑制剂治疗，是引起肿瘤患者发生 OM 的主要原因，往往表现为口腔黏膜炎症、红肿、糜烂、溃疡和疼痛，影响其进食和吞咽，明显降低了生活质量和干扰抗肿瘤治疗的顺利进行。因此，临床上应该给予高度重视，及时积极处理，包括采用药物和非药物防治，主要原则是控制口腔炎症，缓解疼痛，保护溃疡面，促进及早愈合；保持口腔清洁，防治多重感染；阻止黏膜炎进一步恶化发展。必要时，需要肿瘤专科医师、口腔科医师以及营养师等多学科进行协作，在治疗口腔黏膜炎的同时，要加强营养支持、防止水电失衡和酸碱紊乱等并发症；还应该对患者进行健康教育，指导其注意口腔卫生、配合口腔评价和护理。

共识专家组组长：

秦叔逵　解放军东部战区总医院秦淮医疗区
王杰军　海军军医大学附属长征医院

共识专家组成员（按姓氏汉语拼音排序）：

陈佳艺　上海交通大学医学院附属瑞金医院
成　远　解放军东部战区总医院秦淮医疗区
傅卫军　海军军医大学附属长征医院
郭　晔　上海同济大学附属东方医院
韩宝惠　上海交通大学附属胸科医院
胡超苏　复旦大学附属肿瘤医院
黄　岩　中山大学肿瘤防治中心
姜　新　吉林大学白求恩第一医院
李　进　同济大学附属东方医院
李峻岭　中国医学科学院肿瘤医院
梁晓华　复旦大学附属华山医院
刘天舒　复旦大学附属中山医院
罗素霞　河南省肿瘤医院
马　军　哈尔滨市第一医院血液研究所
麦海强　中山大学肿瘤防治中心
潘宏铭　浙江大学医院院附属邵逸夫医院
沈雪敏　上海交通大学医学院附属第九人民医院
孙　艳　北京大学肿瘤医院
唐国瑶　上海交通大学医学院附属第九人民医院
王孟昭　北京协和医院
王哲海　山东省肿瘤医院
吴　慧　河南省肿瘤医院
吴世凯　北京大学第一医院
夏忠军　中山大学肿瘤防治中心
谢　波　解放军南部战区总医院
谢方云　中山大学肿瘤防治中心
寻　琛　解放军东部战区总医院秦淮医疗区
徐兵河　中国医学科学院肿瘤医院
于世英　华中科技大学同济医学院附属同济医院
张　剑　复旦大学附属肿瘤医院
张　力　中山大学肿瘤防治中心
张为民　解放军南部战区总医院
张伟军　广州医科大学附属肿瘤医院
周彩存　同济大学附属上海市肺科医院
朱国培　上海交通大学医学院附属第九人民医院
朱　军　北京大学肿瘤医院

(C)1994-2022 China Academic Journal Electronic Publishing House. All rights reserved.　http://www.cnki.net

附：抗肿瘤引起急性口腔黏膜炎的预防、诊断和治疗路线图

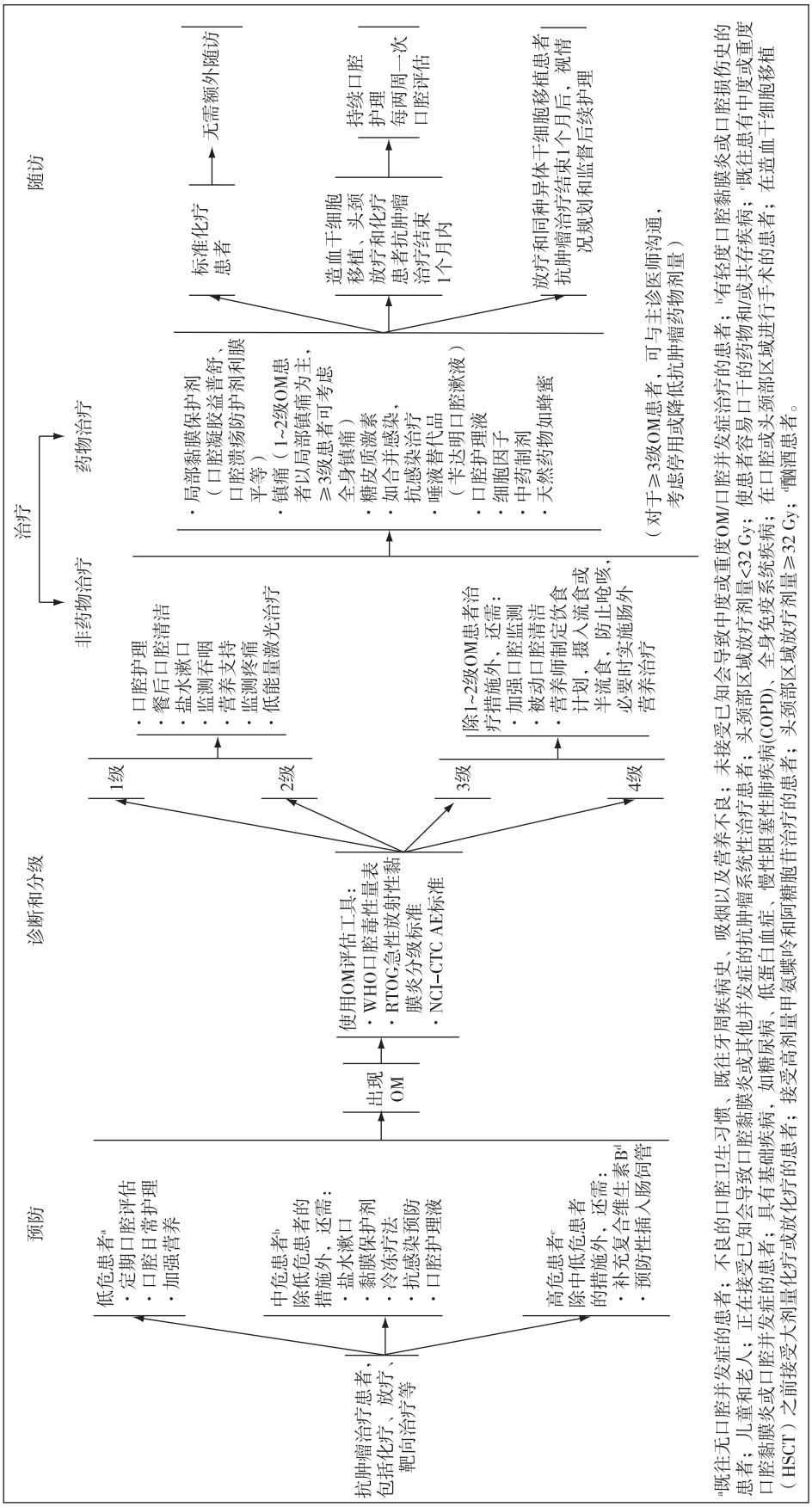

[a]既往无口腔并发症的患者；不良的口腔卫生习惯、既往牙周疾病史、吸烟以及营养不良；未接受已知会导致中度或重度OM/口腔并发症治疗的患者；[b]有轻度口腔黏膜炎或口腔损伤史的患者；儿童和老人；正在接受已知会导致口腔黏膜炎或其他并发症的抗肿瘤系统性治疗患者；头颈部区域放疗剂量<32 Gy；使患者容易口干的药物和/或共存疾病；[c]既往患有中度或重度口腔黏膜炎或口腔并发症的患者；具有基础疾病，如糖尿病、低蛋白血症、慢性阻塞性肺疾病(COPD)、全身免疫系统疾病；在口腔或头颈部区域进行手术的患者；在造血干细胞移植（HSCT）之前接受大剂量化疗或放化疗的患者；接受高剂量甲氨蝶呤和阿糖胞苷治疗的患者；头颈部区域放疗剂量≥32 Gy；[d]酗酒患者。

(C)1994-2022 China Academic Journal Electronic Publishing House. All rights reserved.　http://www.cnki.net

参考文献

[1] ESMO. Management of oral and gastrointestinal mucosal injury: ESMO Clinical Practice Guidelines for diagnosis, treatment, and follow-up [J]. Ann Oncol, 2015, 26(Suppl 5):139-151.

[2] 王　艳. 抗癌治疗致口腔黏膜炎预防和处理的循证证据[J]. 护理学杂志, 2012, 27(10):88-90.

[3] UKOMiC OM Guidelines. Mouth care guidance and support in cancer and palliative care [EB/OL]. 2019 [2021-02-20]. http://www.ukomic.co.uk/pdf/UK_OM_Guidelines_v3. pdf.

[4] Elad S, Cheng KKF, Lalla RV, et al. MASCC/ISOO clinical practice guidelines for the management of mucositis secondary to cancer therapy[J]. Cancer, 2020, 126(19):4423-4431.

[5] 中华医学会放射肿瘤治疗学分会. 放射性口腔黏膜炎防治策略专家共识[J]. 中华放射肿瘤学杂志, 2019, 28(9):641-647.

[6] 中国抗癌协会肺癌专业委员会. EGFR-TKI 不良反应管理专家共识[J]. 中国肺癌杂志, 2019, 22(2): 57-81.

[7] 刘明珠, 韩　非. 肿瘤治疗相关口腔黏膜炎的研究进展[J]. 中华放射肿瘤学杂志, 2018, 27(9): 869-872.

[8] 李凯新, 陈媛媛, 陈　明, 等. 放射性口腔黏膜炎的研究进展[J]. 中华放射医学与防护杂志, 2016, 36(11):875-880.

[9] Chaveli-López B, Bagán-Sebastián JV. Treatment of oral mucositis due to chemotherapy[J]. J Clin Exp Dent, 2016, 8(2):201-209.

[10] Vigarios E, Epstein JB, Sibaud V. Oral mucosal changes induced by anticancer targeted therapies and immune checkpoint inhibitors [J]. Support Care Cancer, 2017, 25(5):1713-1739.

[11] 肖妍荻, 杨华梅, 但红霞. 抗肿瘤靶向药物相关不良反应在口腔中的表现及处理对策[J]. 国际口腔医学杂志, 2018, 45(2): 140-144.

[12] Al-Ansari S, Zecha AEMJ, Barasch A, et al. Oral mucositis induced by anticancer therapies[J]. Curr Oral Health Rep, 2015, 2(4):202-211.

[13] 周　萍, 邓　钊, 杨　竹. 造血干细胞移植患者口腔黏膜炎的治疗与护理现状[J]. 中华现代护理杂志, 2014, 20(9): 1114-1116.

[14] Wardley AM, Jayson GC, Swindell R, et al. Prospective evaluation of oral mucositis in patients receiving myeloablative conditioning regimens and haemopoietic progenitor rescue[J]. Br J Haematol, 2000, 110(2):292-299.

[15] 李媛媛, 金风吴, 伟　莉. 时辰诱导化疗序贯同步放化疗治疗局部晚期鼻咽癌的Ⅱ期临床研究[J]. 中国肿瘤临床, 2013, 40(15):914-918.

[16] 汤亚莉, 周素珠, 何嘉文, 等. 头颈部恶性肿瘤放疗致口腔黏膜炎的发病情况和相关危险因素分析[J]. 医学临床研究, 2017, 34(10):1986-1988.

[17] Elting LS, Cooksley C, Chambers M, et al. The burdens of cancer therapy. Clinical and economic outcomes of chemotherapy-induced mucositis[J]. Cancer, 2003, 98(7):1531-1539.

[18] Raber-Durlacher JE, Weijl NI, Abu Saris M, et al. Oral mucositis in patients treated with chemotherapy for solid tumors: a retrospective analysis of 150 cases [J]. Support Care Cancer, 2000, 8(5):366-371.

[19] Keefe DM, Schubert MM, Elting LS, et al. Updated clinical practice guidelines for the prevention and treatment of mucositis [J]. Cancer, 2007, 109(5):820-831.

[20] 郑婷婷. 化疗所致口腔黏膜炎的流行病学及诊疗现状调查[D]. 华中科技大学, 2014.

[21] Haverman TM, Raber-Durlacher JE, Rademacher WMH, et al. Oral complications in hematopoietic stem cell recipients: the role of inflammation [J/OL]. Mediators Inflamm, 2014 [2020-12-16]. https://pubmed.ncbi.nlm.nih.gov/24817792/.

[22] De Sanctis V, Bossi P, Sanguineti G, et al. Mucositis in head and neck cancer patients treated with radiotherapyand systemic therapies: Literature review and consensus statements[J]. Crit Rev Oncol Hematol, 2016, 100:147-166.

[23] Mallick S, Benson R, Rath GK. Radiation induced oral mucositis: a review of current literature on prevention and management [J]. Eur Arch Otorhinolaryngol, 2016, 273(9):2285-2293.

[24] Khuntia D, Harris J, Bentzen SM, et al. Increased oral mucositis after IMRT versus non-IMRT when combined with cetuximab and cisplatin or docetaxel for head and neck cancer: preliminary results of RTOG 0234[J]. Int J Radiat Oncol Biol Phys, 2008, 72(Suppl 1): 33.

[25] Zhou C, Wu YL, Chen G, et al. Erlotinib versus chemotherapy as first-line treatment for patients with advanced EGFR mutation-positive non-small-cell lung cancer (OPTIMAL, CTONG-0802): a multicentre, open-label, randomised, phase 3 study[J]. Lancet Oncol, 2011, 12(8): 735-742.

[26] Liao Z, Li F, Zhang C, et al. Phase II trial of VEGFR2 inhibitor apatinib for metastatic sarcoma: focus on efficacy and safety[J]. Exp Mol Med, 2019, 51(3):1-11.

[27] Fang S, Zhang M, Wei G, et al. Apatinib as a third-or further-line treatment in patients with advanced NSCLC harboring wild-type EGFR[J]. Oncotarget, 2017, 9(6):7175-7181.

[28] Liu Y, Hu X, Jiang J, et al. A prospective study of apatinib in patients with extensive-stage small cell lung cancer after failure of two or more lines of chemotherapy[J]. Oncologist, 2020, 25(5):833-842.

[29] Zhong Y, Wei Q, Lu Y, et al. Efficacy and safety of anlotinib in patients with advanced non-small cell lung cancer[J]. J Thorac Dis, 2020, 12(10):6016-6022.

[30] Shao L, Wang W, Song Z, et al. The efficacy and safety of anlotinib treatment for advanced lung cancer[J]. Onco Targets Ther, 2019, 12:6549-6554.

[31] Cheng JD, Chai LX, Zhao ZP, et al. Efficacy and safety of anlotinib for patients with advanced NSCLC who progressed after standard regimens and the preliminary analysis of an efficacy predictor[J]. Cancer Manag Res, 2020, 12:5641-5650.

[32] Zhong RB, Xu JL, Lou YQ, et al. Anlotinib or platinum-peme-

(C)1994-2022 China Academic Journal Electronic Publishing House. All rights reserved.　http://www.cnki.net

trexed as second-line therapy in EGFR T790M-negative lung cancer[J]. Ann Palliat Med, 2020, 9(4):1681-1687.

[33] Peterson DE, Bensadoun RJ, Roila F, et al. Management of oral and gastrointestinal mucositis: ESMO Clinical Practice Guidelines[J]. Ann Oncol, 2010, 21 (Suppl 5):261-265.

[34] Elad S, Raber-Durlacher JE, Brennan MT, et al. Basic oral care for hematology-oncology patients and hematopoietic stem cell transplantation recipients: a position paper from the joint task force of the Multinational Association of Supportive Care in Cancer/International Society of Oral Oncology (MASCC/ISOO) and the European Society for Blood and Marrow Transplantation (EBMT) [J]. Support Care Cancer, 2015, 23:223-236.

[35] 蔡翠娟, 余自慧. 康复新液联合复合维生素 B 片治疗儿童血液病化疗后口腔黏膜炎的疗效观察[J]. 中国实用医药, 2020, 15(3):159-161.

[36] 何明凤, 张晓月, 余　娴, 等. 口腔溃疡防护剂在防治鼻咽癌放射性口腔黏膜炎的临床对比研究[J].中国临床医生杂志, 2019, 47(9):1113-1116.

[37] 裴露斯,杨雪梅,翟田田,等. 冷冻疗法降低化疗患者口腔黏膜炎发生的 Meta 分析[J]. 护理学报,2020,27(6):23-28.

[38] 路燕燕, 姜元喜. Meta 分析:洗必泰预防化疗诱导致口腔黏膜炎的作用[J]. 上海护理, 2017, 17(5):67-71.

[39] 喻雅婷, 周　新, 熊成敏, 等. 9 种口腔护理液对癌症患者口腔黏膜炎预防效果的网状 Meta 分析[J]. 中国护理管理, 2019, 19(3):351-358.

[40] 周绣玲, 谢嘉芬, 李佳谕, 等. 癌症病人口腔黏膜炎临床照护指引[J]. 肿瘤护理杂志, 2011, 11:61-85.

[41] 中国临床肿瘤学会指南工作委员会. 中国临床肿瘤学会(CSCO)恶性肿瘤患者营养治疗指南 2019[M].北京:人民卫生出版社, 2019.

[42] 姜　彤, 王左敏. 低剂量氦氖激光对口腔癌患者放射性口腔黏膜炎的治疗效果[J]. 实用医学杂志, 2020, 36(3):317-322.

[43] Hadjieva T, Cavallin-Ståhl E, Linden M, et al. Treatment of oral mucositis pain following radiation therapy for head-and-neck cancer using a bioadhesive barrier-forming lipid solution [J]. Support Care Cancer, 2014, 22(6):1557-1562.

[44] Cheng Y, Qin SK, Chen YP, et al. Local analgesic effect of a bioadhesive barrier-forming oral liquid in cancer patients with oral mucositis caused by chemotherapy and/or radiotherapy: a randomized multicenter, single-use, positive-controlled, open-label study[J]. Onco Targets Ther, 2018,11:8555-8564.

[45] 黄　光,林少民,符起亚, 等.口腔溃疡防护剂在防治鼻咽癌放射性口腔黏膜炎及对血清炎性因子影响的临床研究[J]. 中华放射肿瘤学杂志, 2018, 27(4):360-364.

[46] Nicolatou-Galitis O, Sarri T, Bowen J, et al. Systematic review of amifostine for the management of oral mucositis in cancer patients [J]. Support Care Cancer, 2013, 21(1):357-364.

[47] 王雪艳. 芬太尼透皮贴剂治疗鼻咽癌放疗性口腔黏膜炎疼痛的疗效观察及干预效果[J]. 临床合理用药杂志, 2019, 12(5):147-148.

[48] 马雪霞, 蔡雪影, 关健仪. 冷盐水漱口对乳腺癌化疗所致口腔炎预防效果观察[J]. 岭南现代临床外科, 2010, 10(1):76-77.

[49] 耿　燕. 制霉素联合碳酸氢钠溶液在白血病口腔黏膜炎中的应用[J]. 中国社区医师, 2016, 32(31):80,82.

[50] 贾淑媛.含庆大霉素漱口液对结肠癌患者 5-Fu 所致口腔溃疡的防治效果[J].中国医药导报, 2016,13(28):172-175.

[51] 姜丽民,李 佩,宿国波. 氟康唑治疗肺癌及乳腺癌术后化疗所致口腔溃疡的观察及护理[J].慢性病学杂志,2010,12(8):921-922.

[52] 杨树青, 王华丽, 任伟伟, 等. 曲安奈德口腔乳膏联合护理干预在头颈部肿瘤放化疗中的疗效观察[J].中国药物与临床, 2017, 17(2):300-302.

[53] 谢　宁, 庞劲松, 徐华顺, 等. 双氯酚酸含漱液对放射性口腔黏膜炎的止痛效果观察[J]. 上海口腔医学, 2014, 23(3):356-358.

[54] 吴红革, 程　晶, 于丹丹, 等. 金因肽在头颈部肿瘤患者放射治疗中的临床应用观察[J]. 中国肿瘤临床与康复, 2013, 20(10):1157-1159.

[55] 陈　军. 白介素-11 在放射性口腔黏膜炎患者治疗中的应用[J]. 全科口腔医学杂志, 2018, 20(5):46-47.

[56] Kong M, Hwang DS, Yoon SW, et al. The effect of clove-based herbal mouthwash on radiation-induced oral mucositis in patients with head and neck cancer: a single-blind randomized preliminary study[J]. Onco Targets Ther, 2016, 9:4533-4538.

[57] Zheng B, Zhu X, Liu M, et al. Randomized, double-blind, placebo-controlled trial of Shuanghuabaihe tablets to prevent oral mucositis in patients with nasopharyngeal cancer undergoing chemoradiotherapy[J]. Int J Radiat Oncol Biol Phys, 2018, 100(2):418-426.

[58] 白洪芳, 江庆华, 曾万琴, 等. 康复新液预防与治疗鼻咽癌放化疗所致口腔黏膜炎的效果观察[J]. 肿瘤预防与治疗, 2017, 30(1) :43-48.

[59] 耿春霞.补中益气汤加减治疗肿瘤化疗后口腔溃疡的临床观察[J]. 中西医结合研究, 2015,7(6):305-306.

[60] 周琳琳, 苏少晨, 翟田田, 等. 蜂蜜预防放化疗导致的口腔黏膜炎及相关疼痛的系统评价[J]. 中国护理管理, 2019, 19(5):693-700.

[61] Provincial health servives authority-BC CANCER. Symptom Management Guidelines: ORAL MUCOSITIS[Z]. British Columbia. 2019[2020-12-20]. http://www.bccancer.bc.ca/nursing-site/Documents/12.%20Oral%20Mucositis.pdf.

收稿日期:2021-03-15

(C)1994-2022 China Academic Journal Electronic Publishing House. All rights reserved.　http://www.cnki.net