·共识与指南·

胃癌Claudin18.2临床检测专家共识(2025版)

《胃癌Claudin18.2临床检测专家共识(2025版)》专家委员会
执笔人:倪淑娟(复旦大学附属肿瘤医院病理科 复旦大学上海医学院肿瘤学系,上海 200032)
通信作者:盛伟琪(复旦大学附属肿瘤医院病理科 复旦大学上海医学院肿瘤学系,上海 200032),Email: shengweiqi2006@163.com;周炜洵(中国医学科学院 北京协和医学院 北京协和医院病理科,北京 100730),Email: zweixun@163.com;应建明(国家癌症中心 国家肿瘤临床医学研究中心 中国医学科学院 北京协和医学院肿瘤医院病理科 分子肿瘤学全国重点实验室,北京 100021),Email: jmying@cicams.ac.cn

【摘要】 近来Claudin18.2(CLDN18.2)靶向治疗在肿瘤领域取得了显著进展,多种新型治疗方法不断涌现,包括单克隆抗体、双特异性抗体、抗体药物耦联物和嵌合抗原受体T细胞免疫疗法等。CLDN18.2蛋白表达已被证实是筛选潜在获益人群的关键生物标志物,尤其是在胃癌患者中,CLDN18.2的表达与肿瘤的发生、发展及预后密切相关。研究表明,CLDN18.2在约40%的胃癌患者中呈现过表达,这使其成为胃癌靶向治疗的一个重要靶点。在胃癌的临床实践中,CLDN18.2免疫组织化学(immunohistochemistry,IHC)检测已成为评估抗CLDN18.2靶向治疗适用性的重要手段。然而,目前CLDN18.2 IHC检测仍面临诸多挑战,如CLDN18.2不同抗体克隆号之间存在特异度和灵敏度差异,检测流程也未标准化,缺乏明确的判读标准等。这些问题的存在,限制了CLDN18.2 IHC检测在胃癌临床实践中的应用,导致检测结果的重复性和一致性难以保证。为此,本共识在综合国内外最新研究进展和临床实践经验的基础上,对CLDN18.2 IHC检测流程、判读标准及报告形式进行了系统性规范,以期提升检测质量和判读结果的准确性和一致性,使更多胃癌患者在后续靶向治疗中获益。

Expert consensus on Claudin18.2 expression testing in gastric cancer (2025 version)

Expert Committee of Expert Consensus on Claudin18.2 Expression Testing in Gastric Cancer (2025 version)
Corresponding author: Sheng Weiqi (Department of Pathology, Fudan University Shanghai Cancer Center, Department of Oncology, Fudan University Shanghai Medical College, Shanghai 200032, China), Email: shengweiqi2006@163. com; Zhou Weixun (Department of Pathology, Peking Union Medical College Hospital, Chinese Academy of Medical Sciences and Peking Union Medical College, Beijing 100730, China), Email: zweixun@163.com; Ying Jianming (State Key Laboratory of Molecular Oncology, Department of Pathology, National Cancer Center, National Clinical Research Center for Cancer, Cancer Hospital, Chinese Academy of Medical Sciences and Peking Union Medical College, Beijing 100021, China), Email: jmying@cicams.ac.cn

胃癌是我国最常见的恶性肿瘤之一,发病率居恶性肿瘤第5位,病死率居第3位,严重威胁人民健康。2020年我国胃癌新发病例47.9万例,死亡病例37.4万例,分别占全球的44.0%和48.6%[1]。胃癌早期症状不明显,多数患者在确诊时已处于中晚期[1],这部分患者失去了根治性手术的机会[2]。尽管手术、化疗、放疗等多种治疗手段不断进步,但晚期胃癌患者的生存率仍处于低位。目前,临床

DOI:10.3760/cma.j.cn112151-20250408-00245
收稿日期 2025-04-08　　**本文编辑** 王世贤
引用本文:《胃癌Claudin18.2临床检测专家共识(2025版)》专家委员会. 胃癌Claudin18.2临床检测专家共识(2025版)[J]. 中华病理学杂志, 2025, 54(7): 718-725. DOI: 10.3760/cma.j.cn112151-20250408-00245.

中華醫學會雜誌社 Chinese Medical Association Publishing House 版权所有 违者必究

指南推荐基于生物标志物指导一线治疗策略[3]，但仍有大量患者的治疗需求未被满足[4]，亟需新的生物标志物指导治疗。尽管已有多项药物研究进展，但 Claudin18.2（CLDN18.2）这一新兴生物标志物出现以及相应检测流程的建立，仍然需要通过大量的临床实践进行不断地优化和完善。特别是在检测领域，由于不同药物的临床研究采用了不同的CLDN18.2检测试剂、克隆号、检测平台以及阳性判定标准，给临床实践带来了不小的挑战。

针对 CLDN18.2 免疫组织化学（immunohistochemistry，IHC）检测的实际问题，中国抗癌协会肿瘤病理专业委员会组织成立《胃癌 Claudin18.2 临床检测专家共识（2025 版）》专家委员会，制订共识推荐意见，经多次会议讨论、投票、修改，最终形成本共识。本共识供临床病理科、有资质的检测机构等开展CLDN18.2蛋白表达检测时参考，所列内容基于现有循证医学证据，在新的证据出现之后，本共识将进行相应更新。以下为共识要点推荐等级标准：（1）强推荐：基于高或中级别证据，可信度高；（2）推荐：基于中级别或低级别证据，但具有一定局限性，专家组同意推荐；（3）弱推荐：基于低级别证据或缺乏证据，但专家组统一意见。

一、CLDN18.2 临床意义及检测人群

1. CLDN18.2 的作用机制及生物学特性：CLDN18 是 Claudin 家族的一员，是调节细胞旁屏障功能的紧密连接的组成部分。CLDN18 基因位于染色体 3q22.3，编码 CLDN18 蛋白，属于非经典型 Claudin 蛋白[3, 5]。CLDN18 基因的第一个外显子可被选择性剪切，形成 2 种不同的剪切突变体，分别编码 2 个不同的紧密连接蛋白 CLDN18.1 和 CLDN18.2。这两个异构体在氨基酸序列上高度相似，仅在第一个胞外区 51 个氨基酸中存在 8 个氨基酸残基的差异。在非肿瘤组织中，CLDN18.1 主要在正常肺泡上皮表达，CLDN18.2 在正常胃黏膜细胞中特异性表达，维持胃黏膜的屏障功能[5]。在恶性转化过程中，紧密连接蛋白会遭到破坏，导致 CLDN18.2 表位暴露，同时 CLDN18.2 基因异常激活，高度选择性地稳定表达于特定肿瘤组织，促进肿瘤的侵袭和转移。

2. CLDN18.2 蛋白表达的流行病学特征：CLDN18.2 蛋白最初被发现在晚期胃和胃食管胃交界部腺癌（以下简称胃癌）中有高表达，但高表达定义因不同的研究使用的抗体克隆号、IHC 检测平台、判断标准以及标本类型（手术切除或活检标本）等各种因素不相同而存在差异[5-12]。目前为止最大样本量的 SPOTLIGHT 和 GLOW 两项研究中[13]，CLDN18.2 高表达定义为≥75% 的肿瘤细胞具有 IHC 2+/3+强度膜染色，基于这一阈值，在 4 507 例胃癌样本中 CLDN18.2 的总体高表达率为 38.4%（1 730/4 507）。参照 SPOTLIGHT 和 GLOW 研究的判断标准，不同地区和人种的胃癌 CLDN18.2 高表达率亦存在显著差异。Kubota 等[14]报道的日本胃癌患者 CLDN18.2 高表达率为 24%，Kim 等[15]报道的韩国胃癌患者高表达率为 46.5%，Pellino 等[16]和 Coati 等[17]在高加索人群中检测到 CLDN18.2 的阳性率为 29.4%~33.4%，SPOTLIGHT 和 GLOW 研究所纳入的中国人群高表达率为 35%[13]。CLDN18.2 表达率与胃癌组织学亚型的相关性存在争议。参照 SPOTLIGHT 和 GLOW 研究的判断标准[13]，CLDN18.2 高表达在弥漫型胃癌中更常见，弥漫型胃癌的高表达率为 48.3%（553/1 145），肠型胃癌为 38.8%（308/794），混合型胃癌为 42.9%（134/312）[13]。但也有研究发现 CLDN18.2 的高表达率与 Lauren 分型无关[16, 18-19]。CLDN18.2 和胃癌其他生物标志物的共表达的相关性研究也有不少报道。CLDN18.2 与 HER2 的相关性研究未得出一致结果[16-18, 20]。较多研究观察到了 12%~25% 的胃癌患者存在 CLDN18.2 和 HER2 共表达[20-21]。20.8%~23.1% 的错配修复功能缺陷（dMMR）/高度微卫星不稳定（MSI-H）胃癌和 26.7% 的 EB 病毒阳性胃癌中存在 CLDN18.2 表达[13]。CLDN18.2 与 PD-L1 的相关性研究结果差异较大，研究显示 PD-L1 联合阳性评分（CPS）≥5 的胃癌中 CLDN18.2 表达率为 17.4%~65.8%，在 PD-L1 CPS<5 的胃癌中为 10.3%~82.6%[13]。

3. 胃癌 CLDN18.2 检测意义及适用人群：因在肿瘤组织中表达的高度特异度和稳定性，CLDN18.2 已成为抗肿瘤药物研发的热点。单克隆抗体是 CLDN18.2 靶向治疗中最为成熟的技术之一。其中，佐妥昔单抗（Zolbetuximab）是全球首个针对 CLDN18.2 靶点开发的嵌合的 IgG1 单克隆抗体药物，能够与肿瘤细胞表面的 CLDN18.2 特异性结合，从而引发抗体依赖性细胞毒性（ADCC）、补体依赖性细胞毒性（CDC），诱导凋亡并抑制细胞增殖[22]。临床前研究已经成功地证实了佐妥昔单抗具有清除癌细胞和控制疾病的抗肿瘤作用。随后，通过多个 Ⅰ/Ⅱ 期试验评估了其临床疗效和安全性。根据关键性全球、随机、双盲、多中心 Ⅲ 期临床

中華醫學會雜誌社 Chinese Medical Association Publishing House 版权所有 违者必究

试验SPOTLIGHT和GLOW[23-24]研究数据显示，采用佐妥昔单抗联合化疗一线治疗CLDN18.2高表达、HER2阴性的局部晚期不可切除或转移性胃癌患者，预后有显著改善。基于SPOTLIGHT和GLOW这两项临床研究结果，2024年日本厚生劳动省、英国药品和保健品监管局、欧盟委员会、美国食品和药品监督管理局（FDA）及国家药品监督管理局（NMPA）先后批准了佐妥昔单抗联合化疗用于治疗HER2阴性、CLDN18.2高表达的局部晚期不可切除或转移性胃或食管胃交界部腺癌。美国国立综合癌症网络（NCCN）胃癌指南在2024第5版[25]首次将佐妥昔单抗联合含氟尿嘧啶和铂类化疗优先推荐用于HER2阴性、CLDN18.2高表达患者的治疗（Ⅰ类证据）。两项临床研究所采用的Ventana CLND18（43-14A）RxDx IHC检测试剂亦已在美国、日本等多个国家获批为佐妥昔单抗的伴随诊断。

除佐妥昔单抗外，还有多种针对CLDN18.2靶点的药物正处于研发阶段，涵盖了抗体耦联药物（ADC）[26-27]、嵌合抗原受体T细胞免疫疗法（CAR-T）[19]、双特异度抗体（BsAb）[28-29]及单克隆抗体（mAb）[30-31]等多种类型，目前在胃癌后线治疗的Ⅰ~Ⅱ期研究结果显示较好的缩瘤率，较晚期胃癌后线标准治疗的疗效数据有明显提高，确证性研究正在进行。

基于已发布的临床研究结果及获批适应证，在晚期胃癌治疗中，CLDN18.2检测的重要性已经获得多个国际权威指南广泛认可。NCCN指南在2024第5版[25]强调对于未经治疗的不可切除局部晚期、复发或转移性胃腺癌患者，若考虑使用佐妥昔单抗，则建议检测CLDN18.2；在欧洲肿瘤内科学会（ESMO）指南2024版中[3]，CLDN18.2检测在晚期胃癌的临床应用中获得了ESCAT评分Ⅰ-A的推荐，这意味着在检测条件允许的情况下（如检测设备、抗体和实验室能力）应对晚期胃癌患者进行CLDN18.2检测，但并未强制要求对所有晚期胃癌标本都进行检测。日本胃癌学会第7版《胃癌治疗指南》[32]也明确指出，CLDN18.2是一种有用的新型胃癌生物标志物，在治疗前需确认其表达。中国临床肿瘤学会（CSCO）指南2025版[33]关于胃癌生物标志物检测的推荐中，CLDN18.2检测已由2024版的Ⅱ级推荐（2A类证据）升级为Ⅰ级推荐（1B类证据）。

共识意见1：CLDN18.2表达检测在局部晚期、复发或转移性胃癌患者治疗方案中起着重要作用，强烈推荐在治疗前进行CLDN18.2蛋白表达检测（推荐级别：强推荐）。

共识意见2：对于根治术后标本，推荐进行CLDN18.2蛋白表达检测（推荐级别：推荐）。

二、胃癌CLDN18.2检测基本原则

（一）IHC检测的标本类型和前期处理

1.标本的类型：手术切除标本和活检标本。原发病灶的手术切除标本最宜进行胃癌CLDN18.2检测；建议进展期胃癌，原发病灶的胃镜活检标本取6~8块，以获得足够的癌组织，多点活检取材能提高检测的准确性[16]。原发灶与转移灶均可用于CLDN18.2的检测[17, 34]。SPOTLIGHT研究和GLOW研究联合分析转移灶中CLDN18.2的高表达率为41.1%（175/426），原发灶阳性率为38.6%（1 195/3 094），提示CLDN18.2在原发灶和转移灶中的表达高度一致，CLDN18.2表达在转移过程中得以维持，表明可以从原发灶和/或转移灶标本进行准确的CLDN18.2评估[16-17, 34-35]。有研究显示，伴有腹膜转移的胃癌患者中CLDN18.2表达的阳性率较高[16]，但这一结论仍有待进一步证实。送检标本应确保有足够的肿瘤细胞（至少50个，细胞学标本至少100个）进行评估，肿瘤细胞不足时，应加以备注说明[36]。所有标本均应有明确的病理诊断。

共识意见3：手术标本或活检标本均可用于CLDN18.2检测，进展期胃癌原发灶活检标本推荐取材6~8块组织（推荐级别：强推荐）。

共识意见4：原发灶与转移灶均可用于CLDN18.2检测（推荐级别：推荐）。

共识意见5：送检标本应确保有足够的肿瘤细胞（至少50个）进行评估（推荐级别：推荐）。

2.标本的固定：所有胃癌标本离体后都应尽快固定（建议30 min内，最长不超1 h）。固定液量应至少为组织体积的4~10倍，也可达15~20倍。手术切除标本固定24~48 h为宜，最长不超过72 h；活检标本固定6~8 h为宜，最长不超过24 h。

3.蜡块选择与组织切片：原发灶手术切除标本应该选择带正常胃黏膜的组织以便作为内部阳性对照。因胃癌组织中CLDN18.2蛋白的表达常存在明显的异质性，弥漫型胃癌患者的CLDN18.2阳性率较肠型胃癌高，CLDN18.2的表达与肿瘤类型之间存在统计学上的显著相关性[13]。蜡块选择不当可能造成检测结果的假阴性，所以对于混合型腺癌，应尽量选择同时有肠型及弥漫型腺癌2种成分的样本/蜡块进行CLDN18.2检测[36]。

中华医学会杂志社 Chinese Medical Association Publishing House 版权所有 违者必究

共识意见6：因胃癌组织中CLDN18.2蛋白的表达常存在明显的异质性，推荐挑选兼顾不同组织学亚型的蜡块（推荐级别：强推荐）。

4. 阳性及阴性对照设置：无论采用何种IHC方法和抗体进行染色，每次检测均需设立阳性对照、阴性对照和空白对照。正常胃小凹上皮细胞通常存在强阳性膜染色（3+），肠上皮化生区域上皮细胞存在弱至中度阳性膜染色（1+/2+），胃小凹上皮组织均可作为阳性对照；固有层（淋巴细胞、巨噬细胞、平滑肌细胞、血管和外周神经）完全没有染色，可作为阴性对照。对于原发灶手术根治标本建议尽量选取带正常胃黏膜的蜡块，活检或者转移灶标本，需要另外设置阳性对照组织。以PBS缓冲液代替一抗，作为空白对照。

共识意见7：进行CLDN18.2 IHC检测时，每次检测均需设立阳性对照、阴性对照和空白对照，对于原发灶手术根治标本建议尽量选取带正常胃黏膜的蜡块作为内部阳性对照，活检或者转移灶标本，需要设置外部阳性对照组织（推荐级别：强推荐）。

（二）IHC检测方法

IHC检测的灵敏度和特异度受多种因素的影响，如抗原修复的方法、一抗的种类及浓度、孵育条件等，其中一抗的选择最为关键。目前有多种抗体可用于CLDN18.2的IHC检测，包括抗Pan-CLDN18及抗CLDN18.2。临床试验中常用的抗体包括43-14A（Ventana）、14G11（Transcenta）、DS-3（AskGene）、14F8（CARsgen）抗体等（表1）。43-14A（Ventana）克隆号抗体识别CLDN18的C末端，对亚型18.2没有特异度。EPR19202是Abcan研发的针对CLDN18.2的抗体，在一项纳入了392份胃癌样本的研究中，比对了43-14A（Ventana）与EPR19202在胃癌中的表达，结果显示43-14A（Ventana）的灵敏度相对更高[35]。

SPOTLIGHT及GLOW两项Ⅲ期临床研究均使用43-14A（Ventana）作为一抗，在BenchMark Ultra全自动免疫组织化学染色仪上进行检测，使用OptiView DAB Detection试剂盒试剂用于显色，为CLDN18.2 IHC检测筛选靶向治疗获益人群奠定了基础[23-24]。

在一项环比试验中[38]，全球27个实验室共同参与、评估了43-14A（Ventana）与另外2种CLDN18抗体（LSBio、Novus）在3个不同的全自动IHC检测平台上（Ventana BenchMark、Dako AutoStainer、Leica Bond）染色结果的重复性和一致性。43-14A（Ventana）的分析性能（准确性、灵敏度和特异度）≥95%，在27个实验室中可重复。此外，LSBio抗体在Dako或Leica平台上的染色结果与43-14A（Ventana）相当，但在Ventana染色平台的一致性较低［科恩、Kappa系数（CKC）=0.68］。与43-14A（Ventana）比，Novus抗体的结果一致性最低，虽然在不同实验室之间Novus在Leica平台上的检测结果是一致的，但在Ventana或Dako平台上染色时，即使经中心实验室病理学审核校正结果后的一致性仍较差（Ventana平台CKC=0.50，Dako平台CKC=0.52）。

目前国内NMPA备案的CLDN18.2抗体试剂有56个，包括1个进口的43-14A（Ventana）和55个国产抗体。国内亦开展了一项关于胃癌和胰腺导管腺癌CLDN18.2 IHC检测结果的一致性研究[39]，该研究采用了43-14A（Ventana）、43-14A（AccuPath）、LBP-1（AccuPath）和MM02（AmoyDx）4个抗体，分别在Ventana Benchmark Ultra、Leica Bond-Ⅲ和Dako AutoStainer这3个全自动染色平台上进行检测。结果显示在Ventana平台，43-14A（Ventana）与43-14A（AccuPath）、LBP-1的一致性均较好［准确率≥0.9，马修斯相关系数（MCC）≥0.7］，与MM02的一致性中等（准确率=0.85，MCC=0.7）；在Leica和Dako平台上，43-14A（Ventana）和其他3种抗体的总体一致性均较好（准确率>0.9，MCC>0.7）。国内外的研究均提示不同抗体在检测CLDN18/CLDN18.2时一致性可能受检测平台影响，建议按试剂盒推荐的平台

表1　CLDN18.2部分相关药物临床试验及免疫组织化学抗体应用

研究项目	NCT号	癌种	药物	抗体克隆号	CLDN18.2阳性判读标准
SPOTLIGHT[24]	NCT03504397	胃癌	Zolbe+mFOLFOX6	43-14A（Ventana）	IHC 2+/3+≥75%肿瘤细胞
GLOW[23]	NCT03653507	胃癌	Zolbe+CAPOX	43-14A（Ventana）	IHC 2+/3+≥75%肿瘤细胞
Qi等[19]	NCT03874897	实体瘤	CAR T细胞	14F8（CARsgen）	IHC 2+/3+≥40%肿瘤细胞
Zhang等[31]	NCT05632939	实体瘤	ASKB589+CAPOX+PD-1抑制剂	DS-3（AskGene）	IHC 2+/3+≥40%肿瘤细胞
Gong等[37]	NCT04495296	胃癌	TST001+CAPOX+nivolumab	14G11（Transcenta）	IHC 1+/2+/3+≥10%肿瘤细胞

注：CAR示嵌合抗原受体

中华医学会杂志社 Chinese Medical Association Publishing House 版权所有 违者必究

进行检测并进行一致性验证。

共识意见 8：不同克隆号抗体检测胃癌中 CLDN18.2 表达一致性的研究结果尚缺乏大样本的前瞻性研究，建议使用循证医学证据充足的 IHC 检测平台、抗 CLDN18/CLDN18.2 抗体和二抗检测试剂，确保其临床有效性（推荐级别：推荐）。

三、CLDN18.2 IHC 检测结果的判读

CLDN18.2 IHC 染色强度和着色肿瘤细胞比例是判读的关键，临床研究中与治疗获益相关的阳性阈值可作为参考。在胃癌中，过表达的 CLDN18.2 蛋白主要定位于细胞膜，细胞质中也会出现不同程度的表达，表现为深浅不同的棕褐色着色，染色强弱与蛋白表达量相关。只有当细胞有清晰的线性膜染色（完全或部分、基底外侧、外侧或者顶端）或者具有微腔染色时，才认为细胞呈阳性着色（图 1A~D）。颗粒状的膜染色、细胞核染色和胞质染色都不应视为阳性着色[8, 16, 36]。根据染色强度分为无着色、弱着色、中等着色、强着色 4 类，分别予以 0 到 3+的评分（图 2A~D）。正常胃小凹上皮细胞膜呈强着色（3+；图 2E，2F），肠上皮化生的上皮呈弱-中等着色（1+/2+；图 2E，2F），可以作为内部阳性对照。CLDN18.2 IHC 染色结果的评估，可以借鉴 HER2“放大规则”进行半定量的评分（表 2）[36, 40-41]。

表 2　胃癌 CLDN18.2 免疫组织化学染色判读辅助方法

评分	物镜放大倍数	染色强度
3+	2.5×~5.0×	强着色
2+	10×~20×	弱-中等着色
1+	20×~40×	着色隐约可见
0	40×	无着色

其他在判读时需要注意的事项：（1）仅评价浸润性癌成分，癌前病变（包括肠上皮化生与上皮内瘤变）不作为评估范围[36]（图 3A，3B）；（2）细胞质或细胞核着色不纳入评分（图 3C）。在 CLDN18.2 高表达的情况下，膜着色可能会被强烈的细胞质染色所掩盖，但通常仍然可以观察到线性膜染色（图 3D）；（3）在评估弥漫型胃癌时，要避免将阴性肿瘤细胞误认为炎性细胞或间质细胞（图 3E）。与 HER2 检测相似，在评估印戒细胞癌时只考虑明确的线性膜表达，细胞质的非特异度染色以及颗粒状阳性是否伴有线性膜表达并不容易区分[42]。如果染色不明确，应谨慎解读（图 3F）。

共识意见 9：建议结合肿瘤细胞膜染色强度以及不同染色强度肿瘤细胞百分比进行综合判读（推荐级别：强推荐）。

共识意见 10：染色强弱可以借鉴 HER2“放大规则”进行半定量的评分（推荐级别：推荐）。

四、CLDN18.2 IHC 检测报告

报告应充分呈现检测方法、判读结果和与治疗疗效相关的特殊情况。除常规病理报告的基本内容和患者基本信息外，应具体体现检测流程（如检测平台、抗体克隆号），报告染色强度和相应的肿瘤细胞比例，需要时提供额外的分析和临床解释性意见。

CLDN18.2 IHC 检测“阳性”阈值来自临床研究中与治疗获益的相关性分析结果。目前为止，已经获批的佐妥昔单抗适应证所针对的胃癌 CLDN18.2“阳性”是指“≥75% 的肿瘤细胞膜中等-强着色（2+/3+）”。其他尚在进行中的靶向 CLDN18.2 的药物临床试验采用的阳性阈值及评分方法各不相同（表 1）。因此，现阶段的检测报告需明确细胞膜中等-强着色，即 2+/3+的肿瘤细胞比例是≥75% 或<75%，当比例处于临界值时，建议由第 2 位病理医师共同评估。对于<75% 的病例，可根据所在医院的临床需求进一步细化报告，如给出阳性细胞的具体比例。如果涉及临床试验入组患者的筛查，建议借助多学科平台，由病理医师与临床医师充分沟通，根据临床试验的入组要求，对不同表达强度的阳性细胞比例进行具体评分。

共识意见 11：推荐的规范的 CLDN18.2 IHC 检测报告应至少包含以下信息（推荐级别：推荐）：（1）标本类型（活检/手术）和取样部位（原发性/转移性疾病，如果转移，则确定部位）；（2）样本充分性，如果不足（<50 个肿瘤细胞），则说明不足的原因，应明确说明（如活性肿瘤细胞<50 个、标本电灼伤、标本固定不良等）；（3）用于 IHC 检测的抗体克隆号、检测平台等；（4）检测报告需明确细胞膜中等-强着色，即 2+/3+肿瘤细胞的比例是≥75% 还是<75%，对于<75% 的病例，可根据所在医院临床需求，进一步细化报告。

五、CLDN18.2 IHC 检测的质量控制

胃癌 CLDN18.2 检测应在内、外部质量控制良好和有能力的病理实验室进行，不具备 CLDN18.2 检测条件的单位应妥善地准备好标本，提供给有质量保证的病理实验室进行检测。实验室内、外部质量控制和标准作业程序的主要要求如下：（1）内部质控：包括定期对相同组织的不同批次

中华医学会杂志社 Chinese Medical Association Publishing House 版权所有 违者必究

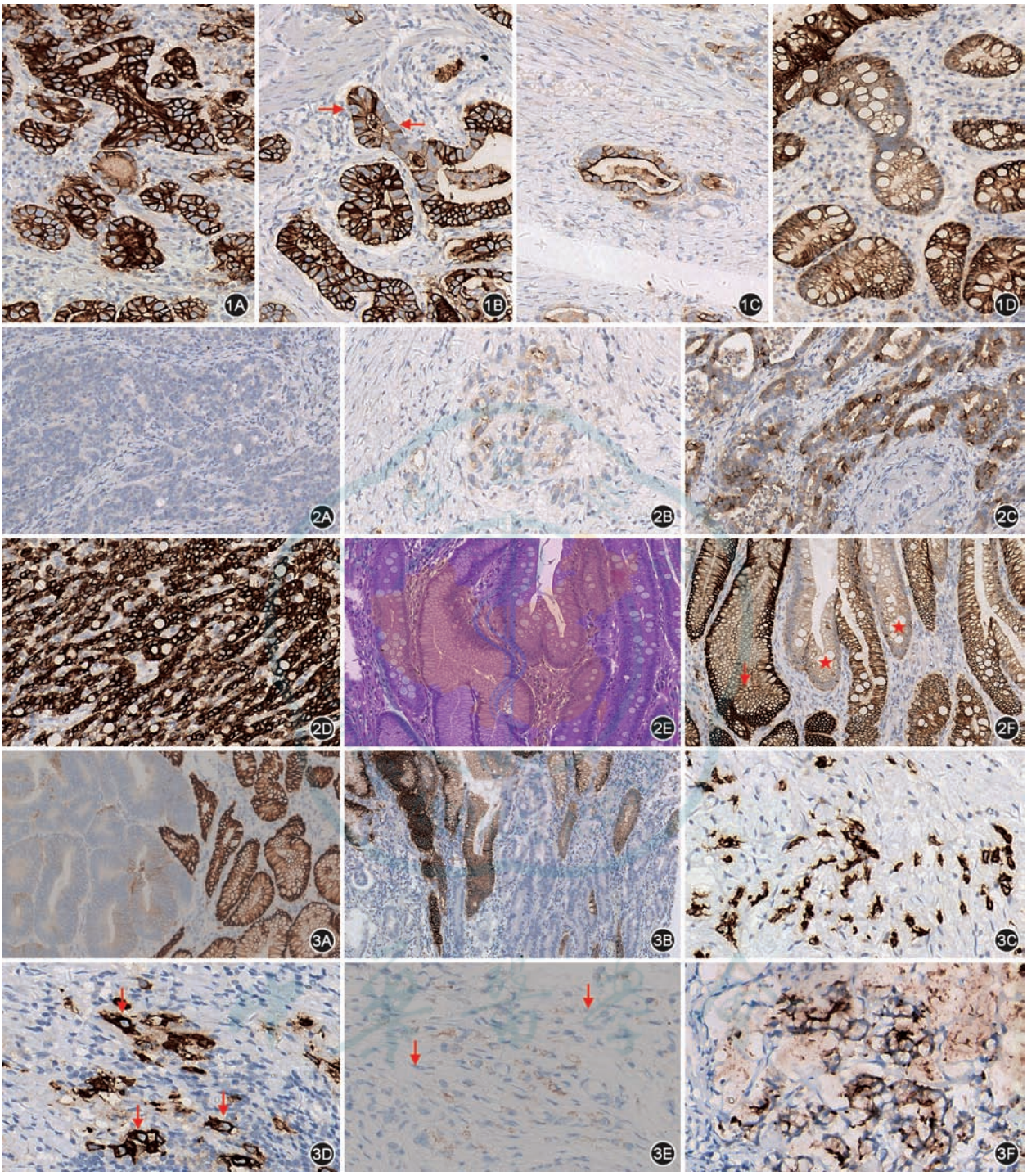

图 1　CLDN18.2 免疫组织化学细胞膜染色模式　Multimer 法　高倍放大；图 A　环绕细胞膜完全/部分阳性；图 B　外侧/基底外侧染色（红色箭头）；图 C　顶端染色；图 D　微腔染色　**图 2**　胃癌及胃小凹上皮 CLDN18.2 免疫组织化学染色强度　Multimer 法　高倍放大；图 A~D 分别示阴性（0）、弱阳性（1+）、中等强度阳性（2+）、强阳性（3+）　Multimer 法　中倍放大；图 E　正常胃小凹上皮及伴肠上皮化生　HE　高倍放大；图 F　正常胃小凹（3+，红色箭头）及肠上皮化生（1+/2+，红星）　**图 3**　常见的判读陷阱　Multimer 法　高倍放大；图 A　低级别上皮内瘤变；图 B　高级别上皮内瘤变；图 C　细胞质或核染色不纳入评分；图 D　细胞胞质强阳性，可以观察到线性膜染色（红色箭头）；图 E　弥漫型胃癌，染色阴性的细胞易被误认为间质或炎性细胞（红色箭头示间质细胞）；图 F　印戒细胞癌边缘细胞质中的非特异度染色以及细胞质中的颗粒染色

染色结果进行重复性分析，每次染色设置阳性、阴性对照。检测相关的仪器和设备须定期维护、校验；（2）建立完善的标准作业程序，并做好检测情况的记录和存档工作；（3）任何操作程序、设备或试剂的变化均应重新进行严格的性能验证；（4）从事检测的实验室技术人员和病理医师应通过必要的培

中華醫學會雜誌社 Chinese Medical Association Publishing House 版权所有 违者必究

训和资格考核，并定期进行检测和判读相关人员的结果比对；(5)外部质控：实验室应定期参加室间质评活动，外部质控阳性和阴性结果的一致性应达到90%以上，每年应进行1~2次，以确保检测流程的规范性和检测结果的准确性。

共识意见12：实验室应做好CLDN18.2 IHC检测质量控制工作，包括内部质控和外部质控，应定期参加室间质评活动(推荐级别：推荐)。

共识意见13：推荐从事检测的实验室技术人员和病理医师应通过必要的培训和资格考核(推荐级别：推荐)。

CLDN18.2 IHC检测流程的标准化以及判读标准的确立，有利于指导晚期胃癌的临床实践。在共识的使用过程中，一定要重视多学科合作，加强临床与病理的沟通交流，这有助于对检测结果的正确判断及对治疗疗效的客观评价。然而，本共识仍然存在一定的局限性，有待于进一步研究，补充足够的循证医学证据，不断完善CLDN18.2 IHC检测在胃癌中的应用，从而为患者的个体化治疗提供更准确的指导。

资助说明　为保持独立性，本共识制订未接受任何资助，未受到资助影响

免责声明　本文中公布的临床实践专家共识内容由专家组成员依据现有医学证据及实践经验共同讨论形成，以帮助相关人员进行CLDN18.2免疫组织化学检测或临床决策。其中的内容可能不够全面或不够充分。医学知识发展迅速，在本共识产生到发表期间均可能出现新的证据，而这些可能并没有体现在本共识中。另外，因检测流程复杂、实验室条件差异以及患者之间存在个体差异等影响检测决策或结果，因此，本共识中内容的采用应结合检测条件、政策许可以及专业人员的独立专业判断。对本共识内容的使用是自愿的。专家组成员明确否认对文中所提及的任何产品具有商业性目的。专家组对因使用本共识内容而造成的或与之相关的任何人身伤害或财产损失，或任何错误或遗漏不承担任何责任

《胃癌Claudin18.2临床检测专家共识(2025版)》专家委员会成员(按单位名称汉语拼音字母顺序排列)：安徽医科大学第一附属医院(樊祥山)；北京协和医院(周炜洵)；北京大学肿瘤医院(孙宇)；复旦大学附属中山医院(侯英勇)；复旦大学附属肿瘤医院(倪淑娟、盛伟琪)；江苏省人民医院(张智弘)；空军军医大学西京医院(李增山、王哲)；天津医科大学肿瘤医院(孙燕)；浙江省肿瘤医院(吴伟)；中国医学科学院肿瘤医院(薛丽燕、应建明)；中山大学肿瘤防治中心(蔡木炎)

利益冲突　所有作者声明无利益冲突

参　考　文　献

[1] Han B, Zheng R, Zeng H, et al. Cancer incidence and mortality in China, 2022[J]. J Natl Cancer Cent, 2024, 4(1): 47-53. DOI: 10.1016/j.jncc.2024.01.006.

[2] 赫捷, 陈万青, 李兆申, 等. 中国胃癌筛查与早诊早治指南(2022,北京)[J]. 中华肿瘤杂志, 2022, 44(7):634-666.DOI: 10.3760/cma.j.cn112152-20220617-00430.

[3] Lal-Nag M, Morin PJ. The claudins[J]. Genome Biol, 2009, 10(8):235. DOI: 10.1186/gb-2009-10-8-235.

[4] Shitara K, Fleitas T, Kawakami H, et al. Pan-Asian adapted ESMO clinical practice guidelines for the diagnosis, treatment and follow-up of patients with gastric cancer [J]. ESMO Open, 2024, 9(2): 102226. DOI: 10.1016/j.esmoop.2023.102226.

[5] Hagen SJ, Ang LH, Zheng Y, et al. Loss of tight junction protein claudin 18 promotes progressive neoplasia development in mouse stomach[J]. Gastroenterology, 2018, 155(6): 1852-1867. DOI: 10.1053/j. gastro. 2018. 08.041.

[6] Klempner SJ, Janjigian YY, Wainberg ZA. Claudin18. who? Examining biomarker overlap and outcomes in claudin18.2−positive gastroesophageal adenocarcinomas [J]. ESMO Open, 2023, 8(2): 100778. DOI: 10.1016/j.esmoop.2022.100778.

[7] Chen J, Xu Z, Hu C, et al. Targeting CLDN18.2 in cancers of the gastrointestinal tract: new drugs and new indications [J]. Front Oncol, 2023, 13: 1132319. DOI: 10.3389/fonc.2023.1132319.

[8] Sahin U, Koslowski M, Dhaene K, et al. Claudin-18 splice variant 2 is a pan-cancer target suitable for therapeutic antibody development[J]. Clin Cancer Res, 2008, 14(23): 7624-7634. DOI: 10.1158/1078-0432.CCR-08-1547.

[9] Cao W, Xing H, Li Y, et al. Claudin18.2 is a novel molecular biomarker for tumor-targeted immunotherapy[J]. Biomark Res, 2022, 10(1): 38. DOI: 10.1186/s40364-022-00385-1.

[10] Wang C, Wang Y, Chen J, et al. CLDN18.2 expression and its impact on prognosis and the immune microenvironment in gastric cancer[J]. BMC Gastroenterol, 2023, 23(1): 283. DOI: 10.1186/s12876-023-02924-y.

[11] Hong JY, An JY, Lee J, et al. Claudin 18.2 expression in various tumor types and its role as a potential target in advanced gastric cancer[J]. Transl Cancer Res, 2020, 9(5): 3367-3374. DOI: 10.21037/tcr-19-1876.

[12] Tao D, Guan B, Li Z, et al. Correlation of Claudin18.2 expression with clinicopathological characteristics and prognosis in gastric cancer[J]. Pathol Res Pract, 2023, 248: 154699. DOI: 10.1016/j.prp.2023.154699.

[13] Shitara K,Xu R,Ajani AJ,et al. Global prevalence of claudin 18 isoform 2 in tumors of patients with locally advanced unresectable or metastatic gastric or gastroesophageal junction adenocarcinoma[J]. Gastric Cancer, 2024, 27(5): 1058-1068. DOI: 10.1007/s10120-024-01518-1.

[14] Kubota Y, Kawazoe A, Mishima S, et al. Comprehensive clinical and molecular characterization of claudin 18.2 expression in advanced gastric or gastroesophageal junction cancer[J]. ESMO Open, 2023, 8(1): 100762. DOI: 10.1016/j.esmoop.2022.100762.

[15] Kim HD, Choi E, Shin J, et al. Clinicopathologic features and prognostic value of claudin 18.2 overexpression in patients with resectable gastric cancer[J]. Sci Rep, 2023, 13(1): 20047. DOI: 10.1038/s41598-023-47178-6.

[16] Pellino A, Brignola S, Riello E, et al. Association of

中華醫學會雜誌社 Chinese Medical Association Publishing House 版权所有 违者必究

CLDN18 protein expression with clinicopathological features and prognosis in advanced gastric and gastroesophageal junction adenocarcinomas[J]. J Pers Med, 2021, 11(11): 1095. DOI: 10.3390/jpm11111095.

[17] Coati I, Lotz G, Fanelli GN, et al. Claudin-18 expression in oesophagogastric adenocarcinomas: a tissue microarray study of 523 molecularly profiled cases[J]. Br J Cancer, 2019, 121(3):257-263. DOI:10.1038/s41416-019-0508-4.

[18] Dottermusch M, Krüger S, Behrens HM, et al. Expression of the potential therapeutic target claudin-18.2 is frequently decreased in gastric cancer: results from a large Caucasian cohort study[J]. Virchows Arch, 2019, 475(5): 563-571. DOI: 10.1007/s00428-019-02624-7.

[19] Qi C, Liu C, Gong J, et al. Claudin18.2-specific CAR T cells in gastrointestinal cancers: phase 1 trial final results[J]. Nat Med, 2024, 30(8): 2224-2234. DOI: 10.1038/s41591-024-03037-z.

[20] Baek JH, Park DJ, Kim GY, et al. Clinical implications of Claudin18.2 expression in patients with gastric cancer[J]. Anticancer Res, 2019, 39(12):6973-6979. DOI: 10.21873/anticanres.13919.

[21] Sahin U, Türeci Ö, Manikhas G, et al. FAST: a randomised phase II study of zolbetuximab (IMAB362) plus EOX versus EOX alone for first-line treatment of advanced CLDN18.2–positive gastric and gastro-oesophageal adenocarcinoma[J]. Ann Oncol, 2021, 32(5): 609-619. DOI: 10.1016/j.annonc.2021.02.005.

[22] Sahin U, Schuler M, Richly H, et al. A phase I dose-escalation study of IMAB362 (Zolbetuximab) in patients with advanced gastric and gastro-oesophageal junction cancer[J]. Eur J Cancer, 2018, 100: 17-26. DOI: 10.1016/j.ejca.2018.05.007.

[23] Shah MA, Shitara K, Ajani JA, et al. Zolbetuximab plus CAPOX in CLDN18.2–positive gastric or gastroesophageal junction adenocarcinoma: the randomized, phase 3 GLOW trial[J]. Nat Med, 2023, 29(8): 2133-2141. DOI: 10.1038/s41591-023-02465-7.

[24] Shitara K, Lordick F, Bang YJ, et al. Zolbetuximab plus mFOLFOX6 in patients with CLDN18.2-positive, HER2-negative, untreated, locally advanced unresectable or metastatic gastric or gastro-oesophageal junction adenocarcinoma (SPOTLIGHT): a multicentre, randomised, double-blind, phase 3 trial[J]. Lancet, 2023, 401(10389): 1655-1668. DOI: 10.1016/S0140-6736(23)00620-7.

[25] Ajani AJ, D'Amico TA, Barzi A, et al. Gastric cancer, 5.2024version. NCCN Clinical Practice Guidelines in Oncology (NCCN Guidelines®) [EB/OL]. [2025-05-01]. https://www.nccn.org/.

[26] Zhu G, Foletti D, Liu X, et al. Targeting CLDN18.2 by CD3 bispecific and ADC modalities for the treatments of gastric and pancreatic cancer[J]. Sci Rep, 2019, 9(1):8420. DOI: 10.1038/s41598-019-44874-0.

[27] Xu R, Wei X, Zhang D, et al. A phase 1a dose-escalation, multicenter trial of anti-claudin 18.2 antibody drug conjugate CMG901 in patients with resistant/refractory solid tumors[J]. J Clin Oncol, 2023, 41(4_Suppl): 352.

[28] Jiang W, Wang Z, Sheng Z. 702 TJ-CD4B (ABL111), a Claudin18.2–targeted 4-1BB tumor engager induces potent tumor-dependent immune response without dose-limiting toxicity in preclinical studies[J]. J Immunother Cancer, 2021, 9(2_Suppl): A730.

[29] Zhu G, YJ, Ma J, et al. Discovery of an anti-claudin18.2/anti-PD-L1 bispecific antibody SPX-301 in the SMARTOPTM format[J]. Cancer Res, 2020, 80(16_Suppl): 534.

[30] Li J, Pan H, Liu T, et al. A multicenter, phase 1 study of AB011, a recombinant humanized anti-CLDN18.2 monoclonal antibody, as monotherapy and combined with capecitabine and oxaliplatin (CAPOX)in patients with advanced solid tumors[J]. J Clin Oncol, 2023, 41(4_Suppl):391.

[31] Zhang M, Gong J, Wang J, et al. A phase Ⅰ/Ⅱ study of ASKB589 (anti-claudin 18.2[CLDN18.2] monoclonal antibody)in patients with solid tumors[J]. J Clin Oncol, 2023, 41(4_Suppl): 397.

[32] 日本胃癌学会. 胃癌治疗指南第 7 版. 医师篇-2025[M]. 东京: 金原出版社, 2025.

[33] 中国临床肿瘤学会指南工作委员会. 中国临床肿瘤学会(CSCO)胃癌诊疗指南 2025[M]. 北京:人民卫生出版社, 2025.

[34] Rohde C, Yamaguchi R, Mukhina S, et al. Comparison of Claudin 18.2 expression in primary tumors and lymph node metastases in Japanese patients with gastric adenocarcinoma[J]. Jpn J Clin Oncol, 2019, 49(9): 870-876. DOI: 10.1093/jjco/hyz068.

[35] Arnold A, Daum S, von Winterfeld M, et al. Prognostic impact of Claudin 18.2 in gastric and esophageal adenocarcinomas[J]. Clin Transl Oncol, 2020, 22(12): 2357-2363. DOI: 10.1007/s12094-020-02380-0.

[36] Fassan M, Kuwata T, Matkowskyj KA, et al. Claudin-18.2 immunohistochemical evaluation in gastric and gastroesophageal junction adenocarcinomas to direct targeted therapy: a practical approach[J]. Mod Pathol, 2024, 37(11): 100589. DOI: 10.1016/j. modpat. 2024. 100589.

[37] Zhang X, Guo Z, Zhang J, et al. First-line osemitamab (TST001)plus nivolumab and capox for advanced g/GEJ cancer (TranStar102): results of cohort G from a phase Ⅰ/Ⅱ a study[J]. J Clin Oncol, 2024, 41(16_Suppl): 4048.

[38] Jasani B, Taniere P, Schildhaus HU, et al. Global ring study to investigate the comparability of total assay performance of commercial Claudin 18 antibodies for evaluation in gastric cancer[J]. Lab Invest, 2024, 104(1): 100284. DOI: 10.1016/j.labinv.2023.100284.

[39] 翁微微,倪淑娟,谭聪,等. 中国胃癌和胰腺导管腺癌患者中Claudin18/CLDN18.2 免疫组化检测结果的一致性研究[C/OL]. 中国抗癌协会胃癌专业委员会第 19 届学术会议,成都, [2025-05-27]. https://app.incongress.cn/modelH5/weWeb/thesisH5.html?conId=792&h5MainColor=c91853.

[40] Scheel AH, Penault-Llorca F, Hanna W, et al. Physical basis of the 'magnification rule' for standardized Immunohistochemical scoring of HER2 in breast and gastric cancer[J]. Diagn Pathol, 2018, 13(1): 19. DOI: 10.1186/s13000-018-0696-x.

[41] 《胃癌 HER2 检测指南》编写组. 胃癌 HER2 检测指南[J]. 中华病理学杂志, 2011, 40(8):553-557. DOI: 10.3760/cma.j.issn.0529-5807.2011.08.012.1.

[42] Woo CG, Ho WJ, Park YS, et al. A potential pitfall in evaluating HER2 immunohistochemistry for gastric signet ring cell carcinomas[J]. Pathology, 2017, 49(1): 38-43. DOI: 10.1016/j.pathol.2016.09.064.

中華醫學會雜誌社 Chinese Medical Association Publishing House 版权所有 违者必究