·指南与共识·

胃癌胃镜活检标本 HER-2 检测中国专家共识（2023 版）

中国抗癌协会胃癌专业委员会 中国抗癌协会肿瘤内镜学专业委员会

摘要 胃癌是最常见的消化道恶性肿瘤之一。人表皮生长因子受体-2（human epidermal growth factor receptor-2, HER-2）是胃癌（包括胃食管结合部腺癌）临床治疗的重要靶点。规范、准确的胃镜活检标本 HER2 表达状态检测对于胃癌分子分型与选择抗 HER-2 靶向药物治疗具有重要意义。本共识基于循证医学证据和国际通行的 Delphi 法，在胃镜活检标本 HER-2 检测的临床意义、适用人群、活检操作规范、标本前期处理、检测方法、检测质量控制与多学科合作等方面达成初步统一，以期对临床工作提供指导。

关键词 胃癌 人表皮生长因子受体-2 胃镜活检 专家共识

doi:10.12354/j.issn.1000-8179.2023.20230961

Consensus of Chinese experts on detection of HER-2 in gastroscopic biopsy specimens of gastric cancer (2023 edition)

Gastric Cancer Committee of China Anti-Cancer Association, Tumor Endoscopy Committee of China Anti-Cancer Association

Correspondence to: Han Liang E-mail: tjlianghan@126.com ; Ziyu Li E-mail: ligregory@outlook.com ;

Xiaotian Zhang E-mail: zhangxiaotianmed@163.com

Abstract Gastric cancer is one of the most common malignant tumors of the digestive tract. Human epidermal growth factor receptor-2 (HER-2) is an important target for clinical treatment of gastric cancer (including gastroesophageal junction adenocarcinoma). Standardized and accurate detection of HER-2 expression in gastroscopic biopsy specimens is vitally important for molecular typing of gastric cancer and selection of anti-HER-2 targeted drug therapy. Preliminary consensuses, based on medical evidence and the internationally accepted Delphi method, have been reached on the clinical significance, applicable population, biopsy operation specifications, specimen pretreatment, detection method, detection quality control, and multidisciplinary cooperation on the HER-2 detection of gastroscopic biopsy specimens. These consensuses will potentially provide guidance for clinical work.

Keywords: gastric cancer, human epidermal growth factor receptor-2 (HER-2), gastroscopic biopsy, expert consensus

胃癌是全球最常见的消化道恶性肿瘤之一[1]。中国为胃癌高发地区，根据 2020 年最新癌症数据统计，我国胃癌年新发病例约 47.9 万例，年死亡病例约 37.4 万例，发病率与死亡率均居恶性肿瘤第 3 位[2]。人表皮生长因子受体-2（human epidermal growth factor receptor-2, HER-2，也称 ERBB2）是胃癌（包括胃食管结合部腺癌，以下统称胃癌）临床治疗的重要靶点[3-4]。ToGA 试验的结果使曲妥珠单抗（trastuzumab）成为第一个在胃癌上探索成功的分子靶向药物[5]，曲妥珠单抗联合 5-氟尿嘧啶/卡培他滨+顺铂可显著延长 HER-2 阳性晚期胃癌患者的生存期。ToGA 研究采用免疫组织化学法（immunohistochemistry, IHC）和原位杂交技术（in situ hybridization, ISH）筛查了 3 803 例胃癌患者 HER-2 状态，HER-2 阳性率（定义为 IHC3+或 IHC2+且 ISH 阳性）为 16.6%[6]。一项非干预性、国际多中心研究（HER-EAGLE）检测了近 5 000 例胃癌患者，结果显示胃癌 HER-2 阳性率为 10.4%～20.2%[7]。既往两项大型多中心研究数据显示，中国胃癌患者 HER-2 阳性率为 12%～13%[8-9]。另一项国内多中心回顾性研究（HERGC）纳入国内 40 842 例胃腺癌患者，其手术及活检标本 HER-2 阳性率为 8.8%，其中活检标本阳性率略高于手术标本（10.6% *vs.* 8.2%）；此外，HER-2 检测 IHC3+为 8.3%，IHC2+为 20.0%，IHC1+为 26.5%，IHC0 为 44.9%[10]。肿瘤组织 HER-2 状态检测是选择抗 HER-2 靶向治疗的前提，正确检测和评价胃癌的 HER-2 蛋白表达和基因扩增状态对胃癌的临床诊疗具有重要意义。

为规范胃癌 HER-2 检测，2011 年国内有关病理专家结合中国实际编写了《胃癌 HER-2 检测指南》[11]，对胃癌 HER-2 状态检测流程的各个方面做出详细描述和规定，2016 年专家组通过总结中国近年来胃癌 HER-2 检测现状和实践经验，结合国内外近年来胃癌 HER-2 领域的研究进展，对 2011 版《胃癌 HER-2 检测指南》的内容进行了补充和更新，制定了《胃癌 HER-2 检测指南（2016 版）》[12]。近年来，胃镜检查已经普及[13]，但胃镜活检标本 HER-2 检测仍面临未得到

通信作者：梁寒 tjlianghan@126.com；李子禹 ligregory@outlook.com；张小田 zhangxiaotianmed@163.com

(C)1994-2023 China Academic Journal Electronic Publishing House. All rights reserved. http://www.cnki.net

完全普及、总体送检率偏低、部分医院取材不规范、ISH 检测率低,活检取材不足等问题。因此,中国抗癌协会胃癌专业委员会与中国抗癌协会肿瘤内镜学专业委员会共同组织国内多领域、多学科专家编写《胃癌胃镜活检标本 HER-2 检测中国专家共识(2023 版)》,以下简称为共识。本共识包括胃镜活检标本 HER-2 检测的临床意义、适用人群、活检操作规范、标本前期处理、检测方法、检测质量控制与多学科合作等方面,参考 GRADE 协作网的指南分级标准对证据进行分级(表 1),并采用国际通行的 Delphi 方法组织专家投票,修订达成相关推荐意见。表决意见分为 6 级:1 级:完全同意(100%);2 级:基本同意(80%);3 级:部分同意(60%);4 级:部分反对(40%);5 级:较多反对(20%);6 级:完全反对(0),共形成 12 条推荐意见。推荐等级根据专家投票分为强推荐、弱推荐 2 个级别:"完全同意"票数超过 80% 为强推荐;"完全同意"+"基本同意"票数超过 80% 为弱推荐。

表1 GRADE 证据等级分级系统

等级	内容
高(A)	Ⅰ级:进一步研究几乎不可能改变对临床疗效评估结果的可信度,为高级别证据
中(B)	Ⅱ级:进一步研究有可能对疗效评估结果的可信度有重要影响,且有可能改变评估结果,为中级别证据
低(C)	Ⅲ级:进一步研究很有可能对疗效评估结果的可信度有重要影响,且极有可能改变评估结果,为低级别证据
极低(D)	Ⅳ级:任何疗效评估结果均不确定,为极低级别证据

1 胃镜活检标本HER-2 检测的临床意义

推荐意见 1:胃镜活检是胃癌诊断的金标准,活检标本与手术标本 HER-2 检测结果基本一致,均适用于 HER-2 检测(证据质量:高,推荐级别:强推荐,共识水平:完全同意 100%)。

包括国家卫健委《胃癌诊疗指南(2022 年版)》[13]、《中华医学会胃癌临床诊疗指南(2021 版)》[14],以及《2022 ESMO 胃癌临床实践指南》[15] 在内的多个国内外胃癌相关指南均提出胃镜活检是胃癌诊断的金标准。胃镜活检标本也是 HER-2 检测的主要组织来源之一。相较于手术标本,胃镜活检标本取材方便,可多区域、多位点、反复活检;任何分期的患者,均可通过胃镜活检取得组织标本,尤其对于不可手术或手术后复发的患者,活检标本也可用于检测 HER-2 状态。另外,活检标本无需分割,可及时固定,且固定充分。多项研究证实胃镜活检标本与手术标本进行配对 HER-2 状态检测结果高度一致(89.0% ~ 96.1%),少数不一致可能与肿瘤异质性和胃镜取样不佳有关[16-20]。

推荐意见 2:胃癌胃镜活检标本 HER-2 检测对于筛选潜在抗 HER-2 靶向治疗获益的胃癌人群具有重要的临床意义(证据质量:高,推荐级别:强推荐,共识水平:完全同意 96.6%,基本同意 3.4%)。

近年来针对 HER-2 阳性晚期胃癌的抗 HER-2 治疗在临床上取得了良好疗效,新的抗 HER-2 药物及治疗方案也越来越多地应用于临床(表 2)。ToGA 研究[5] 证实了曲妥珠单抗联合化疗一线治疗可使 HER-2 阳性晚期胃癌患者的总生存(overall survival, OS)期延长至 13.8 个月。一项在日本、韩国开展的Ⅱ期临床试验(DESTINY-Gastric01)[21] 显示,与标准化疗相比,德曲妥珠单抗(trastuzumab deruxtecan, T-DXd)三线治疗 HER-2 阳性晚期胃癌,展现出 OS 获益(12.5 个月 *vs.*8.4 个月)、确认的肿瘤客观缓解率(objective response rate, ORR)提高(43% *vs.* 12%)。随后的 DESTINY-Gastric02 研究[22] 进一步探索欧美人群 T-DXd 二线治疗,患者中位 OS 达 12.1 个月,ORR 达 42%。此外,C008 研究[23] 作为中国第一项针对 HER-2 过表达胃癌的抗体偶联药物(antibody-drug conjugate, ADC)在三线治疗的Ⅱ期临床试验,结果显示维迪西妥单抗(RC48)单药治疗 HER-2 IHC2+或 3+的局部晚期或转移性胃癌的 ORR 为 24.8%,中位无进展生存期(median progression-free survival, mPFS)和 OS 分别为 4.1 个月和 7.9 个月。C008 研究拓展了晚期胃癌抗 HER-2 治疗获益人群,对于 IHC2+/FISH 阴性人群同样有效。基于 C008 研究,2021 年 6 月中国国家药品监督管理局批准 RC48 上市,用于至少接受过 2 种系统化疗的 HER-2 过表达局部晚期或转移性胃癌患者的治疗。另外,KEYNOTE-811 研究[24] 证实帕博利珠单抗联合曲妥珠单抗与化疗一线治疗可将 HER-2 阳性晚期胃癌 ORR 提升至 74.4%。2021 年 5 月,美国食品药品监督管理局已加速批准帕博利珠单抗联合曲妥珠单抗和标准化疗用于 HER-2 阳性晚期胃癌一线治疗。

另外,HER-2 阳性胃癌围手术期抗 HER-2 治疗也取得了一定进展(表 3)。NEOHX 研究[25] 纳入 36 例患者,术前与术后均给予曲妥珠单抗联合 XELOX(卡培他滨+奥沙利铂)治疗,结果显示 31 例患者施行手术,其 R0 切除率为 90%,病理完全缓解率(pathological complete response, pCR)为 9.6%,随访 102 个月显示患者中位 OS 达 79.9 个月。HER-FLOT 研究[26] 纳入 56 例患者,采用曲妥珠单抗联合 FLOT(5-氟尿

(C)1994-2023 China Academic Journal Electronic Publishing House. All rights reserved. http://www.cnki.net

嘧啶+亚叶酸+奥沙利铂+多西他赛)方案后,pCR 可达 21.4%,中位无病生存期(median disease-free survival, mDFS)为 42.5 个月,3 年 OS 率达 82.1%。PETRARCA 研究[27] 评估了 FLOT 联合曲妥珠单抗和帕妥珠单抗(双靶)在 HER-2 阳性局部进展期胃癌围手术期的疗效,结果显示围手术期增加双靶治疗显著提升 pCR(35% *vs.* 12%),但试验组不良反应高于对照组,特别是腹泻和白细胞减少症。此外,INNOVATION 研究[28] 对比了曲妥珠单抗+帕妥珠单抗+化疗与曲妥珠单抗+化疗以及化疗围手术期治疗的疗效,结果表明各组 R0 切除率分别为 85.9%、90.3% 与 83.9%,主要病理缓解率(major pathological response rate, MPR)分别为 26.4%、37.0% 与 23.3%,曲妥珠单抗联合化疗围手术期治疗呈现出良好的病理缓解。国内一项回顾性研究[29] 结果表明,曲妥珠单抗联合化疗新辅助治疗可改善局部晚期 HER-2 阳性胃癌患者肿瘤退缩分级,提高肿瘤降期率;另外,曲妥珠单抗联合化疗辅助治疗可提升患者的 OS 获益,经逆概率加权(inverse probability of treatment weighting, IPTW)调整后,5 年 OS 率分别为 84.1% 和 58.7%(P=0.023)。

表2 HER-2 阳性晚期胃癌抗 HER-2 治疗临床研究

研究名称	研究类型	治疗线数(线)	治疗方案	mOS(月)	mPFS(月)	ORR
ToGA[5]	Ⅲ期	一	曲妥珠单抗+化疗 *vs.* 化疗	13.8 *vs.* 11.1	6.7 *vs.* 5.5	47% *vs.* 35%
DESTINY-Gastric01[21]	Ⅱ期	三	德曲妥珠单抗 *vs.* 医生选择的化疗(伊立替康或紫杉醇)	12.5 *vs.* 8.4	5.6 *vs.* 3.5	43% *vs.* 12%
DESTINY-Gastric02[22]	Ⅱ期	二	德曲妥珠单抗	12.1	5.6	42%
C008[23]	Ⅱ期	三	维迪西妥单抗	7.9	4.1	24.8%
KEYNOTE-811[24]	Ⅲ期	一	帕博利珠单抗+曲妥珠单抗+化疗 *vs.* 曲妥珠单抗+化疗	—	—	74.4% *vs.* 51.9%

表3 HER-2 阳性胃癌围手术期抗 HER-2 治疗临床研究

研究名称	研究类型	入组人群	治疗方案	pCR(%)	R0切除率(%)	mDFS(月)	mOS(月)
NEOHX[25]	Ⅱ期	HER-2阳性 GC/GEJC患者(T1-2N+M0 或 T3-4NxM0)	曲妥珠单抗+XELOX围手术期治疗	9.6%	90%	18个月DFS率71%;24个月DFS率60%	mOS为79.9个月;5年OS率58.0%
HER-FLOT[26]	Ⅱ期	HER-2阳性 GC/GEJC患者(≥cT2 或 cN+)	曲妥珠单抗+FLOT围手术期治疗	21.4%	92.9%	42.5个月	3年OS率82.1%
PETRARCA[27]	Ⅱ/Ⅲ期	HER-2阳性GC/GEJC患者(cT2-4 cNany cM0或cTany cN+ cM0)	曲妥珠单抗+帕妥珠单抗+FLOT *vs.* FLOT 围手术期治疗	35% *vs.* 12%	93% *vs.* 90%	2年DFS率70% *vs.* 54%	2年OS率84% *vs.* 77%
INNOVATION[28]	Ⅱ期	HER-2阳性GC/GEJC患者(第7版UICC TNM Ib ~ Ⅲ期)	曲妥珠单抗+帕妥珠单抗+化疗 *vs.* 曲妥珠单抗+化疗 *vs.* 化疗围手术期治疗	MPR 26.4% *vs.* 37.0% *vs.* 23.3%	85.9% *vs.* 90.3% *vs.* 83.9%	—	—
He等[29]	回顾性研究	HER-2阳性局部进展期 GC/GEJC患者	曲妥珠单抗+化疗 *vs.* 化疗新辅助	14.7% *vs.* 2.6%	—	—	—

此外,针对不可切除的 HER-2 阳性晚期胃癌,抗 HER-2 转化治疗也同样取得一定进展。Mitsui 等[30] 评估了 16 例不可切除的 HER-2 阳性转移性胃癌患者使用曲妥珠单抗联合 DCS(多西他赛+顺铂+S-1)治疗的疗效,结果显示治疗后总体缓解率为 93.8%,其中 9 例(56.3%)转化为可手术,R0 切除率为 100%,与未手术组相比,手术组患者 PFS 和 OS 显著延长。Arigami 等[31] 回顾性对比了 33 例 HER-2 阳性晚期胃癌患者接受含曲妥珠单抗化疗,其中 12 例(36.4%)转化为可手术,R0 切除率为 100%,与未手术组相比,手术组 5 年 OS 率显著提高(68.6% *vs.* 5.6%)。叶春等[32] 回顾性评价了曲妥珠单抗联合 XELOX 治疗在 HER-2 阳性老年晚期胃癌转化治疗中的疗效,结果表明 21 例患者接受转化治疗后,缓解率为 71.4%,R0 切除率为 95.2%;术后随访的 mPFS 与 mOS 分别为 12.4 个月和 20.5 个月。

HER-2 状态能否作为胃癌独立预后因素仍存在争议[33-39]。日本的一项多中心研究显示对于可手术的 1 148 例胃癌患者,HER-2 过表达是独立预后不良因素[39]。国内一项大型回顾性研究表明,HER-2 阴性肠型胃癌患者生存预后最佳,而 HER-2 阳性弥漫型胃癌患者生存预后最差,HER-2 联合 Lauren 分型是胃癌独立预后因素[38]。国内另一项多中心回顾性研究纳入 5 622 例病理分期为Ⅱ/Ⅲ期的胃癌患者,证实 HER-2 IHC3+是Ⅱ期胃癌的预后不良因素,而非Ⅲ期胃癌的预后不良因素,同时发现 IHC3+或 2+的Ⅱ期胃癌亚组

(C)1994-2023 China Academic Journal Electronic Publishing House. All rights reserved. http://www.cnki.net

未能从以氟尿嘧啶为基础的辅助化疗中获益[40]。日本一项回顾性观察研究则发现，HER-2 低表达人群（IHC2+且 ISH 阴性或 IHC1+）预后差于 HER-2 阳性人群（其中 90%HER-2 阳性患者经过一线含曲妥珠单抗治疗），与 HER-2 阴性（IHC0）人群预后相似[41]。因此，尚不足以确立 HER-2 作为胃癌独立预后因素，不同 HER-2 表达状态在肿瘤发展的不同阶段和不同组织亚型中对患者的预后可能存在不同的影响。目前，对实践与研究而言，明确胃镜活检标本 HER-2 状态对于筛选潜在抗 HER-2 靶向治疗获益的胃癌人群具有重要的临床意义。

2 胃镜活检标本HER-2 检测的适用人群

推荐意见 3：所有经病理诊断证实为胃腺癌的病例，胃镜活检标本均有必要进行 HER-2 检测（证据质量：高，推荐级别：强推荐，共识水平：完全同意 100.0%）。

HER-2 阳性胃癌患者可从抗 HER-2 治疗中获益。《胃癌 HER-2 检测指南（2016 版）》[12] 已提出所有经病理诊断证实为胃癌的病例均有必要进行 HER-2 检测。国家卫健委《胃癌诊疗指南（2022 年版）》[13] 提出在胃癌定性诊断时，采用胃镜检查进行病变部位活检及病理检查等方法明确常规组织学类型外，还应明确 HER-2 表达状态。《2023 CSCO 胃癌诊疗指南》[3] 再次强调所有经病理诊断证实为胃腺癌的病例均有必要进行 HER-2 检测。

推荐意见 4：对于原发灶初次评估为 HER-2 阴性的复发或转移性胃癌，如患者有潜在治疗可能，建议对复发灶再次活检检测 HER-2 状态，且阳性者有可能从抗 HER-2 治疗获益（证据质量：中，推荐级别：强推荐，共识水平：完全同意 89.7%，基本同意 10.3%）。

韩国一项前瞻性研究（GASTHER1）[42] 对 183 例原发病灶初始胃镜活检 HER-2 阴性，不可切除或转移性胃癌患者再次胃镜活检结果发现 HER-2 阳性率达 8.7%；另外 175 例胃癌原发病灶 HER-2 阴性的患者，再次行复发或转移病灶的 HER-2 状态检测，结果发现 HER-2 阳性率为 5.7%；同时发现重新检测为 HER-2 阳性的患者仍能从曲妥珠单抗联合化疗治疗中获益。一个跨学科的德国专家组（病理学家和临床医生）发表的关于胃癌 HER-2 检测的共识也提出，对于原发病灶 HER-2 阴性的胃癌，当复发时应重新活检，检测 HER-2 状态[43]。因此，对于复发性胃癌，即使原发病灶初次评估为 HER-2 阴性，如患者有潜在治疗可能，建议对复发灶再次活检，检测 HER-2 状态。

推荐意见 5：一线使用曲妥珠单抗治疗进展后建议再次进行胃镜活检病理学检查确认 HER-2 状态（证据质量：中，推荐级别：弱推荐，共识水平：完全同意 75.9%，基本同意 20.7%）。

曲妥珠单抗治疗会影响胃癌 HER-2 状态。GASTHER3 研究[44] 评估了 HER-2 阳性胃癌患者接受曲妥珠单抗联合化疗对肿瘤组织 HER-2 表达状态的影响，将患者一线治疗前及进展后胃镜活检获得的标本进行配对 HER-2 状态检测，结果发现 HER-2 表达丢失率高达 29.1%。在 T-ACT 研究[45] 中，一线曲妥珠单抗联合铂类与氟尿嘧啶治疗 91 例 HER-2 阳性晚期胃癌进展后，比较分析曲妥珠单抗跨线联合紫杉醇与单用紫杉醇化疗的效果，结果发现曲妥珠单抗跨线治疗失败，同时发现有 69%（11/16）的患者一线曲妥珠单抗治疗后 HER-2 表达丢失。《胃癌诊治难点中国专家共识（2020 版）》[46] 指出，一线使用曲妥珠单抗治疗疾病进展后首先应积极进行再次活组织病理学检查确认 HER-2 表达状态。

3 胃镜活检操作规范

推荐意见 6：胃镜检查和活检过程应严格按照相关操作规范进行（证据质量：高，推荐级别：强推荐，共识水平：完全同意 96.6%，基本同意 3.4%）。

胃镜检查前需禁食≥6 h，禁水≥2 h，有梗阻或不全梗阻症状的患者应延长禁食、禁水时间，必要时先洗胃；需向患者做好解释工作，消除患者的恐惧感，嘱其平静呼吸、不要吞咽口水，避免不必要的恶心反应；检查前 10 min 给予患者口服去黏液剂和去泡剂以清除胃内黏液和气泡，改善胃部视野，有利于提高微小病变的检出率[13, 47-48]。

胃镜检查过程中患者应取左侧卧位，头部略向前倾，双腿屈曲；经口插镜后，内镜直视下从食管上端开始循腔进镜，依次观察食管、贲门、胃体、胃窦、幽门、十二指肠球部及十二指肠降部；退镜时依次从十二指肠、胃窦、胃角、胃体、胃底贲门、食管退出。依次全面观察、应用旋转镜身、屈曲镜端、倒转镜身等方法，观察上消化道全部，尤其是胃壁大弯、小弯、前壁和后壁，观察黏膜色泽、光滑度、黏液、蠕动、内腔的形状等；如内镜观察和染色等特殊内镜技术观察后未发现可疑病灶，可不取活检；如发现可疑病变则需确定病变的具体部位和范围，详细在记录表上记录并留图，取病变组织进行活检，活检标本应足够大，活检深度应达黏膜肌层。同一患者多个病变的活检顺序：先取近端病变，再取远端病变；在对下一个部位取活检前应更换活检钳或将活检钳表面的残留组织冲洗干净。活检时和活检后应留图，即活检钳夹取组织时和活检钳撤出活检孔道后留远景图，以显示活检的具体位置[13, 49-50]。胃镜检查结束后，医生与护士核对患者信息、标本部位、活检块数。

内镜医师应向病理医师准确地提供送检标本的部位、标本数量、内镜所见、患者一般信息和简要病史等信息，不同部位的标本需分瓶保存。

推荐意见 7：多点活检有助于减少肿瘤异质性的

(C)1994-2023 China Academic Journal Electronic Publishing House. All rights reserved. http://www.cnki.net

影响，提高检测准确性。应在病灶不同部位多点取材，取不少于 6 块组织，建议取 6～8 块（证据质量：高，推荐级别：强推荐，共识水平：完全同意 89.7%，基本同意 10.3%）。

由于肿瘤异质性的影响，活检取材较少可能造成检测结果的假阴性[51]。多项研究分析了活检取材块数与 HER-2 阳性率之间的关系[52-54]。当胃镜活检标本数量达到 5 块以上时，活检标本与手术标本的 HER-2 检测结果一致率可达 90% 以上[53-54]。国内一项回顾性研究表明，胃镜活检含癌组织块数直接影响 HER-2 检测结果，当活检含癌组织块数≥4 块时可获取更高的 HER-2 阳性检测结果[52]。《胃癌 HER-2 检测指南（2016 版）》[12] 提出多点活检有助于减少肿瘤异质性的影响，提高检测准确性。取材应不少于 6 块组织，建议取 6～8 块。《2022 NCCN 胃癌临床实践指南》[4] 与《2022 中国肿瘤整合诊治指南（CACA）：胃癌》[55] 也提出为提高活检阳性率，建议取标本 6～8 块。

推荐意见 8：活检取材应尽量避开变性坏死部位，不同类型病变取活检时应注意选取活检部位（证据质量：高，推荐级别：强推荐，共识水平：完全同意 93.1%，基本同意 6.9%）。

为提高活检阳性率，不同类型病变取活检时应注意选取活检部位。对于带蒂的病变，应于病变头部活检；对于隆起型病变，应于病变顶部活检（图 1）；对于平坦型病变，应在病变中央活检；对于凹陷型病变，应在凹陷中央部位活检；对于溃疡型病变，应在溃疡边缘黏膜隆起的顶部或内侧黏膜多点活检（图 2）[13, 50]；同时取材应尽量避开变性坏死部位[12, 56]。对于早期胃癌或形态学及颜色改变不明显的局部黏膜病灶，也可根据染色、放大内镜观察结果，针对最可疑或最典型的病变部位进行靶向活检（图 3）。对于低分化/未分化伴印戒细胞癌的早期胃癌，建议四象限阴性活检。Borrmann Ⅳ型胃癌又称皮革胃，由于肿瘤浸润至黏膜下层，取材困难，普通内镜下活检常出现假阴性结果。内镜下怀疑皮革胃时，建议切检联合深挖活检（图 4），有条件情况下可采用超声内镜识别可疑病灶并指导靶向活检。反复内镜下活检阴性时可采用超声内镜指导下细针穿刺抽吸/活检（EUS-FNA/B）[57]，对于胃周可疑转移性淋巴结也可进行 EUS-FNA/B 活检。《欧洲胃肠内镜学会关于上消化道及肝胆胰的内镜下组织活检指南》建议内镜下怀疑皮革胃时，针对病变最异常处至少行 10 次深挖活检，活检阴性情况下可重复活检[58]。

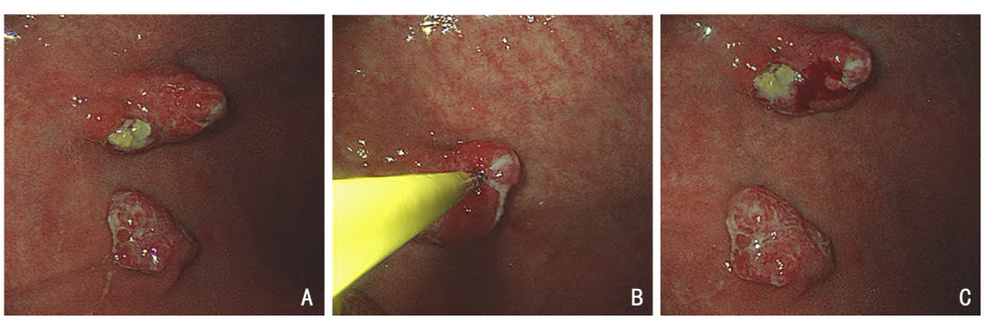

A：胃体前壁占位；**B**：活检钳夹取隆起顶部组织；**C**：活检后

图 1 隆起型病变活检取材部位示意图

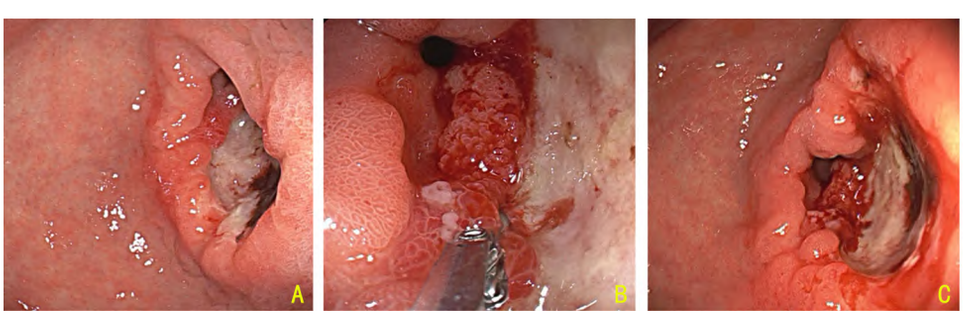

A：胃窦后壁占位；**B**：活检钳夹取凹陷内部溃疡边缘组织，多点活检；**C**：活检后

图 2 溃疡型病变活检取材部位示意图

日本一项研究量化了不同肿瘤区域中 HER-2 阳性肿瘤细胞表达水平，结果表明 HER-2 阳性表达更常见于胃癌的黏膜浅层，由于 HER-2 的肿瘤异质性，研究发现当活检标本取自“口侧端”时，活检标本与手术标本 HER-2 检测结果一致率最高（79%）；采自“肛侧端”时，一致率最低（63%）。因此建议活检优先自病灶“口侧端”黏膜层取材[53]。

4 胃镜活检规范化标本前期处理（固定、包埋、切片、脱蜡）

推荐意见 9：活检标本应在离体后立即固定于

(C)1994-2023 China Academic Journal Electronic Publishing House. All rights reserved. http://www.cnki.net

10% 中性缓冲福尔马林溶液中，固定时间为 6～48 h（至少 1 h/mm 组织）。充分脱水后，仔细辨认标本黏膜面，垂直定向包埋。按照规定的厚度切片，在染色前彻底脱蜡（证据质量：高，推荐级别：强推荐，共识水平：完全同意 96.6%，基本同意 3.4%）。

标本的规范化前处理是 HER-2 检测质量的保障[12, 59]。活检标本离体后，应由内镜医师或助手用小拨针将活检钳上的组织立即取下，并应在手指上用小拨针将其展平，取小块滤纸，将展平的黏膜平贴在滤纸上，立即放入 10% 中性福尔马林溶液中固定，不可在滤纸上风干，以防止蛋白和核酸降解。固定液的量应超过标本体积的 10 倍以上，固定时间为 6～48 h（至少 1 h/mm 组织）[11-13, 59]。固定时间不足或固定时间过长均会影响后续检测结果[59]。

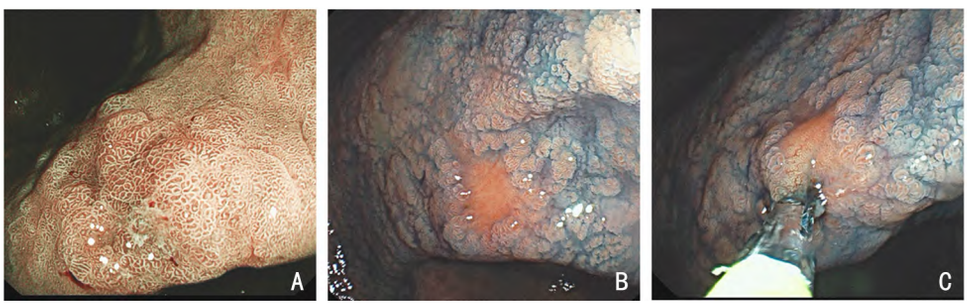

A：胃角 **0-IIc** 型病变胃窦后壁占位；**B**：放大染色观察；**C**：靶向活检

图 3 早期胃癌染色、放大内镜观察下靶向活检

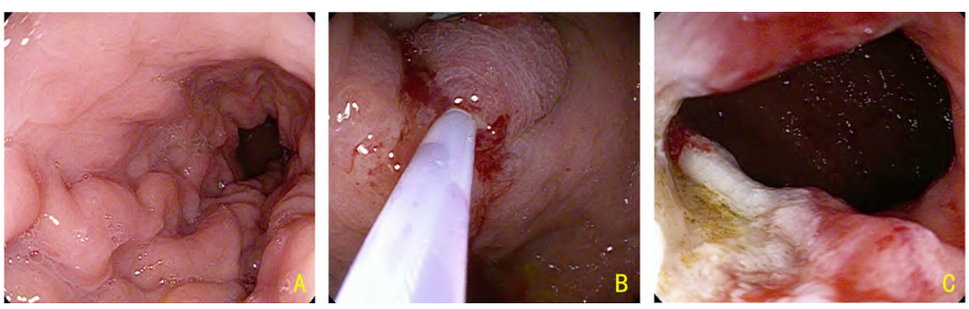

A：**Borrmann** Ⅳ型病变；**B**：切检联合深挖活检；**C**：活检后

图 4 Borrmann Ⅳ型病变切检联合深挖活检示意图

经固定后的标本应按照大小置于不同的脱水盒，防止标本丢失。标本充分脱水后，去除滤纸（为方便包埋与切片，可滴加伊红），将标本垂直定向包埋，大小相差悬殊的标本需分开包埋，防止小块标本漏切或过切（包埋过程中，需仔细辨认黏膜面，尽量确保包埋方向正确，每个包埋盒内不宜超过 3 个标本），石蜡熔点应≤60℃，避免标本长时间置于融化的石蜡中，需使用新鲜的石蜡，并定期更换[11-13, 50]。

切片厚度会影响检测结果，IHC 切片建议 3～5 μm，ISH 切片建议 4～5 μm，切片应彻底脱蜡，脱蜡不彻底也会影响后续检测结果[11]。

5 胃镜活检标本HER-2 检测方法

推荐意见 10：通过 IHC/ISH 检测活检标本 HER-2 状态，应严格参照《胃癌 HER-2 检测指南》进行检测和结果判读（证据质量：高，推荐级别：强推荐，共识水平：完全同意 86.2%，基本同意 13.8%）。

胃癌活检标本先做 IHC 检测，IHC 评分为 3+判断为 HER-2 阳性，IHC 评分为 0 或 1+判断为 HER-2 阴性，无需进行 ISH 检测；IHC 评分 2+者需进一步应用 ISH 检测 HER-2 基因扩增状态。按照《胃癌 HER-2 检测指南》[11-12]，HER-2 阳性定义为 HER-2 IHC3+或 IHC2+且 ISH 阳性。基于 HER-2 低表达患者可能从新型 ADC 治疗中获益[23, 60]，且有临床研究正在进行，报告结果时应明确 IHC 具体评分，包括 1+和 0 需加以区别。具体 IHC 与 ISH 检测方法和判读细节应参考《胃癌 HER-2 检测指南》[11-12]。

在活检标本中，对于 IHC 染色，不考虑着色的肿瘤细胞占整个活检组织的百分比，任何肿瘤细胞无膜染色，评分 0 分；肿瘤细胞团微弱或隐约可见膜染色，评分 1+；肿瘤细胞团有弱到中度的基底侧膜、侧膜或完全性膜染色（至少有 5 个成簇的肿瘤细胞着色），评分 2+；肿瘤细胞的基底侧膜、侧膜或完全性膜强染色（至少有 5 个成簇的肿瘤细胞着色），评分 3+[11, 61]。IHC 实验需设立对照，阳性对照可采用已被证实为 IHC3+的胃癌组织，有条件的实验室宜采用包含 IHC 评分 0/1+/2+/3+胃癌组织的组织芯片作为梯度对照，以监测技术故障，防止假阳性[12, 59]。

荧光 ISH（FISH）和双色银染 ISH（DSISH）均可

(C)1994-2023 China Academic Journal Electronic Publishing House. All rights reserved. http://www.cnki.net

用于检测胃癌活检标本中 HER-2 扩增情况[12]。首先应选择经 IHC 检测 HER-2 表达最高的区域进行 ISH 检测[62], FISH 使用 100×物镜观察, DSISH 选择 40×或 60×物镜观察, 选取扩增程度最高的区域, 至少 20 个连续肿瘤细胞核进行双色信号的计数和比值计算。HER-2 信号总数与 CEP17 信号总数的比值≥2.2, 判断为有扩增, 即 ISH 阳性; 众多信号连接成簇或 HER-2 与 CEP17 信号比值>20 时可不计算比值, 判断为 ISH 阳性; HER-2 信号总数与 CEP17 信号总数的比值<1.8, 判断为无扩增, 即 ISH 阴性; 若比值为 1.8 ~ 2.2, 为保证检测结果的准确性, 再计数 20 个细胞或由另一位医师计数, 若比值≥2.0 判断为有扩增, 若比值<2.0 判断为无扩增。另外, 需记录 HER-2 和 CEP17 信号数的平均值[11]。

6 胃癌胃镜活检标本HER-2 检测质量控制

推荐意见 11: 为确保标准规范地进行胃镜活检标本 HER-2 检测, 检测实验室应严格参照《胃癌 HER-2 检测指南》做好质量控制工作, 包括实验室的内部质控和外部质控(证据质量: 中, 推荐级别: 强推荐, 共识水平: 完全同意 86.2%, 基本同意 13.8%)。

为保证 HER-2 检测结果的可靠性和准确性, 检测病理的实验室应做好内部与外部质量控制。内部质控主要包括: 1)对于检测前、检测中及检测后影响 HER-2 检测的各种因素进行控制, 建立及优化 HER-2 检测规范及标准操作流程[11]。2)从事胃癌 HER-2 检测的实验室技术人员和病理医师应接受定期培训和资格考核[12]。对于部分综合医院无病理亚专业科室的情况, 低年资病理医师则应在其他高年资病理医师指导下进行 HER-2 检测; 并推荐综合医院病理科逐步建立亚专业, 由相对固定的医生进行 HER-2 检测。3)实验室应设置专人定期回溯检测结果, 建议每月 1 次, 并分析检测结果和改进措施, 保证阳性率相对稳定[12, 59]。4)当标本固定、包埋、切片与染色过程存在实验试剂与方案改变时, 应进行有效性验证, 检测相关的仪器设备需定期维护与校验[12]。外部质控主要指实验室需每年至少参加 1 次国家或省市以及其他权威机构组织的培训及室间质评活动[12, 59]。

7 胃癌胃镜活检标本HER-2 检测多学科合作

推荐意见 12: 及时、规范、准确的胃癌胃镜活检标本 HER-2 检测, 需要临床科室、内镜科、病理科等多学科团队的紧密合作, 加强临床与病理的沟通交流, 有助于对 HER-2 检测结果的正确判断及对治疗疗效的客观评价(证据质量: 高, 推荐级别: 强推荐, 共识水平: 完全同意 96.6%, 基本同意 3.4%)。

胃镜活检标本 HER-2 检测从提出活检需求、内镜医师取材、到病理医师发出病理报告, 涉及多个中间环节, 每一环节都可能会影响检测结果, 因此规范、准确的胃癌活检标本 HER-2 检测, 需要临床科室、内镜科、病理科等多学科合作(图 5), 进行胃癌活检标本 HER-2 检测全程规范化管理。

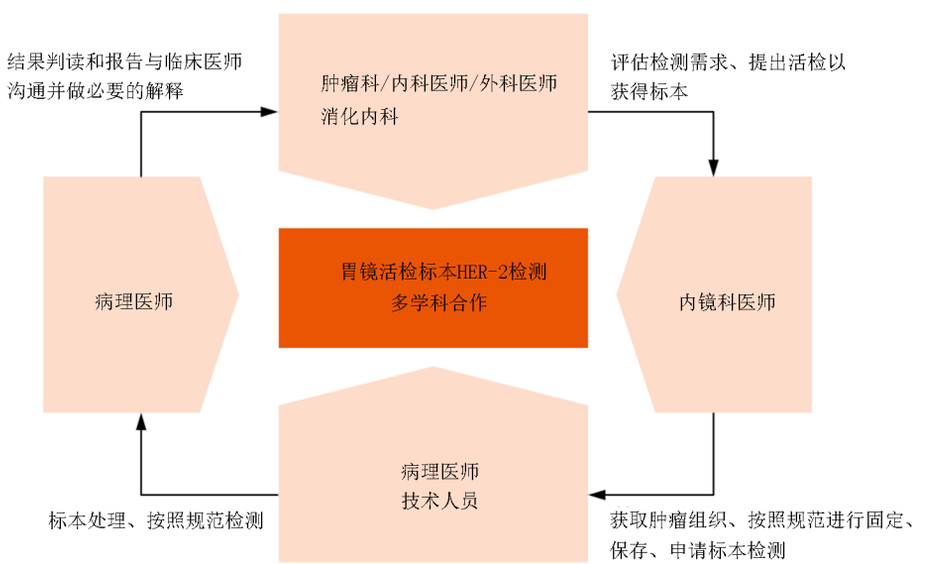

图 5 胃癌患者的胃镜活检标本 HER-2 检测多学科合作

对于肿瘤内外科医师, 首先需明确胃镜活检标本 HER-2 检测时机, 向内镜医师提出胃镜活检需求; 其次, 需向内镜医师、病理医师提供患者全面的临床信息(包括既往病史、初步临床诊断等), 尤其是对于门诊患者, 提供全面的临床信息可使内镜医师更加全面地了解患者的疾病发展情况, 也方便病理医师对活检标本的精确诊断[63]。对于已在外院进行内镜活检, 但未行 HER-2 检测的患者, 可从外院病理科借取 4 张 4 μm 厚组织切片(白片), 开展 HER-2 状态检测。肿瘤内外科医生应与内镜科/病理科保持密切交流, 如针对疑难病例、特殊病例组织多学科检测治疗小组会议。

对于内镜科医师, 首先需足量、规范化活检取材

(C)1994-2023 China Academic Journal Electronic Publishing House. All rights reserved. http://www.cnki.net

并及时固定;其次应向病理医师准确提供患者一般信息、简要病史、活检部位和取材数量、活检标本离体时间和固定时间、内镜下所见、送检目的等,有助于病理医师对活检标本来源的全面掌握,进而提高病理诊断准确性[50, 63]。

对于病理科医师,首先应仔细核对送检标本信息,进行规范化标本前期处理、检测、结果判读[50];其次需与内镜医师保持沟通,分析活检标本质量、数量、送检时间及固定情况,如活检标本数量或质量不足无法用于评估 HER-2 状态时,及时向内镜医师反馈并建议重新活检[43];以及标准化地报告 HER-2 检测结果。

8 结语

规范胃镜活检标本 HER-2 状态检测,对于筛选潜在抗 HER-2 治疗获益人群至关重要。本共识由中国抗癌协会胃癌专业委员会与中国抗癌协会肿瘤内镜学专业委员会共同组织国内权威专家,结合最新研究进展和循证医学证据,在胃镜活检标本 HER-2 检测的临床意义、适用人群、活检操作规范、标本前期处理、检测方法、检测质量控制与多学科合作等方面达成初步共识,以期为临床胃癌胃镜活检标本 HER-2 检测提供指导。

共识编写专家委员会

组长:

梁　寒　天津医科大学肿瘤医院
李子禹　北京大学肿瘤医院
张小田　北京大学肿瘤医院

专家组成员(按姓氏拼音顺序排列):

包　郁　四川省肿瘤医院
柴　杰　山东省肿瘤医院
陈小东　四川省肿瘤医院
陈环球　江苏省肿瘤医院
陈　昊　兰州大学第二医院
邓　婷　天津医科大学肿瘤医院
付蔚华　天津医科大学总医院
郜永顺　郑州大学第一附属医院
黄昌明　福建医科大学附属协和医院
胡　祥　大连医科大学附属第一医院
李国立　南京大学医学院附属金陵医院
李乐平　山东第一医科大学附属省立医院
李　琛　上海交通大学医学院附属瑞金医院
李　勇　河北医科大学第四医院
刘合利　中南大学湘雅医院
马　刚　天津医科大学肿瘤医院
所　剑　吉林大学第一医院
孙　宇　北京大学肿瘤医院
田艳涛　中国医学科学院肿瘤医院
卫　勃　中国人民解放军总医院
王贵齐　中国医学科学院肿瘤医院
杨　林　中国医学科学院肿瘤医院
赵　群　河北医科大学第四医院
郑志超　辽宁省肿瘤医院
周岩冰　青岛大学附属医院
张子臻　上海交通大学医学院附属仁济医院

执笔人:

金　鹏　天津医科大学肿瘤医院
孙　燕　天津医科大学肿瘤医院
吴　齐　北京大学肿瘤医院

本文无影响其科学性与可信度的经济利益冲突。

参考文献

[1] Sung H, Ferlay J, Siegel RL, et al. Global cancer statistics 2020: GLOBOCAN estimates of incidence and mortality worldwide for 36 cancers in 185 countries[J]. CA Cancer J Clin, 2021, 71(3):209-249.
[2] Cao W, Chen HD, Yu YW, et al. Changing profiles of cancer burden worldwide and in China: a secondary analysis of the global cancer statistics 2020[J]. Chin Med J, 2021, 134(7):783-791.
[3] 中国临床肿瘤学会指南工作委员会.中国临床肿瘤学会 (CSCO) 胃癌诊疗指南-2023[M].北京:人民卫生出版社,2023.
[4] Ajani JA, D'Amico TA, Bentrem DJ, et al. Gastric cancer, version 2.2022, NCCN clinical practice guidelines in oncology[J]. J Natl Compr Canc Netw, 2022, 20(2):167-192.
[5] Bang YJ, van Cutsem E, Feyereislova A, et al. Trastuzumab in combination with chemotherapy versus chemotherapy alone for treatment of HER2-positive advanced gastric or gastro-oesophageal junction cancer (*ToGA*): a phase 3, open-label, randomised controlled trial[J]. Lancet, 2010, 376(9742):687-697.
[6] van Cutsem E, Bang YJ, Feng-Yi FY, et al. HER2 screening data from *ToGA*: targeting HER2 in gastric and gastroesophageal junction cancer[J]. Gastric Cancer, 2015, 18(3):476-484.
[7] Kim WH, Gomez-Izquierdo L, Vilardell F, et al. HER2 status in gastric and gastroesophageal junction cancer: results of the large, multinational HER-EAGLE study[J]. Appl Immunohistochem Mol Morphol, 2018, 26(4):239-245.
[8] Huang D, Lu N, Fan QH, et al. HER2 status in gastric and gastroesophageal junction cancer assessed by local and central laboratories: Chinese results of the HER-EAGLE study[J]. PLoS One, 2013, 8(11):e80290.
[9] Sheng WQ, Huang D, Ying JM, et al. HER2 status in gastric cancers: a retrospective analysis from four Chinese representative clinical centers and assessment of its prognostic significance[J]. Ann Oncol, 2013, 24(9):2360-2364.
[10] 黄丹,李增山,樊祥山,等.中国人 40842 例胃腺癌 HER2 多中心检测结果分析[J].中华病理学杂志,2018,47(11):822-826.
[11] 《胃癌 HER2 检测指南》编写组.胃癌 HER2 检测指南[J].中华病理学杂志,2011,40(8):553-557.
[12] 《胃癌 HER2 检测指南 (2016 版)》专家组.胃癌 HER2 检测指南 (2016 版)[J].中华病理学杂志,2016,45(8):528-532.
[13] 中华人民共和国国家卫生健康委员会医政医管局.胃癌诊疗指南 (2022 年版)[J].中华消化外科杂志,2022,21(9):1137-1164.
[14] 中华医学会肿瘤学分会,中华医学会杂志社.中华医学会胃癌临

(C)1994-2023 China Academic Journal Electronic Publishing House. All rights reserved. http://www.cnki.net

床诊疗指南 (2021 版)[J].中华医学杂志,2022,102(16):1169-1189.

[15] Lordick F, Carneiro F, Cascinu S, et al. Gastric cancer: ESMO clinical practice guideline for diagnosis, treatment and follow-up[J]. Ann Oncol, 2022, 33(10):1005-1020.

[16] Huang SC, Ng KF, Lee SE, et al. HER2 testing in paired biopsy and excision specimens of gastric cancer: the reliability of the scoring system and the clinicopathological factors relevant to discordance[J]. Gastric Cancer, 2016, 19(1):176-182.

[17] Kanayama K, Imai H, Yoneda M, et al. Significant intratumoral heterogeneity of human epidermal growth factor receptor 2 status in gastric cancer: a comparative study of immunohistochemistry, FISH, and dual-color *in situ* hybridization[J]. Cancer Sci, 2016, 107(4): 536-542.

[18] Wang T, Hsieh ET, Henry P, et al. Matched biopsy and resection specimens of gastric and gastroesophageal adenocarcinoma show high concordance in HER2 status[J]. Hum Pathol, 2014, 45(5):970-975.

[19] Watson S, Validire P, Cervera P, et al. Combined HER2 analysis of biopsies and surgical specimens to optimize detection of trastuzumab-eligible patients in eso-gastric adenocarcinoma: a GERCOR study[J]. Ann Oncol, 2013, 24(12):3035-3039.

[20] Grillo F, Fassan M, Ceccaroli C, et al. The reliability of endoscopic biopsies in assessing HER2 status in gastric and gastroesophageal junction cancer: a study comparing biopsies with surgical samples [J]. Transl Oncol, 2013, 6(1):10-16.

[21] Shitara K, Bang YJ, Iwasa S, et al. Trastuzumab deruxtecan in previously treated HER2-positive gastric cancer[J]. N Engl J Med, 2020, 382(25):2419-2430.

[22] van Cutsem E, di Bartolomeo M, Smyth E, et al. Trastuzumab deruxtecan in patients in the USA and Europe with HER2-positive advanced gastric or gastroesophageal junction cancer with disease progression on or after a trastuzumab-containing regimen (DESTINY-Gastric02): primary and updated analyses from a single-arm, phase 2 study[J]. Lancet Oncol, 2023, 24(7):744-756.

[23] Peng Z, Liu TS, Wei J, et al. Efficacy and safety of a novel anti-HER2 therapeutic antibody RC48 in patients with HER2-overexpressing, locally advanced or metastatic gastric or gastroesophageal junction cancer: a single-arm phase II study[J]. Cancer Commun, 2021, 41(11):1173-1182.

[24] Janjigian YY, Kawazoe A, Yañez P, et al. The KEYNOTE-811 trial of dual PD-1 and HER2 blockade in HER2-positive gastric cancer[J]. Nature, 2021, 600(7890):727-730.

[25] Rivera F, Izquierdo-Manuel M, García-Alfonso P, et al. Perioperative trastuzumab, capecitabine and oxaliplatin in patients with HER2-positive resectable gastric or gastro-oesophageal junction adenocarcinoma: NEOHX phase II trial[J]. Eur J Cancer, 2021, 145: 158-167.

[26] Hofheinz RD, Hegewisch-Becker S, Kunzmann V, et al. Trastuzumab in combination with 5-fluorouracil, leucovorin, oxaliplatin and docetaxel as perioperative treatment for patients with human epidermal growth factor receptor 2-positive locally advanced esophagogastric adenocarcinoma: a phase II trial of the arbeitsgemeinschaft internistische onkologie gastric cancer study group[J]. Int J Cancer, 2021, 149(6):1322-1331.

[27] Hofheinz RD, Haag GM, Ettrich TJ, et al. Perioperative trastuzumab and pertuzumab in combination with FLOT versus FLOT alone for HER2-positive resectable esophagogastric adenocarcinoma: final results of the *PETRARCA* multicenter randomized phase II trial of the AIO[J]. J Clin Oncol, 2020, 38(suppl_15):4502.

[28] Wagner AD, Grabsch HI, Mauer M, et al. Integration of trastuzumab (T), with or without pertuzumab (P), into perioperative chemotherapy (CT) of HER-2 positive gastric (GC) and esophagogastric junction cancer (EGJC): first results of the EORTC 1203 INNOVATION study, in collaboration with the Korean cancer study group, and the Dutch upper GI cancer group[J]. J Clin Oncol, 2023, 41(suppl_16):4057.

[29] He QF, Chen JH, Zhou K, et al. Effect of additional trastuzumab in neoadjuvant and adjuvant treatment for patients with resectable HER2-positive gastric cancer[J]. Ann Surg Oncol, 2021, 28(8):4413-4422.

[30] Mitsui Y, Sato Y, Miyamoto H, et al. Trastuzumab in combination with docetaxel/cisplatin/S-1 (DCS) for patients with HER2-positive metastatic gastric cancer: feasibility and preliminary efficacy[J]. Cancer Chemother Pharmacol, 2015, 76(2):375-382.

[31] Arigami T, Matsushita D, Okubo K, et al. A prognostic scoring system for conversion surgery after trastuzumab-based chemotherapy for human epidermal growth factor receptor 2-positive advanced gastric cancer[J]. Surg Today, 2022, 52(12):1721-1730.

[32] 叶春,祁兴顺,李谦谦,等.XELOX 联合曲妥珠单抗在 HER2 阳性老年晚期胃癌转化治疗中的疗效观察[J].中国普外基础与临床杂志,2022,29(12):1623-1627.

[33] Wang SY, Zheng G, Chen LD, et al. Effect of HER-2/neu over-expression on prognosis in gastric cancer: a meta-analysis[J]. Asian Pac J Cancer Prev, 2011, 12(6):1417-1423.

[34] Okines AF, Thompson LC, Cunningham D, et al. Effect of HER2 on prognosis and benefit from peri-operative chemotherapy in early oesophago-gastric adenocarcinoma in the MAGIC trial[J]. Ann Oncol, 2013, 24(5):1253-1261.

[35] Aizawa M, Nagatsuma AK, Kitada K, et al. Evaluation of HER2-based biology in 1, 006 cases of gastric cancer in a Japanese population[J]. Gastric Cancer, 2014, 17(1):34-42.

[36] Xie SD, Xu CY, Shen JG, et al. HER 2/neu protein expression in gastric cancer is associated with poor survival[J]. Mol Med Rep, 2015, 12(3):4794.

[37] Grabsch H, Sivakumar S, Gray S, et al. HER2 expression in gastric cancer: rare, heterogeneous and of no prognostic value - conclusions from 924 cases of two independent series[J]. Cell Oncol, 2010, 32(1/2):57-65.

[38] Qiu MZ, Zhou YX, Zhang XK, et al. Lauren classification combined with HER2 status is a better prognostic factor in Chinese gastric cancer patients[J]. BMC Cancer, 2014, 14:823.

[39] Kurokawa Y, Matsuura N, Kimura Y, et al. Multicenter large-scale study of prognostic impact of HER2 expression in patients with resectable gastric cancer[J]. Gastric Cancer, 2015, 18(4):691-697.

[40] Gao XC, Zhao LL, Zhang NN, et al. Impact of HER2 on prognosis and benefit from adjuvant chemotherapy in stage II/III gastric cancer patients: a multicenter observational study[J]. Int J Surg, 2023, 109(5):1330-1341.

(C)1994-2023 China Academic Journal Electronic Publishing House. All rights reserved. http://www.cnki.net

[41] Nakayama I, Takahari D, Chin K, et al. Incidence, clinicopathological features, and clinical outcomes of low HER2 expressed, inoperable, advanced, or recurrent gastric/gastroesophageal junction adenocarcinoma[J]. ESMO Open, 2023, 8(4):101582.

[42] Park SR, Park YS, Ryu MH, et al. Extra-gain of HER2-positive cases through HER2 reassessment in primary and metastatic sites in advanced gastric cancer with initially HER2-negative primary tumours: results of gastric cancer HER2 reassessment study 1 (GASTHER1)[J]. Eur J Cancer, 2016, 53:42-50.

[43] Lordick F, Al-Batran SE, Dietel M, et al. HER2 testing in gastric cancer: results of a German expert meeting[J]. J Cancer Res Clin Oncol, 2017, 143(5):835-841.

[44] Seo S, Ryu MH, Park YS, et al. Loss of HER2 positivity after anti-HER2 chemotherapy in HER2-positive gastric cancer patients: results of the gastric cancer HER2 reassessment study 3 (GASTHER3)[J]. Gastric Cancer, 2019, 22(3):527-535.

[45] Makiyama A, Sukawa Y, Kashiwada T, et al. Randomized, phase II study of trastuzumab beyond progression in patients with HER2-positive advanced gastric or gastroesophageal junction cancer: WJOG7112G (T-ACT study)[J]. J Clin Oncol, 2020, 38(17):1919-1927.

[46] 中国抗癌协会胃癌专业委员会.胃癌诊治难点中国专家共识(2020 版)[J].中国实用外科杂志,2020,40(8):869-904.

[47] 国家消化内镜质控中心,国家麻醉质控中心.中国消化内镜诊疗镇静/麻醉操作技术规范[J].临床麻醉学杂志,2019,35(1):81-84.

[48] 中华医学会消化内镜学分会,中国抗癌协会肿瘤内镜学专业委员会.中国早期胃癌筛查及内镜诊治共识意见[J].胃肠病学,2014,19(7):408-427.

[49] 中华医学会.临床技术操作规范:消化内镜学分册[M].北京:人民军医出版社,2004.

[50] 中华医学会消化内镜学分会病理学协作组.中国消化内镜活组织检查与病理学检查规范专家共识 (草案)[J].中国实用内科杂志,2014,34(9):862-866.

[51] Ye P, Zhang M, Fan S, et al. Intra-tumoral heterogeneity of HER2, FGFR2, cMET and ATM in gastric cancer: optimizing personalized healthcare through innovative pathological and statistical analysis [J]. PLoS One, 2015, 10(11):e0143207.

[52] Xu C, Liu YL, Ge XW, et al. Tumor containing fragment number influences immunohistochemistry positive rate of HER2 in biopsy specimens of gastric cancer[J]. Diagn Pathol, 2017, 12(1):41.

[53] Tominaga N, Gotoda T, Hara M, et al. Five biopsy specimens from the proximal part of the tumor reliably determine HER2 protein expression status in gastric cancer[J]. Gastric Cancer, 2016, 19(2):553-560.

[54] Gullo I, Grillo F, Molinaro L, et al. Minimum biopsy set for HER2 evaluation in gastric and gastro-esophageal junction cancer[J]. Endosc Int Open, 2015, 3(2):E165-E170.

[55] 樊代明,徐惠绵.中国肿瘤整合诊治指南 (CACA).胃癌.2022[M].天津:天津科学技术出版社,2022.

[56] 中国临床肿瘤学会抗肿瘤药物安全管理专业委员会,中国抗癌协会胃癌专业委员会,中国抗癌协会肿瘤病理专业委员会.HER2阳性晚期胃癌分子靶向治疗的中国专家共识 (2016 版)[J].临床肿瘤学杂志,2016,21(9):831-839.

[57] 中国医师协会超声内镜专家委员会.中国内镜超声引导下细针穿刺抽吸/活检术应用指南 (2021,上海)[J].中华消化内镜杂志,2021,38(5):337-360.

[58] Pouw RE, Barret M, Biermann K, et al. Endoscopic tissue sampling - part 1: upper gastrointestinal and hepatopancreatobiliary tracts. European society of gastrointestinal endoscopy (ESGE) guideline [J]. Endoscopy, 2021, 53(11):1174-1188.

[59] Wong NACS, Amary F, Butler R, et al. HER2 testing of gastro-oesophageal adenocarcinoma: a commentary and guidance document from the association of clinical pathologists molecular pathology and diagnostics committee[J]. J Clin Pathol, 2018, 71(5):388-394.

[60] Yamaguchi K, Bang YJ, Iwasa S, et al. Trastuzumab deruxtecan in anti-human epidermal growth factor receptor 2 treatment-naive patients with human epidermal growth factor receptor 2-low gastric or gastroesophageal junction adenocarcinoma: exploratory cohort results in a phase II trial[J]. J Clin Oncol, 2023, 41(4):816-825.

[61] Rüschoff J, Hanna W, Bilous M, et al. HER2 testing in gastric cancer: a practical approach[J]. Mod Pathol, 2012, 25(5):637-650.

[62] Bartley AN, Washington MK, Ventura CB, et al. HER2 testing and clinical decision making in gastroesophageal adenocarcinoma: guideline from the college of American pathologists, American society for clinical pathology, and American society of clinical oncology[J]. Am J Clin Pathol, 2016, 146(6):647-669.

[63] 徐励,曾智,詹娜,等.胃肠镜活检标本病理诊断的规范化管理[J].临床与实验病理学杂志,2019,35(6):734-736.

（2023-09-18 收稿）

（编辑: 武斌　校对: 郑莉）

(C)1994-2023 China Academic Journal Electronic Publishing House. All rights reserved. http://www.cnki.net