FOCUS
DIAGNÓSTICO VETERINÁRIO

ULTRASSONOGRAFIA ABDOMINAL

Paciente: **Emilio**
Espécie: **Canina**
Raça**: Cocker**
Sexo: **macho**
Idade: **08 meses**

Tutor: **Iasmin Luna**
Veterinário responsável: **Dra. Nathalia Maia**
Procedência: **CV Dr. Cássio Rezende**
Histórico: **-**
Suspeita clínica: **avaliação**

Data**: 24 10 2025**

Peso: **15 kg**

Bexiga normodistendida, apresentando conteúdo anecóico homogêneo em seu interior. Parede preservada (0,7 mm) e com aspecto regular. Ausência de litíases.

Próstata com dimensões preservadas (16,0 mm x 25,2 mm). Ecotextura homogênea e ecogenicidade habitual.

Testículos simétricos (esq: 25,4 mm / dir: 22,6 mm) e em topografia habitual. Parênquima testicular preservado bilateralmente.

Rins direito e esquerdo simétricos e com diâmetro bipolar preservados (esq: 59,6 mm / dir: 64,0 mm). Diferenciação corticomedular preservado bilateralmente. Ecogenicidade da cortical preservada bilateralmente. Adequada definição da arquitetura renal interna bilateral. Ausência de dilatação da pelve renal bilateral. Ausência de nefrolitíases.

Estômago pouco distendido, apresentando conteúdo gasoso e mucoso. Motilidade habitual. Parede ventral preservada (2,9 mm). Estratificação parietal preservada.

Alças intestinais com conteúdo mucoso e gasoso. Parede com sinais de leve espessamento (3,5 mm a 6,7 mm) e com aspecto regular. Motilidade habitual. Arquitetura parietal preservada. **Cólon** com conteúdo gasoso e fecal mucoso. Parede preservada (1,4 mm).

Pâncreas avaliado parcialmente, com dimensões preservadas em lobo direito (7,9 mm). Ecotextura e ecogenicidade preservadas. Mesentério peripancreático sem alterações.

Fígado com dimensões preservadas, contornos regulares e aspecto lobar simétrico. Ecotextura homogênea e ecogenicidade habitual. Calibre dos vasos preservados.

Vesícula biliar normodistendida, com conteúdo anecóico em seu interior. Parede preservada (1,2 mm). Ausência de colélitos em seu interior. Ausência de sinais de dilatação / obstrução dos ductos biliares no momento do exame.

Baço com dimensões aumentadas. Ecotextura homogênea e ecogenicidade habitual. Cápsula regular. Calibre dos vasos preservados.

Adrenais com dimensões preservadas (esq: 4,3 mm altura polo caudal x 14,7 mm comprimento / dir: 4,8 mm altura polo caudal x 19,7 mm comprimento). Ecotextura e ecogenicidade preservadas.

Linfonodos intra-abdominais com dimensões preservadas.

Ausência de líquido livre cavitário. Mesentério sem alterações.

IMRESSÃO DIAGNÓSTICA:

- Sinais de enterite.
- Esplenomegalia.
- Recomenda-se correlacionar achados com dados clínicos e exames laboratoriais.

Nathalia Ianatoni
Médica Veterinária
CRMV-PE 3759

***Os* achados ultrassonográficos dependem da análise conjunta do laudo e da avaliação clínica-epidemiológica.**

FOCUS
DIAGNÓSTICO VETERINÁRIO

Nathalia Ianatoni
Médica Veterinária
CRMV-PE 3759

***Os** achados ultrassonográficos dependem da análise conjunta do laudo e da avaliação clínica-epidemiológica.*

FOCUS
DIAGNÓSTICO VETERINÁRIO

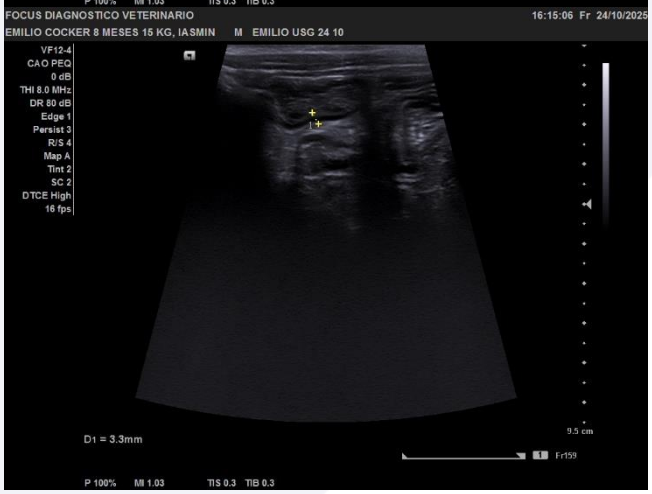

Nathalia Ianatoni
Médica Veterinária
CRMV-PE 3759

Os achados ultrassonográficos dependem da análise conjunta do laudo e da avaliação clínica-epidemiológica.

FOCUS
DIAGNÓSTICO VETERINÁRIO

Nathalia Ianatoni
Médica Veterinária
CRMV-PE 3759

Os achados ultrassonográficos dependem da análise conjunta do laudo e da avaliação clínica-epidemiológica.

FOCUS
DIAGNÓSTICO VETERINÁRIO

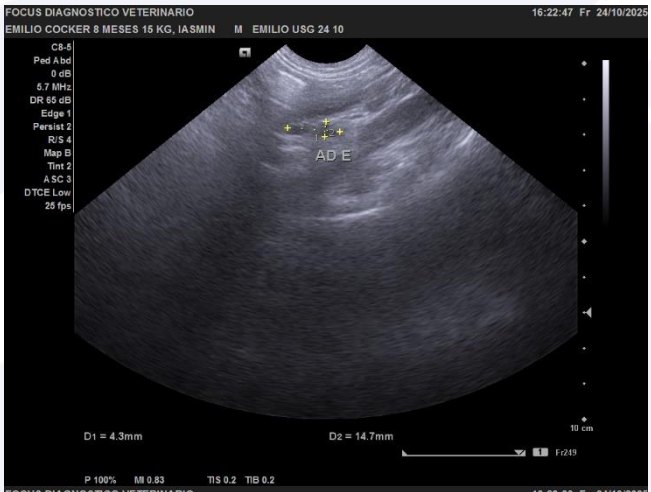

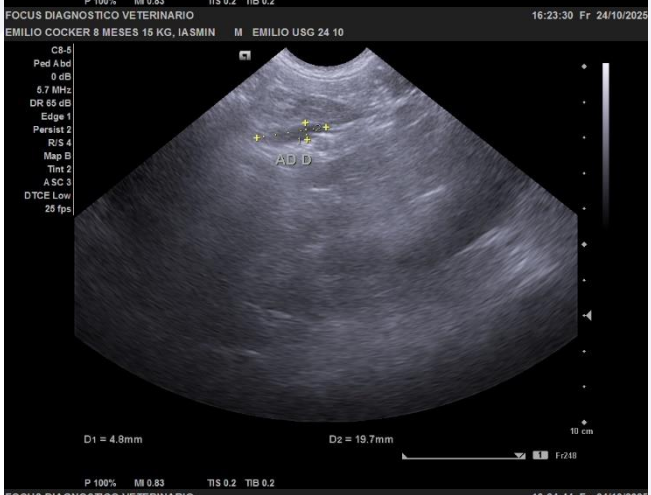

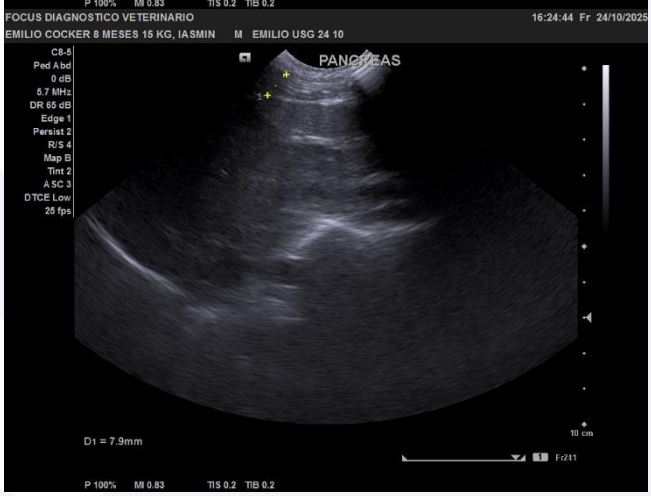

Nathalia Ianatoni
Médica Veterinária
CRMV-PE 3759

***Os* achados ultrassonográficos dependem da análise conjunta do laudo e da avaliação clínica-epidemiológica.**