Farmacéuticos
Consejo General de Colegios Farmacéuticos

181
Junio 2024

Vitíligo
una enfermedad invisible

Punto Farmacológico

SUMARIO

I. Justificación

II. Introducción

III. Patogenia y aspectos clínicos

IV. Tratamiento

V. El papel asistencial del farmacéutico

VI. Bibliografía

bHNkR2ZqQ0Jic3R6OGpvazh2Tm53ZXh6V21QditMVEd1OURqQis2MEMwSUxSVllyN2JpcU1nPT01

JUSTIFICACIÓN

El vitíligo es una enfermedad crónica de la piel caracterizada por el desarrollo de lesiones despigmentadas ("manchas claras") debido a la pérdida de melanocitos, las células responsables de la producción de la melanina. Con una prevalencia estimada entre el 0,1 % y el 2 % de la población, se trata de la causa patológica más frecuente de hipopigmentación de la piel, produciendo un importante grado de afectación psicológica en las personas que la sufren. Con el objetivo de sensibilizar a la sociedad respecto a esta enfermedad, cada 25 de junio se celebra el Día Mundial del Vitíligo, coincidiendo con la fecha de fallecimiento de uno de los pacientes de vitíligo más célebres: Michael Jackson.

Por lo general, el debut clínico se produce en personas menores de 30 años, sin grandes diferencias en función del sexo o la raza. La gran mayoría de los casos (> 80 %) se corresponden con la forma *no segmentaria*, en la cual las lesiones pueden afectar a cualquier parte del cuerpo, mientras que una menor proporción corresponde a casos de *vitíligo segmentario*, en los cuales las lesiones se presentan de manera característica en un dermatoma (zona inervada por un único nervio espinal).

Aunque por el momento se desconoce la causa de la enfermedad, las hipótesis más ampliamente aceptadas son las que la relacionan con factores autoinmunitarios y genéticos. La hipótesis de que el vitíligo es una enfermedad autoinmune se sustenta en su correlación con otras enfermedades de este tipo como, por ejemplo, alteraciones inmunitarias de la tiroides (tiroiditis de Hashimoto o enfermedad de Graves), diabetes mellitus de tipo 1, artritis reumatoide o psoriasis. Además, se ha podido demostrar mediante biopsia la presencia de linfocitos T citotóxicos en la zona marginal de las lesiones, que contribuirían a la destrucción de los melanocitos, e incluso se acepta que la etiopatogenia del vitíligo cuenta con un componente genético, habiéndose asociado con mutaciones en ciertos genes, como *FOXD3* o *NLRP1*.

El principal objetivo del tratamiento para la enfermedad es conseguir la repigmentación de las lesiones y frenar su progresión. Los corticosteroides tópicos se suelen considerar la primera línea de tratamiento cuando las lesiones no son demasiado extensas (2-3 % de la superficie corporal) y, como alternativa, se emplean también en forma tópica inhibidores de la calcineurina. Estos fármacos presentan una buena eficacia en la repigmentación, mientras que los corticoides orales se reservan para conseguir la estabilización cuando la enfermedad progresa rápidamente, pero no son útiles en la repigmentación. La fototerapia con radiación UVB de banda estrecha también ofrece buenos resultados, especialmente cuando la superficie corporal afectada es más extensa. En cualquier caso, estas terapias hasta ahora empleadas no cuentan con indicación específicamente aprobada en vitíligo. El primer medicamento disponible (en España, desde junio de 2024) ha sido una crema al 1,5 % de ruxolitinib, un inhibidor de tirosina cinasa potente y selectivo para JAK1 y JAK2, para el que se ha probado una eficacia aceptable (repigmentación de al menos el 75 % en alrededor del 30 % de los pacientes), con un buen perfil de seguridad.

El Consejo General de Colegios de Farmacéuticos se une a la celebración de este Día Mundial con la publicación de este informe, en el que se revisan los aspectos patogénicos de la enfermedad y las novedades en su tratamiento. También se resalta el papel del farmacéutico, especialmente a nivel comunitario, quien desempeña funciones esenciales para una atención integral a las personas con vitíligo, desde el seguimiento farmacoterapéutico hasta la colaboración con otros niveles asistenciales, pasando por el ofrecimiento de educación sanitaria y del necesario apoyo a los pacientes, y reforzando la importancia de la fotoprotección, esencial en este caso debido a que la pérdida de melanina aumenta la susceptibilidad a los riesgos derivados de la exposición a la radiación solar.

bHNkR2ZqQ0Jic3R6OGpvazh2Tm53ZXh6V21QditMVEd1OURqQis2MEMwSUxSVllyN2JpcU1nPT01

INTRODUCCIÓN

El vitíligo es una enfermedad dermatológica de carácter crónico, caracterizada por la aparición de zonas despigmentadas en la piel debido a la destrucción de los melanocitos, células responsables de la producción de melanina, la sustancia que proporciona a la piel su coloración. Aunque su causa exacta todavía no se conoce, se asume que el vitíligo es una enfermedad multifactorial, cuya patogenia se ve afectada por factores inmunitarios, genéticos y ambientales. Desde el punto de vista de la salud pública, representa un desafío tanto por su prevalencia como por el hecho de tratarse de una condición crónica en cuyo tratamiento se emplean medicamentos a largo plazo pero que no suponen una cura de la enfermedad, debiéndose tener en cuenta el impacto económico y la dificultad de acceso a ellos por ese motivo, especialmente en países de ingresos medios o bajos.

La enfermedad[1] –descrita ya alrededor del año 1500 a. C. en el Papiro Ebers, un tratado médico del Antiguo Egipto– puede ocurrir a cualquier edad, con un debut clínico que se suele producir antes de los 30 años (Ezzedine *et al.*, 2015a), y no se han encontrado patrones que permitan establecer una afectación mayor o menor en función del sexo o la raza, con una prevalencia estimada a nivel global de entre el 0,1 % y el 2 %. Si bien no se dispone de registros epidemiológicos, de acuerdo a estas cifras de prevalencia en España podría haber entre 50 000 y 900 000 personas afectadas.

Se trata, así, de la causa más frecuente de despigmentación de la piel y se asocia con un importante impacto sobre la salud del paciente: aunque no es una enfermedad que haga peligrar la vida de quien la sufre, la visibilidad de las zonas despigmentadas es causa importante de estrés y ansiedad y, desde un punto de vista psicológico, puede afectar a la autoestima, además de ser causa de estigmatización o discriminación. En este sentido, algunos factores se han asociado con una mayor carga psicológica asociada a la enfermedad, entre los que se encuentran el sexo femenino, la presencia de lesiones visibles –por ejemplo, en la cara– o genitales, una edad inferior a 30 años (de especial afectación en la adolescencia) y una elevada extensión corporal de las lesiones (Ezzedine *et al.*, 2021). Más allá de la esfera psicológica, el vitíligo se correlaciona con un riesgo aumentado de otras enfermedades autoinmunitarias, así como con una mayor susceptibilidad a los efectos nocivos de la radiación solar debido a la pérdida de melanina, que de forma fisiológica protege a la piel frente a la radiación ultravioleta (UV).

A modo de recordatorio, la piel está compuesta por distintas capas que cuentan con diferentes características estructurales y funcionales (Figura 1). De ellas, la más externa es la epidermis, la cual se encuentra dividida a su vez en distintas subcapas o estratos, desde el más externo –estrato córneo–, hasta el estrato basal, que es el más profundo y donde se localizan unas células denominadas melanocitos, encargadas de la producción de melanina. Los melanocitos establecen interacciones a través de sus dendritas con los queratinocitos adyacentes que permiten la transferencia de la melanina hacia estos (Del Bino *et al.*, 2018).

[1] Históricamente, el vitíligo ha sido confundido con otras enfermedades como la lepra, motivo por el cual ha sido causa de estigmatización; también ha sido banalizado como una condición meramente estética, lo que ha llevado a muchas personas a intentar ocultar las lesiones. A este respecto, uno de los casos más conocidos fue el de Michael Jackson.

bHNkR2ZqQ0Jic3R6OGpvazh2Tm53ZXh6V21QditMVEd1OURqQis2MEMwSUxSVllyN2JpcU1nPT01

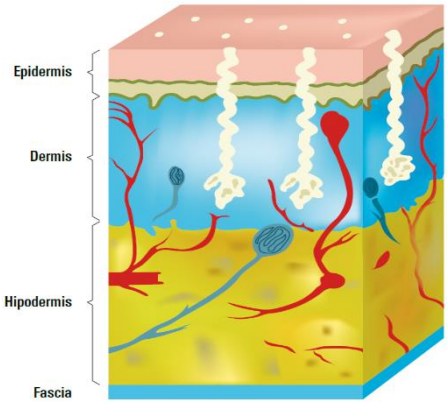

Figura 1. Anatomía simplificada de la piel. Tomada de (Gago Morillo *et al.*, 2021).

Los melanocitos son células especializadas derivadas de la cresta neural que migraron durante la embriogénesis hacia la epidermis y los folículos pilosos[2]. La producción de melanina o melanogénesis (Figura 2) se produce fundamentalmente en una estructura celular denominada melanosoma, pudiendo distinguirse dos tipos fundamentales de melanina, eumelanina y feomelanina, cuya proporción en cada tejido determina la coloración de la piel habida cuenta de que la eumelanina presenta una coloración marrón o negra y la feomelanina, de amarilla a rojiza. La pigmentación de la piel es, por tanto, el resultado de la acumulación de melanina en el estrato basal de la epidermis.

Además de una distinta coloración de la piel, la cantidad de cada uno de los tipos de melanina presentes en la piel se relaciona con importantes implicaciones para la salud[3], pues la eumelanina resulta protectora frente a la radiación UV, mientras que la feomelanina no solo es escasamente protectora, sino que ante su exposición a la radiación UV induce la producción de especies reactivas de oxígeno, asociándose a reacciones de fototoxicidad y al riesgo de desarrollo de cáncer de piel (Napolitano *et al.*, 2014). A su vez, la radiación UV es el principal estímulo para la melanogénesis, motivo por el cual la exposición a la luz solar broncea la piel.

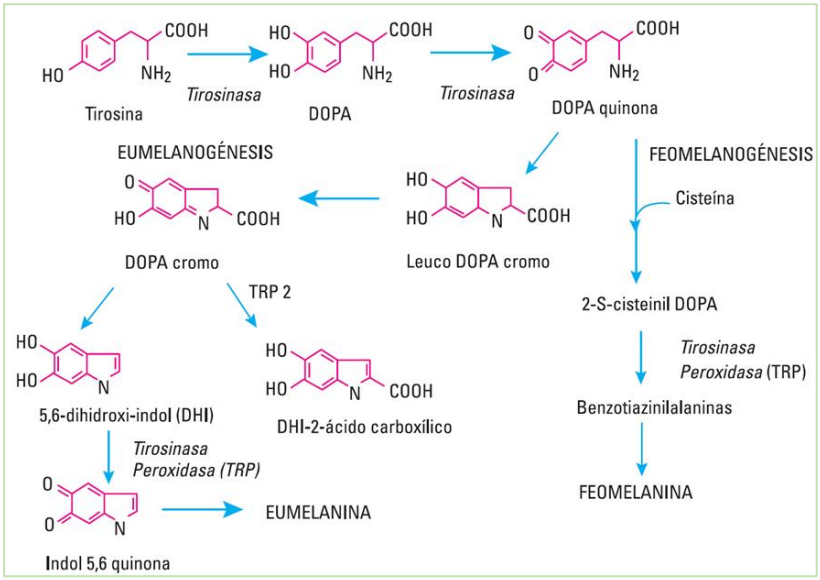

Figura 2. Proceso de síntesis de la melanina. Tomada de (Fernández del Pozo *et al.*, 2008).

[2] Además de en la piel y en el pelo, también hay presencia de melanocitos en otros órganos y tejidos, como en los ojos, las meninges o el oído interno.

[3] La *clasificación de Fitzpatrick* es una de las herramientas más empleadas para determinar el diferente grado de susceptibilidad a la radiación UV en función del tono de piel. De acuerdo a esta clasificación, se pueden distinguir seis fototipos: el fototipo I corresponde a personas cuya piel, muy clara, nunca se broncea y tiende rápidamente a las quemaduras; en el extremo opuesto se situaría el fototipo VI, que se corresponde con personas de piel fuertemente pigmentada.

bHNkR2ZqQ0Jic3R6OGpvazh2Tm53ZXh6V21QditMVEd1OURqQis2MEMwSUxSVllyN2JpcU1nPT01

En los últimos años se han producido avances en la comprensión de los aspectos fisiopatológicos del vitíligo, especialmente con la identificación de determinadas variantes genéticas que parecen encontrarse asociadas con una mayor susceptibilidad, así como con vías de señalización relacionadas con el componente inflamatorio. Tales hallazgos han abierto nuevas vías de investigación que recientemente han llevado al desarrollo de nuevos tratamientos, que se comentarán en detalle más adelante. El vitíligo es, en todo caso, una enfermedad de abordaje complejo por la coexistencia de múltiples factores que comprometen la salud del paciente: el diagnóstico precoz, la concienciación –desbanalización– social sobre la enfermedad y el acceso a tratamientos efectivos constituyen desafíos que deben ser afrontados a fin de ofrecer una atención integral a los pacientes.

PATOGENIA Y ASPECTOS CLÍNICOS

Tal y como se ha sugerido, la causa exacta del vitíligo todavía no se conoce completamente, si bien se asume que se trata de una enfermedad compleja en cuyo desarrollo participan factores inmunitarios, genéticos y ambientales.

La hipótesis de que el vitíligo es una enfermedad autoinmunitaria se ve sustentada por su estrecha relación con otras enfermedades de este tipo como, por ejemplo, alteraciones inmunitarias de la tiroides (tiroiditis de Hashimoto o enfermedad de Graves), diabetes mellitus de tipo 1, artritis reumatoide o psoriasis (Dahir *et al.*, 2018), con las que suele coexistir. En este sentido, la presencia de autoanticuerpos frente a antígenos de superficie y citoplasmáticos de los melanocitos se ha documentado al menos desde la década de los 80 del siglo pasado (véase, por ejemplo, Naughton *et al.*, 1983); aunque su relevancia clínica no ha sido completamente confirmada en ensayos *in vivo*, algunos estudios apuntan a que la concentración de estos autoanticuerpos se correlaciona positivamente con la extensión de la enfermedad (El-Gayyar *et al.*, 2020), probablemente a través de la activación del sistema del complemento y de la inducción de citotoxicidad celular dependiente de anticuerpos[4].

Además, la presencia de linfocitos T CD8+ en los bordes de las lesiones despigmentadas, ampliamente documentada en pacientes a los que se les ha realizado una biopsia, es un elemento adicional que sustenta la hipótesis inmunitaria de la etiopatogenia del vitíligo[5]. La activación y reclutamiento de estas células en las zonas de lesión ocurriría de manera inducida por la producción, ante el estímulo del interferón gamma (IFN-γ), de determinadas quimiocinas[6] por parte de los queratinocitos: especialmente CXCL10, pero también CXCL9 y CXCL11, sin ser descartable una participación significativa de otras moléculas cuyo papel ha sido menos estudiado, como CXCL4, CXCL7 o CCL18 (Speeckaert *et al.*, 2023). Estas moléculas se unen al receptor CXCR3 de los linfocitos T, fomentando su atracción a la zona y, así, el inicio, la progresión y el mantenimiento de las lesiones (Richmond *et al.*, 2017).

Por otro lado, también se acepta la participación de un componente genético en la enfermedad y, en este sentido, se estima que un 80 % del riesgo de padecer vitíligo es atribuible a factores genéticos (Bergqvist *et al.*, 2021). Es preciso subrayar la elevada frecuencia de pacientes que cuentan con al menos un familiar afectado por esta enfermedad, que se ha estimado en alrededor de un 20 % (Diotallevi *et*

[4] La citotoxicidad celular dependiente de anticuerpos es un mecanismo mediante el cual una célula inmunitaria –comúnmente, una célula NK o *natural killer*– provoca la muerte de otra célula cuya superficie se encuentra recubierta de determinados anticuerpos.

[5] El papel de estos linfocitos en la patogenia del vitíligo ha sido comprobado *ex vivo* en explantes cutáneos cultivados con células T procedentes de pacientes con vitíligo, en las cuales se pudo evidenciar la capacidad para reconocer antígenos presentes en los melanocitos y para destruir a estas células (van den Boorn *et al.*, 2009).

[6] Las quimiocinas son proteínas de señalización que regulan el reclutamiento de células del sistema inmunitario en una zona determinada del organismo, como la piel.

bHNkR2ZqQ0Jic3R6OGpvazh2Tm53ZXh6V21QditMVEd1OURqQis2MEMwSUxSVllyN2JpcU1nPT01

al., 2023). Mediante estudios de asociación del genoma completo (GWAS, por sus siglas en inglés) se han identificado determinadas regiones del genoma en las que se codificarían genes potencialmente implicados en la patogenia del vitíligo, como *FOXD3*, cuya alteración afectaría a la diferenciación de los melanoblastos (células precursoras de los melanocitos maduros), o *NLRP1*, que activa moléculas proinflamatorias especialmente a nivel cutáneo (Levandowski *et al.*, 2013).

Entre otros elementos potencialmente relevantes en la patogenia del vitíligo también se encuentra el estrés oxidativo, que podría desencadenar la apoptosis de los melanocitos, aunque no está claro que el estrés oxidativo pueda por sí solo actuar como el factor desencadenante inicial de la enfermedad (Speeckaert *et al.*, 2018).

Con independencia de la causa primaria, el signo distintivo del vitíligo es la presencia de áreas lesionales despigmentadas en la piel, que se caracterizan por presentar un color blanquecino que destaca respecto al área circundante. Estas lesiones, que pueden tener un tamaño variable –desde unos pocos milímetros de diámetro a varios centímetros– tienden a aparecer con mayor frecuencia en la cara, las extremidades y en zonas sometidas a roce o fricción, como las ingles o las axilas. En este sentido, se debe mencionar que la aparición de lesiones despigmentadas en zonas sometidas a presión, roce o rascado frecuente está ampliamente descrita en los pacientes con vitíligo y se denomina *fenómeno de Koebner* o *respuesta isomórfica*. En cualquier caso, en su forma más común –el VNS– pueden aparecer en cualquier parte del cuerpo.

Desde el punto de vista clínico, el vitíligo se clasifica habitualmente en dos categorías: vitíligo no segmentario (en adelante, VNS), el más frecuente (85-90 % de los casos), y vitíligo segmentario (en adelante, VS) (Ezzedine *et al.*, 2012).

El VNS (Figura 3) se caracteriza por la aparición de lesiones despigmentadas que pueden afectar a cualquier parte del cuerpo, si bien se distinguen varios subtipos de VNS en función del patrón de distribución corporal de las lesiones:

- Generalizado: las lesiones aparecen de forma aleatoria en cualquier parte del cuerpo, frecuentemente en la cara, el tronco o las extremidades, en ocasiones siguiendo un patrón simétrico bilateral.

- Acrofacial: en este caso, las lesiones se limitan a las extremidades (en ocasiones únicamente en las zonas distales) y a la cara, pudiendo aparecer con el tiempo nuevas lesiones en zonas distintas, lo que llevaría a la reclasificación como VNS generalizado.

- VNS de las mucosas o mucosal: afecta a la mucosa oral o genital; de forma similar al anterior caso, las lesiones pueden afectar de manera específica a estas zonas o aparecer en el contexto del VNS generalizado.

- Universal: generalmente es una evolución de la forma generalizada y se caracteriza por la despigmentación de toda o casi toda la superficie de la piel.

- VNS *minor* o hipocrómico: este tipo de vitíligo parece afectar de forma exclusiva o casi exclusiva a personas de piel oscura en las cuales aparecen lesiones hipopigmentadas, pero no totalmente despigmentadas (Ezzedine *et al.*, 2015b).

Figura 3. Lesiones características del VNS, con un patrón de simetría bilateral. Tomada de (Arana *et al.*, 2021).

bHNkR2ZqQ0Jic3R6OGpvazh2Tm53ZXh6V21QditMVEd1OURqQis2MEMwSUxSVllyN2JpcU1nPT01

Por su parte, el VS (Figura 4) afecta a zonas concretas de la piel siguiendo un determinado patrón, de modo que las lesiones se presentan característicamente en la zona inervada por un único nervio espinal –lo que en anatomía se conoce como *dermatoma*–; el área que se afecta con mayor frecuencia es la enervada por el V par craneal (nervio trigémino). A diferencia de lo que ocurre en los casos de VNS, los pacientes con VS presentan una evolución rápida inicial que tiende a estabilizarse en torno al área conformada por el dermatoma en el que se presenta la lesión (Bergqvist *et al.*, 2020).

Figura 4. Vitíligo segmentario de afectación facial. Tomada de (Attili *et al.*, 2013).

Aunque las zonas despigmentadas suelen presentar un color blanquecino homogéneo, en algunos casos éstas pueden aparecer con alguna tonalidad adicional. De este modo, se puede hablar de vitíligo tricrómico cuando se distingue un tono intermedio entre la zona despigmentada y el color de la piel no afectada; de vitíligo cuadricrómico en los casos en que, además, aparece alguna zona, generalmente marginal, de hiperpigmentación; o incluso de vitíligo pentacrómico, cuando además de las áreas distinguibles en el caso anterior se pueden observar zonas de color azul grisáceo.

Más allá de la piel, el vitíligo puede afectar a otros tejidos, entre los cuales el pelo es uno de los más habituales. Puede presentarse con aparición prematura de canas o como poliosis, es decir, con pérdida de melanina en mechones del cabello, en la barba, en las cejas o en las pestañas.

El diagnóstico clínico se fundamenta en la visualización de las lesiones despigmentadas. No obstante, en pacientes de piel muy clara puede ser de ayuda el uso de la *lámpara de Woods*, que emite radiación UV a una longitud de onda aproximada de 365 nm (Alikhan *et al.*, 2011). También se deberá descartar la posible presencia de otras condiciones que cursan con despigmentación o hipopigmentación de la piel y que podrían confundirse con el vitíligo, tales como: el nevo acrómico (Figura 5), que con frecuencia se puede observar desde el nacimiento o en los primeros años de vida como una lesión única; la pitiriasis alba, que cursa con lesiones hipopigmentadas en zonas expuestas a la radiación solar, generalmente en personas con dermatitis atópica; o el piebaldismo, que es un trastorno raro en el que aparecen zonas de la piel despigmentadas e hipopigmentadas y el cabello, visibles desde el nacimiento o los primeros meses de vida, como consecuencia de la mutación en el gen *KIT* condificante para una proteína con actividad tirosina cinasa del mismo nombre que es esencial en la melanogénesis.

Figura 5. Lesión característica del nevo acrómico. Tomada de (Sharquie *et al.*, 2021).

bHNkR2ZqQ0Jic3R6OGpvazh2Tm53ZXh6V21QditMVEd1OURqQis2MEMwSUxSVllyN2JpcU1nPT01

TRATAMIENTO

El objetivo de instaurar un tratamiento farmacológico para el vitíligo es frenar la progresión de las zonas despigmentadas e inducir su repigmentación. El VNS, que se corresponde con más del 80 % de los casos de vitíligo, presenta un curso impredecible, con periodos de estabilización que pueden continuarse con la aparición de nuevas lesiones o con la extensión de las ya existentes. A este respecto, se debe tener en cuenta que los tratamientos disponibles generalmente no ofrecen resultados rápidos y que su eficacia es muy variable entre individuos. En el seguimiento clínico de pacientes con VNS, la evolución de las lesiones tras el inicio del tratamiento se puede evaluar de manera sencilla mediante el uso de fotografías, que permitirán determinar la estabilización o, en su caso, repigmentación de las zonas despigmentadas. En pacientes con VS la proporción de respuesta al tratamiento suele ser inferior que en VNS, aunque la tendencia a la estabilización es elevada durante los 2 primeros años tras la aparición de las primeras lesiones. No obstante, la estrategia terapéutica se deberá individualizar en función de la situación del paciente, sus objetivos y el grado de afectación psicológica por la enfermedad.

Hasta la autorización de ruxolitinib tópico (Opzelura®), que en la Unión Europea se produjo en 2023, no se disponía de ningún tratamiento tópico o sistémico con indicación específica en vitíligo, por lo que el uso de las distintas alternativas farmacológicas se ha empleado bajo criterios clínicos y siguiendo directrices o recomendaciones de práctica clínica emitidas por sociedades de expertos (por ejemplo, la guía de abordaje del vitíligo del *European Dermatology Forum* del año 2011o las directrices de tratamiento de las personas con vitíligo del año 2021 de la *British Association of Dermatologists*) pero en cualquier caso al margen de la ficha técnica (*off-label*).

Los corticosteroides tópicos –como la betametasona, la dexametasona o el clobetasol– se suelen considerar la primera línea de tratamiento (Tabla 1) cuando las lesiones no son demasiado extensas (< 2-3 % de la superficie corporal). En algunos casos favorecen la repigmentación, pero se debe considerar que el uso prolongado se asocia con efectos secundarios tanto sobre la zona expuesta (atrofia cutánea, hipertricosis, arañas vasculares) como sistémicos, especialmente si la superficie tratada es extensa. Por ello, el tratamiento con estos fármacos se suele limitar a periodos no superiores a 3 meses (Taieb *et al.*, 2013).

Una opción alternativa consiste en el uso de inhibidores tópicos de la calcineurina, como tacrólimus (al 0,03 % en niños y al 0,1 % en adultos) o pimecrólimus al 1 %, cuya eficacia podría ser comparable a la de los corticoides tópicos (Chang *et al.*, 2020), con un porcentaje de repigmentación del 75 % y tasas de respuesta de aproximadamente el 65 % (Seneschal *et al.*, 2021), con eventos adversos por lo general leves y locales, principalmente sensación de quemazón en la zona de aplicación. Además, aplicados por vía tópica, los inhibidores de la calcineurina no parecen asociarse con un mayor riesgo de neoplasias (Margolis *et al.*, 2015; Paller *et al.*, 2020).

El uso de corticoides por vía oral se reserva para casos refractarios o de progresión rápida, habida cuenta del bien conocido e importante perfil de toxicidad al que se asocia el uso de estos fármacos cuando se administran durante periodos prolongados y/o en dosis altas (con riesgo de hipertensión, edema, síndrome de Cushing, atrofia muscular o diabetes, por ejemplo). Por este motivo, la pauta más extendida consiste en la administración en "minipulsos", empleando dosis moderadas o altas de corticoides potentes como betametasona o dexametasona de manera intermitente –por ejemplo, dos o tres veces a la semana– para reducir el riesgo de efectos adversos. Los corticoides por vía oral pueden frenar la progresión, pero no son efectivos en la repigmentación de las lesiones.

La fototerapia se considera habitualmente un tratamiento de segunda línea cuando la superficie corporal afectada es reducida, pero puede ser la opción más adecuada cuando la extensión de las lesiones (de al menos el 15-20 % de la superficie corporal) desaconseja el empleo de tratamientos tópicos. Actualmente, la fototerapia más empleada es la radiación UVB de banda estrecha (NB-UVB a 311-313 nm) debido a su eficacia y mejor perfil de seguridad

bHNkR2ZqQ0Jic3R6OGpvazh2Tm53ZXh6V21QditMVEd1OURqQis2MEMwSUxSVllyN2JpcU1nPT01

en comparación con la fotoquimioterapia con psoraleno y radiación UVA (Xiao *et al.*, 2015), que se asocia con un mayor riesgo de desarrollar cáncer de piel. La repigmentación total es infrecuente y, tras la discontinuación del tratamiento, la mayor parte de los pacientes sufre despigmentación de las lesiones en un intervalo de 1 o 2 años. Una de las principales desventajas de la fototerapia con NB-UVB es que, a fin de alcanzar resultados aceptables de eficacia, se requiere de varias sesiones semanales para las cuales el paciente debe trasladarse al centro médico. No obstante, en los últimos años se han comenzado a comercializar dispositivos que permiten que el propio paciente trate las lesiones a nivel doméstico, previa instrucción por parte de un especialista para garantizar la seguridad y eficacia de la terapia.

Tabla 1. Esquema de tratamiento del vitíligo de acuerdo a las directrices del European Dermatology Forum. Adaptada de (EDF, 2011).

Tipo de vitíligo	Línea de tratamiento	Tratamiento
VS o VNS limitado (< 2-3 % de la superficie corporal)	Primera línea	Evitar factores desencadenantes o agravantes. Terapias tópicas (corticosteroides, inhibidores de la calcineurina).
	Segunda línea	Fototerapia localizada con radiación UVB de banda estrecha (NB-UVB), especialmente con láser de excímeros monocromático.
	Tercera línea	Valorar cirugía si la repigmentación es cosméticamente insatisfactoria en áreas visibles.
VNS	Primera línea	Evitar factores desencadenantes o agravantes. Estabilización con fototerapia NB-UVB, al menos 3 meses, con una duración óptima de 9 meses si hay respuesta. Combinación con terapias sistémicas o tópicas, incluyendo refuerzo con fototerapia UVB localizada.
	Segunda línea	Corticosteroides sistémicos (durante 3-4 meses en mini-pulsos) o inmunosupresores en caso de progresión rápida o no estabilización con NB-UVB.
	Tercera línea	Injerto de melanocitos en áreas sin respuesta y de alto impacto cosmético, si bien el *fenómeno de Koebner* limita la persistencia de los injertos. Contraindicación relativa en determinadas áreas, como el dorso de las manos.
	Cuarta línea	Técnicas de despigmentación (con monobencil éter de hidroquinona o 4-metoxifenol solos o asociados con láser Q-*switched ruby*) en pacientes sin respuesta con enfermedad generalizada (> 50 % de la superficie corporal) o vitíligo refractario en zonas visibles (cara o manos).

bHNkR2ZqQ0Jic3R6OGpvazh2Tm53ZXh6V21QditMVEd1OURqQis2MEMwSUxSVllyN2JpcU1nPT01

Una opción alternativa de fototerapia consiste en el empleo del láser de excímeros monocromático con una longitud de onda de 308 nm, que induce la formación de dímeros inestables de xenón y cloruro absorbibles por la piel, generando una reacción que induce la proliferación de queratinocitos y de melanocitos (Ly *et al.*, 2019). Aunque puede contar con una eficacia similar a la fototerapia con NB-UVB, se debe tener en cuenta que ésta presenta un menor coste y que es más fácilmente aplicable sobre áreas corporales extensas, por lo que la utilización del láser de excímeros quedaría restringida a pacientes con lesiones más localizadas.

Una de las innovaciones más recientes e importantes en el tratamiento del vitíligo la constituye la aprobación del inhibidor de tirosina cinasa ruxolitinib (Figura 6), la primera opción farmacológica que cuenta con indicación específica en el tratamiento del VNS con afectación facial en adultos y adolescentes a partir de 12 años, como tratamiento tópico diario con una concentración del 1,5 %. Su pauta autorizada consiste en la aplicación de una capa fina de crema dos veces al día sobre las zonas despigmentadas de la piel –la zona mínima necesaria– hasta un máximo del 10 % de la superficie corporal (superficie equivalente a 10 veces la palma de una mano con los 5 dedos), con un mínimo de 8 h entre aplicaciones.

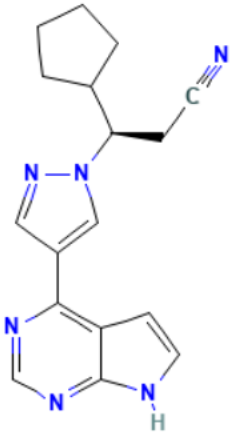

Figura 6. Estructura química de ruxolitinib.

Ruxolitinib actúa como inhibidor potente y selectivo de JAK1 y JAK2, proteínas con actividad tirosina cinasa implicadas en la vía de señalización JAK-STAT, la cual desemboca en la producción de señales de transducción y en la activación de factores de transcripción que llevan a una mayor producción de CXCL9 y CXCL10 ante el estímulo del IFN-γ, atrayendo a linfocitos T citotóxicos (CD8+) que atacan y destruyen los melanocitos. Se comprende, pues, que la actividad inhibitoria de ruxolitinib sobre las enzimas JAK se traduce en un menor respuesta autoinmunitaria frente a los melanocitos.

Su autorización en esta indicación[7] se fundamentó en los resultados de dos estudios pivotales de fase 3 con idéntico diseño –aleatorizado, doble ciego y controlado con placebo–, en los que participaron pacientes con vitíligo facial y no facial y una afectación no superior al 10 % de la superficie corporal (N= 674, asignados en proporción 2:1 a vitíligo o placebo). La variable principal de eficacia fue la proporción de pacientes que alcanzó una repigmentación de al menos el 75 % en el *índice de puntuación del área de vitíligo facial* (F-VASI75) a la semana 24 de tratamiento. Tras ese periodo, el tratamiento con ruxolitinib continuó para todos los participantes hasta la semana 52.

La proporción de respuesta F-VASI75 en la semana 24 fue significativamente superior en ambos estudios pivotales en el grupo de ruxolitinib (30-31 % vs. 7-11 %). También fue superior la proporción de pacientes con respuesta en la variable F-VASI90 (indicativa de una repigmentación de al menos el 90 %) en la semana 24 (15-16 % vs. 1-2 %). Además, los

[7] Actualmente, ruxolitinib se encuentra autorizado en medicamentos de administración por vía oral con indicación en el tratamiento de la mielofibrosis, de la policitemia vera y de la enfermedad de injerto contra huésped.

bHNkR2ZqQ0Jic3R6OGpvazh2Tm53ZXh6V21QditMVEd1OURqQis2MEMwSUxSVllyN2JpcU1nPT01

datos disponibles apuntan a un aumento sostenido de la proporción de respuesta F-VASI75 al menos hasta la semana 42-46, y que se mantiene posteriormente, hasta aproximadamente el 50 % vs. el 28 % con placebo (EMA, 2023).

La aplicación de ruxolitinib en las zonas despigmentadas (< 10 % de la superficie corporal) no se asoció con efectos sistémicos, y el evento más frecuente fue la aparición de acné en el lugar de aplicación (5,8 %). Debido a que los datos respecto al uso a largo plazo son escasos, se mantiene seguimiento en el marco de las labores de farmacovigilancia sobre el posible desarrollo de cáncer cutáneo no melanoma tras la aplicación de ruxolitinib, si bien por el momento no se ha establecido una relación causal (AEMPS, 2024).

La intervención quirúrgica se reserva para casos de enfermedad estabilizada cuando no se consigue la repigmentación con las opciones hasta ahora comentadas. Estas técnicas, que generalmente se dividen en injertos de tejido e injertos celulares de melanocitos (Mohammad *et al.*, 2017), permiten alcanzar elevadas tasas de éxito en la repigmentación, pues alrededor del 80-90 % de los pacientes consigue una repigmentación de al menos el 75 %, pero pueden acabar despigmentándose debido al *fenómeno de Koebner* (lesiones asociadas al roce o presión frecuente).

Adicionalmente, se ha propuesto la administración de antioxidantes, de suplementos de vitamina D y extractos de plantas como *Ginkgo biloba* o *Polypodium leucotomos*, pero no se dispone de pruebas suficientes que avalen su eficacia en la repigmentación o en la estabilización del vitíligo.

Como complemento e incluso como alternativa a los tratamientos repigmentantes, se puede recurrir al maquillaje terapéutico con productos de autobronceado a base de dihidroxiacetona, que permiten "camuflar" las lesiones despigmentadas durante varios días (alrededor de 5-7). Se trata de una opción segura y que no parece interferir con la eficacia de los tratamientos farmacológicos (Li *et al.*, 2021), aunque es especialmente importante proteger la piel del sol debido a que la dihidroxiacetona podría incrementar la susceptibilidad al daño producido por la radiación UV.

Por último, en pacientes con una superficie corporal afectada muy elevada (al menos el 40 %) y refractarios a los tratamientos dirigidos a la repigmentación se puede valorar como alternativa la despigmentación de las áreas que mantienen la pigmentación normal con el objetivo de homogeneizar el color de la piel. Para ello, se utilizan derivados de la hidroquinona (como la monobenzona o monobencil éter de hidroquinona) o del fenol (como el 4-metoxifenol), eficaces para producir la despigmentación, pero también asociados a efectos adversos como dermatitis de contacto, sequedad grave de la piel o prurito.

bHNkR2ZqQ0Jic3R6OGpvazh2Tm53ZXh6V21QditMVEd1OURqQis2MEMwSUxSVllyN2JpcU1nPT01

EL PAPEL ASISTENCIAL DEL FARMACÉUTICO

Todos los profesionales farmacéuticos, desde sus diversos ámbitos profesionales y de competencias, pueden contribuir al adecuado asesoramiento y asistencia sanitaria a los ciudadanos y pacientes con vitíligo. Sin embargo, teniendo en cuenta las particularidades comentadas en la presente revisión, la figura del farmacéutico comunitario cobra una especial relevancia en la detección y asesoramiento a los pacientes y sus familiares. Como profesional sanitario más accesible, el farmacéutico puede ofrecer diversos servicios de utilidad en el manejo del vitíligo, y su actuación puede contribuir a mejorar la adherencia y la calidad de vida de las personas que sufren esta enfermedad.

Atendiendo al hecho de que cada día más dos millones de pacientes y usuarios acuden a las más de 22 000 farmacias españolas, y que en ellas se ofrecen al año más de 182 millones de consejos sanitarios, parece evidente el potencial divulgador del farmacéutico como profesional sanitario, así como su incuestionable papel para canalizar hacia el médico a personas con problemas relevantes de salud, para un estudio clínico detallado. La farmacia constituye un centro accesible y ubicuo –en zonas rurales, con frecuencia se trata del único establecimiento sanitario– capaz de suministrar una información rigurosa y veraz, pieza clave para aumentar la visibilidad del vitíligo en la sociedad, y ofrecer un servicio sanitario de máximas garantías y con la debida confidencialidad.

Los farmacéuticos desempeñan funciones esenciales para una atención integral a los pacientes con vitíligo, desde el seguimiento farmacoterapéutico hasta la colaboración con otros niveles asistenciales, pasando por el ofrecimiento de educación sanitaria y del necesario apoyo a los pacientes, aprovechando la relación de confianza que se suele establecer entre este profesional sanitario y los pacientes que acuden con regularidad a la farmacia.

A este respecto, debido a la frecuencia con que el vitíligo afecta a la salud psicológica de las personas que padecen la enfermedad, una afectación que puede ser especialmente acusada durante la adolescencia, la mencionada confianza entre paciente y farmacéutico puede permitir que éste detecte en el paciente una situación emocional que requiera de la derivación al especialista en psicología. Indagar sobre determinados aspectos, como el interés por las relaciones sociales o el descanso nocturno, puede dar idea sobre la carga emocional del vitíligo en el paciente.

También, el farmacéutico puede aprovechar esta situación de cercanía al paciente para derivar al médico a personas que acuden a la farmacia con sospecha de padecer vitíligo, contribuyendo así a reducir la complejidad del circuito asistencial que habitualmente recorren los pacientes desde la aparición de los primeros síntomas hasta que reciben un diagnóstico preciso e inician tratamiento.

Con objetivos de prevención, es importante asesorar a los pacientes sobre una adecuada fotoprotección, teniendo en cuenta que la pérdida de melanina no solo produce despigmentación de la piel, sino que también deja más desprotegidas frente a la radiación solar las zonas en las que se encuentran las lesiones.

El farmacéutico comunitario se encuentra en una situación privilegiada para identificar personas o situaciones en que pueda haber una mayor susceptibilidad a la radiación UV de la luz solar. Por ello, en línea con lo comentado en relación con la mayor susceptibilidad de los pacientes con vitíligo a la radiación solar, se deben tener en cuenta distintos elementos que en ocasiones pasan desapercibidos o no son bien conocidos por la población general.

Por ejemplo, es importante tener en cuenta que existe una exposición indirecta: un porcentaje de radiación solar proviene de la reflexión del suelo. Este efecto, denominado albedo, es especialmente importante en el caso de la nieve (reflexión del 85 %) y, en menor medida, para el agua en altamar (25 %), la arena (17 %), el agua (5 %), la hierba (3 %) o el asfalto (2 %). Por ello, no basta la protección mediante sombreros o gorros. Además, la presencia de nubosidad en el cielo no es sinónimo de protección solar, ya que un porcentaje no despreciable de la radiación UV total atraviesa

bHNkR2ZqQ0Jic3R6OGpvazh2Tm53ZXh6V21QditMVEd1OURqQis2MEMwSUxSVllyN2JpcU1nPT01

las nubes; por tanto, en días nublados también hay que protegerse.

El efecto perjudicial de la radiación solar no es únicamente instantáneo (quemadura solar) sino acumulativo, determinando la formación de mutaciones en el material genético que se van sumando hasta comprometer la viabilidad celular. Además de la protección cuidadosa de las zonas en las que se presenten lesiones, se deben extremar las precauciones en las partes del cuerpo más sensibles al sol: cara, cuello, cabeza, hombros, escote, orejas, manos y empeines. La protección de los labios se puede hacer con lápices o barras fotoprotectoras.

Resulta recomendable estar informado del *índice de radiación UV* que se da en un área geográfica determinada. Ésta es una medida de la intensidad de la radiación en una escala que va de < 2 (exposición baja) a > 11 (exposición extremadamente alta, se recomienda evitar la exposición, utilizar ropa que cubra la piel y fotoprotección en las zonas descubiertas), de tal manera que cuanto mayor es el índice, tanto más alto es el riesgo de quemadura solar, daño a la piel y, en última instancia, de cáncer de piel. En España, la Agencia Estatal de Meteorología (AEMET), ofrece una información permanentemente actualizada de dicho índice en la red.

Los fotoprotectores deben renovarse cada cierto tiempo dependiendo de diversos factores (ejercicio, sudoración, baño en el agua, características del producto, etc.). Lo más conveniente es utilizar un fotoprotector con factor de protección solar (FPS) alto (30) o muy alto (50) según el tipo de piel, y que proteja frente a la radiación UVA, UVB, infrarroja y también frente a la luz visible. El producto debe ser aplicado en cantidad generosa uniformemente sobre la piel seca, media hora antes de la exposición al sol; su aplicación debe repetirse al menos cada 2 horas y después de transpirar, bañarse o secarse. Una vez abierto el envase de fotoprotector, es aconsejable consultar el periodo de uso tras la apertura, que viene indicado mediante un pictograma con un bote en el que se indica el número de meses que el producto será efectivo desde la apertura. Habitualmente –pero no siempre–, este periodo es de entre 9 y 12 meses.

Se pueden distinguir tres tipos fundamentales de filtros solares:

- Inorgánicos: son impermeables a la radiación solar y, por tanto, son de amplio espectro, reflejando no solo la radiación UV sino también la visible y la infrarroja. Por este motivo, también se les denomina *pantallas*. Los más utilizados, son el óxido de zinc y el dióxido de titanio, normalmente formando parte de una suspensión semisólida.

- Orgánicos: actúan absorbiendo la radiación solar ultravioleta, captando así su energía y transformándola en radiación de otra longitud de onda que sea inocua para la piel. Los más empleados son el ácido para-aminobenzoico (PABA), el ácido cinámico (o ésteres del mismo), sulfonatos, alcanfor, benzofenona y dibenzoilmetano. Los cuatro primeros absorben preferentemente los UVB, mientras que los dos últimos lo hacen con los UVA.

- Organominerales: se trata de un subtipo de filtros orgánicos insolubles que actúan tanto por absorción como por reflexión, asociando las ventajas de los químicos (cosmeticidad) y de los físicos (capacidad de filtro). Los más empleados son los derivados del benzotriazol.

Por otro lado, desde el punto de vista del seguimiento farmacoterapéutico y la optimización de la farmacoterapia, es importante advertir a los pacientes sobre el correcto uso de los distintos tratamientos. En caso de que a un paciente se le haya prescrito el uso de corticoides tópicos, se debe resaltar la importancia de respetar la duración indicada de tratamiento y de aplicar únicamente en la zona donde se encuentren las lesiones, con el objetivo de reducir el riesgo de efectos adversos locales –como la atrofia cutánea– y sistémicos.

Los farmacéuticos, como profesionales sanitarios expertos en el medicamento, pueden participar a cualquier nivel en la investigación clínica de nuevas opciones farmacoterapéuticas, con una particular perspectiva integradora.

En este sentido, cabe destacar la reciente autorización en la Unión Europea del primer medicamento con indicación en vitíligo: ruxolitinib en crema a una concentración de 15 mg/g. Concretamente, el medicamento –de diagnóstico hospitalario y sin cupón precinto, por lo

bHNkR2ZqQ0Jic3R6OGpvazh2Tm53ZXh6V21QditMVEd1OURqQis2MEMwSUxSVllyN2JpcU1nPT01

que la dispensación, al menos por el momento, se encontrará restringida al ámbito hospitalario– cuenta con indicación en el tratamiento del VNS con afectación facial en adultos y adolescentes a partir de 12 años y debe aplicarse sobre las zonas despigmentadas, hasta un máximo del 10 % de la superficie corporal, y solo se financiará en pacientes que hayan estado en tratamiento previo con un inhibidor de calcineurina y/o corticoides tópicos o en los que el uso de estos tratamientos tópicos esté contraindicado. Por el contrario, no se financiará cuando el área a tratar sea superior al 10 % de la superficie corporal, ni en pacientes en combinación con fototerapia UVB de banda estrecha.

A tenor de la información recogida en la ficha técnica del medicamento (Opzelura®), la eficacia en la obtención de al menos un 75 % de repigmentación de las lesiones se obtiene en alrededor del 30 % de los pacientes tras 24 semanas de administración, aumentando hasta el 50 % a las 42-46 semanas. Se trata de un medicamento bien tolerado, destacando como única reacción adversa el acné en el lugar de aplicación (con una frecuencia en los estudios pivotales del 5,8 %). Como ocurre con otros tratamientos tópicos, la repigmentación puede ser gradual, pero si tras 52 semanas –un año– no se observa al menos una repigmentación del 25 % en las zonas tratadas, se debe considerar la interrupción del tratamiento.

Teniendo en cuenta que los tratamientos disponibles generalmente no ofrecen una eficacia inmediata, la promoción de la adherencia resulta fundamental. Es importante advertir a los pacientes de que no deben abandonar un tratamiento al no observar una repigmentación de las lesiones en las primeras semanas. El cumplimiento de la pauta prescrita y el seguimiento periódico por el médico permitirán determinar si el tratamiento es o no efectivo y si debe ser reevaluado o sustituido por una alternativa.

Por último, el farmacéutico debe ser consciente del impacto psicológico causado por esta enfermedad, pudiendo tanto aconsejar la consulta con un psicólogo como la integración en asociaciones de pacientes –un ejemplo en España es la Asociación de Pacientes de Vitíligo ASPAVIT (https://aspavit.org/)– que ofrecen asesoramiento y sirven de apoyo al establecer contacto con personas que han vivido experiencias similares.

bHNkR2ZqQ0Jic3R6OGpvazh2Tm53ZXh6V21QditMVEd1OURqQis2MEMwSUxSVllyN2JpcU1nPT01

BIBLIOGRAFÍA

- **Agencia Española de Medicamentos y Productos Sanitarios (AEMPS)**. Informe de Posicionamiento Terapéutico de ruxolitinib (Opzelura®) para el tratamiento del vitíligo no segmentario con afectación facial en adultos y adolescentes a partir de 12 años. IPT-244/V1/08022024. 2024. Disponible en: https://www.aemps.gob.es/medicamentosUsoHumano/informesPublicos/docs/2024/IPT-244-Opzelura-ruxolitinib.pdf.
- **Alikhan A, Felsten LM, Daly M, Petronic-Rosic V**. Vitiligo: a comprehensive overview Part I. Introduction, epidemiology, quality of life, diagnosis, differential diagnosis, associations, histopathology, etiology, and work-up. J Am Acad Dermatol. 2011; 65(3): 473-91. DOI: 10.1016/j.jaad.2010.11.061.
- **Arana Zumaquero M, Alcívar Arteaga C, Vallejo Hernández R, Ortega Polar E, Panadero Carlavilla FJ**. Trastornos de la pigmentación cutánea. Panorama Actual Med. 2021; 45(448): 1171-7.
- **Attili VR, Attili SK**. Segmental and generalized vitiligo: both forms demonstrate inflammatory histopathological features and clinical mosaicism. Indian J Dermatol. 2013; 58(6): 433-8. DOI: 10.4103/0019-5154.119949.
- **Bergqvist C, Ezzedine K**. Vitiligo: A focus on pathogenesis and its therapeutic implications. J Dermatol. 2021; 48(3): 252-70. DOI: 10.1111/1346-8138.15743.
- **Bergqvist C, Ezzedine K**. Vitiligo: A Review. Dermatology. 2020; 236(6): 571-92. DOI: 10.1159/000506103.
- **Chang HC, Hsu YP, Huang YC**. The effectiveness of topical calcineurin inhibitors compared with topical corticosteroids in the treatment of vitiligo: A systematic review and meta-analysis. J Am Acad Dermatol. 2020; 82(1): 243-5. DOI: 10.1016/j.jaad.2019.07.108.
- **Del Bino S, Duval C, Bernerd F**. Clinical and Biological Characterization of Skin Pigmentation Diversity and Its Consequences on UV Impact. Int J Mol Sci. 2018; 19(9): 2668. DOI: 10.3390/ijms19092668.
- **Dahir AM, Thomsen SF**. Comorbidities in vitiligo: comprehensive review. Int J Dermatol. 2018; 57(10): 1157-64. DOI: 10.1111/ijd.14055.
- **Diotallevi F, Gioacchini H, De Simoni E, Marani A, Candelora M, Paolinelli M *et al***. Vitiligo, from Pathogenesis to Therapeutic Advances: State of the Art. Int J Mol Sci. 2023; 24(5): 4910. DOI: 10.3390/ijms24054910.
- **El-Gayyar MA, Helmy ME, Amer ER, Elsaied MA, Gaballah MA**. Antimelanocyte Antibodies: A Possible Role in Patients with Vitiligo. Indian J Dermatol. 2020; 65(1): 33-7. DOI: 10.4103/ijd.IJD_344_18.
- **European Dermatology Forum (EDF)**. Guideline on vitiligo. 2011. Disponible en: https://www.guidelines.edf.one//uploads/attachments/cl264136200relajnvlx061j4-vitiligo-2011-gl.pdf.
- **European Medicines Agency (EMA)**. Opzelura®. European Public Assessment Report (EPAR). 2023. EMA/135534/2023. Disponible en: https://www.ema.europa.eu/en/documents/assessment-report/opzelura-epar-public-assessment-report_en.pdf.
- **Ezzedine K, Eleftheriadou V, Jones H, Bibeau K, Kuo FI, Sturm D *et al***. Psychosocial Effects of Vitiligo: A Systematic Literature Review. Am J Clin Dermatol. 2021; 22(6): 757-74. DOI: 10.1007/s40257-021-00631-6.
- **Ezzedine K, Eleftheriadou V, Whitton M, van Geel N**. Vitiligo. Lancet. 2015a; 386(9988): 74-84. DOI: 10.1016/S0140-6736(14)60763-7.
- **Ezzedine K, Lim HW, Suzuki T, Katayama I, Hamzavi I, Lan CC *et al***. Revised classification/nomenclature of vitiligo and related issues: the Vitiligo Global Issues Consensus Conference. Pigment Cell Melanoma Res. 2012; 25(3): E1-13. DOI: 10.1111/j.1755-148X.2012.00997.x.
- **Ezzedine K, Mahé A, van Geel N, Cardot-Leccia N, Gauthier Y, Descamps V *et al***. Hypochromic vitiligo: delineation of a new entity. Br J Dermatol. 2015b; 172(3): 716-21. DOI: 10.1111/bjd.13423.
- **Fernández del Pozo MB, Carbajo Espejo JM, Palazón Ors JJ**. Tratamiento cosmético en afecciones dermatológicas. En: *Atención Farmacéutica en Dermofarmacia*. Madrid: Consejo General de Colegios Oficiales de Farmacéuticos. 2008. p. 374-427.
- **Gago Morillo M, Gago Badenas F.** Terapéutica antiinfecciosa, antialérgica y antiinflamatoria cutánea. En: *Trastornos respiratorios, genitourinarios, dermatológicos, oftalmológicos y otológicos*. Madrid: Consejo General de Colegios Oficiales de Farmacéuticos; 2021. p. 147-178.
- **Levandowski CB, Mailloux CM, Ferrara TM, Gowan K, Ben S, Jin Y *et al***. NLRP1 haplotypes associated with vitiligo and autoimmunity increase interleukin-1β processing via the NLRP1 inflammasome. Proc Natl Acad Sci U S A. 2013; 110(8): 2952-6. DOI: 10.1073/pnas.1222808110.
- **Ly K, Smith MP, Thibodeaux QG, Beck KM, Liao W, Bhutani T**. Beyond the Booth: Excimer Laser for Cutaneous Conditions. Dermatol Clin. 2020; 38(1): 157-63. DOI: 10.1016/j.det.2019.08.009.
- **Margolis DJ, Abuabara K, Hoffstad OJ, Wan J, Raimondo D, Bilker WB**. Association Between Malignancy and Topical Use of Pimecrolimus. JAMA Dermatol. 2015; 151(6): 594-9. DOI: 10.1001/jamadermatol.2014.4305.
- **Mohammad TF, Hamzavi IH**. Surgical Therapies for Vitiligo. Dermatol Clin. 2017; 35(2): 193-203. DOI: 10.1016/j.det.2016.11.009.
- **Napolitano A, Panzella L, Monfrecola G, d'Ischia M**. Pheomelanin-induced oxidative stress: bright and dark chemistry bridging red hair phenotype and melanoma. Pigment Cell Melanoma Res. 2014; 27(5): 721-33. DOI: 10.1111/pcmr.12262.
- **Naughton GK, Eisinger M, Bystryn JC**. Detection of antibodies to melanocytes in vitiligo by specific immunoprecipitation. J Invest Dermatol. 1983; 81(6): 540-2. DOI: 10.1111/1523-1747.ep12522891.
- **Paller AS, Fölster-Holst R, Chen SC, Diepgen TL, Elmets C, Margolis DJ *et al***. No evidence of increased cancer incidence in children using topical tacrolimus for atopic dermatitis. J Am Acad Dermatol. 2020; 83(2): 375-81. DOI: 10.1016/j.jaad.2020.03.075.
- **Perez-Bootello J, Cova-Martin R, Naharro-Rodriguez J, Segurado-Miravalles G**. Vitiligo: Pathogenesis and New and Emerging Treatments. Int J Mol Sci. 2023; 24(24): 17306. DOI: 10.3390/ijms242417306.
- **Richmond JM, Bangari DS, Essien KI, Currimbhoy SD, Groom JR, Pandya AG *et al***. Keratinocyte-Derived Chemokines Orchestrate T-Cell Positioning in the Epidermis during Vitiligo and May Serve as Biomarkers of Disease. J Invest Dermatol. 2017; 137(2): 350-8. DOI: 10.1016/j.jid.2016.09.016.
- **Seneschal J, Duplaine A, Maillard H, Passeron T, Andreu N, Lassalle R *et al***. Efficacy and Safety of Tacrolimus 0.1% for the Treatment of Facial Vitiligo: A Multicenter Randomized, Double-Blinded, Vehicle-Controlled Study. J Invest Dermatol. 2021; 141(7): 1728-34. DOI: 10.1016/j.jid.2020.12.028.
- **Sharquie KE, Al-Jaralla FA, Schwartz RA, Alhyali RM**. Nevus depigmentosus: the analysis of 37 cases. Ital J Dermatol Venerol. 2021; 156(1): 62-7. DOI: 10.23736/S2784-8671.20.06681-X.
- **Speeckaert R, Belpaire A, Speeckaert MM, van Geel N**. A meta-analysis of chemokines in vitiligo: Recruiting immune cells towards melanocytes. Front Immunol. 2023 Feb; 14: 1112811. DOI: 10.3389/fimmu.2023.1112811.
- **Speeckaert R, Dugardin J, Lambert J, Lapeere H, Verhaeghe E, Speeckaert MM *et al***. Critical appraisal of the oxidative stress pathway in vitiligo: a systematic review and meta-analysis. J Eur Acad Dermatol Venereol. 2018; 32(7): 1089-98. DOI: 10.1111/jdv.14792.
- **Taieb A, Alomar A, Böhm M, Dell'anna ML, De Pase A, Eleftheriadou V *et al***. Guidelines for the management of vitiligo: the European Dermatology Forum consensus. Br J Dermatol. 2013; 168(1):5-19. DOI: 10.1111/j.1365-2133.2012.11197.x.
- **van den Boorn JG, Konijnenberg D, Dellemijn TA, van der Veen JP, Bos JD, Melief CJ *et al***. Autoimmune destruction of skin melanocytes by perilesional T cells from vitiligo patients. J Invest Dermatol. 2009 Sep;129(9):2220-32. DOI: 10.1038/jid.2009.32.
- **Xiao BH, Wu Y, Sun Y, Chen HD, Gao XH**. Treatment of vitiligo with NB-UVB: A systematic review. J Dermatolog Treat. 2015; 26(4): 340-6. DOI: 10.3109/09546634.2014.952610.

bHNkR2ZqQ0Jic3R6OGpvazh2Tm53ZXh6V21QditMVEd1OURqQis2MEMwSUxSVllyN2JpcU1nPT01