SISTEMA DIGESTIVO

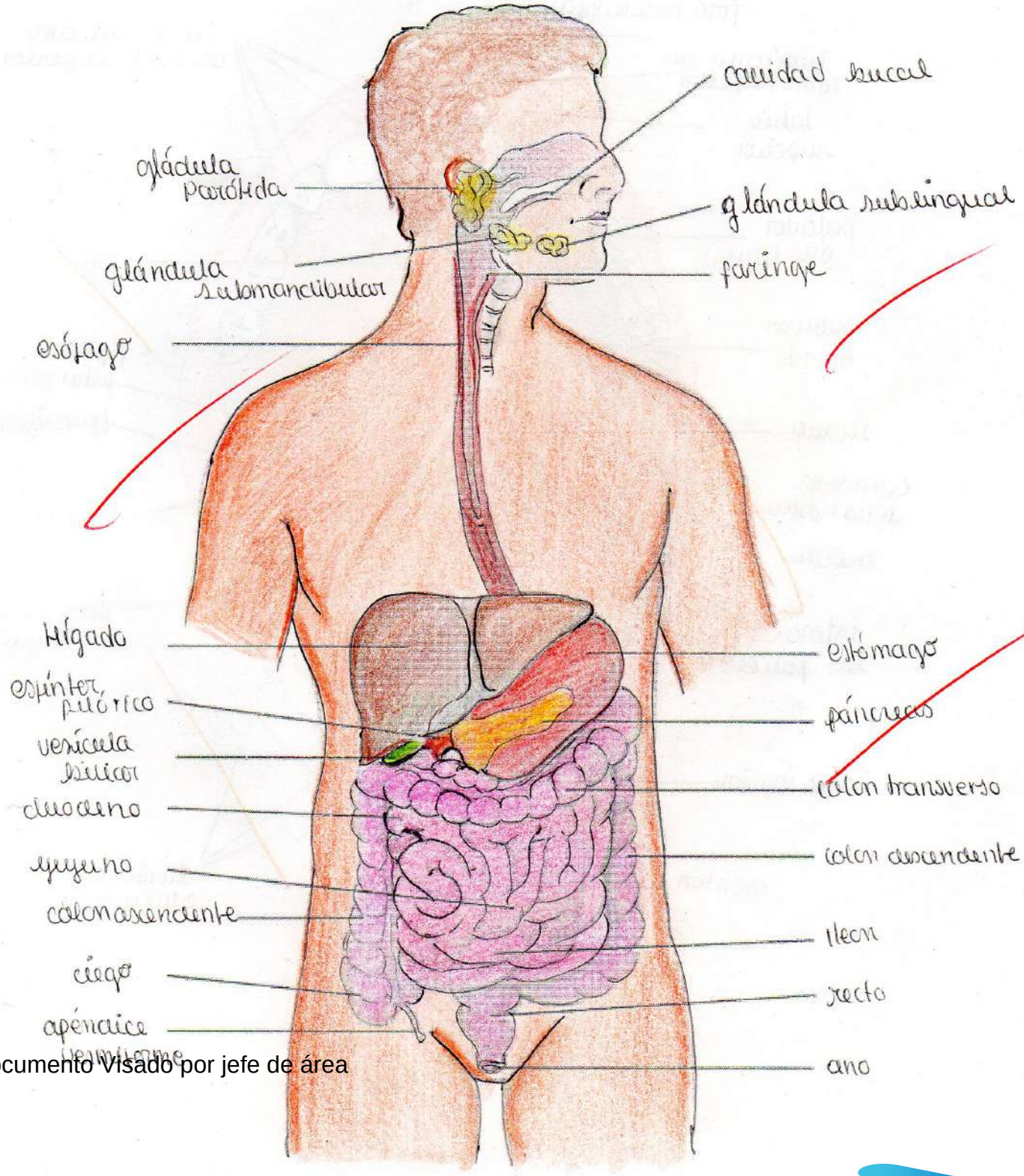

Documento Visado por jefe de área

Nombre los señalamientos

CAVIDAD BUCAL

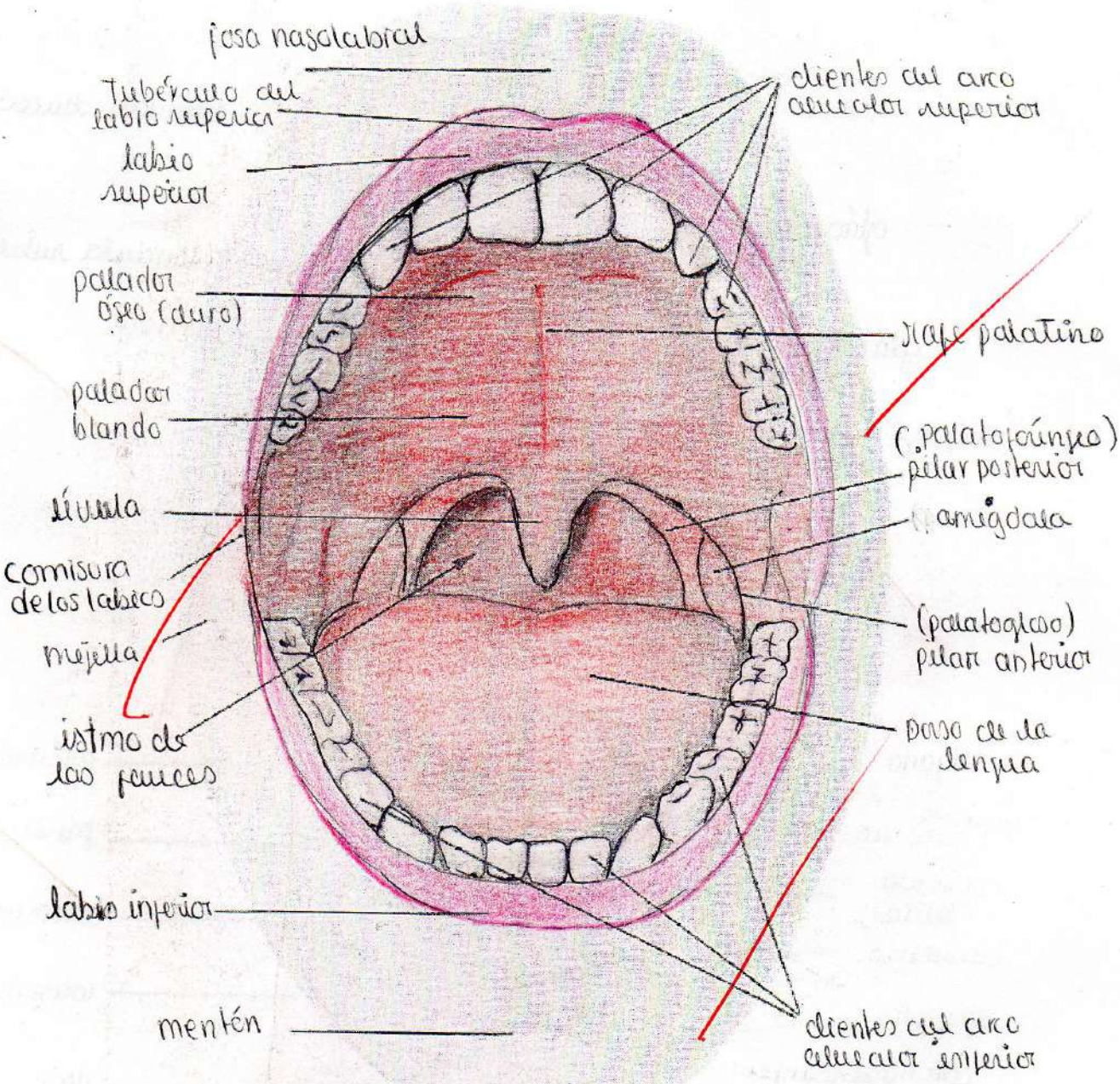

Nombre los señalamientos

CAVIDAD BUCAL

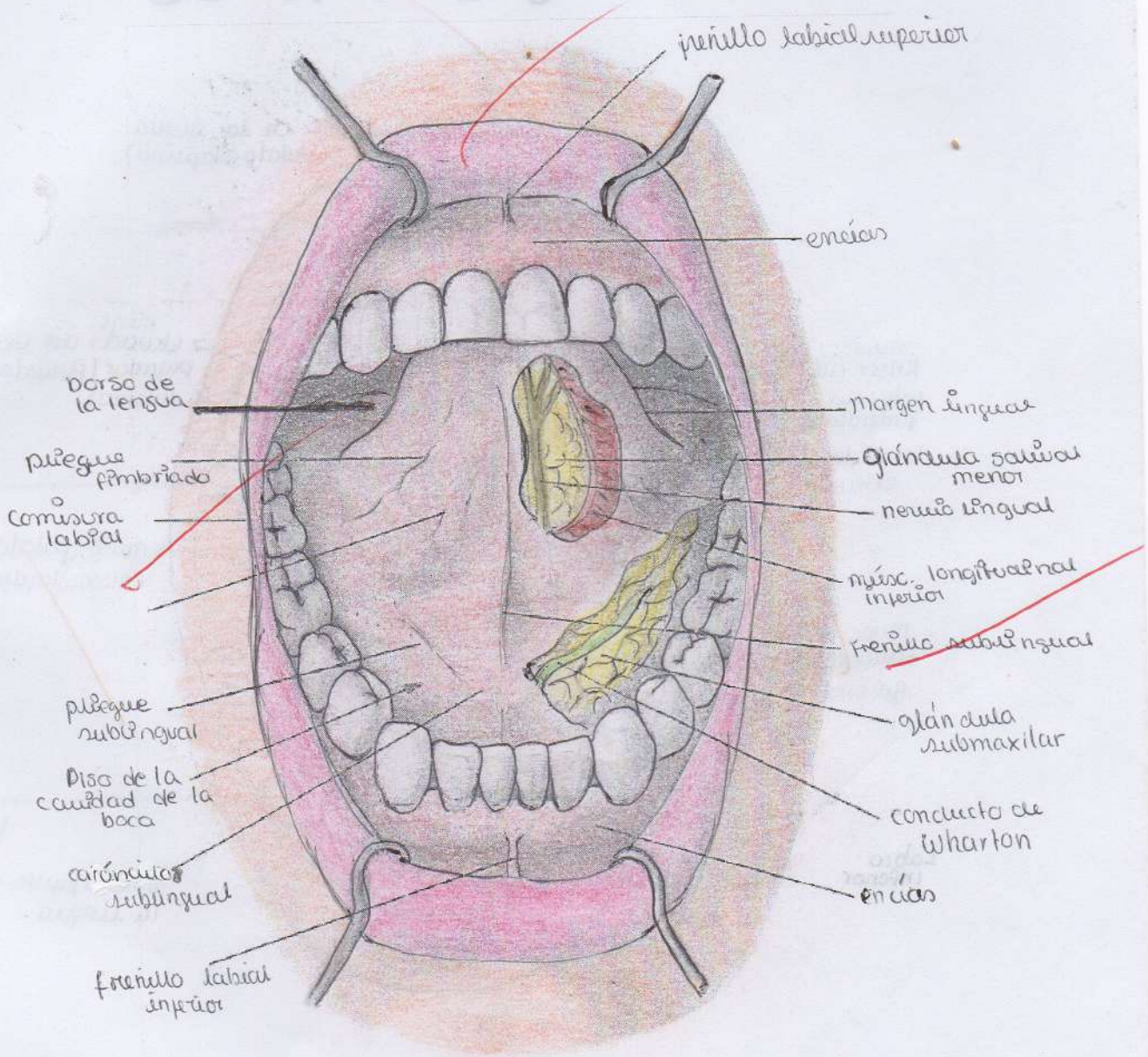

Nombre los señalamientos

MÚSCULOS DEL PALADAR BLANDO

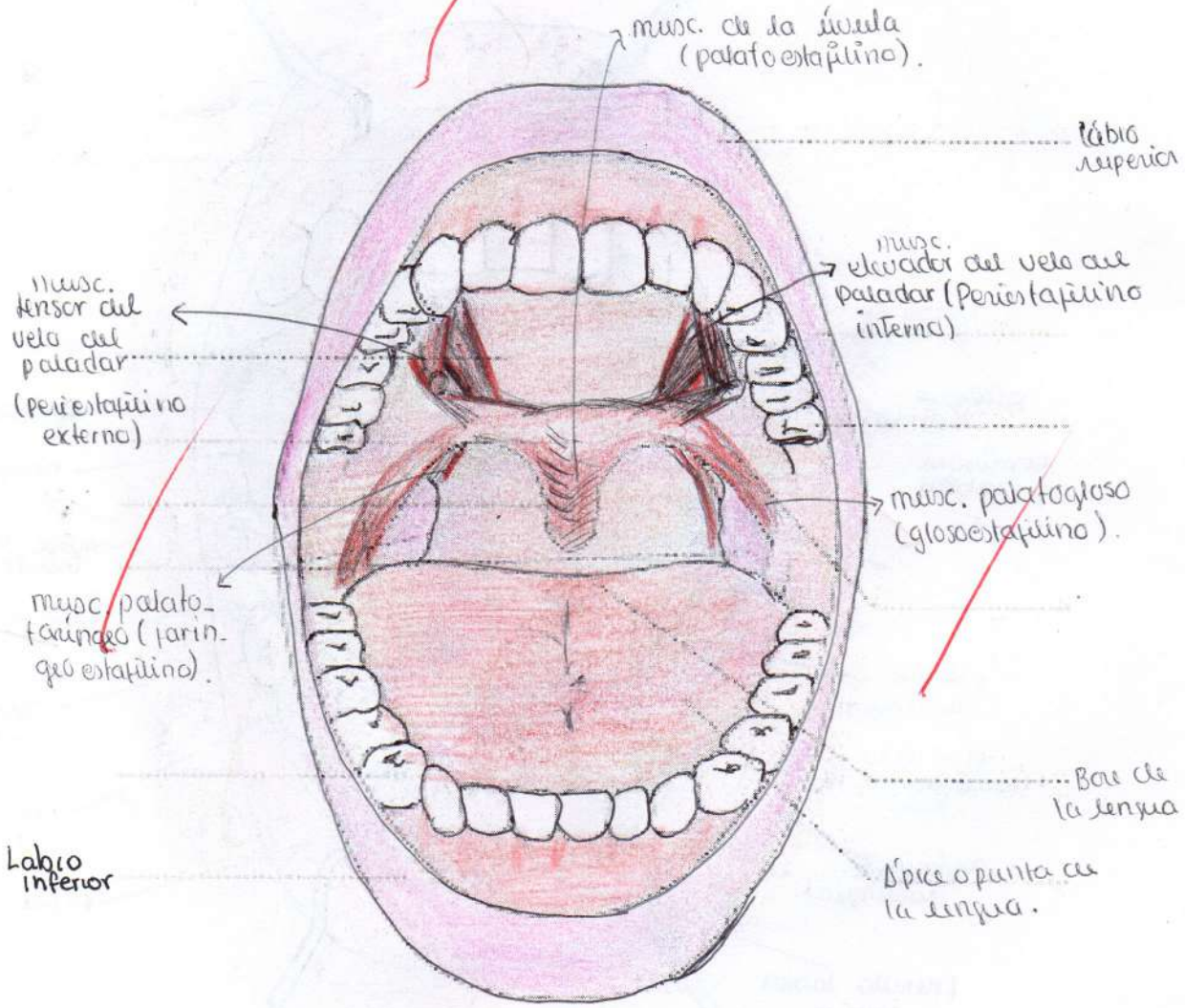

Represente los músculos del paladar blando

BASE DEL CRÁNEO

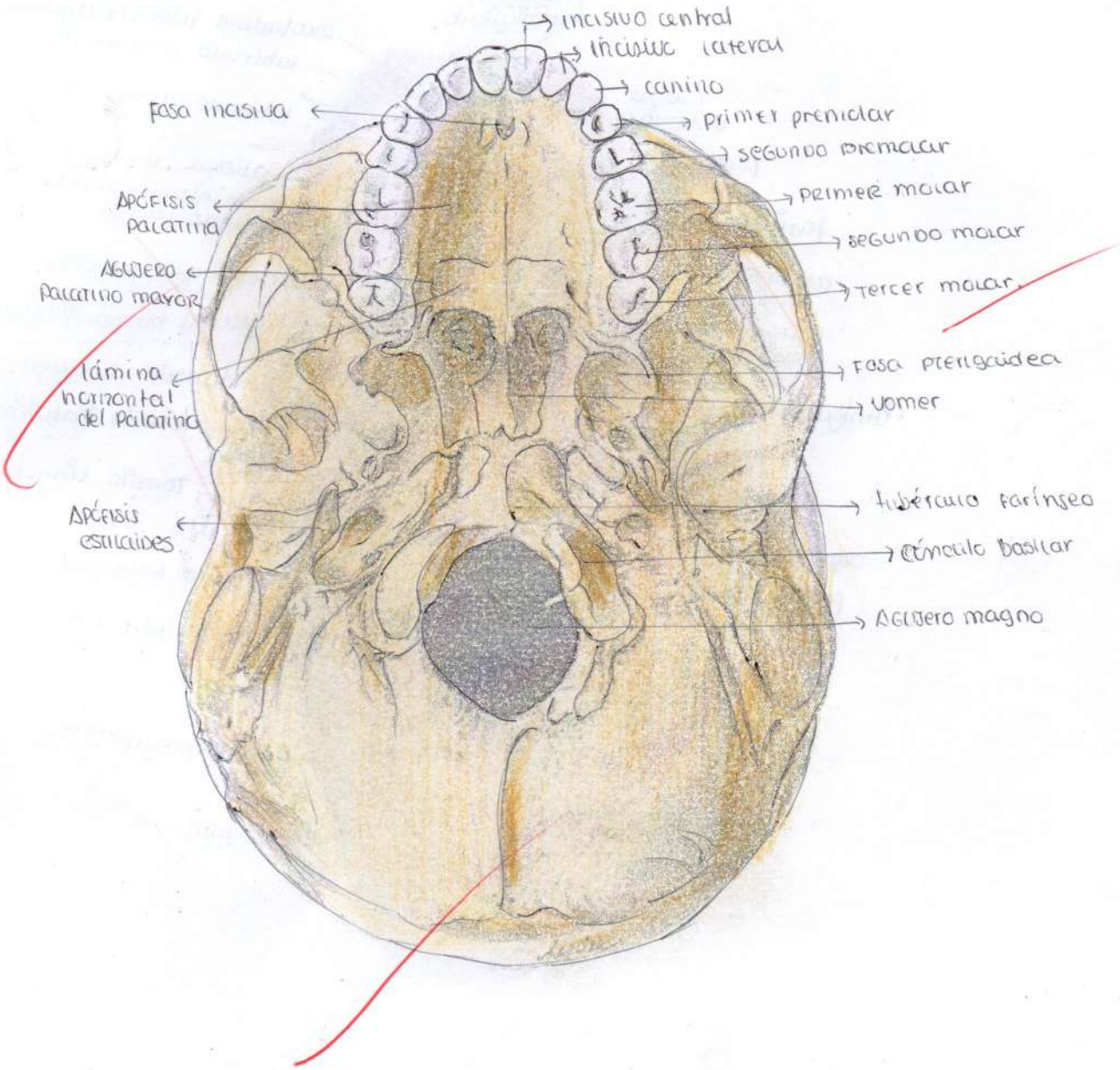

Nombre los señalamientos

LENGUA

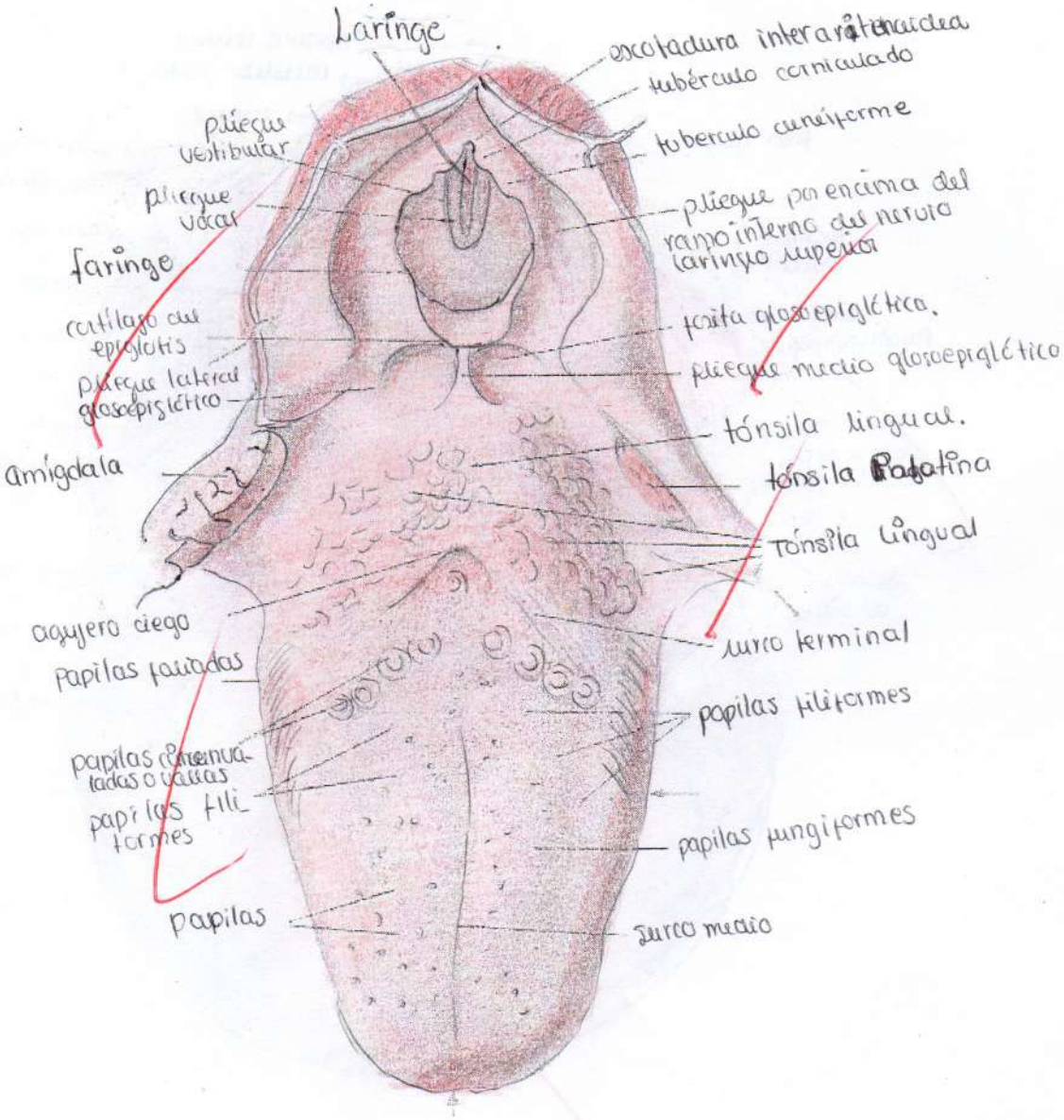

Nombre los señalamientos

MÚSCULOS DE LA LENGUA

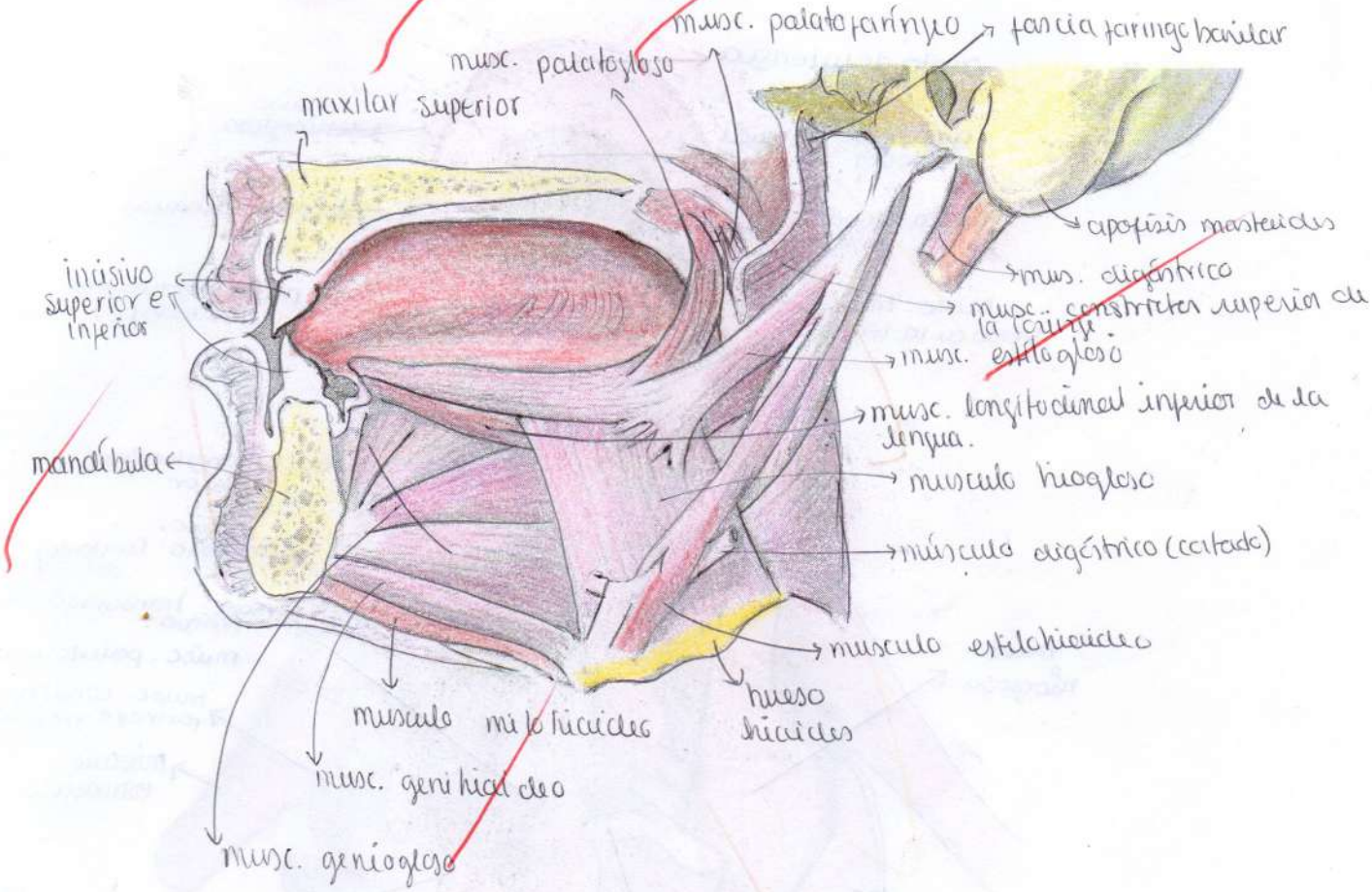

Identifique las estructuras anatómicas que observa

MÚSCULOS DE LA LENGUA

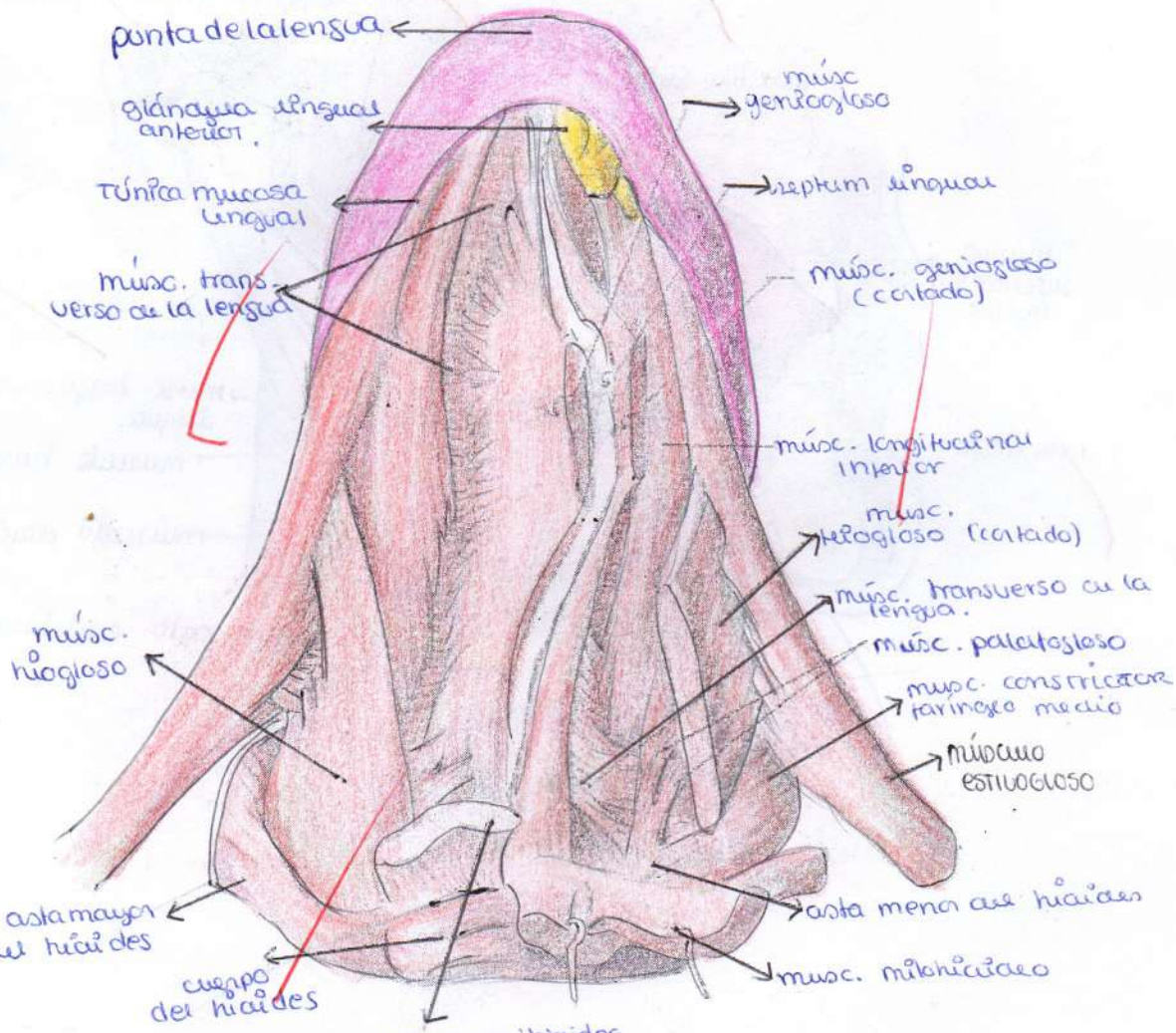

FUNCIÓN DE LOS MÚSCULOS EXTRINSECOS

- M. Hiogloso. Tiran la lengua hacia atrás y abajo
- M. Extrínseco. Varían la posición de la lengua
- M. Geniogloso. Tira la lengua hacia adelante y la aplana
- M. Estilogloso. Tira la lengua hacia arriba y atrás
- M. Extrínseco. Siempre tienen un punto fijo en el hueso

Nombre los señalamientos y explique las funciones de los músculos extrínsecos de la lengua

LENGUA

VISTA ANTERIOR DE LA LENGUA

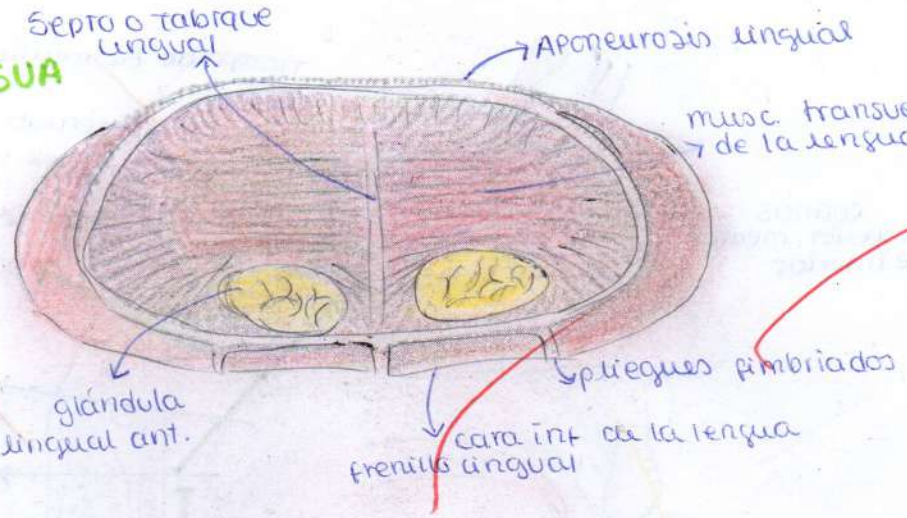

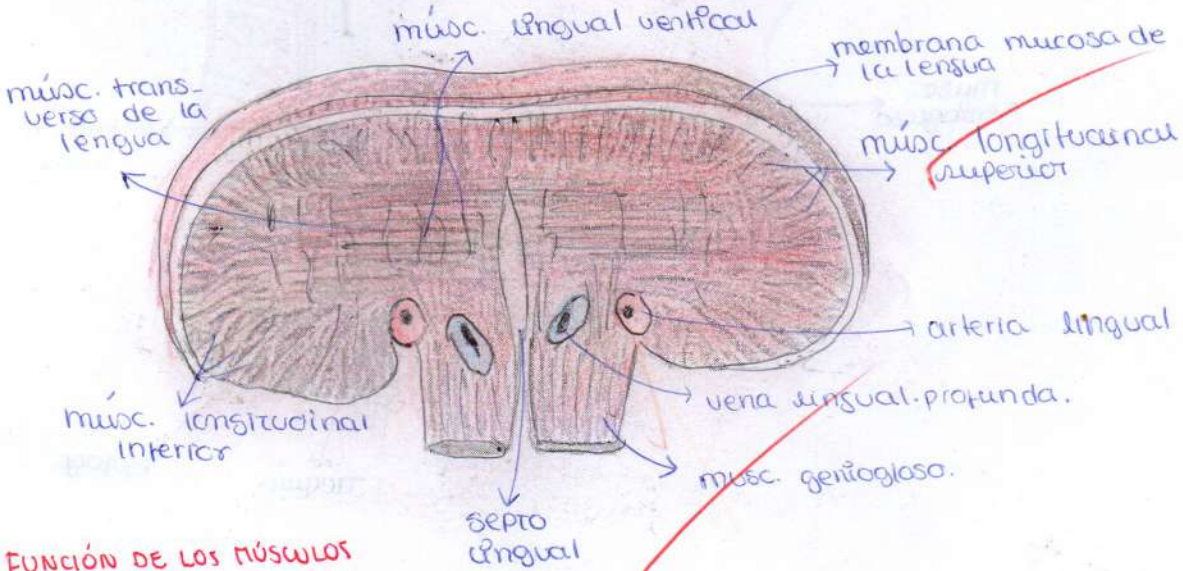

FUNCIÓN DE LOS MÚSCULOS INTRÍNSECOS

- M. Vertical de la lengua. aplana la lengua
- M. Transverso de la lengua. Disminuye el ancho de la lengua y la enrosca
- M. Longitudinal Superior. Tira la lengua hacia atrás y la acorta, en conjunto con el músc. longitudinal inferior de la lengua.
- M. Longitudinal inferior. Tira la lengua hacia atrás y la acorta

Identifique los músculos intrínsecos de la lengua y explique su función

FARINGE

Corte Sagital

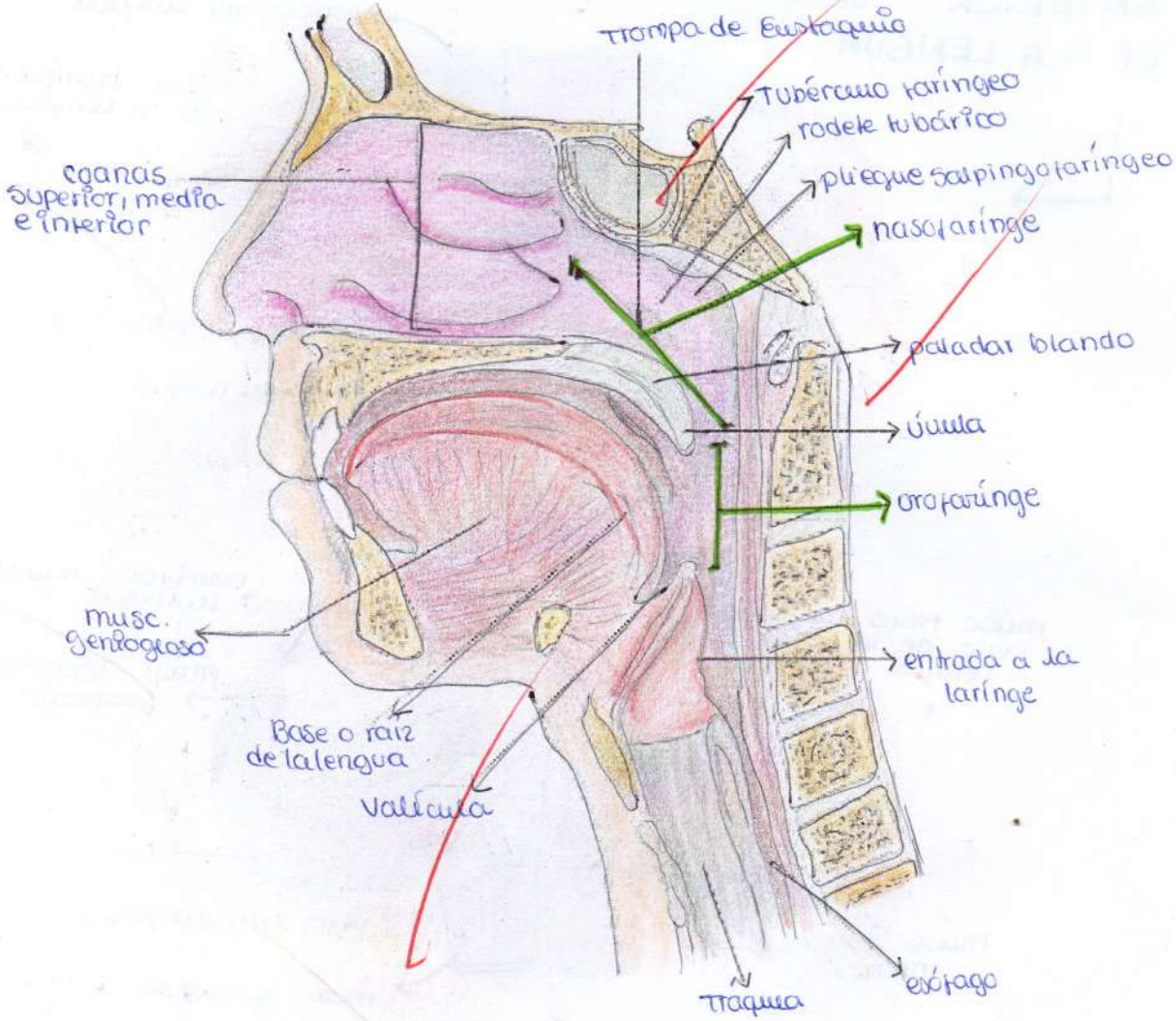

Nombre los señalamientos

GLÁNDULAS SALIVALES

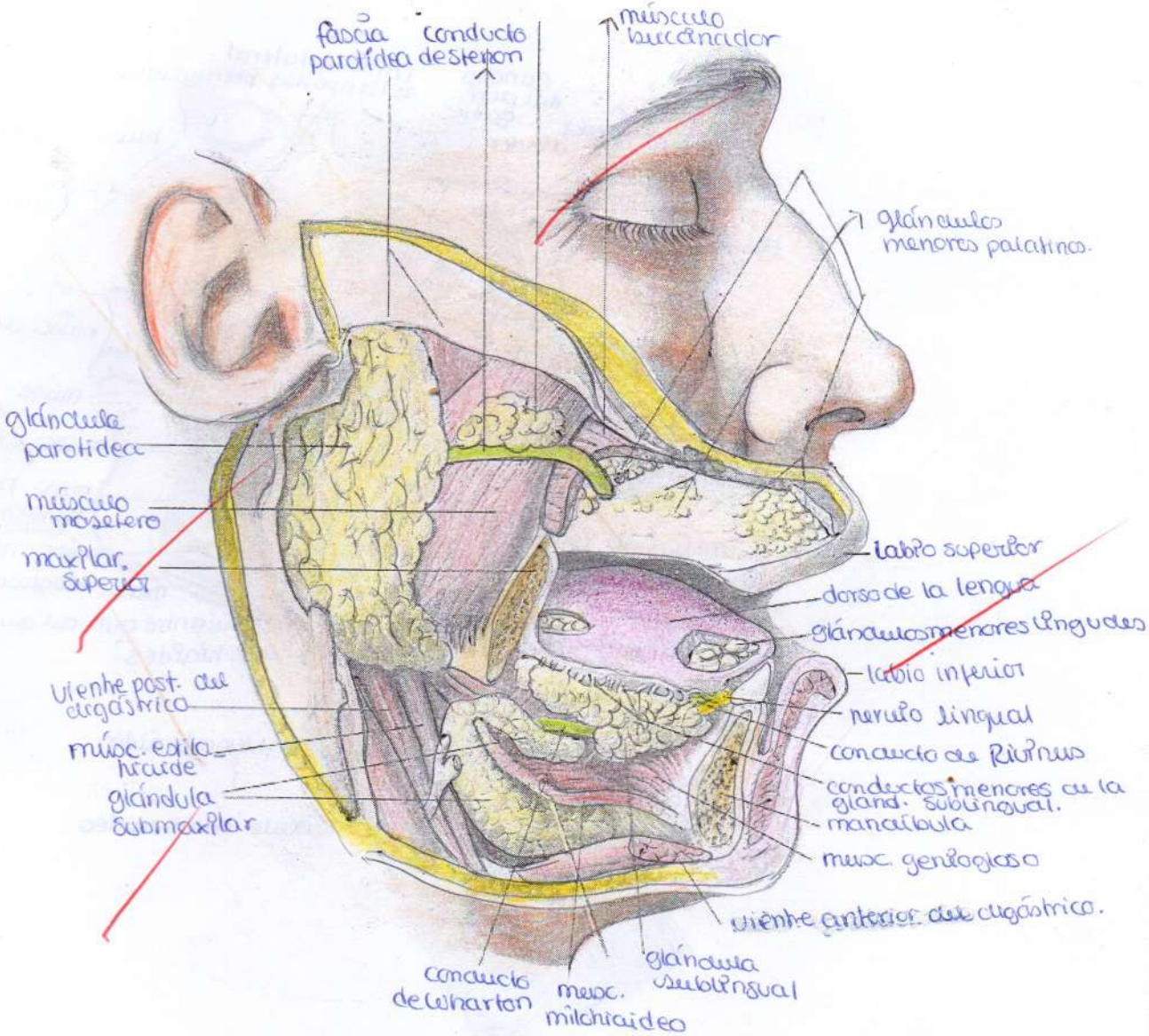

Nombre los señalamientos

MÚSCULOS DE LA FARINGE

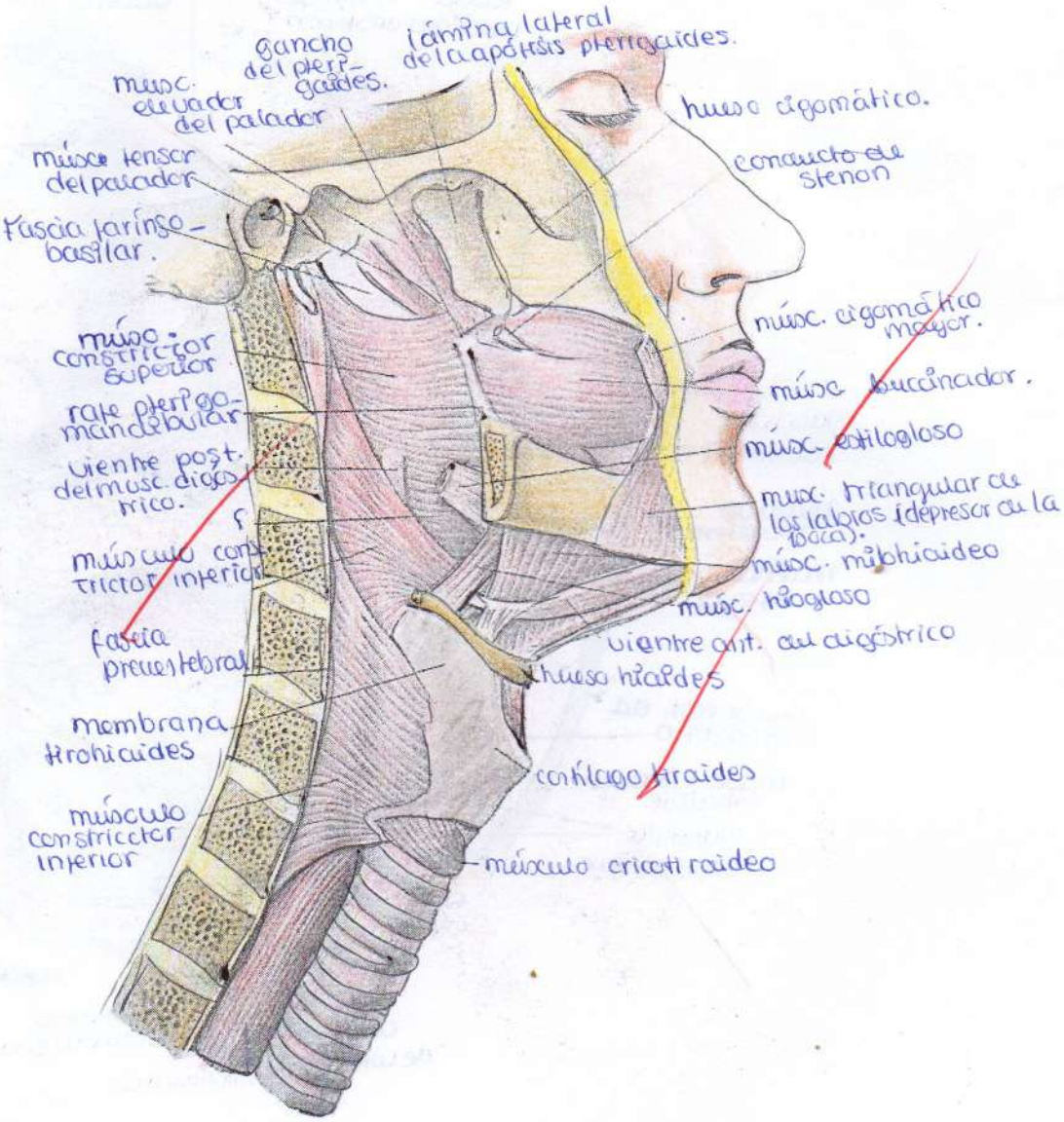

Nombre los señalamientos

MÚSCULOS DE LA FARINGE

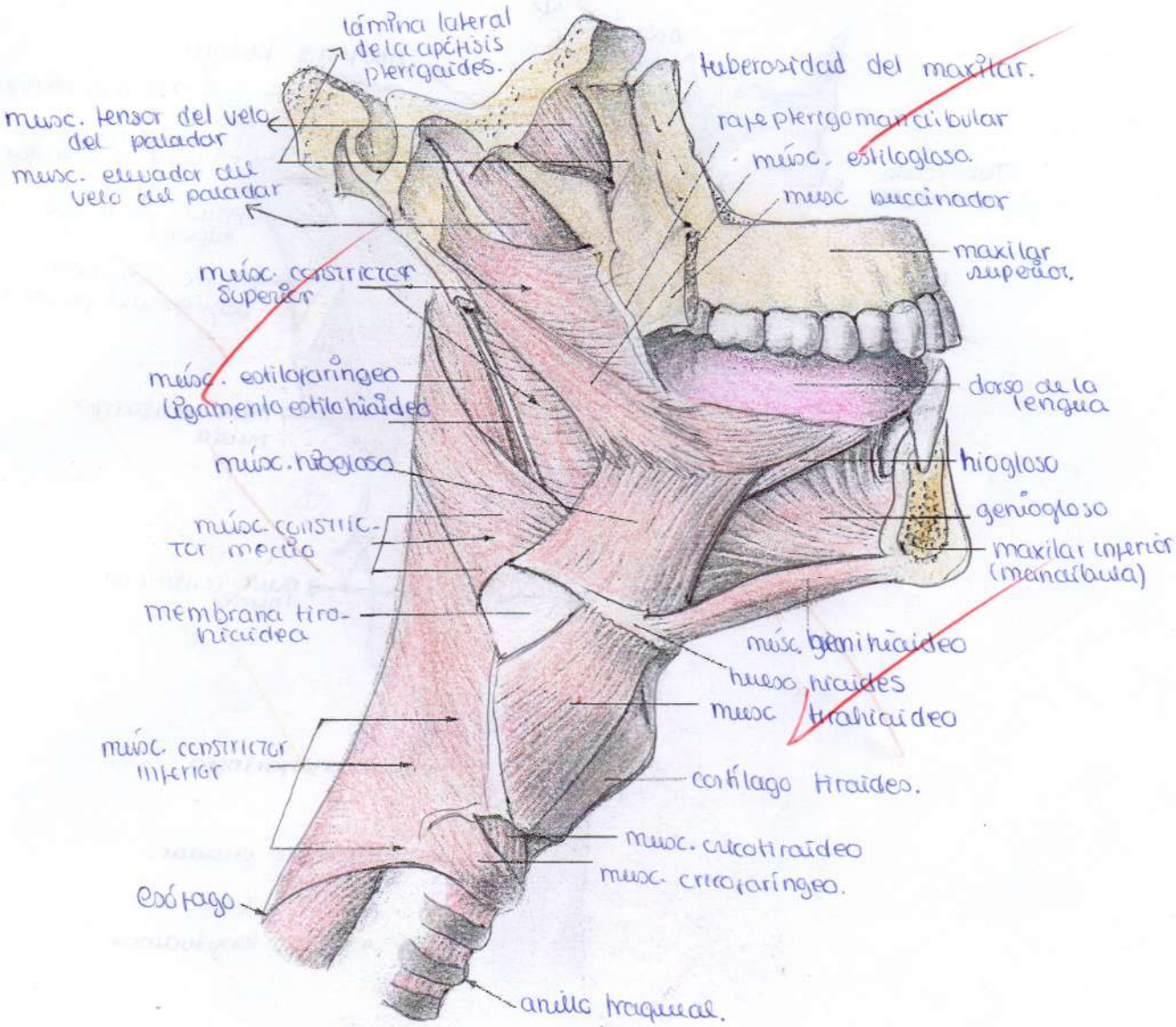

Nombre los señalamientos

MÚSCULOS DE LA LARINGE

(Vista Posterior)

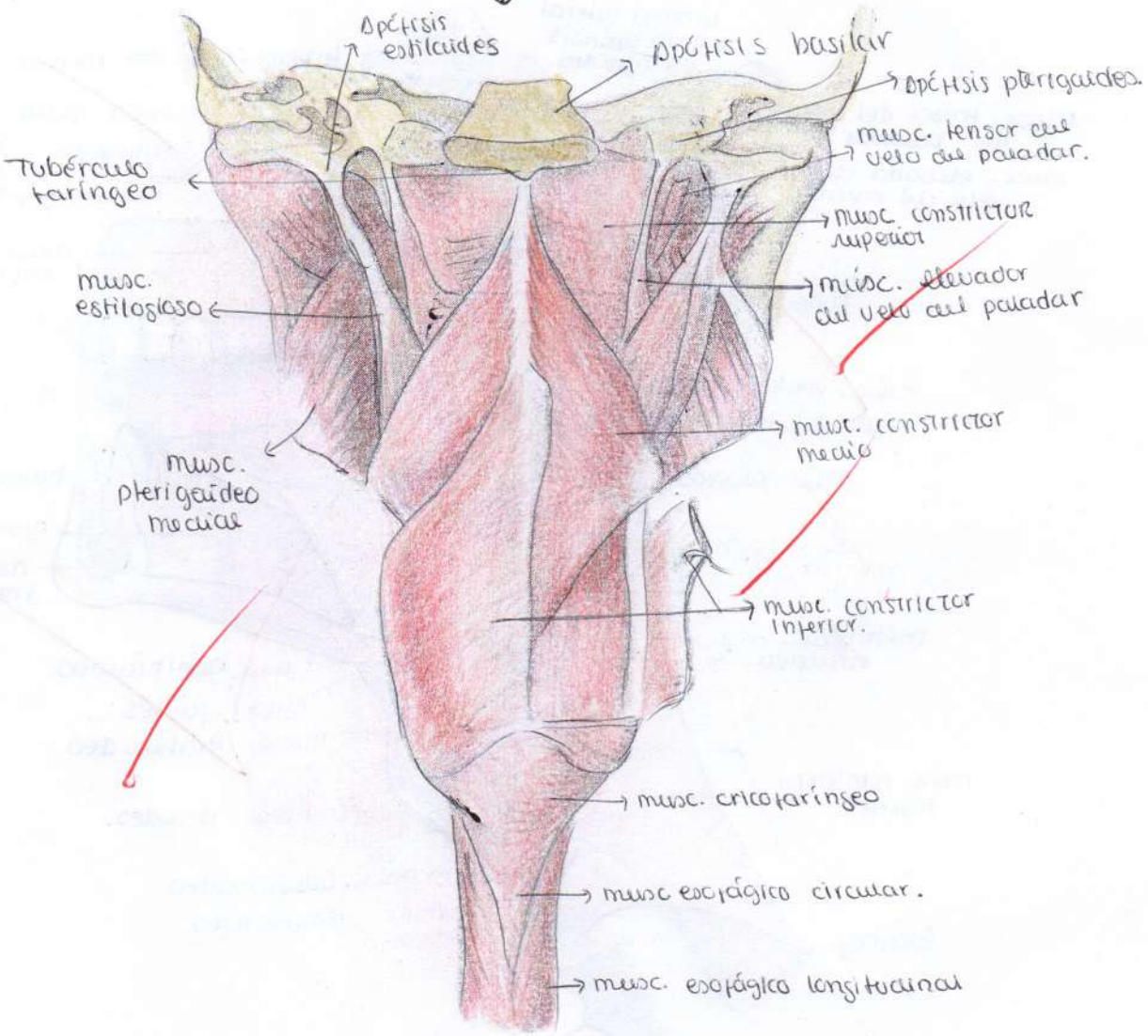

Nombre los señalamientos

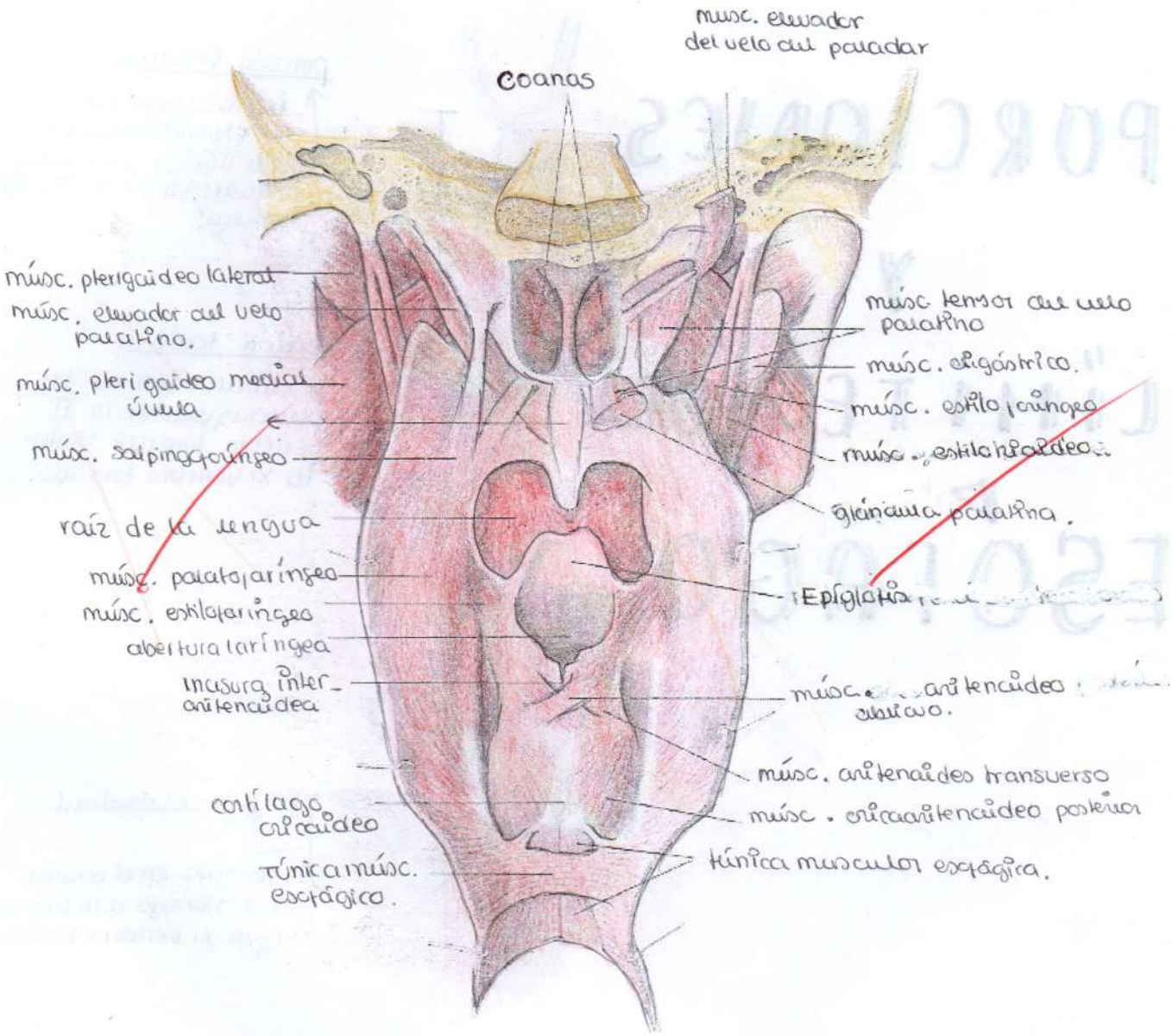

Nombre los señalamientos

PORCIONES Y LÍMITES DEL ESÓFAGO

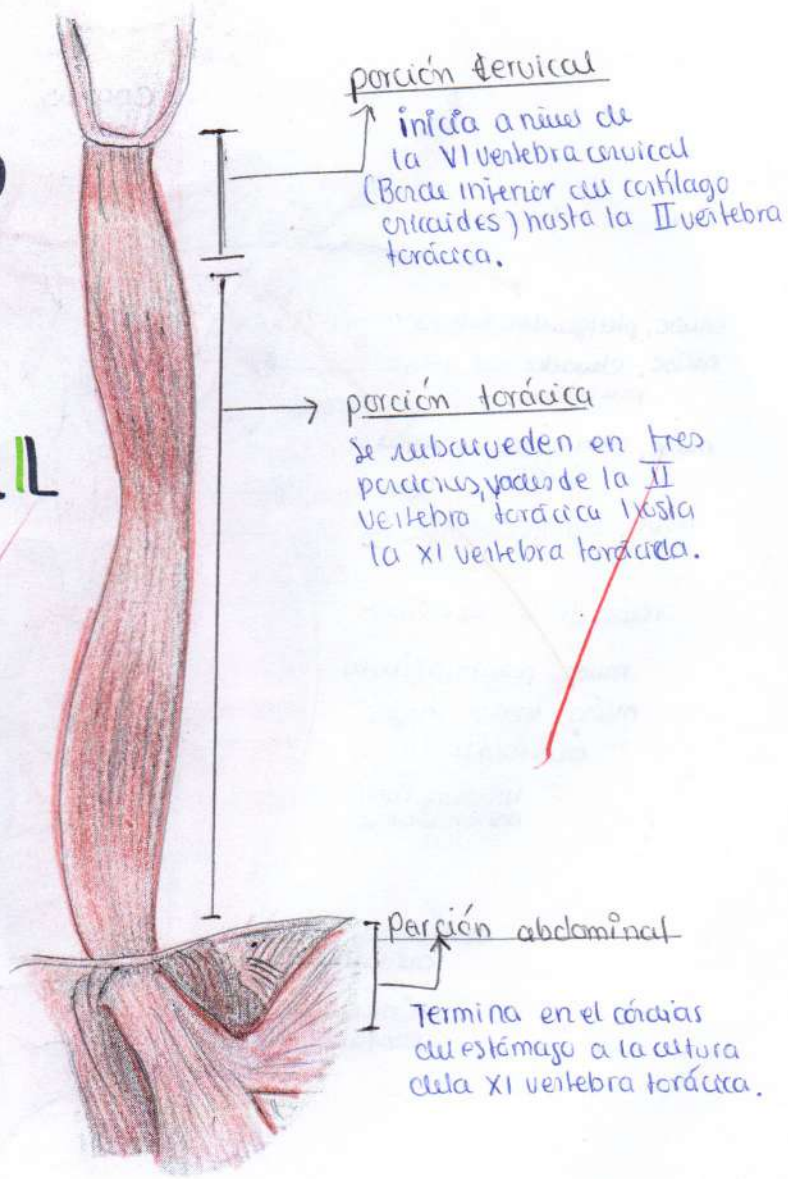

Señale las porciones y límites del esófago

RELACIONES ANATÓMICAS DEL ESÓFAGO!!

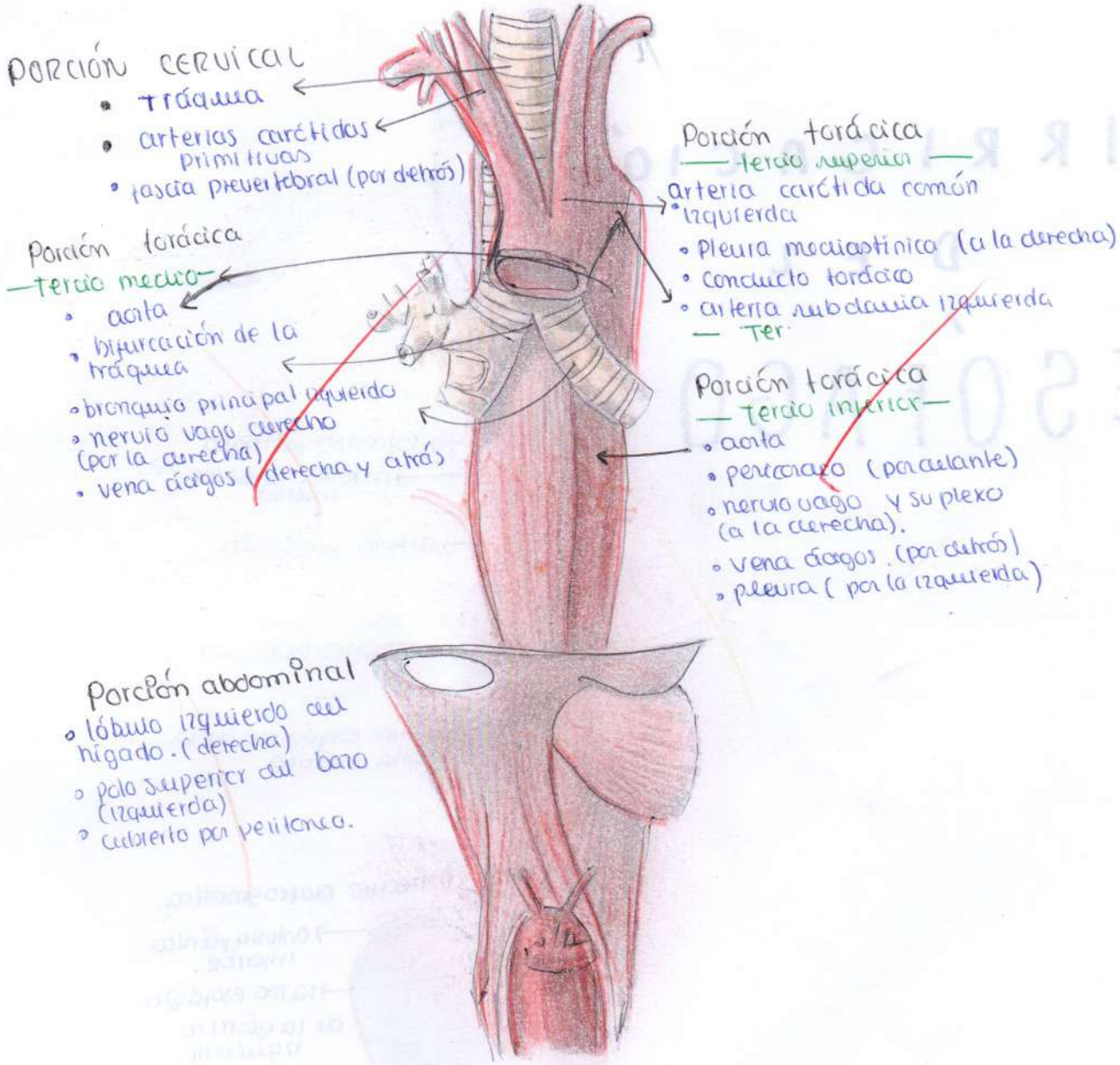

Señale las relaciones del esófago en cada una de sus porciones

IRRIGACIÓN DEL ESÓFAGO

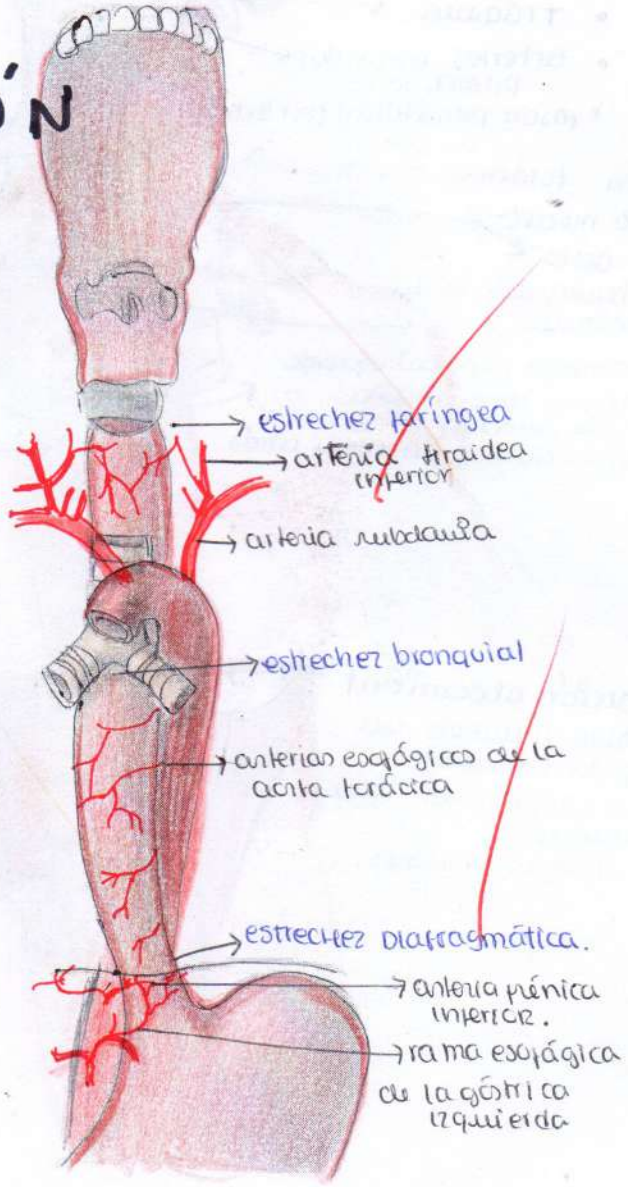

Señale los estrechamientos del esófago y esquematice su irrigación

PARED ABDOMINAL ANTERIOR

Proyección de las vísceras abdominales:

1:- Hipocondrio derecho: lóbulo hepático derecho, vesícula biliar, parte del riñón derecho, glándula suprarenal, ángulo hepático del colon.

2:- Epigastrio: estómago, duodeno, páncreas, parte del hígado, aorta, vena cava inferior.

3.- Hipocondrio izquierdo: bazo, cola del páncreas, ángulo esplénico del colon, polo superior del riñón izquierdo, glándula suprarenal.

4:- Flanco derecho: parte del riñón derecho y el colon ascendente.

5.- Mesogástrio: porción inferior del duodeno, intestino delgado, intestino delgado, aorta, vena cava inferior.

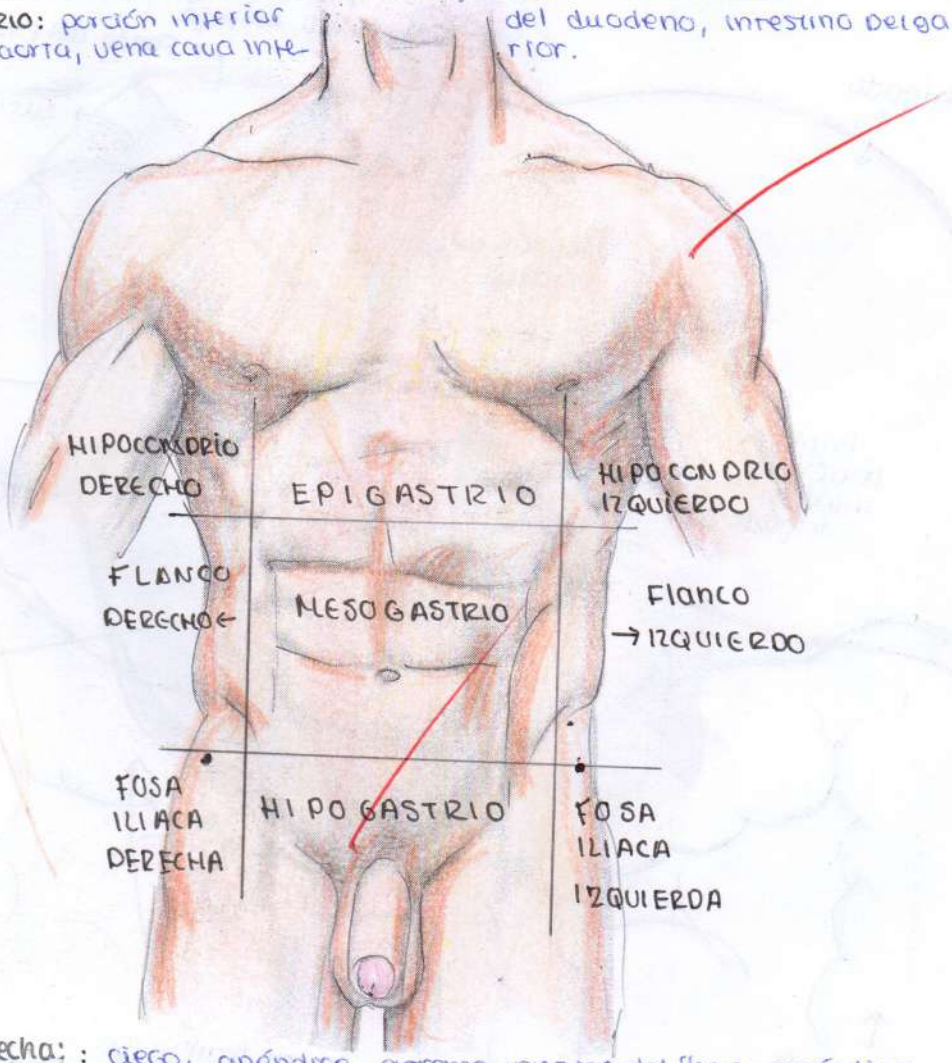

6.- Fosa Iliaca Derecha: : ciego, apéndice, extremo inferior del ileon, apéndice, extremo inferior del ileon, ovario, desembocadura del ureter, canal inguinal.

7:- Flanco Izquierdo parte del riñon izquierdo y colon descendente.

8.- Hipogástrio: útero, vejiga, colon sigmoides.

9:- Fosa iliaca Izquierda: colon sigmoides, ovario, desembocadura del ureter, canal inguinal.

Represente la división de la pared abdominal anterior y explique la proyección de las vísceras abdominales

RELACIONES ANATÓMICAS DEL ESTÓMAGO

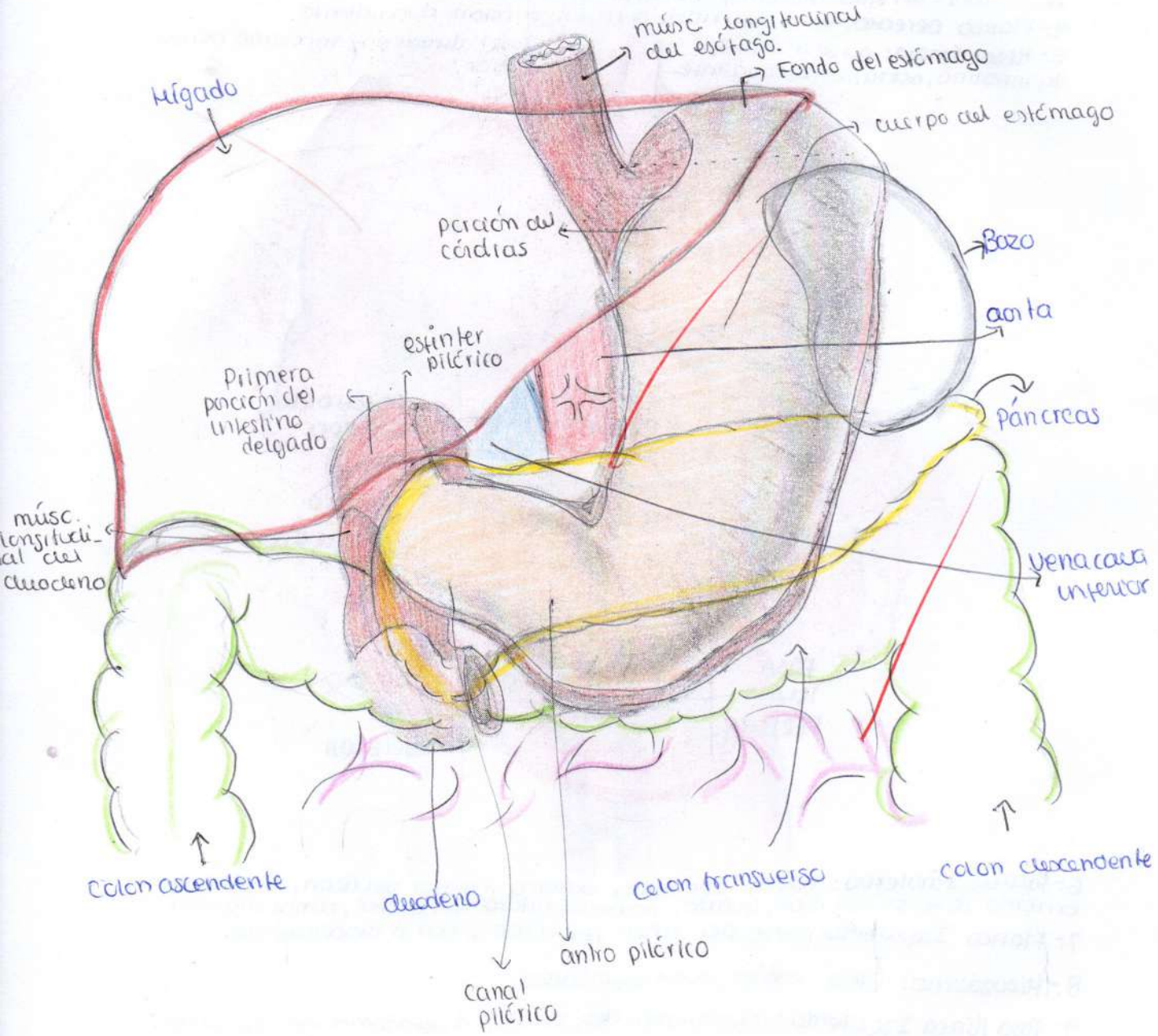

Nombre los señalamientos y represente la proyección de los órganos en relación con el estomago

...MUCOSA DEL ESTÓMAGO...

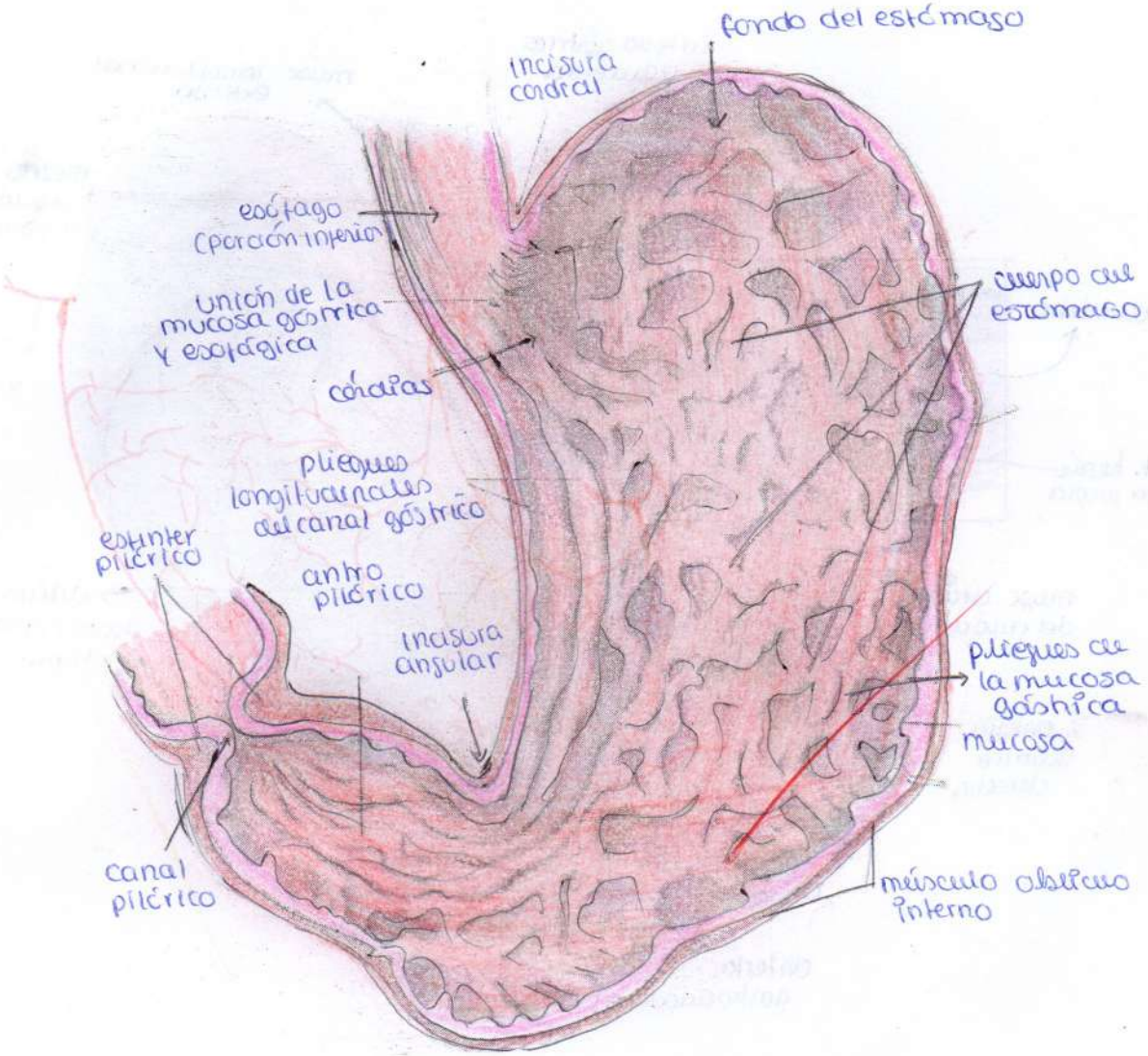

Nombre los señalamientos

IRRIGACIÓN DEL ESTÓMAGO...

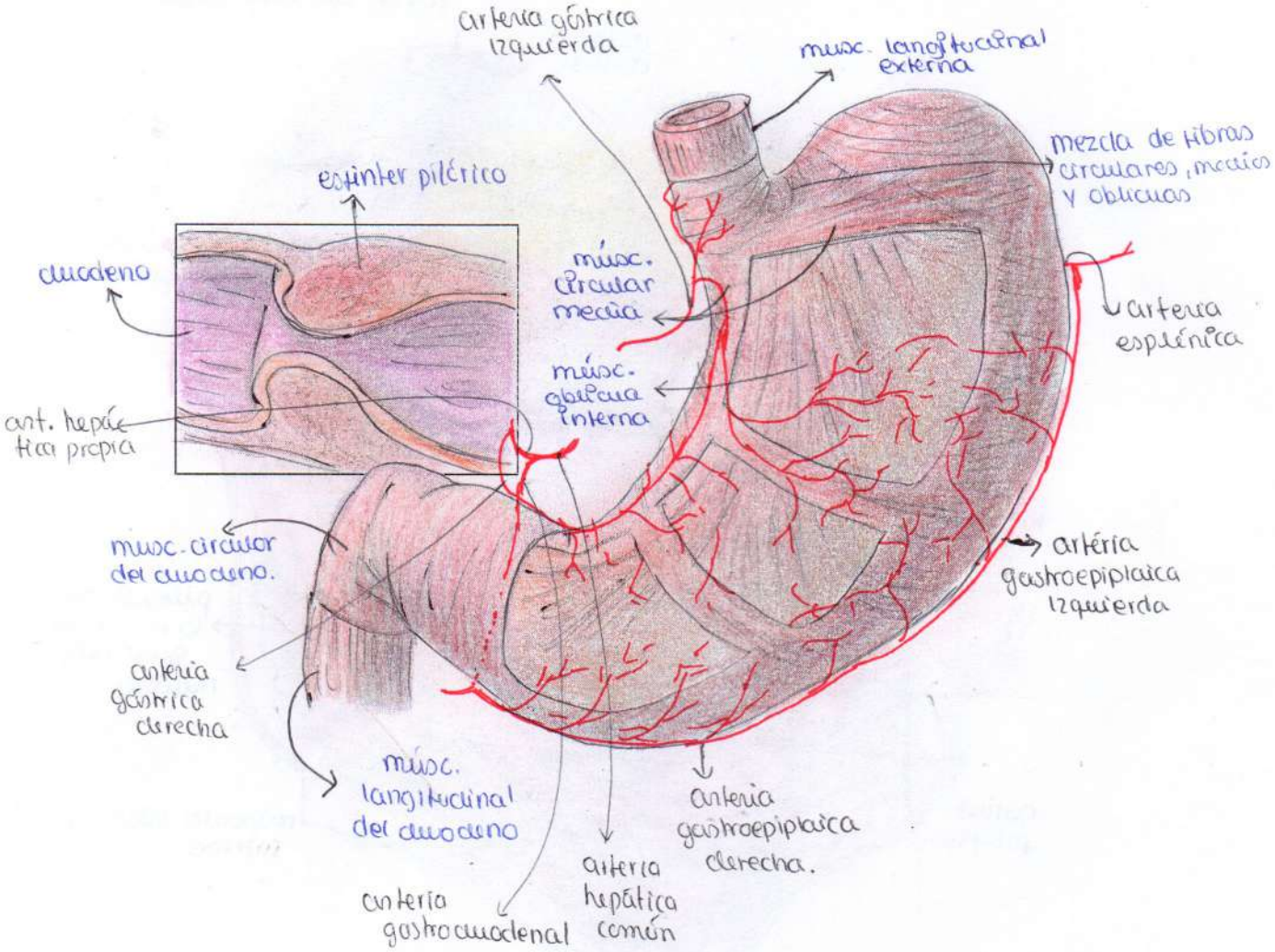

NOTA: tanto la arteria gástrica izquierda, la hepática y la esplénica parten del tronco celíaco que a su vez es rama delateral de la aorta abdominal.

Indique la conformación del musculo gástrico y represente la irrigación del estomago

Intestino grueso y delgado →

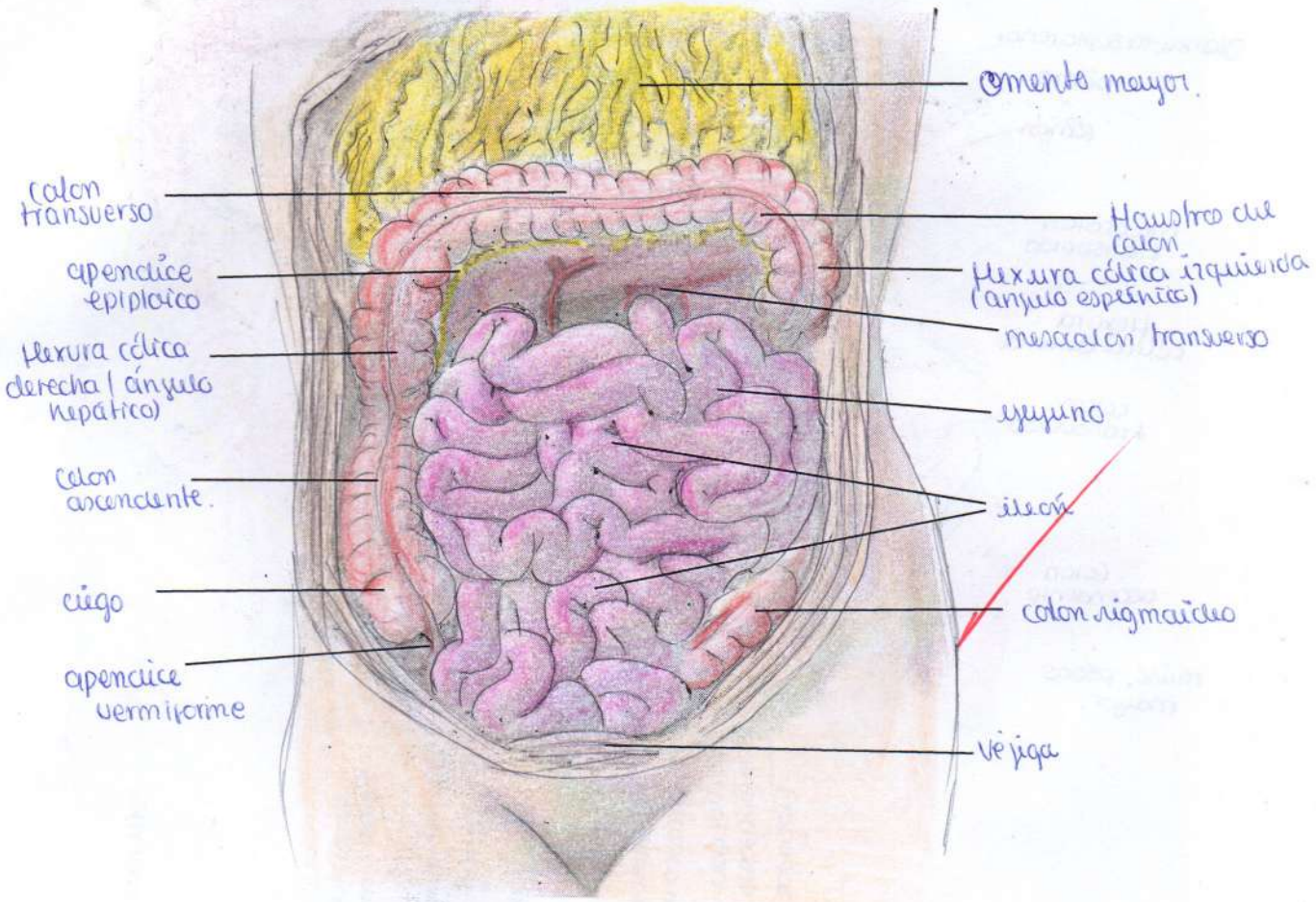

Nombre los señalamientos

CAVIDAD ABDOMINAL

Estructuras con relación al duodeno:

> 1ra Porción:

Cara anterior cara inferior del hígado y cuello de la vesícula biliar.

Cara Posterior vena porta, colédoco y art. gastroduodenal.

Cara Superior lóbulo de fusión

Cara Inferior cabeza del páncreas.

> 2da porción:

Cara anterior, cara inferior del hígado, extremo derecho del colon transverso.

Cara Posterior cara interna del riñón derecho, part. sup. del uréter, vasos renales.

Cara externa colon ascendente y cara inf del hígado

Cara inferior conducto colédoco y pancreático.

> 3ra Porción:

cubierto por el peritoneo el cual lo relaciona con las asas del intestino delgado.

Cara Posterior: músc. psoas, vena cava inferior y aorta

cara inferior: asas del intestino

cara superior: Borde inferior de la cabeza del páncreas

> 4ta Porción:

cara anterior: borde post del músc. transverso

cara posterior: músc. psoas y vasos del riñón izquierdo

cara externa: borde interno del riñón interno

cara interna: aorta, raíz del mesenterio.

Nombre los señalamientos e identifique las estructuras con las que se relaciona el duodeno

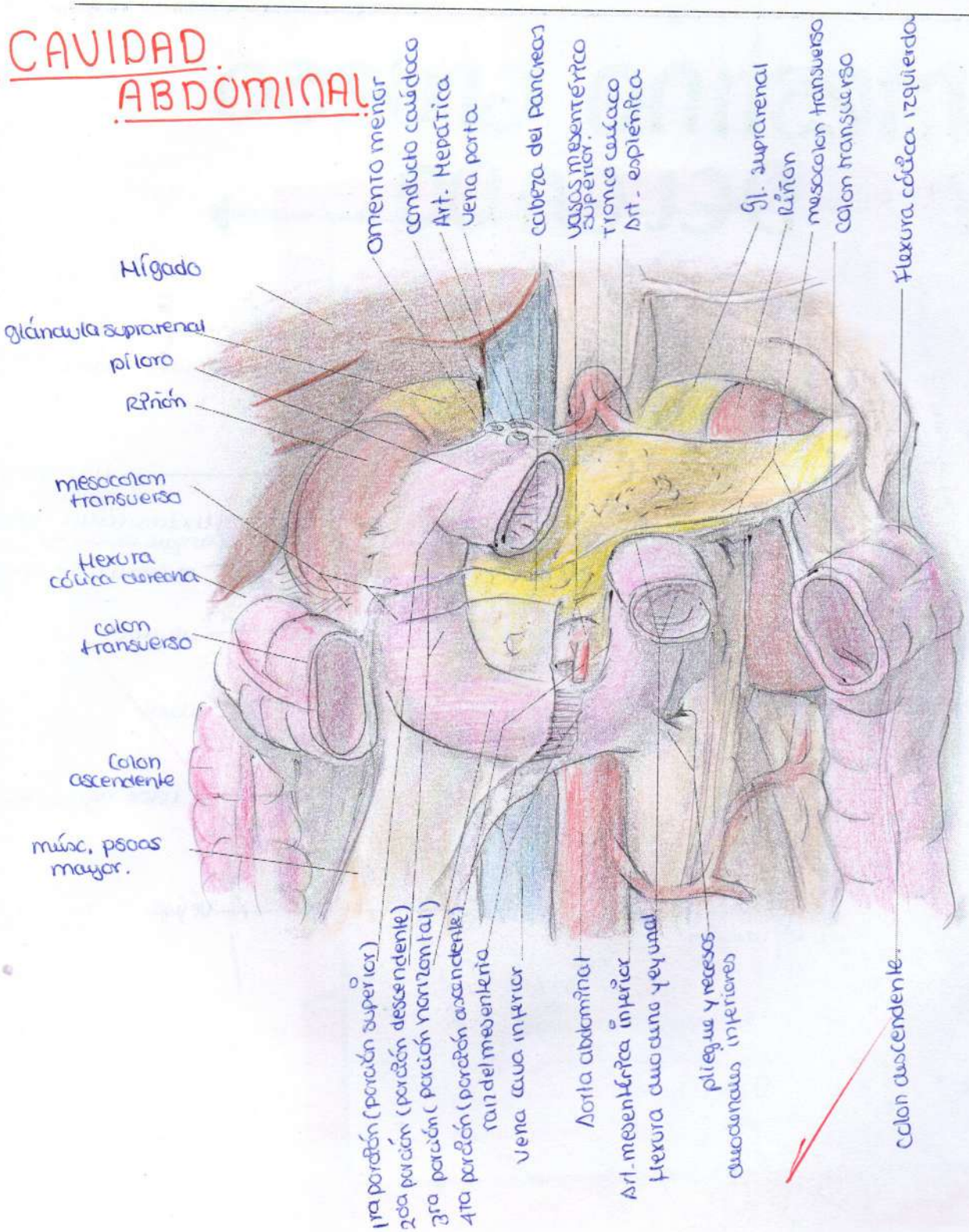

Nombre los señalamientos e identifique las estructuras con las que se relaciona el duodeno

IRRIGACIÓN DEL DUODENO

la irrigación del duodeno esta a cargo de dos arterias. la arteria pancreatoduodenal superior que es rama de la art. gastroduodenal. la arteria pancreatoduodenal inferior que es rama. de la art. mesentérica inferior.

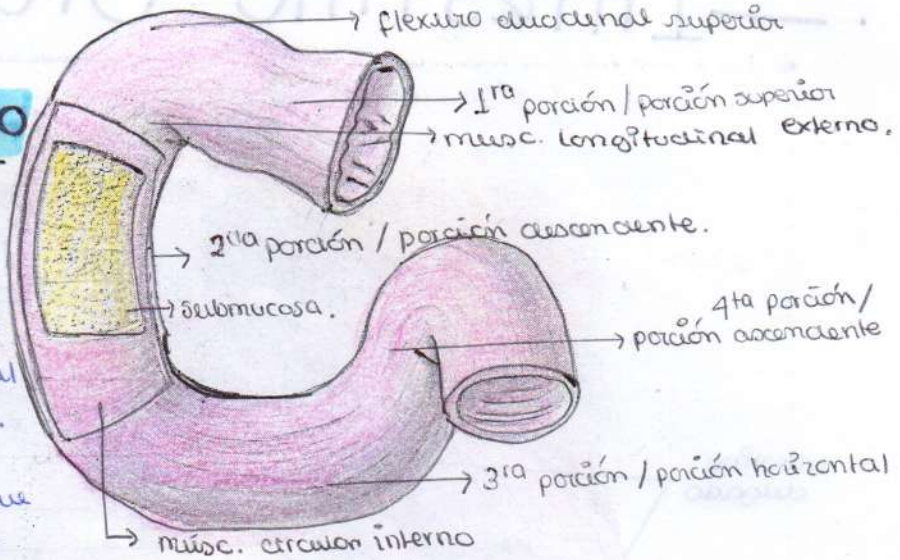

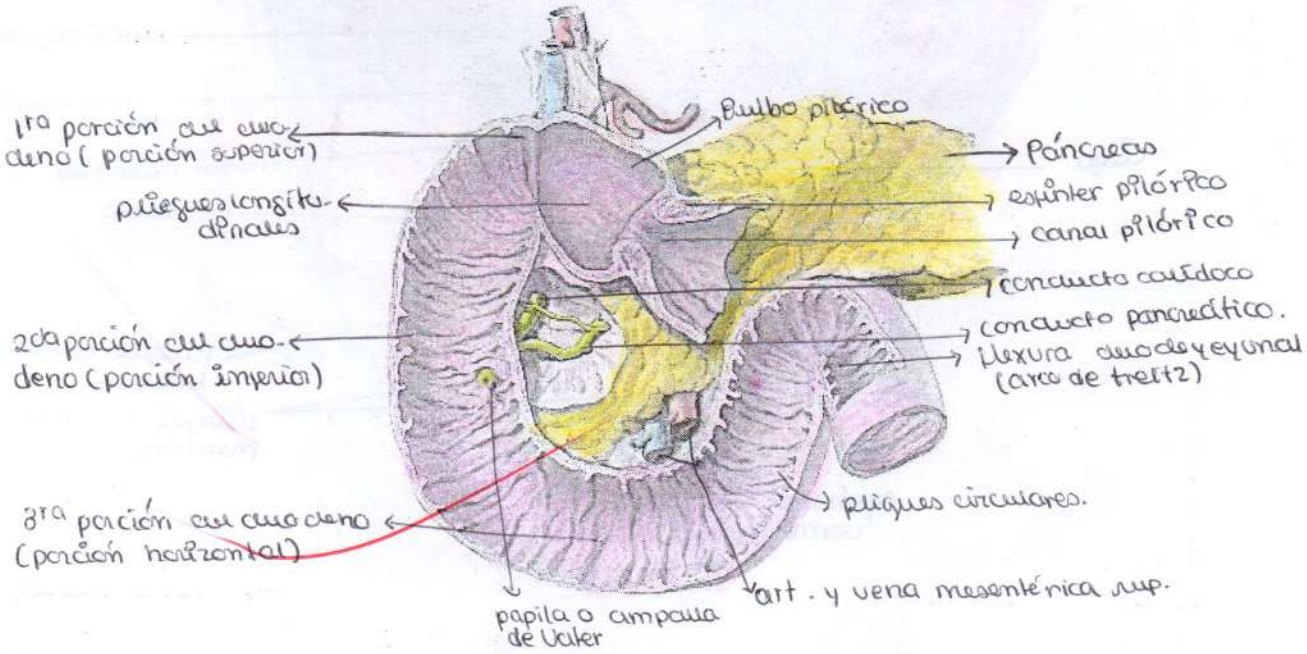

Identifique las estructuras que observa y describa la irrigación del duodeno

Intestino Grueso

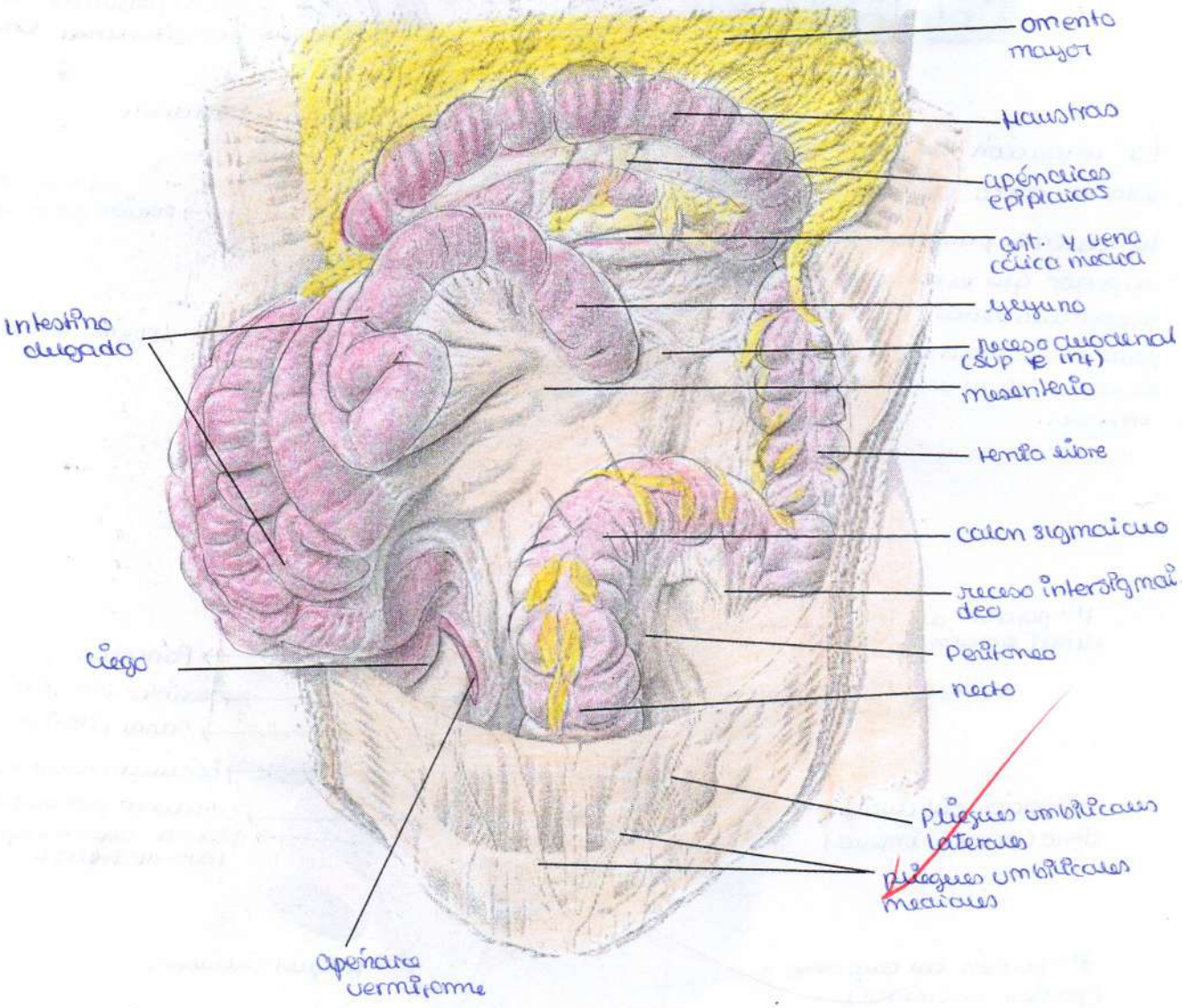

Nombre los señalamientos

INTESTINO DELGADO

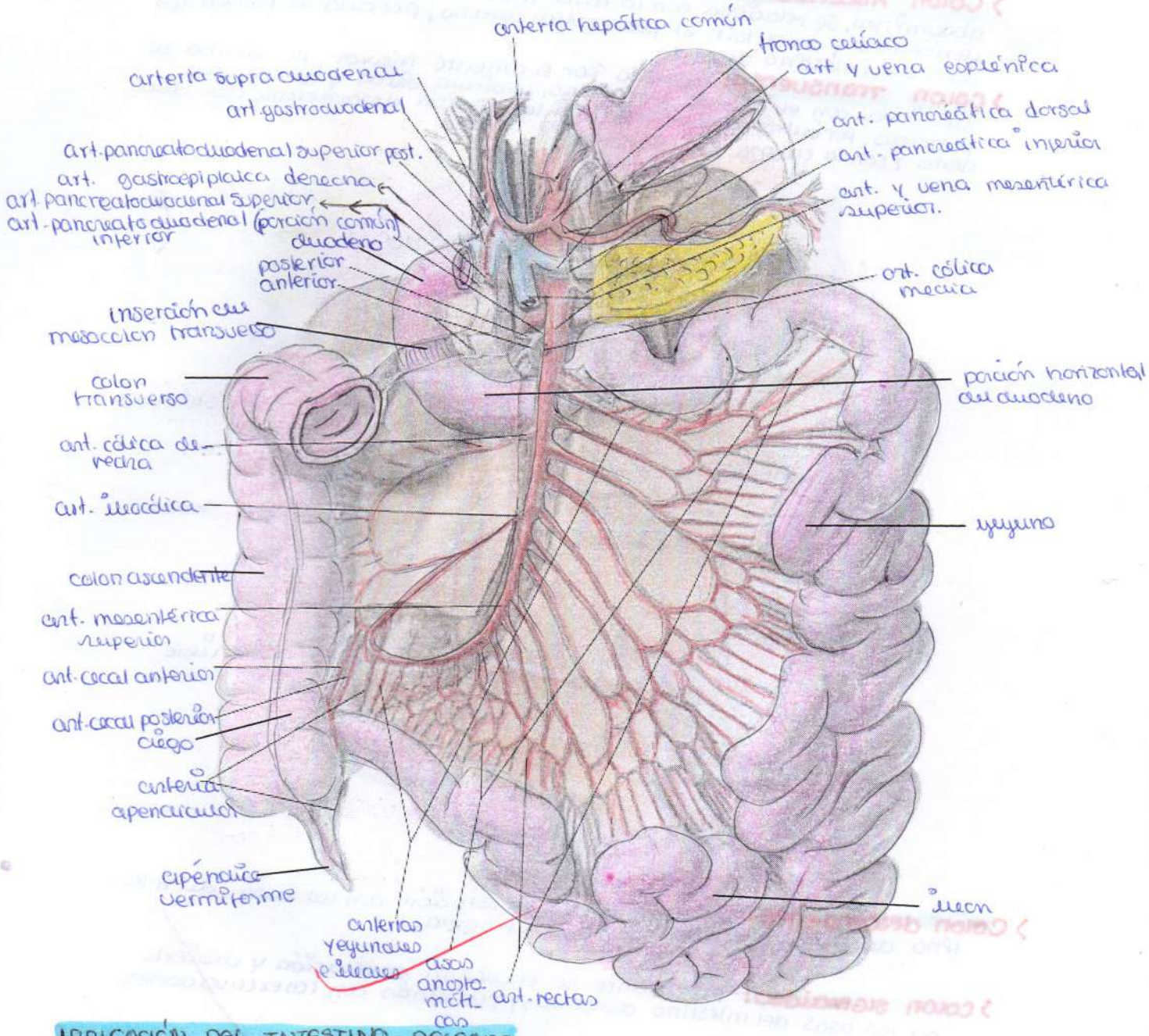

IRRIGACIÓN DEL INTESTINO DELGADO

Duodeno: esta irrigada por las arterias pancreatoduodenales superior e inferior que son ramas terminales de la arteria gastroduodenal ¡ la art. pancreatoduodenal es rama de la art. mesentérica superior.

Yeyuno e íleon: son irrigados por las arterias yeyunales e ileales que son ramas de la arteria mesentérica superior y esta nace de la aorta abdominal a nivel de la L1.

Identifique los señalamientos y describa como se irriga el intestino delgado

Relaciones Anatómicas del Colon:

> **Colon Ascendente:** discurre por el lado derecho de la cavidad abdominal, se relaciona con la cara inferior del hígado para luego flexionarse y constituir el flexo cólico derecho, por delante tiene a las asas del intestino delgado.

> **Colon Transverso:** cubierto por el omento mayor, por arriba se relaciona con el hígado, estómago, vesícula biliar y la cola del páncreas. Por detrás se relaciona con la porción descendente del duodeno y con la cabeza del páncreas.

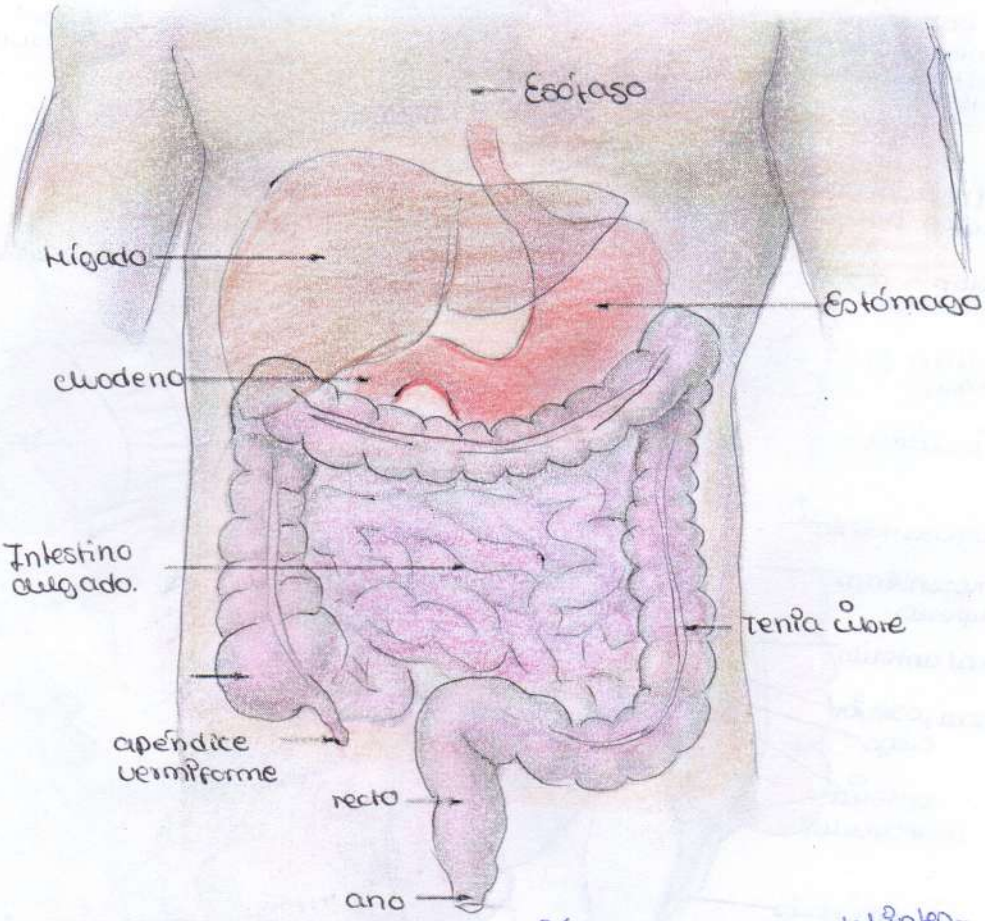

> **Colon descendente:** por delante está en relación con las asas del intestino delgado y por detrás con el diafragma.

> **Colon sigmoideo:** por delante se encuentra en relación y cubierto por las asas del intestino delgado y por detrás con las excavaciones de la pelvis menor.

Identifique los señalamientos y describa las relaciones del colon

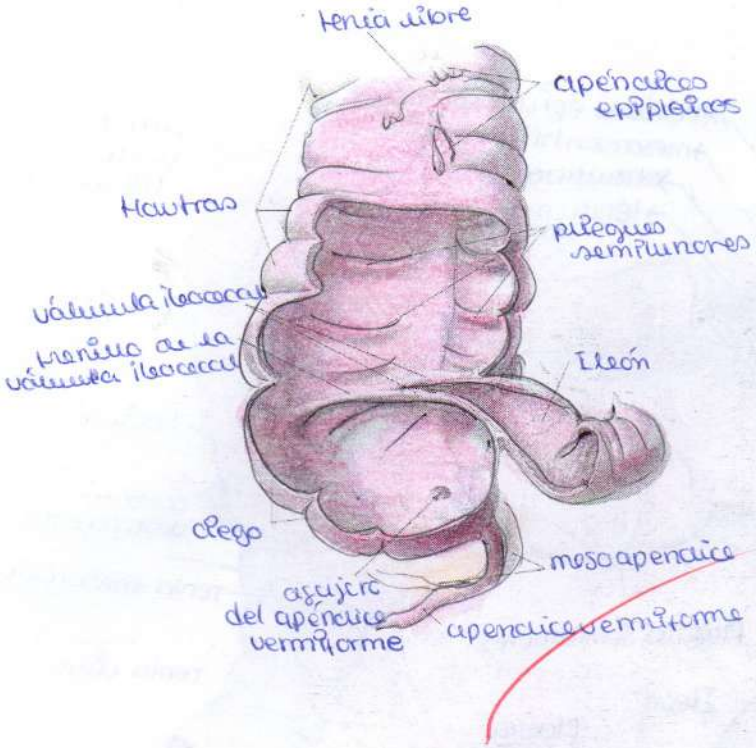

CIEGO

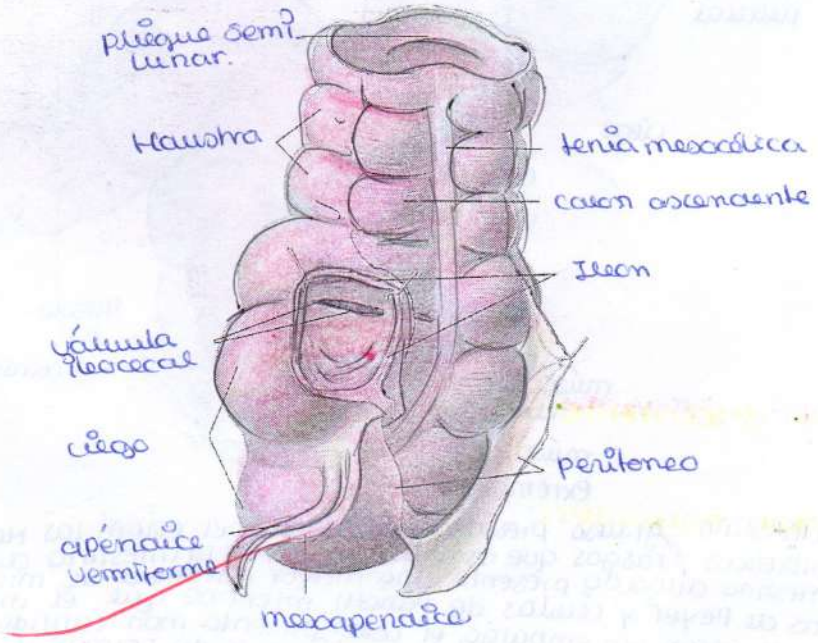

Identifique los señalamientos

Intestino Grueso

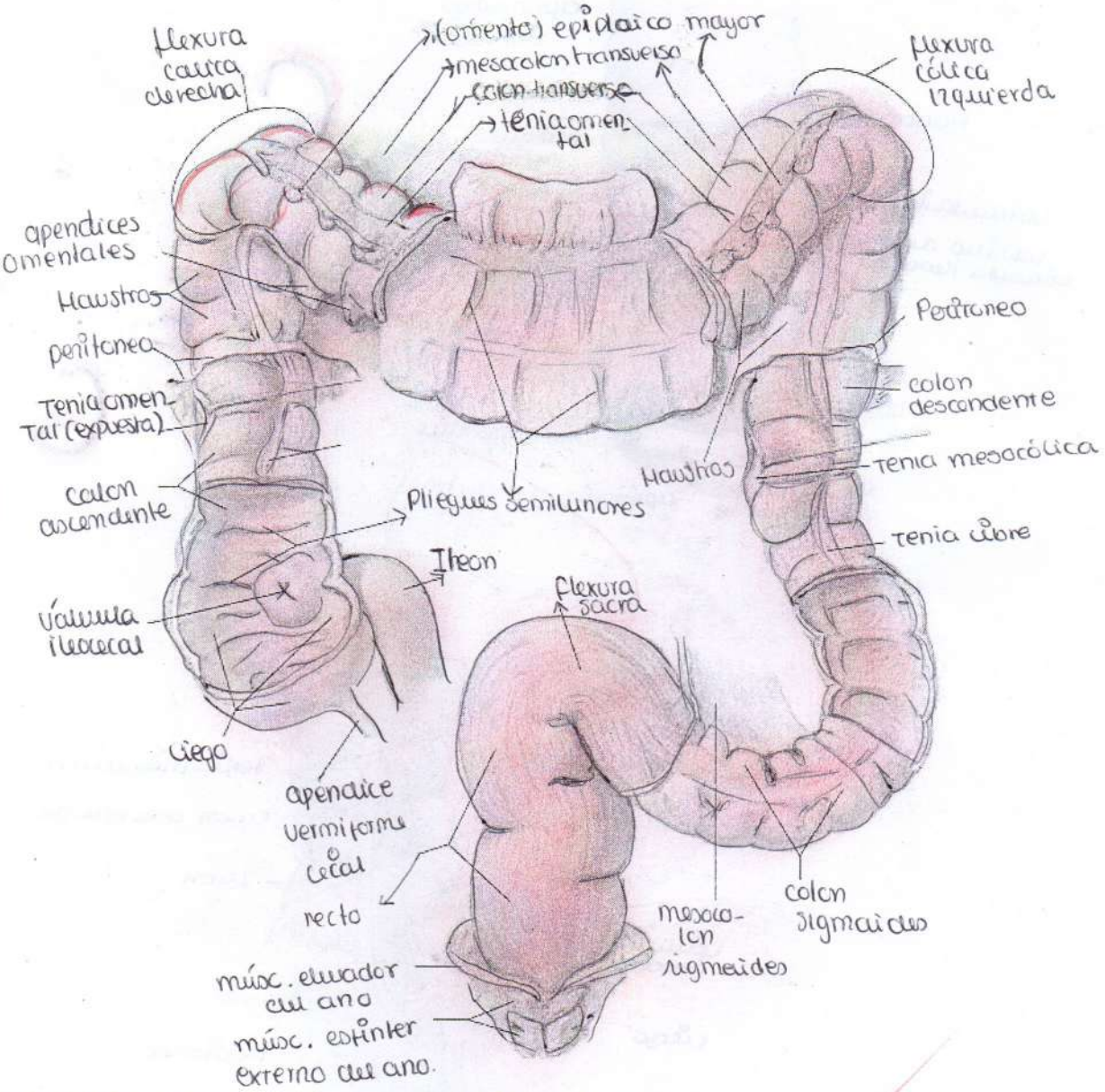

El intestino grueso presenta las tenias del colon, las haustros y apéndices epiploicos, rasgos que no son presentes en el intestino delgado. Además, el intestino delgado presenta una mayor cantidad de microvellosidades, placas de Peyer y células de Paneth, mientras que el intestino grueso carece de ellas. Sin embargo, el colon presenta más cantidad de células caliciformes pues su principal función es la de formar y expulsar las heces.

Identifique los señalamientos. Describa las diferencias entre el intestino delgado y colon

Intestino Grueso

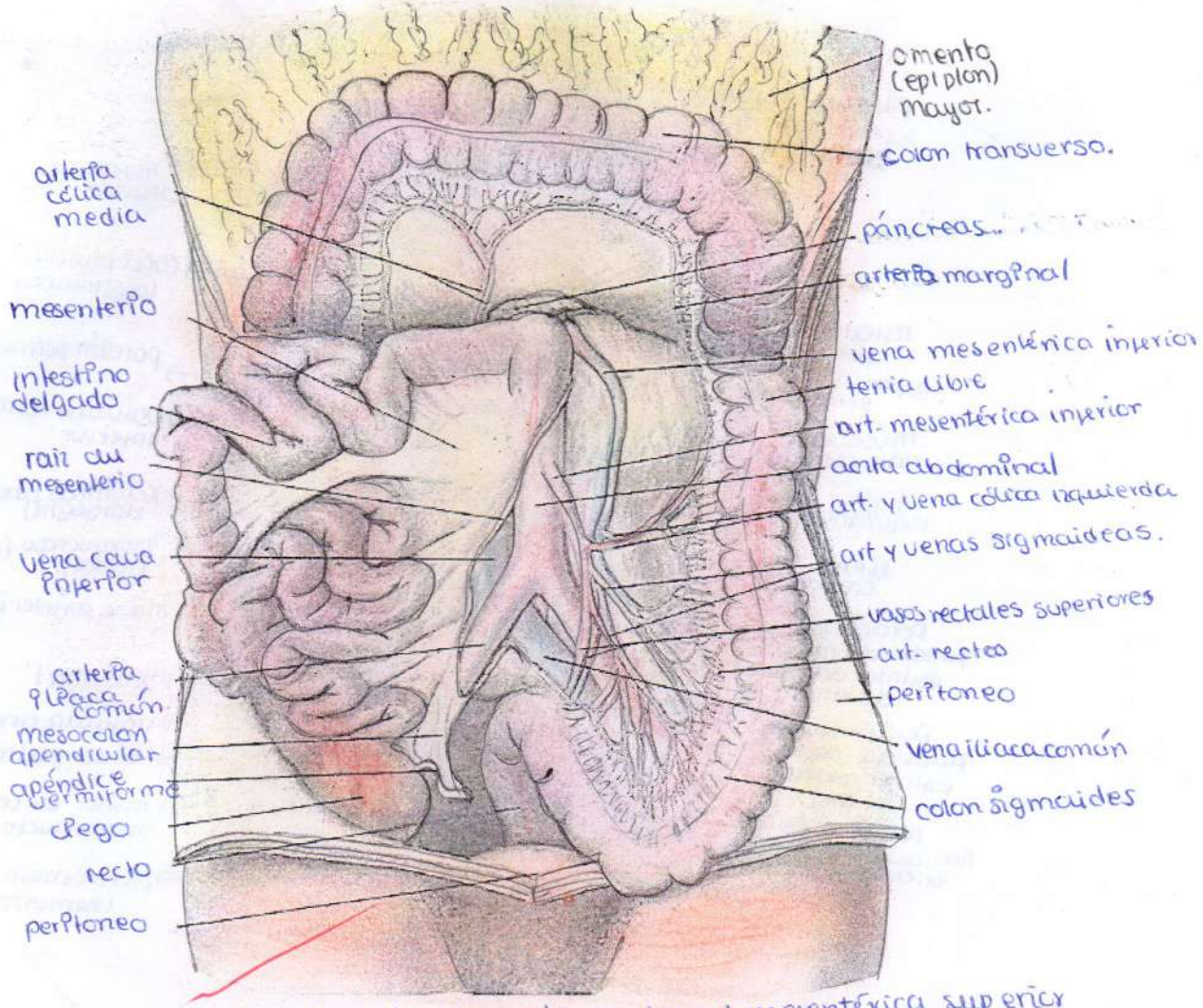

A grandes rasgos el colon esta irrigado por la art. mesentérica superior y la art. mesentérica inferior. la art ileocólica (rama de la art mesentérica) irriga el colon ascendente y una rama de esta (art. apendicular) irriga el apéndice vermiforme. la art. cólica derecha (tambien rama de la art. mesentérica superior) irriga la flexura cólica derecha, la art. cólica media irriga el colon transverso(). La mesentérica inferior con sus ramos colaterales, art. cólica izquierda irriga el colon descendente, la art. sigmoidea que irriga el colon sigmoidea y su rama terminal, art. rectal superior q' irriga la porción rectal.

Identifique los señalamientos y describa como se irriga el colon

RECTO Y CONDUCTO ANAL

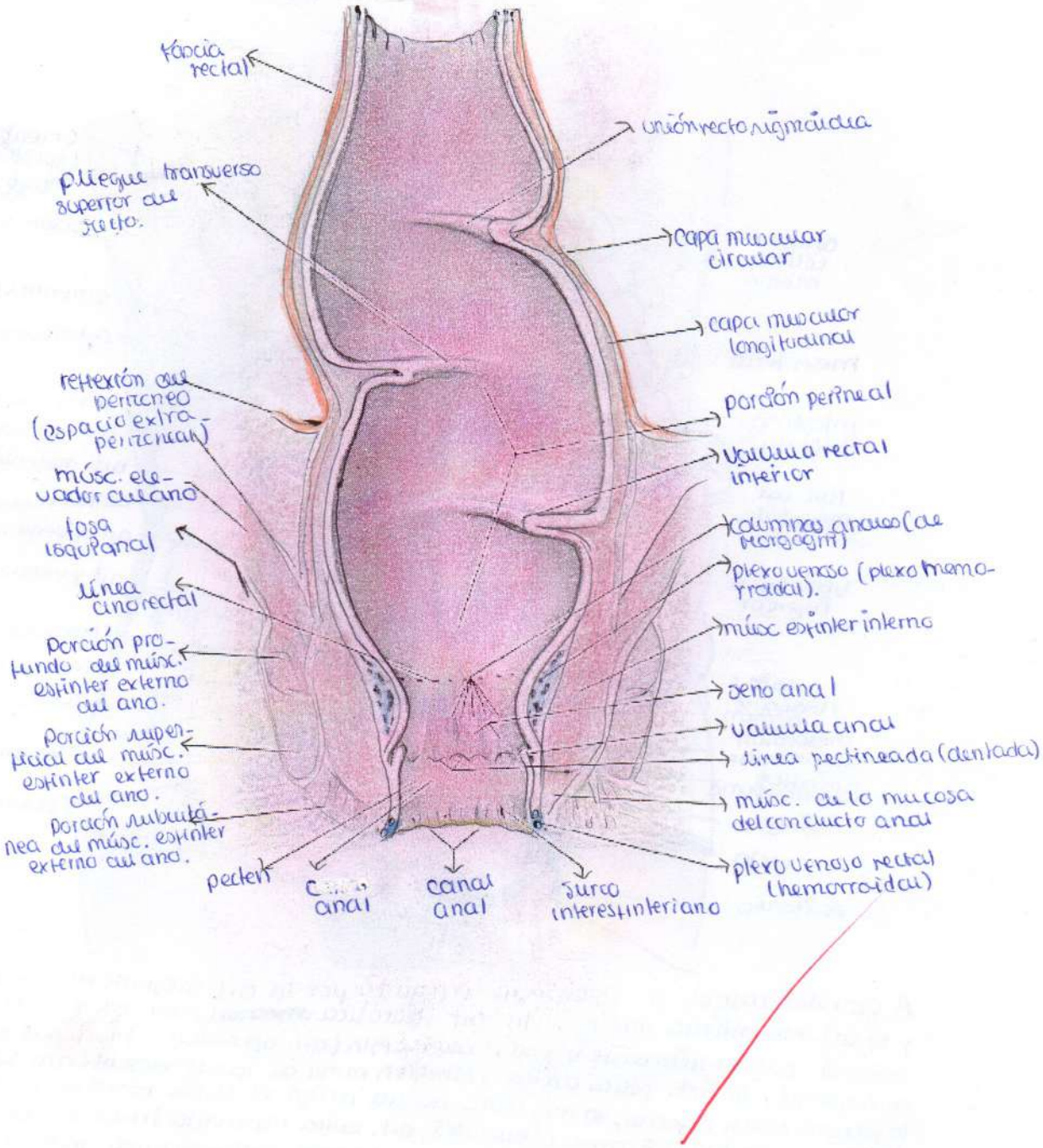

Identifique los señalamientos

15

Irrigación y Drenaje del Recto

Irrigación:

El recto esta irrigado por tres arterias: la rectal o hemorroidal superior que es rama terminal de la art. mesentérica inferior, la rectal o hemorroidal media que es rama colateral de la art. iliaca interna y por último la art. rectal o hemorroidal inferior que es rama de la art. pudenda interna.

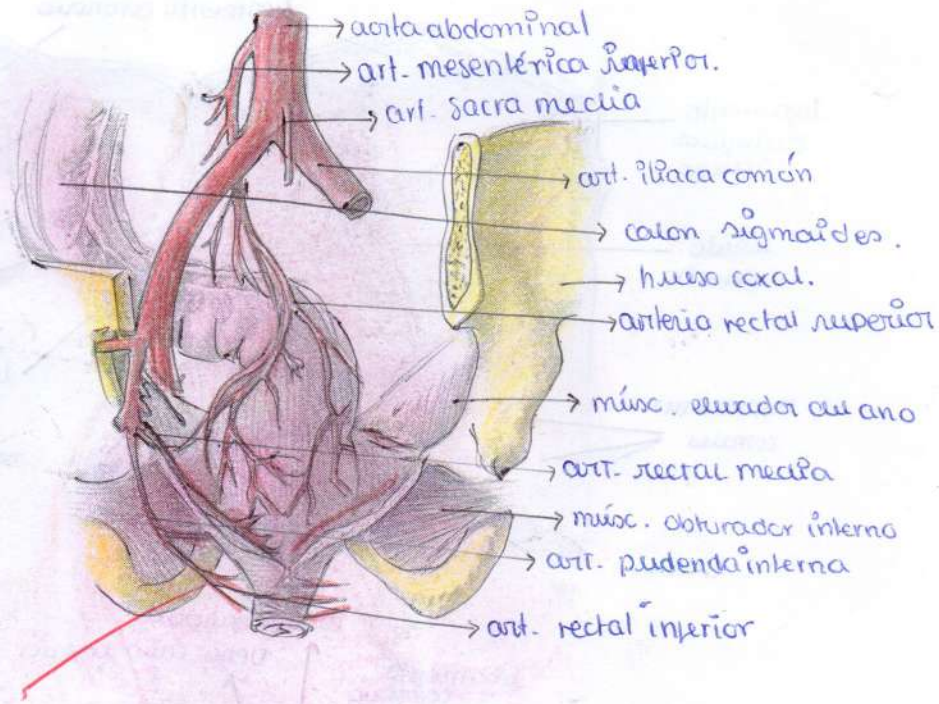

Drenaje:

Esta a cargo de tres venas:
Vena hemorroidal superior, que nace en el plexo hemorroidal interno y desemboca en la vena mesentérica inferior.
Vena hemorroidal media, drena la sangre de la proximidad del canal anal desembocando en la vena hipogástrica.
Vena hemorroidal inferior, drena la sangre del plexo hemorroidal externo desemboca en la vena pudenda interna y vena hipogástrica.

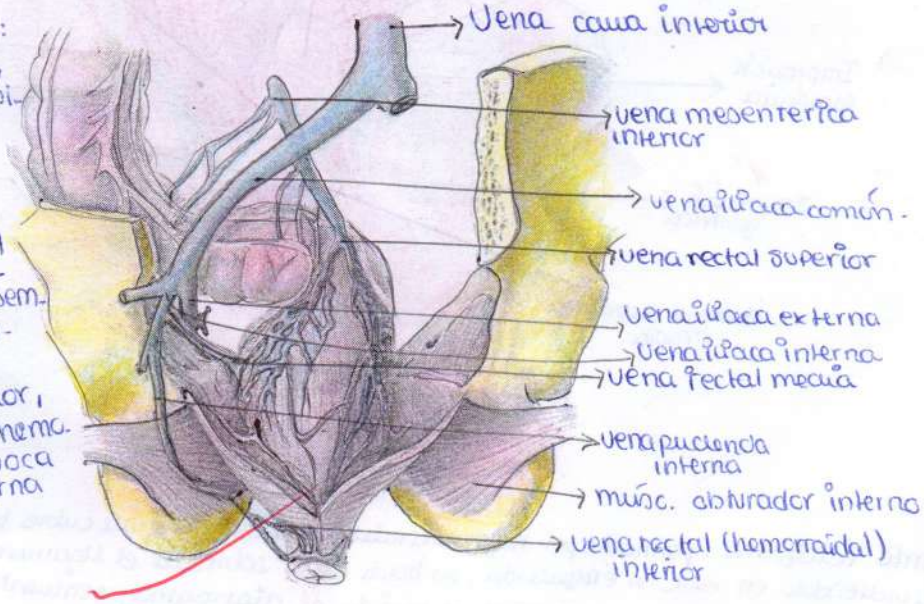

Identifique las estructuras que observa y describa la irrigación y drenaje del colon

HIGADO

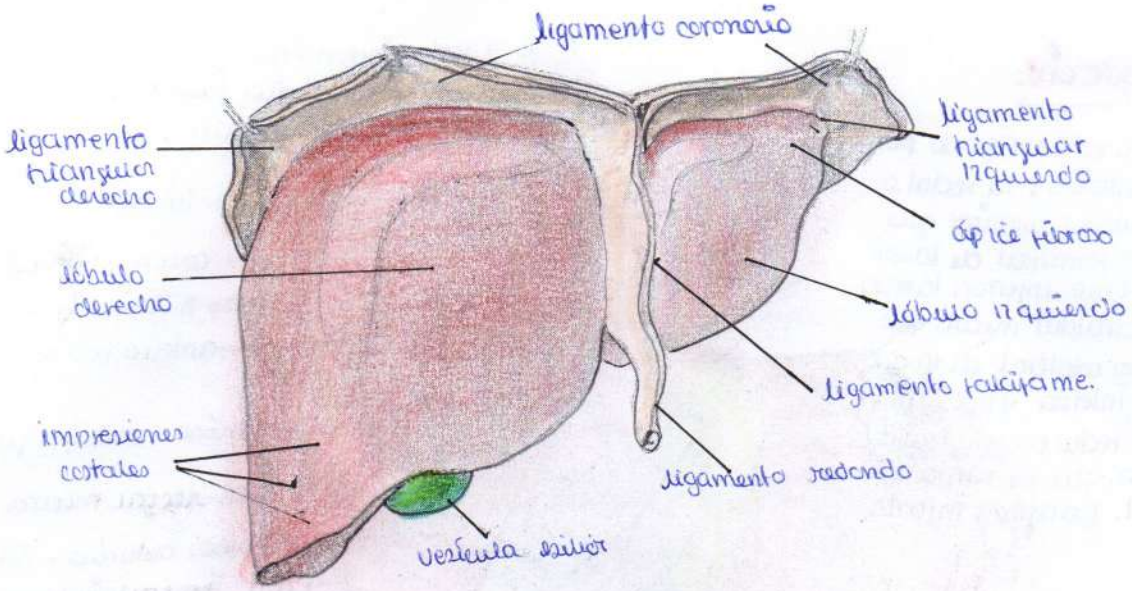

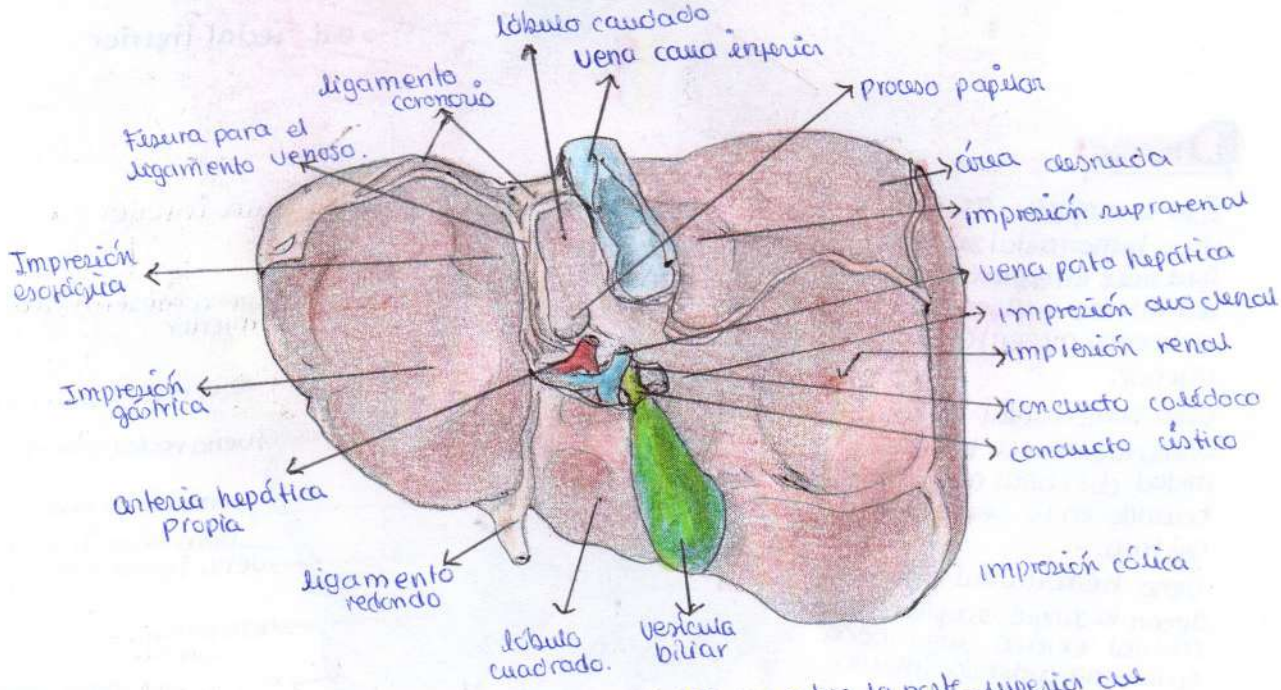

Ligamento Falciforme: formado por hojas viscerales del peritoneo que cubre la parte superior del hígado dividiendolo en derecha e izquierda, en borde libre sobresale el ligamento redondo.
Ligamento Coronario: se encarga de fijar el hígado al diafragma, se encuentra de manera transver. sal en su cara superior, en sus extremos forma el lig. triangular.
Ligamento triangular: fija los extremos del hígado al diafragma, es la continuación del coronario.
Ligamento redondo: es la obliteración de la vena umbilical que va desde el ombligo hasta la rama intrahepática izquierda de la vena porta.

Identifique las estructuras que observa y describa los ligamentos del hígado



Ligamento Hepatoduodenal:

Se extiende inferiormente desde la primera porción del duodeno hasta la fisura transversal del hígado; pertenece a la conformación del epiplón menor junto al lig. gastrohepático. Constituye la pared anterior del hiato de Winslow hacia la transcavidad de los epiplones.
Dicho ligamento lleva la vena porta, arteria hepática y colédoco.

Identifique los señalamientos y describa la conformación del ligamento hepatoduodenal

ÁRBOL BILIAR

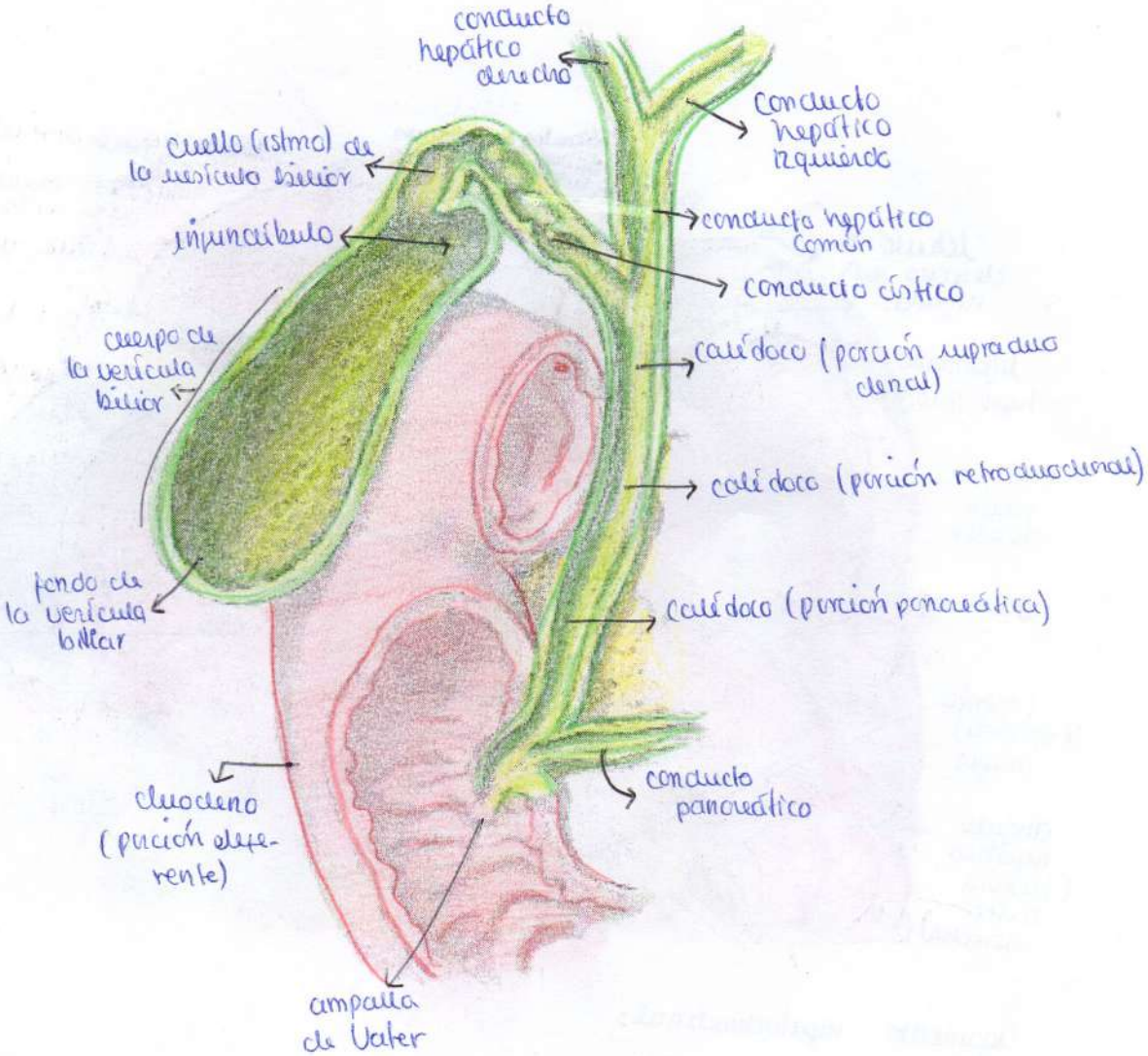

Conformación de la vía biliar:
esta conformada por el conducto hepático y el conducto colédoco, está dirigido de arriba hacia abajo y describe una curva ligeramente concava a la derecha. tiene un diametro promedio de 6mm y una longitud de 8 a 10 cm en el adulto.

Identifique las estructuras que observa y describa la conformación de la vía billar principal

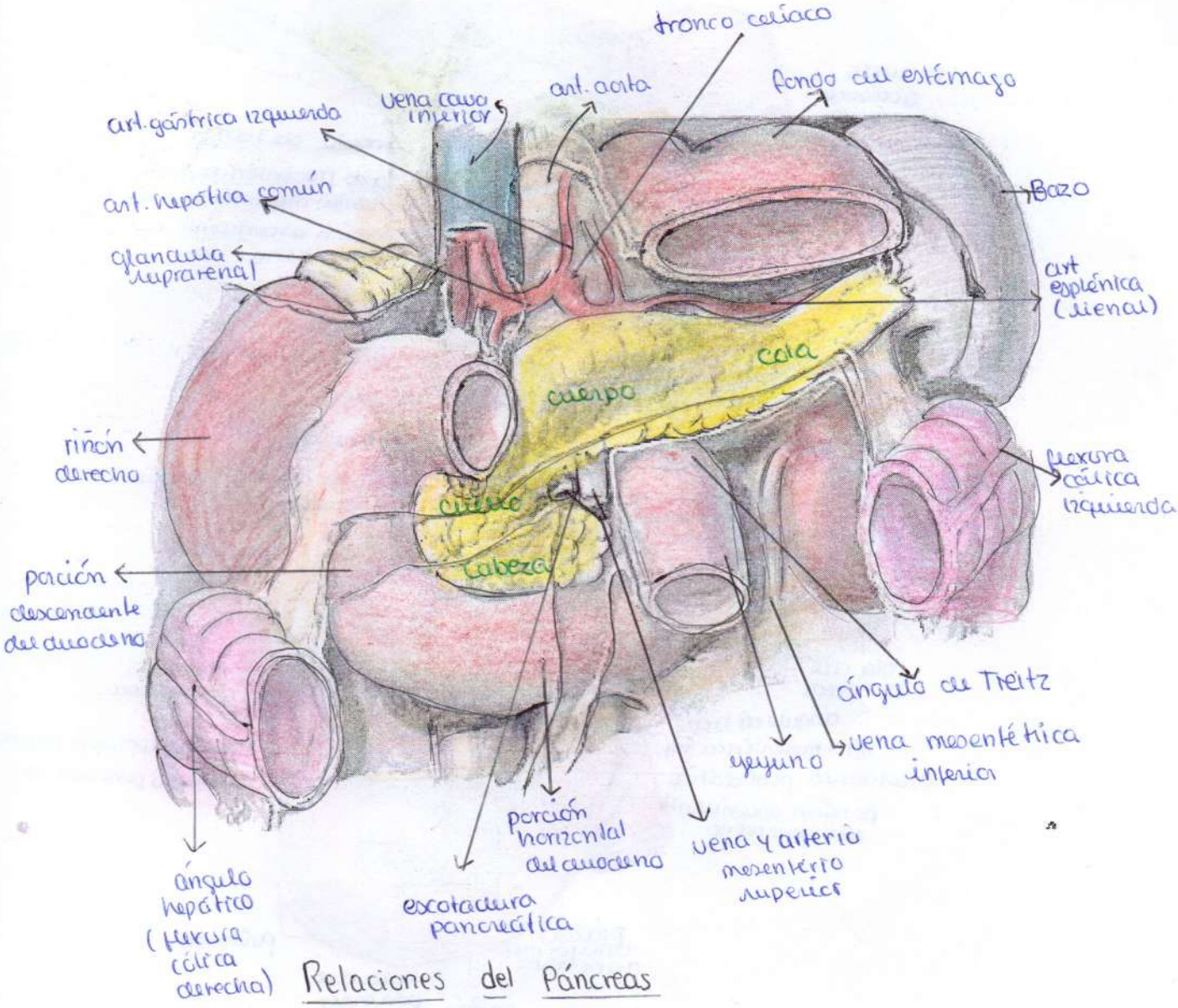

Relaciones del Páncreas

Su cabeza se encuentra en relación por debajo con la tercera porción del duodeno, el colon transverso y el yeyuno; por delante de este se encuentran las arterias mesentéricas superiores y vena mesenterica superior. En cuanto a su cuerpo, por delante encontramos el píloro y por detrás se encuentra la vena porta, aorta, tronco celíaco, riñón izquierdo, gl. suprarrenal izq. y el pilar diafragmático izq. en su borde inferior destaca el ángulo cólico izquierdo. Tanto en su borde sup que comprende el cuerpo y la cola del páncreas se distingue el recorrido de la art. esplénica. La cola se encuentra en relación con el bazo.

Identifique las estructuras anatómicas que observa y describa las relaciones del páncreas

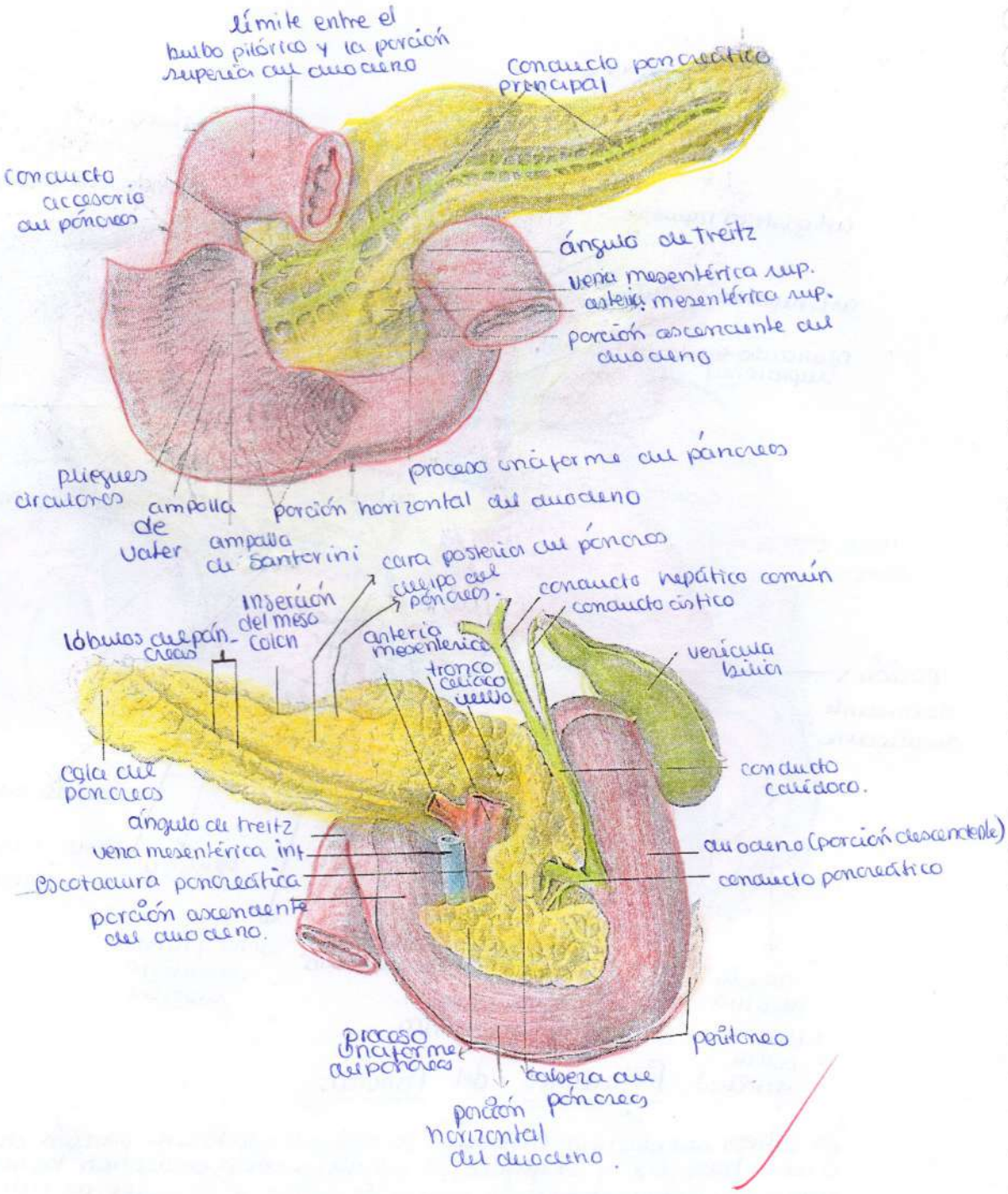

Identifique los señalamientos

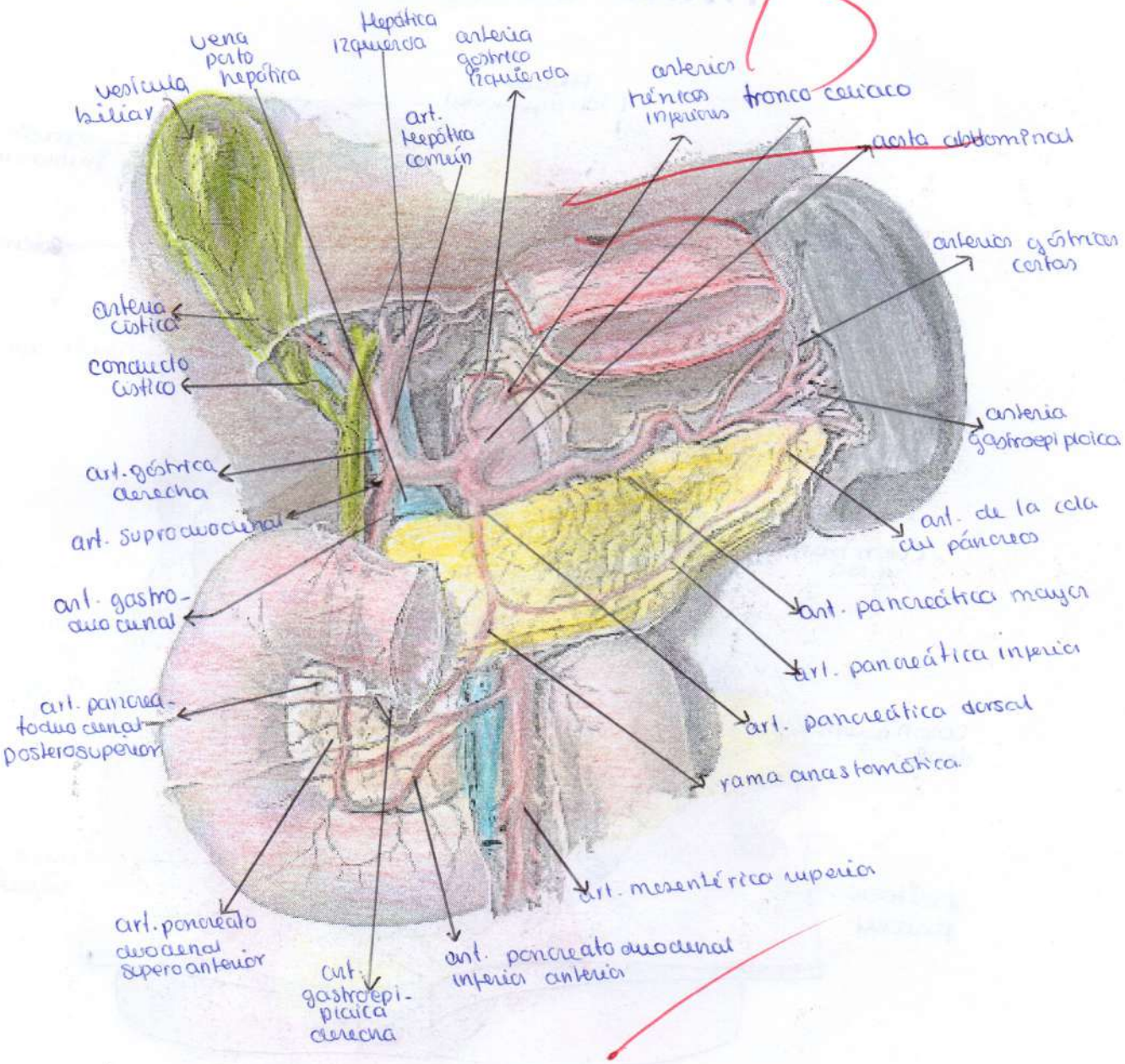

Irrigación del Páncreas:

La cabeza del páncreas se encuentra irrigada por la arteria pancreato duodenal superior rama de la gastroduodenal y por la art. pancreatoduodenal inferior, rama de la art. mesentérica superior. En cuanto a la irrigación del cuerpo y la cola se encuentran a cargo ramas colaterales de la art. esplénica.

Identifique las estructuras anatómicas que observa y describa la irrigación del páncreas

PARED CAVIDAD PERITONEAL

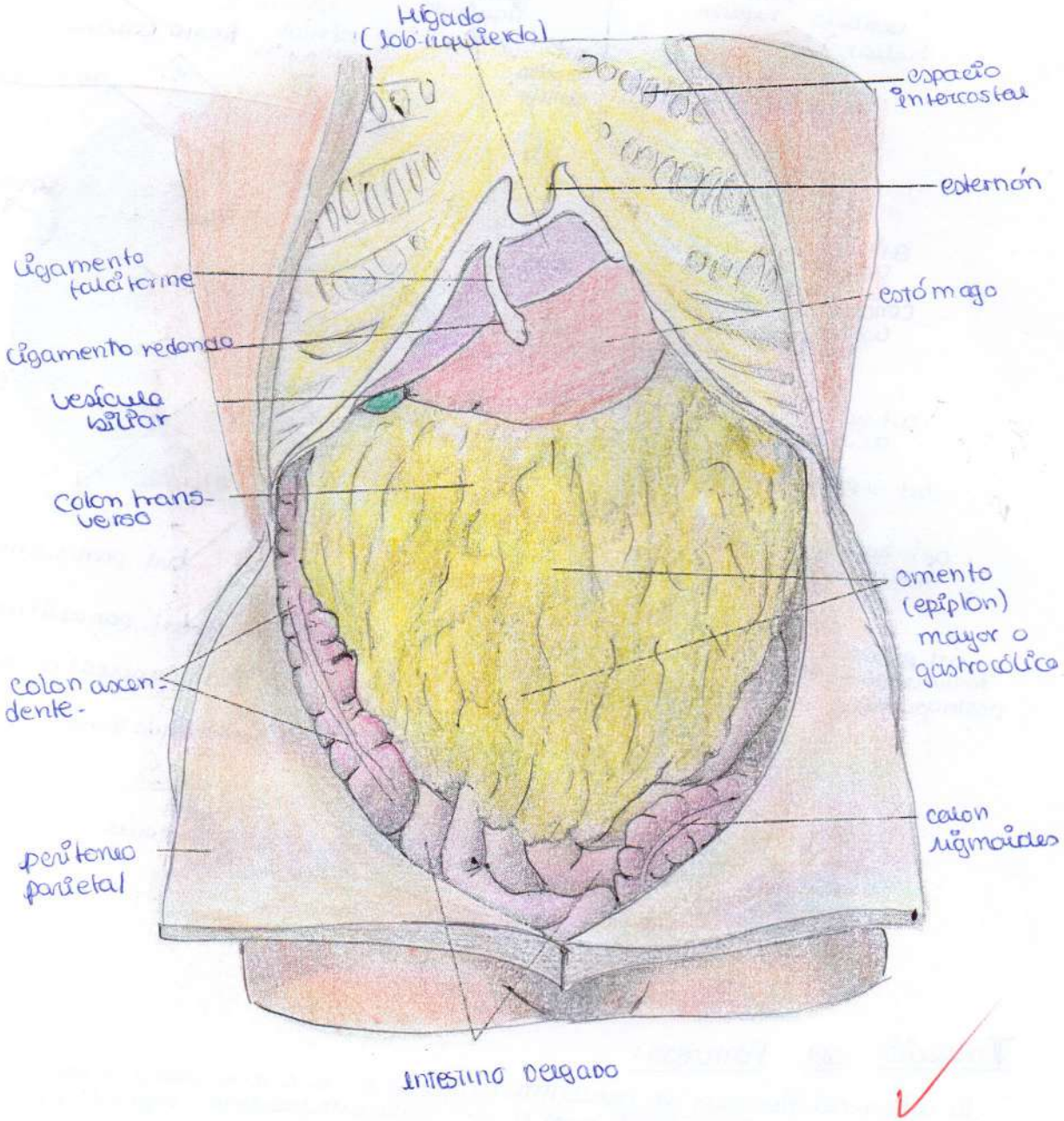

Identifique los señalamientos

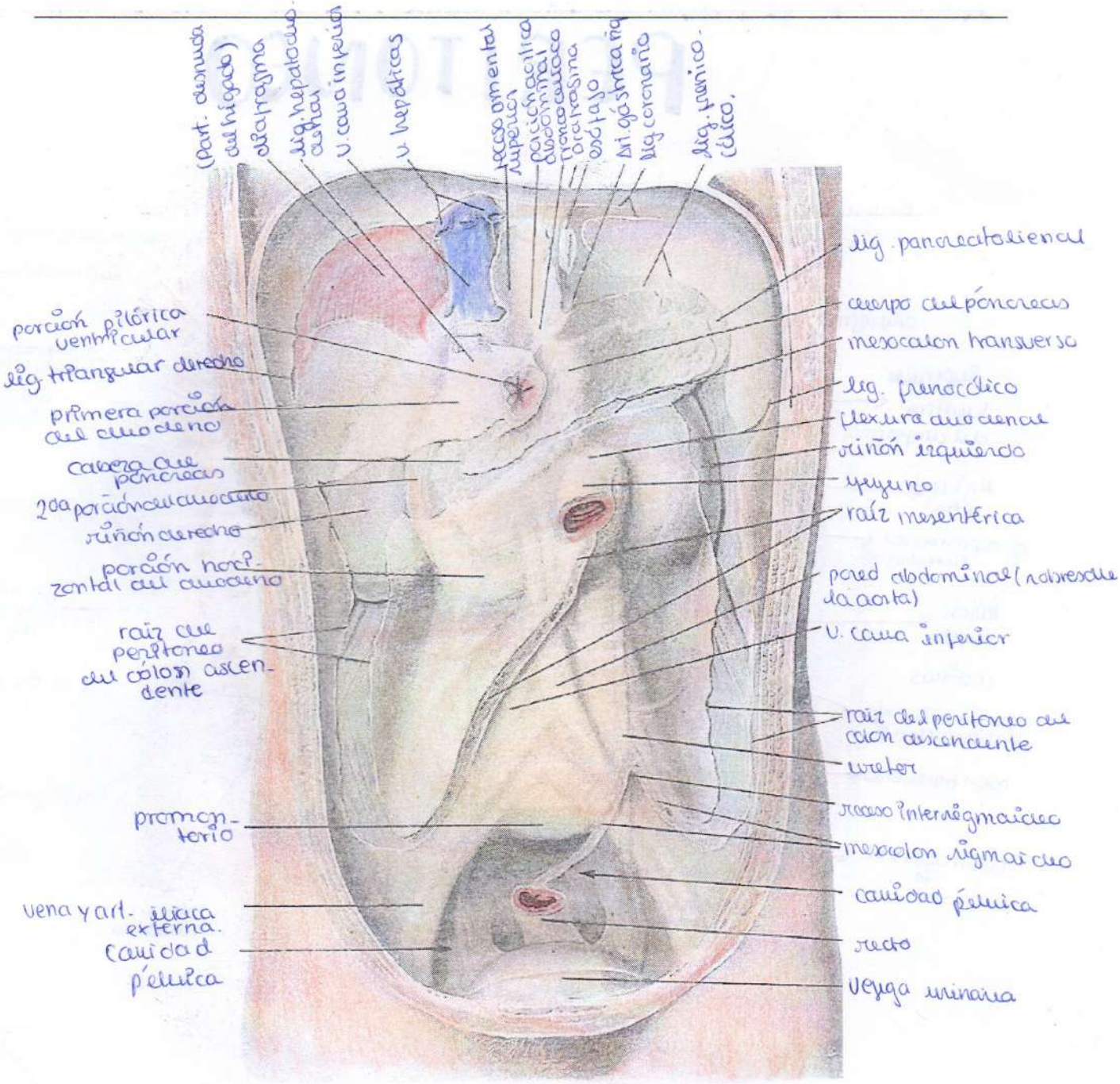

PARED POSTERIOR DEL ABDOMEN

Identifique los señalamientos

PERITONEO

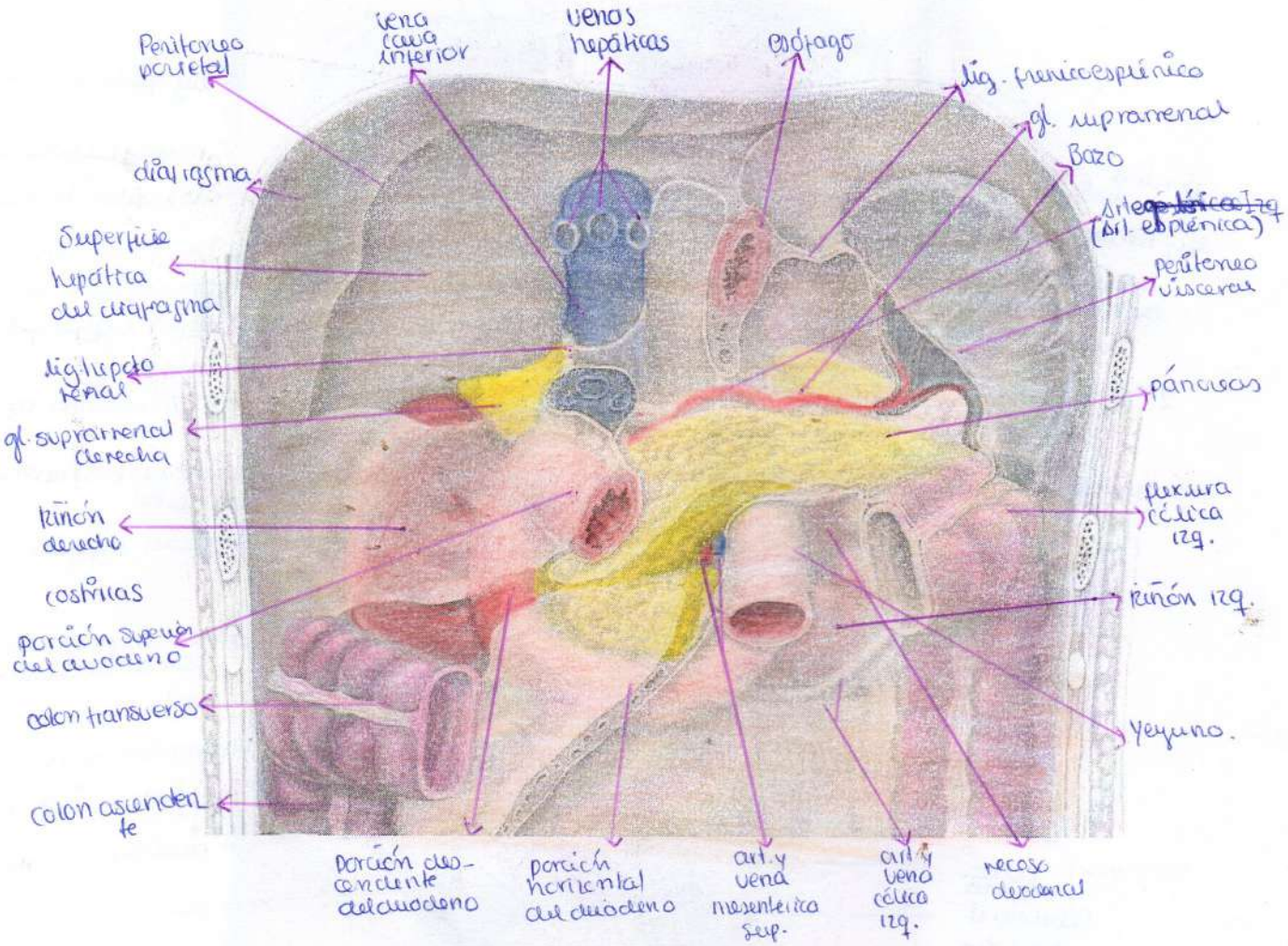

Identifique las estructuras anatómicas que observa y que se relacionan con el peritoneo.

PERITONEO (MUJER)

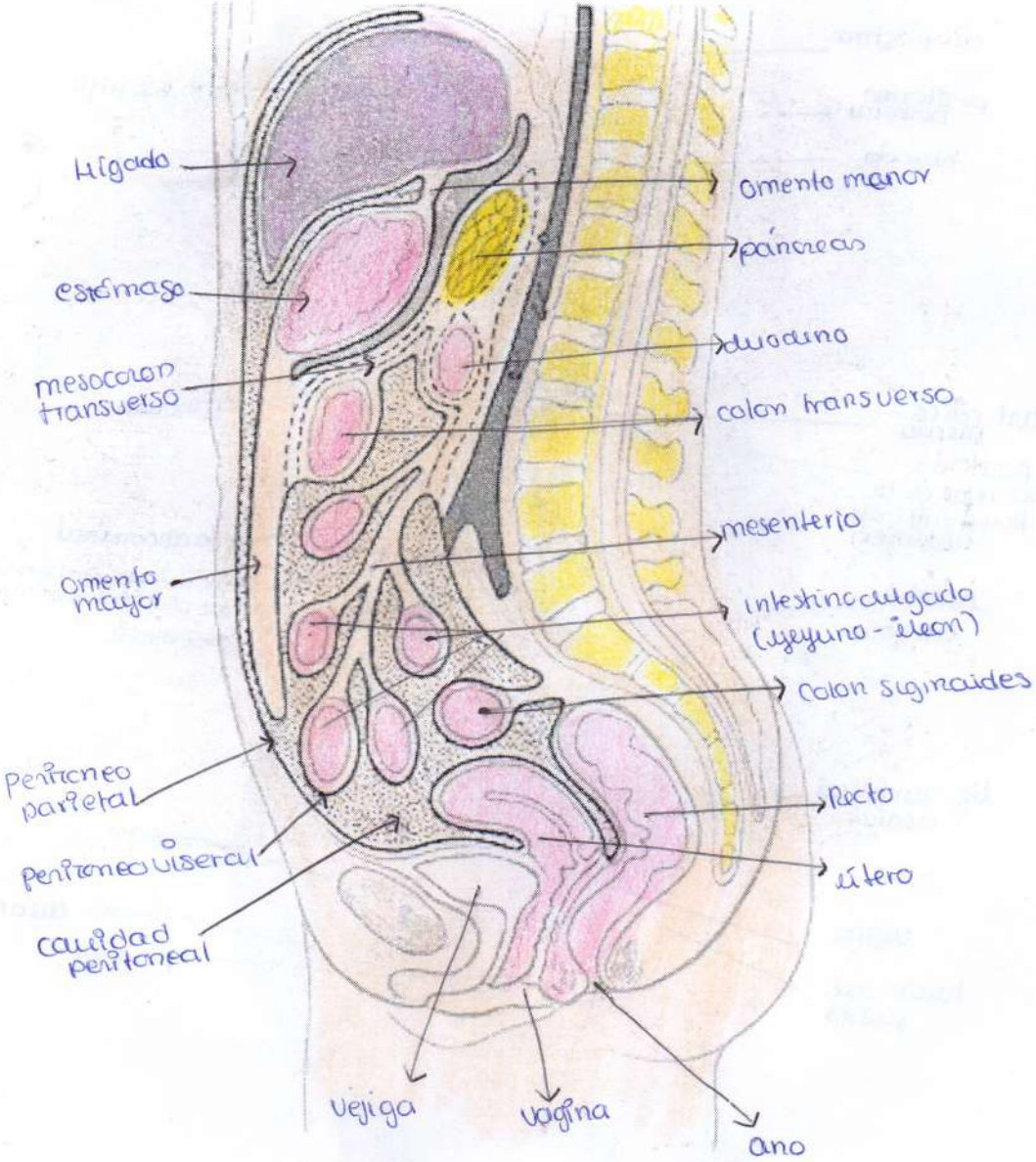

El peritoneo, en el caso de la mujer, es abierto gracias al orificio de la tuba uterina que comunica el peritoneo con el exterior, además se puede observar dos sacos de Douglas, por la presencia del útero teniendo de esta manera el saco vesicouterino y el saco utero-rectal. Cabe destacar que tanto en el hombre como en la mujer se cubre la part. superior y media del recto, más no su porción inferior.

Identifique las estructuras anatómicas que observa y comportamiento del peritoneo.

PERITONEO (VARÓN)

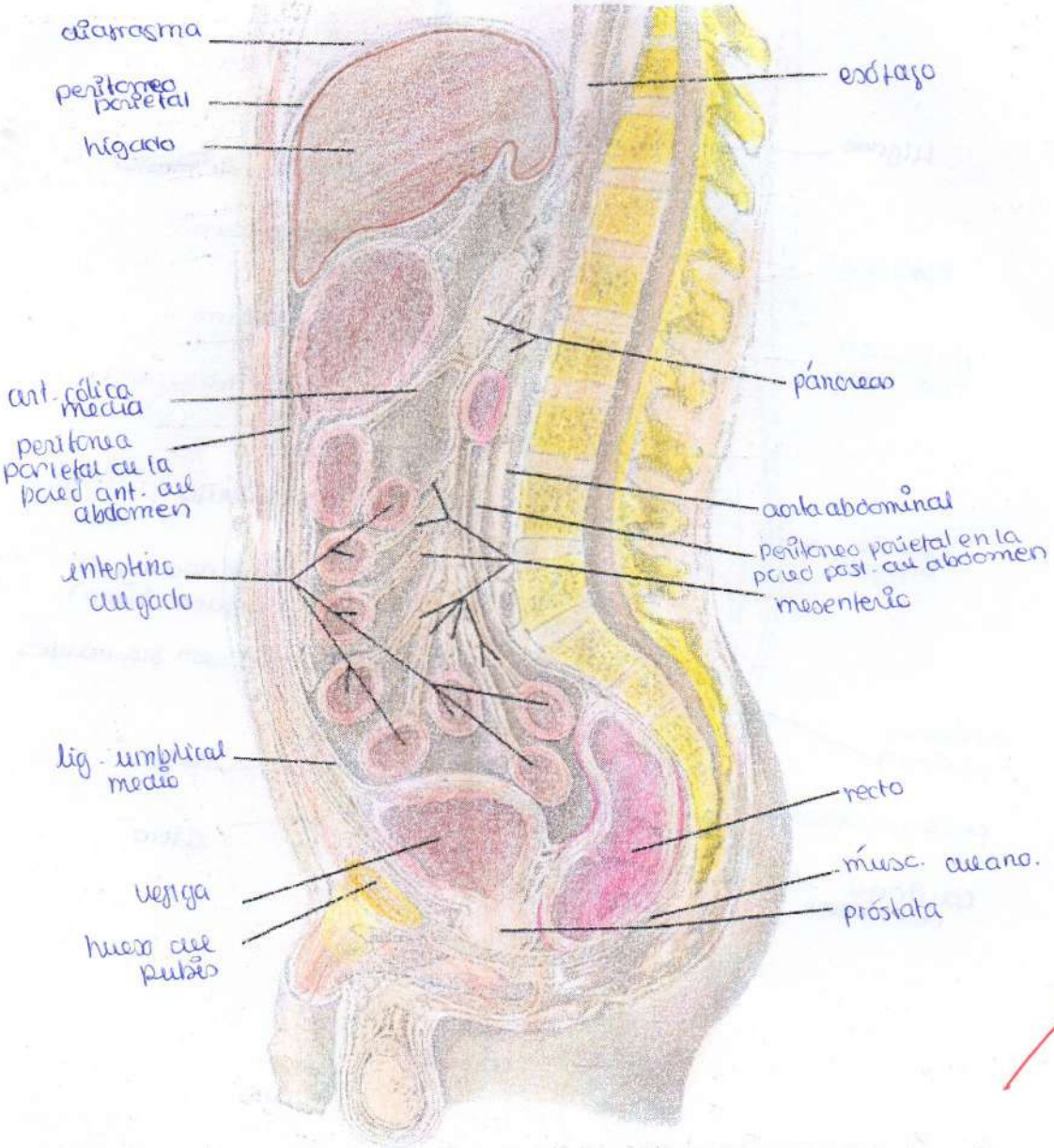

En comparación con el peritoneo que tiene un comportamiento diferente en la mujer; en el hombre el peritoneo pélvico cae sobre la cara ant. y post de la vejiga hacia el polo sup. de los vesículas seminales y luego se refleja hacia las superficies laterales y anterior del recto, donde se forma la bolsa vesículo rectal o de Douglas.

Identifique los señalamientos y describa el comportamiento del peritoneo.

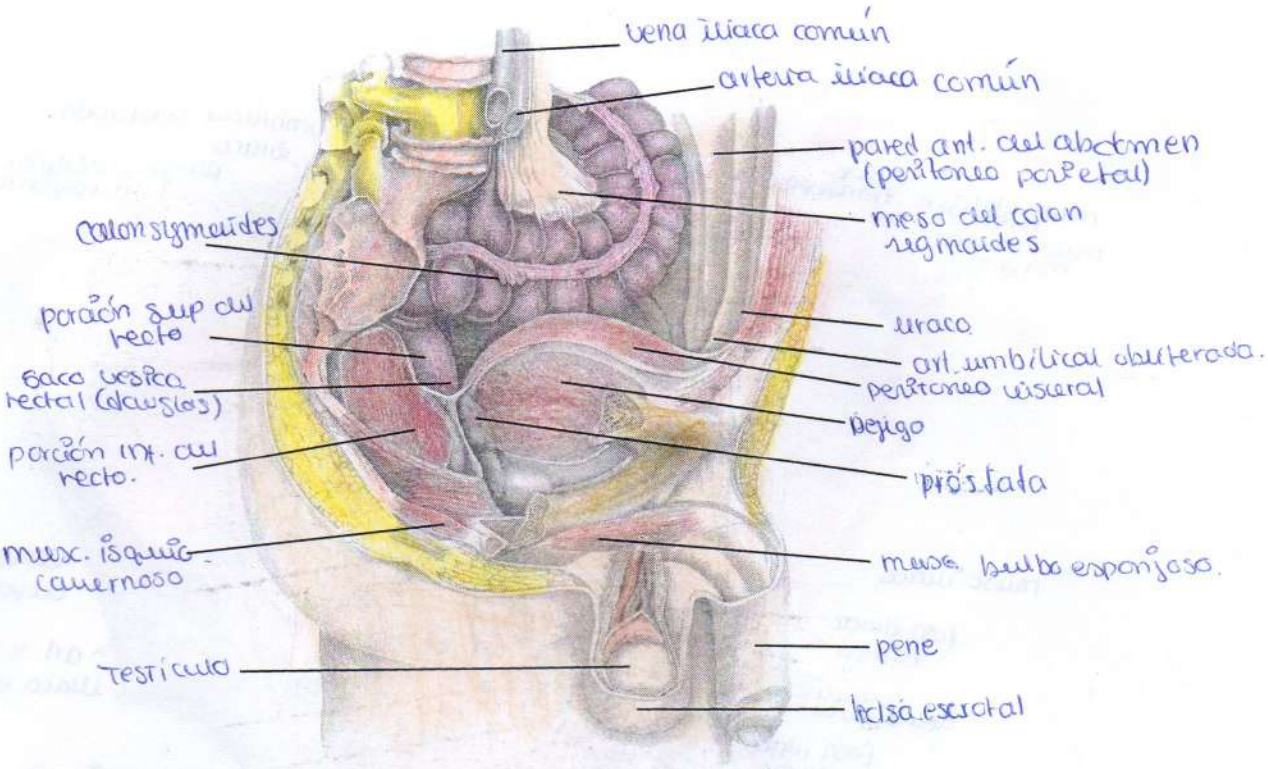

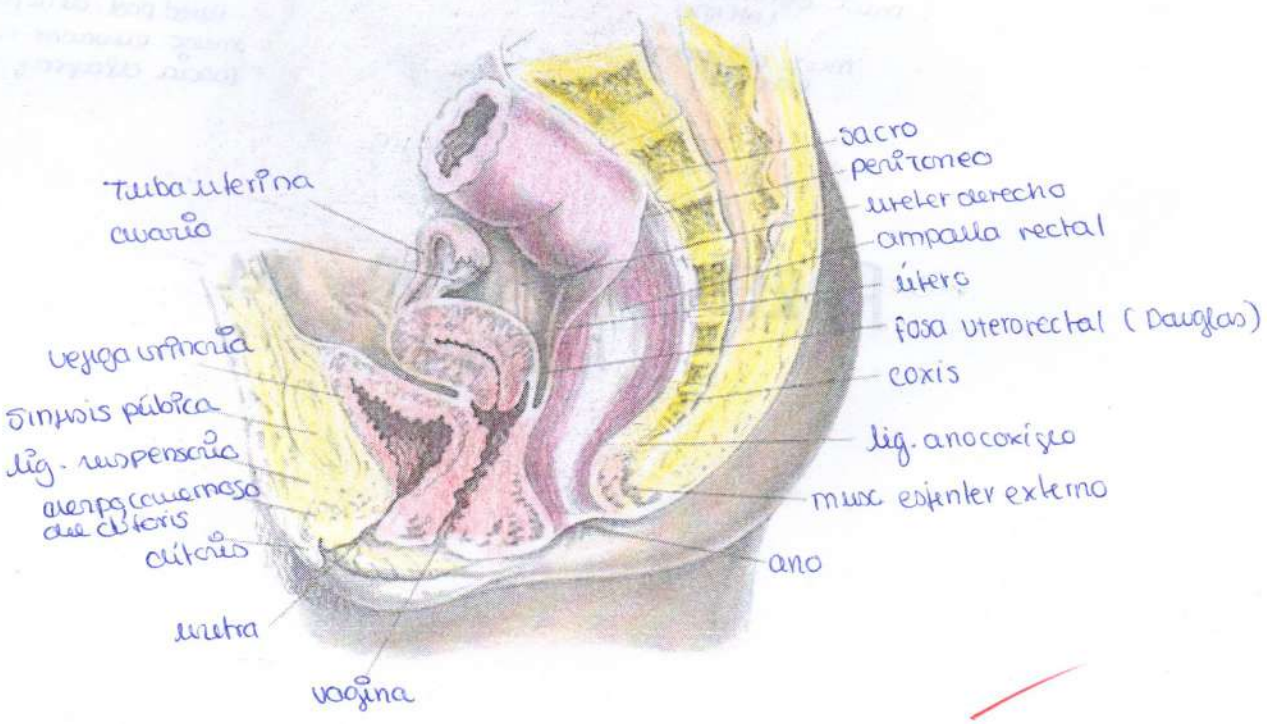

Identifique los señalamientos

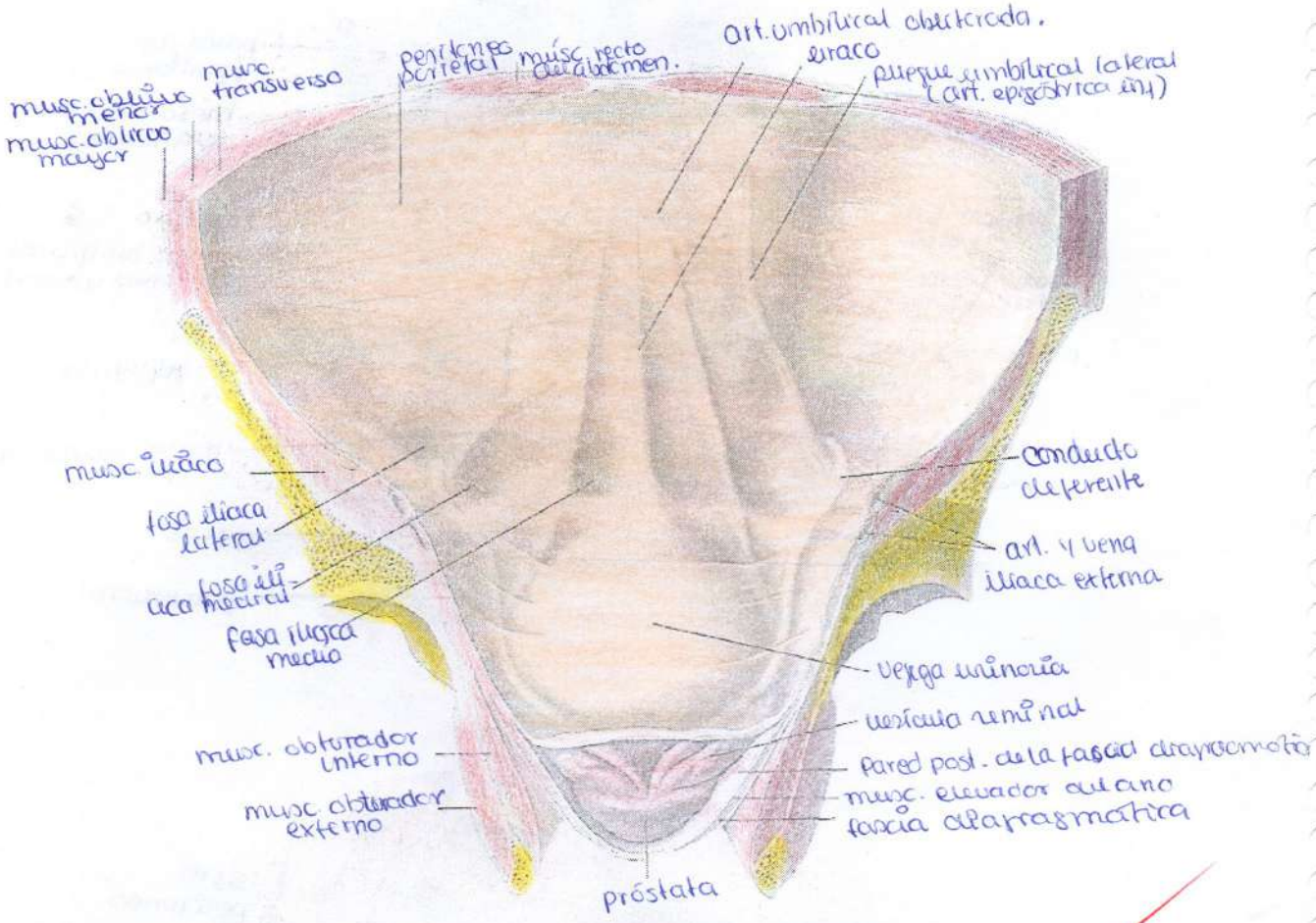

PARED ANTERIOR DEL ABDOMEN

Identifique los señalamientos

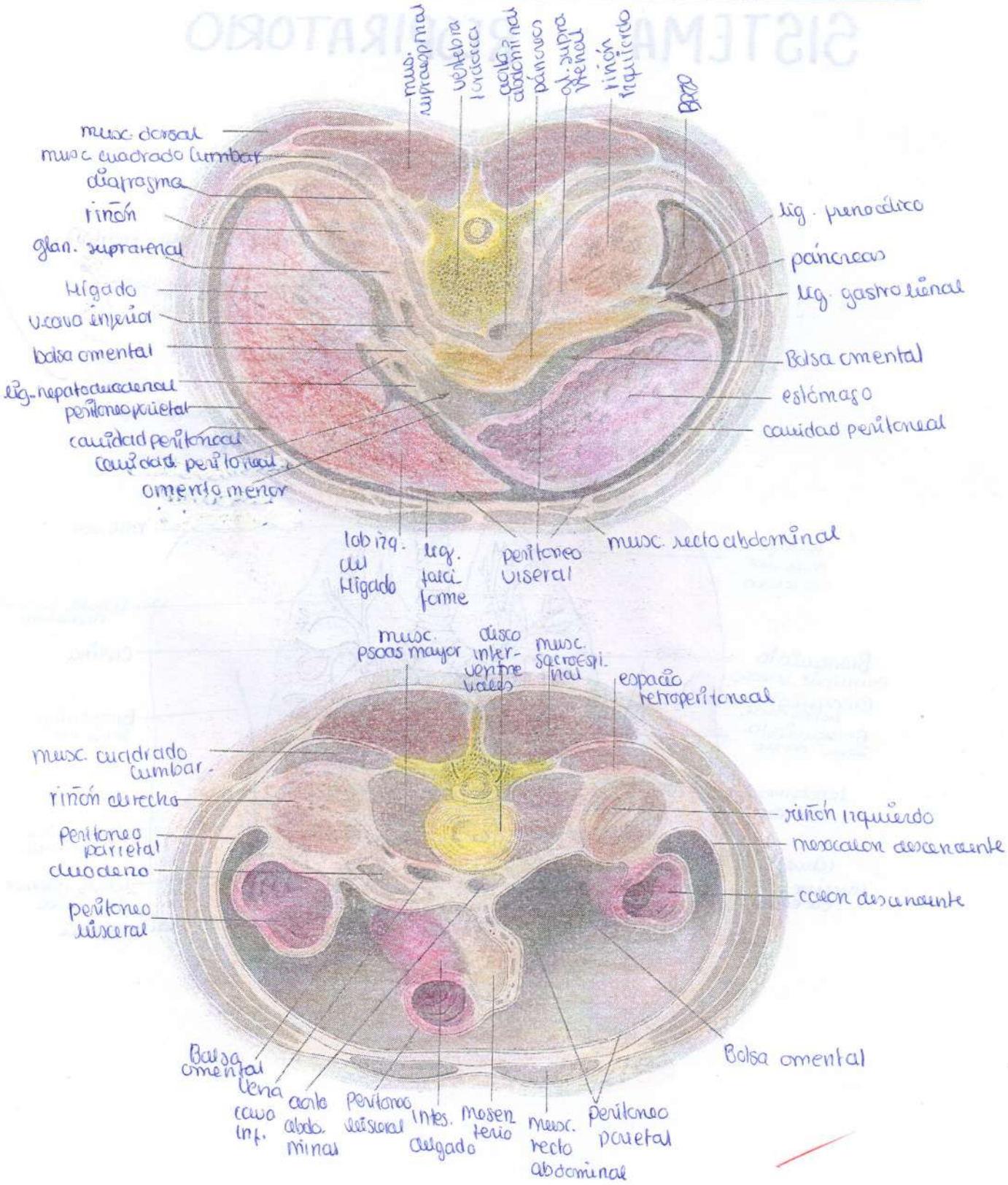

Identifique los señalamientos

SISTEMA RESPIRATORIO

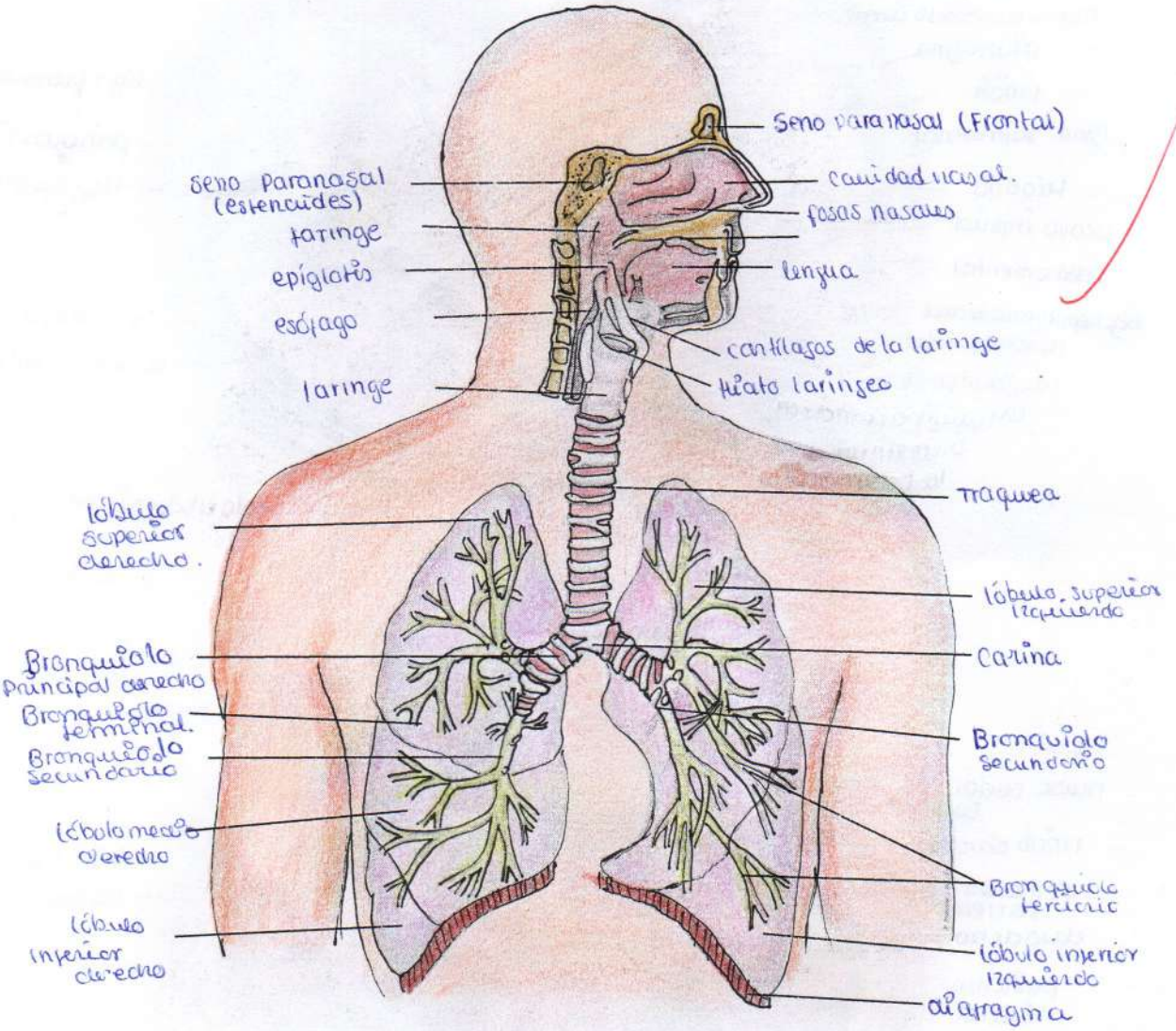

Identifique los señalamientos

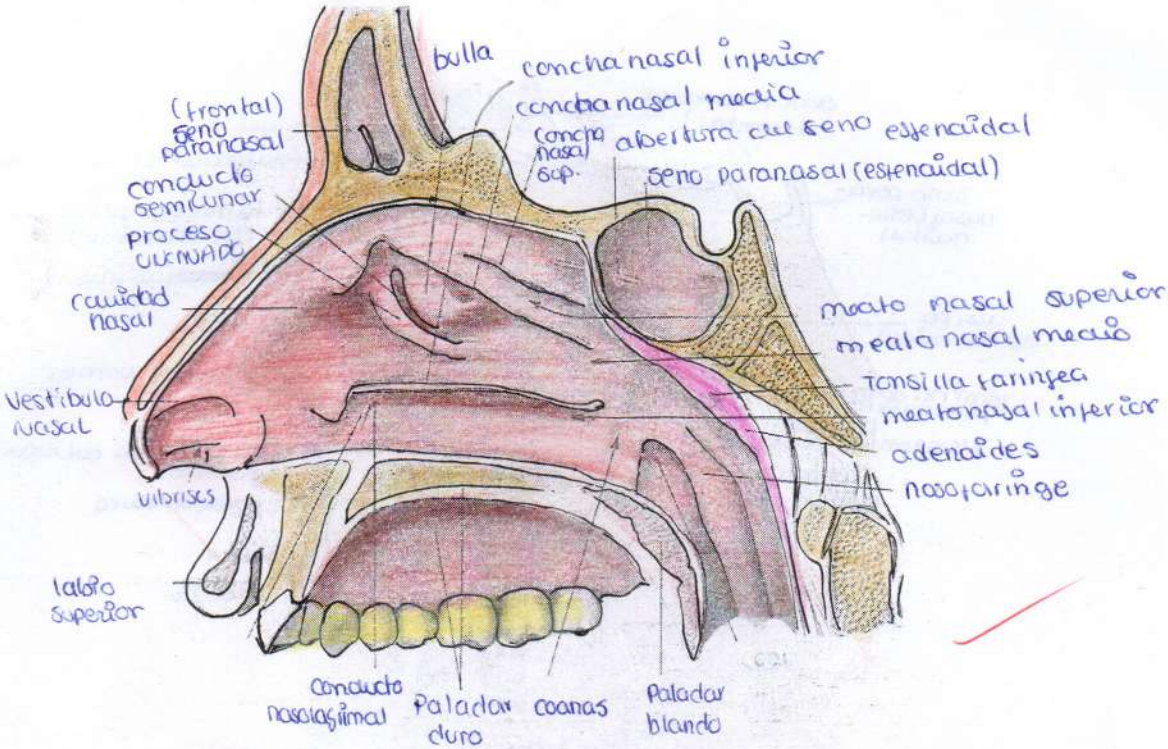

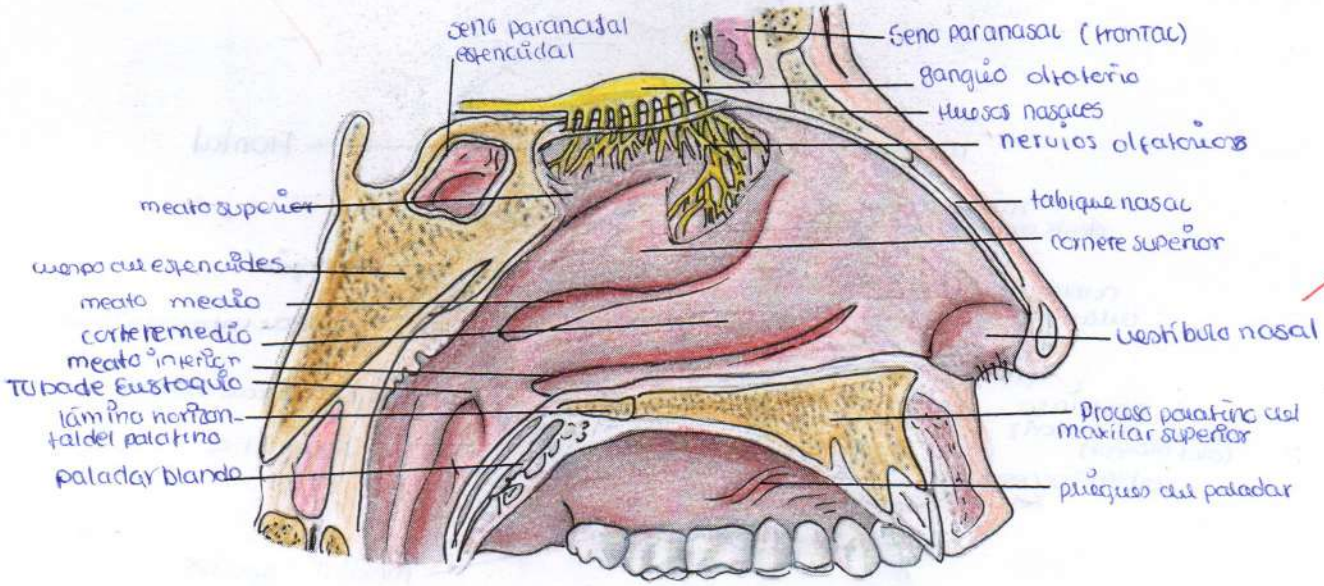

Identifique los señalamientos

Fighting spirit

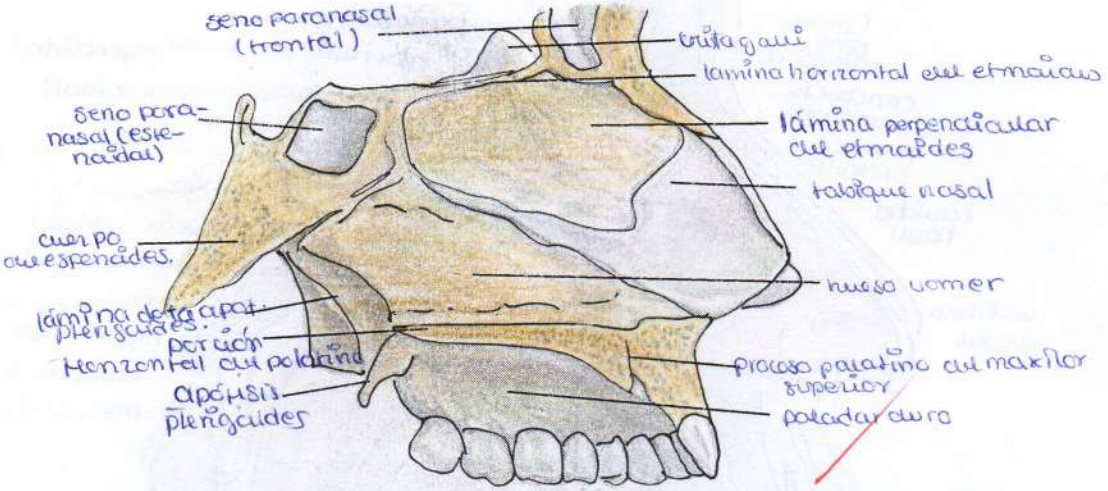

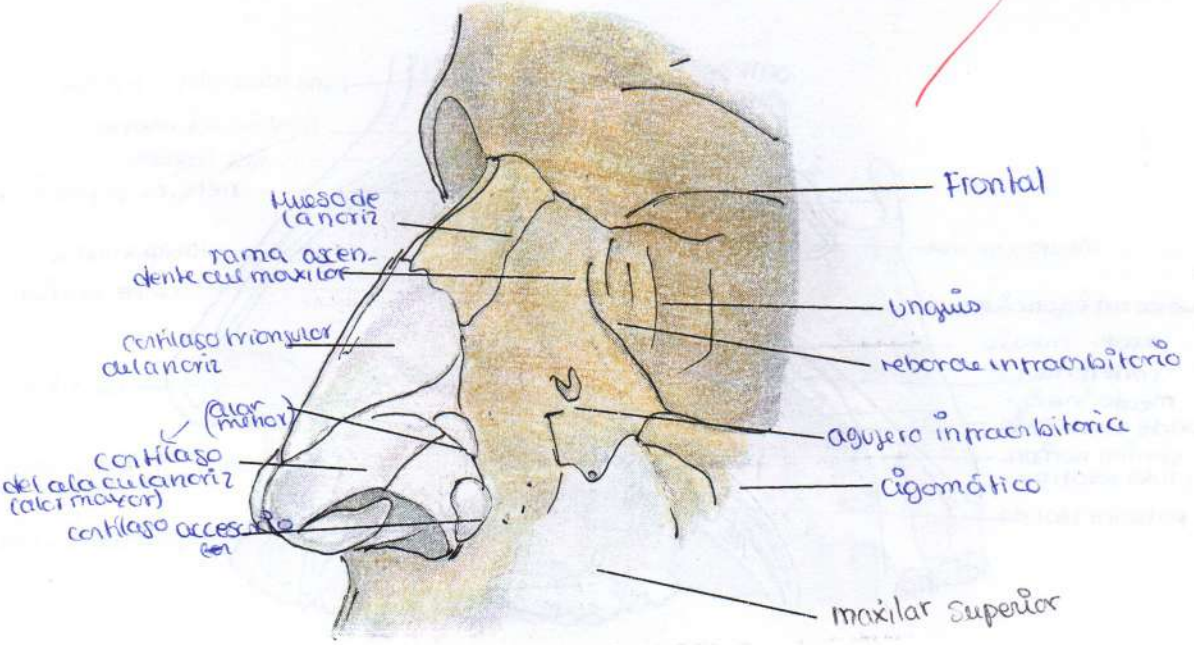

Identifique los señalamientos

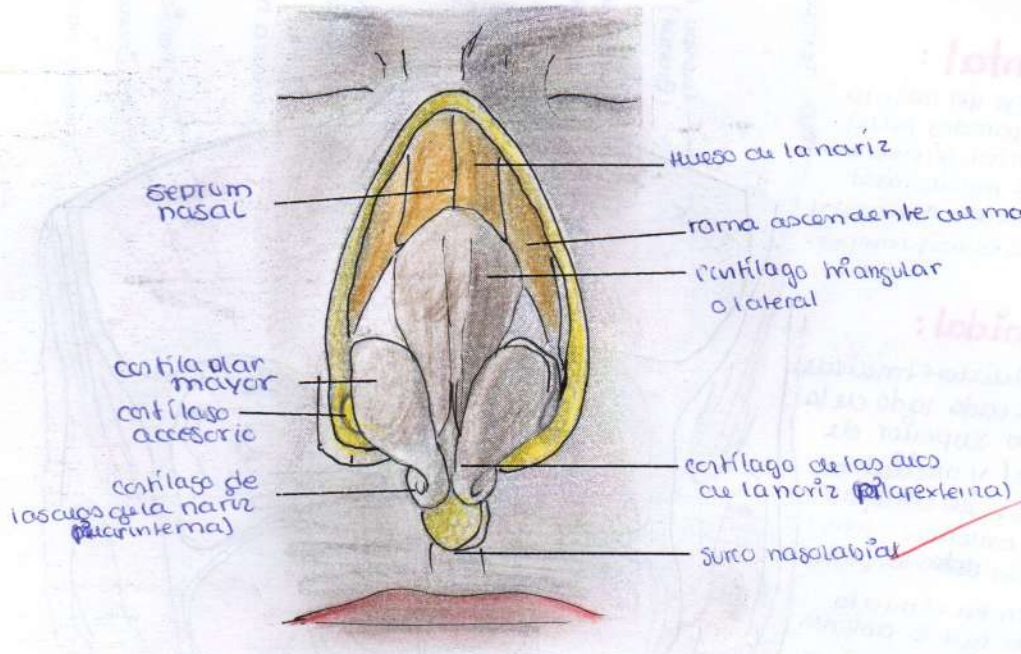

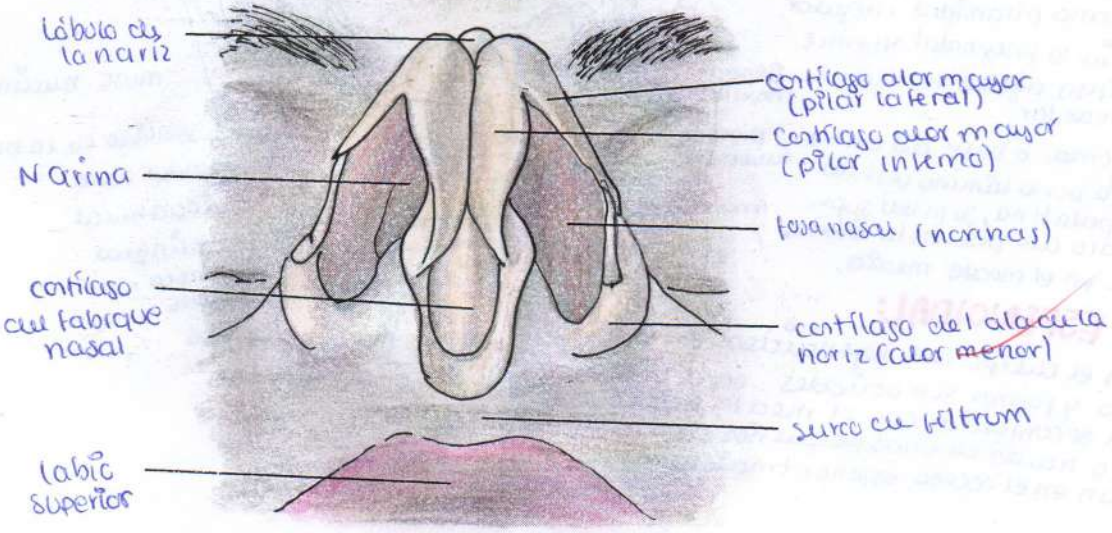

Identifique los señalamientos

SENOS PARANASALES

-Seno Frontal:

Se ubican en el hueso del mismo nombre, están separados por un tabique interfrontal. Se comunican con el meato medio nasal a través del conducto nasofrontal pueden tener uno o más compartimentos.

-Seno Etmoidal:

El laberinto o celdillas etmoidales se encuentran a cada lado de la mitad y el tercio superior de la cavidad nasal y medial al hueso de la órbita. Las celdillas se distinguen en anteriores, medias y posteriores, de los cuales las posteriores desembocan en el meato superior, mientras que la anterior y media desembocan en el meato medio.

-SENO MAXILAR:

Es el mas grande de los senos paranasales, tiene forma piramidal irregular con base hacia la fosa nasal y vértice hacia la apófisis cigomática o piramidal del maxilar.

La pared interna o base del antro está formada por la lámina vertical del hueso palatina, su pared superior lo separa del piso de la órbita. Desemboca en el meato medio.

-SENO ESFENOIDAL:

Situado en el cuerpo del esfenoides por lo q' su tamaño y forma son variables. Cada seno esfenoidal se comunica con el meato nasal superior a través de unas pequeñas aberturas que drenan en el receso esfenoetmoidal.

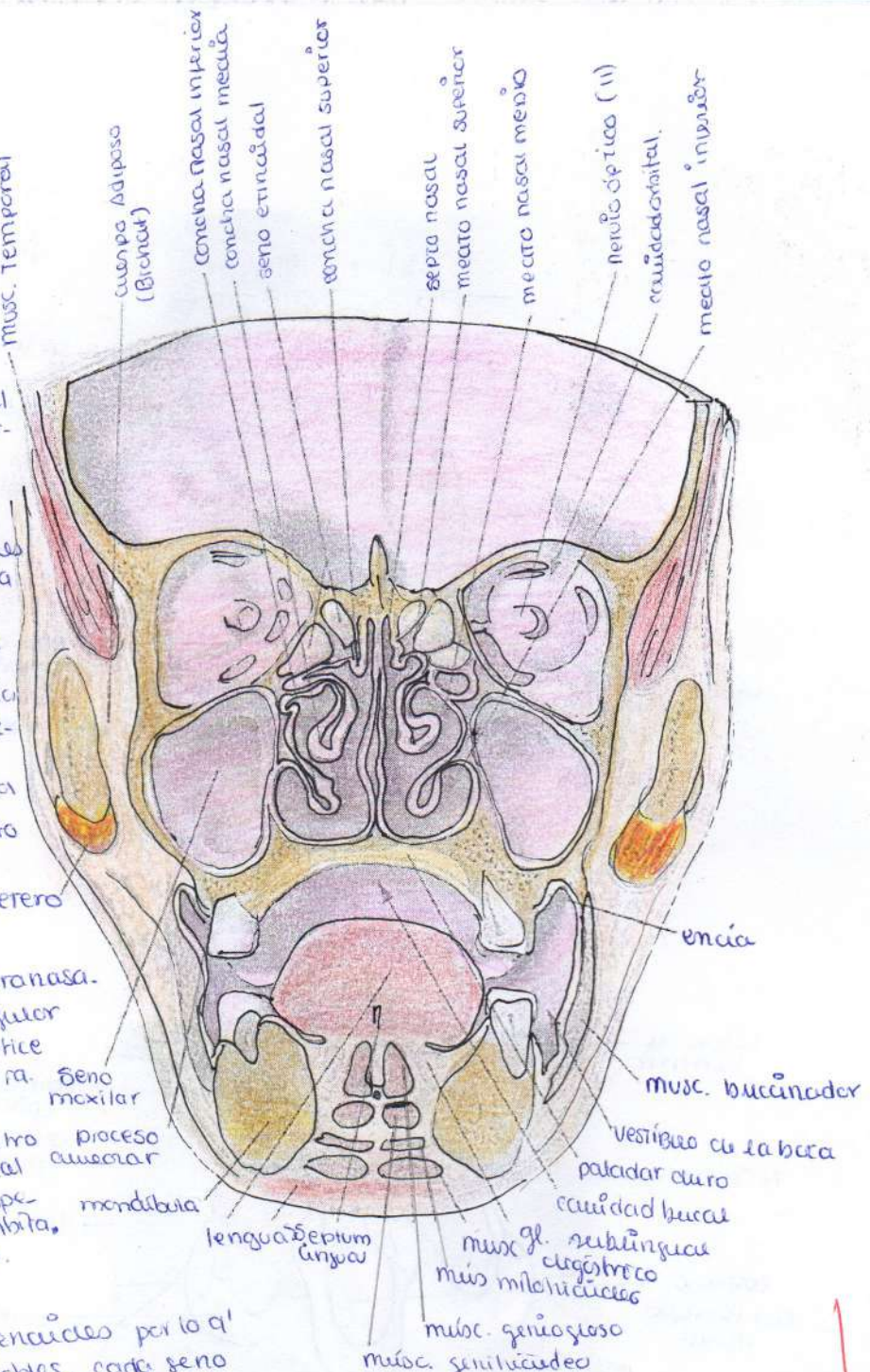

15

Identifique los señalamientos describa los senos paranasales ubicación y desembocadura

CARTÍLAGO TIROIDES

CARTÍLAGO CRICOIDEO...



Identifique los cartílagos de la laringe y sus detalles anatómicos

CARTÍLAGOS DE LA LARINGE

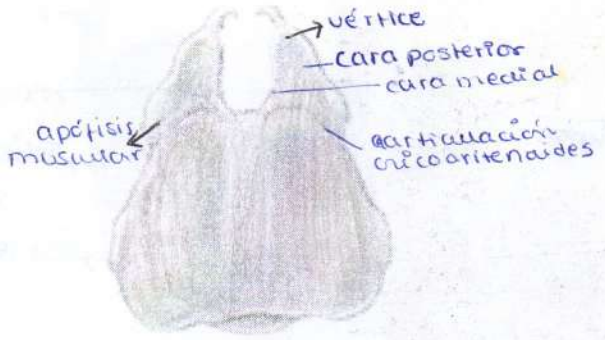

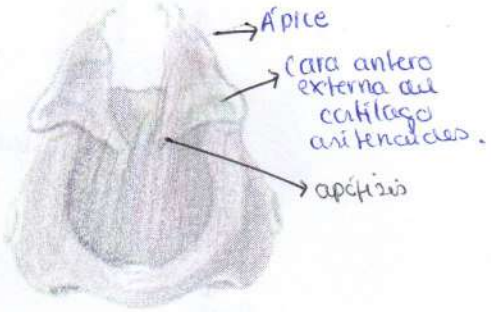

CARTÍLAGO EPIGLÓTICO

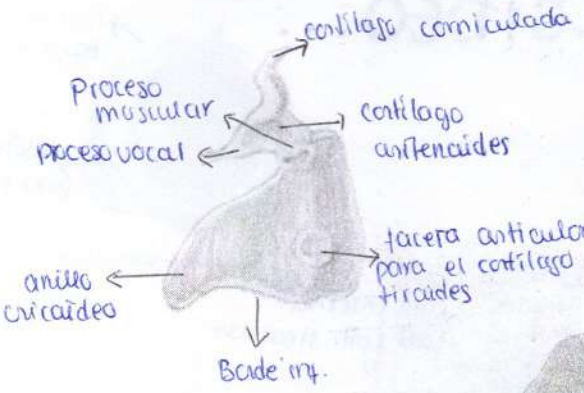

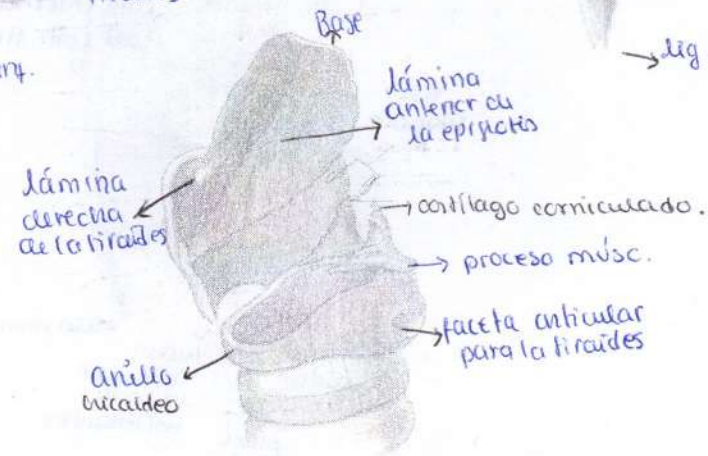

Identifique los cartílagos de la laringe y sus detalles anatómicos

ARTICULACIONES DE LA LARINGE

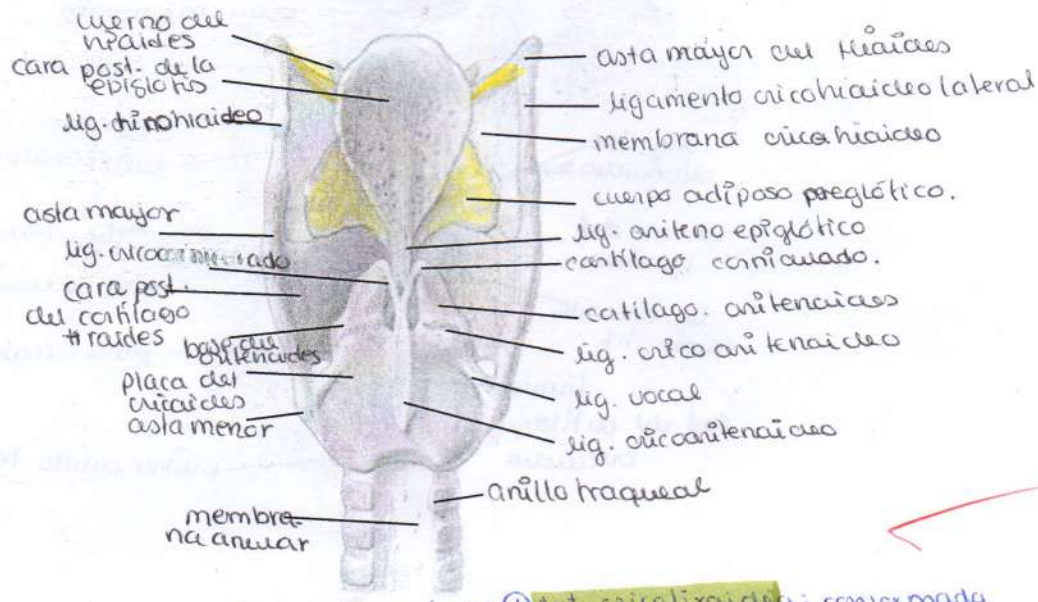

La laringe posee tres articulaciones ① Art. cricotiroidea; conformada por la faceta articular del cricoides y el asa menor del tiroides. ② Art. crico-aritenoidea; conformada por la faceta articular del cricoides y la base del cartílago aritenoides. ③ Art. aritenocorniforme; conformado ente el vértice del cartílago aritenoides y el cartílago corniculado.

Identifique los señalamientos. Describa las articulaciones de la laringe

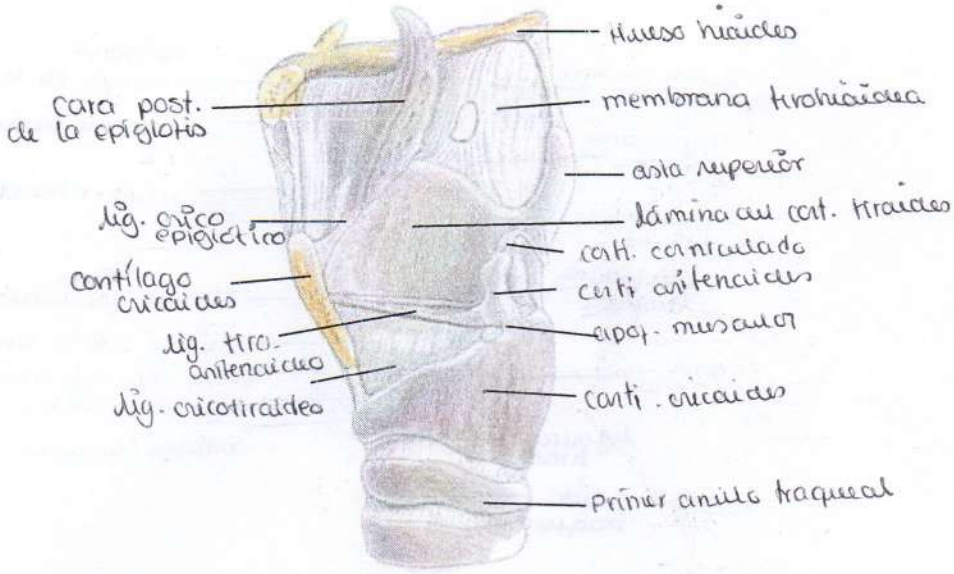

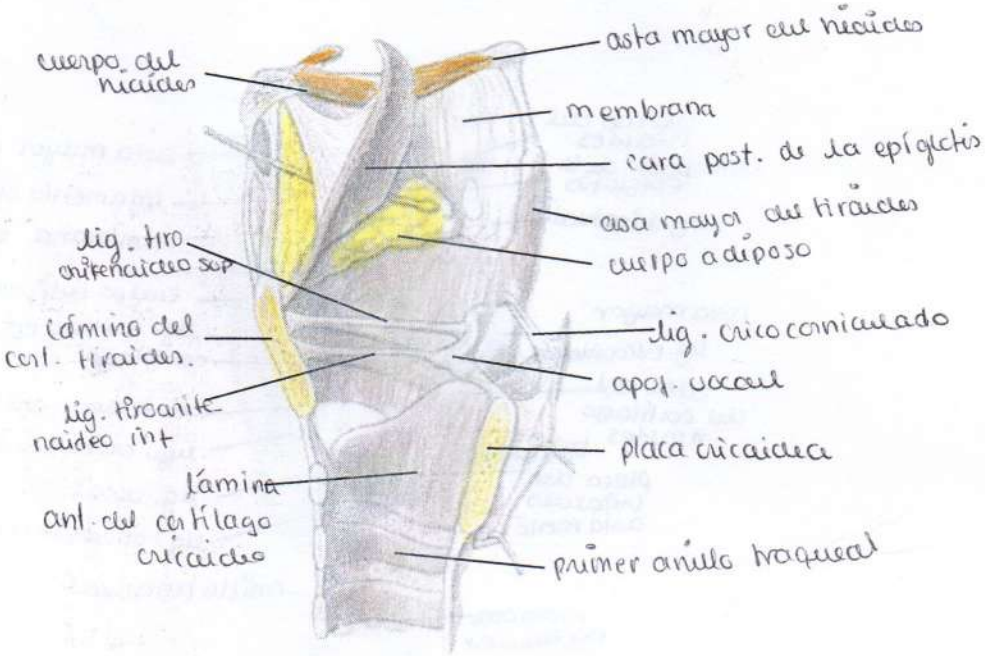

Identifique los señalamientos

CAVIDADES DE LA LARINGE:

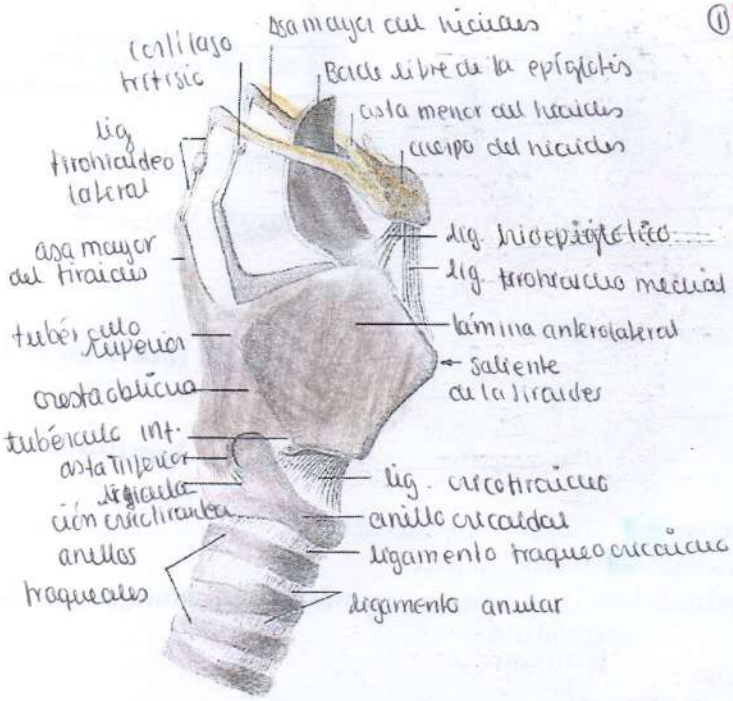

① Supraglótico:
Pared ant: cara post del cartílago epiglótico
Pared post: musc. cricoaritenoideo, cartílagos aritenoides y corni-cornículados.
Pared lateral: repliegues aritenoepiglóticos y cara supero interna de los cuerdas vocales superiores.

② Glótica:
espacio entre las cuerdas vocales superiores y las cuerdas vocales inferiores; entre ambas se encuentran los ventrículos laríngeos o de morgagni.

③ Infraglótica:
Cara inferior de las cuerdas vocales inferiores hasta el vértice de la laringe.
Pared Posterior: Placa cricoidea
Pared anterior: arco cricoideo y parte inferior del cartílago tiroideo.
Pared lateral: paredes laterales de la cricoides
Límite inferior: borde inf. del anillo cricoideo.

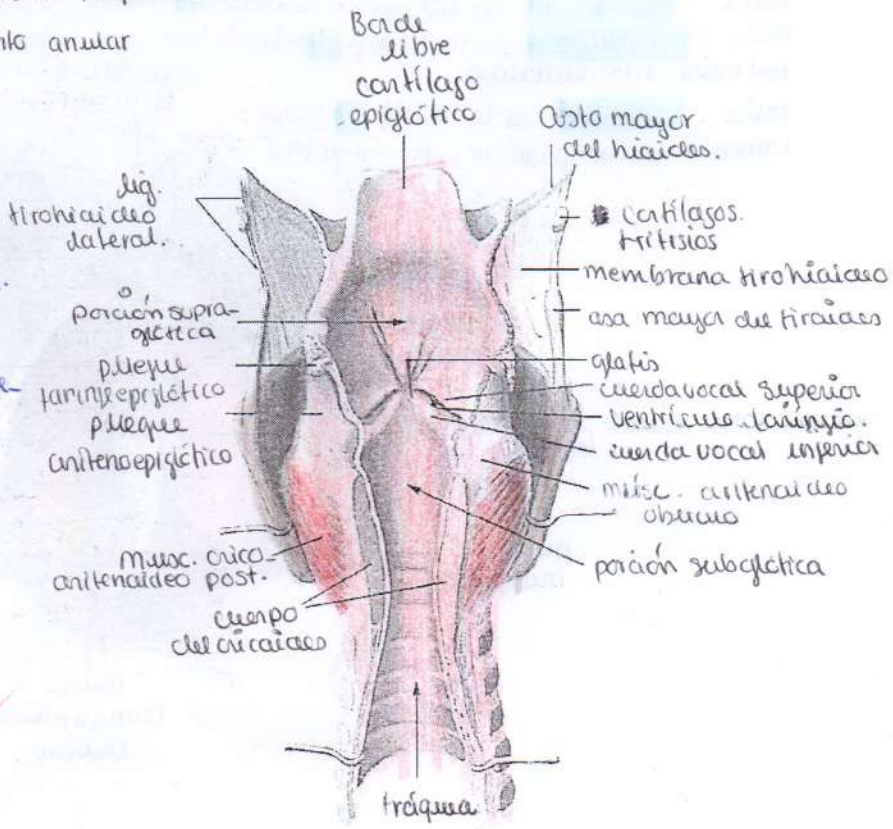

Identifique los señalamientos y describa los límites de las cavidades de la laringe

Músculos de la LARINGE

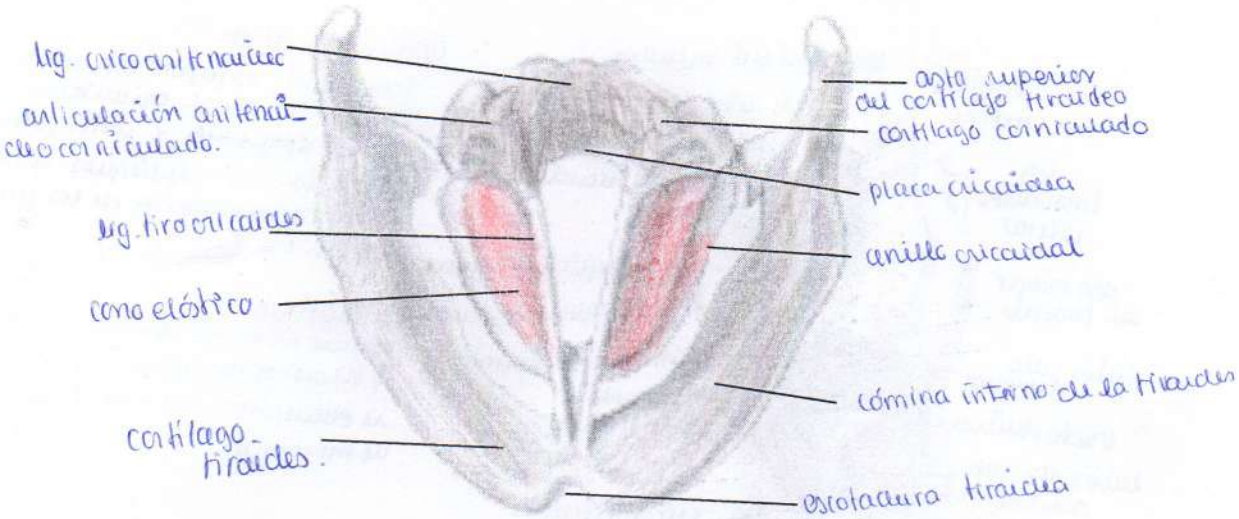

músc. tensores de los cuerdos vocales → músc. cricotiroideo
músc. relajador de los cuerdos vocales → músc. vocal
músc. constrictores de la laringe → cricoaritenoideo lateral, aritenoideo transversal y oblicuo, ~~cont~~ músc. tiroaritenoideo.
músc. dilatador de la laringe → músc. cricoaritenoideo posterior, tiroepiglótico.

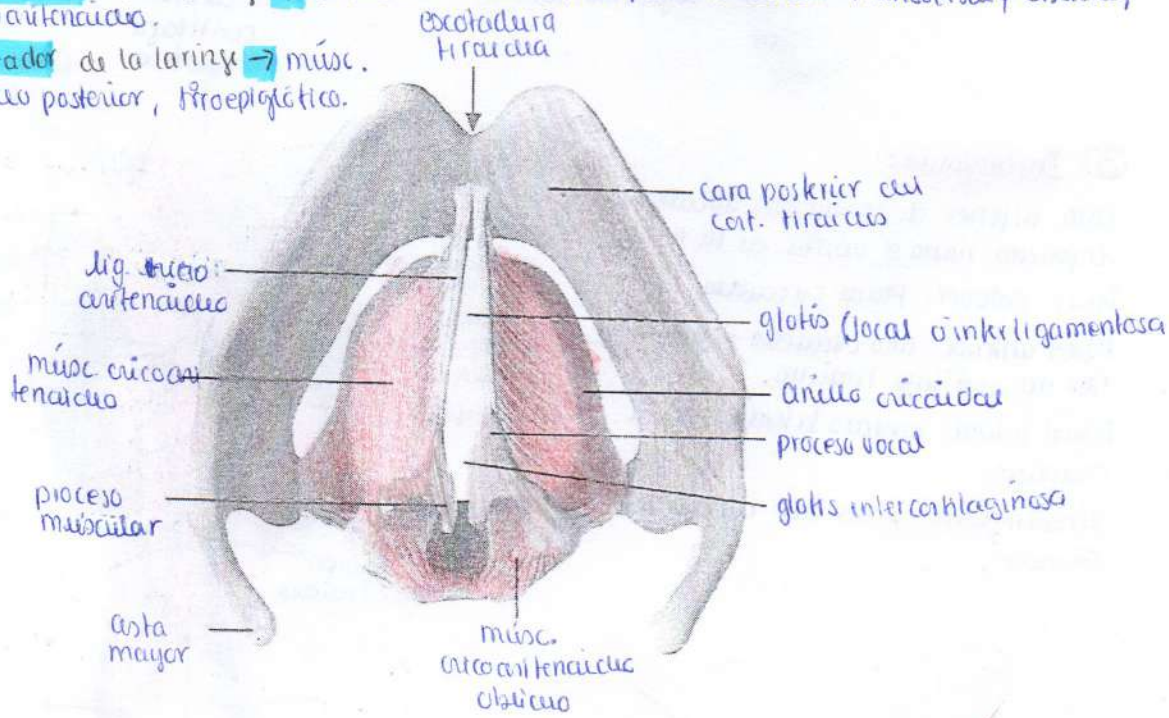

Identifique los señalamientos y explique la acción de los músculos sobre la hendidura glótica

MÚSCULOS DE LA LARINGE

Músculos Extrínsecos:

- esternotiroideo
- omotiroideo
- tirohioideo
- esternohioideo

Músculos Intrínsecos:

- músc. tirocricoideo
- músc - vocal
- músc. tiroepiglótico
- músc. crico aritenoideo post.
- músc. cricoaritenoideo lateral.
- músc. inter aritenoideo oblicuo y transverso.

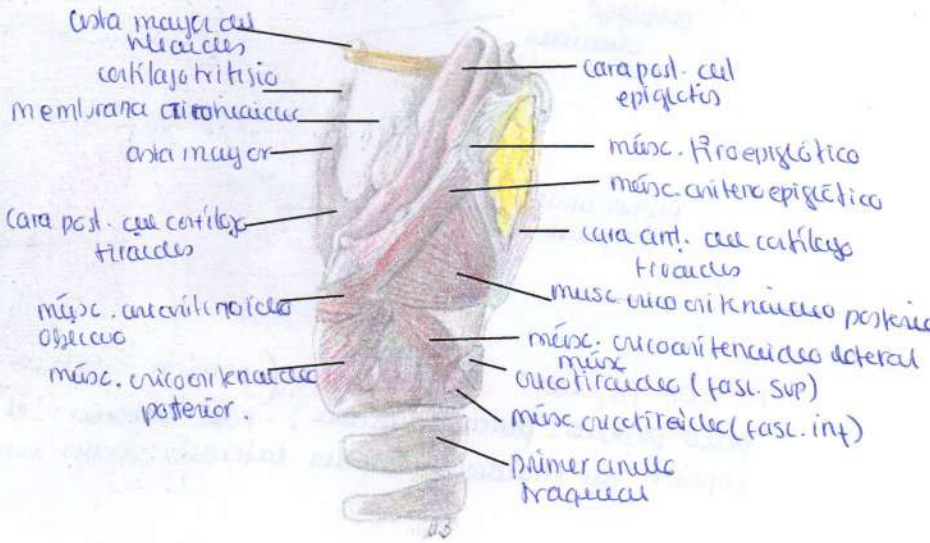

Identifique los señalamientos y describa la distribución de los músculos de la laringe

PAREDES DE LAS CAVIDADES DE LA LARINGE

Porción Superior Pared ant: cara post. del cart. epiglótico y lig. tiroepiglótico. Pared post: músc. aritenoideo, cartílago aritenoideo y los corniculados. Pared laterales: repliegues aritenoepiglóticos, cara superointerna de los cuerdos vocales superiores.

Porción media o glótica: hay un espacio denominado ventrículo laríngeo o de Morgagni el cual se encuentra entre los cuerdos vocales superiores e inferiores. Entre ambas cuerdos vocales inferiores existe un espacio denominado glotis.

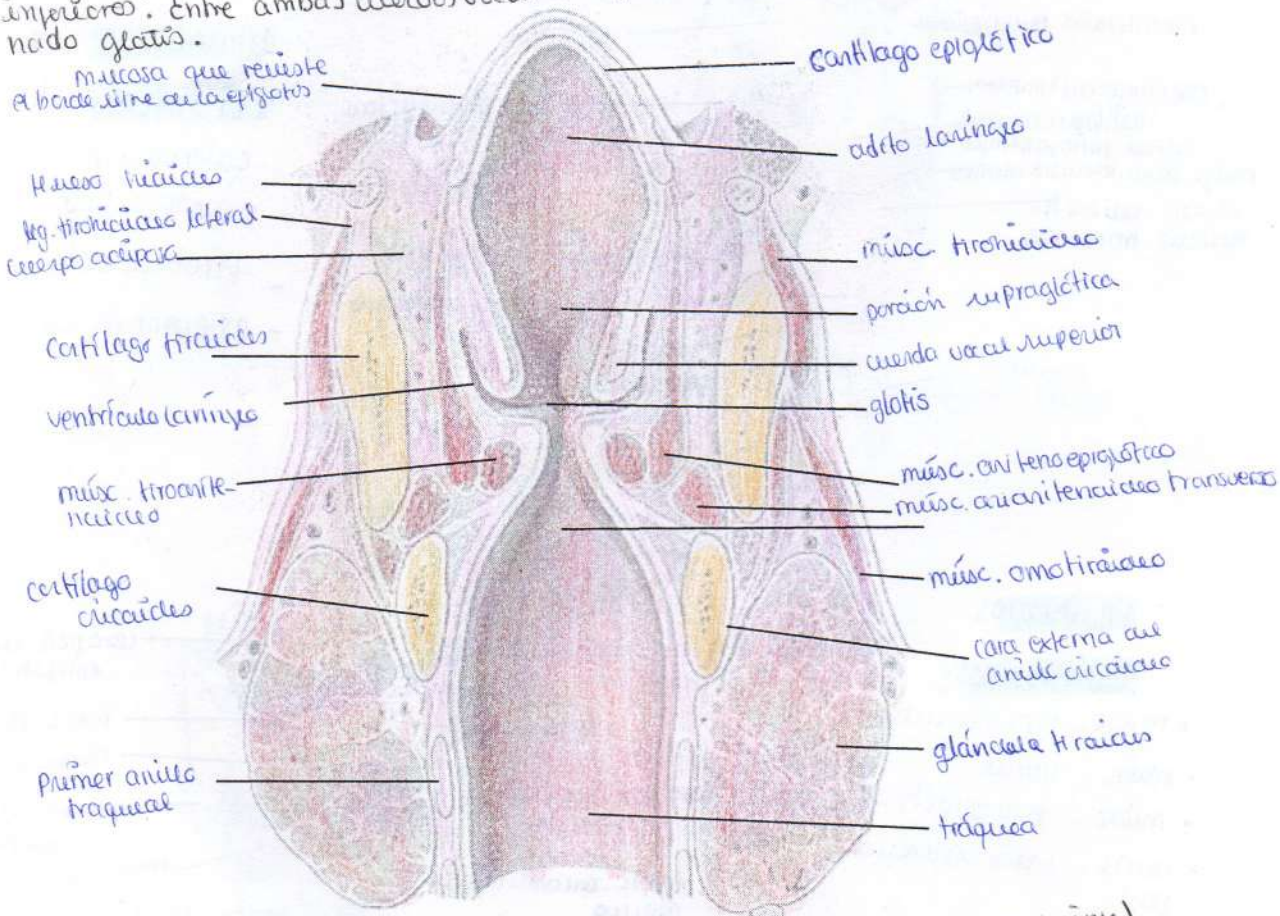

Porción inferior o infraglótica (porción glótica y es vertice de la laringe) pared posterior: placa cricoidea. Pared anterior: el arco cricoideo y la pared inferior del tiroides, Paredes laterales: partes laterales del cartílago cricoides

Identifique los señalamientos y explique la conformación de las paredes de las cavidades de la laringe

LÍMITES DEL ADITOS LARÍNGEO

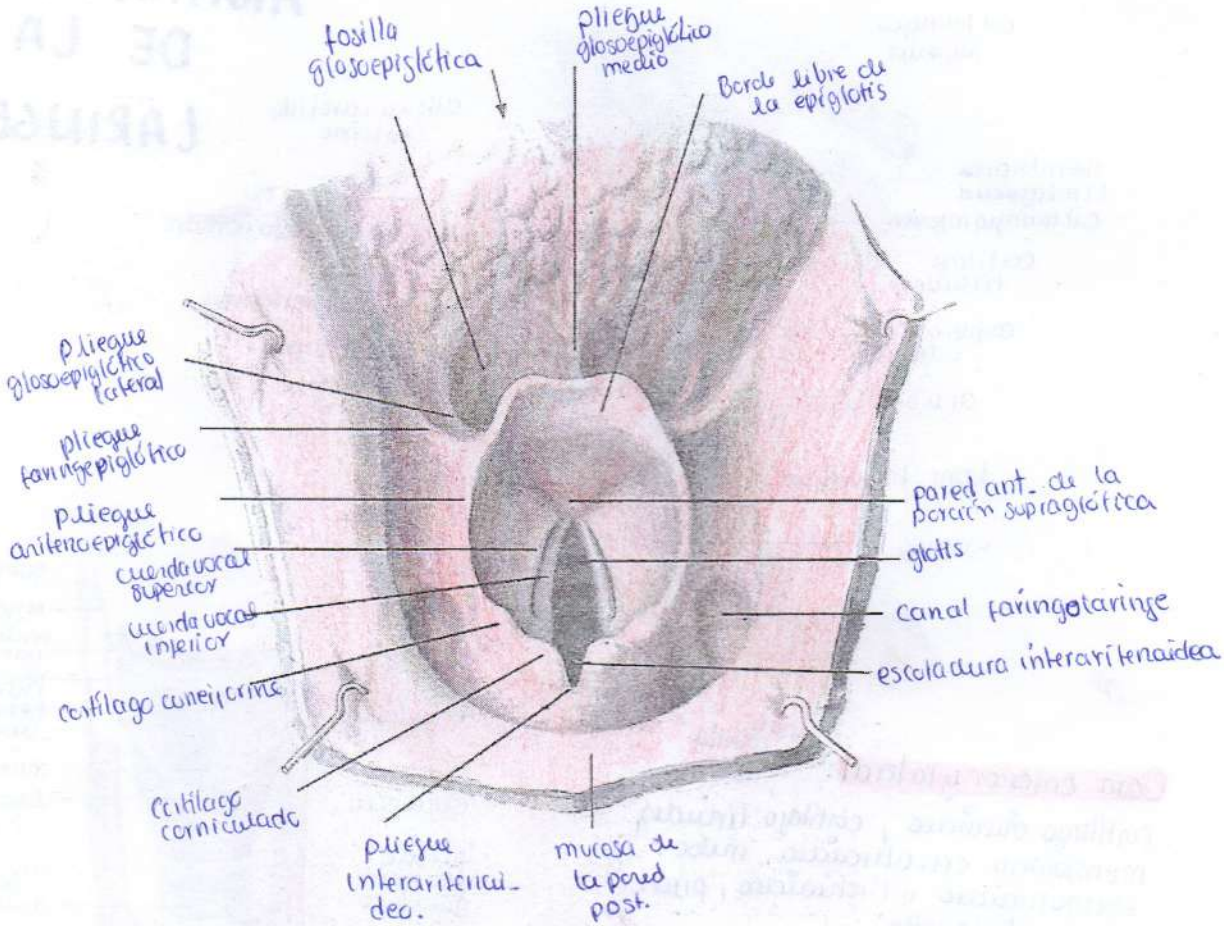

límite anterior: Borde libre del cartílago epiglótico.
límite lateral: pliegue aritenoepiglótico.
límite posterior: escotadura interaritenoidea, cartílago corniculado, cartílago cuneiforme.

Identifique los señalamientos y describa los límites del adito laríngeo

RELACIONES ANATÓMICAS DE LA LARINGE

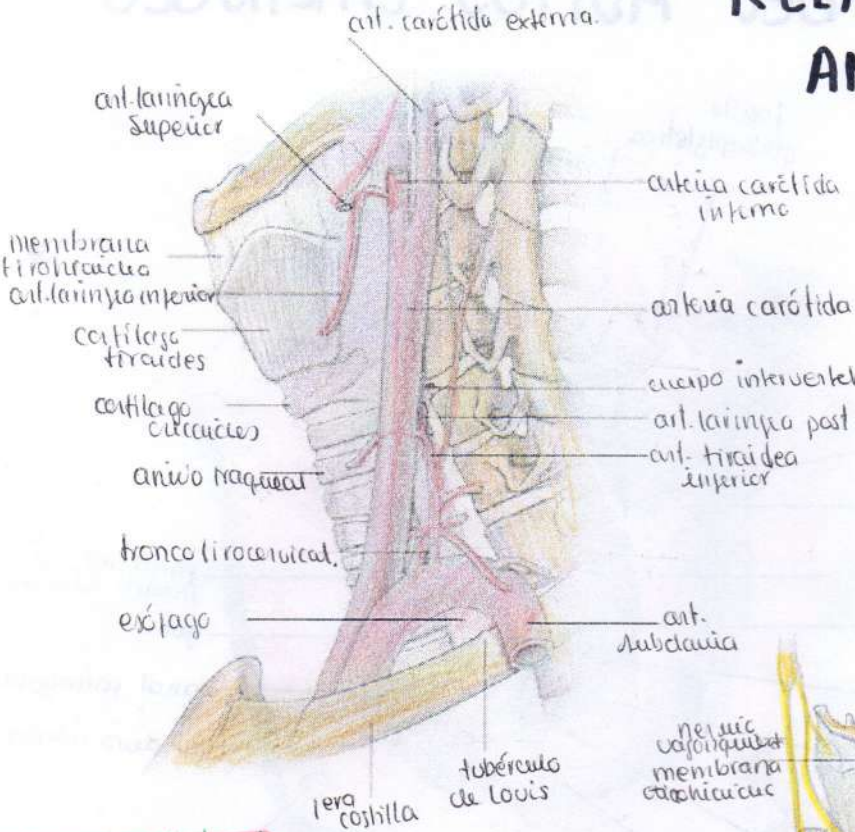

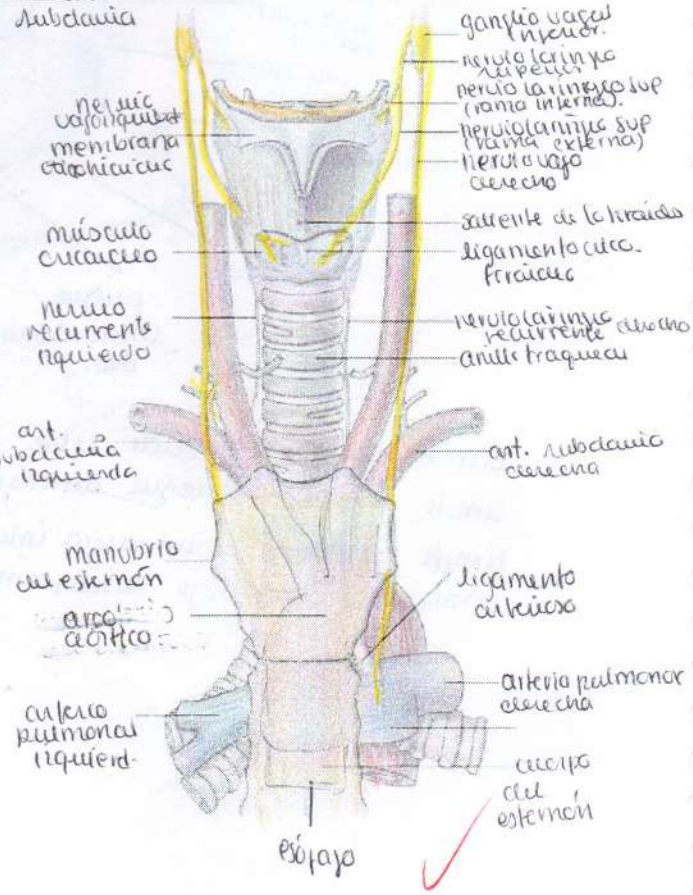

Cara Anterior y lateral:
cartílago cricoides, cartílago tiroides, membrana cricotiroidea, músc. esternotiroideo y tirohioideo, pirámide de Lalouette.

Cara Posterior:
part. post del cartílago cricoides, músc cricoaritenoideo posterior y la mucosa.

Bordes:
Uno anterior y dos posteriores: relaciona con el paquete vasculonervioso del cuello.

Identifique los señalamientos y describa las relaciones de la laringe

LÍMITES DE LA TRÁQUEA

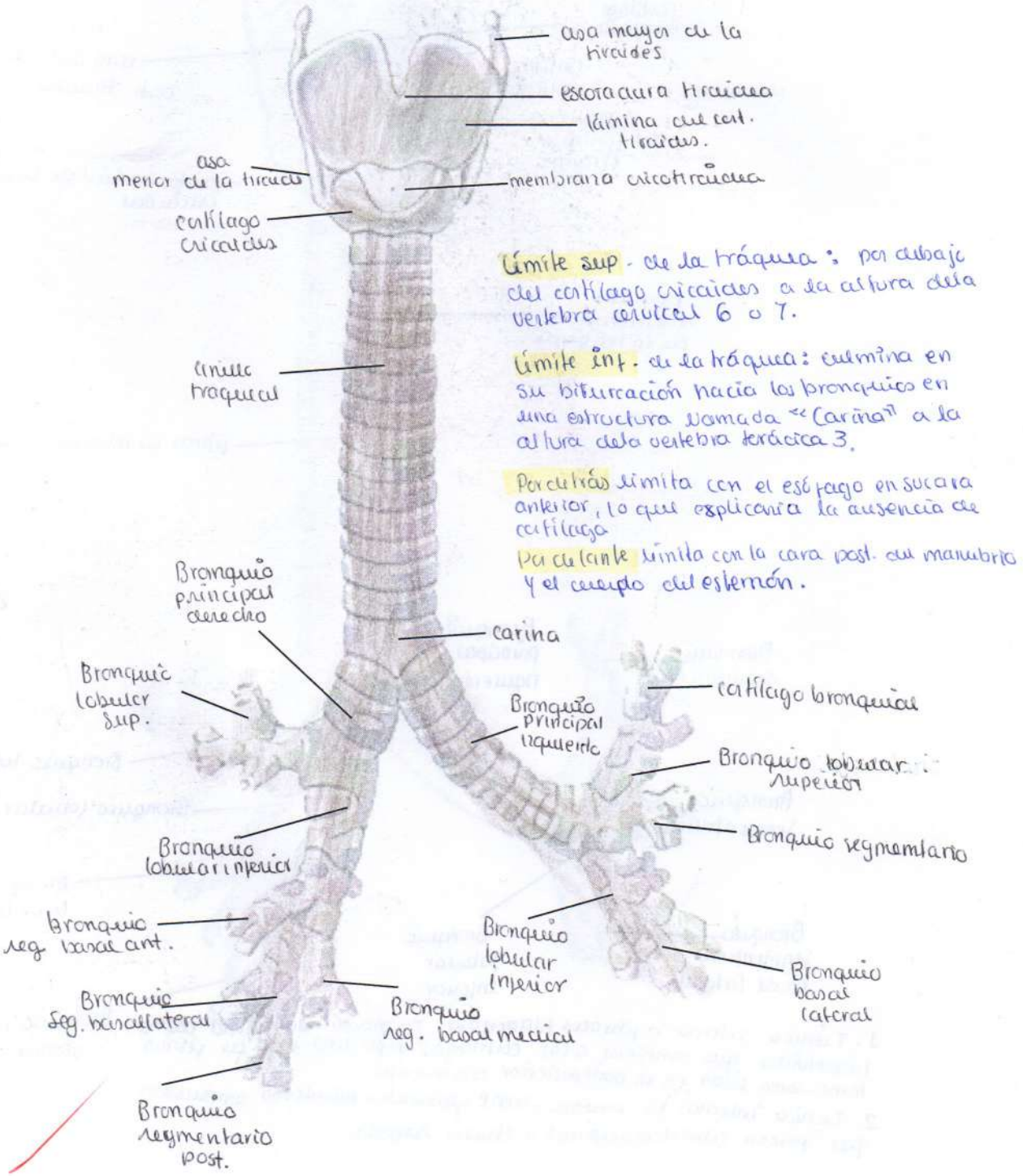

Identifique los señalamientos e indique los límites de la tráquea

CONFORMACIÓN DEL ANILLO TRAQUEAL

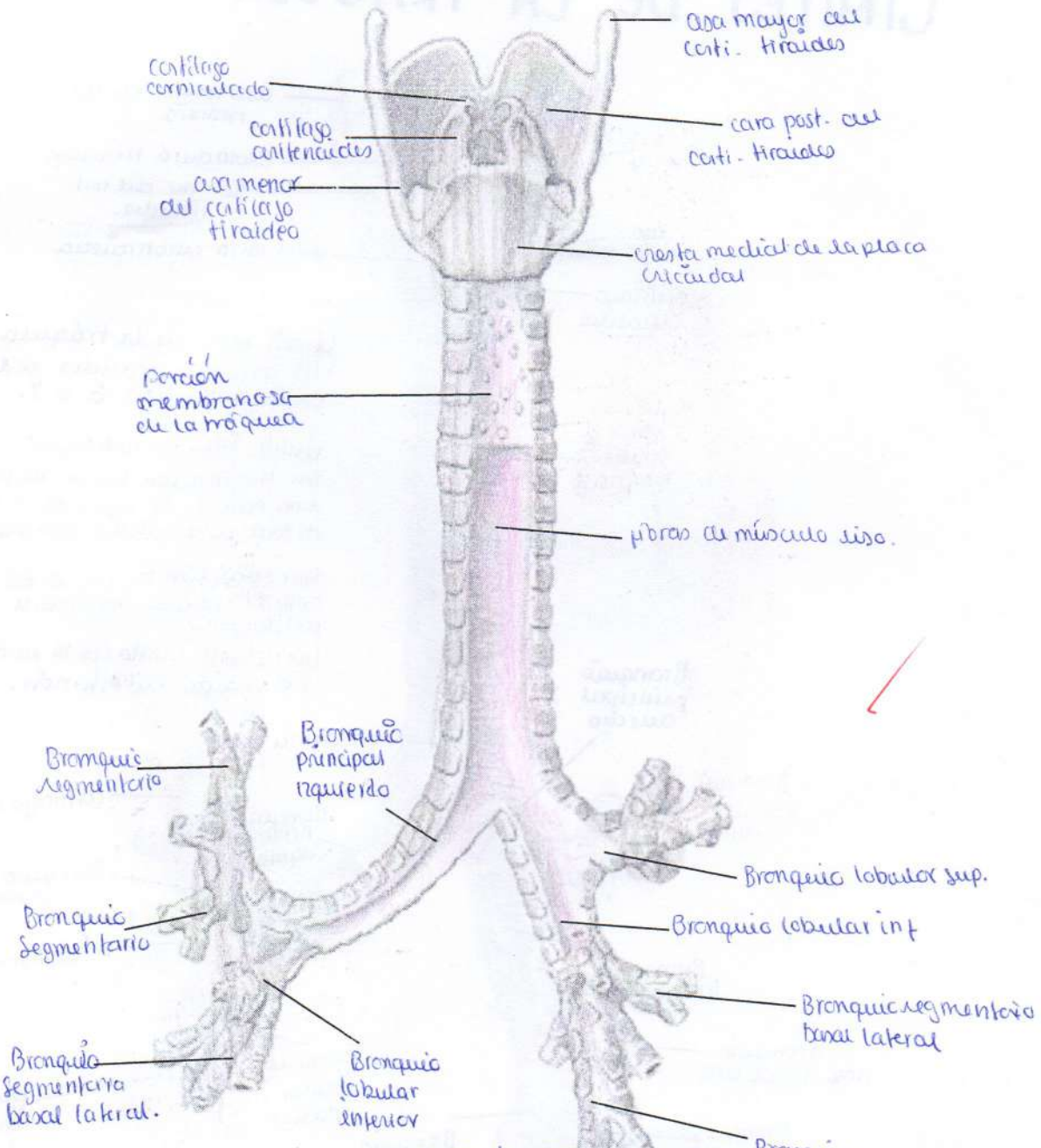

1. Túnica externa o fibrocartilaginosa: formada por una vaina fibroelástica que contiene aros cartílagos y por una capa de fibras musculares lisas en su parte posterior solamente.
2. Túnica interna: Es mucosa, tiene glándulas tubulares compuestas que poseen células mucíparas y células serosas

Identifique los señalamientos y describa la conformación del anillo traqueal

RELACIONES DE LA TRAQUEA

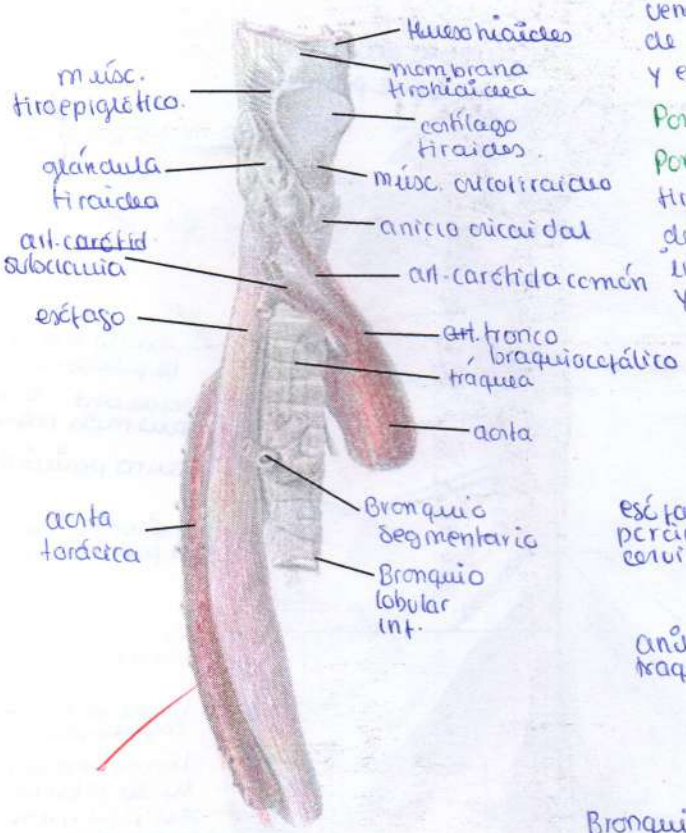

Porción Cervical:

Por delante: istmo del cuerpo tiroides, venas tiroideas inferiores, arteria tiroidea de Neubauer, músculos esternohioideo y esternotiroideo.

Por detrás: la porción cervical del esófago.

Por los lados: entre los lóbulos del cuerpo tiroides, paquete vascular y nervioso del cuello (carótida primitiva, yugular interna) nervio neumogástrico, tiroidea inf y art. vertebral).

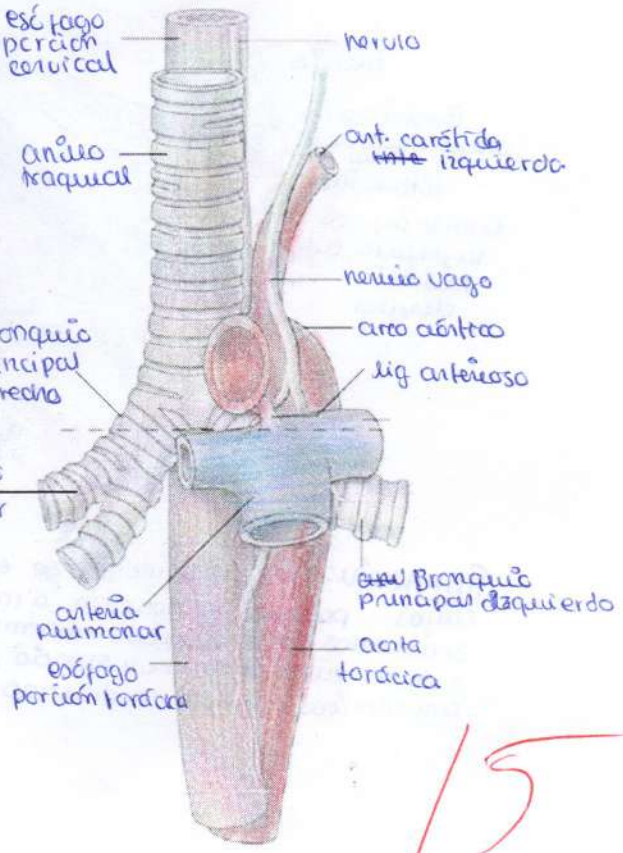

Porción torácica:

Por delante: tronco venoso braquio-cefálico izquierdo, con el timo, músc. esternotiroideo, primera pieza del esternón, cayado aórtico.

Por detrás: porción torácica del esófago.

Por el lado izquierdo: pleura mediastínica nervio recurrente y cayado aórtico.

Por el lado derecho: pleura y pulmón derecho, vena cava superior y ácigos

/5

Identifique los señalamientos y describa las relaciones de la tráquea

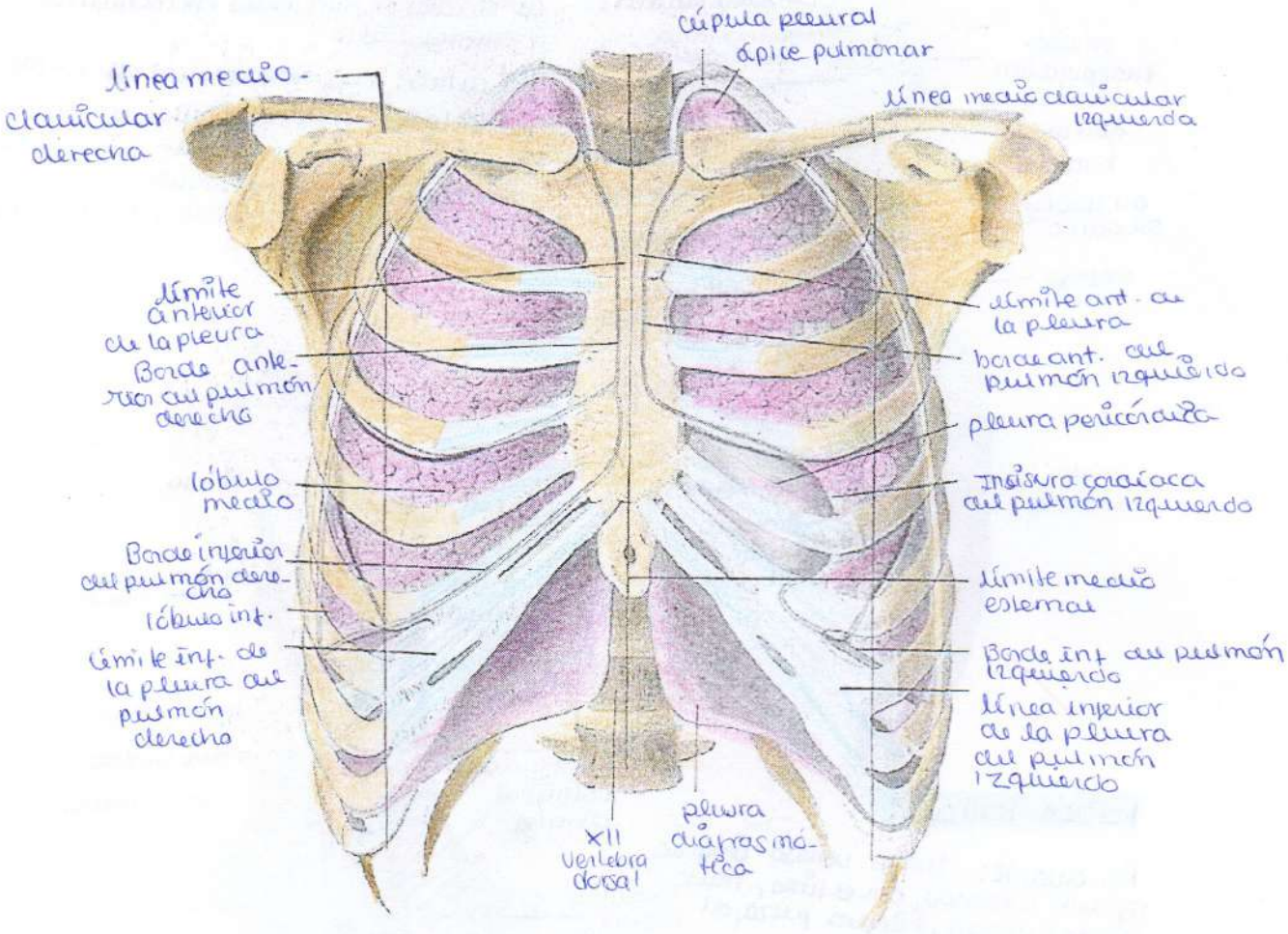

SITUACIÓN: los pulmones se encuentran contenidos en el tórax, cuyas paredes se adaptan a la forma de estos órganos. Se hallan separados de la cavidad abdominal por la bóveda diafragmática y entre ellos se abre un espacio, ocupado por diferentes elementos anatómicos, llamado mediastino.

continuación.

Identifique los señalamientos, describa la situación y la proyección de los pulmones en la caja torácica

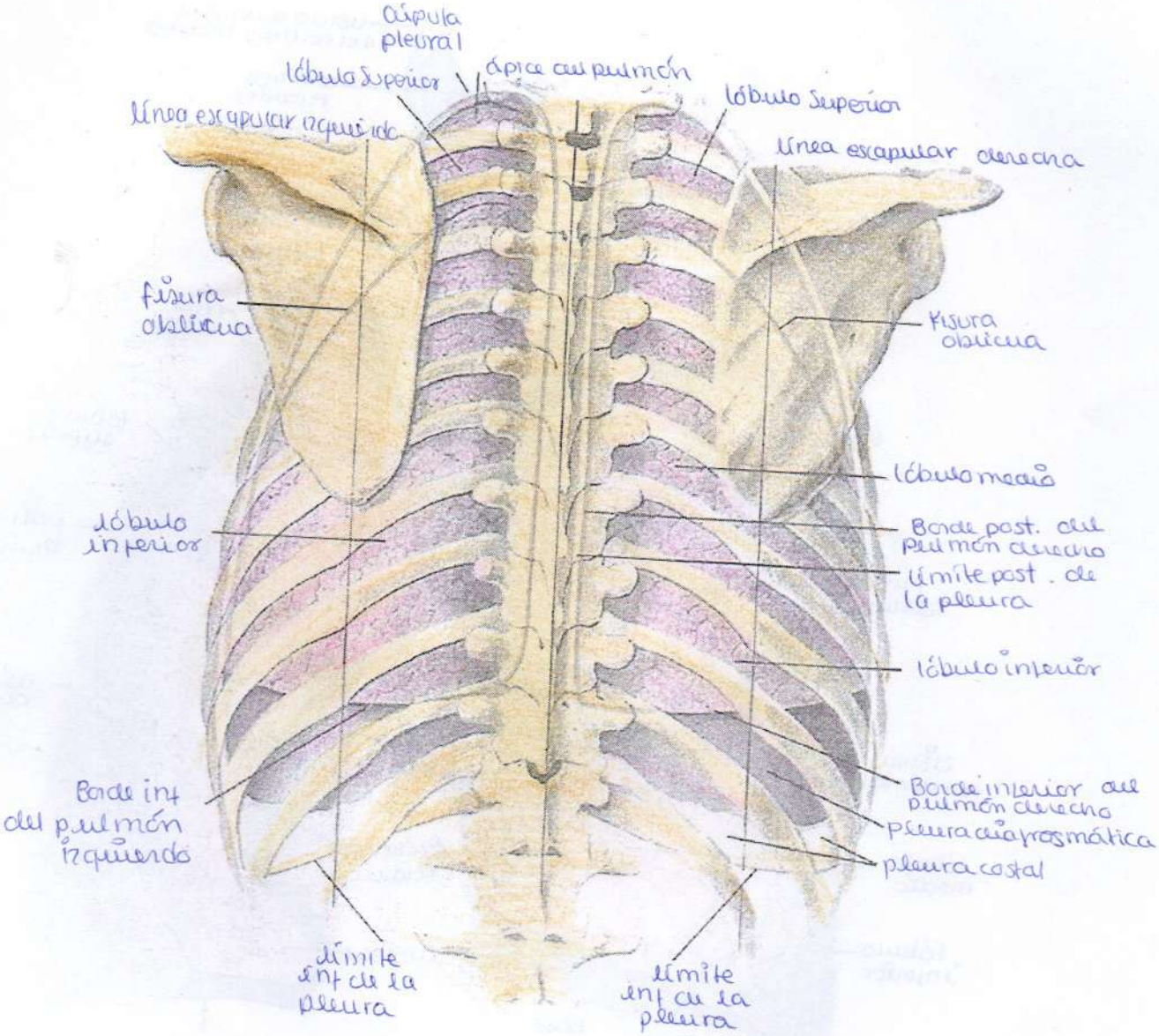

Proyección: en el interior de la caja torácica se encuentran los pulmones, y en el medio se ubica el mediastino con el corazón, esó-fago, tráquea, ganglios linfáticos, timo, aorta, vena cava superior e inferior. El pulmón derecho esta formado por 3 lóbulos y el izquierdo, por dos. la tráquea tiene una longitud de 10 a 11 cm y un diámetro de 2cm. A la altura del ángulo esternal (de Louis), por delante, y de D4, por detrás, se bifurcan en los dos bronquios principales.

Identifique los señalamientos y la proyección de los pulmones en la caja torácica

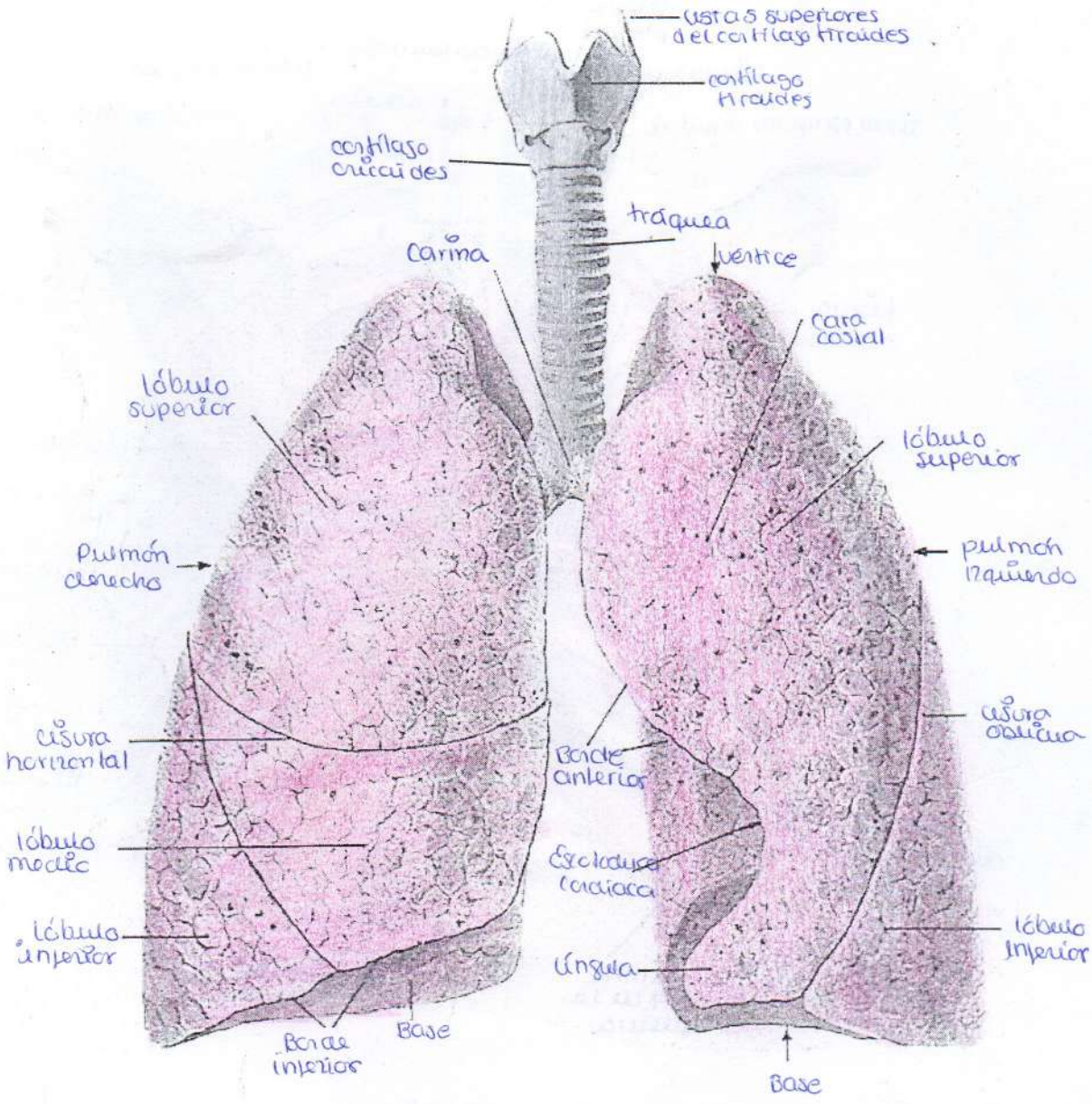

Identifique los señalamientos

ARBOL BRONQUIAL

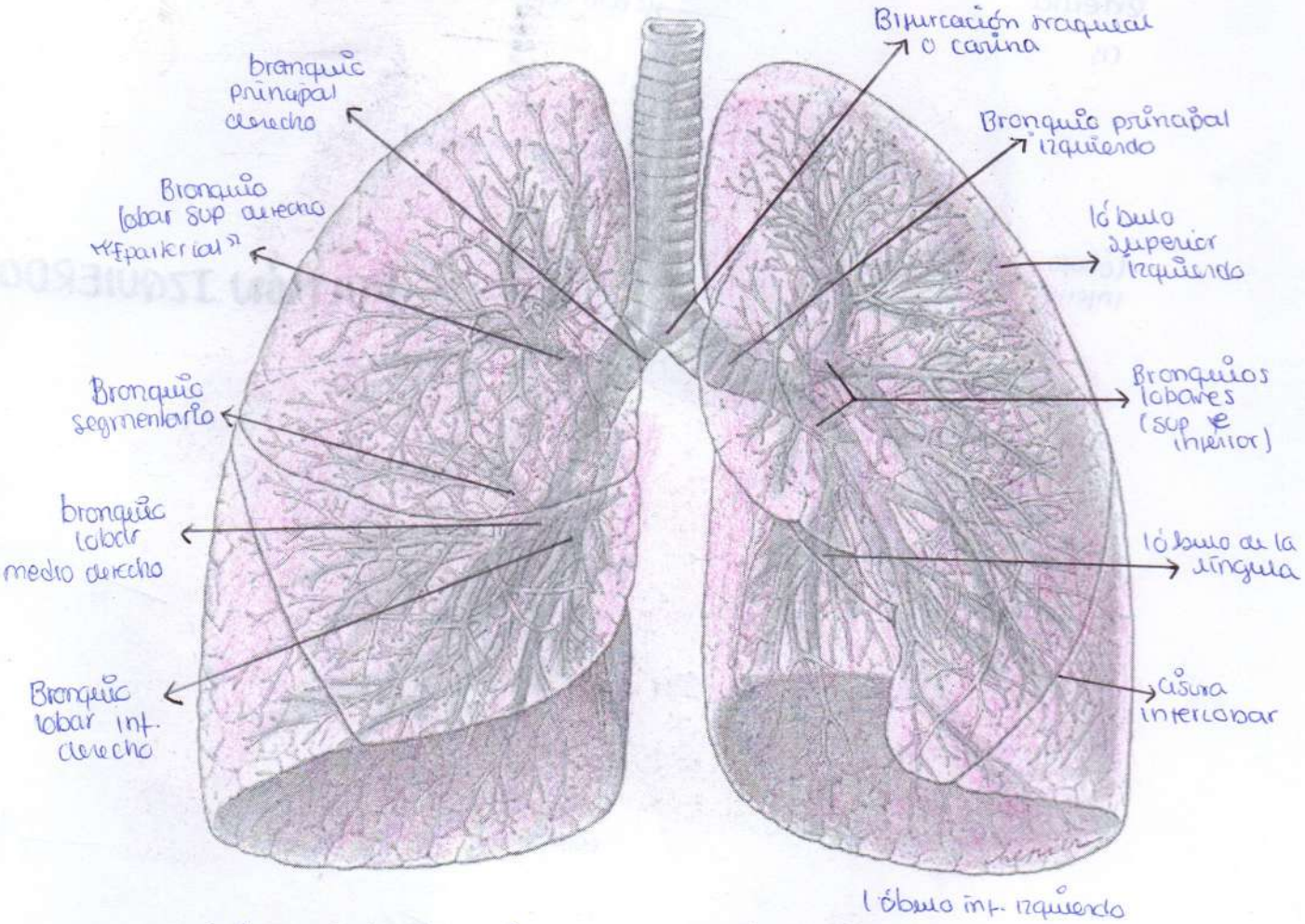

la conformación del árbol bronquial esta dado por (en orden decreciente): Bronquio principal, bronquio lobalar, bronquio segmentario, bronquio intersegmentario mayor y menor, bronquiolo terminal.

Identifique y describa la conformación del árbol bronquial y los detalles anatómicos que observa

PULMÓN DERECHO

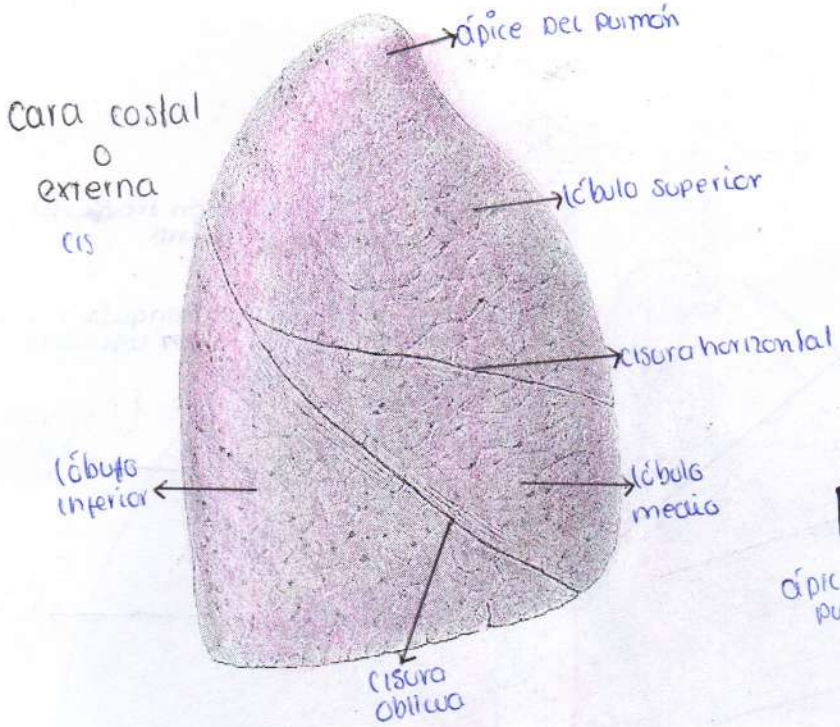

PULMÓN IZQUIERDO

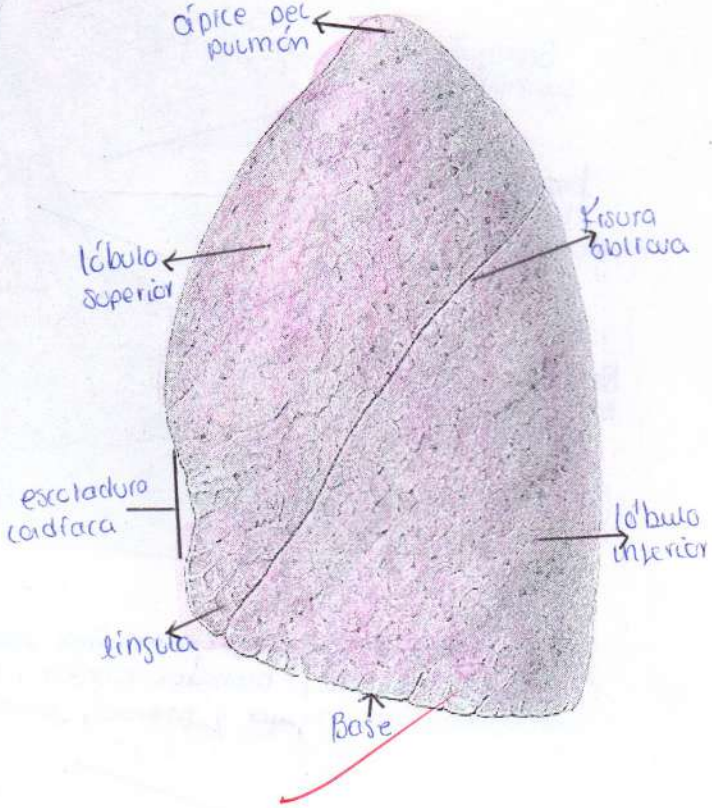

Identifique la conformación externa de los pulmones y sus detalles anatómicos

PULMÓN

[cara mediastínica]

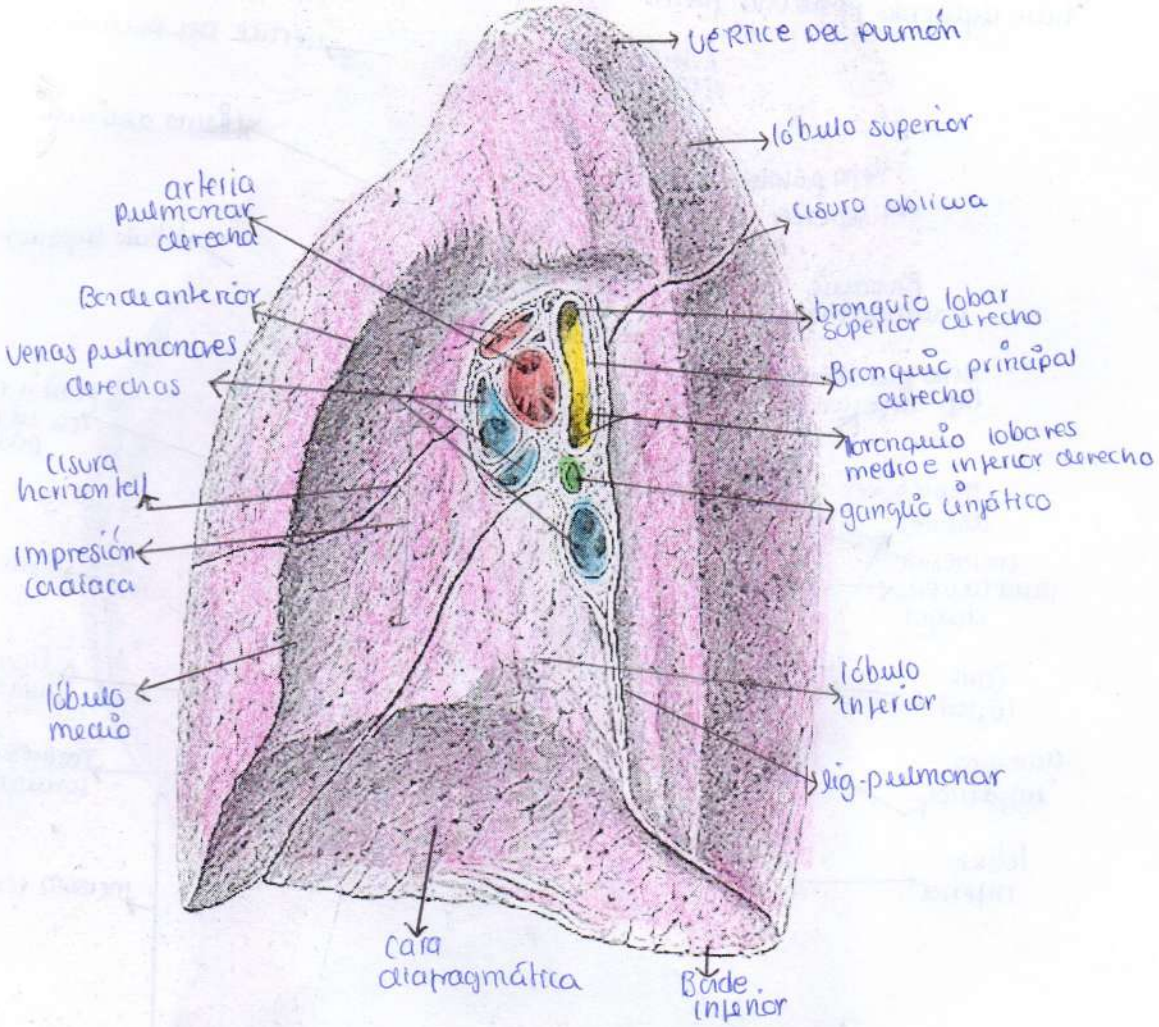

Identifique los detalles anatómicos que observa

PULMÓN IZQUIERDO

[CARA MEDIASTÍNICA]

Una diferencia notable entre el hilio pulmonar derecho e izquierdo es la posición de la arteria pulmonar al momento de ingresar al pulmón; de este modo, la art. pulmonar izq. cruza al bronquio y se sitúa por debajo de este mientras que la art. pulmonar derecha ingresa al pulmón sobre el bronquio principal. Además, el hilio derecho tiene forma cuadrangular mientras que el hilio izquierdo posee una forma de raqueta.

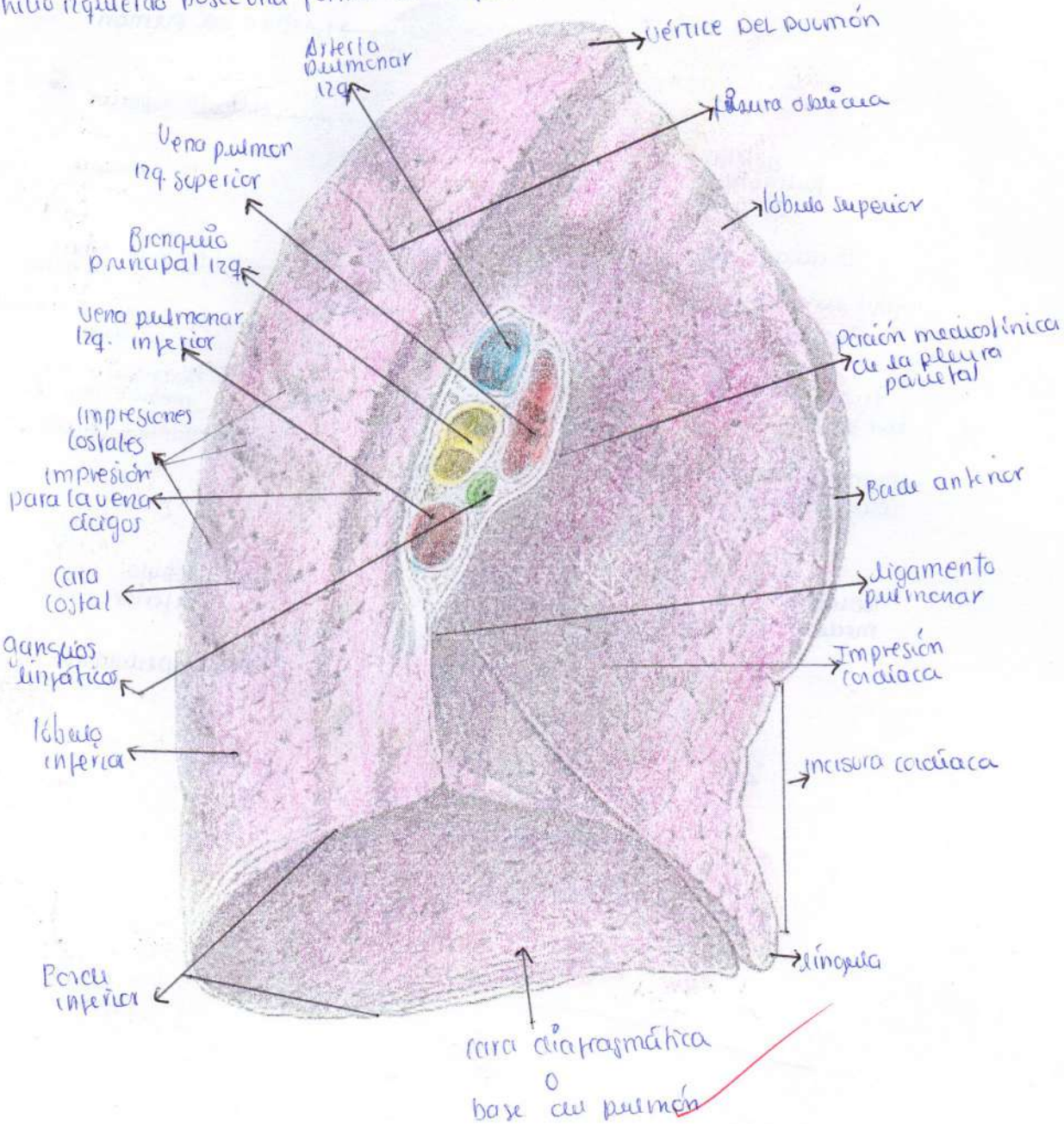

Identifique los detalles anatómicos que observa. Explique la diferencia de ambos hilios pulmonares

RELACIONES ANATÓMICAS

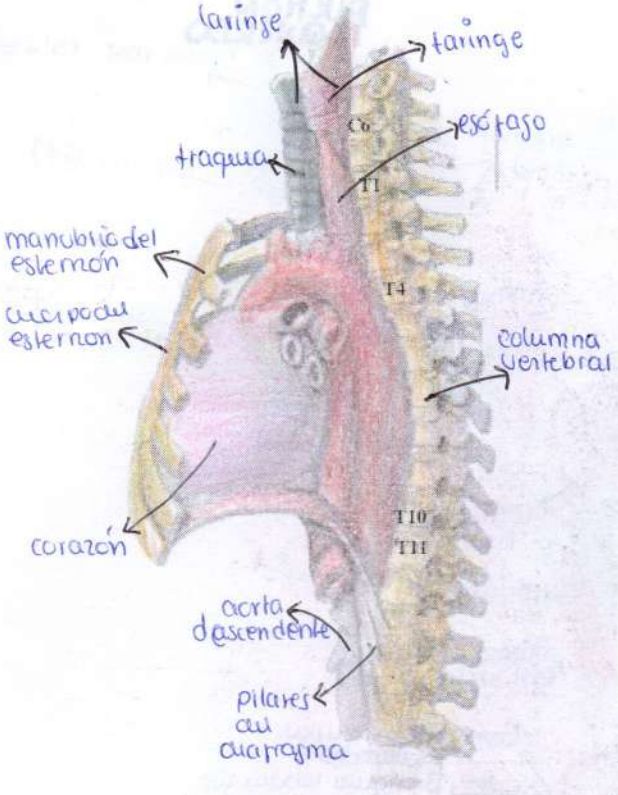

▷ Por su cara externa o costal: tiene una relación íntima con la cara interna de los arcos costales, músc. intercostales, cara interna del manubrio y cuerpo del esternón.

▷ Por su base: (cara diafragmática) con el diafragma en su cara superior.

▷ En su cara medial o mediastínica: se encuentra el hilio pulmonar q' tiene relación con el lig. pulmonar, pericardio, aorta ascendente, cayado de la aorta. Venas cavas superior e inferior (hilio derecho) y vena ázigos. Por detrás se encuentra el esófago.

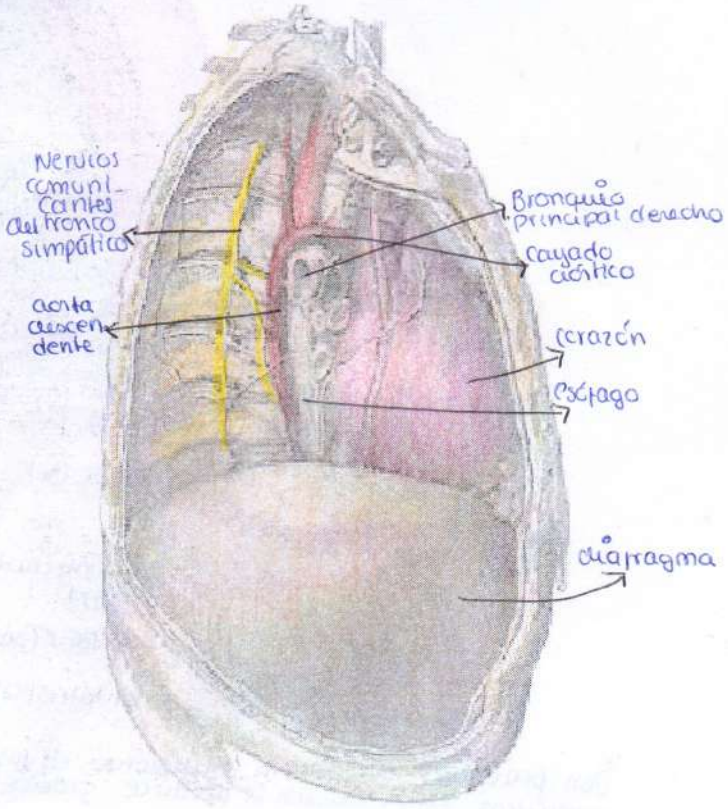

Identifique las estructuras anatómicas que se relacionan con los pulmones

SEGMENTACIÓN PULMONAR

15

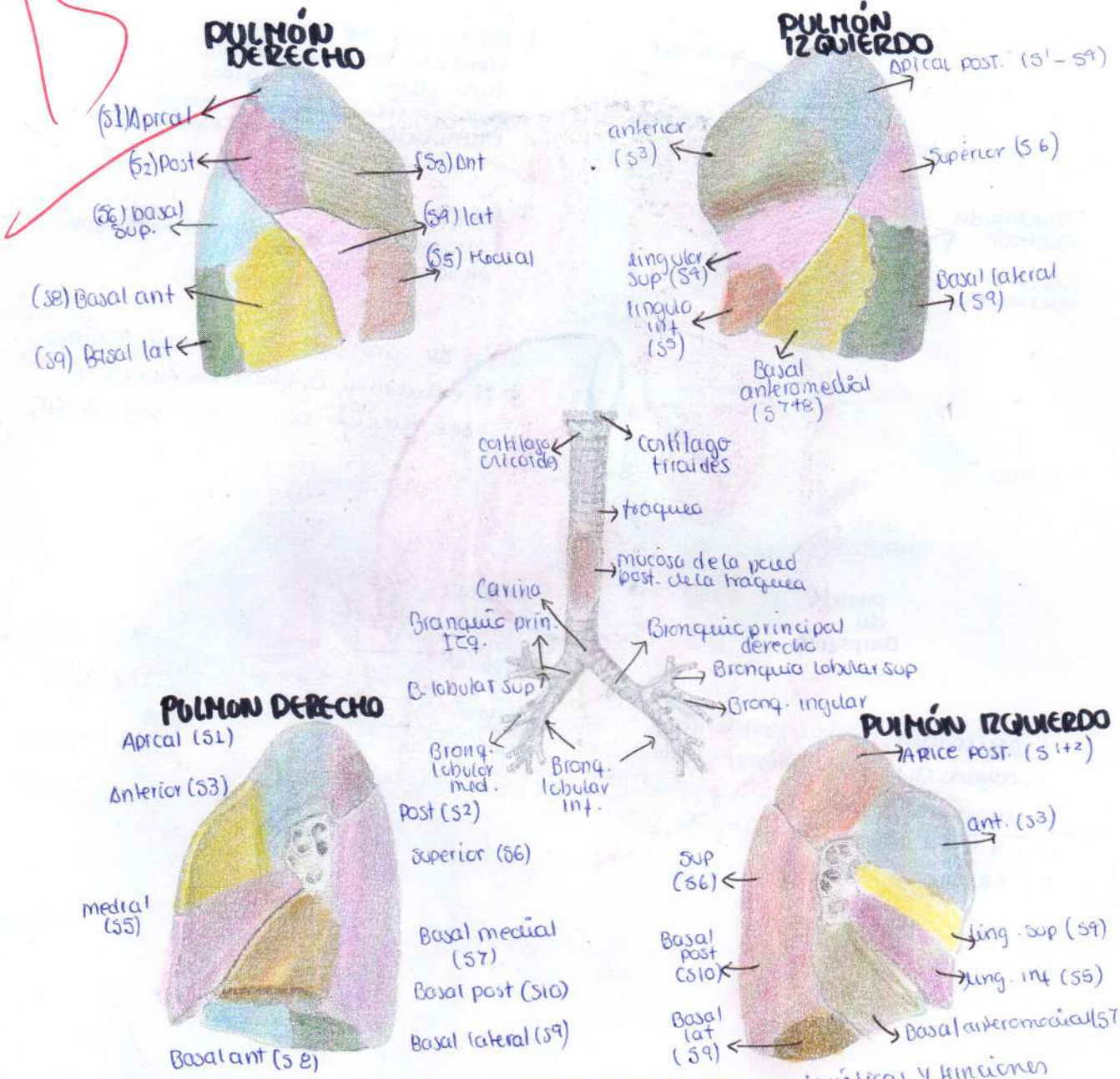

Son pequeñas porciones o divisiones de los pulmones con características y funciones específicas. Esta división se produce gracias a la bifurcación bronquial.

- Segmentos Derecho (10s)
  Apical (S1), Posterior (S2), Ant (S3), lateral (S4), Medial (S5), Sup (S6), Basal medial (S7), basal ant. (S8), Basal lat (S9), Basal post (S10).
- Segmentos (Pulmón Izquierdo)
  Apico y posterior (S1 - S2), anterior (S3), lingual inf (S4), lingual sup (S5), superior (S6), Basal anteromedial (S7 - S8), Basal lateral (S9), basal post. (S10).

Identifique los segmentos de cada pulmón. Explique el concepto de segmentación pulmonar

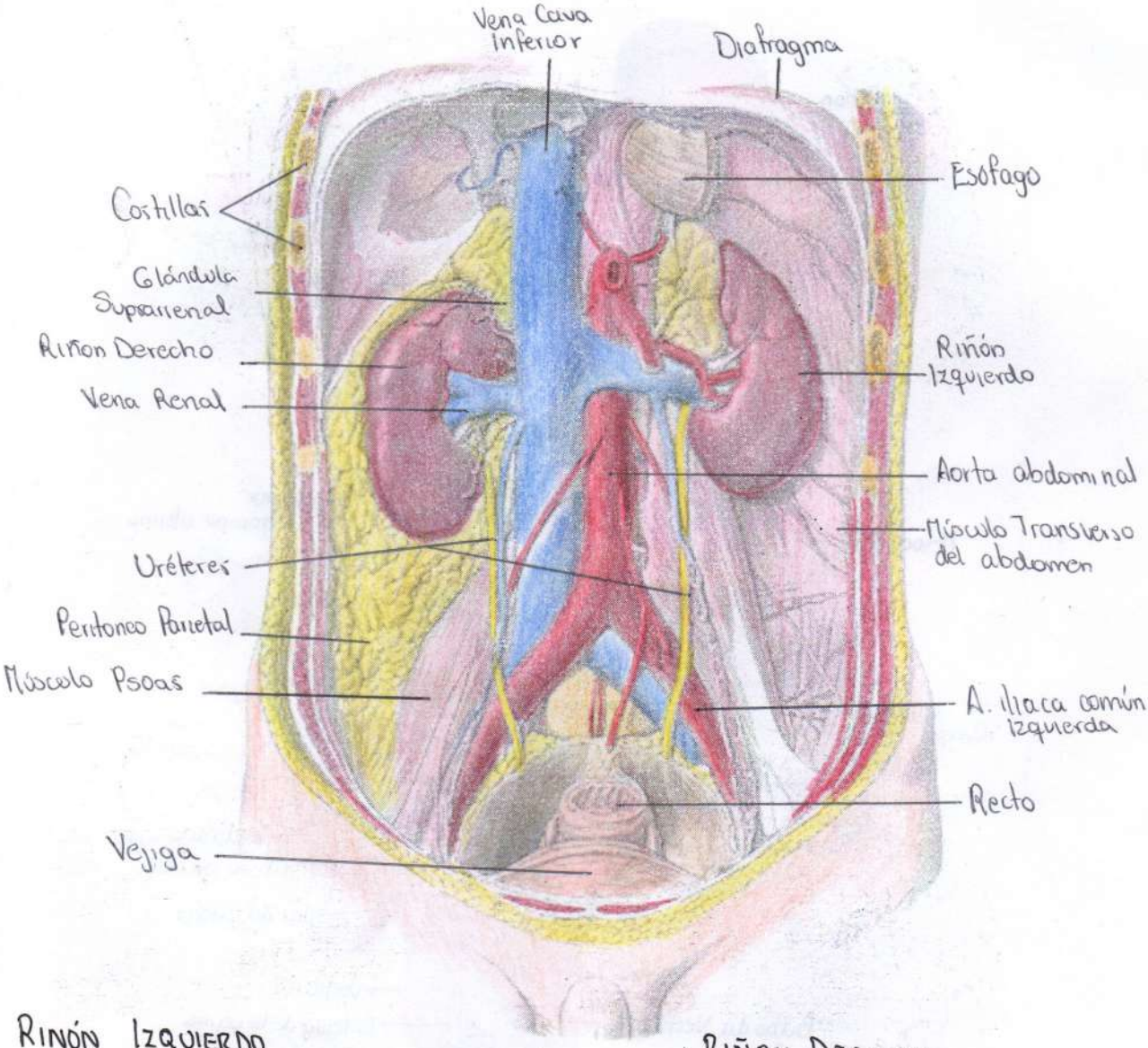

RINÓN IZQUIERDO

- Se encuentra en relación con las regiones epigástrica y lateral abdominal izquierda
- Por su extremo superior: gl. suprarrenal
- Por su tercio superior: estómago
- Por su tercio medio: páncreas
- Por su borde lateral: Bazo
- Por su extremo inferior de su cara anterior se relaciona con las asas del duodeno
- Lateralmente se relaciona con la flexura izquierda del colon.

RIÑON DERECHO:

- Se proyecta a la pared abdominal anterior, en las regiones: epigástrica, umbilical y abdominal lateral derecha.
- Debajo se encuentra la flexura derecha del colon
- Por el borde medial se encuentra la porción descendente del colon.

Identifique las estructuras anatómicas que observa. Explique la situación y relaciones de los riñones

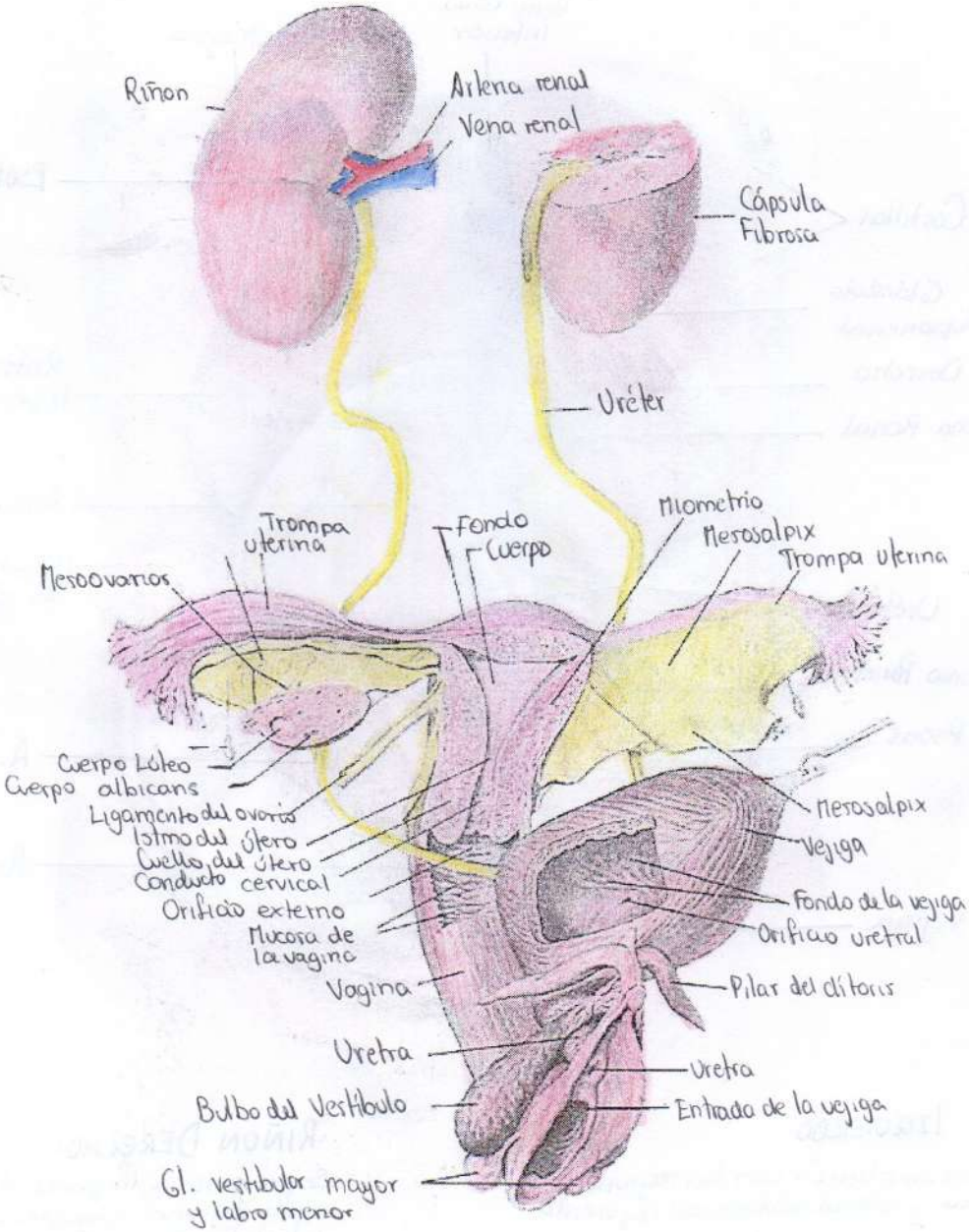

Identifique los señalamientos

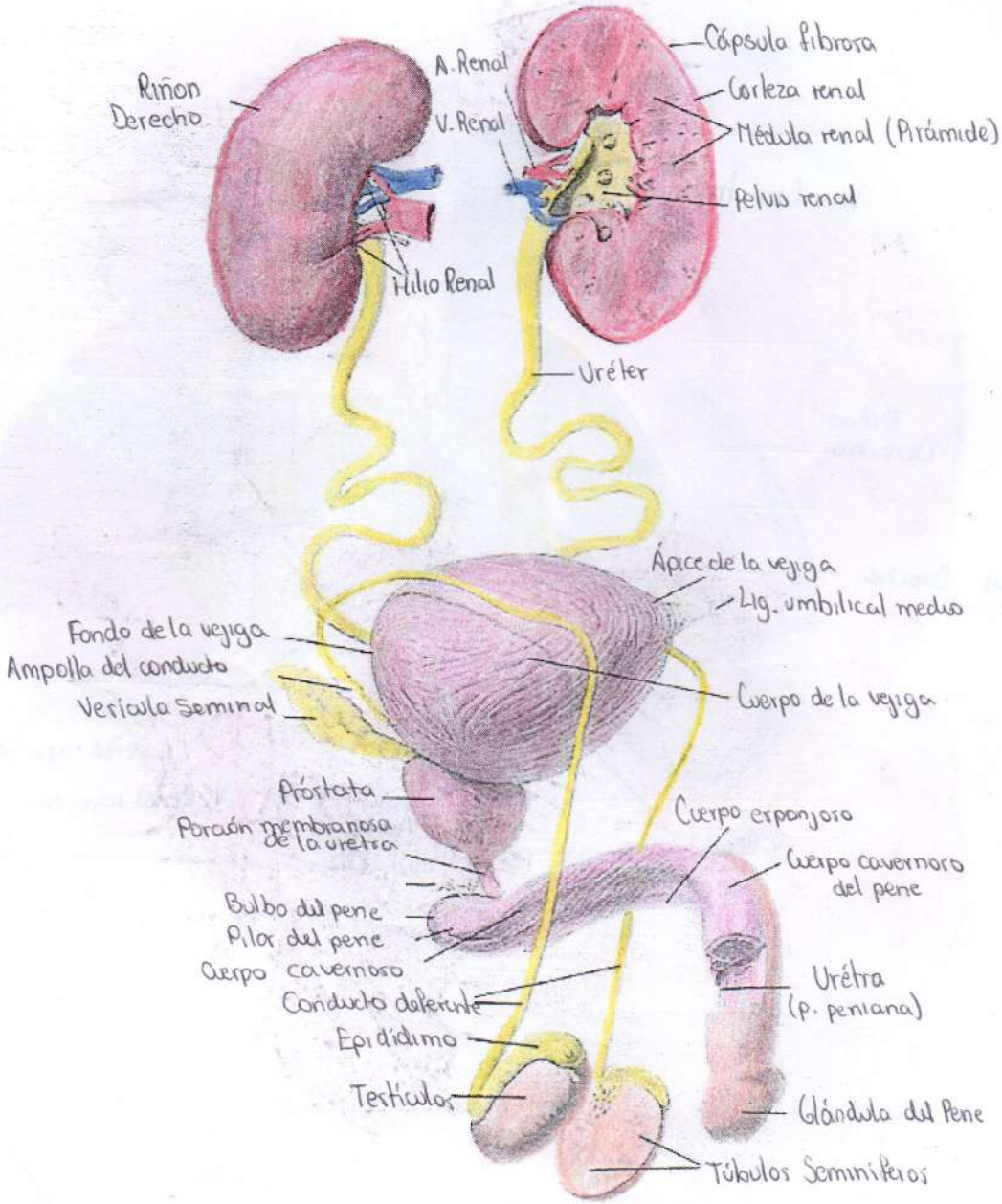

Identifique los señalamientos

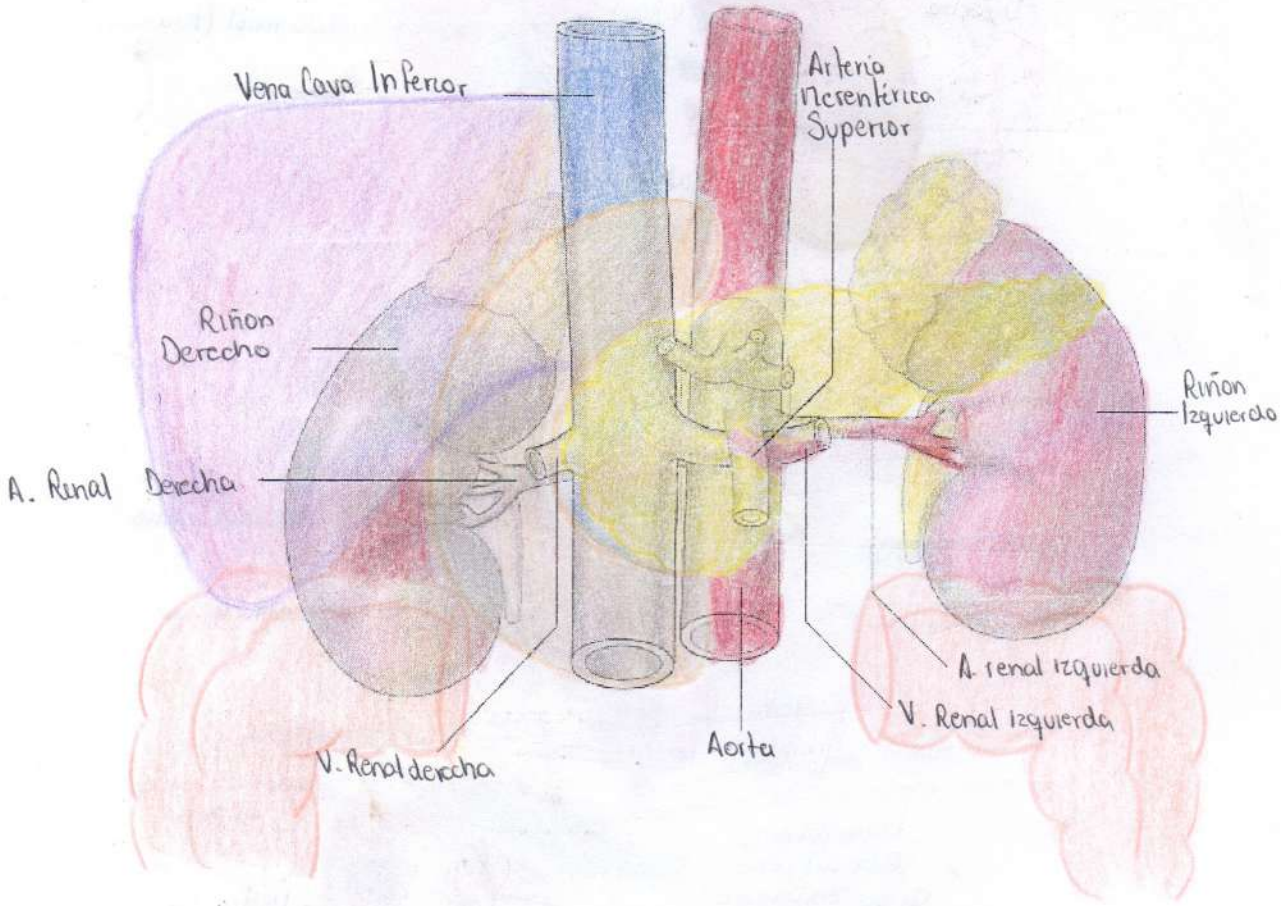

Identifique los señalamientos. Represente las relaciones de los riñones.

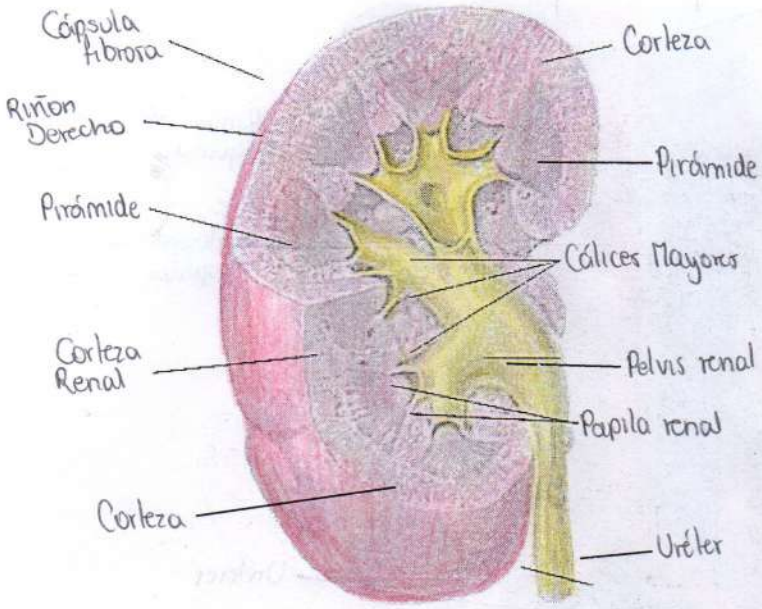

ESTRUCTURA INTERNA:

Compuesto por una cavidad denominado seno renal, el cual está ocupado por los cálices y parte superior de la pelvis renal.

A) Corteza y Médula:

- La corteza tiene un espesor de 4 mm
- La médula está compuesta por pirámides cuya base está dirigida a la corteza y sus vertices al seno, formando las papilas renales
- Cada papila tiene orificios por donde la orina es eliminada a la porción inicial de las vías urinarias
- La corteza penetra la médula renal y forma las columnas renales, ellas se prolongan hacia el seno renal. Tienen un aspecto rayado debido a su disposición rectilínea de los túbulos y los vasos.

- Porción Radiada es una continuación de las radiaciones de la médula.
  La porción radiada y cortical se unen bajo la denominación de lóbulo cortical
  Corpúsculo renal, que es el glomérulo más la cápsula de Bowman
- La unidad anatomofuncional es el nefrón

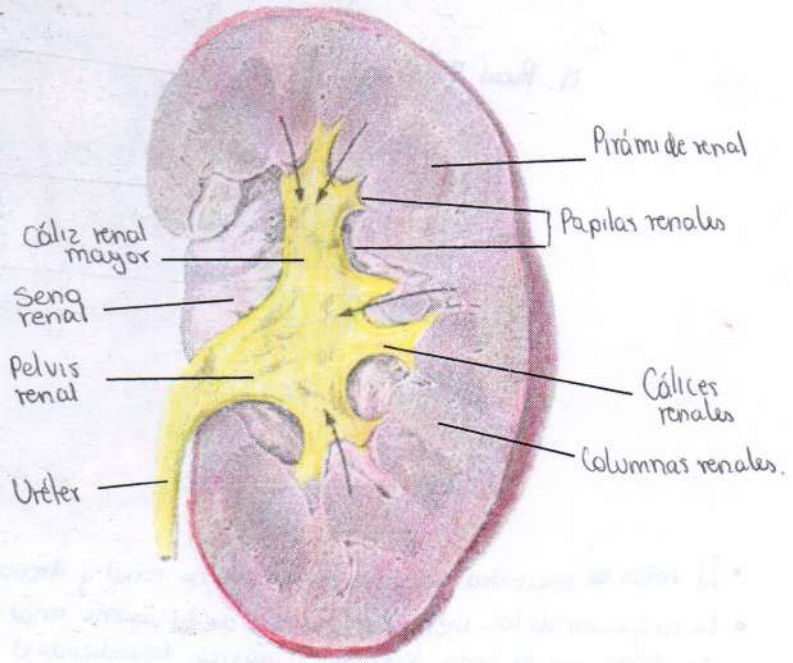

Identifique los señalamientos, explique la conformación interna del riñón

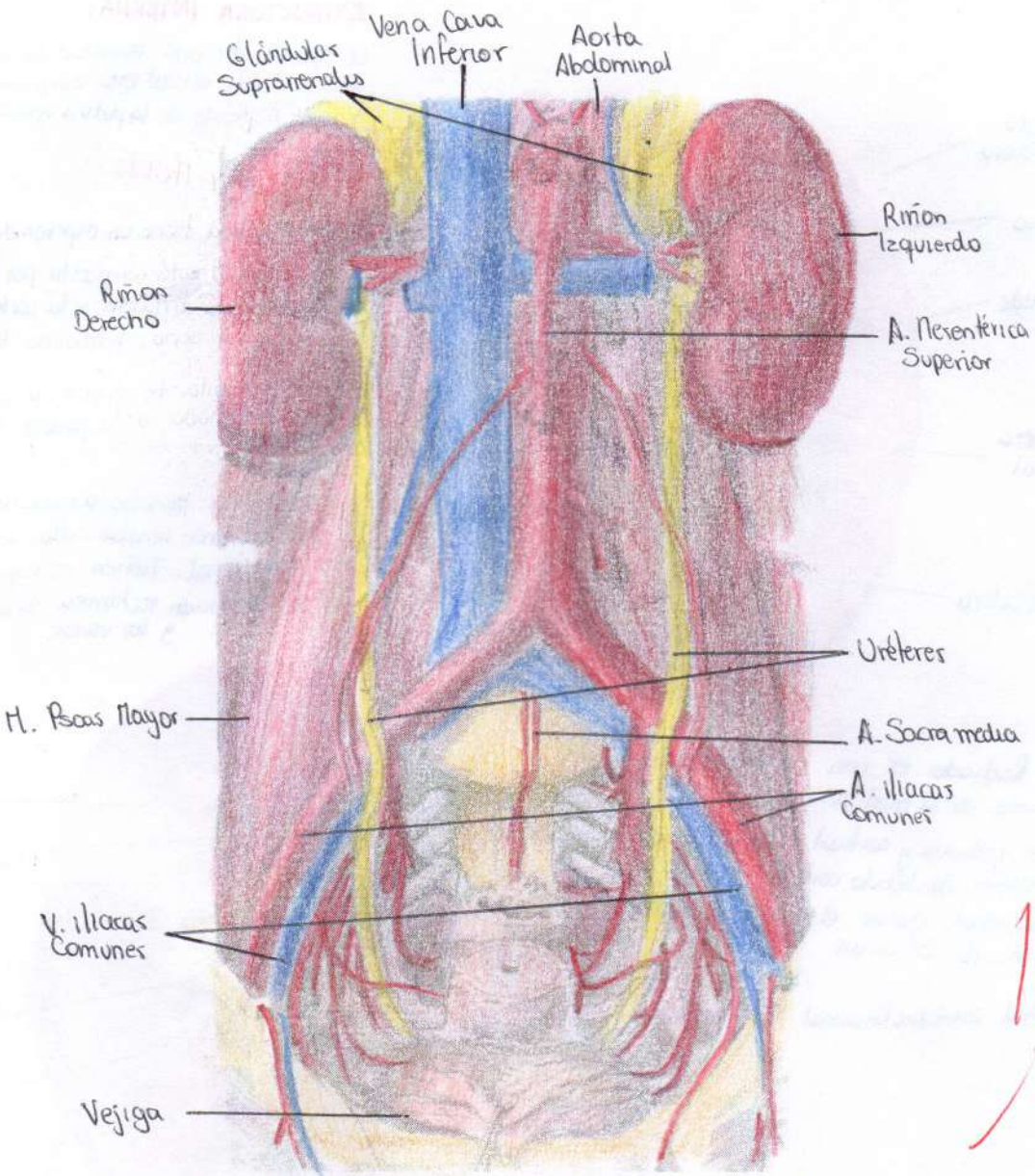

15

- El riñón se encuentra irrigado por la arteria renal y drenado por la vena renal.
- La irrigación de los uréteres está a cargo de la arteria renal y de la arteria testicular u ovárica; y se drena por la vena testicular u ovárica dependiendo el sexo de la persona, y por la vena iliaca interna
- La irrigación de la vejiga está dada por la arteria testicular inferior, superior y rectal media; también dependiendo el sexo de la persona se encuentra la arteria uterina; y su drenaje se encarga la vena iliaca interna y el plexo venoso vesical.
- La uretra se encuentra irrigada por la arteria vesical inferior y la A. pudenda interna, mientras que su drenaje está dado por el plexo venoso vesical y la v. iliaca interna.

Identifique las estructuras que observa. Explique la irrigación y drenaje de los órganos urinarios.

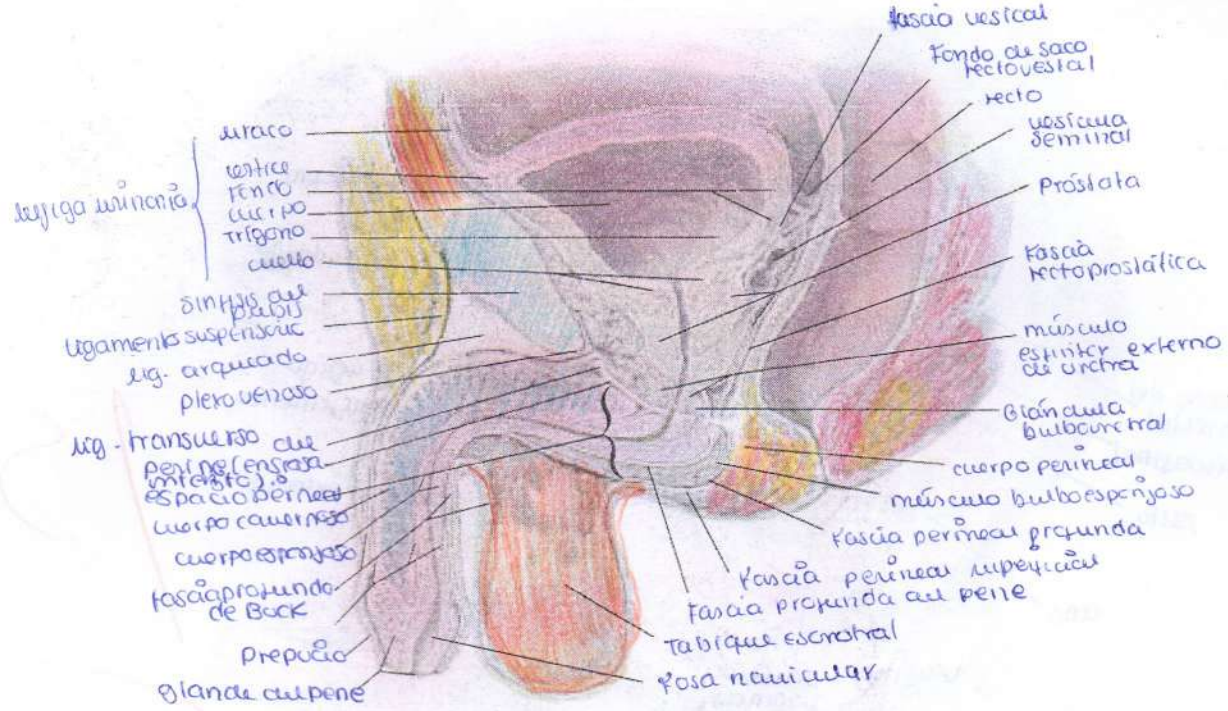

Límites del trígono vesical:
- pliegue interuretral
- orificio ureterales
- uvula de la vejiga

Partes de la vejiga:
- Ápice de la vejiga
- cuerpo
- fondo
- cuello
- trígono

Relaciones de la vejiga:

Hombre:
- Recto (posterior)
- asas anteriores (superior)
- sínfisis (anterior)
- perine (inferior)

Mujer:
- sínfisis (anterior)
- útero (posterior)
- perine (inferior)
- asas intestinales (superior)

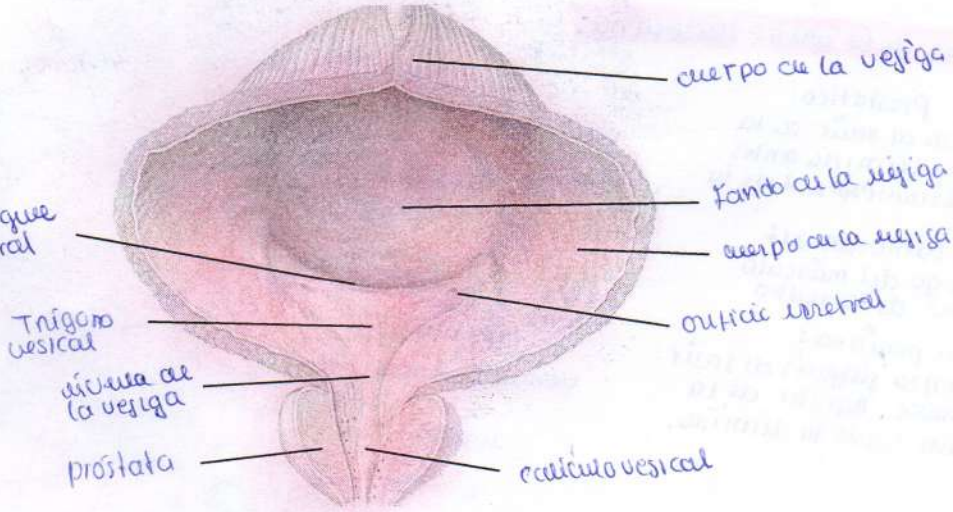

Identifique los señalamientos. Describa partes, relaciones de la vejiga urinaria y límites del trígono vesical

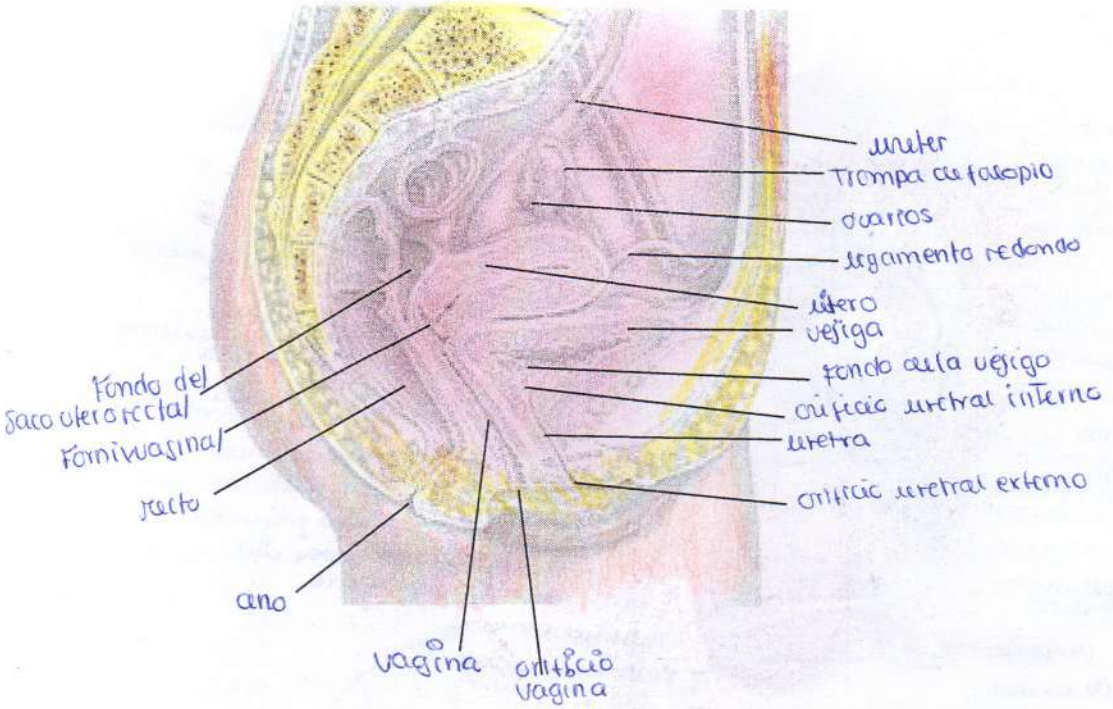

15

Porciones de la uretra Masculina:

- Porción Prostática: comienza al salir de la vejiga y termina antes del músculoespinal de la uretra.
- Porción membranosa: el totalizo del músculo esfínter de la uretra
- Porción peniana: comienza después de salir del músc. esfínter de la uretra hasta su término.

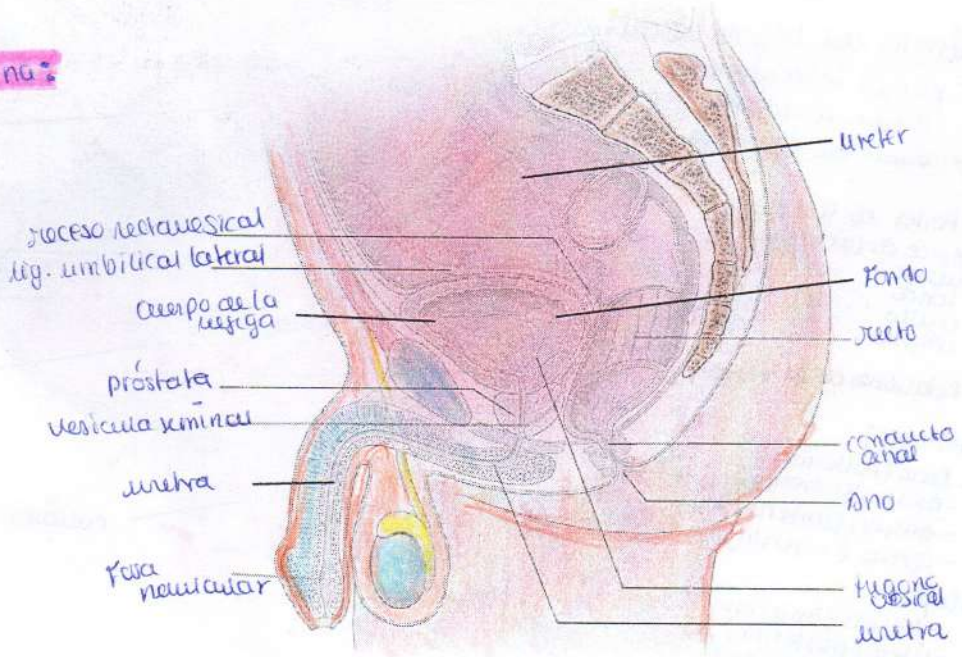

Identifique los señalamientos. Explique las porciones y límites de la uretra masculina

CONFORMACIÓN DE LOS GENITALES INTERNOS FEMENINOS

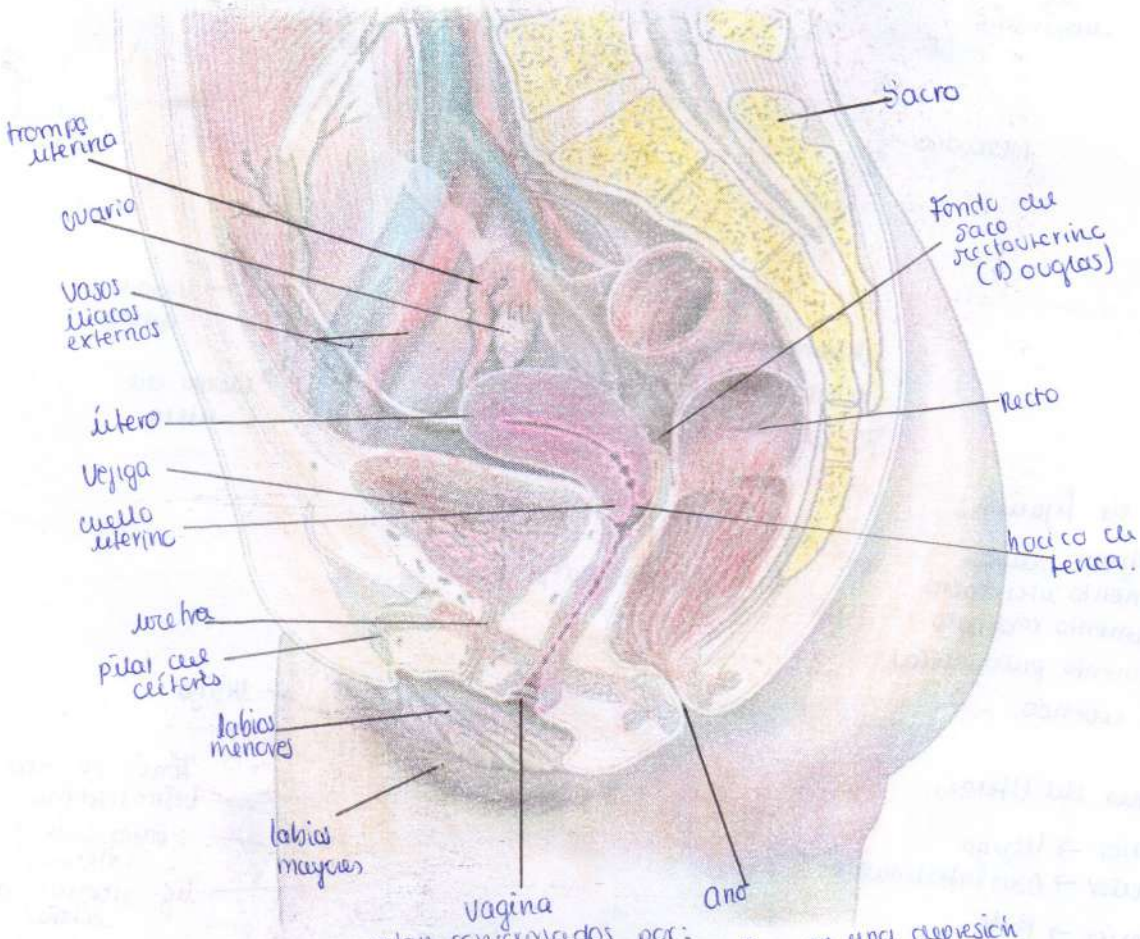

Los genitales internos femeninos estan conformados por:

> Ovarios: situados en la parte superior de la cavidad pelviana, en una depresión de la pared lateral del abdomen, sostenido por varios medios.

> trompa uterina: conductos en donde se produce el encuentro del óvulo con el espermatozoide. El extremo esta ensanchadas y próxima al ovario.

> Utero: situado en la parte superior de la vagina, entre la vejiga urinario por delante y el recto por detrás. Se divide en un fondo superior, un cuerpo y un cuello.

> Vagina: Canal tubular q' se extiende desde el cuello uterino hasta la vulva. En la cavidad pelviana ocupa un espacio entre la ~~uretra~~ y el recto.

Identifique las estructuras anatómicas que observa. Explique la conformación de los genitales internos femeninos

ÚTERO

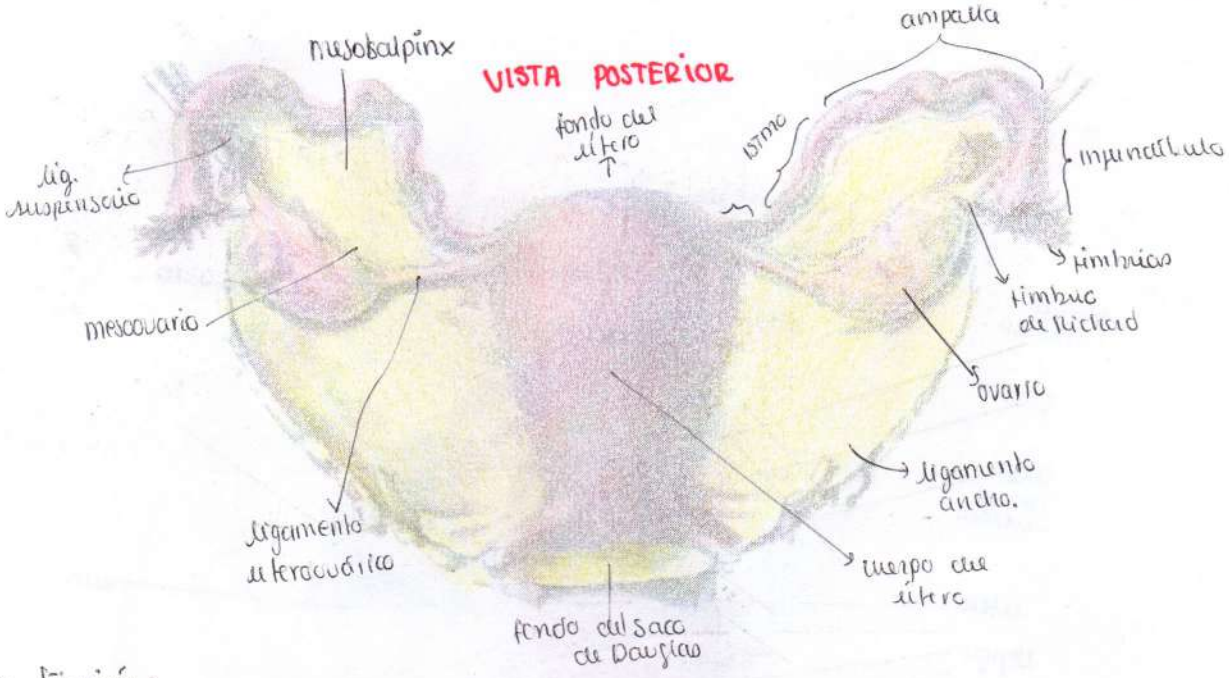

Medios de fijación:

- Diafragma pélvico
- ligamento uterosacro
- ligamento cardinal
- ligamento pubocervical
- lig. redondo.

Relaciones del Utero:

> Anterior → Vejiga
> Superior → Asas intestinales
> Posterior → Recto
> Inferior → Vagina, Recto.

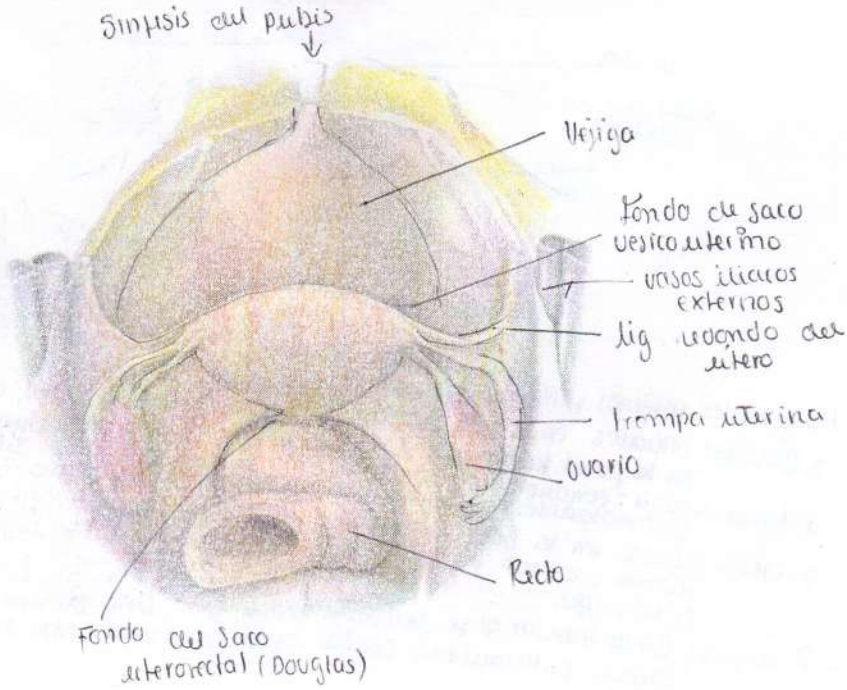

Identifique las estructuras anatómicas que observa. Explique las relaciones y medios de fijación del útero

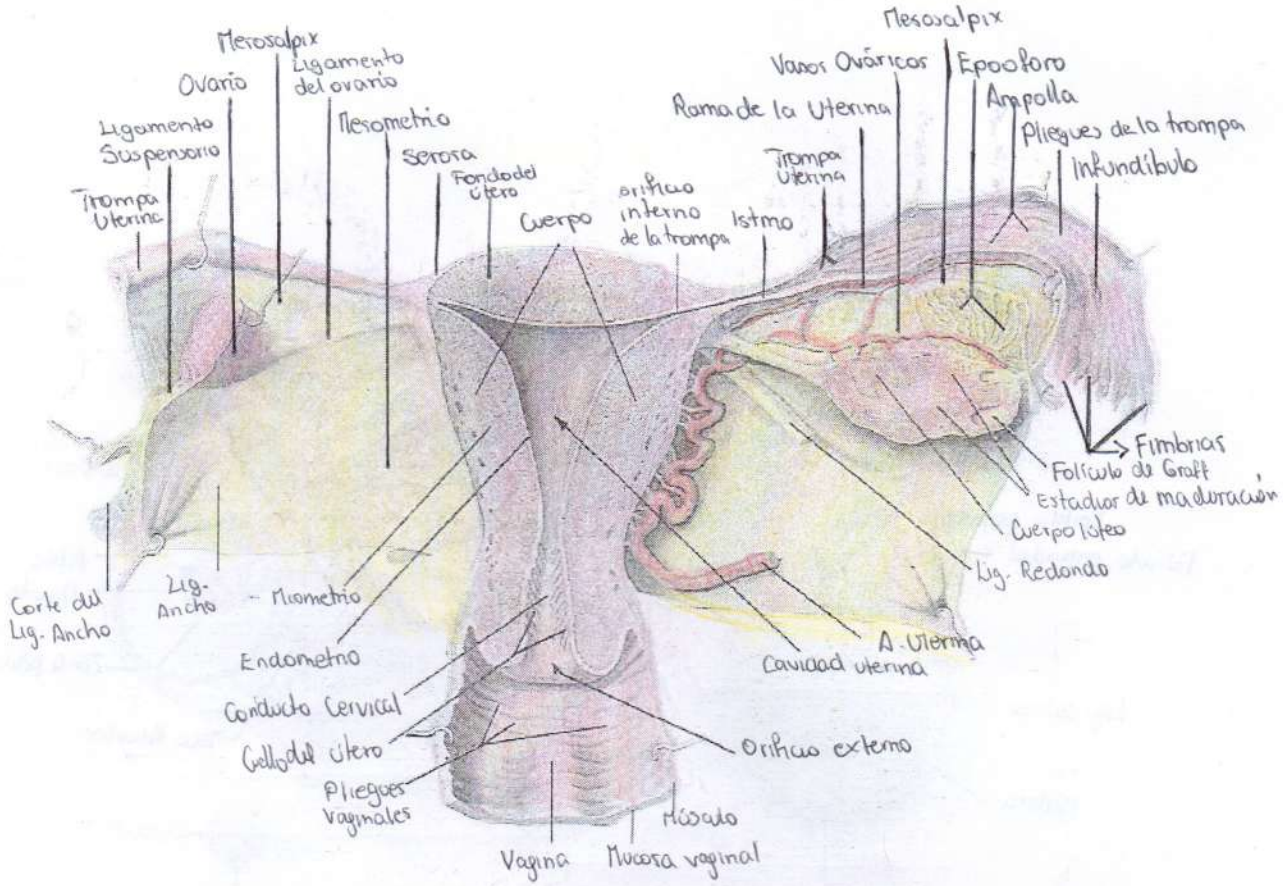

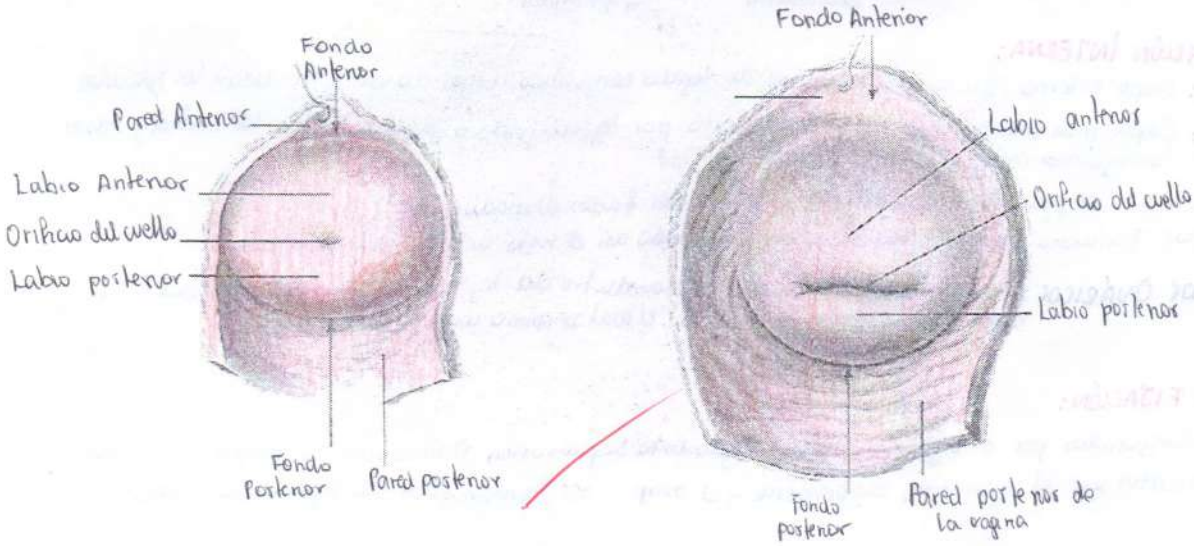

Identifique los señalamientos.

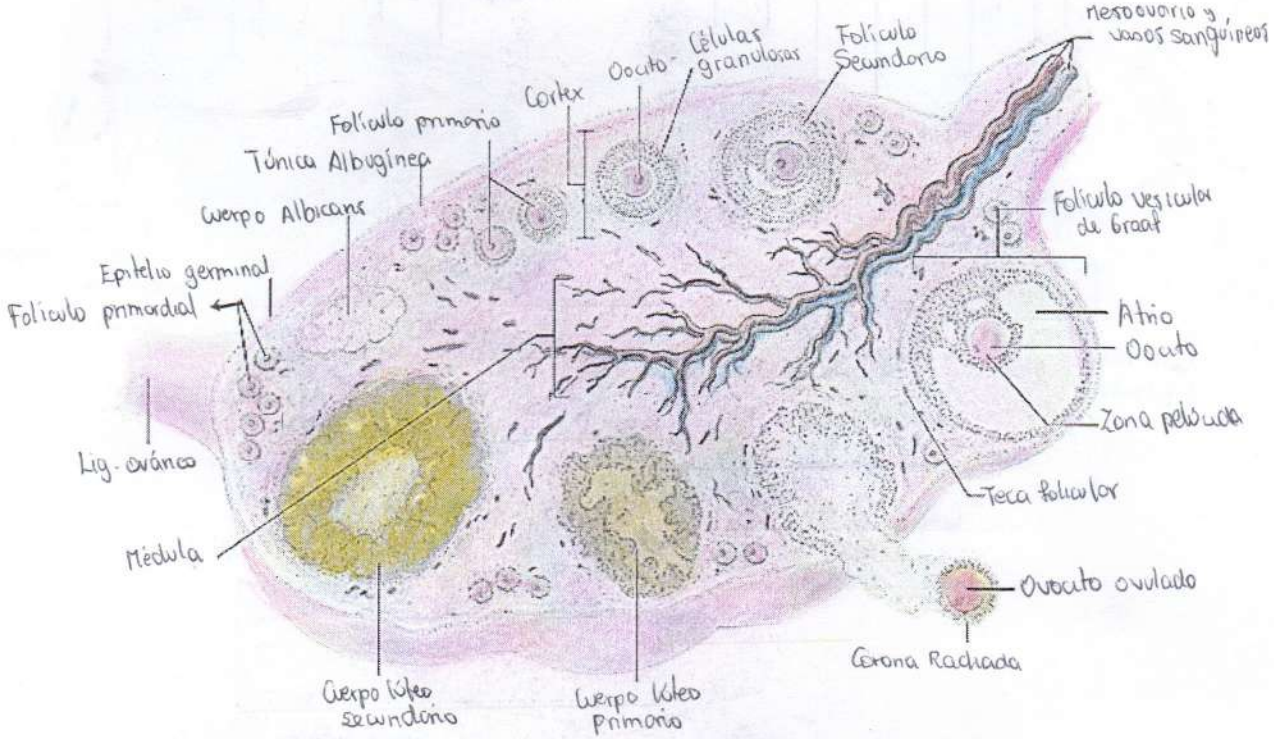

CONFORMACIÓN INTERNA:

- **CORTEZA:** capa externa, la cual se compone de tejido conjuntivo, lugar donde se localizan los folículos.
- **MÉDULA:** Capa más interna del ovario. Compuesto por tej. conjuntivo. Aquí se hallan los nervios y vasos sanguíneos mayores
- Parénquima: se presentan los folículos en diferentes fases de maduración
  Estroma: Funciona como tejido de sostén, formando así el resto de la víscera ovárica
- **FOLÍCULOS OVÁRICOS:** bolsas pequeñas que se hallan dentro del tej. conectivo. que representan en cada ovario, un óvulo maduro. el cual se conoce como ovocito.

MEDIOS DE FIJACIÓN:

- Están asegurados por el Ligamento ancho, Ligamento suspensorio, mesoovario y propio del ovario
- Cabe resaltar que el ligamento suspensorio y el forman parte del ligamento ancho.

Identifique los señalamientos. Describa la conformación interna y medios de fijación del ovario.

IRRIGACIÓN

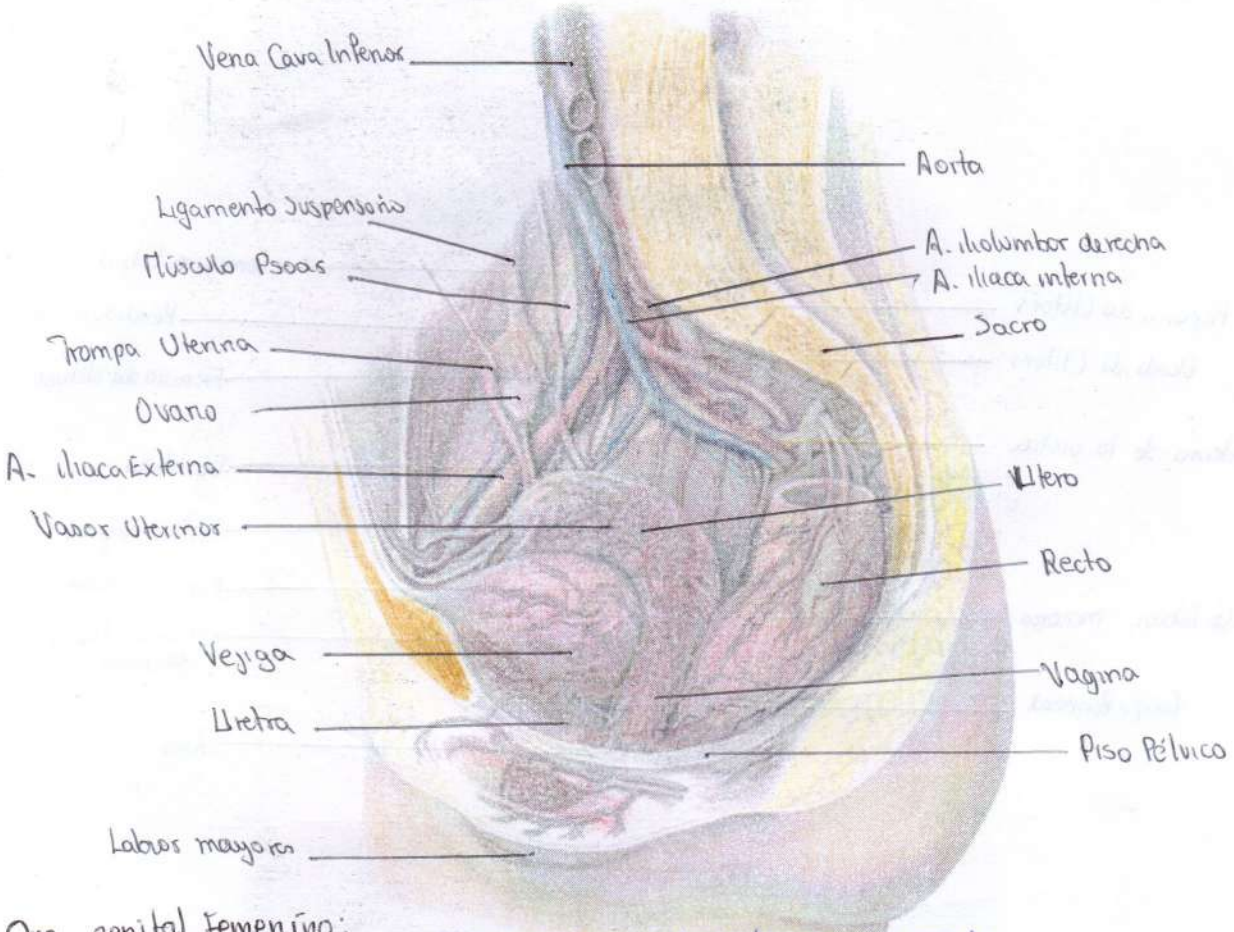

Org. genital femenino:
Ramas de la art. pudenda interna, pudenda ext. (o externas), A ovárica y A tubo ovárica (ovarios), A. uterina y A. útero ovárica (útero), A. vaginales, A. hemorroidal ~~sup~~ inf. (vagina), Drenaje: vena ovárica derecha, vei y v ovárica derecha, vena penal izq.

Identifique las estructuras anatómicas que observa Explique la irrigación y drenaje de los órganos reproductores

GENITALES FEMENINOS

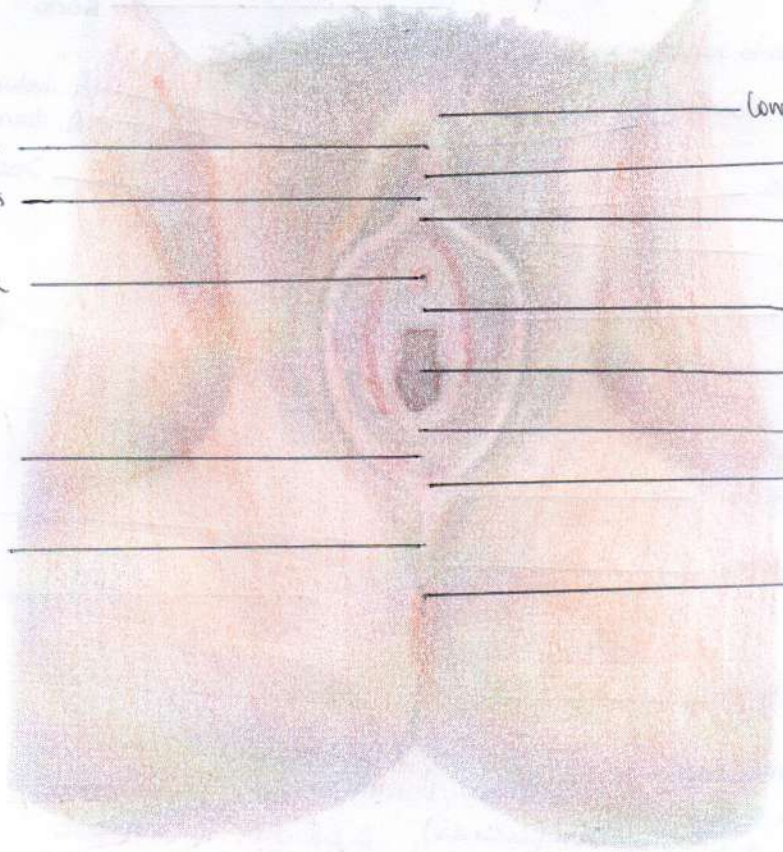

GENITALES EXTERNOS FEMENINOS:
- Labios mayores
- Labios menores
- Clítoris
- Himen

Identifique las estructuras anatómicas que constituyen los genitales externos femeninos

CONFORMACIÓN DEL PISO PÉLVICO:

El piso pelvico esta formado por tej. entre los cuales se encuentran algunos músc. que van desde hueso púbico hasta cóccix. El diafragma pélvico esta conformado por músc obturador int, músc periforme, m. elevador del ano.

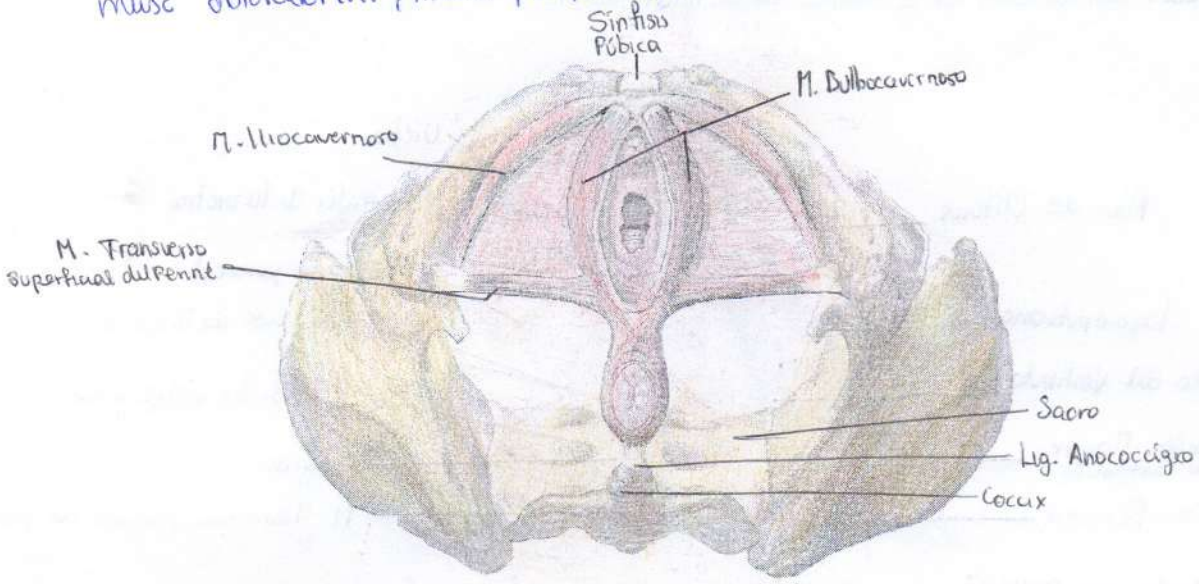

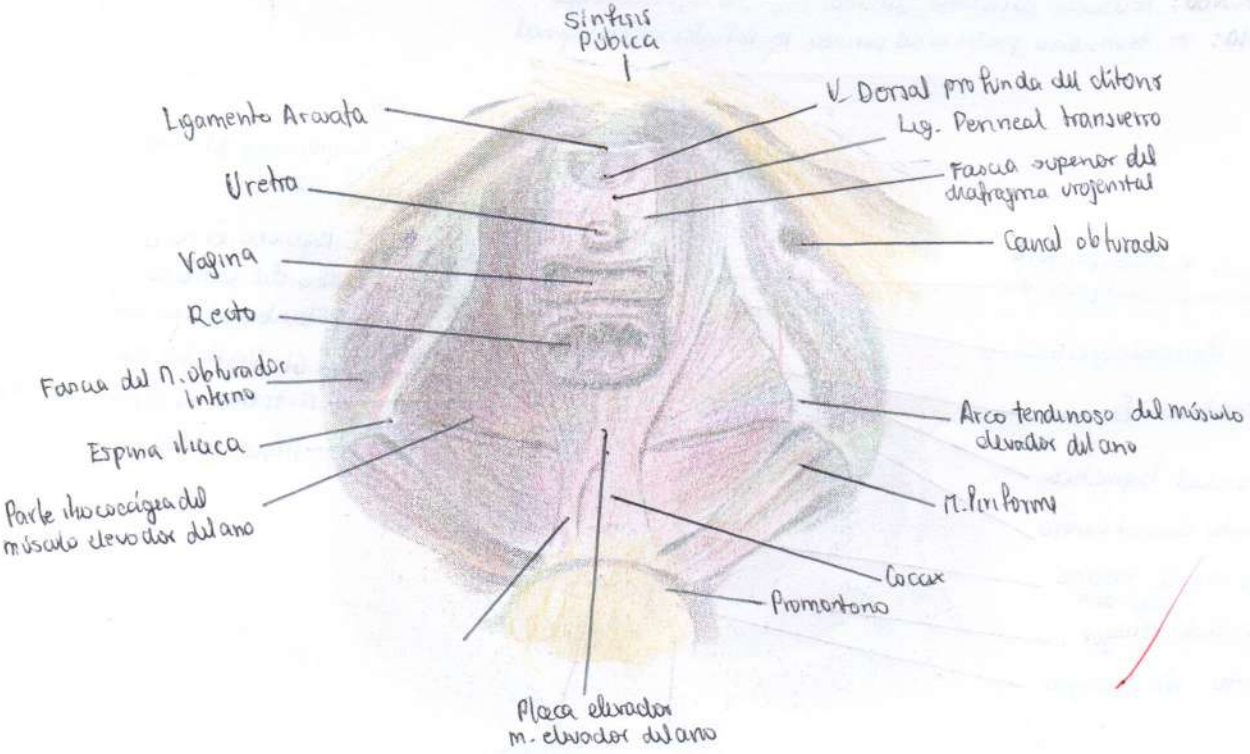

Identifique las estructuras que observa. Describa la conformación del piso pelviano

GENITALES INTERNOS MASCULINOS

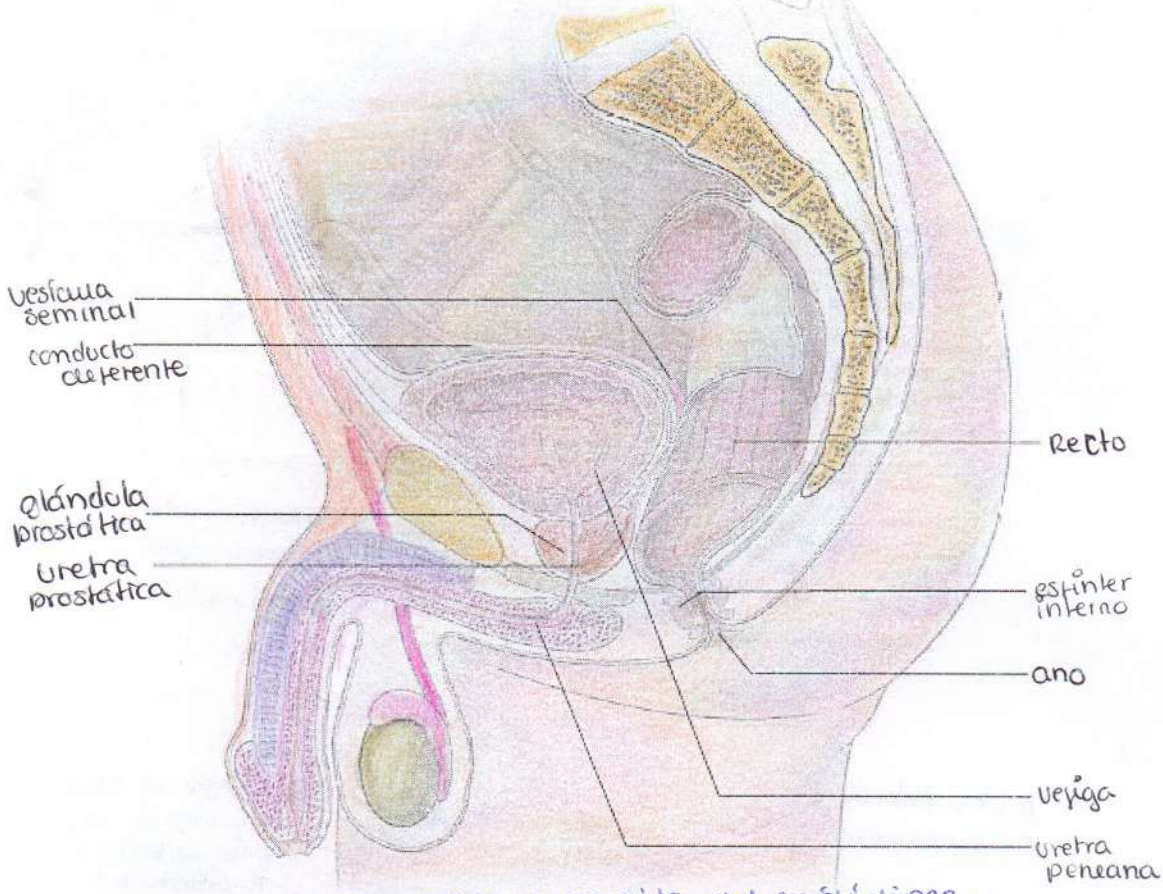

- Conducto deferente: su pared es más gruesa q' la del epidídimo. Se dirige hacia arriba y confluye el punto espermático. Tiene una longitud de 40-45cm en diámetro de 2,5cm, su luz mide 0,2-0,3 mm consta de una capa adventicia, muscular y mucosa.
- Vesículas Seminales: longitud de 5cm y la mayor amplitud de 2,5-3cm consta de un tubo sinuoso, la extremidad inferior se continua con el conducto excretor.
- Glándulas bulbouretrales de Cowper: posee el tamaño de un guisante, situadas en el diafragma urogenital en el extremo post del bulbo del pene. Su conducto excretor tiene 3-4cm de longitud y se abre en la porción cavernosa de la uretra.
- Próstata: mayormente muscular y en menor medida glandular. Hasta el comienzo de la madurez sexual es un órgano remotamente muscular y hacia los 17años se hace glandular. Presenta una base, un vértice, la cara anterior dirigida a la sínfisis pubica y la post. aplicada al recto.

Identifique los señalamientos. Explique la conformación de los genitales internos masculinos

CORDÓN ESPERMÁTICO

> Inicio en el abdomen y se dirige hacia los testículos pasando atraves del canal inguinal.
> Contenido: conducto deferente, músculo, fascia cremosterica, art. del cond. deferente, art. cremosterica, art. testicular, vena cremasterica, vasos linfáticos y vestigios del proceso vaginal

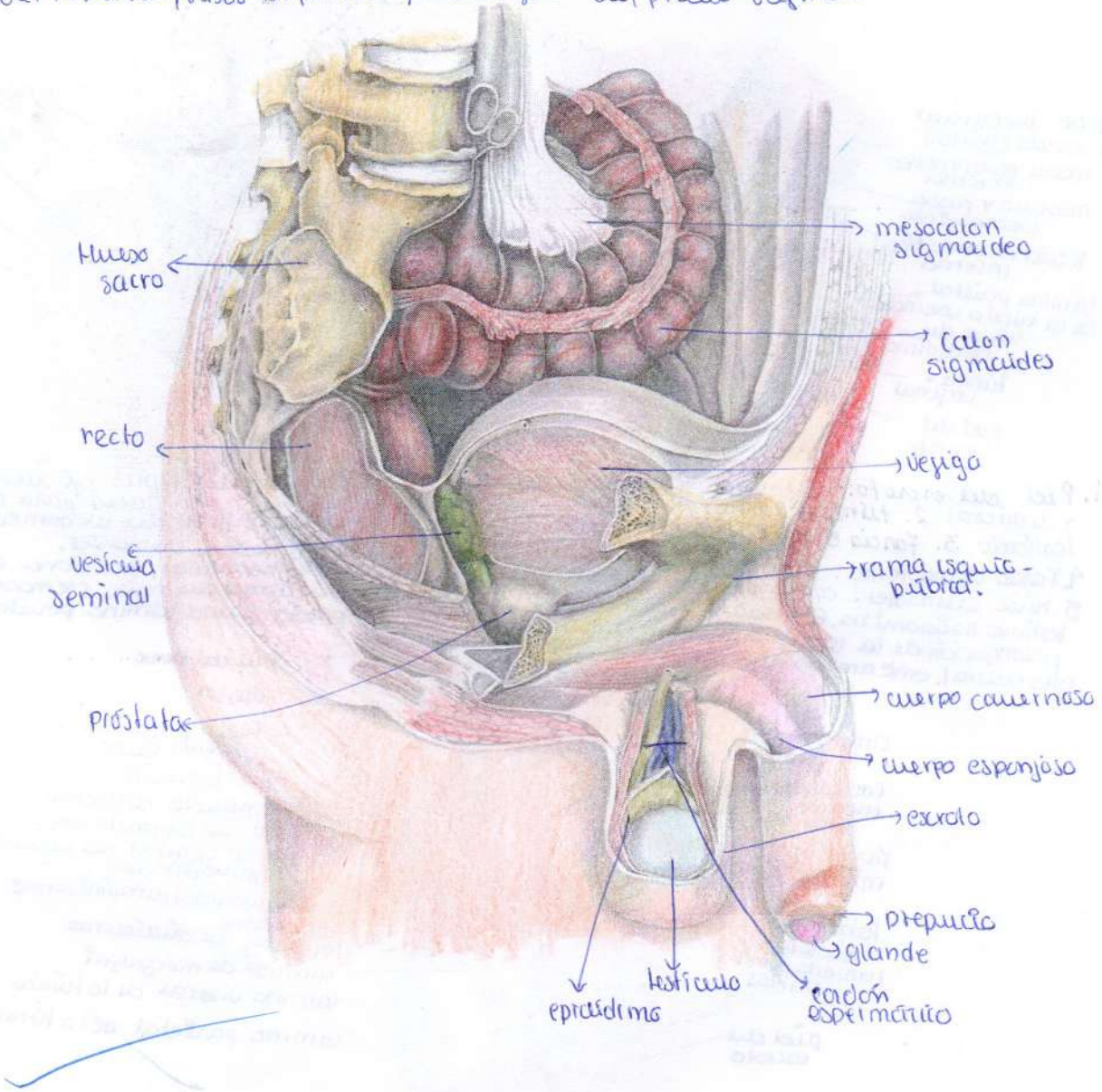

Identifique las estructuras anatómicas que observa. Describa la conformación del cordón espermático

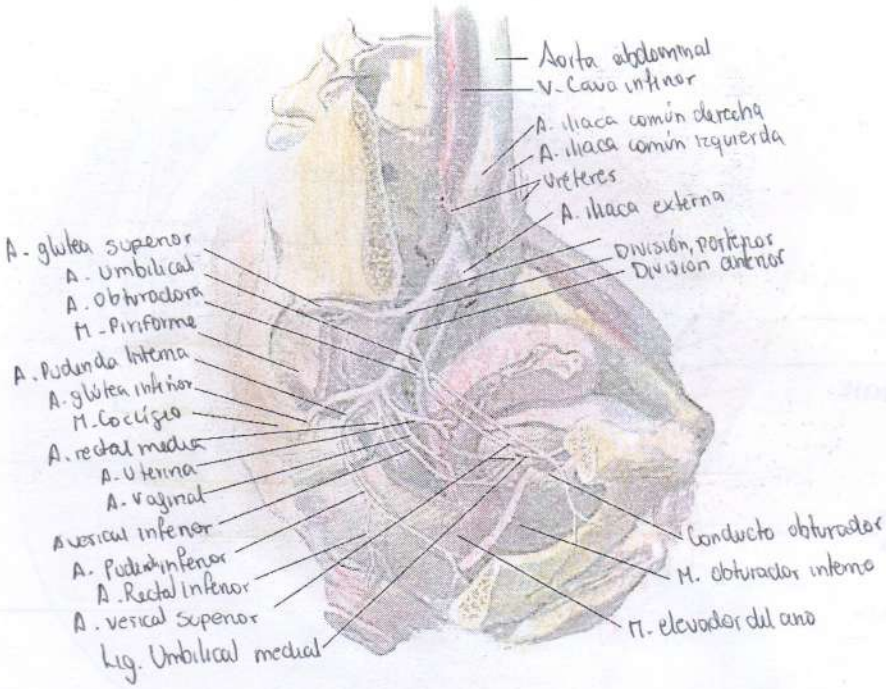

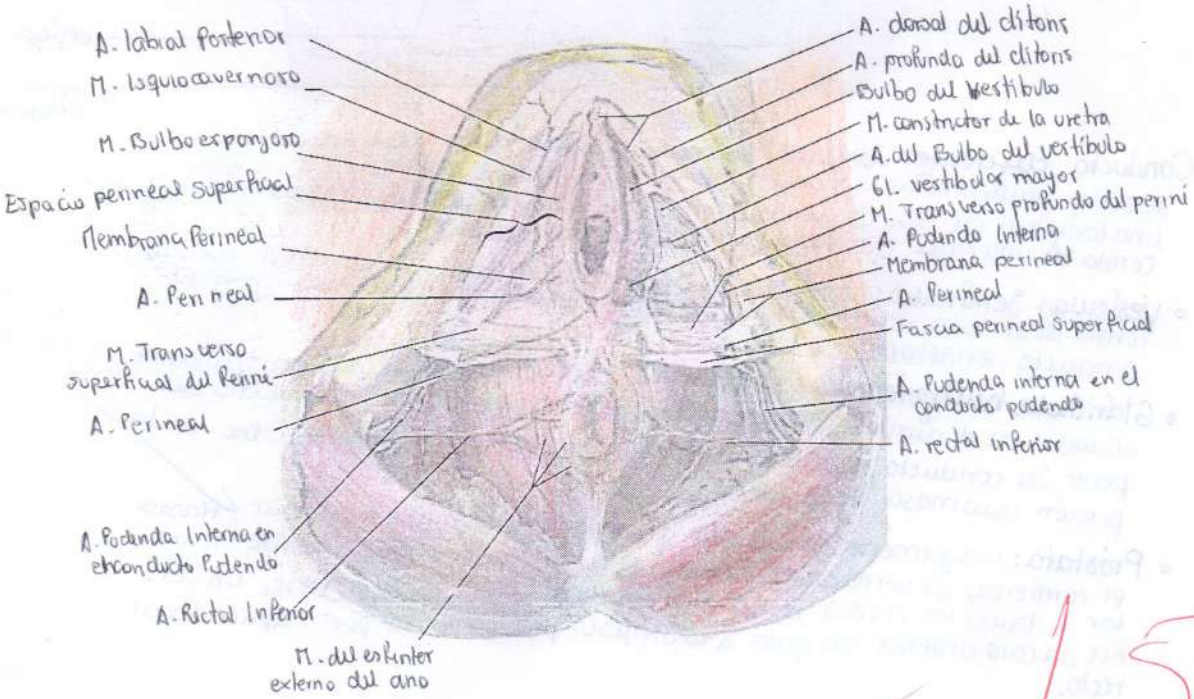

Identifique los señalamientos.

ENVOLTURAS DEL TESTICULO

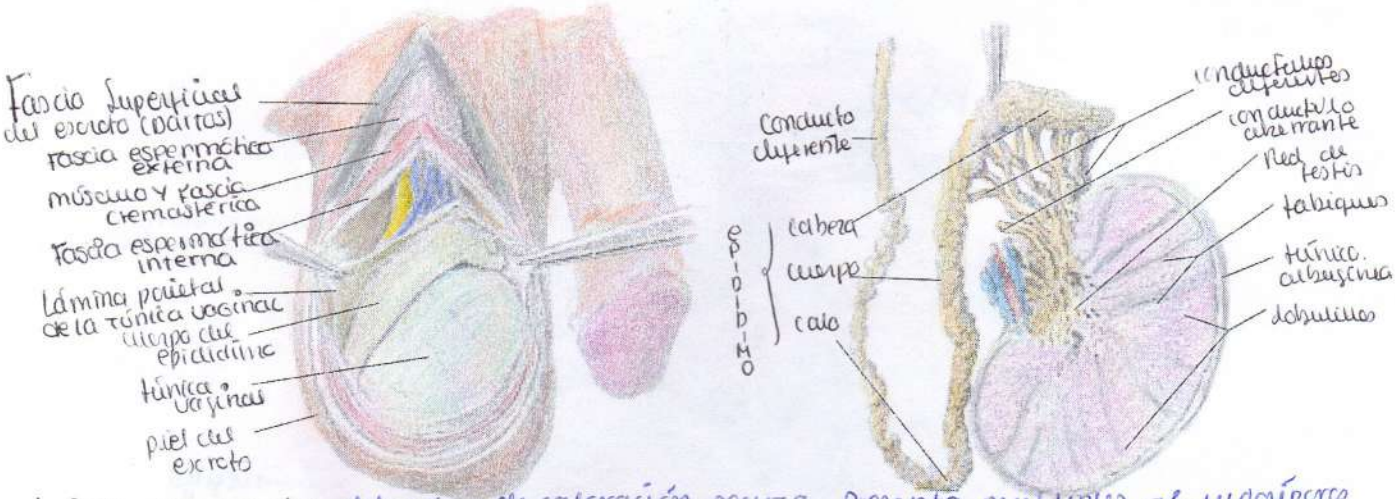

1. Piel del escroto: delgada y de coloración oscura. Presenta multiples gl. sudoríparas y sebáceas 2. túnica Dartos: Es una capa muscular, constituye una bolsa para cada testículo. 3. Fascia espermática ext: continuación de la fascia superficial del abdomen. 4. Fascia Cremastérica: prolongación de la fascia intercural, cubre el músc. cremaster. 5. Músc Cremaster: continuación del músc. ~~cremaster~~ transverso abdominal, tracciona el testículo hacia arriba. 6. Fascia espermática interna: directamente debajo del músc. cremaster, prolongación de la fascia transversa. 7. Túnica vaginal: compuesta de una lámina parietal y otra visceral, entre ambas se encuentra la cavidad vaginal.

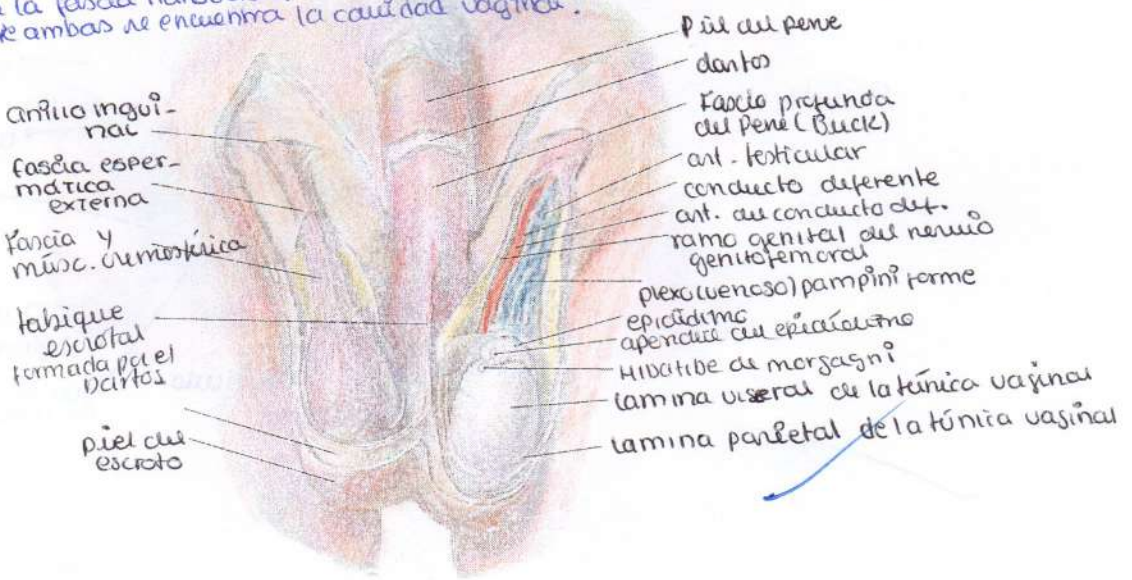

Identifique los señalamientos. Describa las envolturas del testículo

PENE

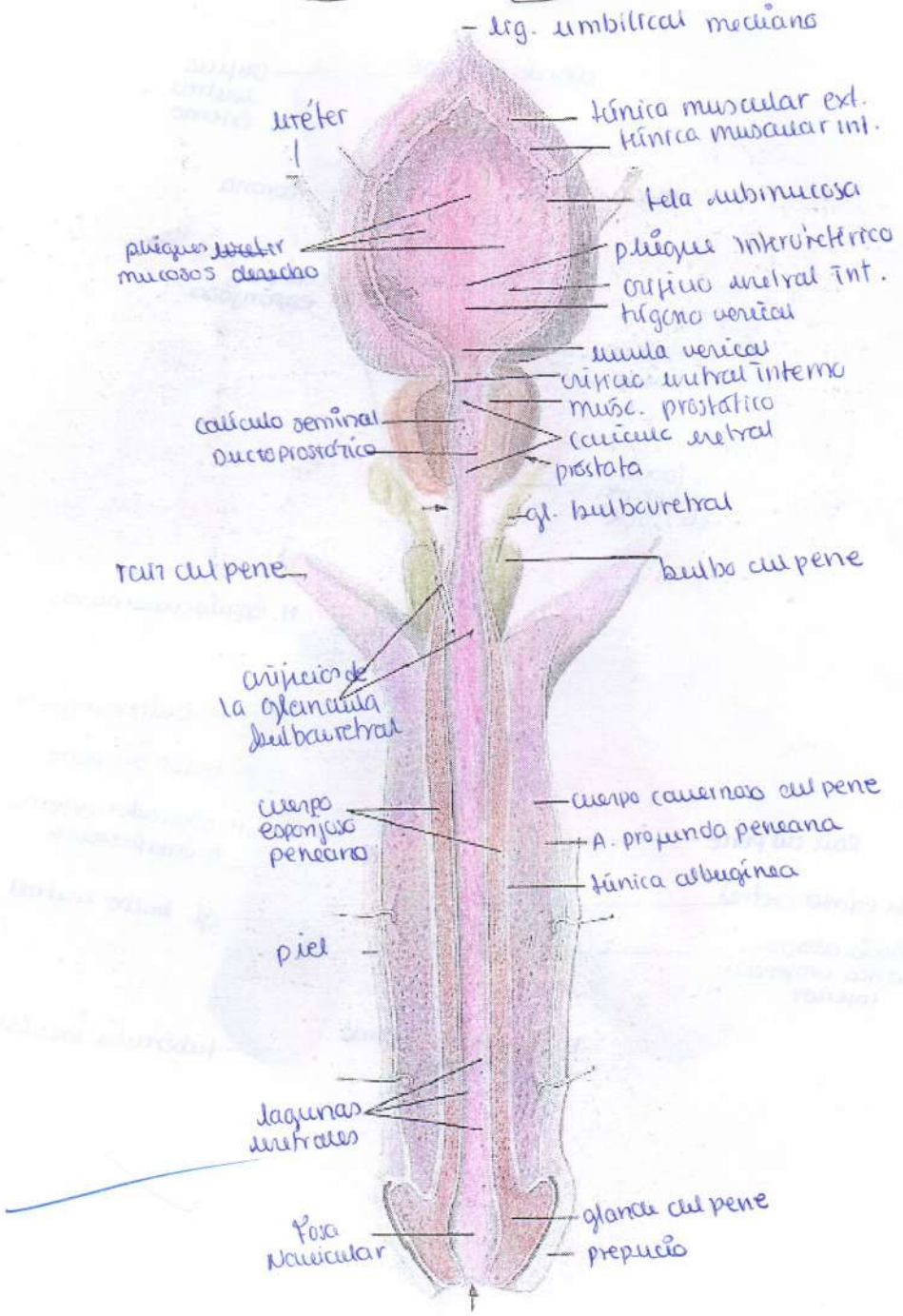

Identifique los señalamientos

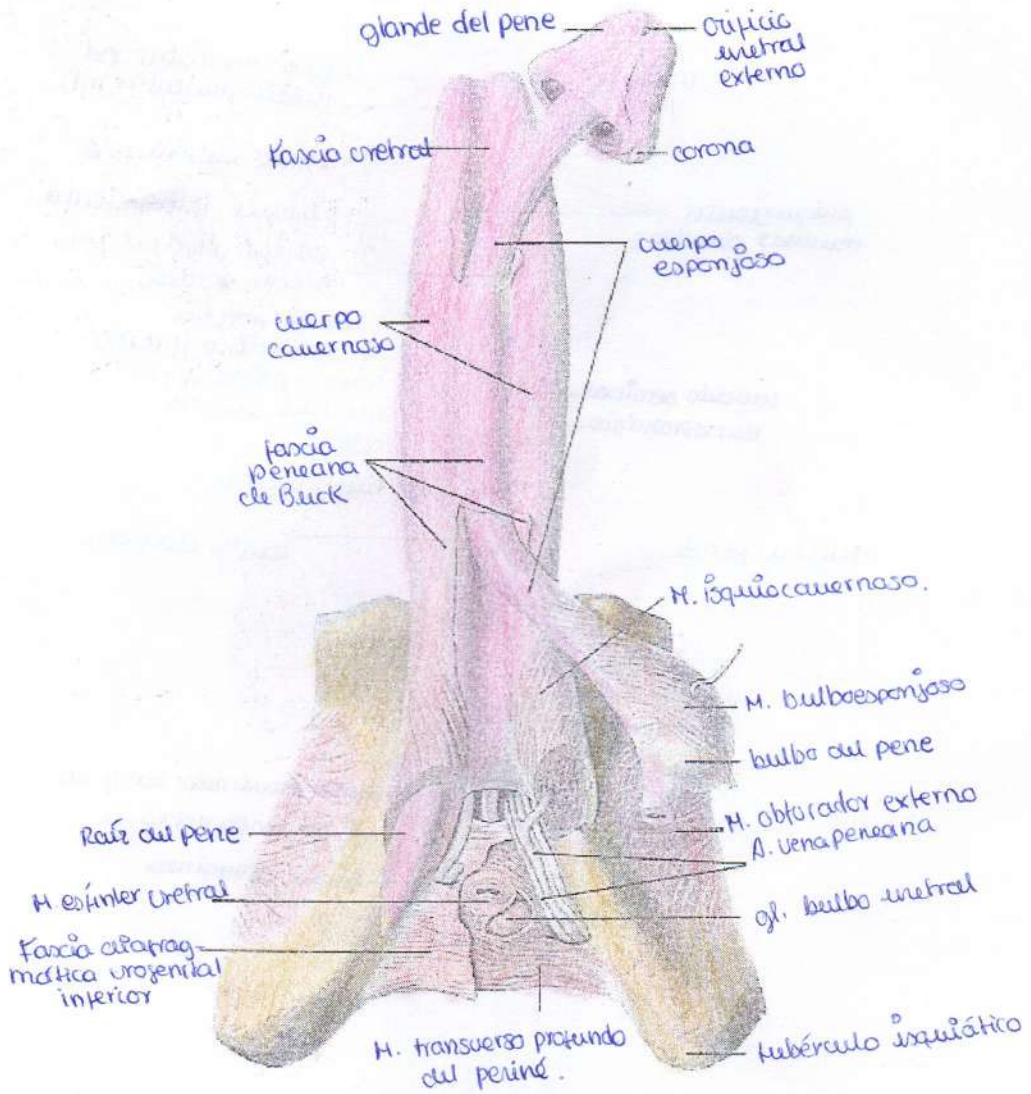

Identifique los señalamientos

IRRIGACIÓN DE LOS GENITALES

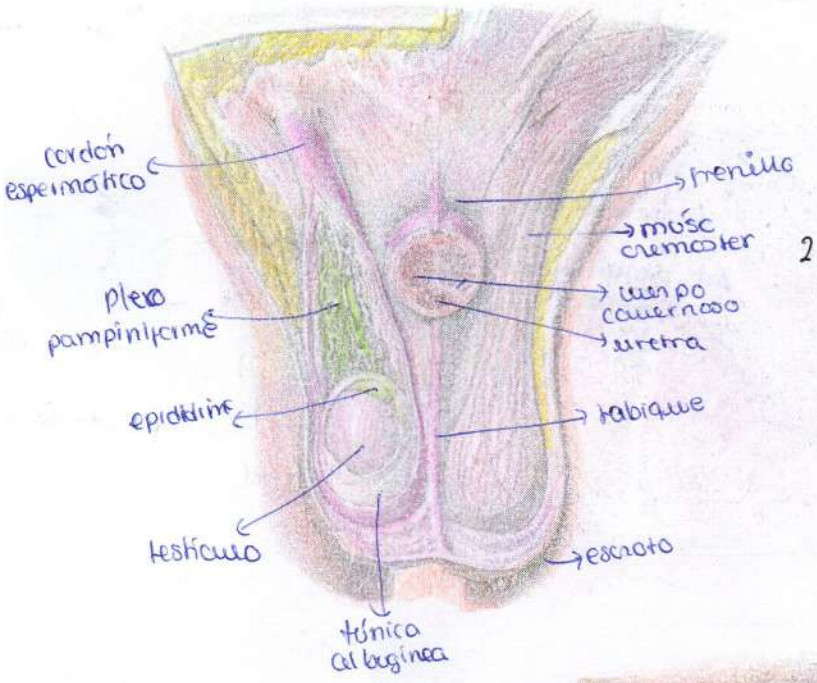

1. testículos:
son irrigados por la art. testicular, la art. del conducto deferente y en parte la art. cremasterica. la sangre venosa afluye al plexo pampiniforme y a la vena testicular.

2. uretra:
su irrigación esta a cargo de la art. pudenda int. la uretra prostática recibe irrigación de la rectal media y vesical inferior. la porc. membranosa: rectal inf. y perineal la porc. esponjosa: pudenda interna. Art. dorsal y profunda del pene.

3. Pene:
irrigado por ramas de la art. femoral y la pudenda interna. la corriente venosa sigue por las venas dorsales del pene superficial y profunda afluentes de la vena femoral y el plexo venoso vesical

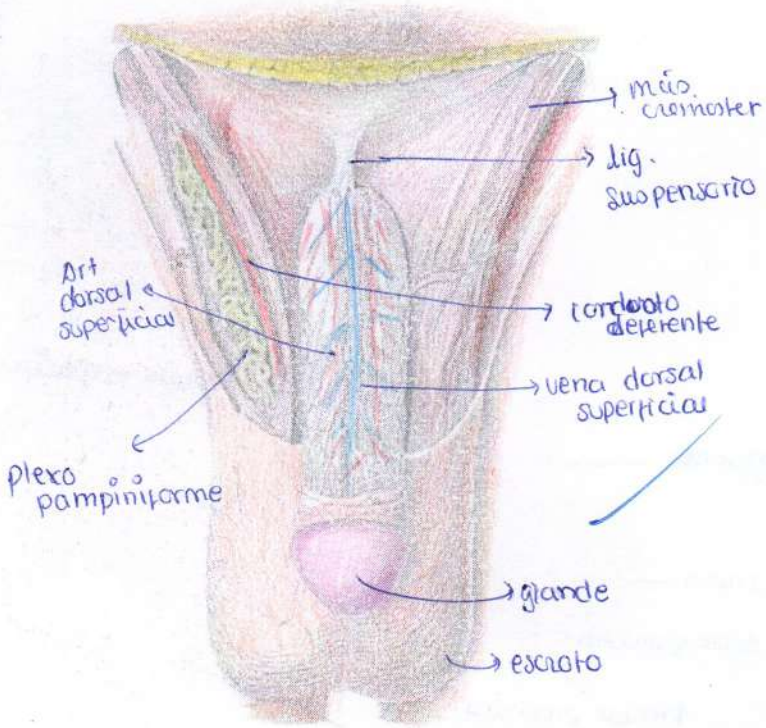

Identifique las estructuras anatómicas que observa. Describa la irrigación de los genitales externos masculinos

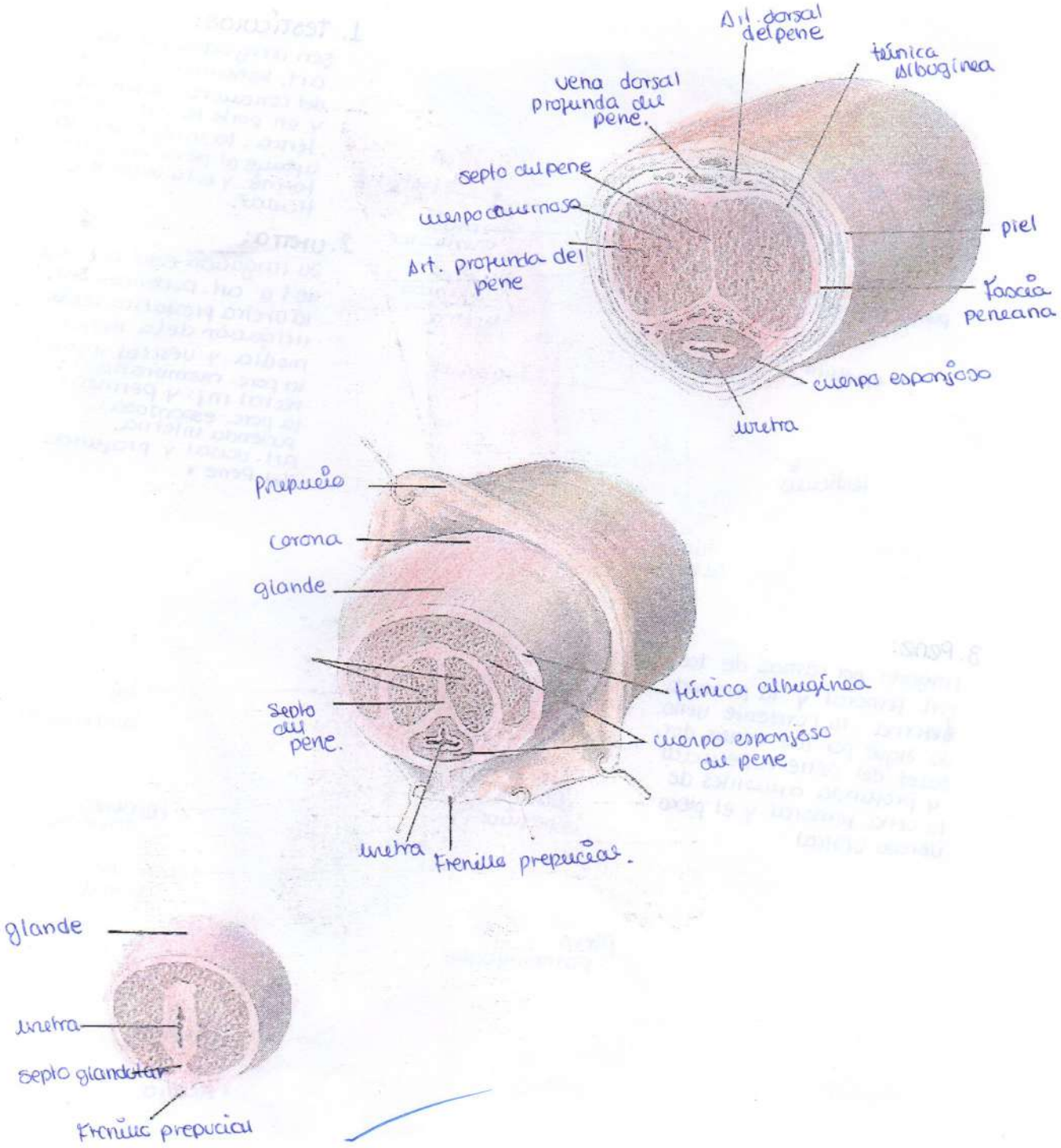

Identifique los señalamientos

INERVACIÓN DE LOS ÓRGANOS EXTERNOS

1. TESTÍCULOS: los nervios del testículo forman el plexo testicular y el plexo diferencial simpáticas alrededor de las art. homónimas.

15

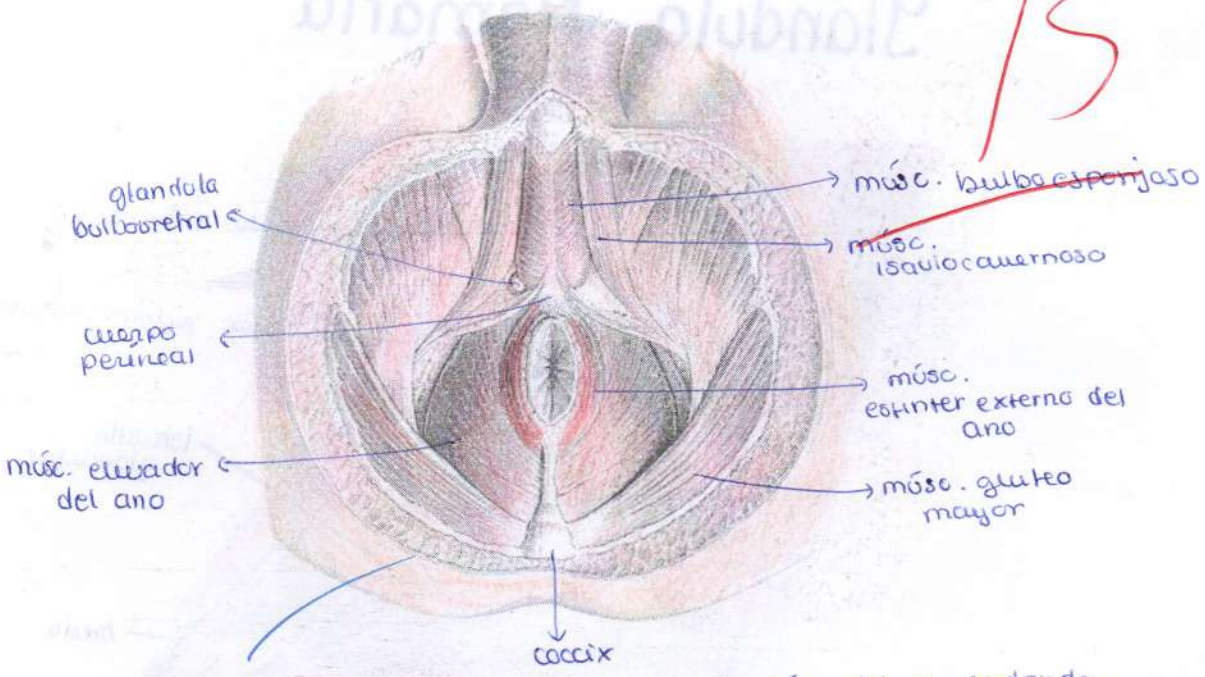

2. PENE: la inervación aferente se realiza a través del n. pudendo, la eferente simpática a través del plexo hipogástrico inferior y la parasimpática por los nervios erectores.

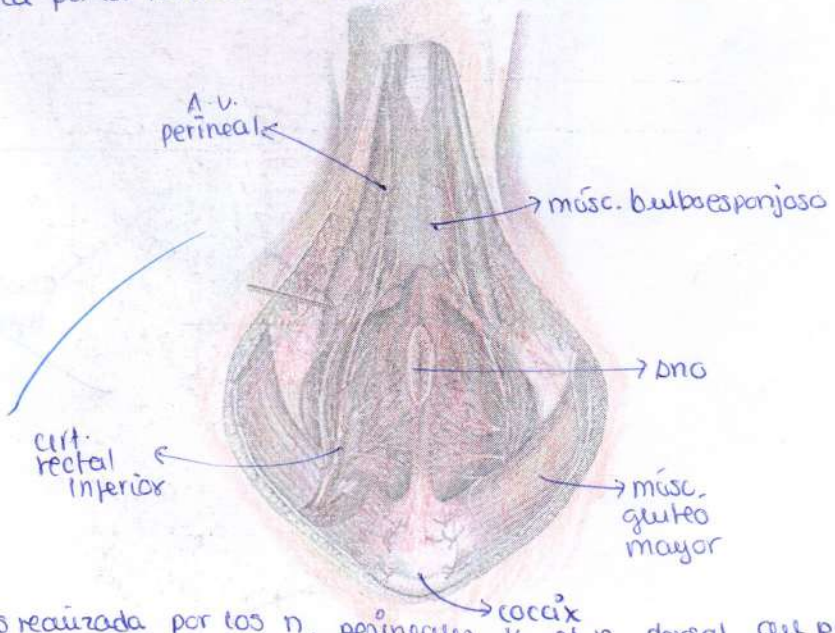

3. Uretra: es realizada por los n. perineales y el n. dorsal del pene (q' procede del n. pudendo) así como por el plexo prostático.

Identifique las estructuras anatómicas que observa. Describa la inervación de los genitales externos masculinos

Glándula Mamaria

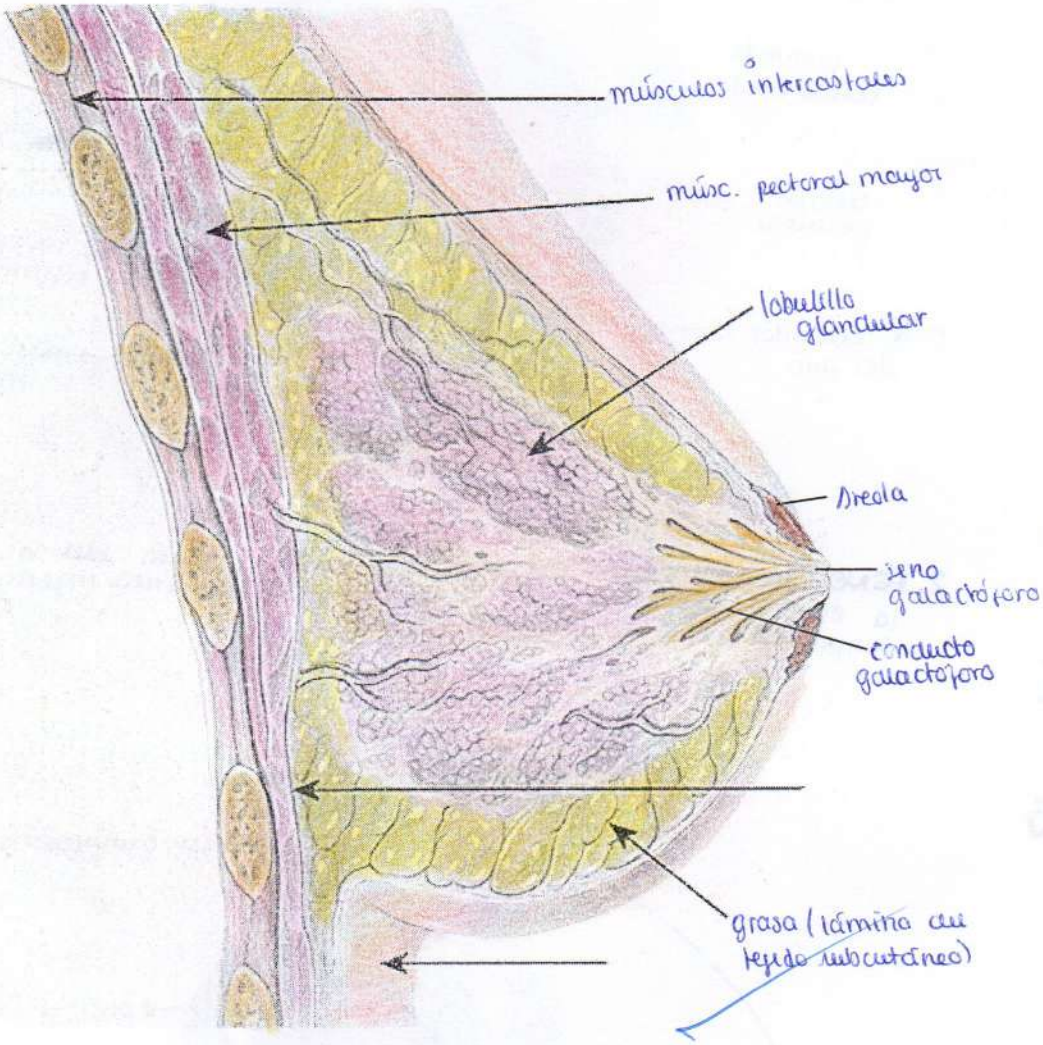

Identifique los señalamientos

Drenaje:

Los vasos linfáticos drenan hacia los nódulos axilares. Desde ahí van al tronco subclavio, los paraesternales hacia el tronco broncomediastinal y los intercostales hacia el ducto torácico o hacia el tronco broncomediastinal.

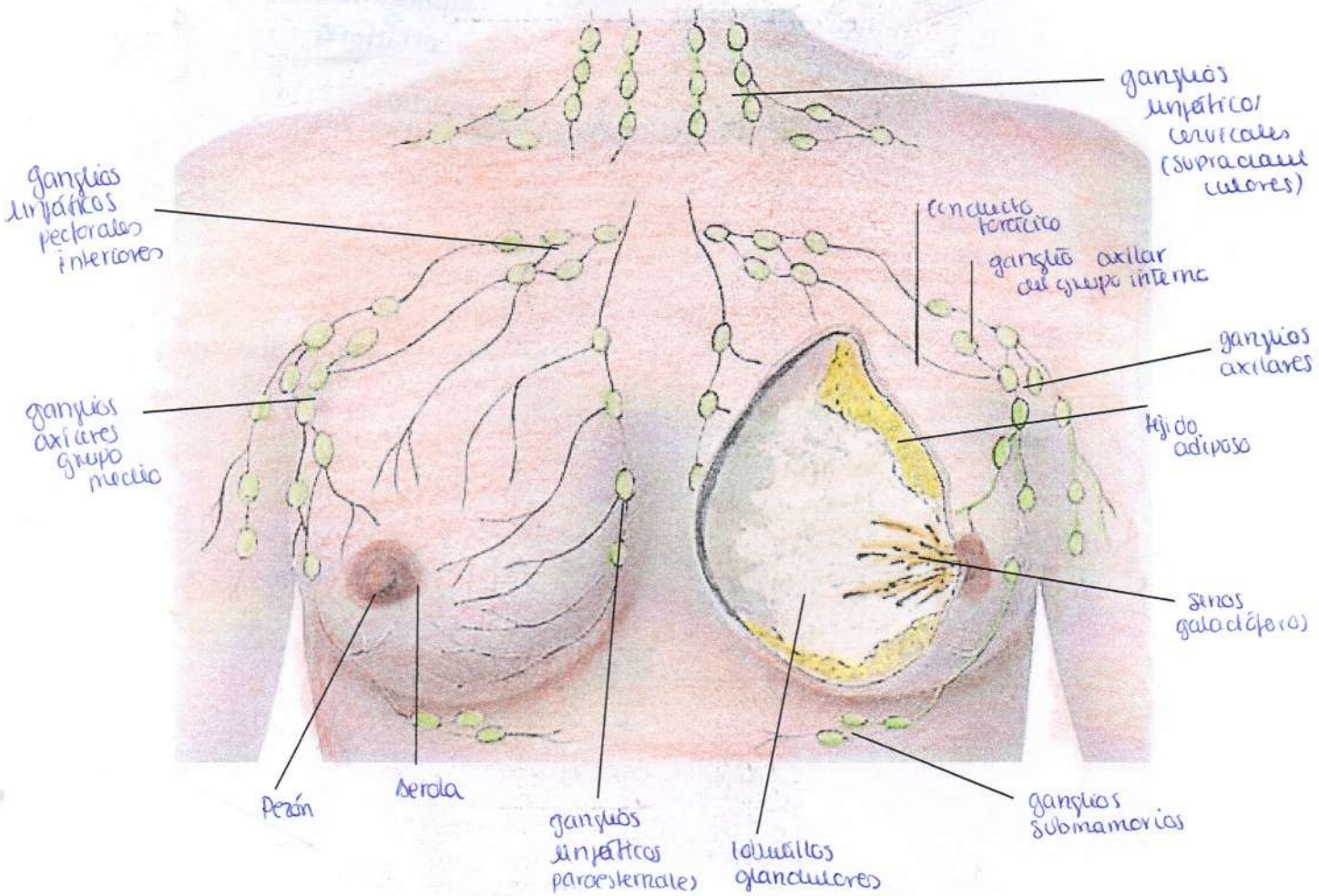

Identifique los señalamientos e indique el drenaje linfático de la mama.

GLÁNDULAS ENDOCRINAS

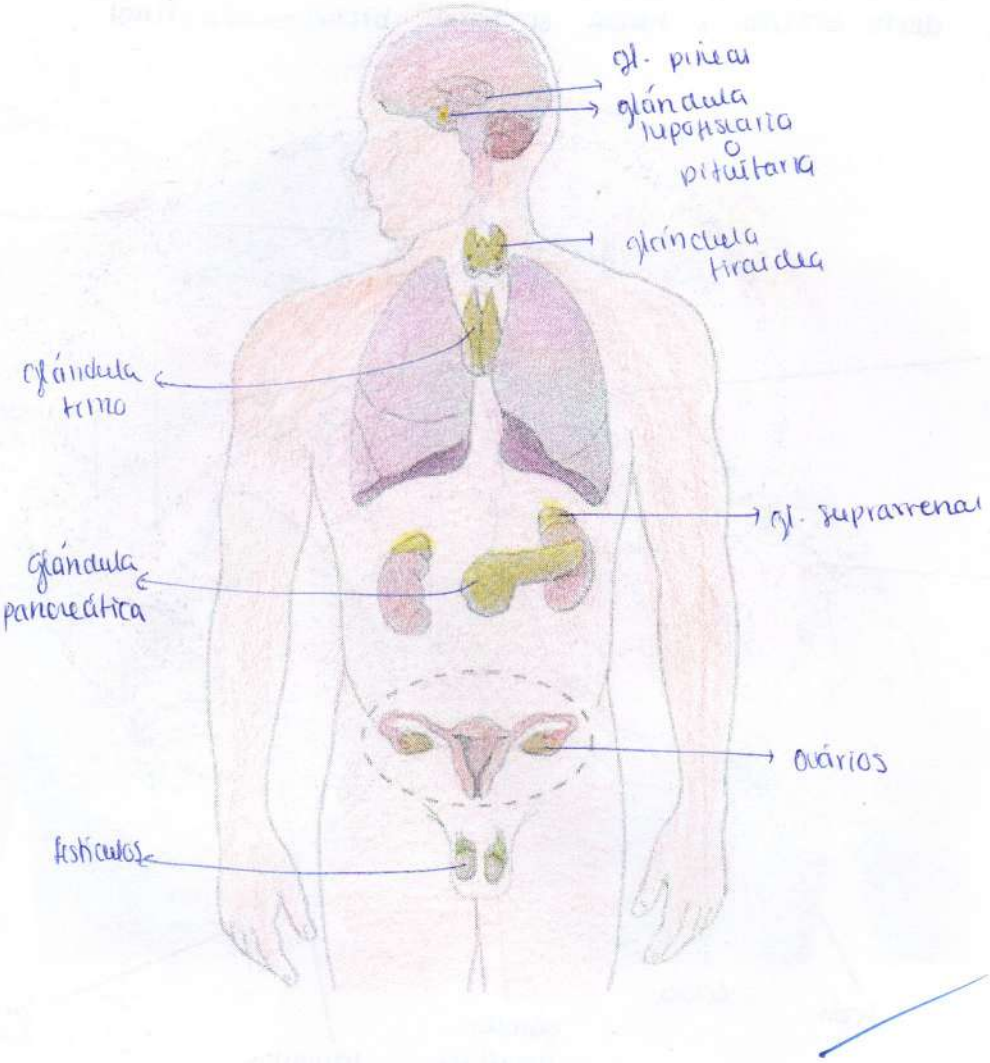

Identifique las diferentes glándulas endocrinas.

Glándula Hipófisis

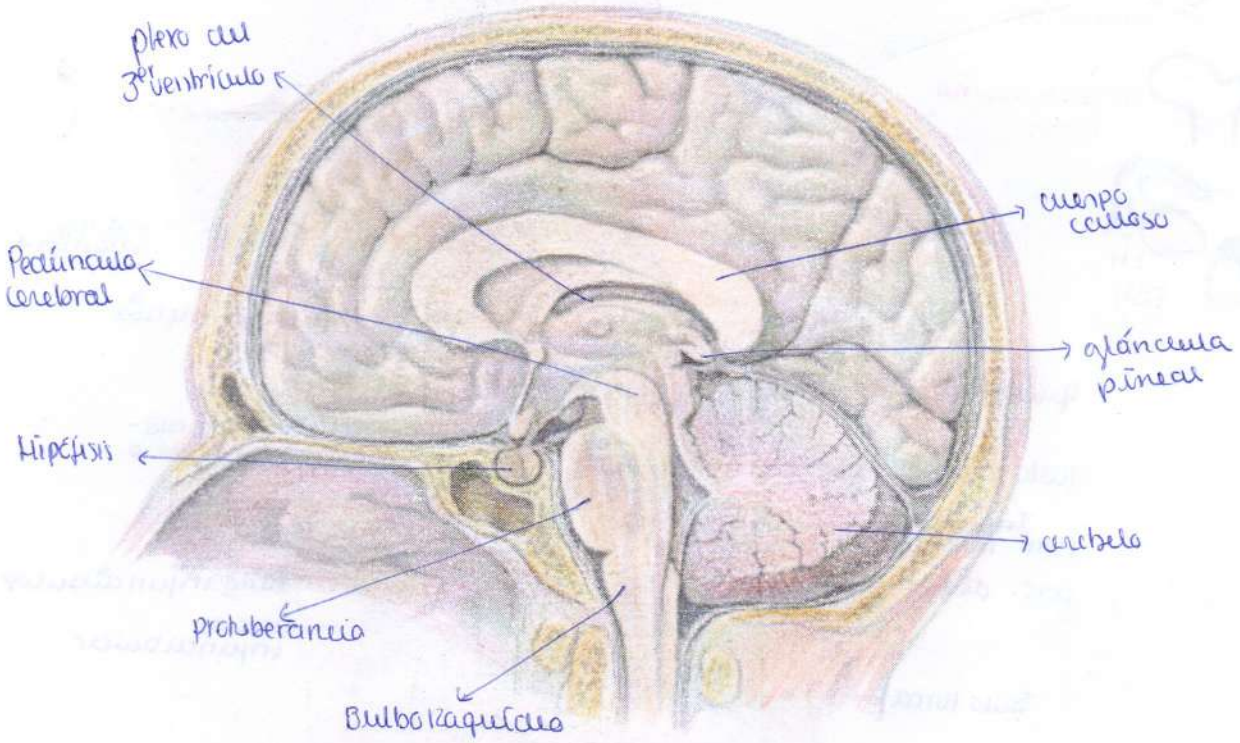

Situación

Es una glándula de un tamaño pequeño que posee una forma esférica u oval de color rojizo, unida al cerebro, el cuerpo mamilar y al infundíbulo por medio del tallo pituitario. Está incluida en la silla turca mantenida por el diafragma de la silla turca y el seno cavernoso.

Tiene una longitud de 8-10 mm, anchura 12-15 mm y una altura de 5-6 mm. Su peso es de 0,35 a 0,65 gr, ubicada detrás del quiasma.

Identifique las estructuras anatómicas que observa y explique la situación de la Hipófisis.

HIPÓFISIS

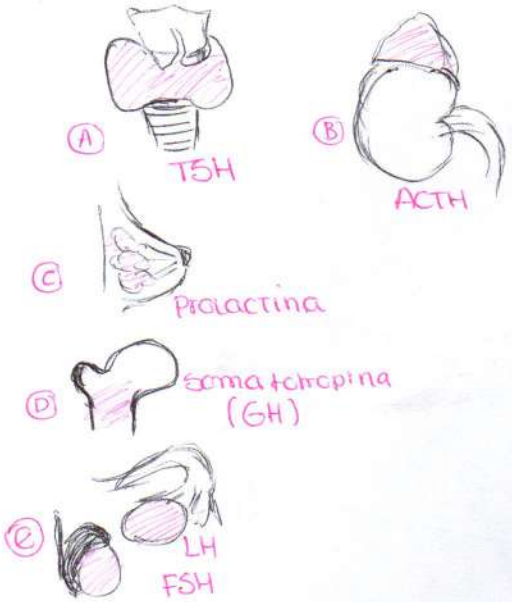

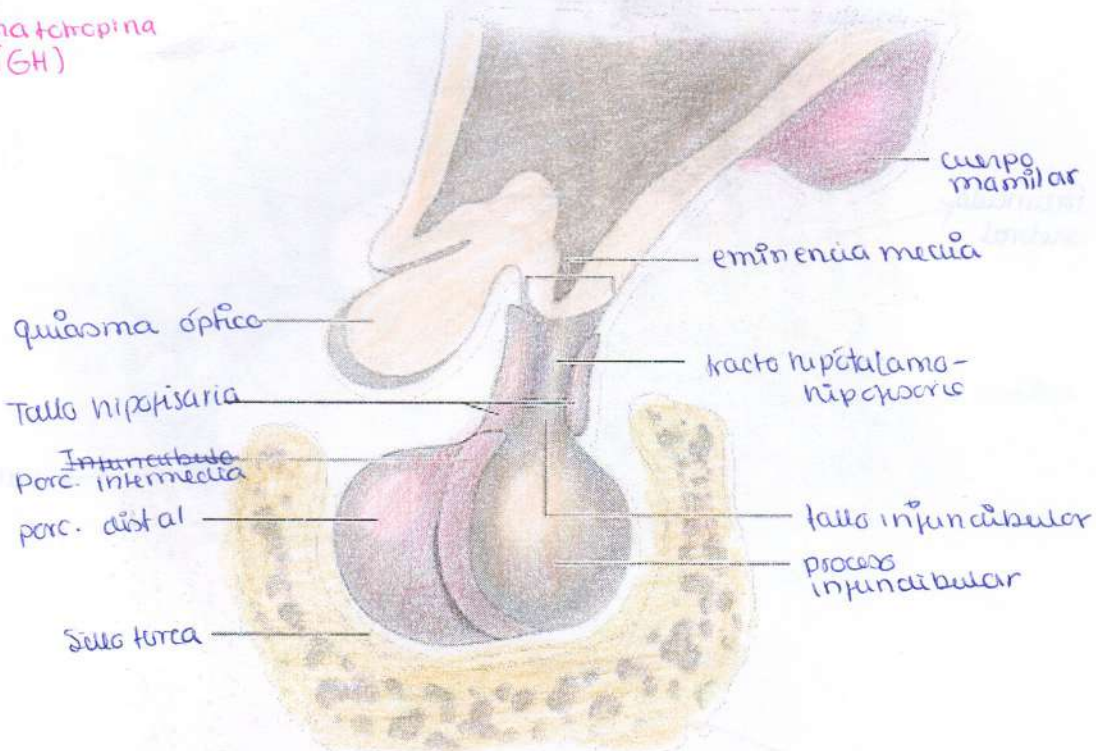

ADENOHIPOFISIS	
GH; Hormona de crecimiento:	estimula síntesis de proteínas y el crecimiento general.
TSH, H. tiroestimulante:	estimula síntesis de las tiroideas (T_3, T_4)
ACTH, corticotropina:	síntesis y secreción de cortisol, aldosterona y andrógenos.
Prolactina:	desarrollo de mamas.
Gonadotropina	FSH: Folículo estimulante LH: luteinizante

Identifique los señalamientos. Represente los órganos que controla la hipófisis. Haga un cuadro de las hormonas y funciones de las mismas.

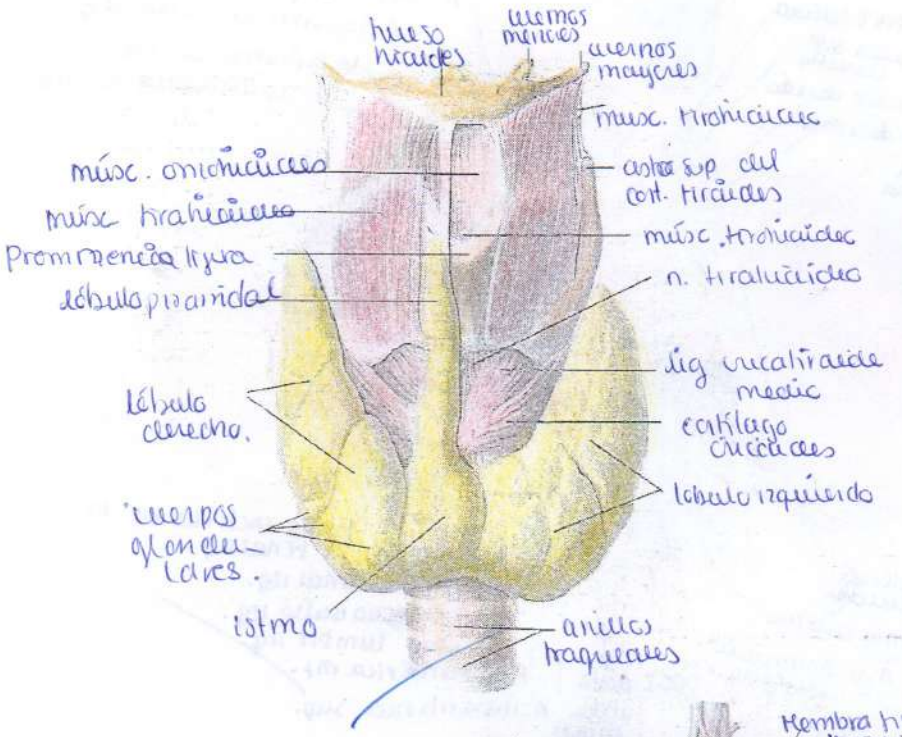

RELACIONES

Por detrás, los lóbulos entran en contacto con la laringe y el esófago, lateralmente rebasan, las caras anteriores de los carótidas comunes.

la cara ant: cubierta por piel, tej. subcutáneo, fascia cervical, músculos.

UBICACIÓN

Situada en la región anterior del cuello, delante de la tráquea y los paredes laterales de la ~~[illegible]~~ laringe y aplicada al cartílago tiroides

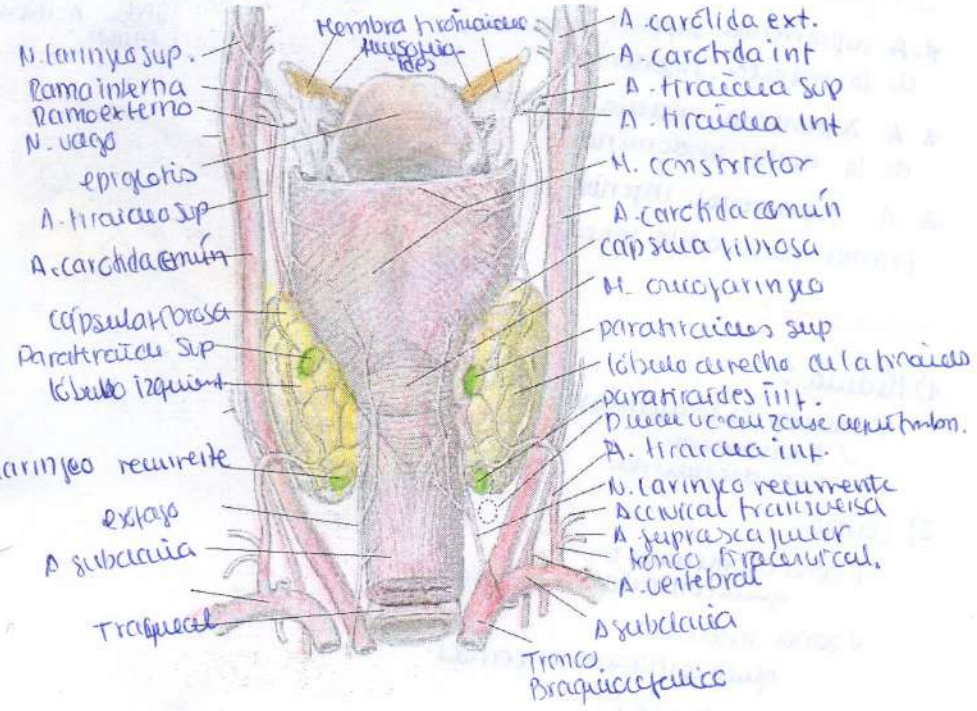

Identifique los señalamientos. Describa la ubicación y relaciones de la glándula tiroides

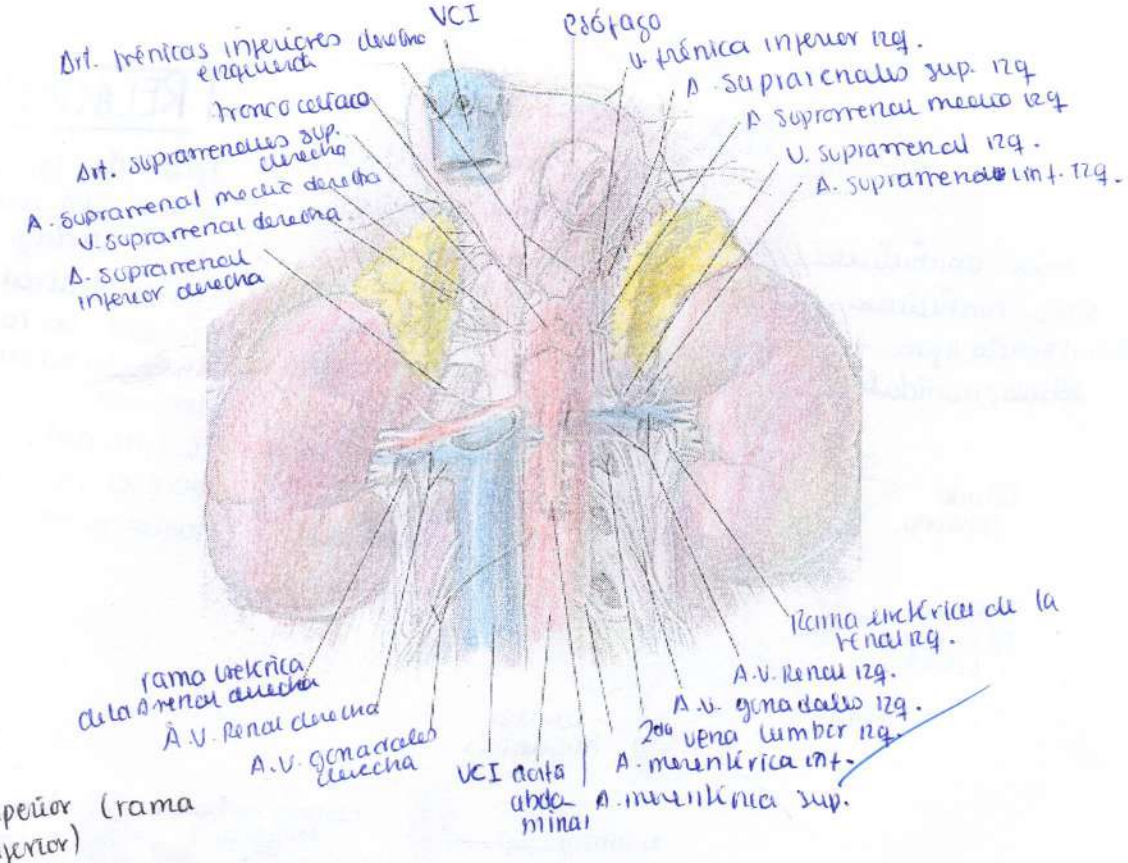

Irrigación:

* A. suprarrenal superior (rama de la frénica inferior)
* A. suprarrenal media (rama de la aorta abdominal)
* A. suprarrenal inferior (rama de la aorta renal)

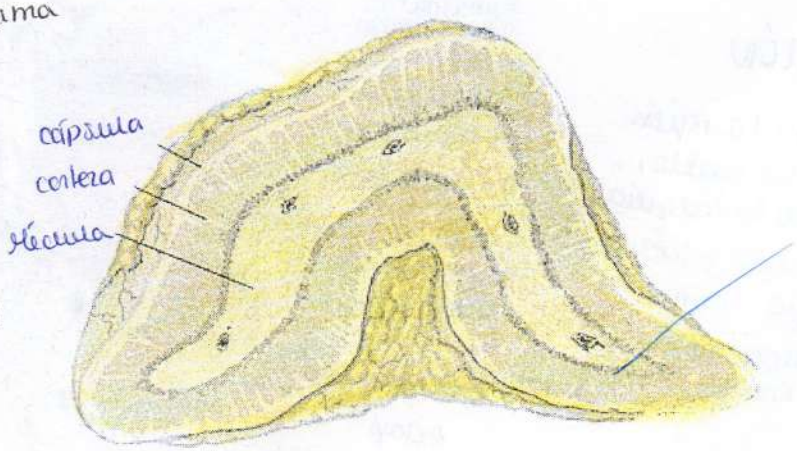

Hormonas:

1) Médula:
Producen catecolaminas:
✓ Adrenalina
✓ Noradrenalina.

2) Corteza:
✓ zona glomerular:
~~gluco~~corticoides = Aldosterona
✓ zona fasicular:
glucocorticoides = cortisol
✓ zona reticular:
Andrógenos.

Identifique los señalamientos. Precise la irrigación de la glándula suprarrenal y hormonas que produce

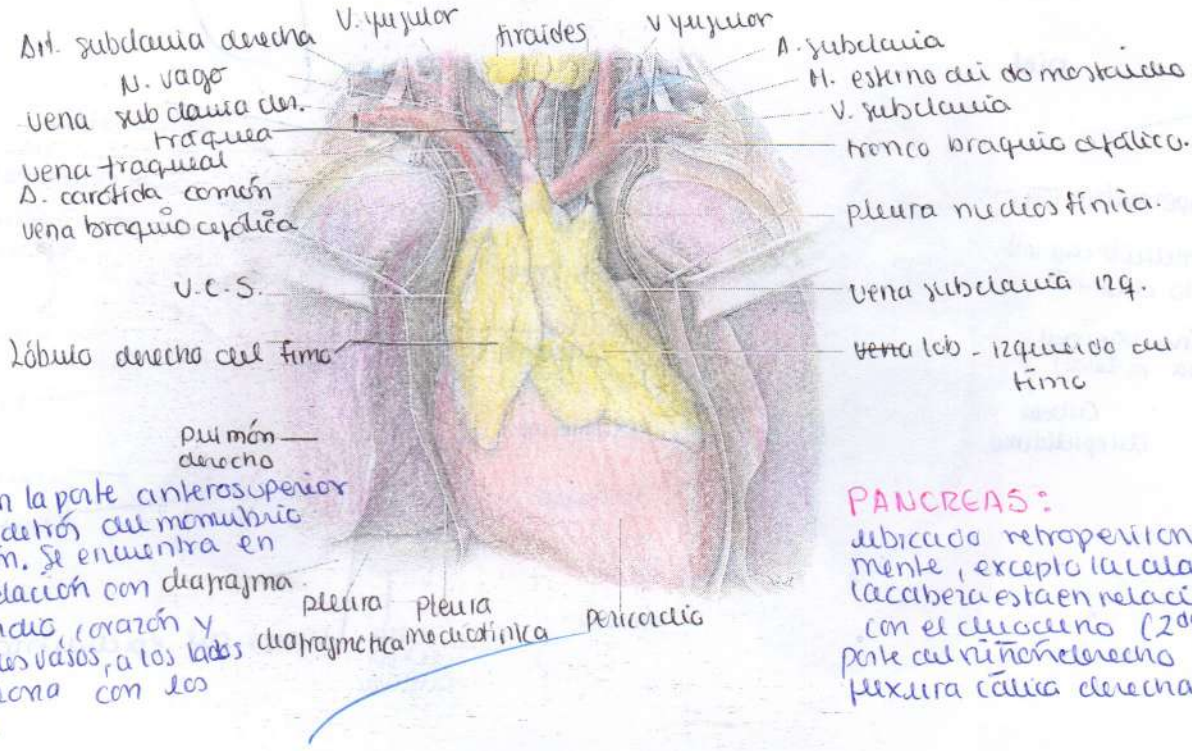

TIMO:
Ubicado en la parte anterosuperior del tórax, detrás del manubrio del esternón. Se encuentra en íntima relación con diafragma el pericardio, corazón y los grandes vasos, a los lados se relaciona con las pleuras

PANCREAS:
ubicado retroperitonealmente, excepto la cola. La cabeza está en relación con el duodeno (2do porción) parte del riñón derecho y la flexura cólica derecha.

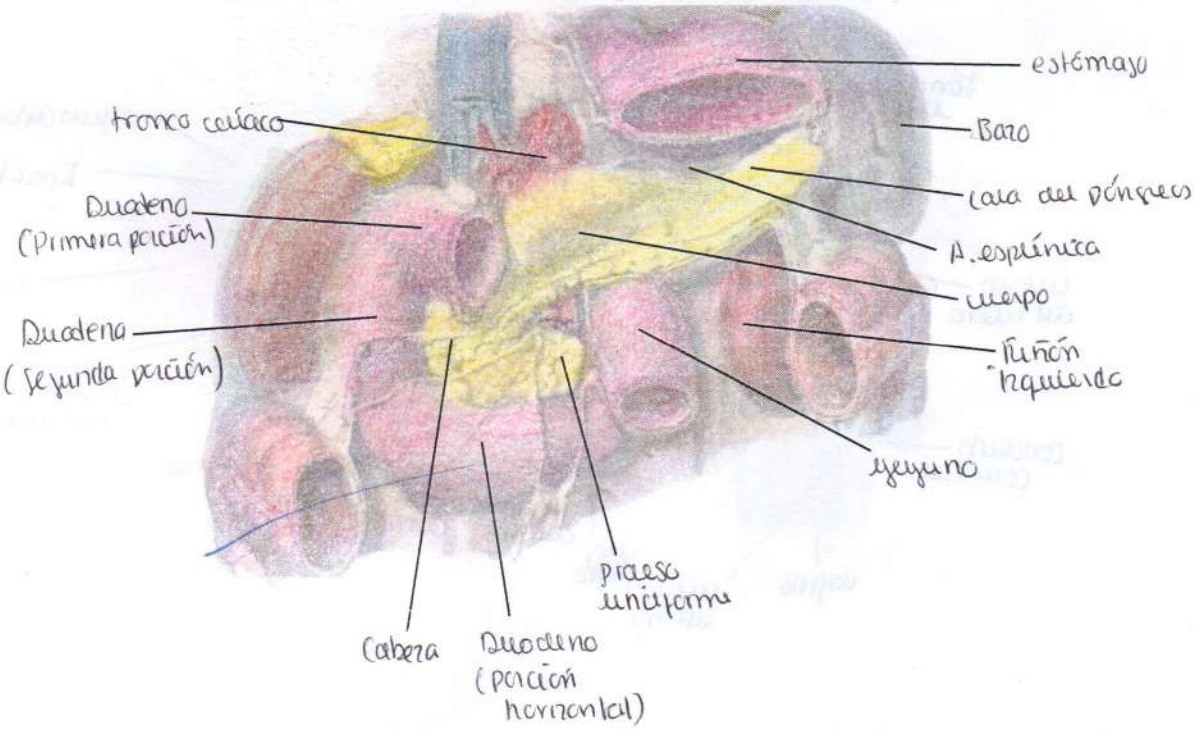

Identifique los señalamientos. Describa ubicación y relaciones de las glándulas que observa

15

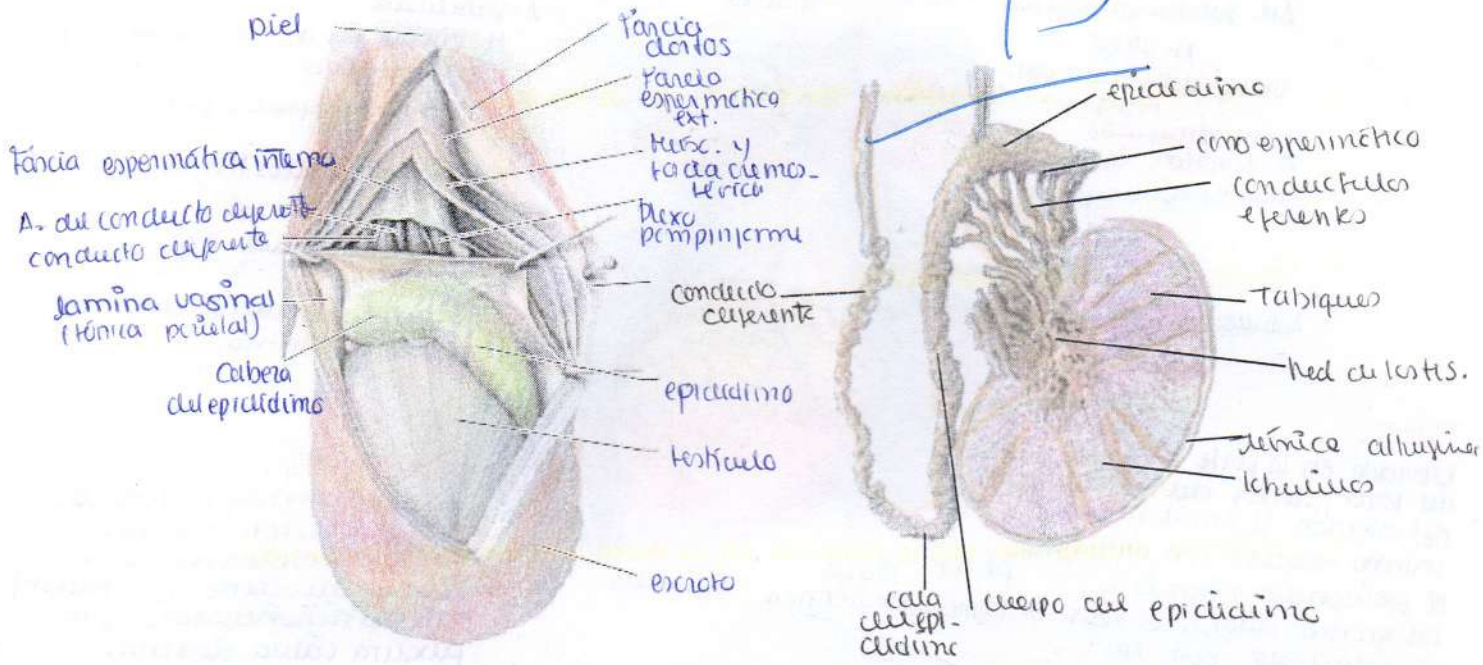

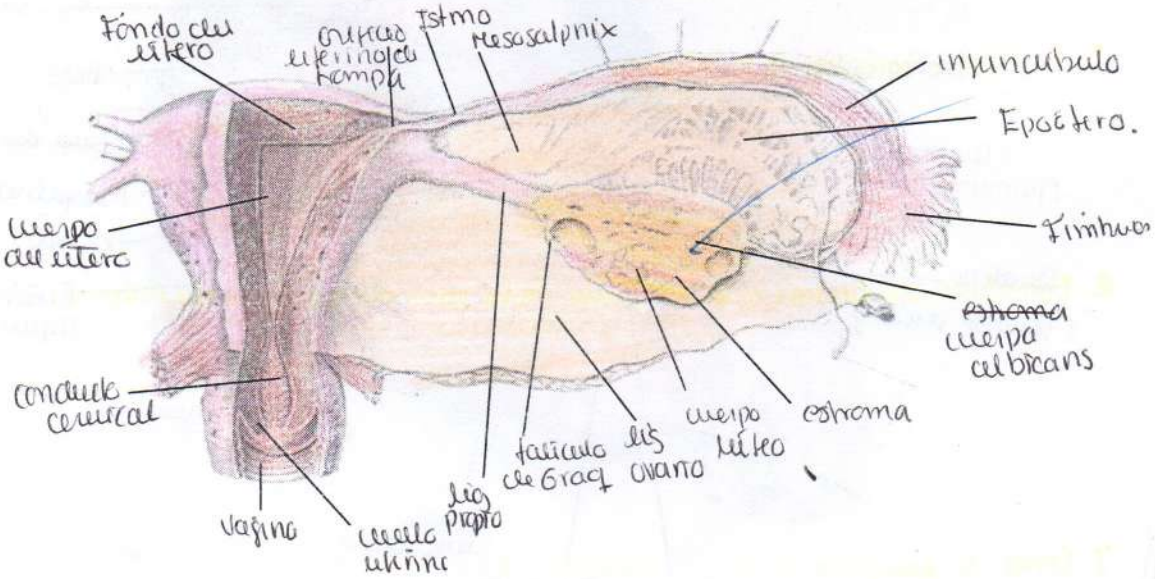

Identifique los señalamientos

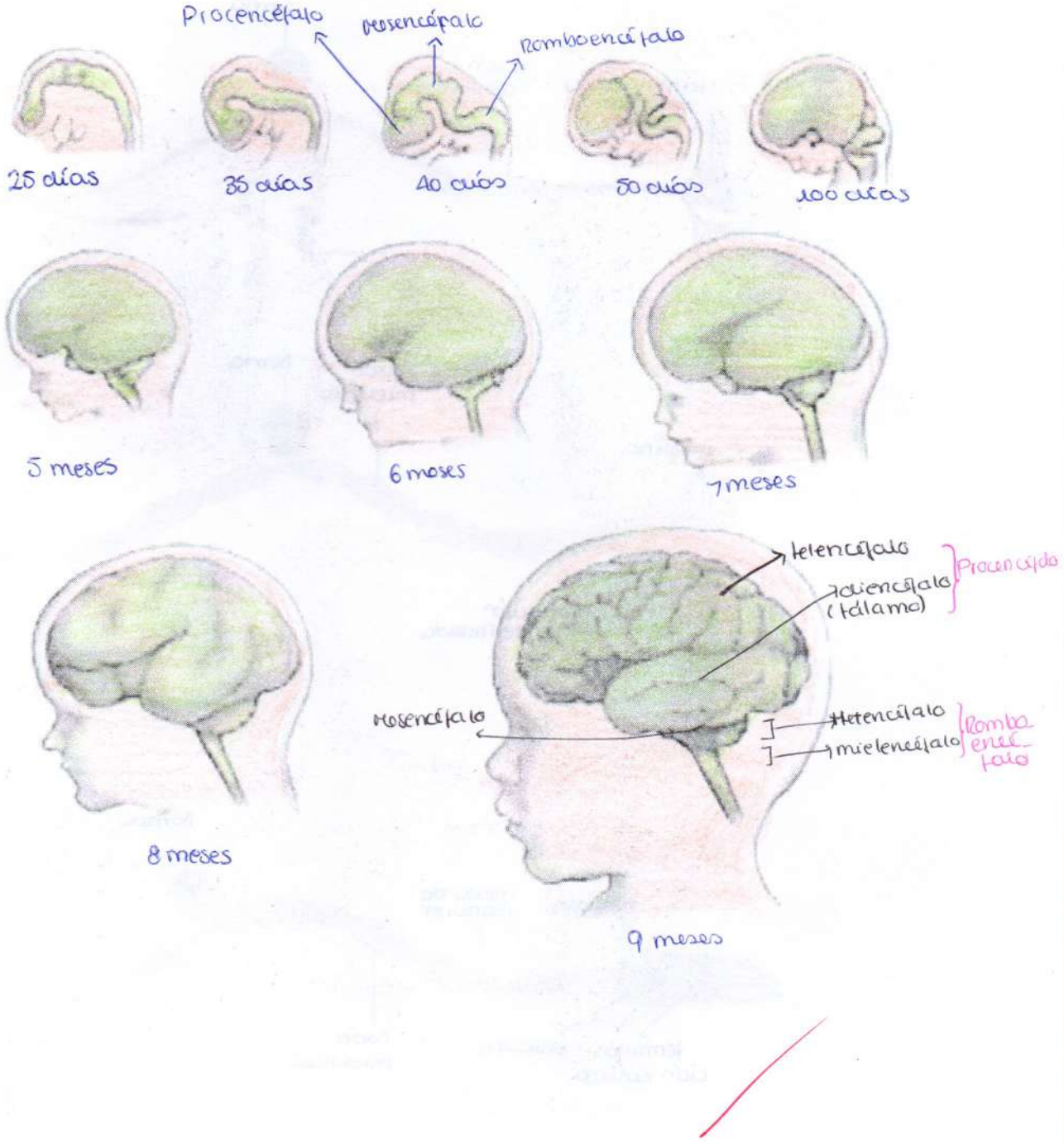

Desarrollo cerebral. Identifique las estructuras anatómicas y estadios de desarrollo.

NEURONAS



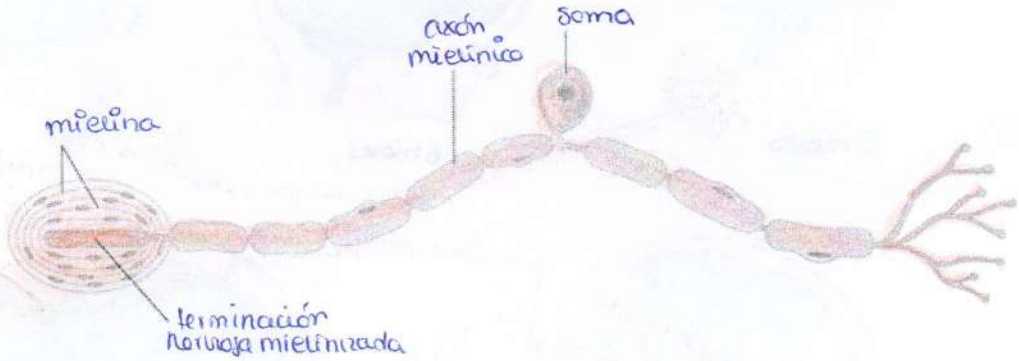

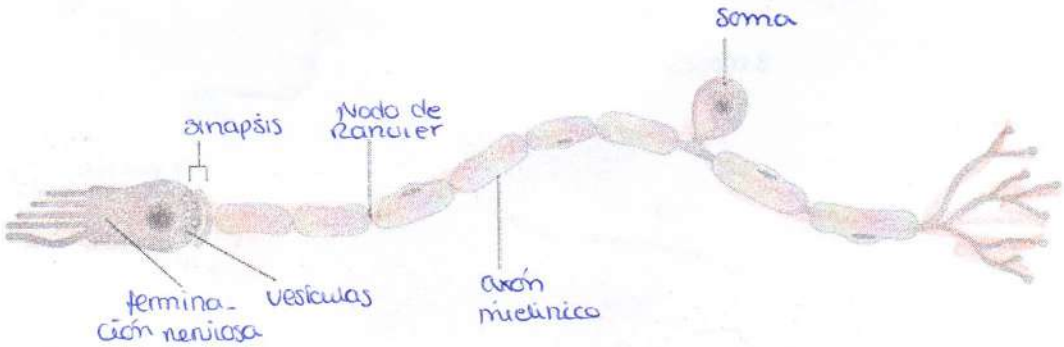

Identifique los señalamientos

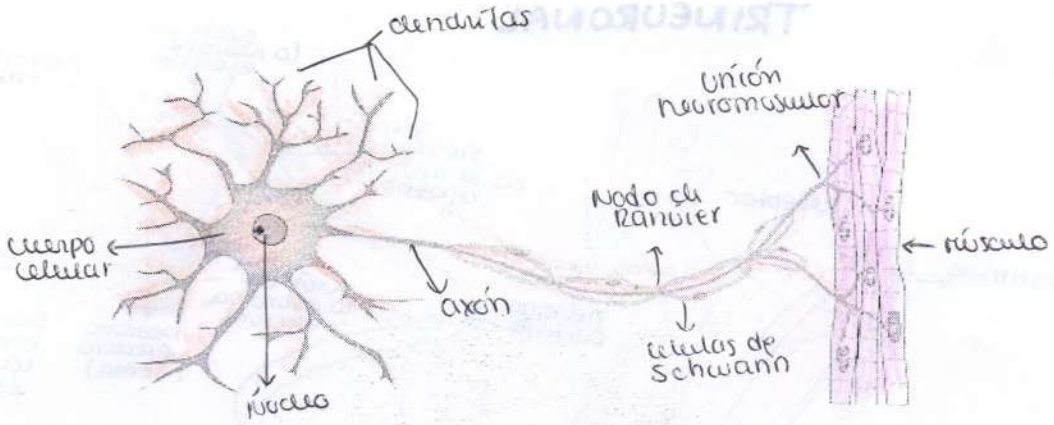

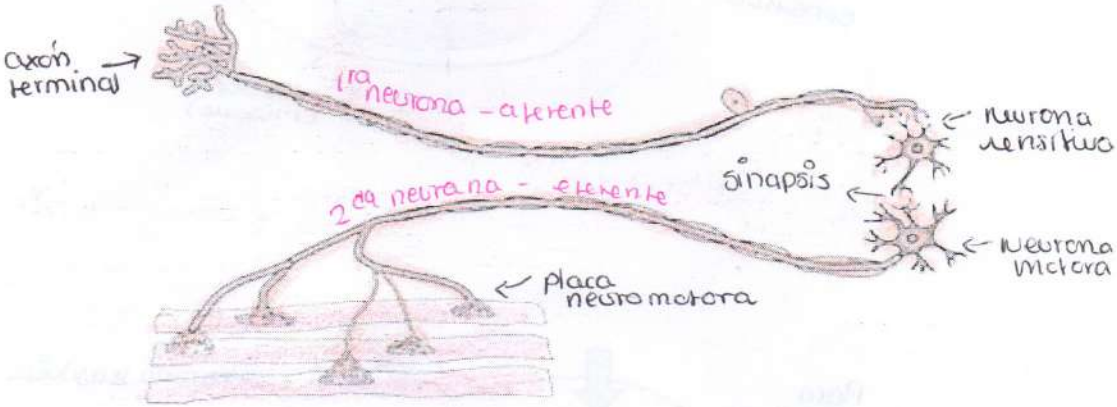

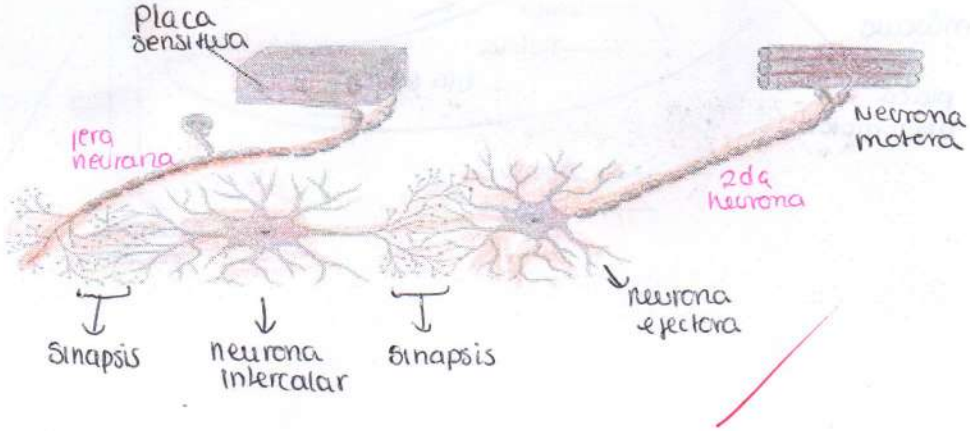

Identifique los señalamientos

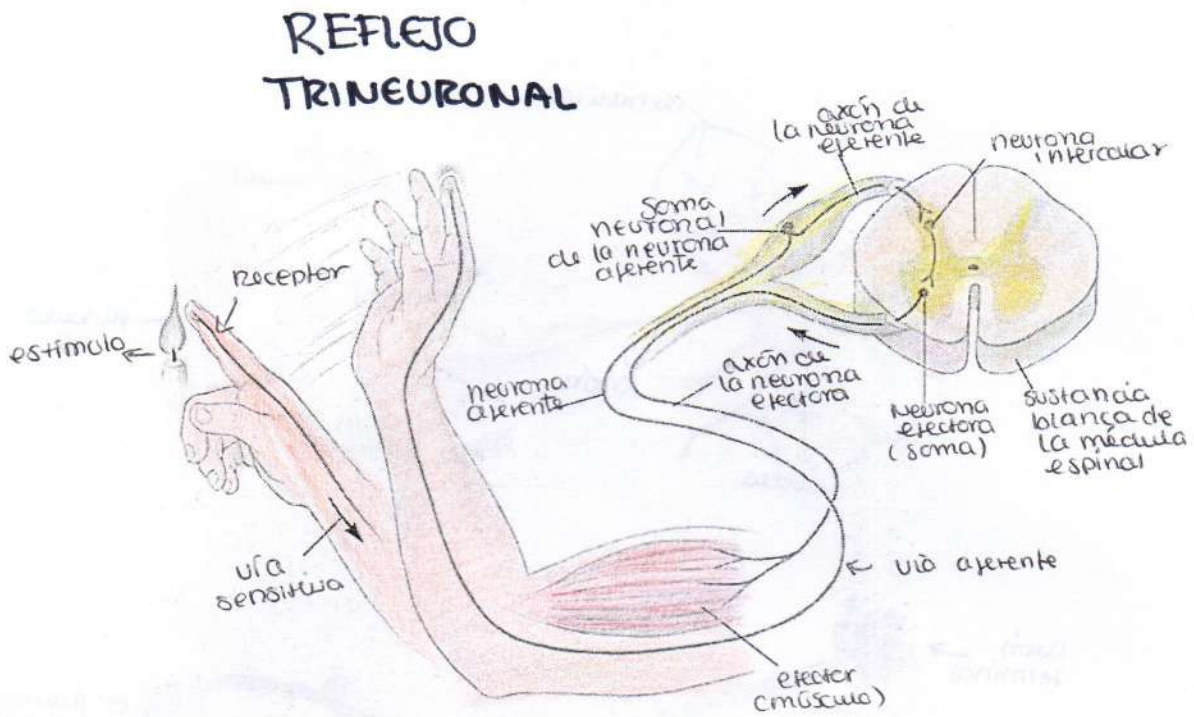

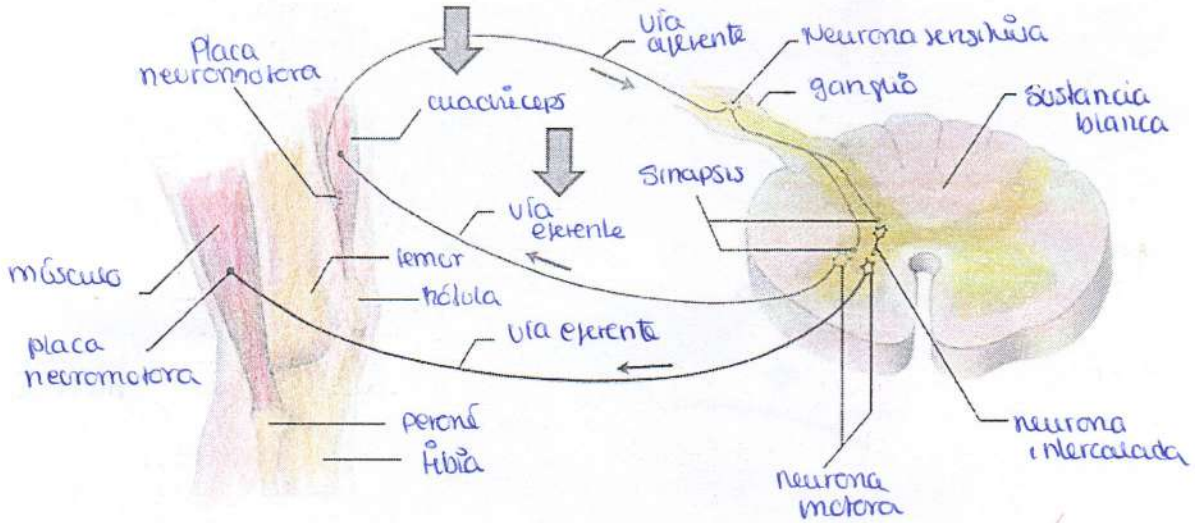

Identifique las estructuras anatómicas que conforman el reflejo trineuronal

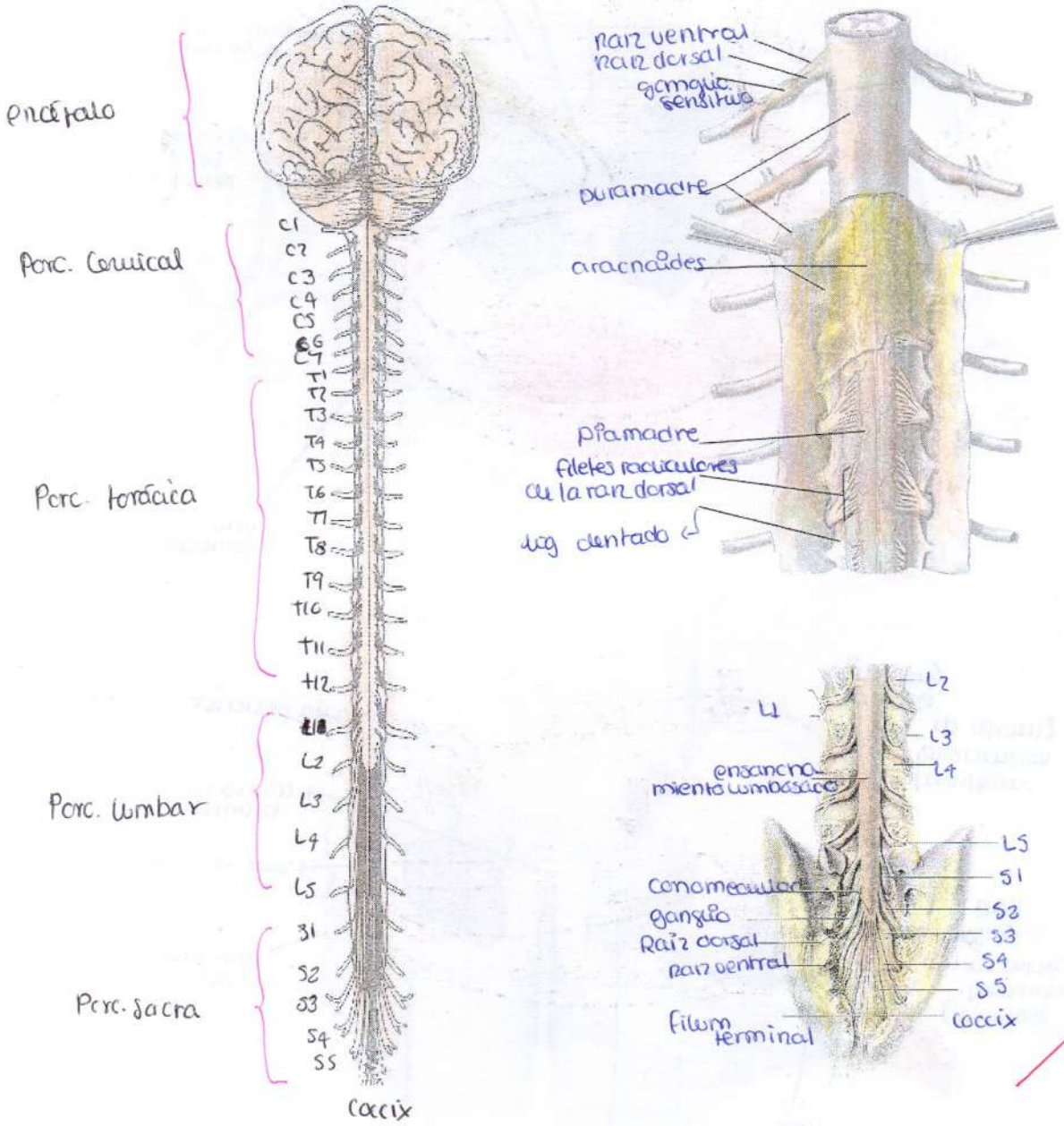

Ubicación se encuentra dentro del canal medular formado por la unión de las vértebras, gracias a ello también se relacionan las porciones de la médula con la misma distribución de las vertebras; es decir, tenemos una porción cervical, dorsal, lumbar y sacra.

Identifique los señalamientos. Describa la ubicación y segmentos de la medula espinal.

NEURONAS SENSITIVAS Y MOTORAS

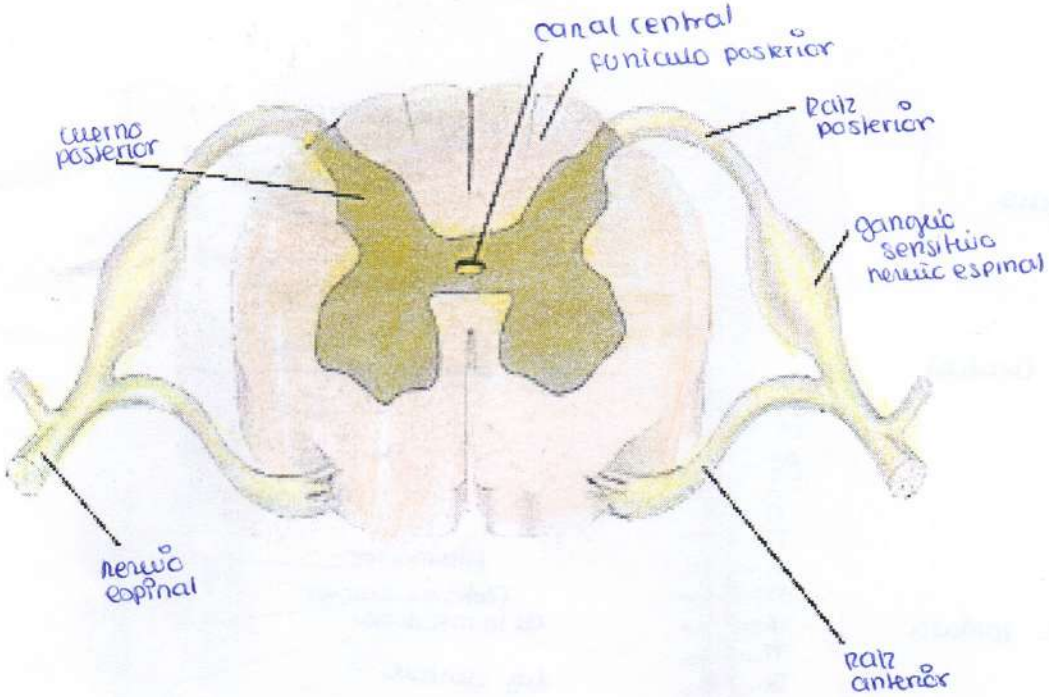

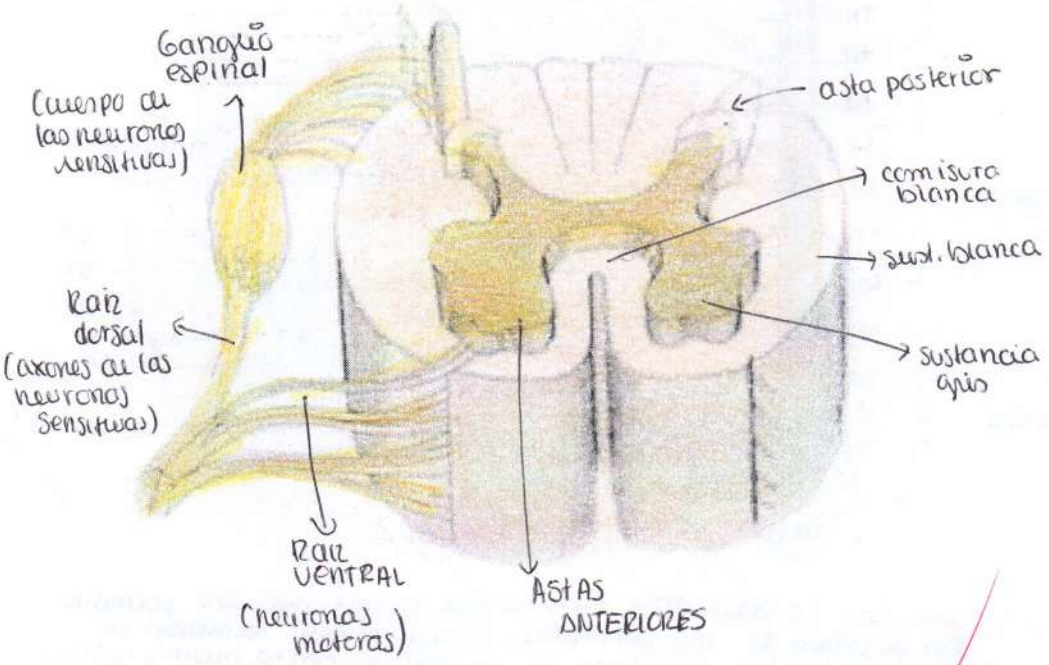

Señale los detalles anatómicos de la configuración interna de la medula espinal y localice las neuronas sensitiva, intercalada y motora

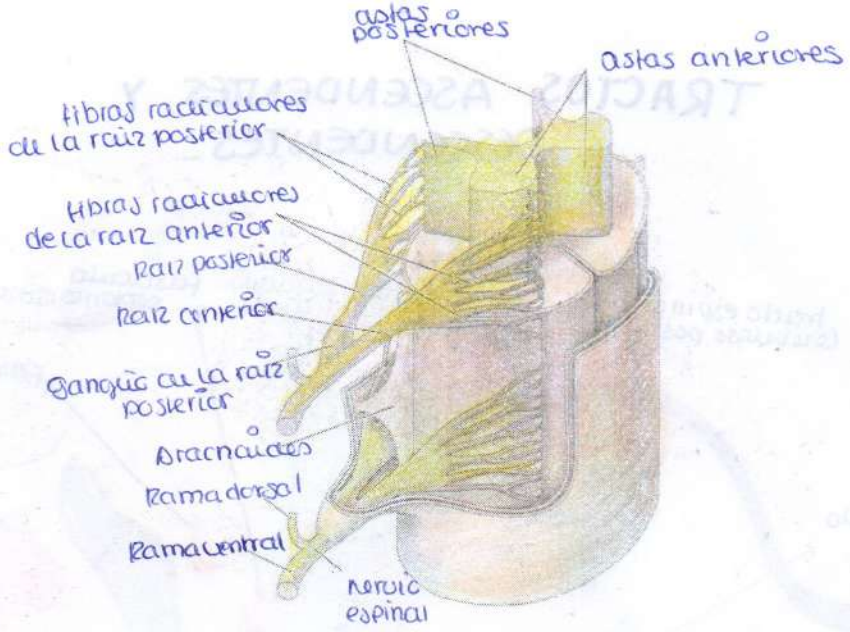

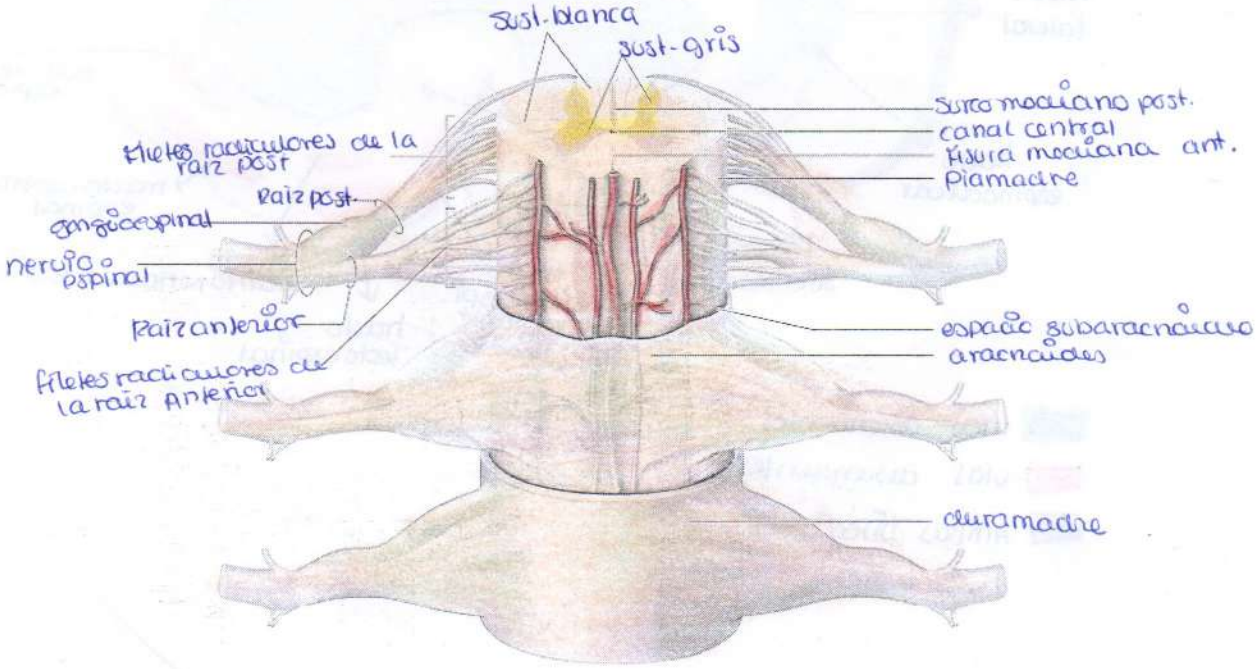

Identifique los señalamientos

TRACTOS ASCENDENTES Y DESCENDENTES

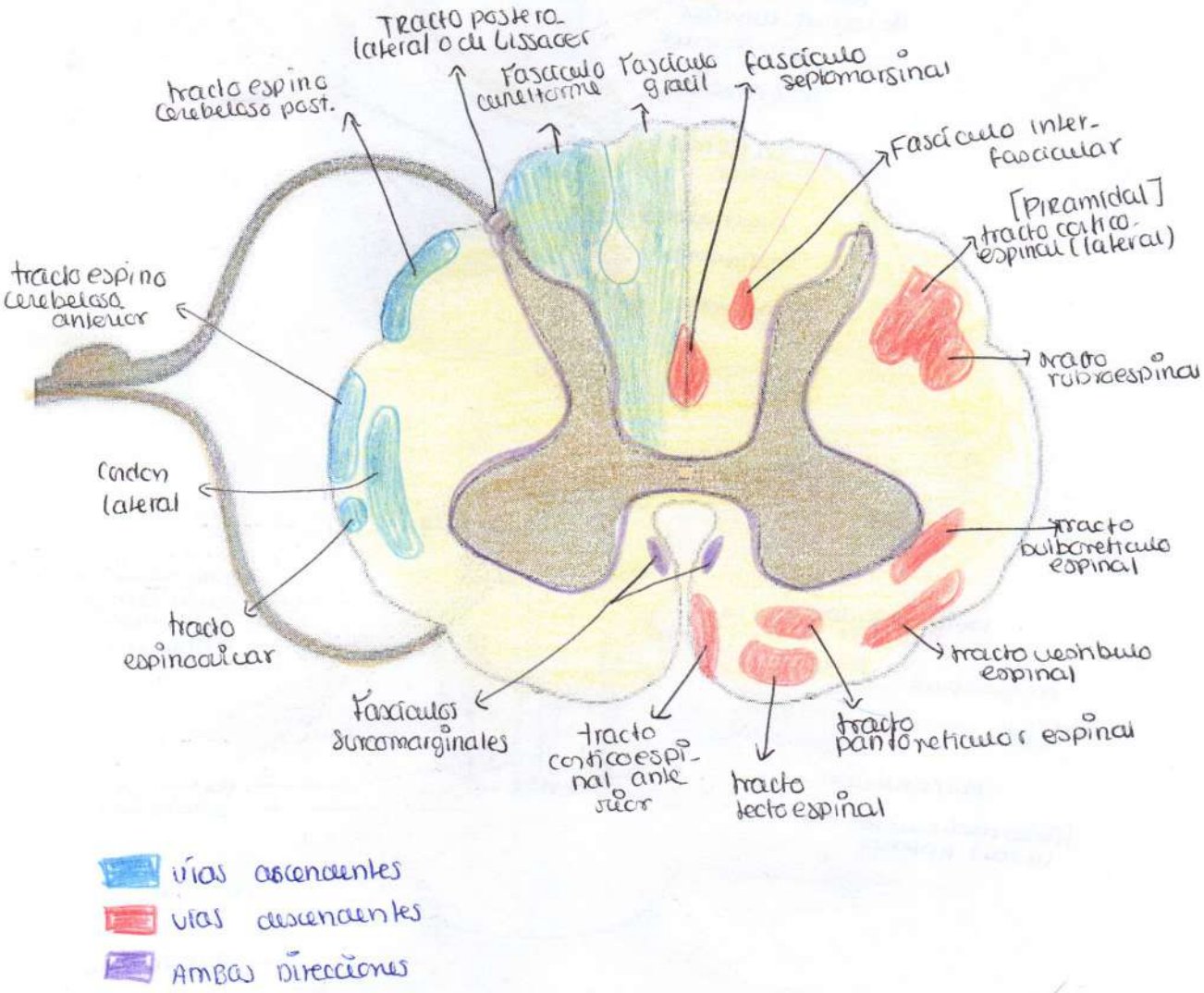

Identifique las estructuras anatómicas que observa. Represente los tractos ascendentes y descendentes de la medula espinal

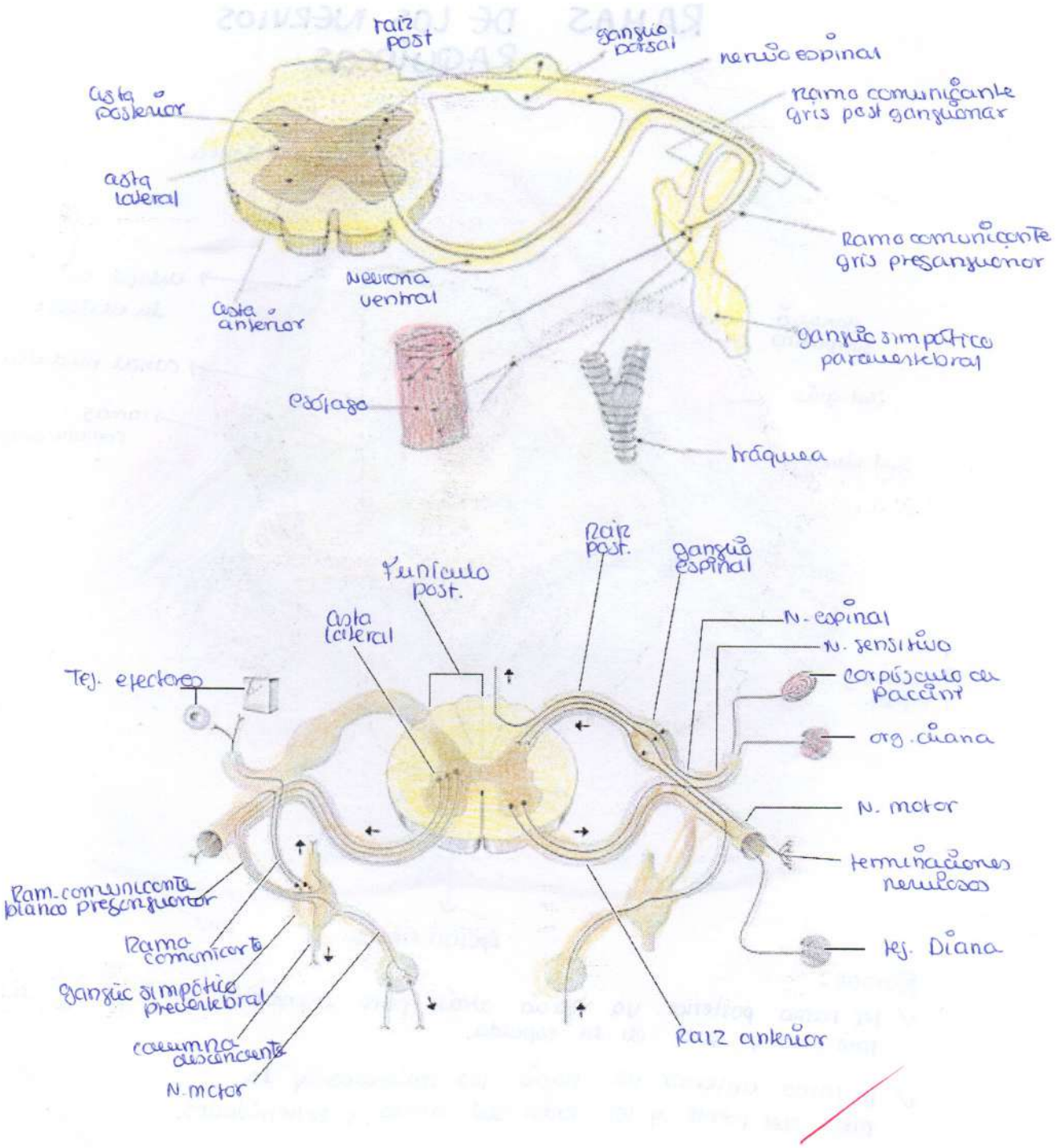

Identifique los señalamientos. Represente las neuronas sensitivas, motora y vegetativas. Explique la diferencia entre las fibras nerviosas de la vida de relación y del sistema nervioso autónomo

RAMAS DE LOS NERVIOS RAQUÍDEOS

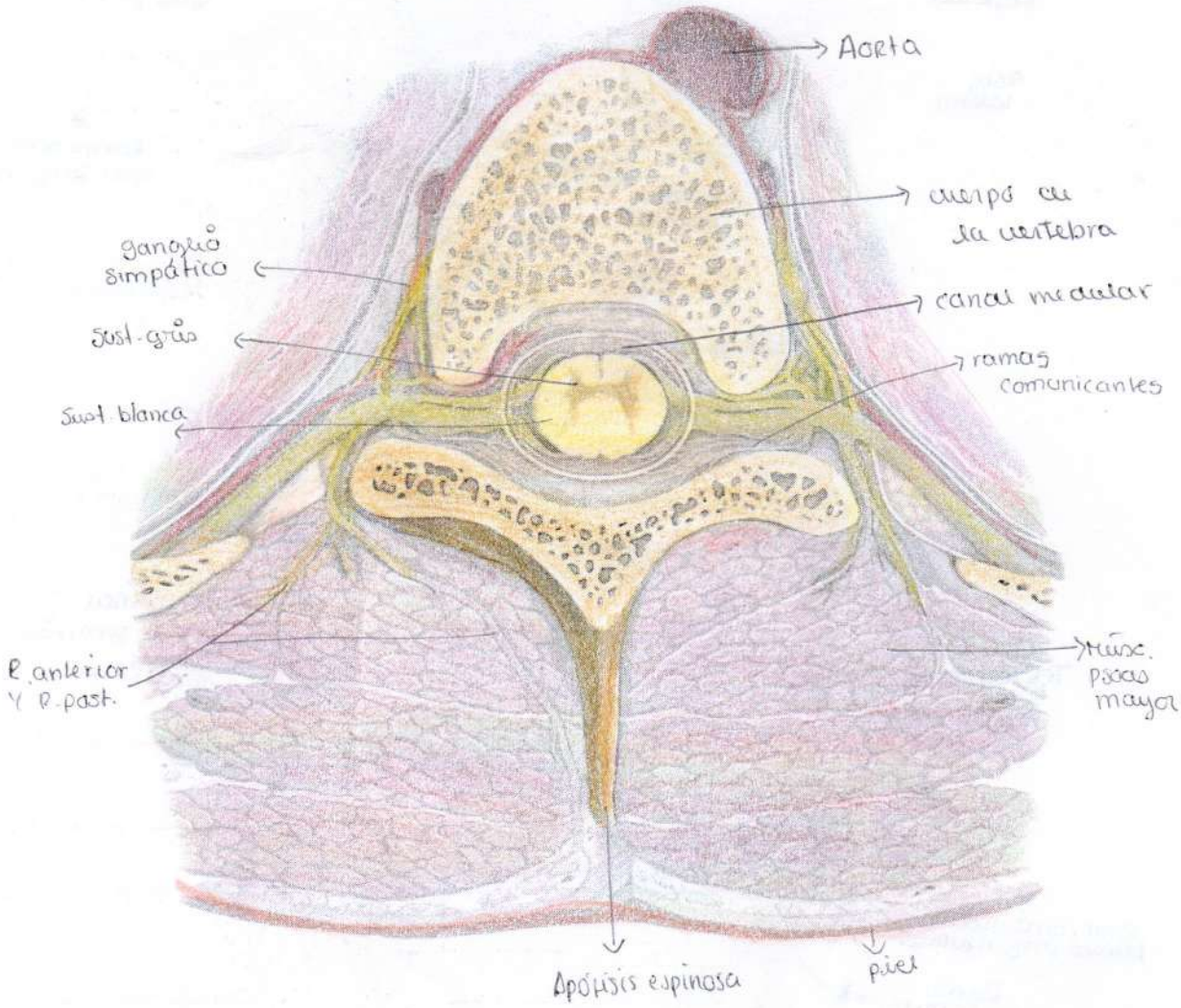

Ramas:

✓ la rama posterior va hacia atrás para inervar músculos y piel de la espalda.

✓ la rama anterior va hacia los músculos y la piel del frente y los lados del tronco y extremidades.

Identifique las estructuras nerviosas que observa. Explique las ramas de los nervios raquídeos y su territorio de inervación

CORTES DE LA MÉDULA

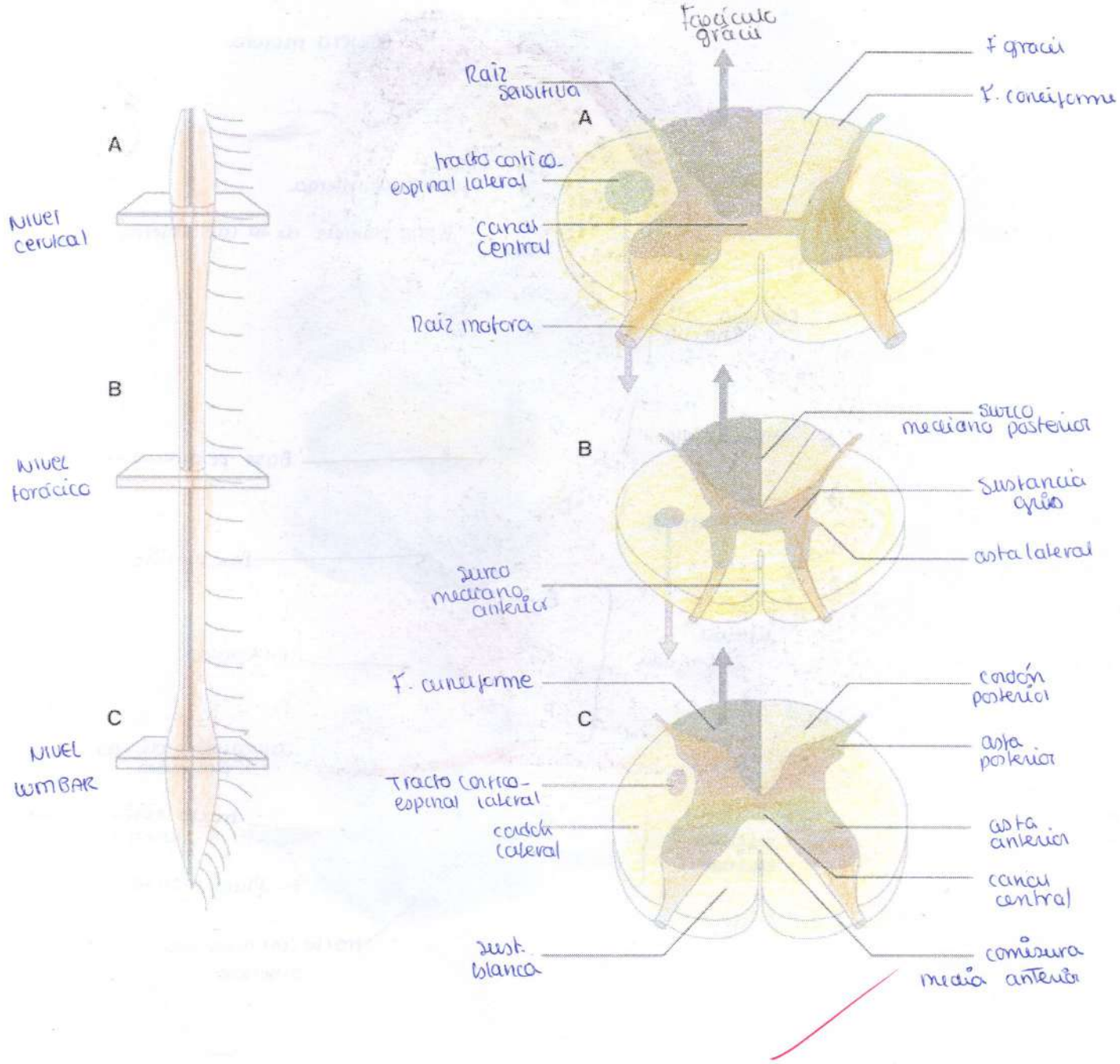

Identifique los señalamientos. Relacione los cortes de la medula espinal con los cortes de la medula.

VIAS NERVIOSAS

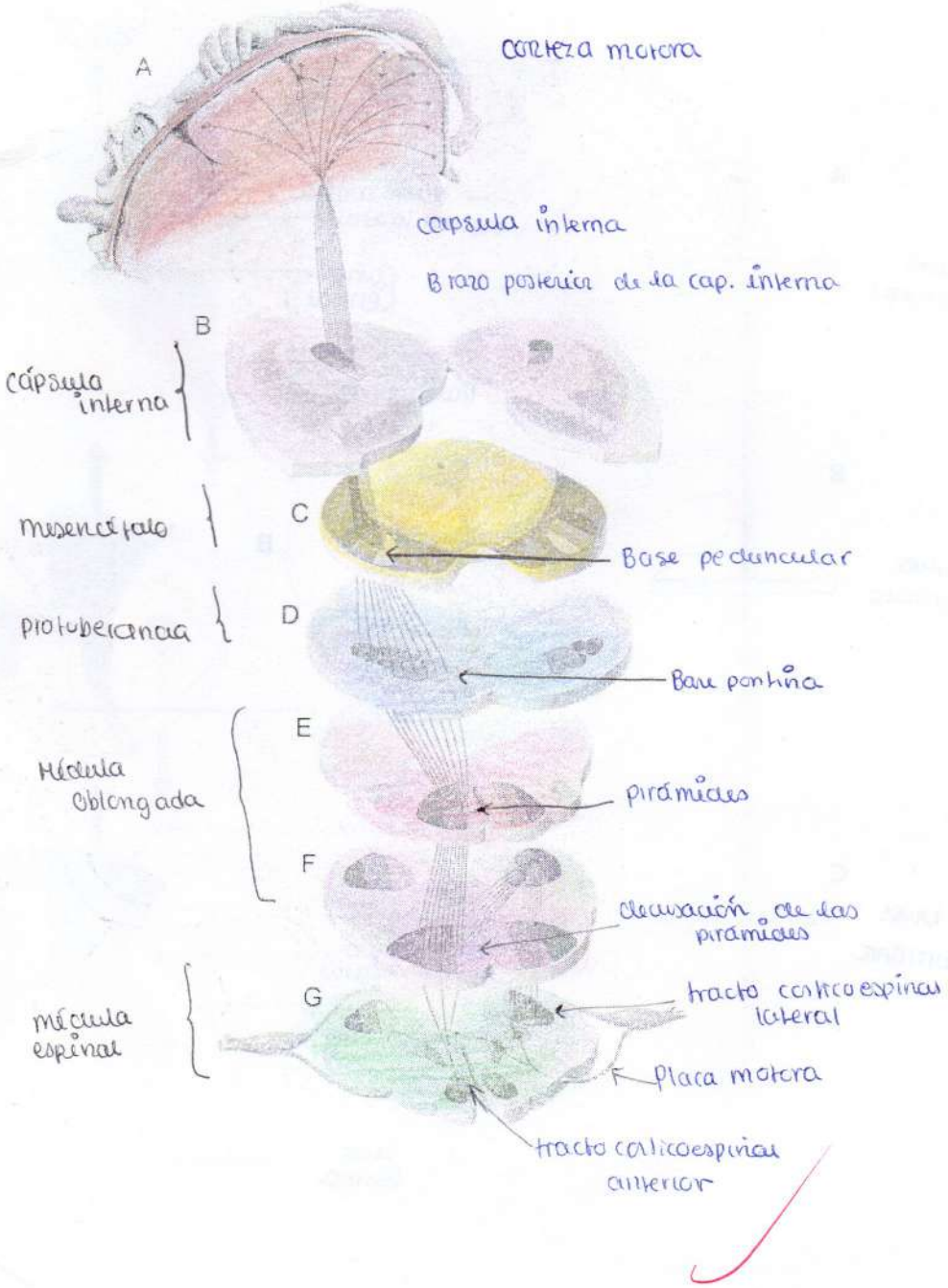

Identifique la vía nerviosa representada. Señale las estructuras que la conforman, precise receptor, decusación y extremo cortical

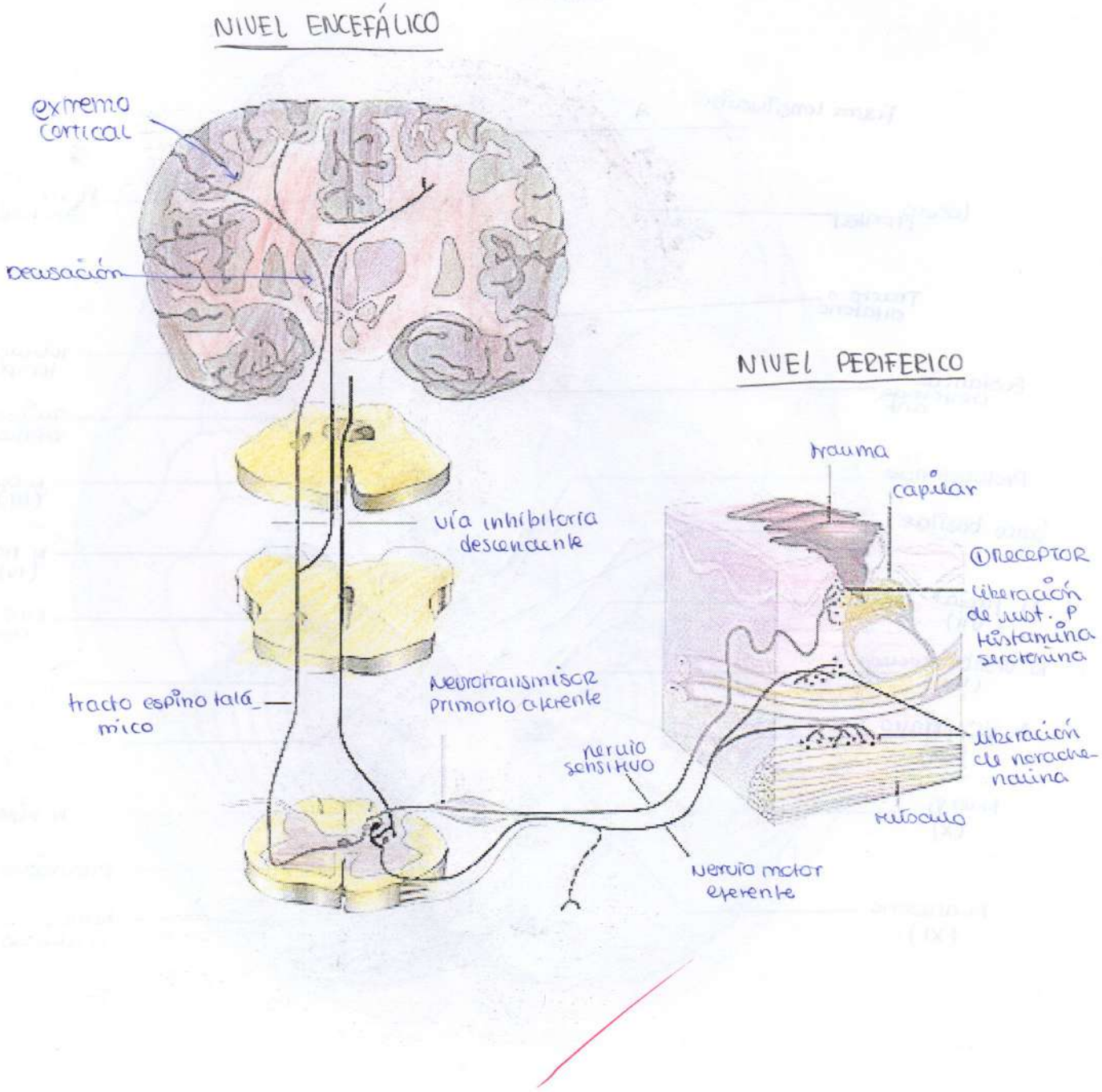

Identifique la vía nerviosa representada. Señale las estructuras que la conforman, precise receptor, neurona sensitiva, intercalada, tracto, decusación y extremo cortical.

VISTA INFERIOR

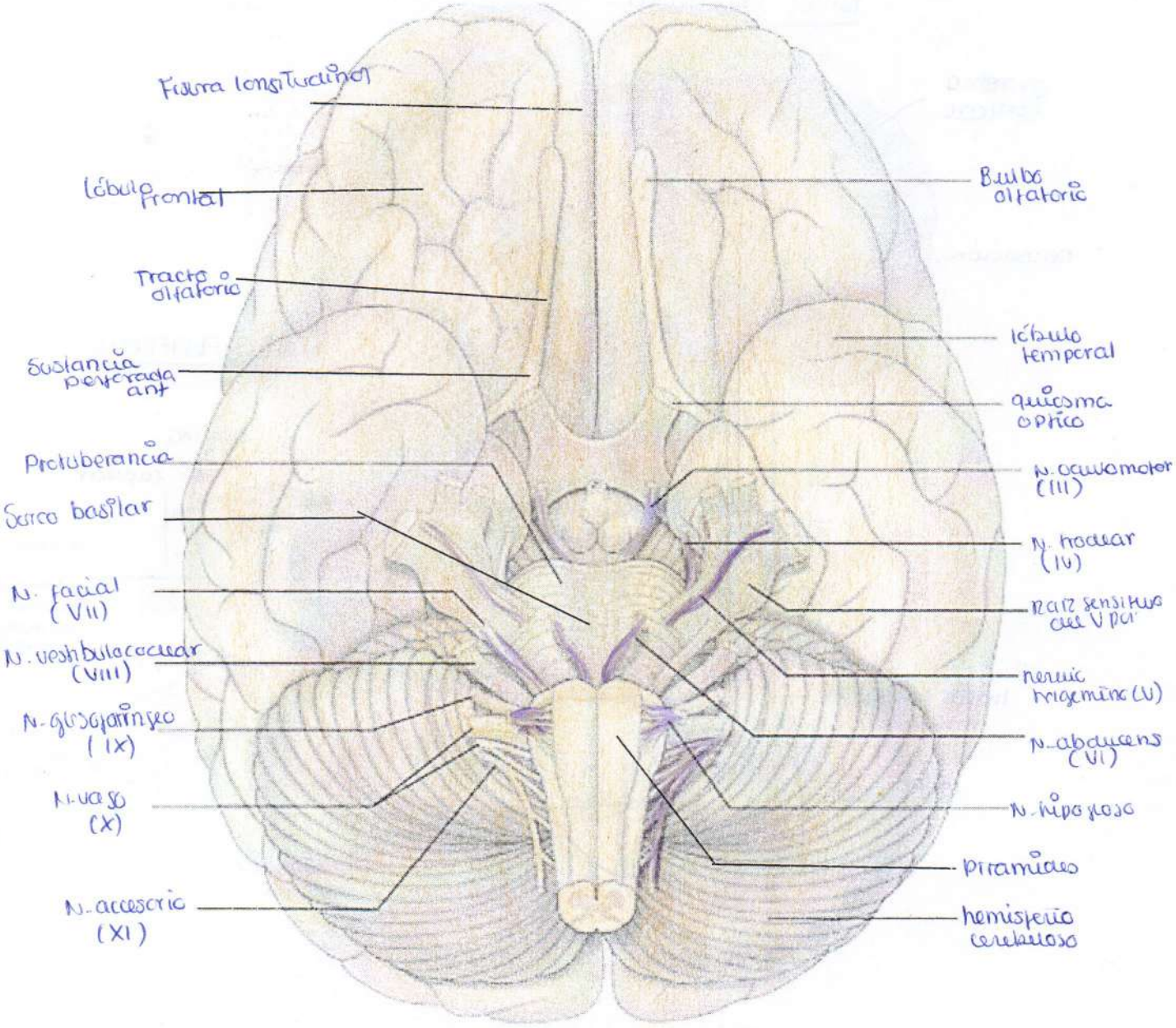

Identifique los señalamientos

TRONCO DEL ENCÉFALO

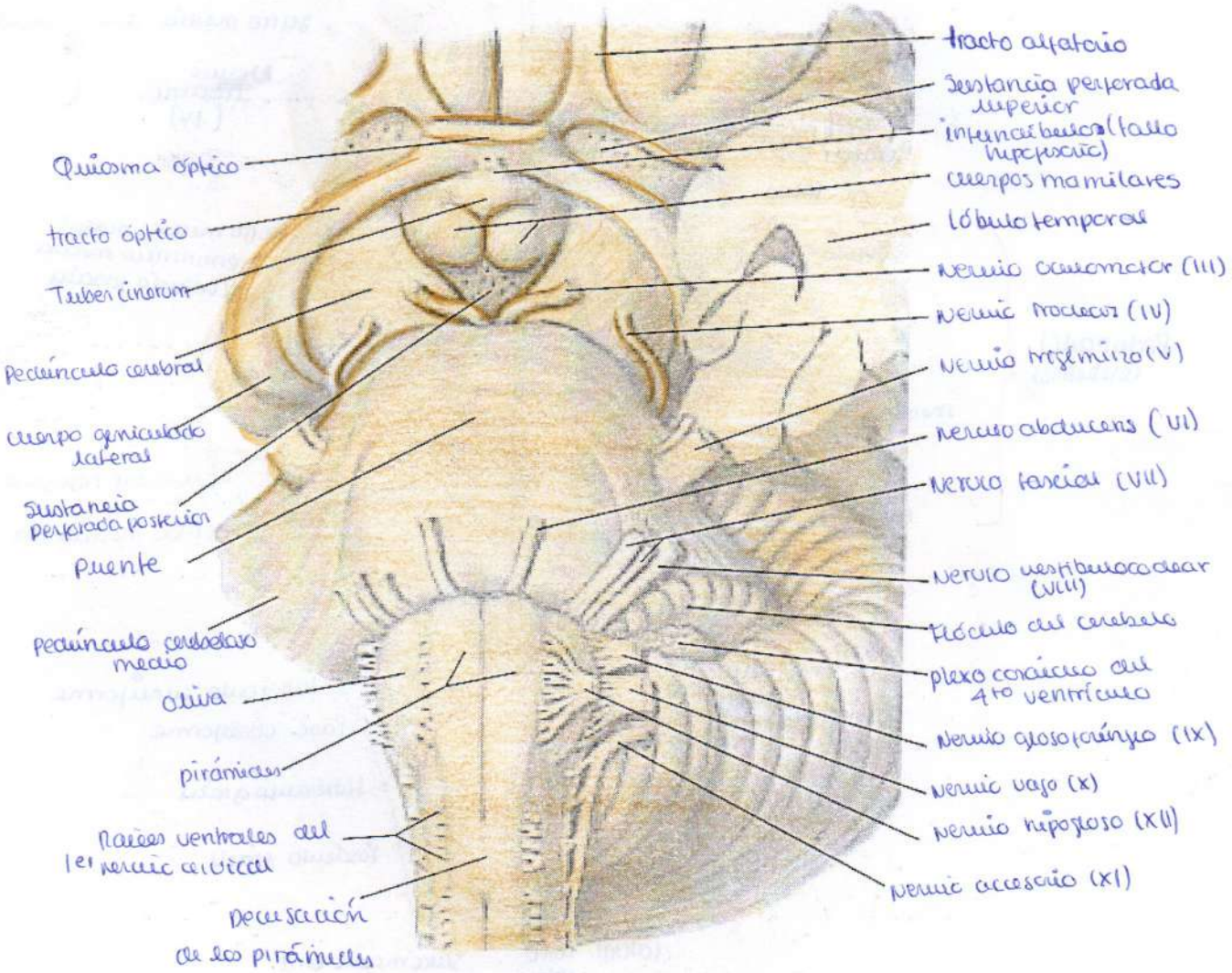

Identifique los señalamientos

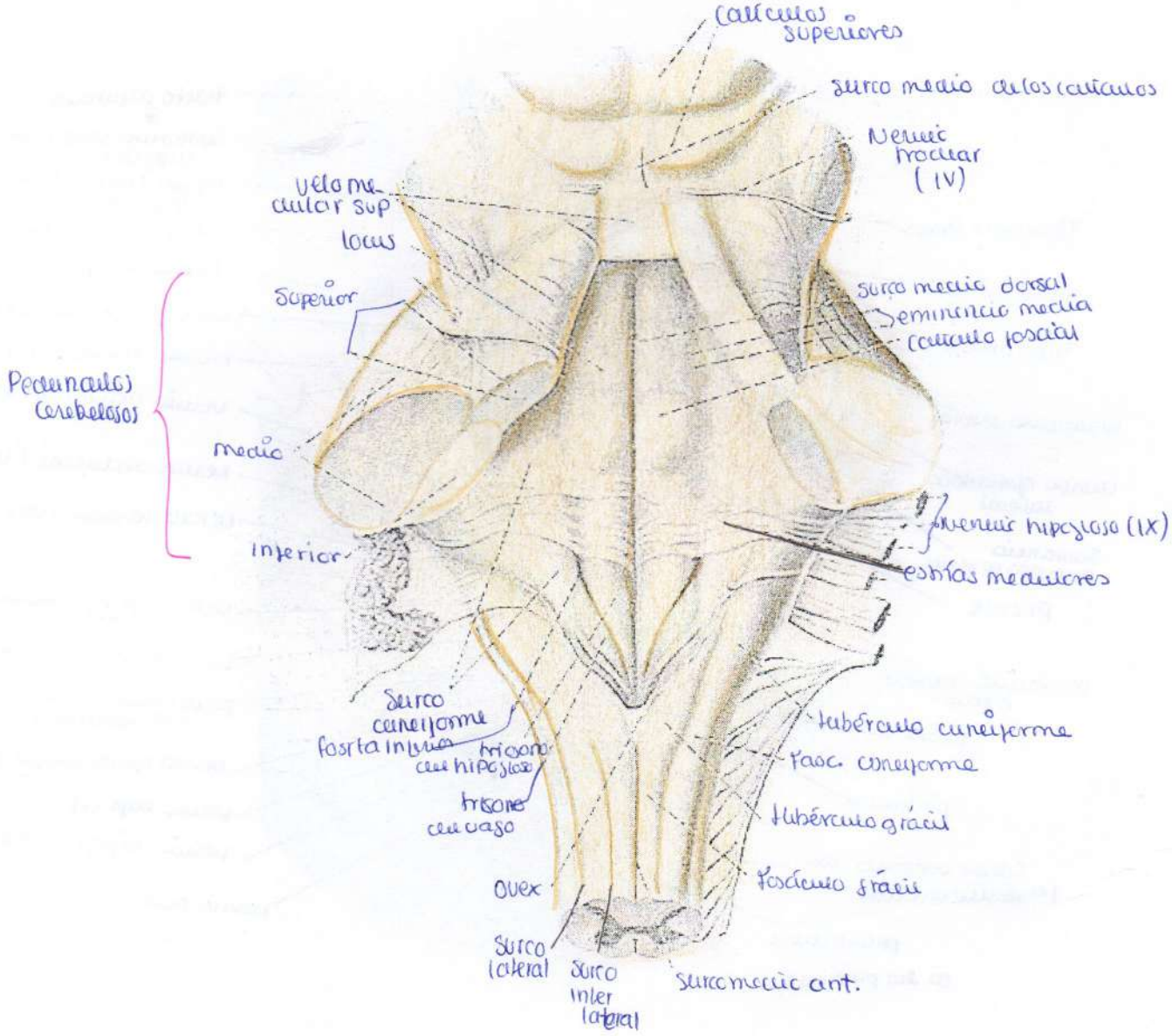

Identifique los señalamientos

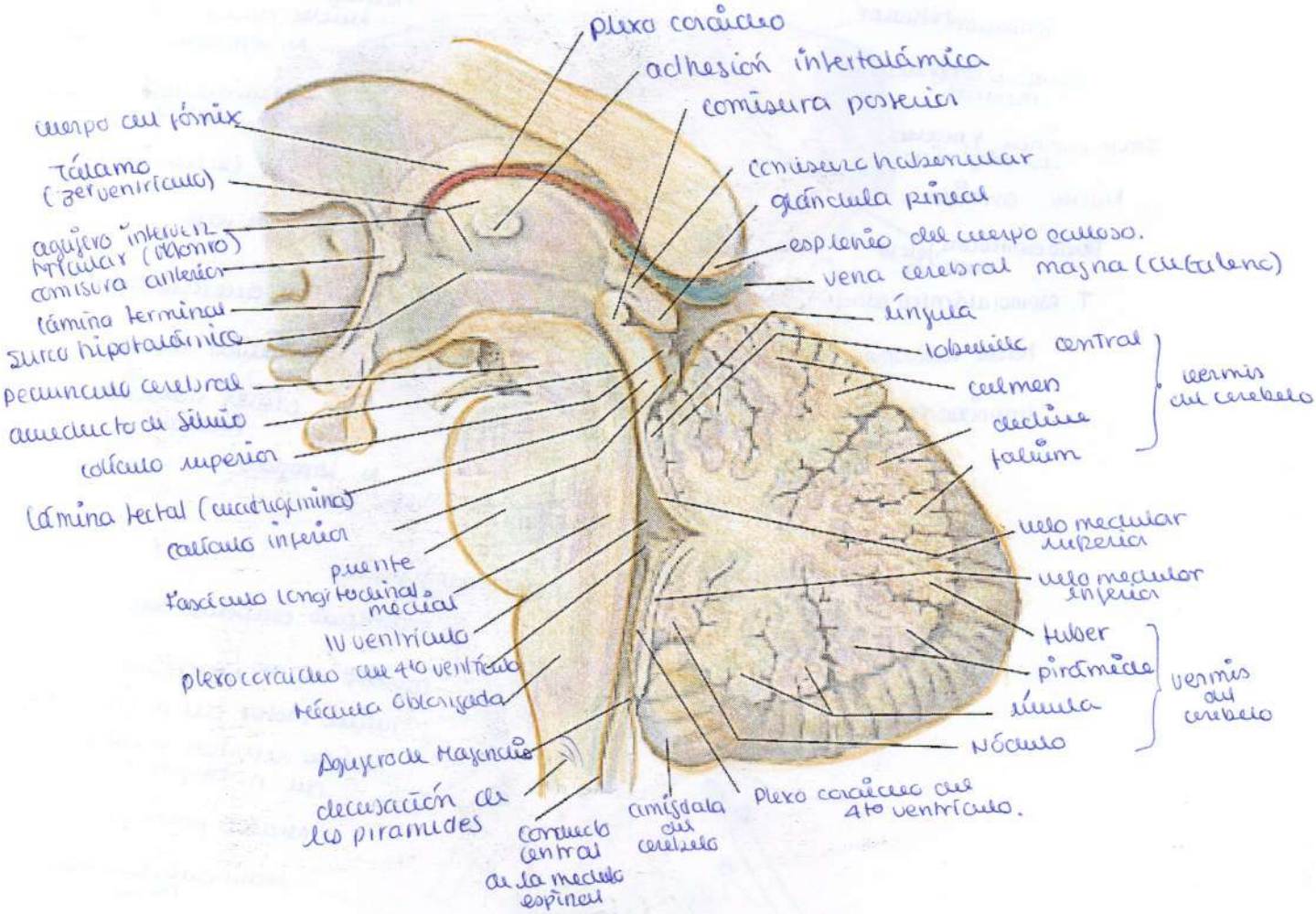

Identifique los señalamientos

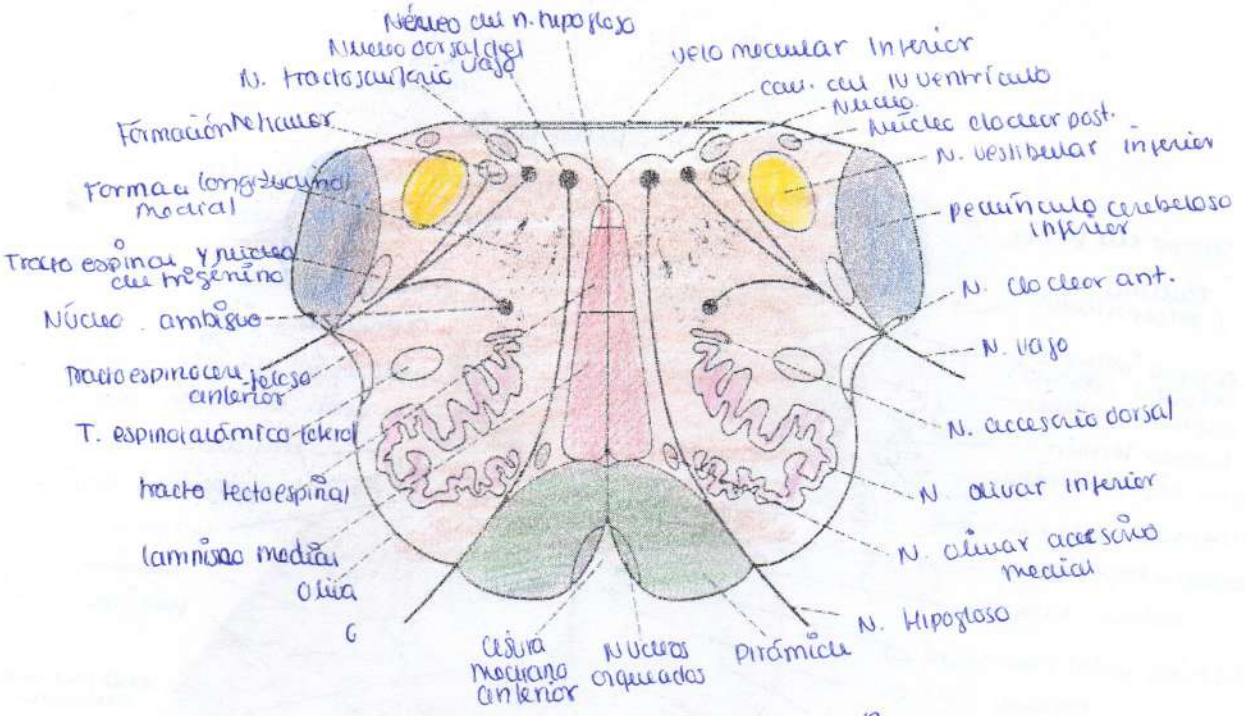

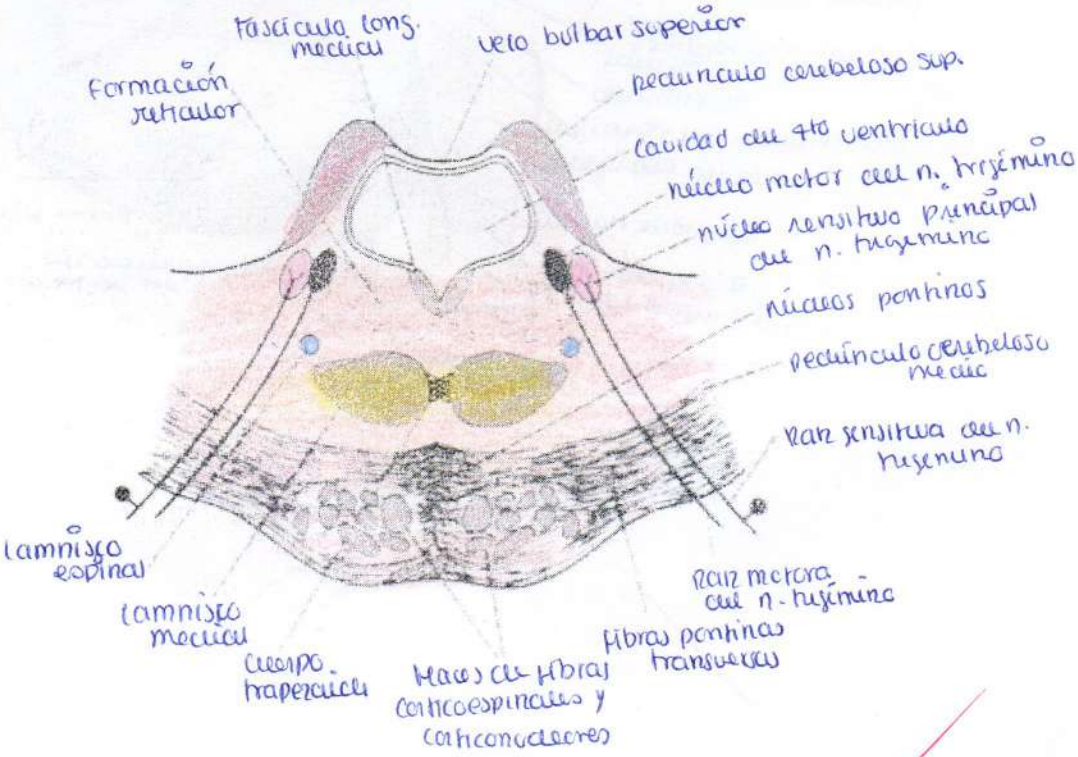

Identifique los señalamientos

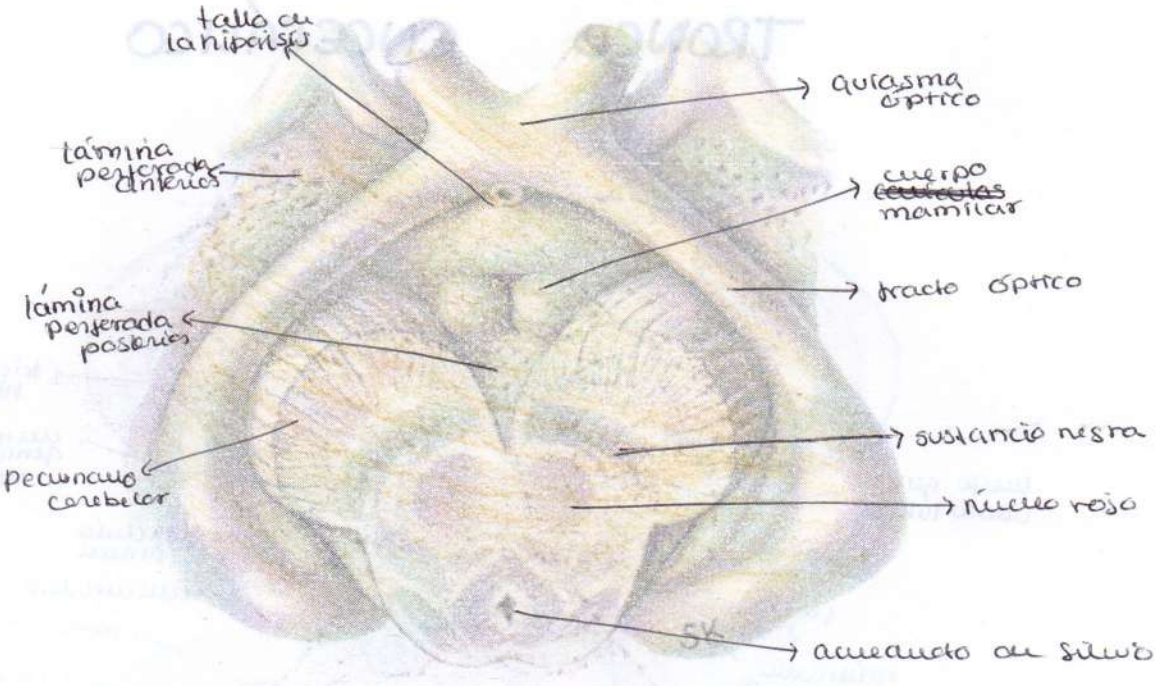

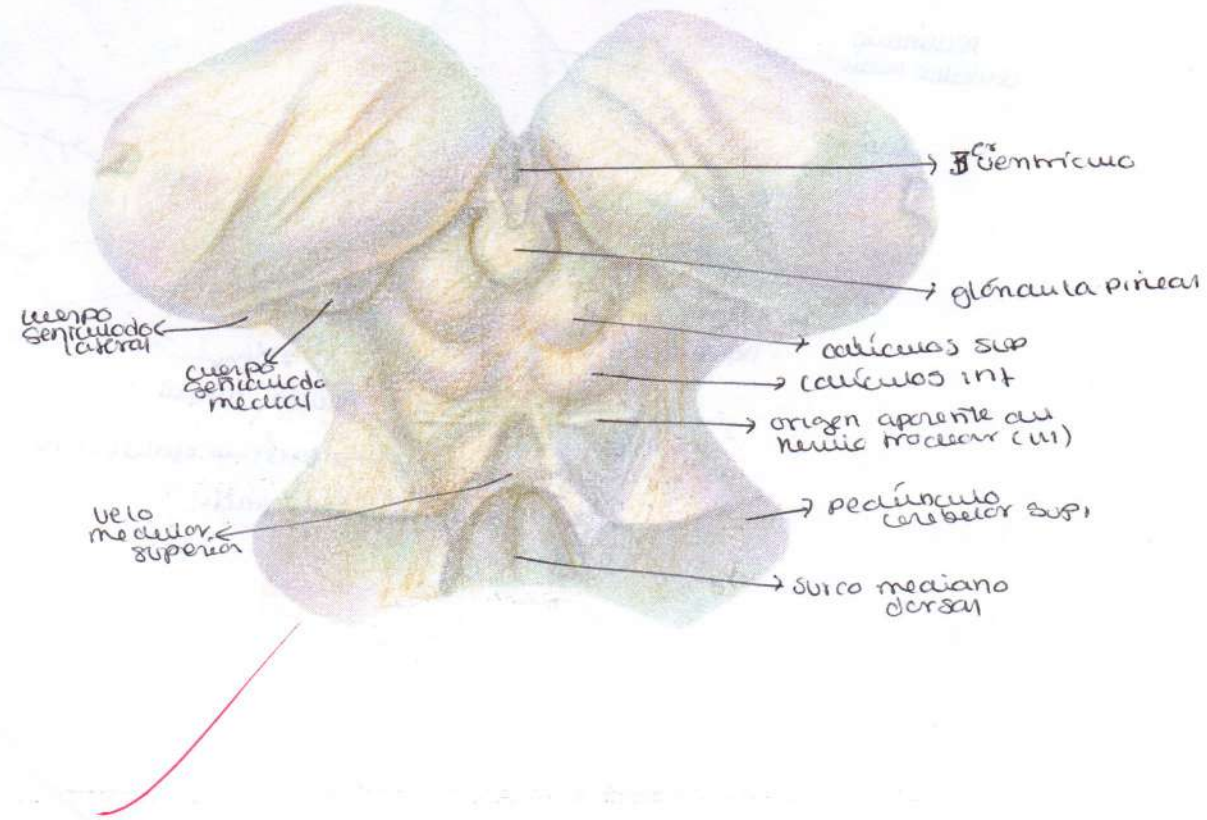

Identifique las estructuras anatómicas que observa

TRONCO ENCEFÁLICO

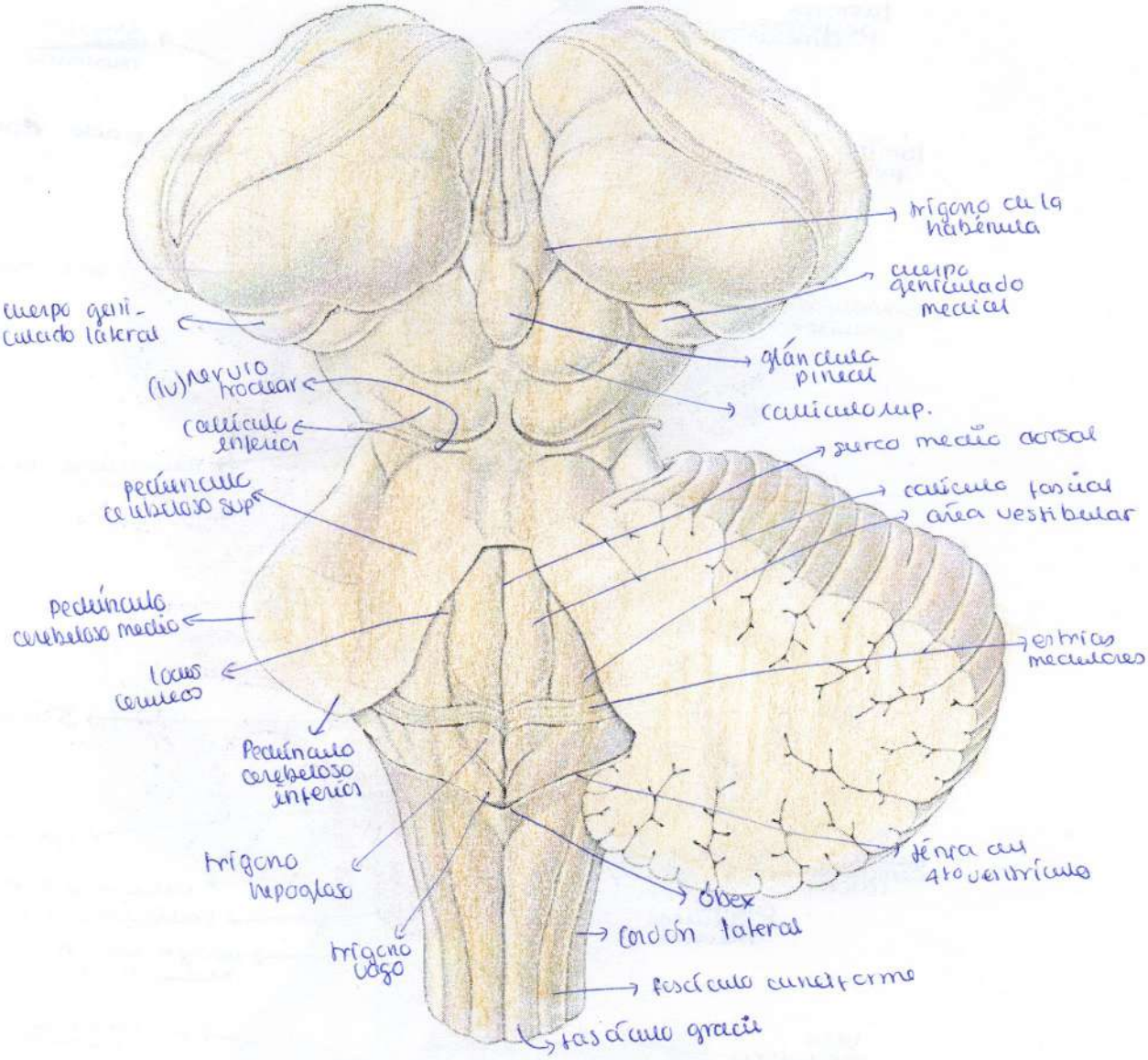

Identifique las diferentes estructuras anatómicas que observa

NÚCLEOS DE LOS NERVIOS CRANEALES EN EL TRONCO DEL ENCÉFALO

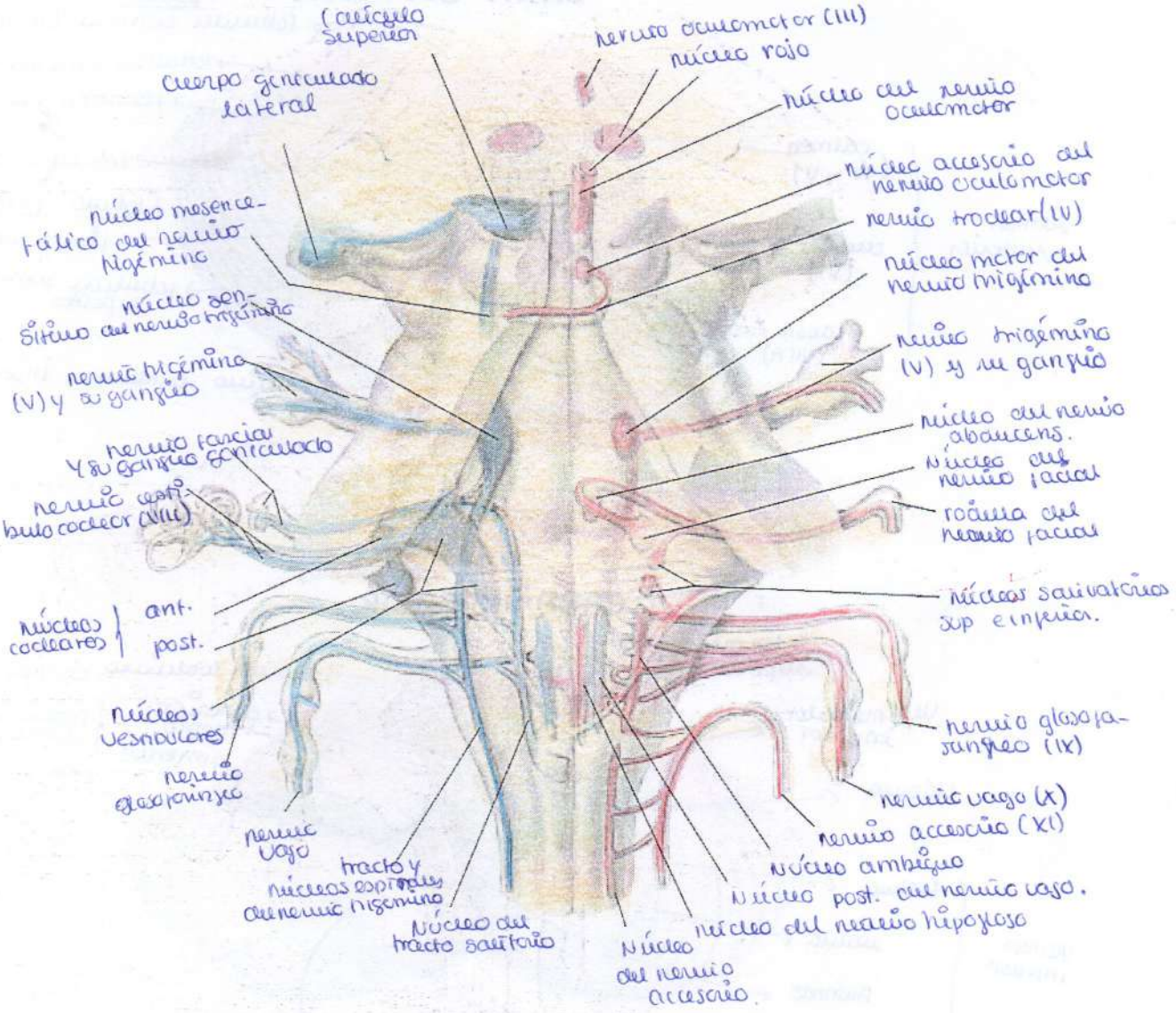

Identifique los señalamientos. Haga un cuadro con la distribución de núcleos de origen real de los pares craneales

CARA SUPERIOR

CARA INFERIOR

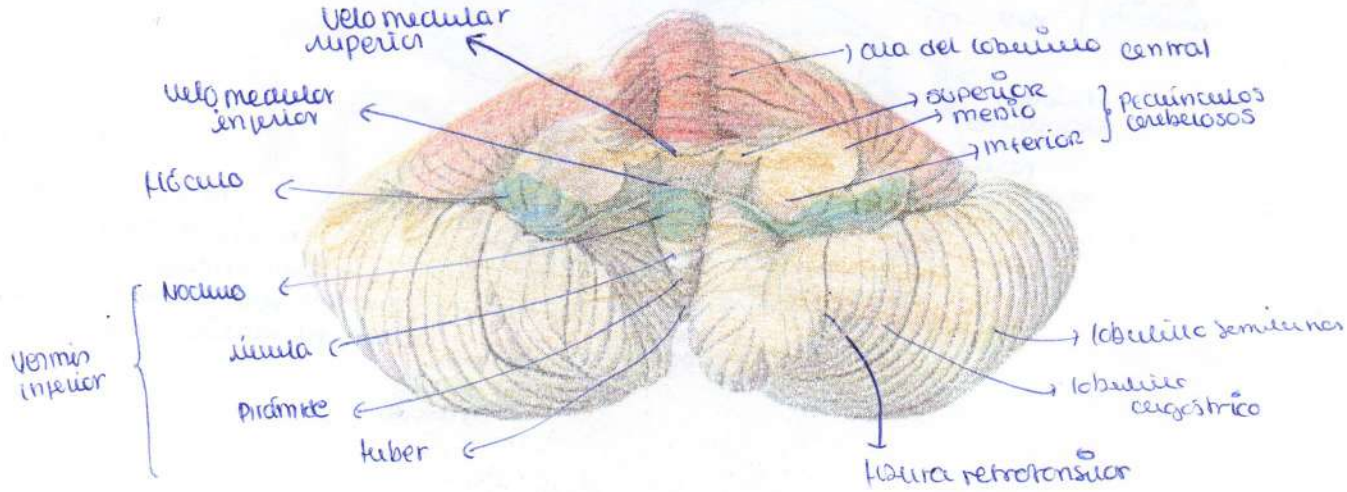

Identifique las estructuras y detalles anatómicas que observa del cerebelo

CEREBELO

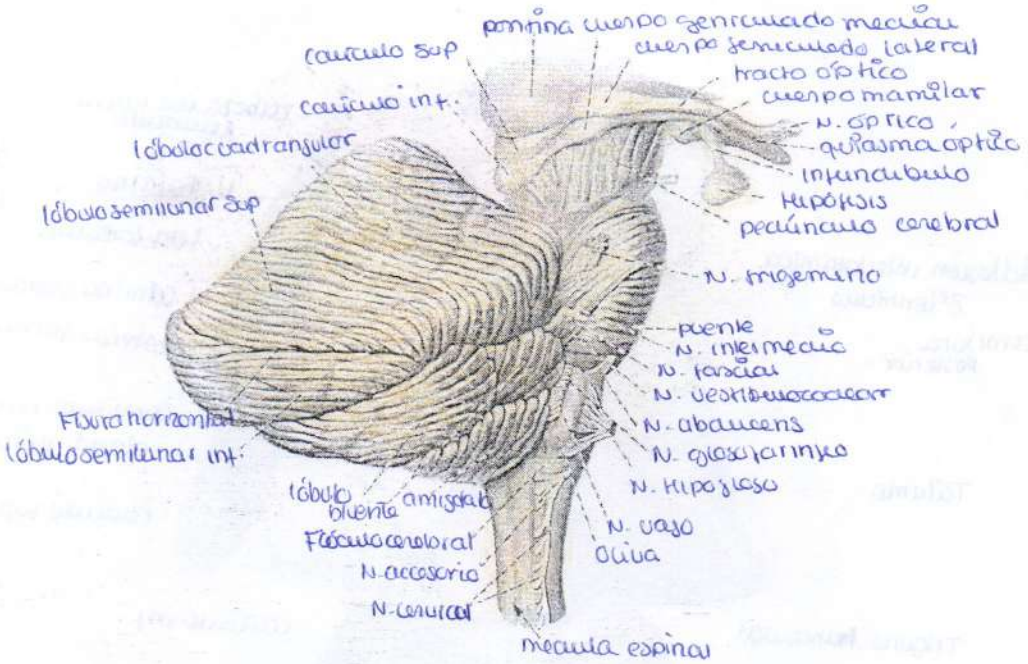

Identifique los señalamientos

DIENCÉFALO

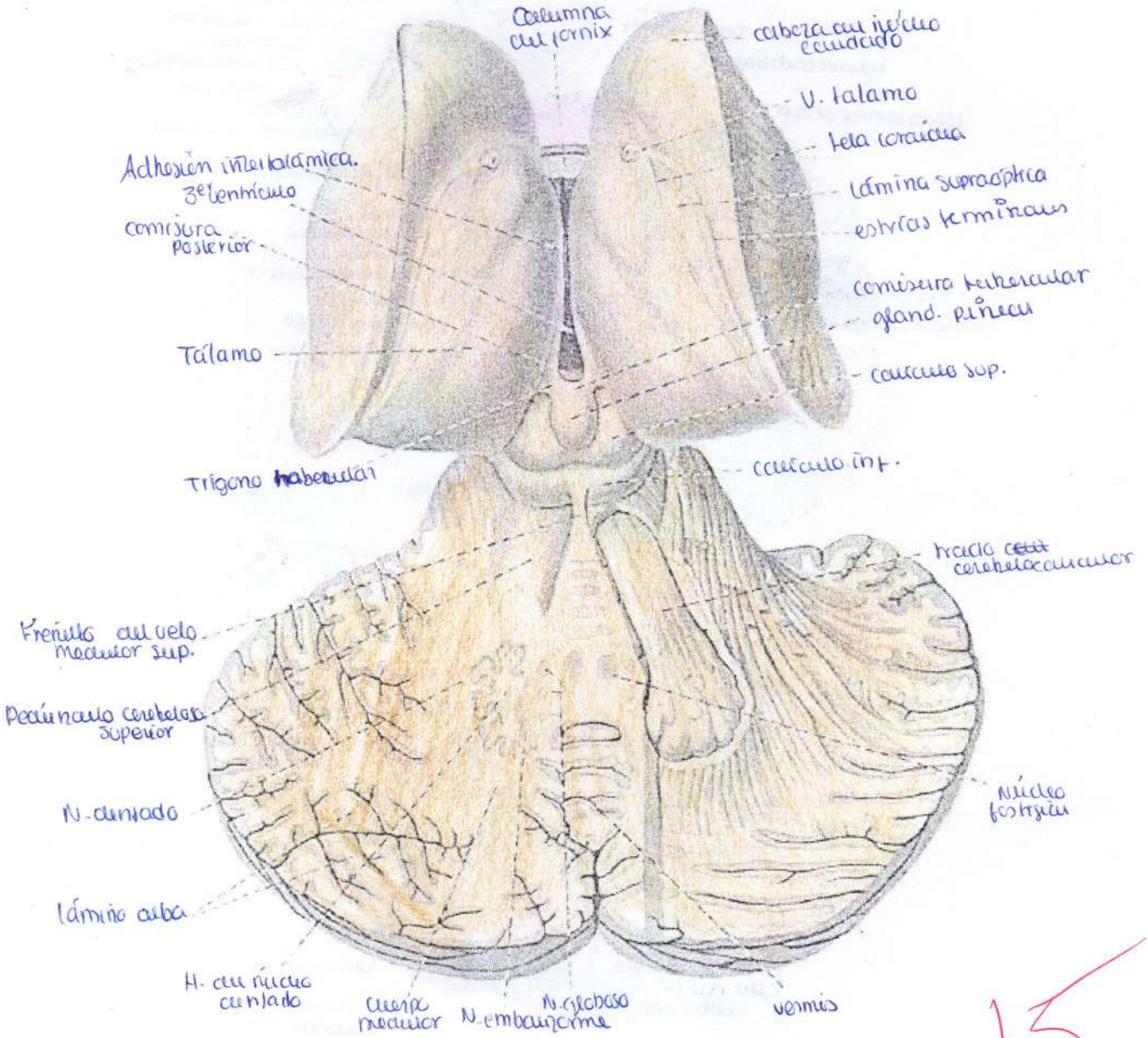

Identifique las estructuras y detalles anatómicos que se señalan

> N. ventral posterolateral → sensibilidad somática del lado contralateral del cuerpo
> N. ventral posteromedial → " " " " contralateral de la cara y cuello
> N. geniculado medial → audición
> N. geniculado lateral → visión
> N. pulvinar → procesamiento visual.

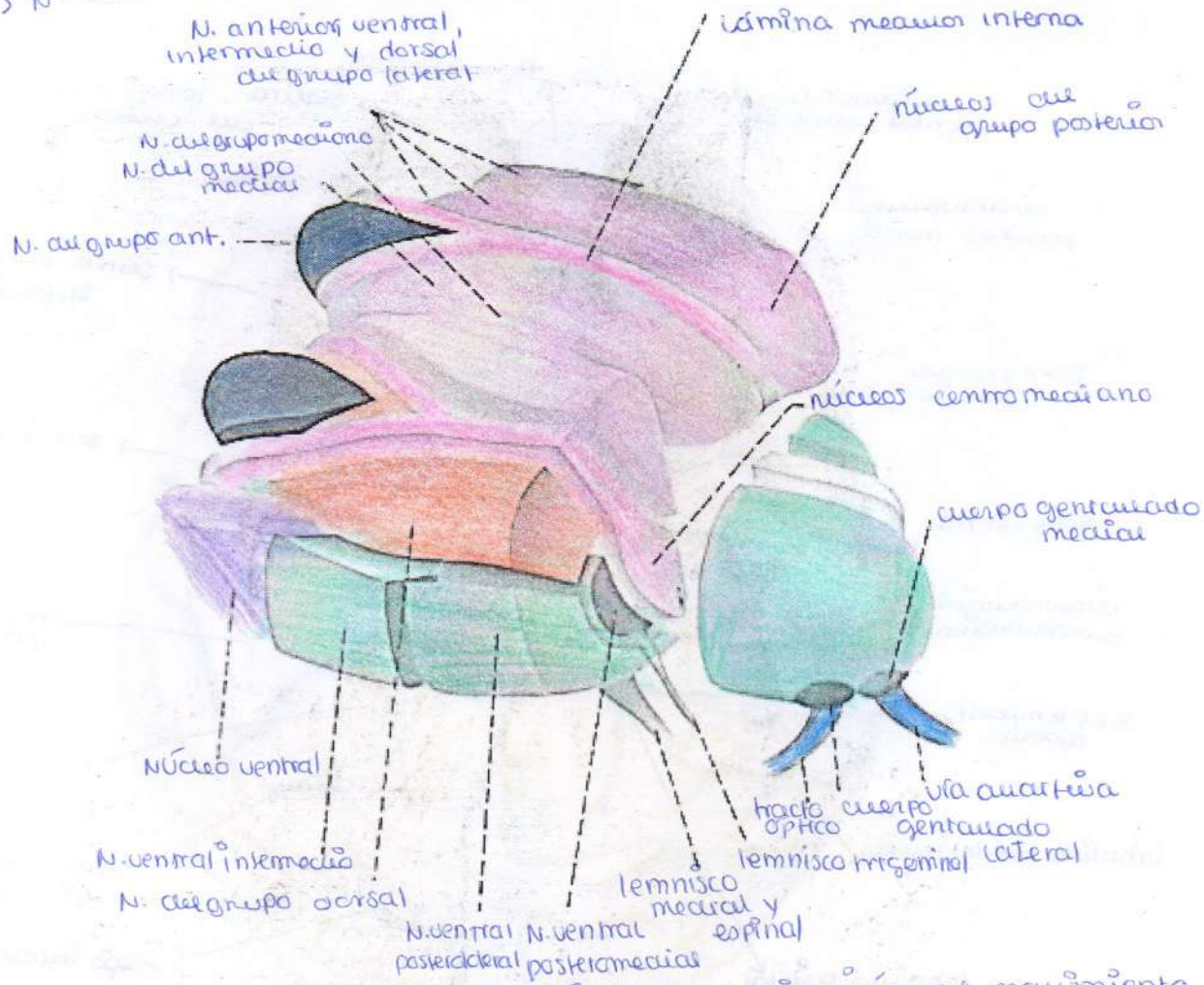

> N. ventral lateral → modulación y coordinación del movimiento.
> N. ventral anterior → iniciación y planificación del movimiento.
> N. ventral intermedio → coordinación del movimiento.
> N. anterior → memoria, emociones, almacenamiento.
> N. medio dorsal → motivación conducta y emociones.
> N. centromediano → contenido emocional del dolor.

Identifique los señalamientos. Describa los núcleos que conforman el tálamo y la información que analiza cada uno de ellos

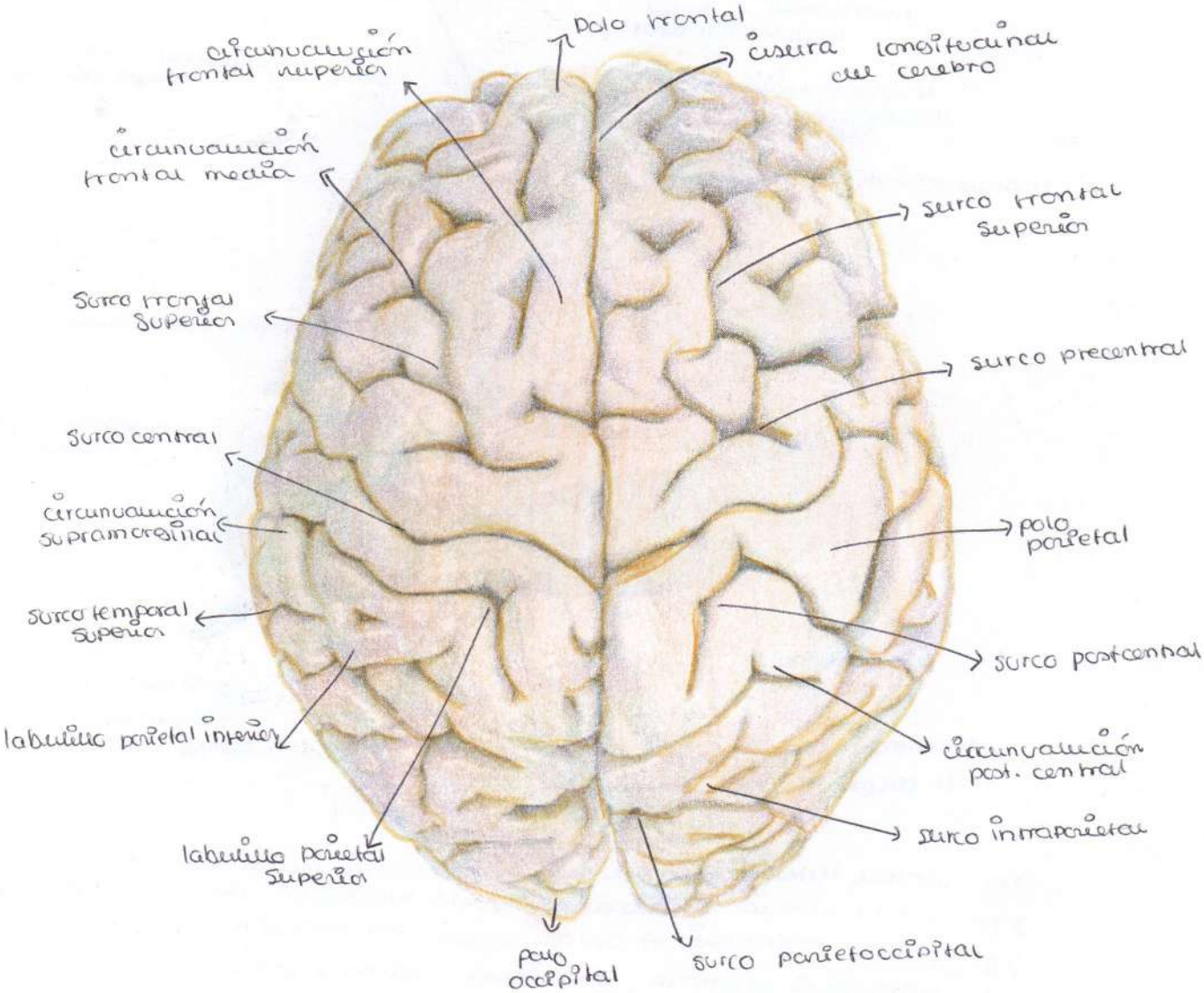

Versión superior del cerebro. Identifique los detalles anatómicos que observa

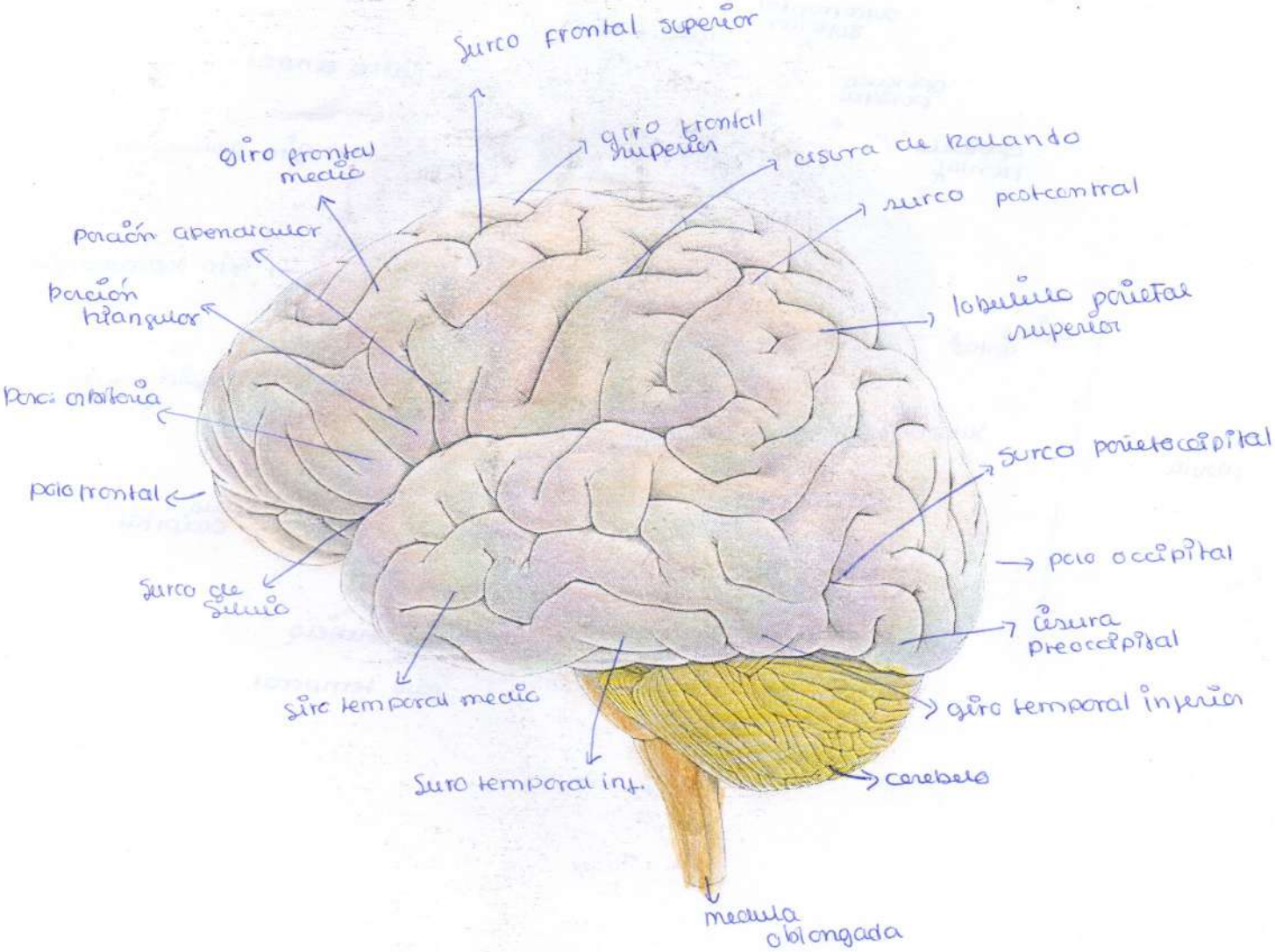

Versión lateral del hemisferio cerebral. Identifique los detalles anatómicos que observa

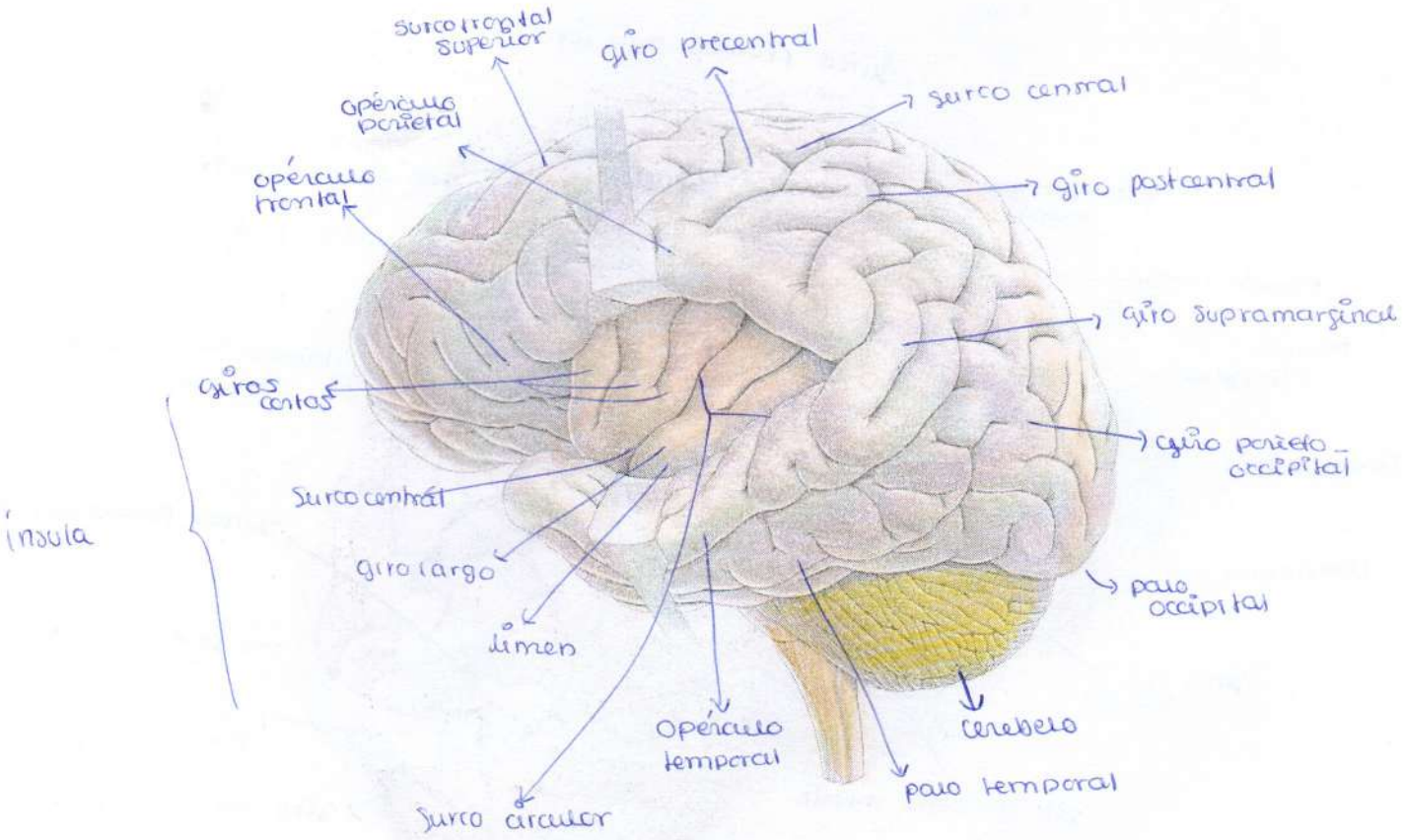

Versión lateral del hemisferio cerebral. Identifique los detalles anatómicos que observa

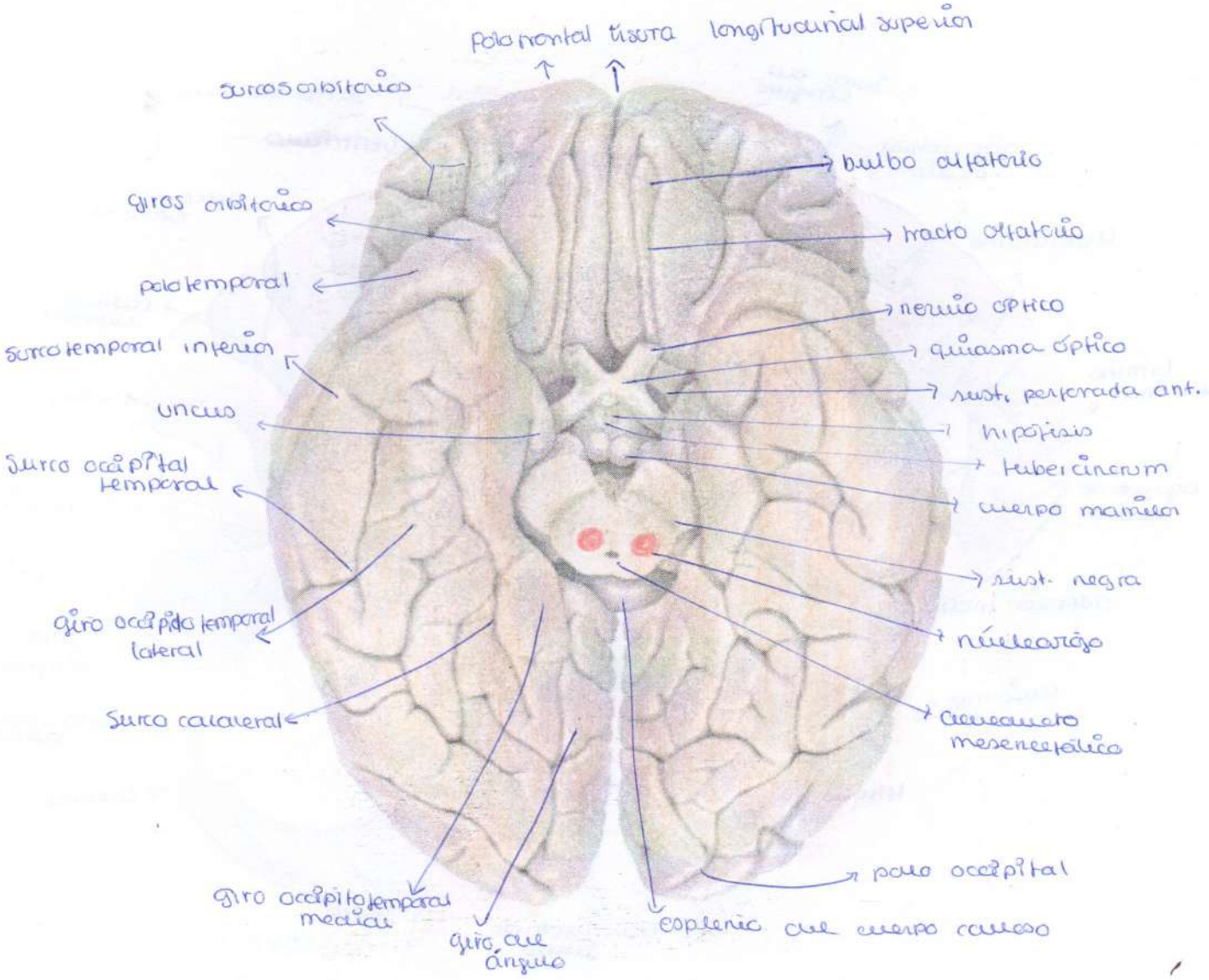

Versión inferior del cerebro. Identifique los detalles anatómicos que observa

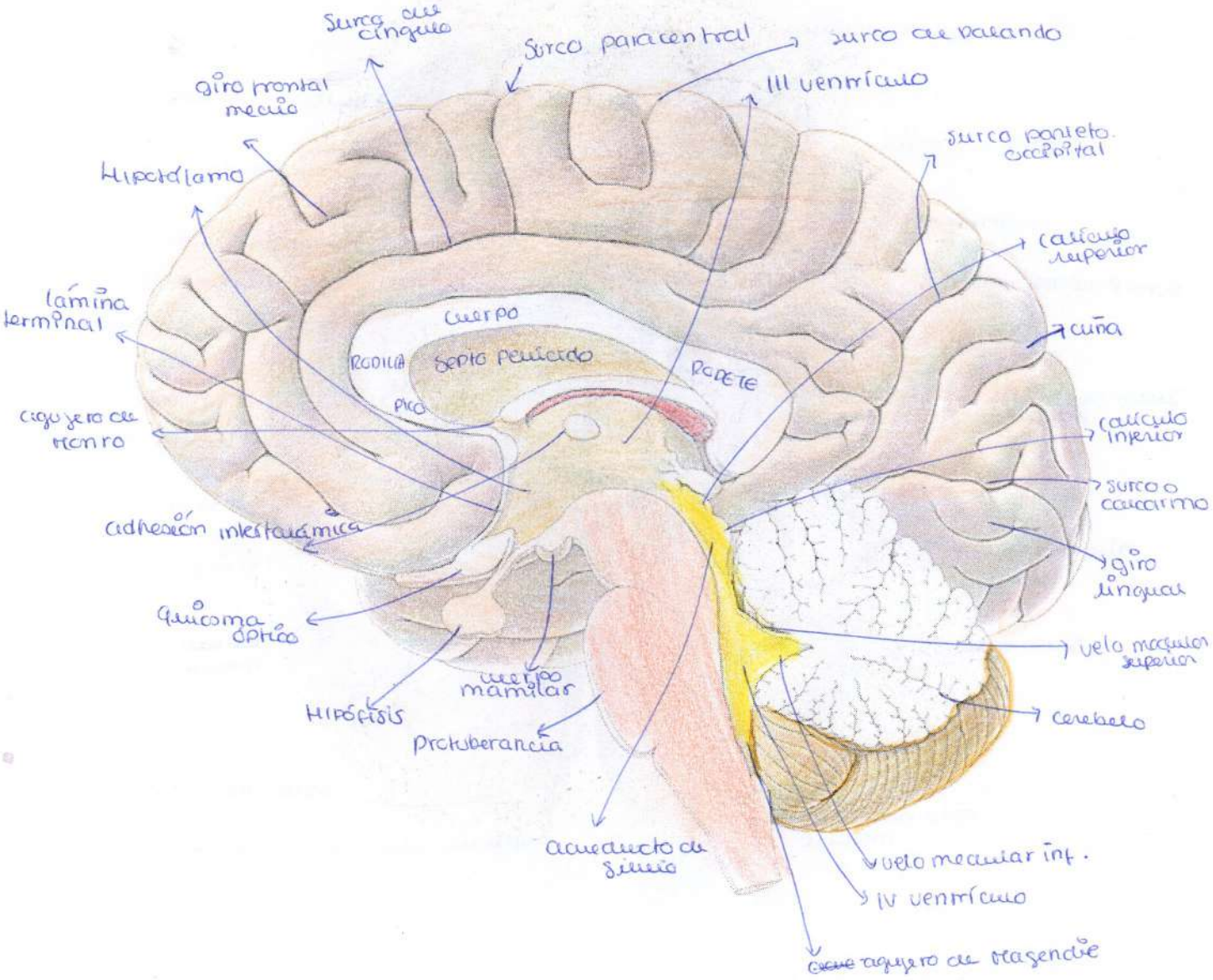

Versión medial del hemisferio cerebral. Identifique los detalles anatómicos que observa

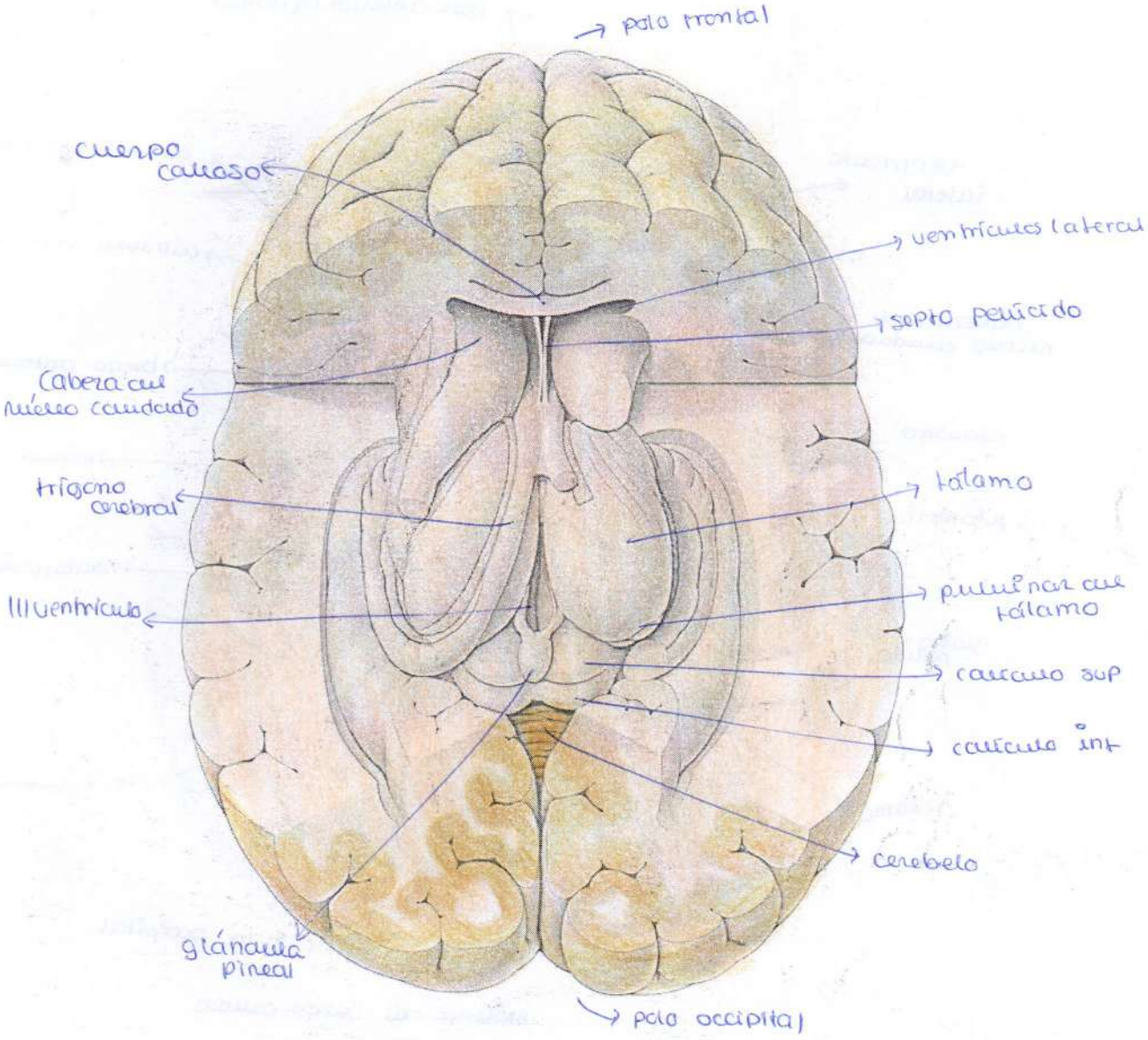

Estructura interna del cerebro. Identifique los detalles anatómicos que observa

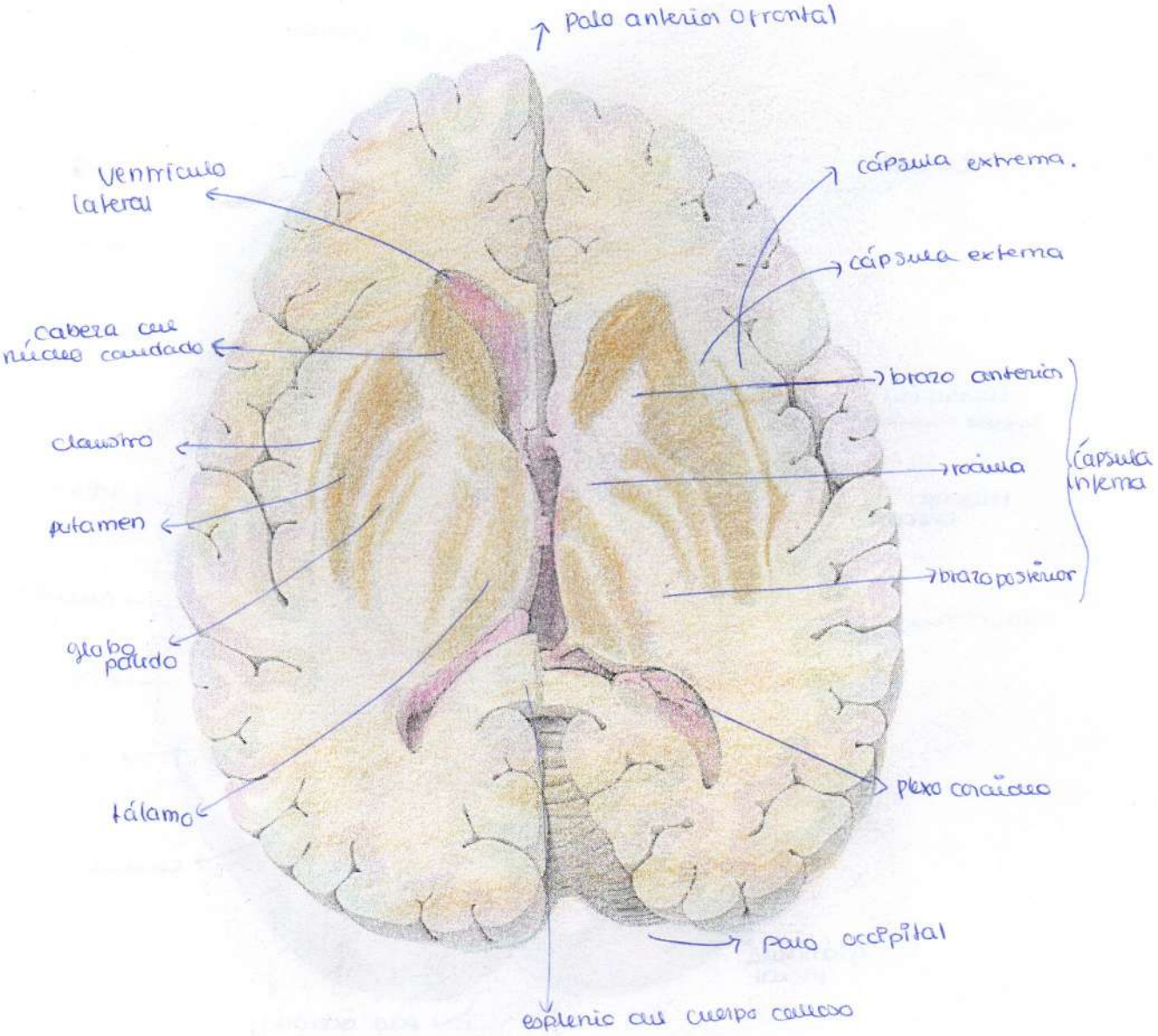

Corte horizontal del cerebro. Identifique los detalles anatómicos que observa

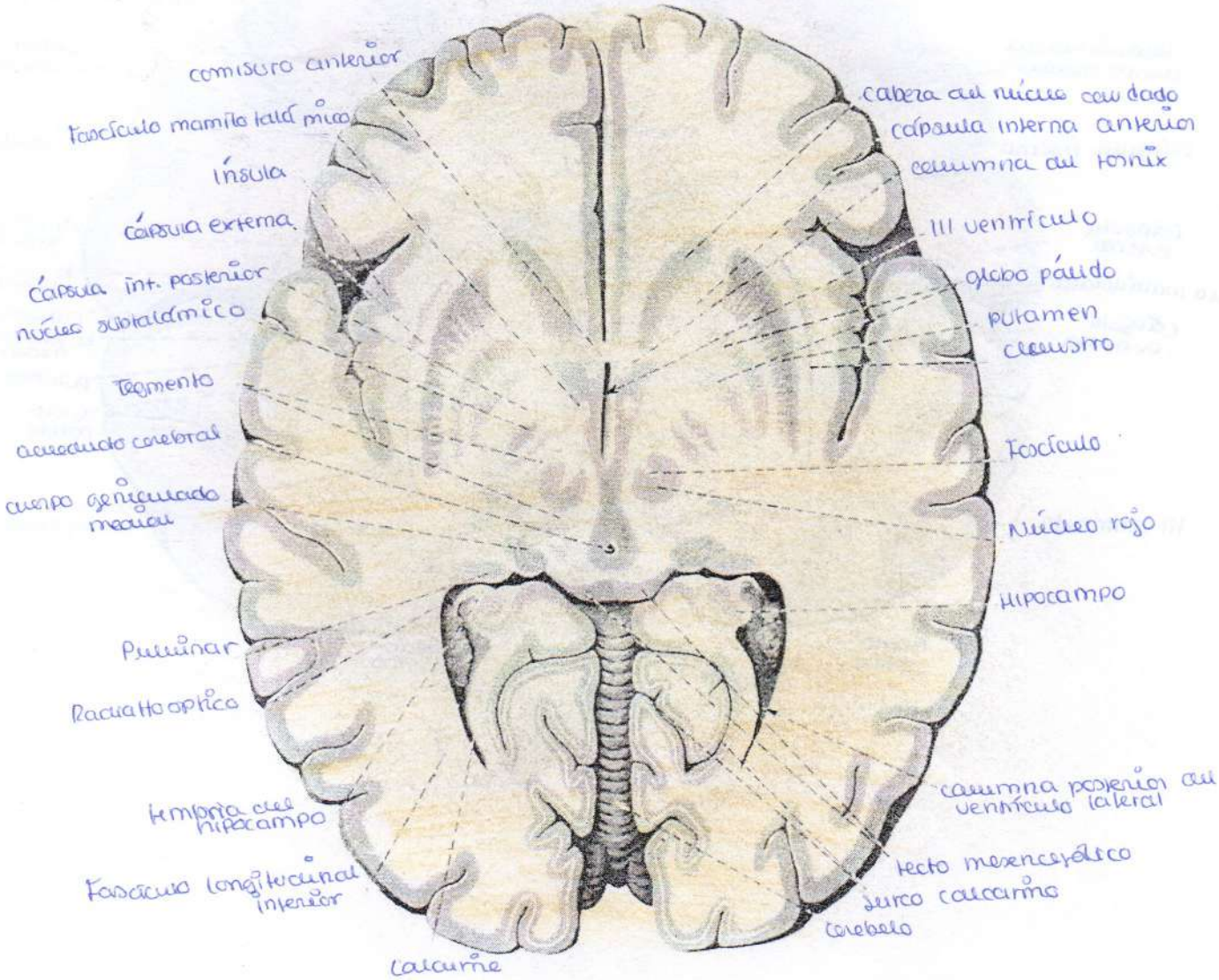

Corte horizontal del cerebro. Identifique los señalamientos

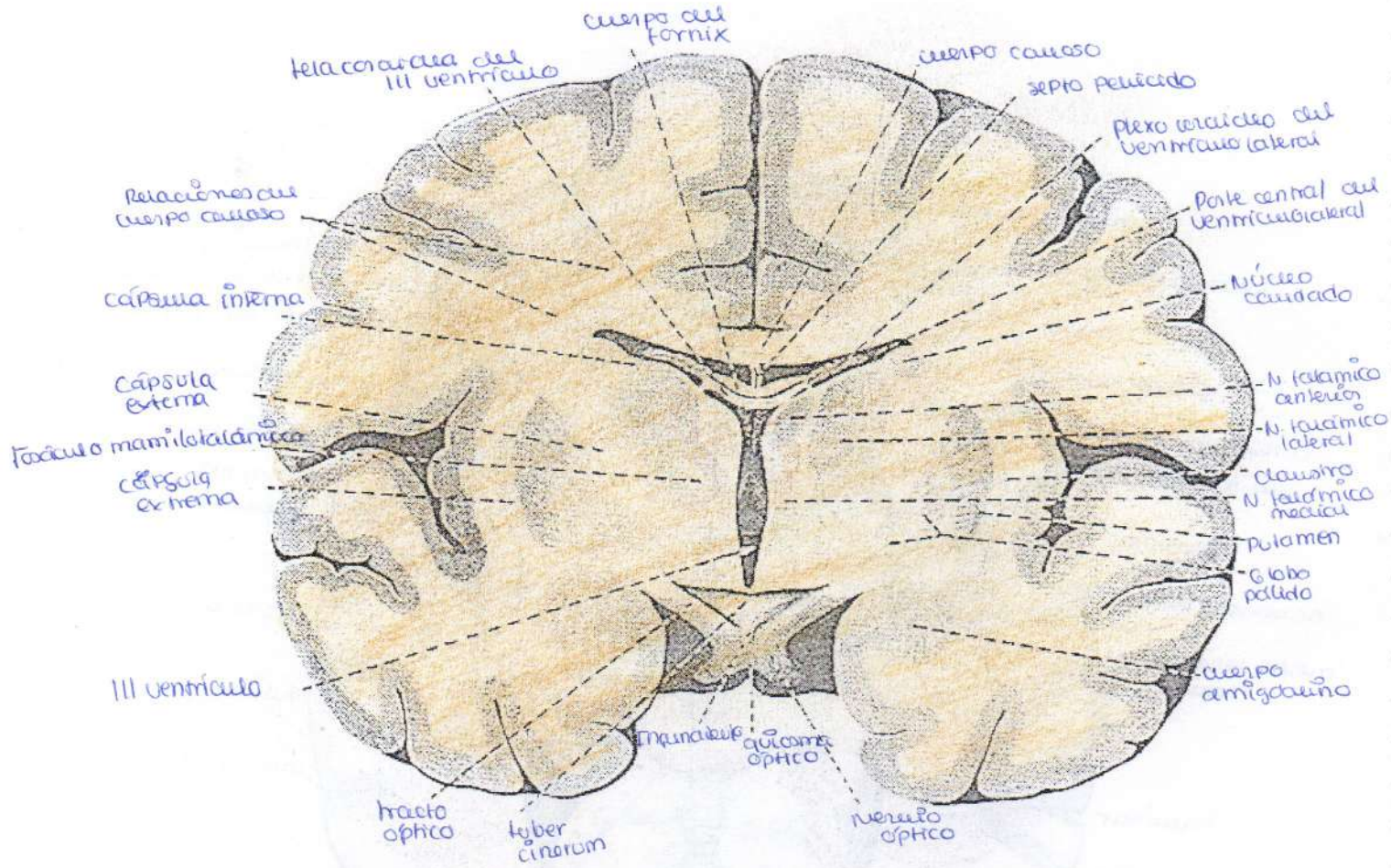

Corte frontal del cerebro. Identifique los señalamientos

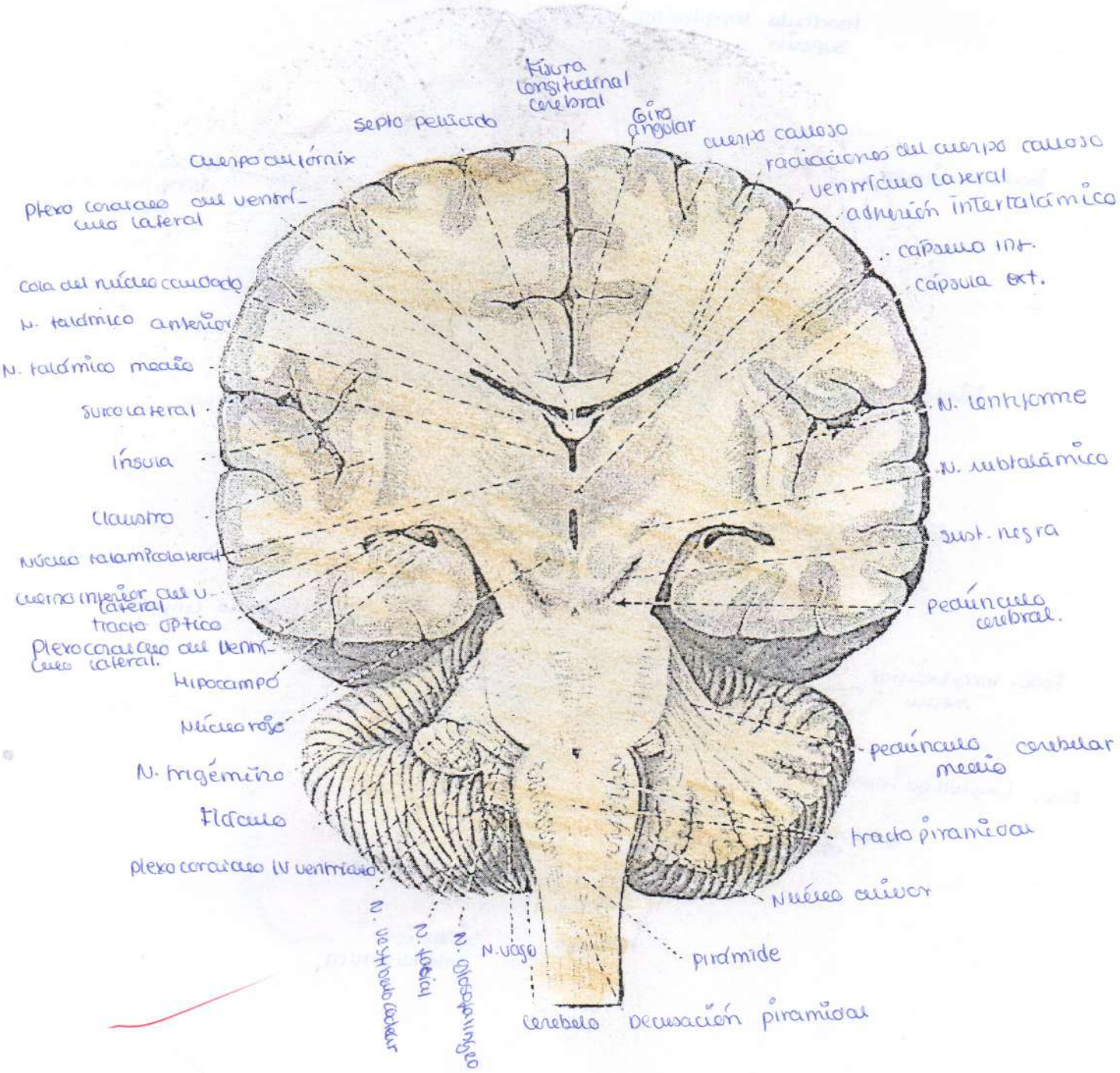

Corte frontal del cerebro. Identifique los señalamientos

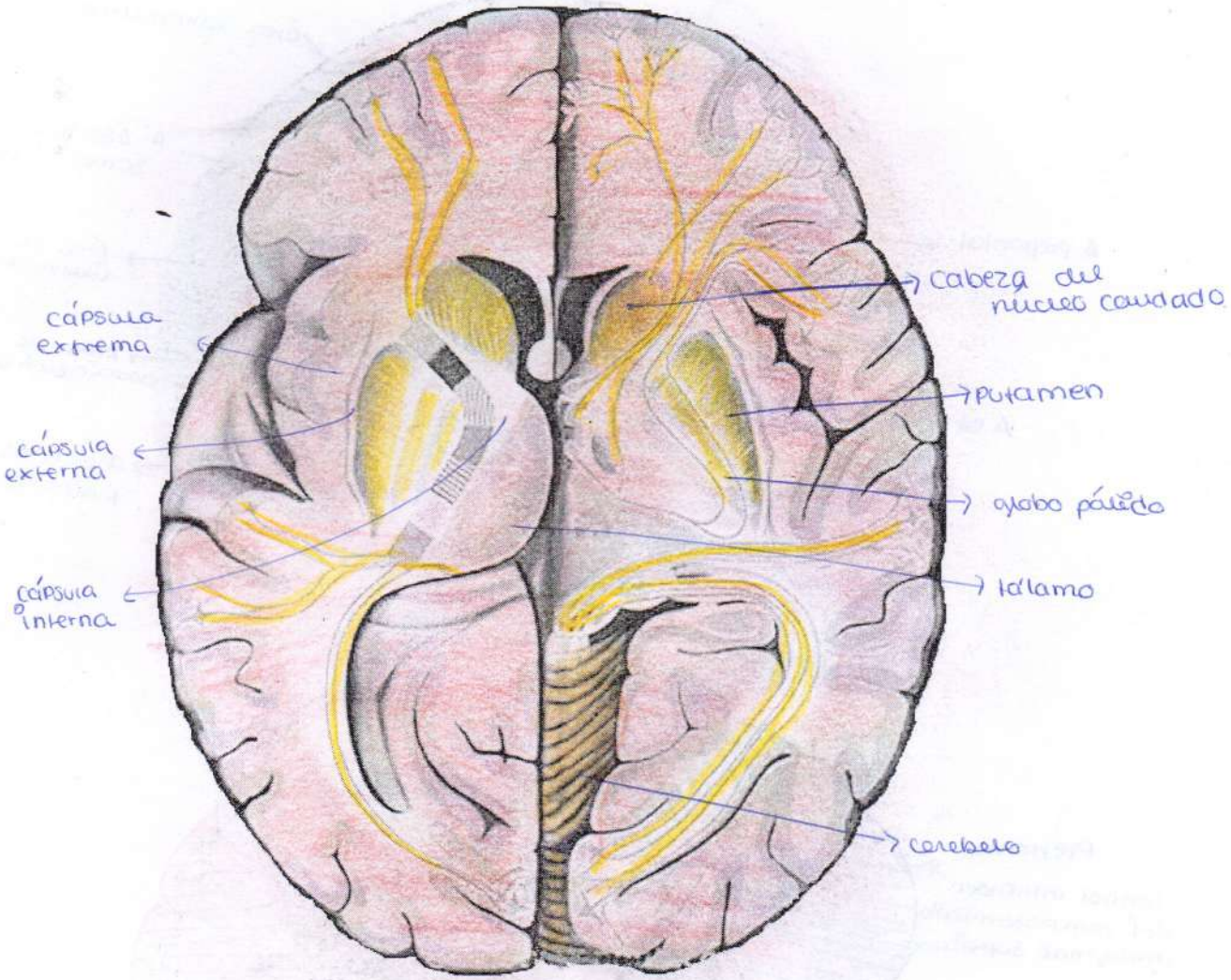

Identifique las estructuras que conforman la sustancia blanca de los hemisferios y sus vías de conducción

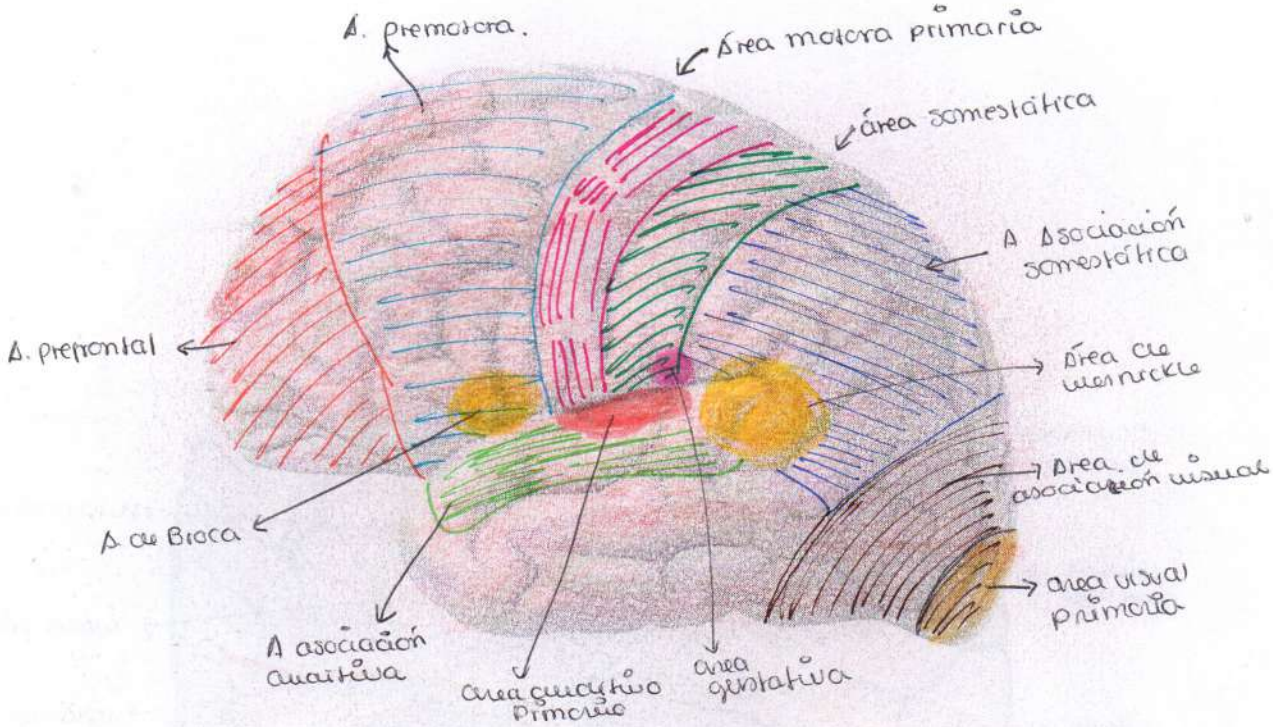

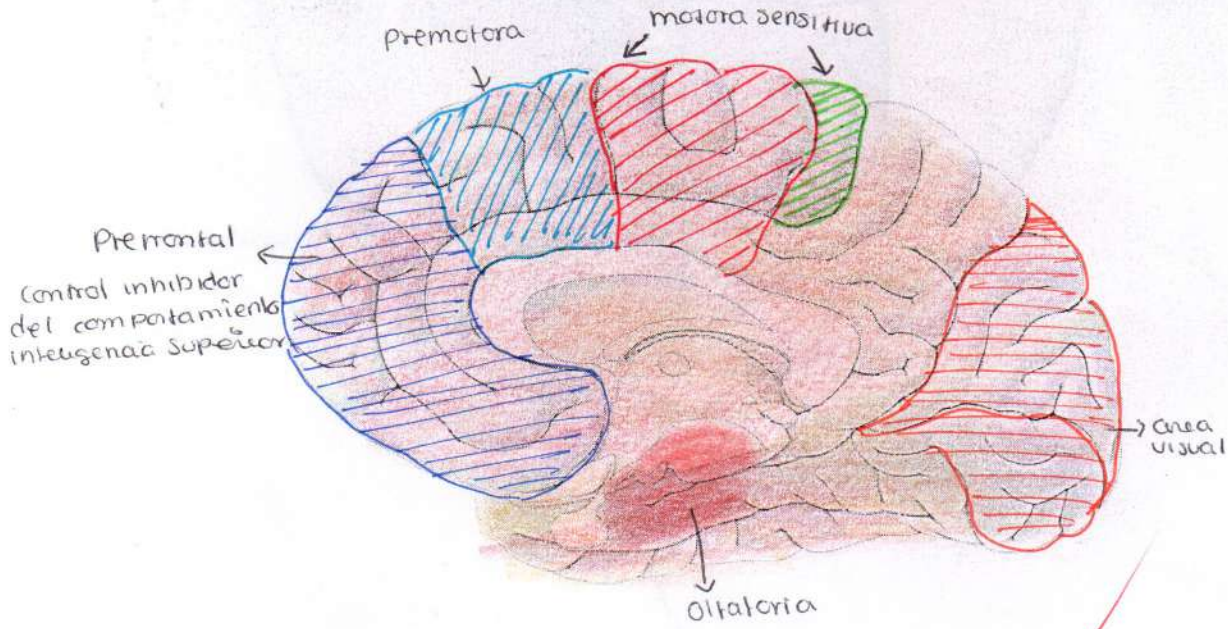

Represente los extremos corticales de los analizadores sensitivos y motores.

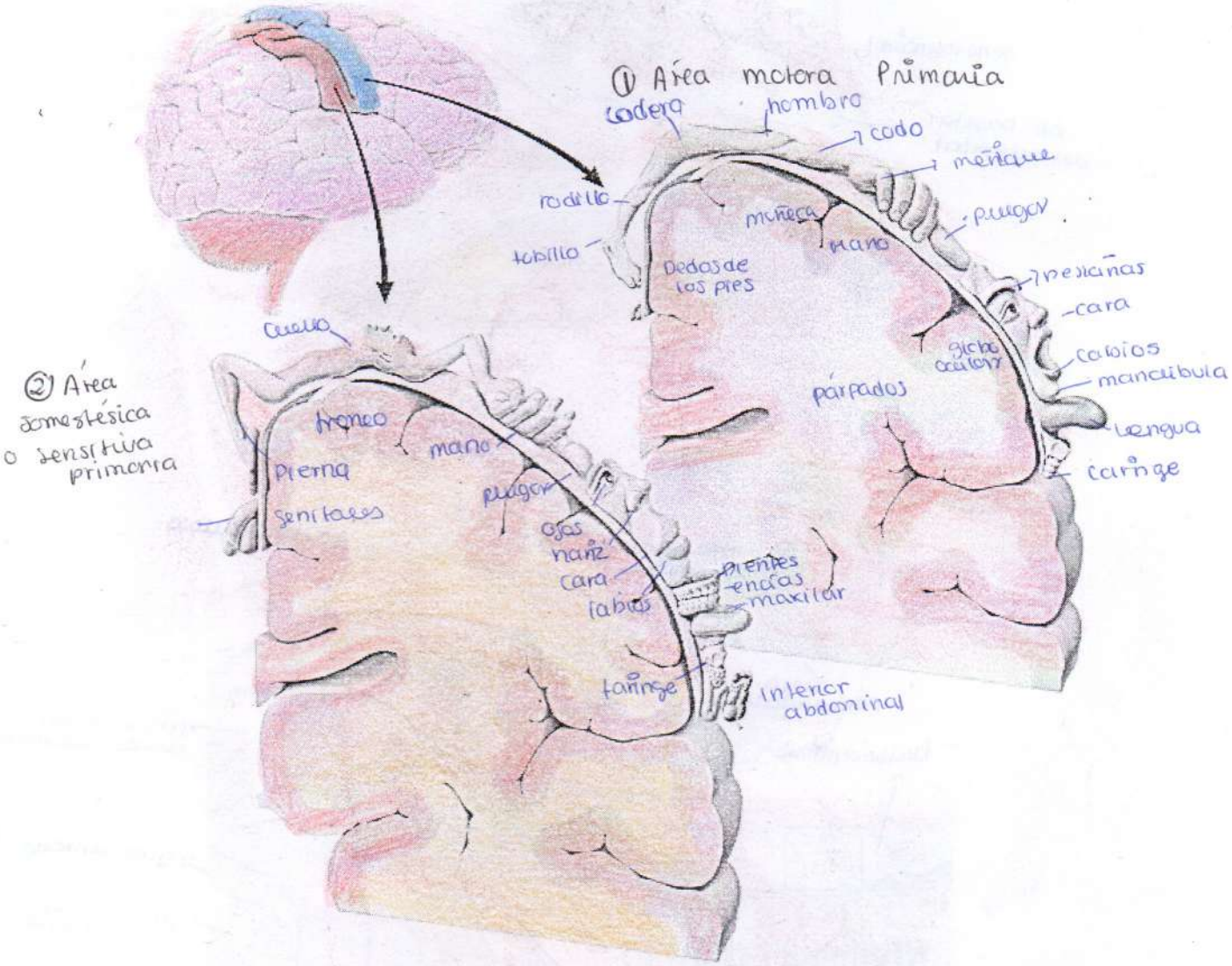

Identifique las estructuras anatómicas que observa y a que analizador cortical corresponde

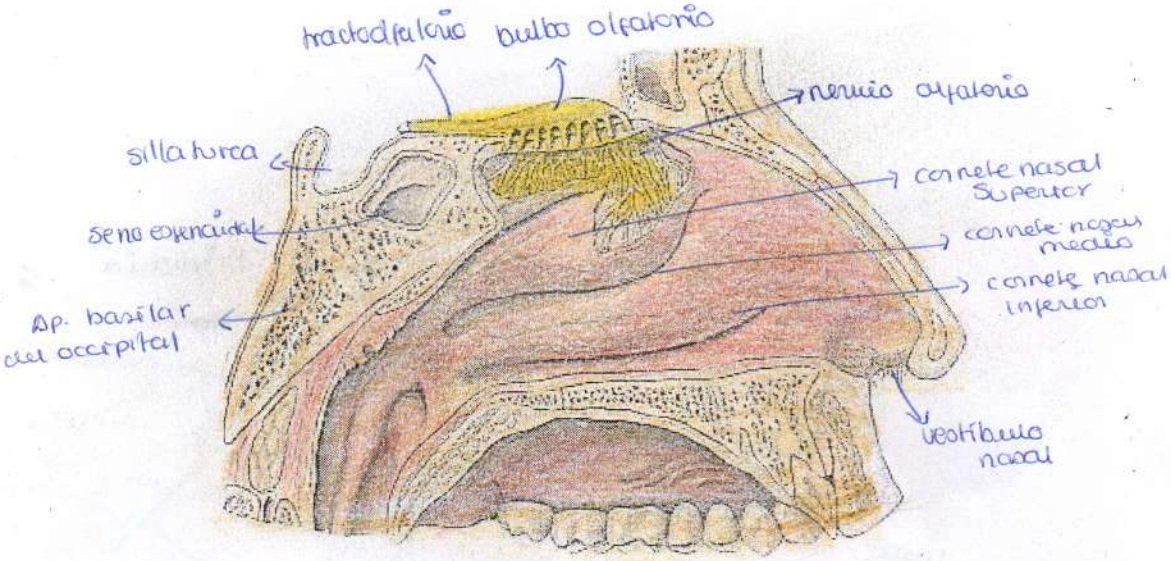

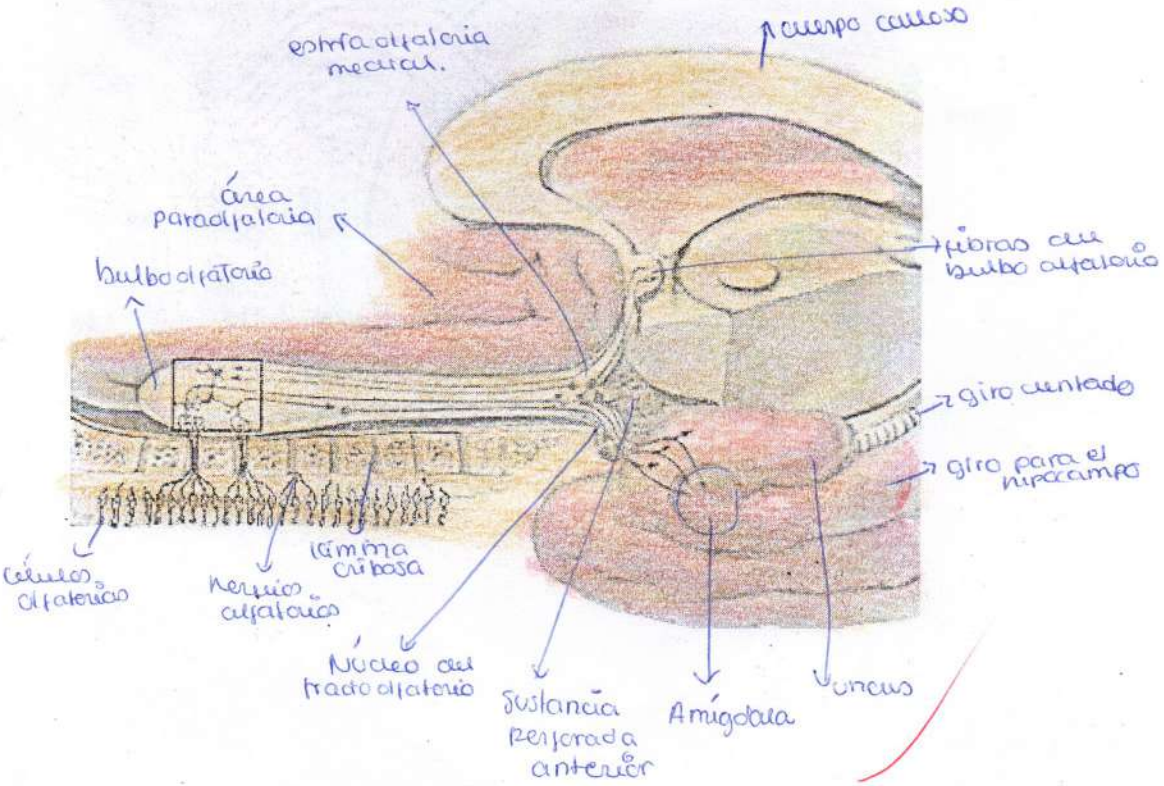

Identifique las estructuras anatómicas que conforman la porción periférica del rinencéfalo

RINENCÉFALO

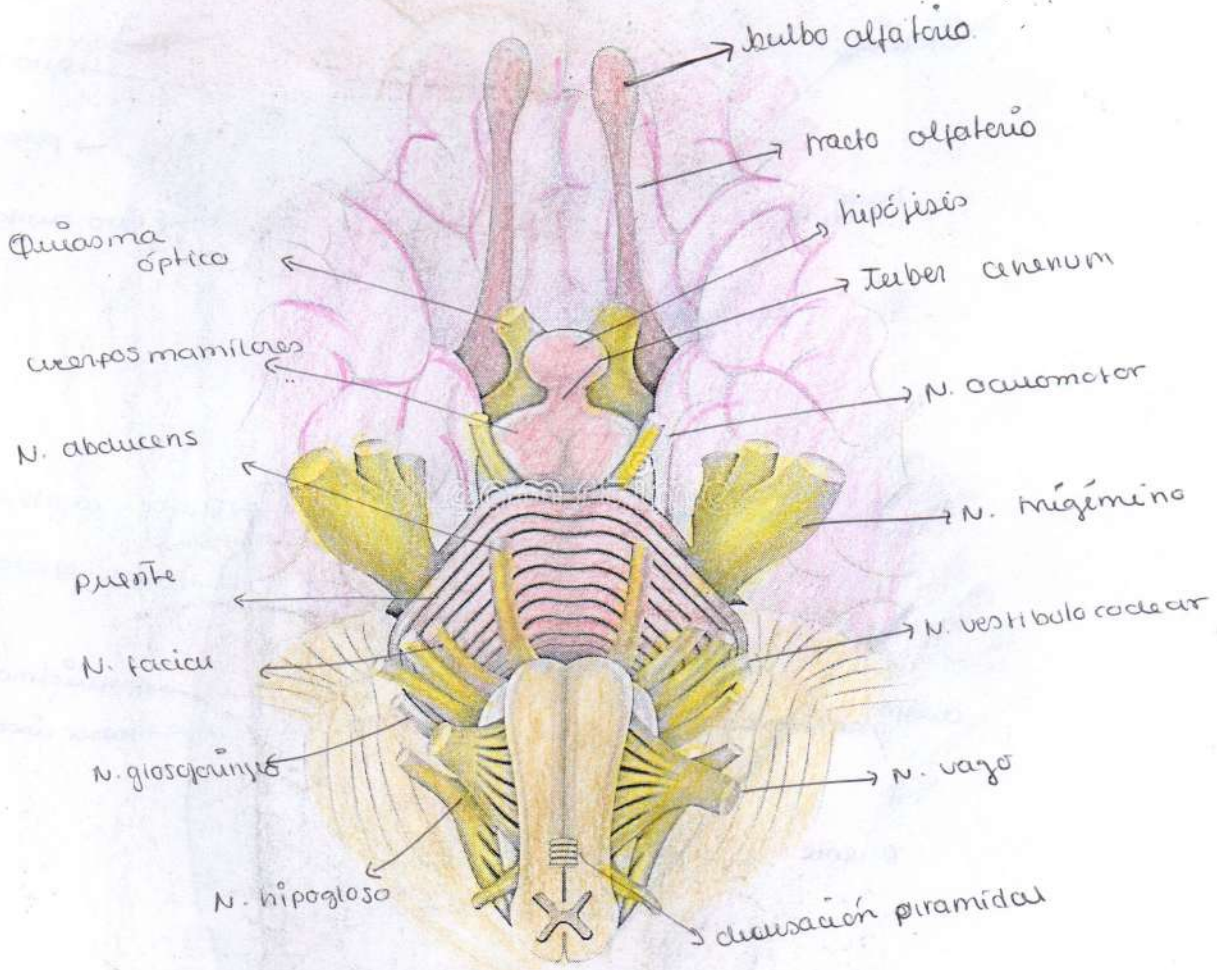

Identifique las estructuras anatómicas observa y las que se relacionan con el rinencéfalo

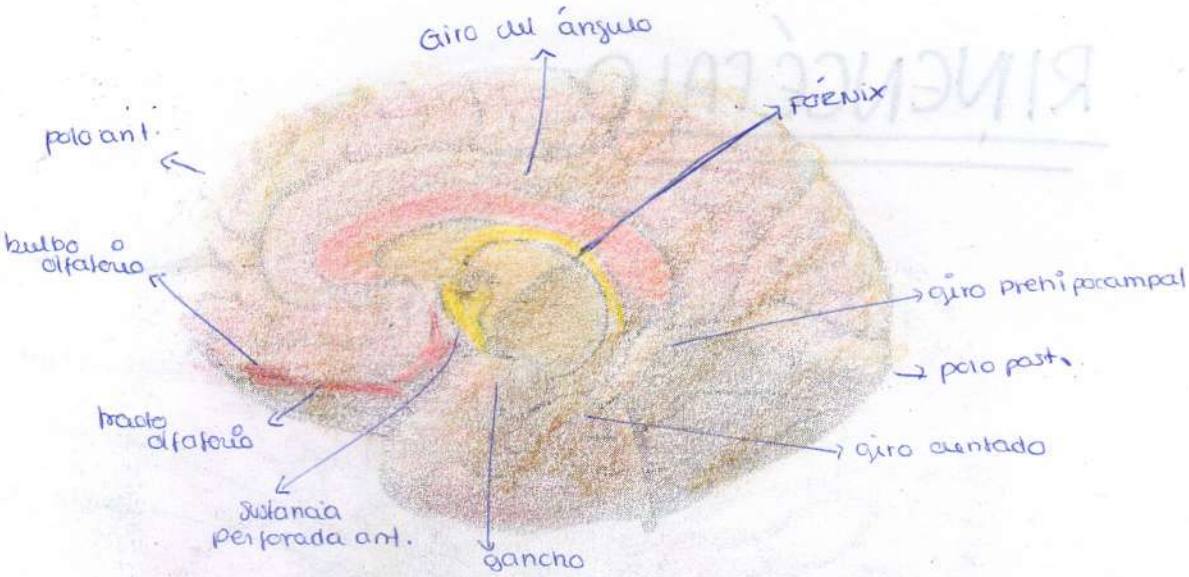

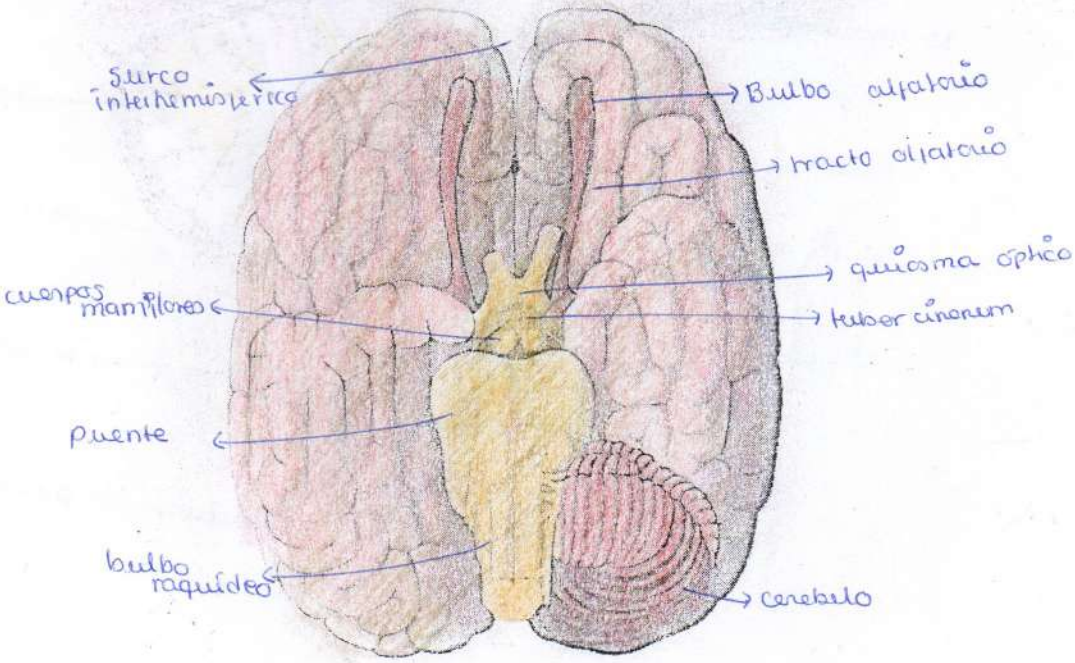

Identifique las estructuras anatómicas que conforman la porción periférica y central del rinencéfalo

Producción:
El LCR se produce en los plexos coroideos de los ventrículos pero principalmente en los ventrículos laterales. Pasa a la cisterna magna y al espacio subaracnoideo.

Reabsorción
Se da por las granulaciones aracnoideas o de Pacchioni y depende del gradiente de presión que existe en relación a los senos venosos

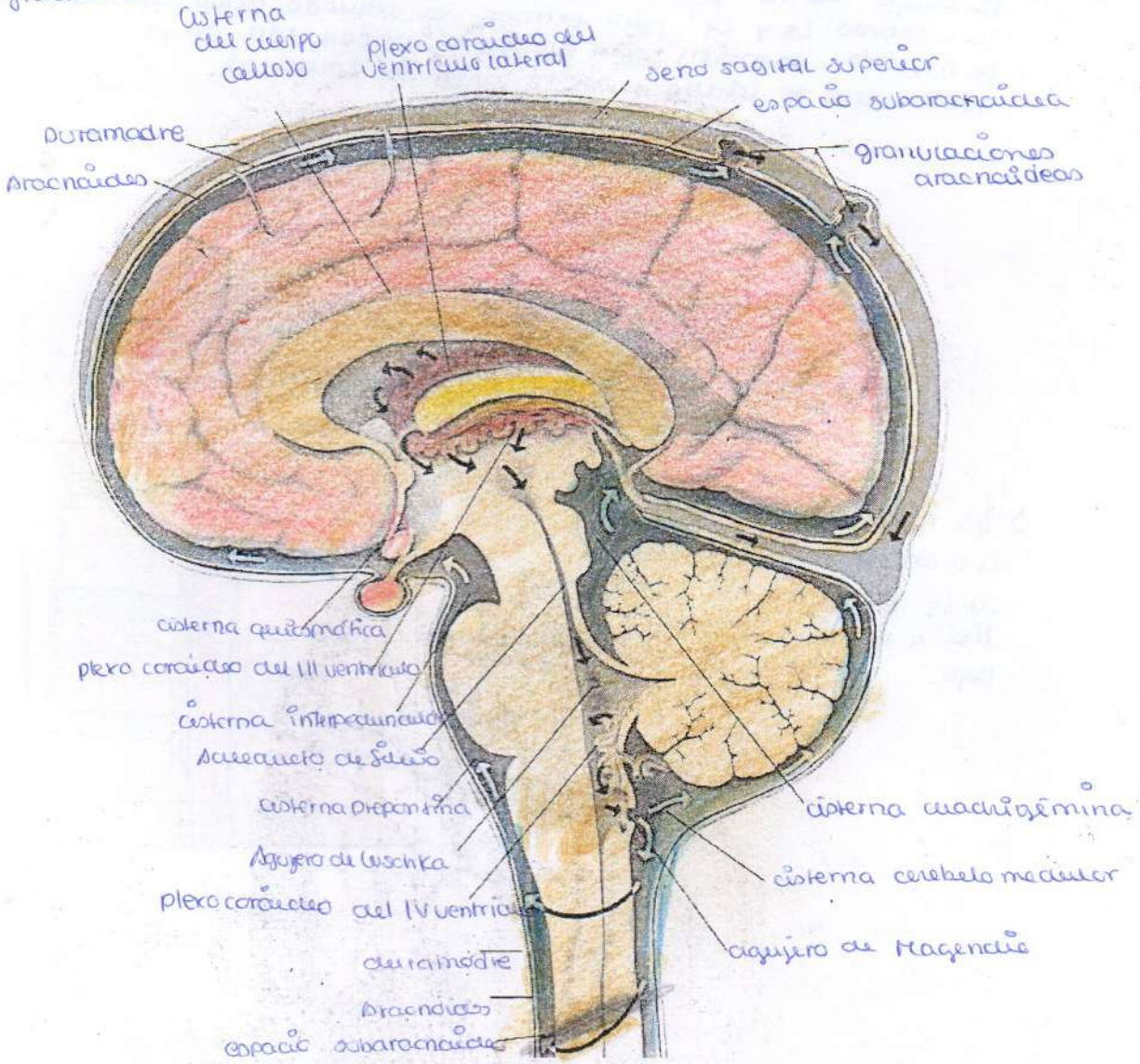

Su volumen en un adulto es de 150 ml por las aberturas o agujero de Luschka y Magendie del 4to ventrículo pasa a la médula espinal, su función es proteger al encéfalo mediante la barrera hemato encefálica.

Identifique los señalamientos. Explique la producción, circulación y reabsorción del líquido cerebroespinal

PUNCIÓN LUMBAR

la aguja de la punción lumbar se introduce entre las vertebras L5 y L4 para extraer el líquido cefalorraquídeo. Se muestra también que la aguja introducida en el hiato sacro se utiliza para la anestesia epidural.

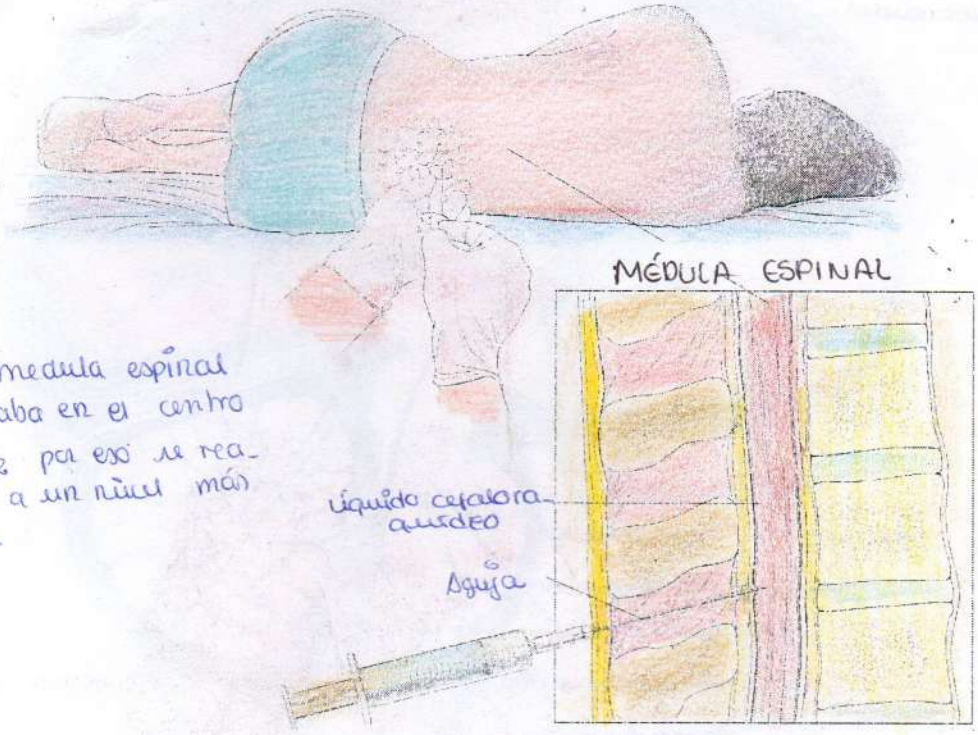

> La medula espinal se acaba en el centro de L2 por eso se realiza a un nivel más bajo.

Identifique los señalamientos. Explique los usos de la punción lumbar, precise el nivel donde se realiza y justifíquelo

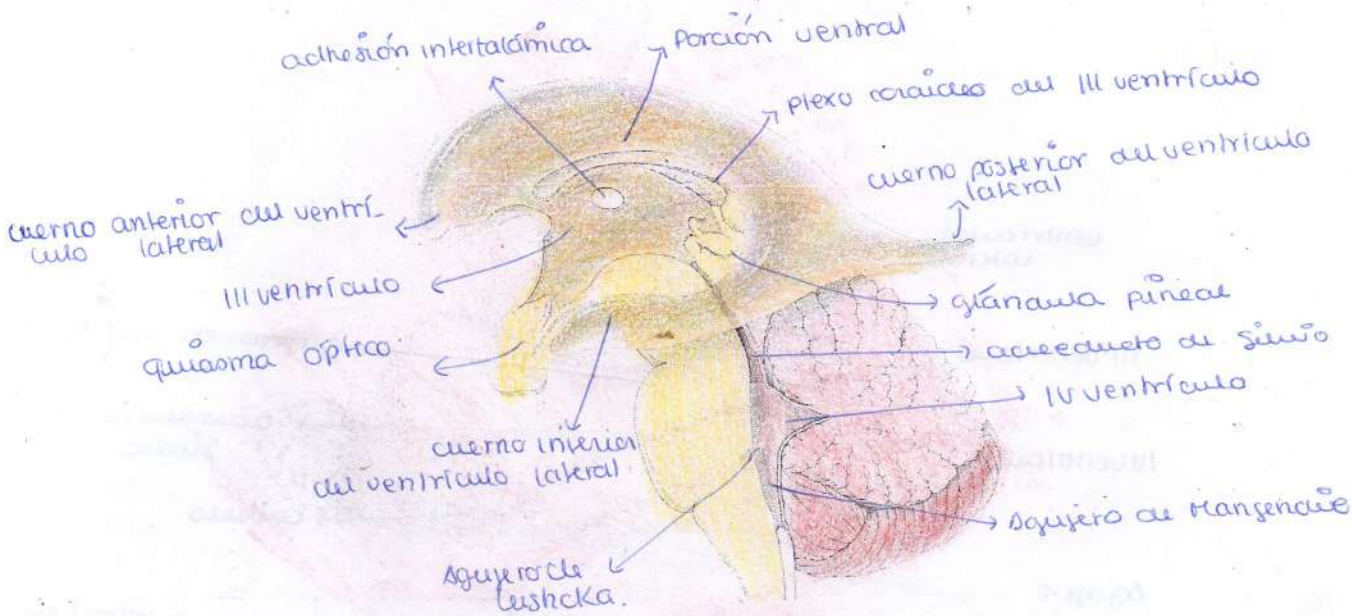

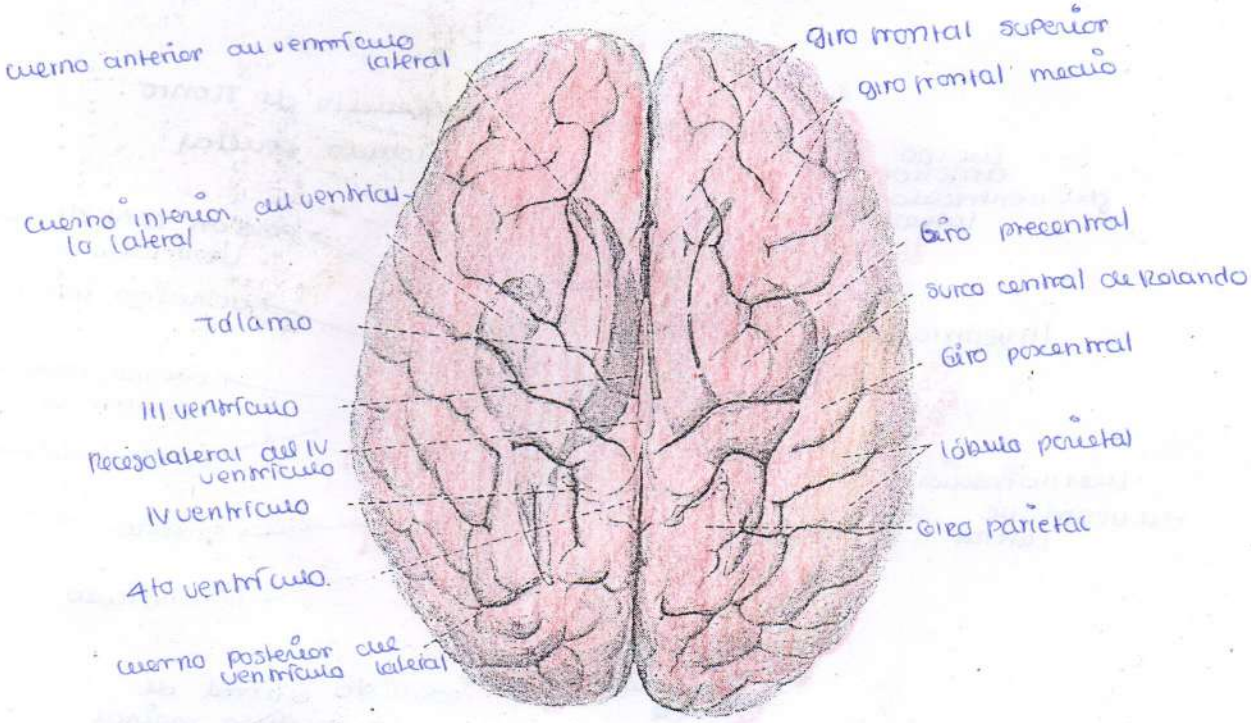

Sistema ventricular del encéfalo. Identifique los detalles anatómicos que observa

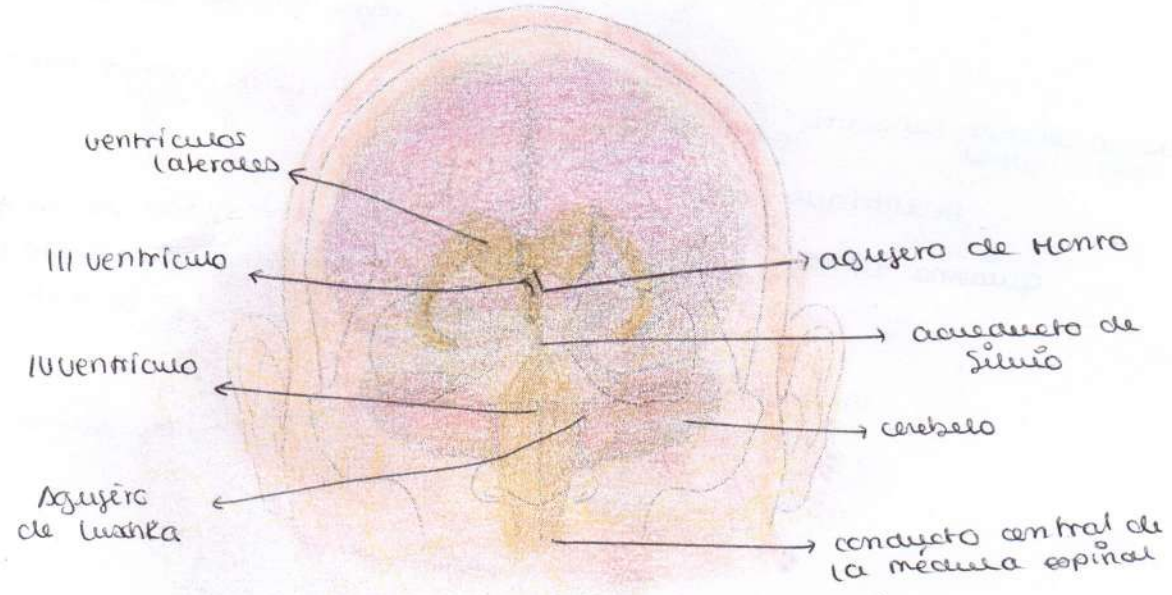

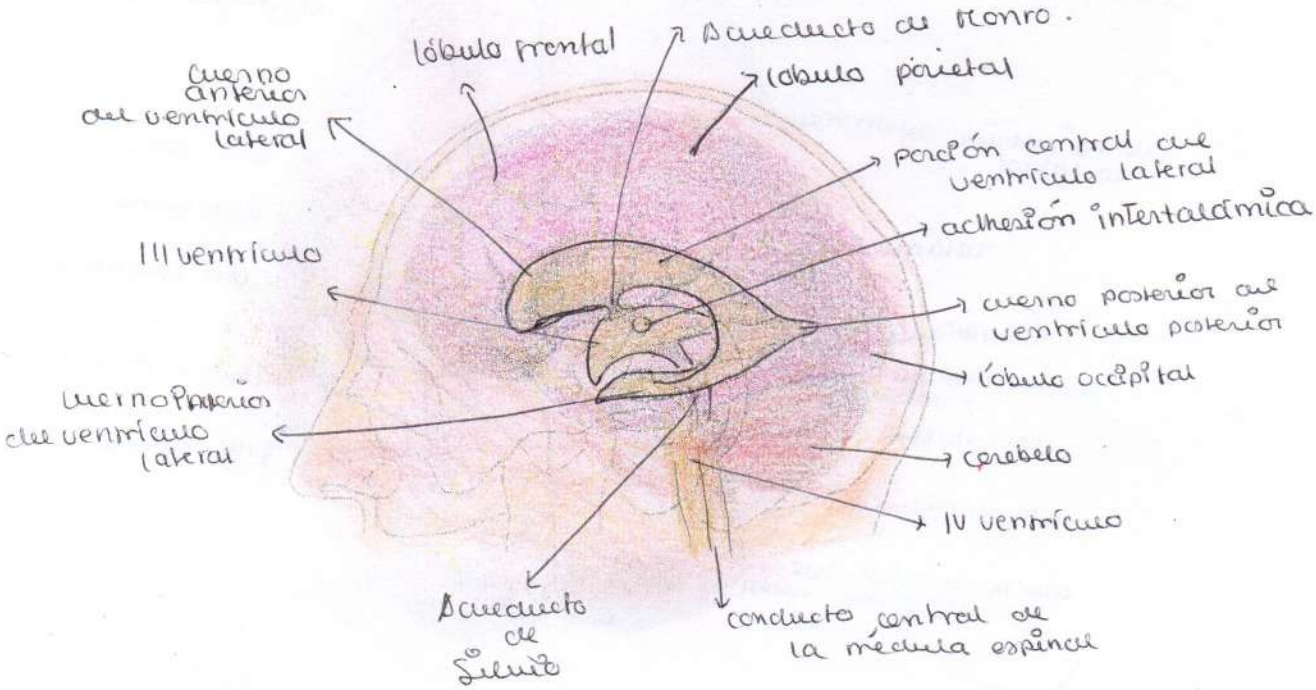

Sistema ventricular del encéfalo. Identifique los detalles anatómicos que observa

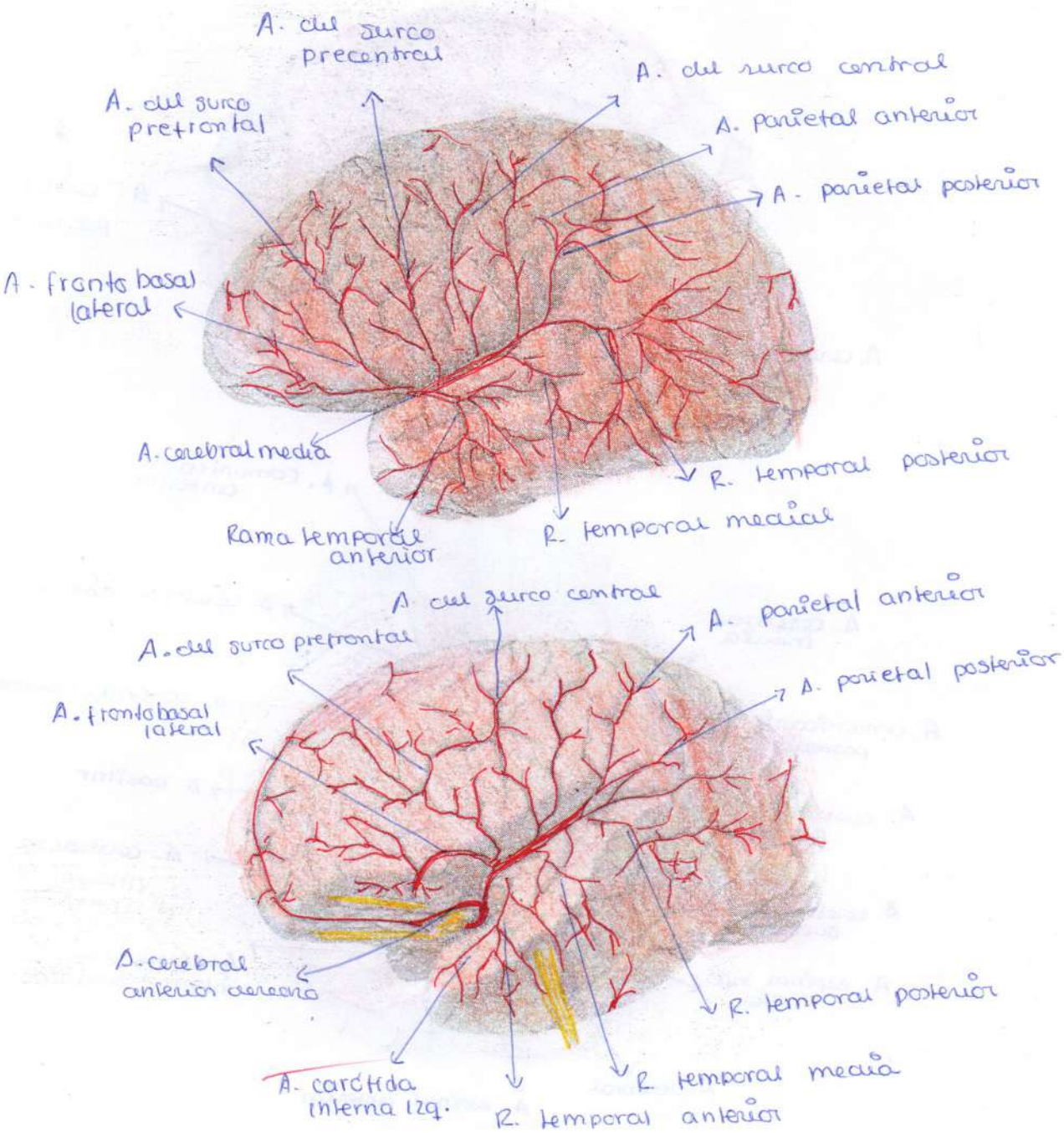

Visión lateral de la irrigación del cerebro. Represente el territorio de irrigación de las arterias e identifique los detalles anatómicos que observa

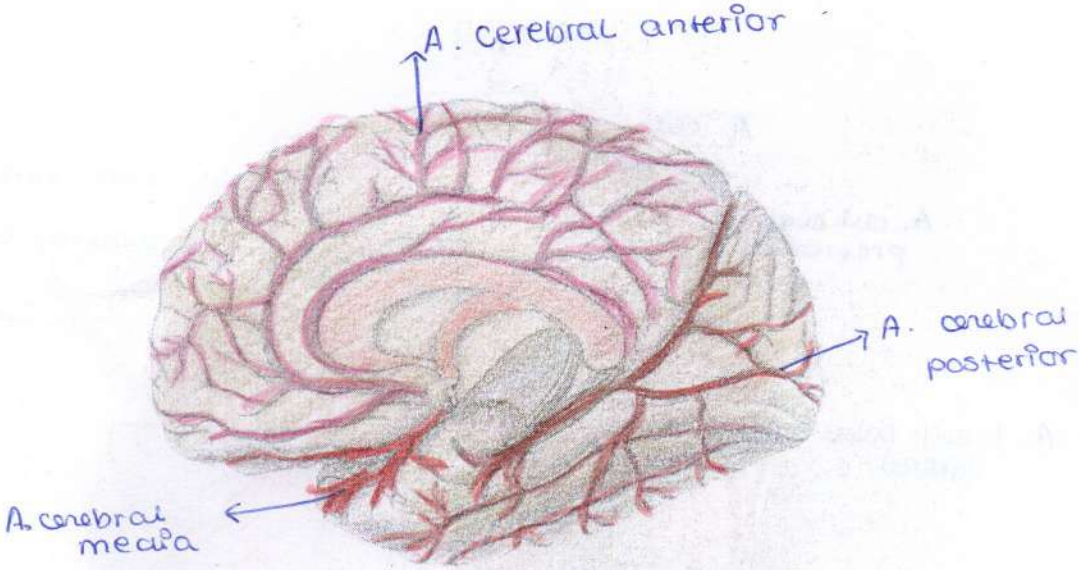

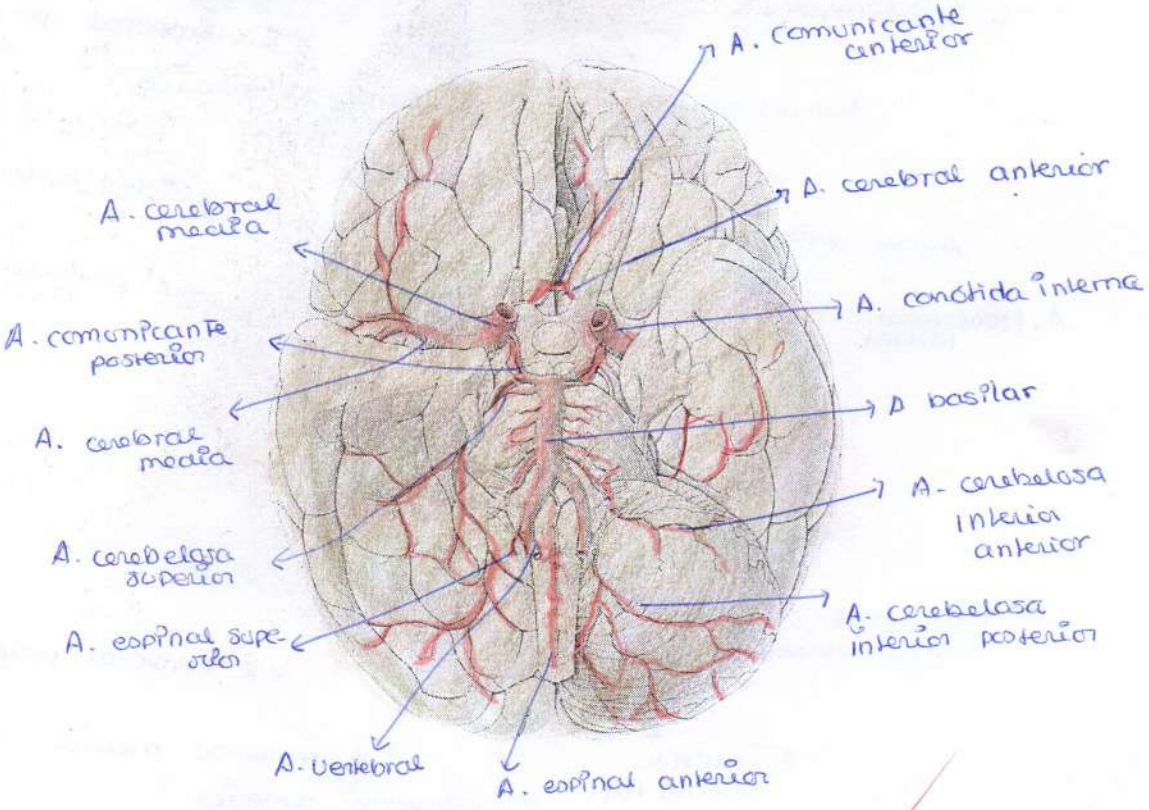

Visión medial e inferior de la irrigación del cerebro. Represente el territorio de irrigación de las arterias e identifique los detalles que observa

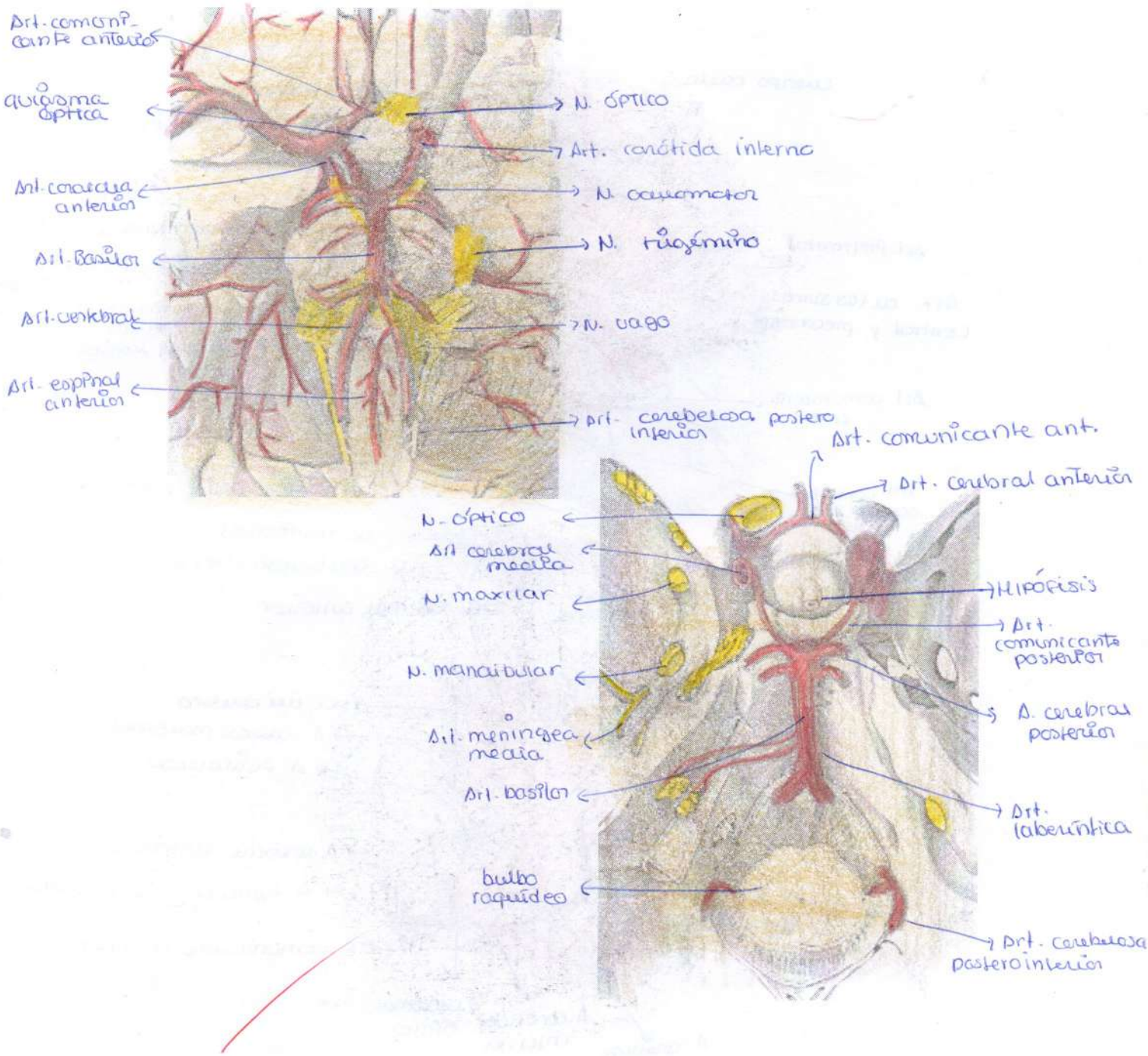

Circulo arterial del cerebro. Polígono de Willis. Identifique los detalles que observa y mencione los ramos del mismo.

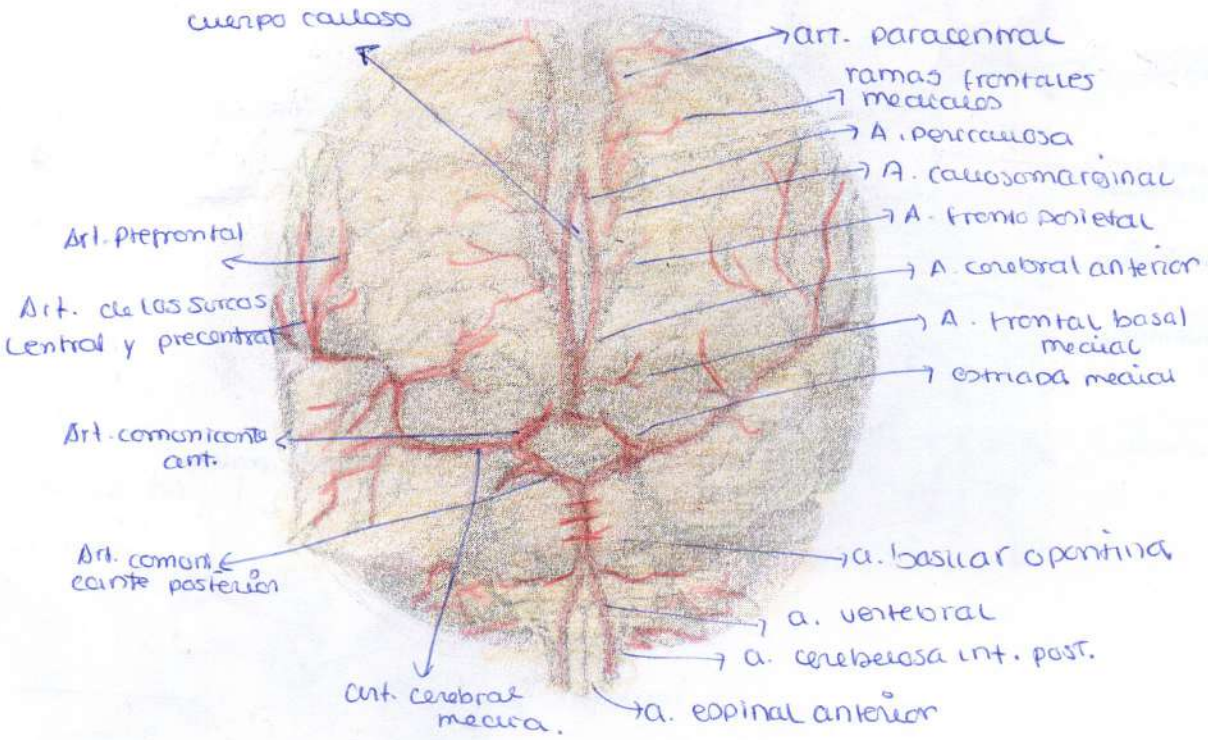

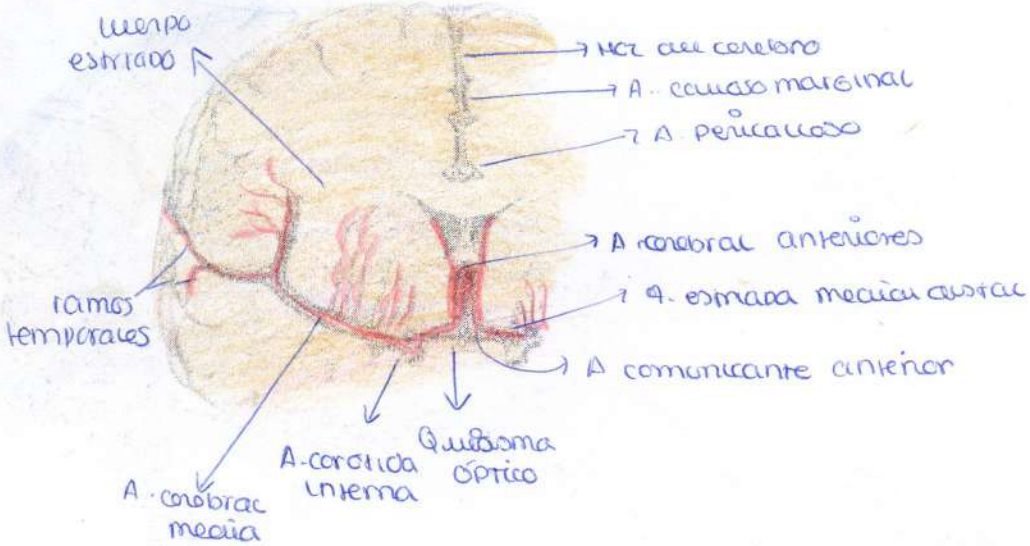

Visión posterior de la irrigación del cerebro. Represente el territorio de irrigación de las arterias e identifique los detalles que observa

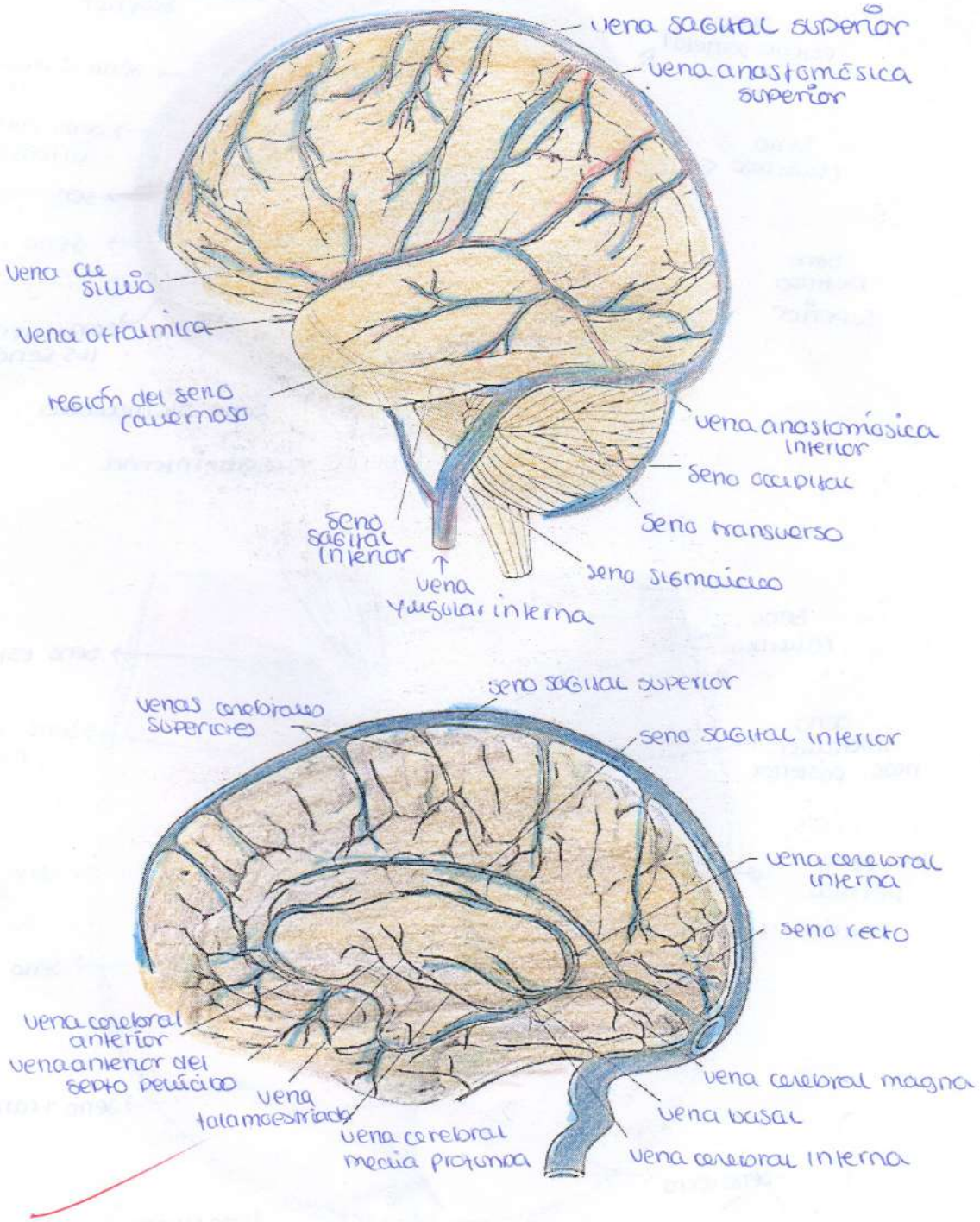

Visión lateral y medial del sistema de drenaje del cerebro. Identifique los señalamientos

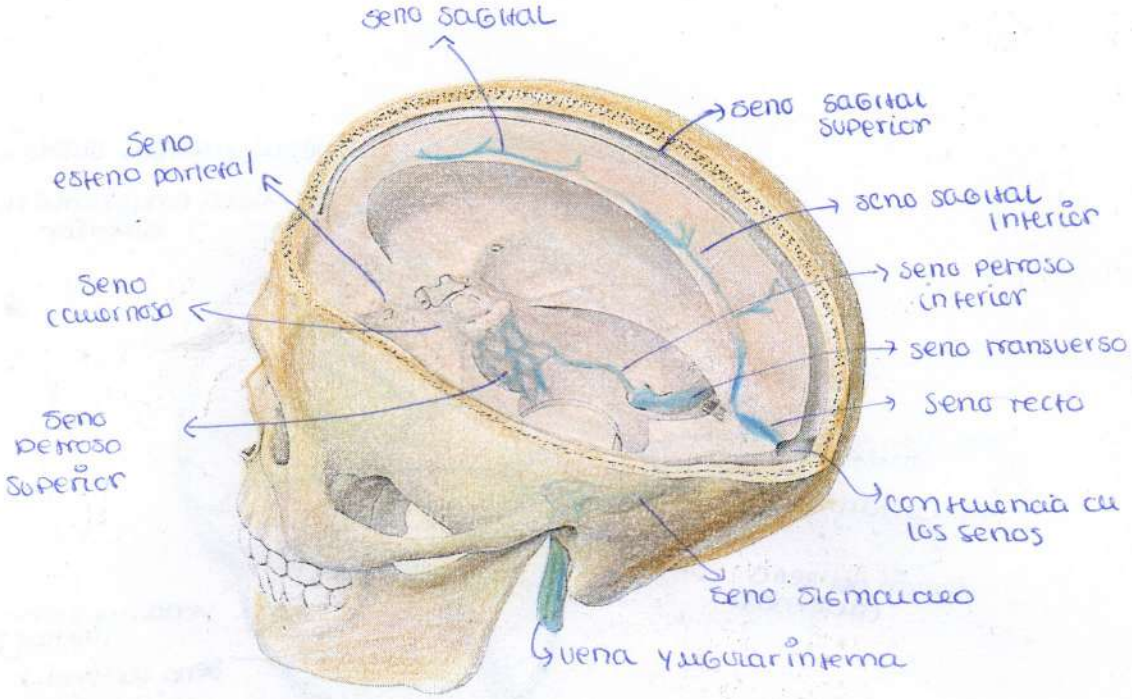

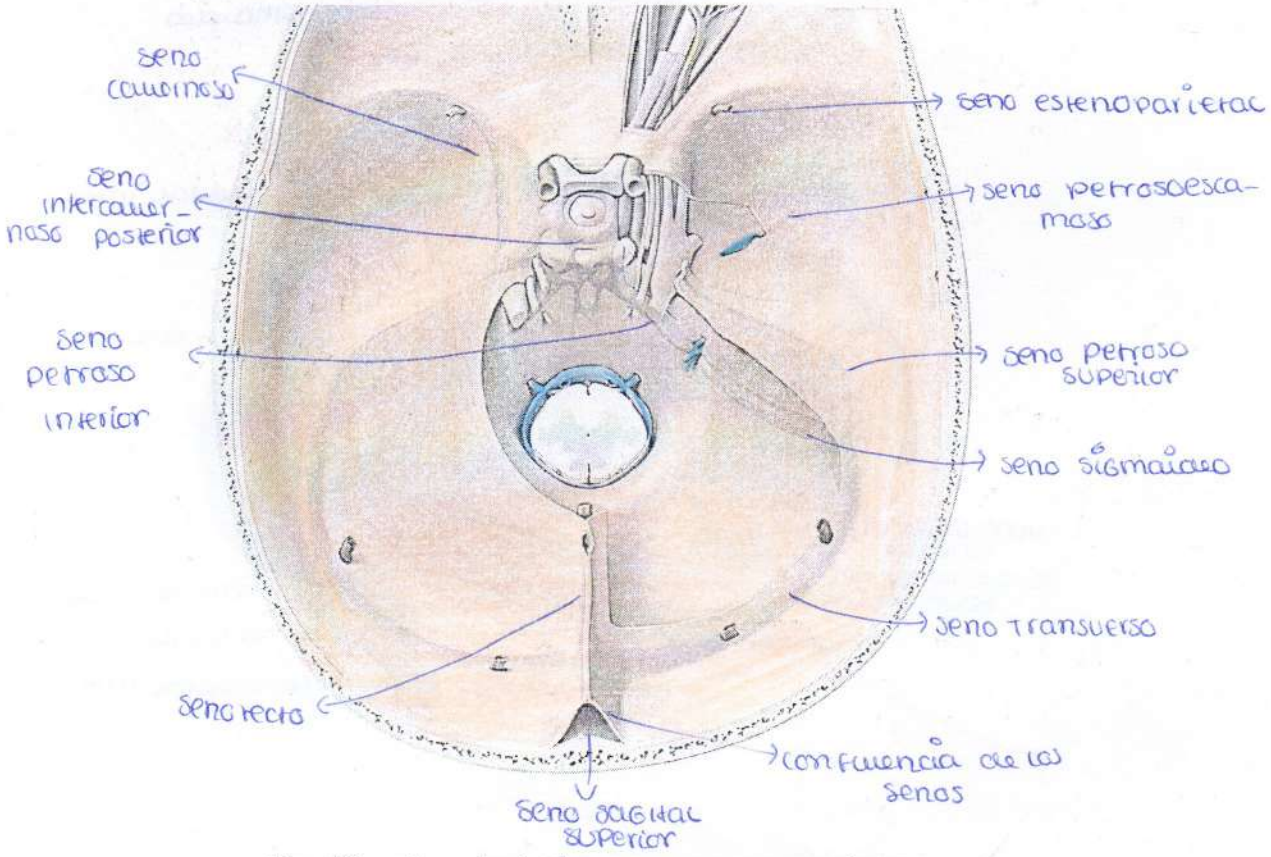

Identifique los principales senos venosos que observa

Cráneo y meninges

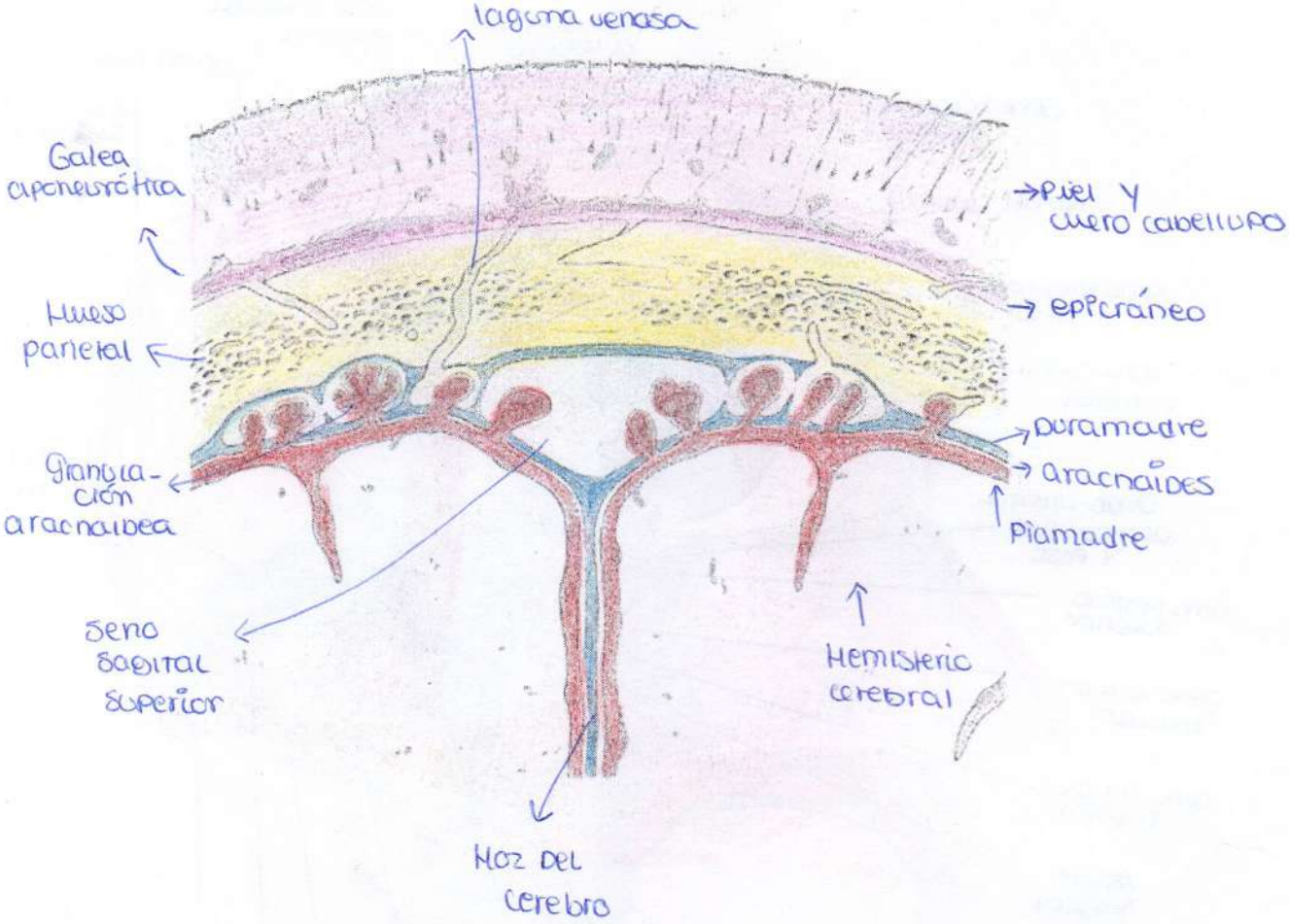

15

Corte frontal del cráneo y meninges. Identifique las estructuras anatómicas que observa

Drenaje del encéfalo: esta compuesto por un sistema superficial y un sistema profundo. el superficial lo constituyen los senos sagitales superiores e inferiores, senos transversos, senos rectos, senos sigmoideos, venas corticales superficiales y la vía de drenaje del córtex y sustancia blanca subcortical.

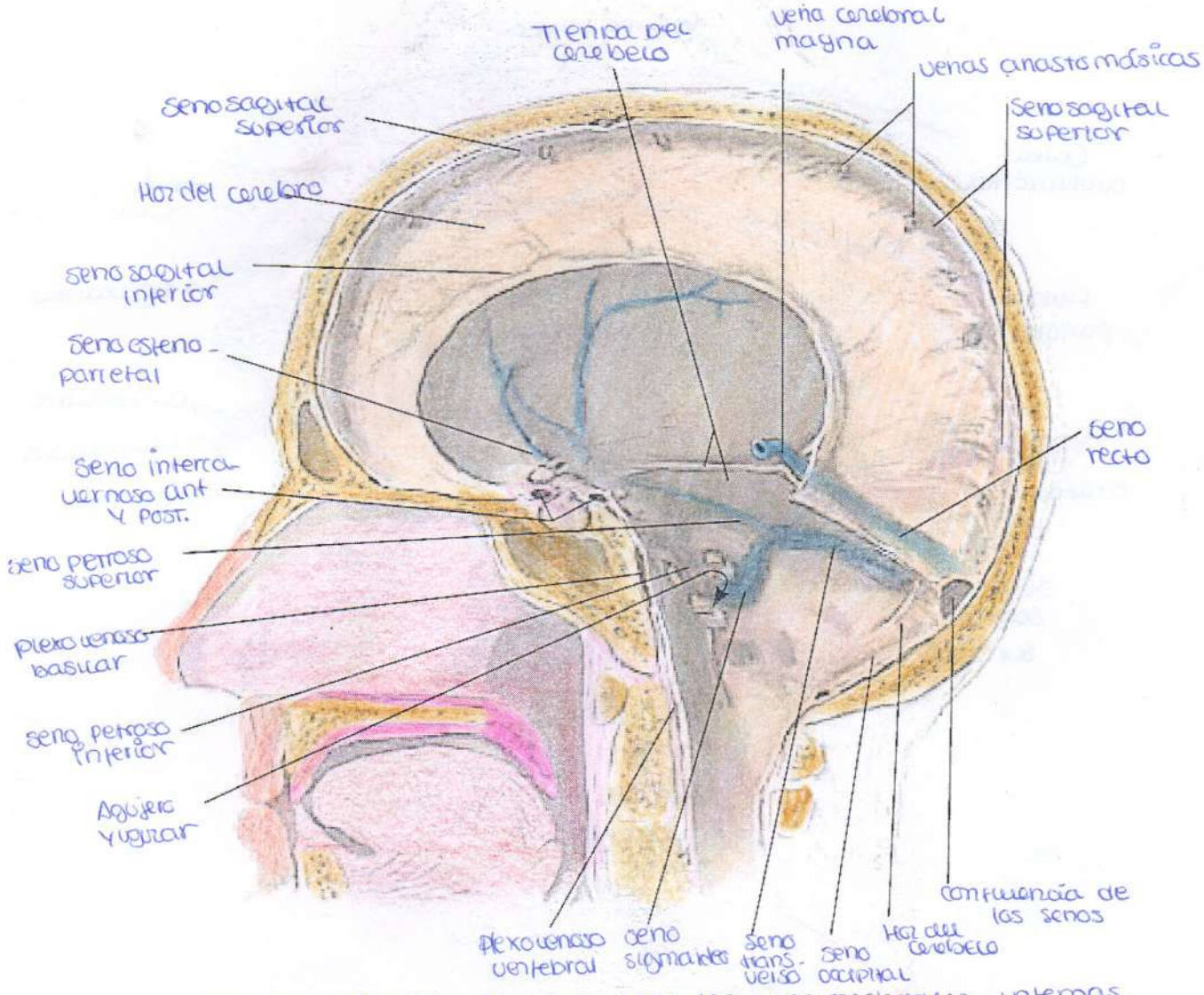

El sistema venoso profundo esta compuesto por las venas cerebrales internas, las venas basales de Rosenthal, la vena de Galeno, y las venas subependimiarias la vena de Galeno y el seno sagital inferior convergen y forman el seno recto, este y el seno sagital superior convergen en la prensa de Herófilo de la que salen los senos transversos. El seno transverso. El seno transverso se continua con el seno sigmoideo hacia la vena yugular interna. el seno cavernoso y sigmoideo estan conectados por el seno petroso superficial mayor.

Identifique los principales senos venosos que observa. Describa el sistema de drenaje del encéfalo.

PLEXO CERVICAL

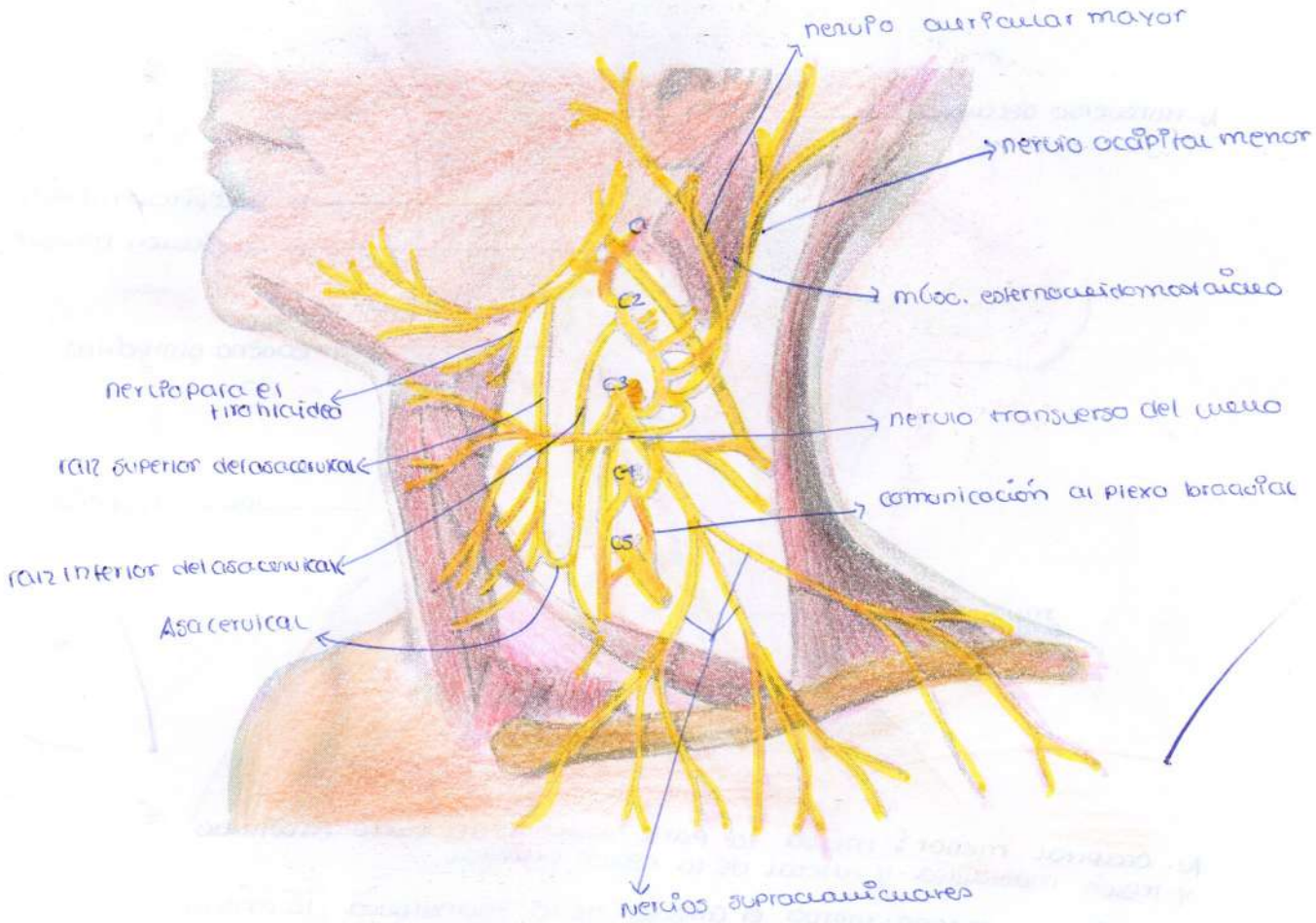

Ramos cutáneos:

- N. occipital menor
- N. auricular magna
- N. transverso del cuello
- N. supraclaviculares

Ramos musculares:

- Formado por la raíz inferior o nervio cervical descendente.

ASA CERVICAL:

- Parte de C2 - C3 y cerca al tendón intermedio del omohioideo se une a la raíz superior o rama descendente del N. hipogloso. Inerva el omohioideo, esternohioideo y esternohioideo

Señale las ramas del plexo cervical, clasifíquelas y explique la conformación del asa cervical.

Ramas cutáneas del plexo cervical

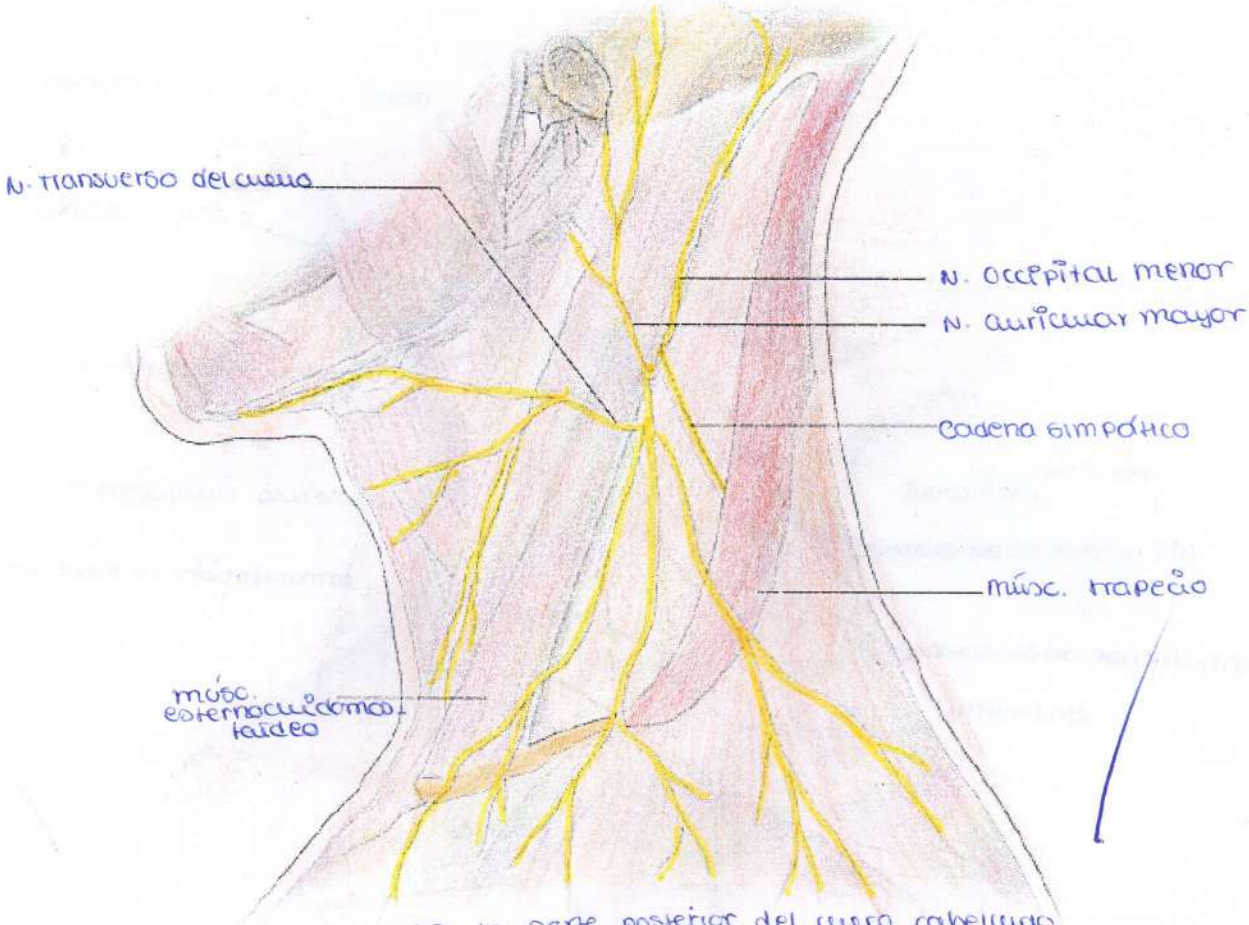

N. occipital menor: inerva la parte posterior del cuero cabelludo y región mastoidea y lateral de la region occipital.

N. auricular magna: inerva el angular de la mandíbula, la apofisis mastoides, glandula parótida y piel de la región post. del pabellón auricular.

N. transverso del cuello: inerva las regiones supraioideas e infraioideas.

N. supraclaviculares: inerva los músc. supraesternales, supraclaviculares y supracromiales.

Identifique los señalamientos. Indique las estructuras que inervan las ramas cutáneas del plexo cervical

Inervacion de los músculos infrahioideos

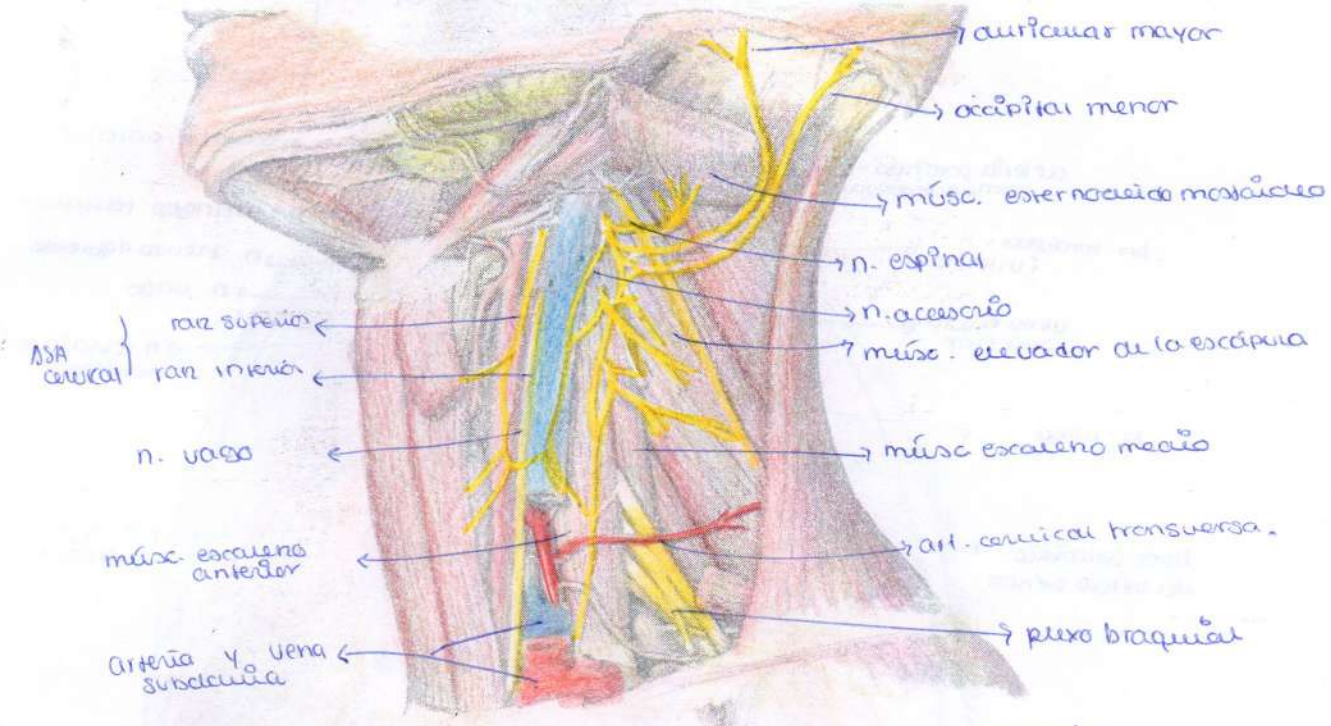

El asa cervical esta formada por la raíz inferior o nervio cervical descendente que parte de C2-C3, pasa por delante de la vena yugular debajo del esternocleidomastoideo y cerca del tendón intermedio del omohioideo se une a la raíz superior o rama descendente del n. hipogloso.
las fibras de este ~~asa~~ asa inervan los músculos infrahioideos y el esternohioideo, esternotiroideo y omohioideo

Identifique las estructuras anatómicas que observa. Describa la inervación de los músculos infrahioideos

INERVACIÓN DEL NERVIO FRÉNICO

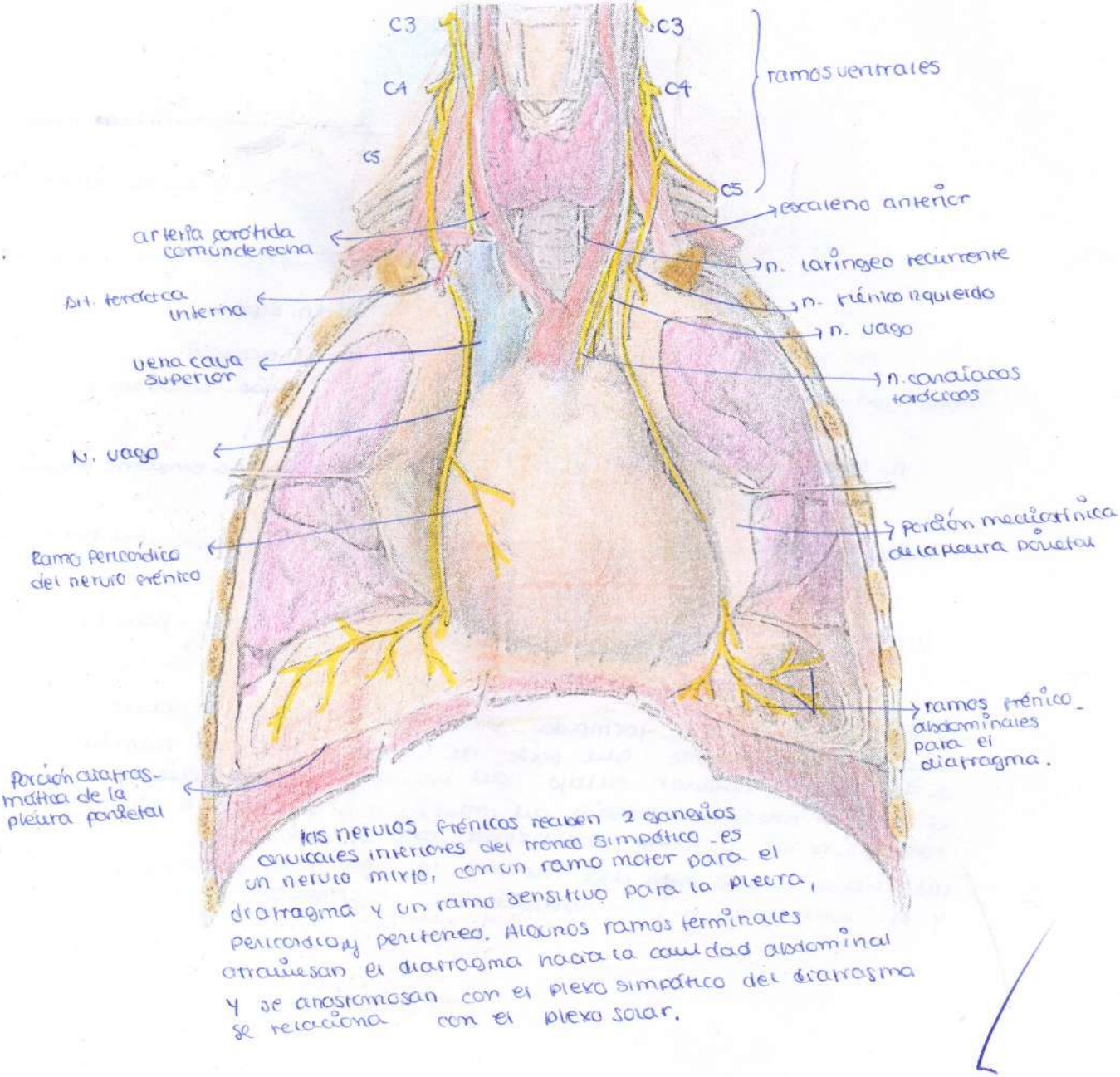

Identifique las estructuras anatómicas que observa. Describa el territorio de inervación del nervio frénico

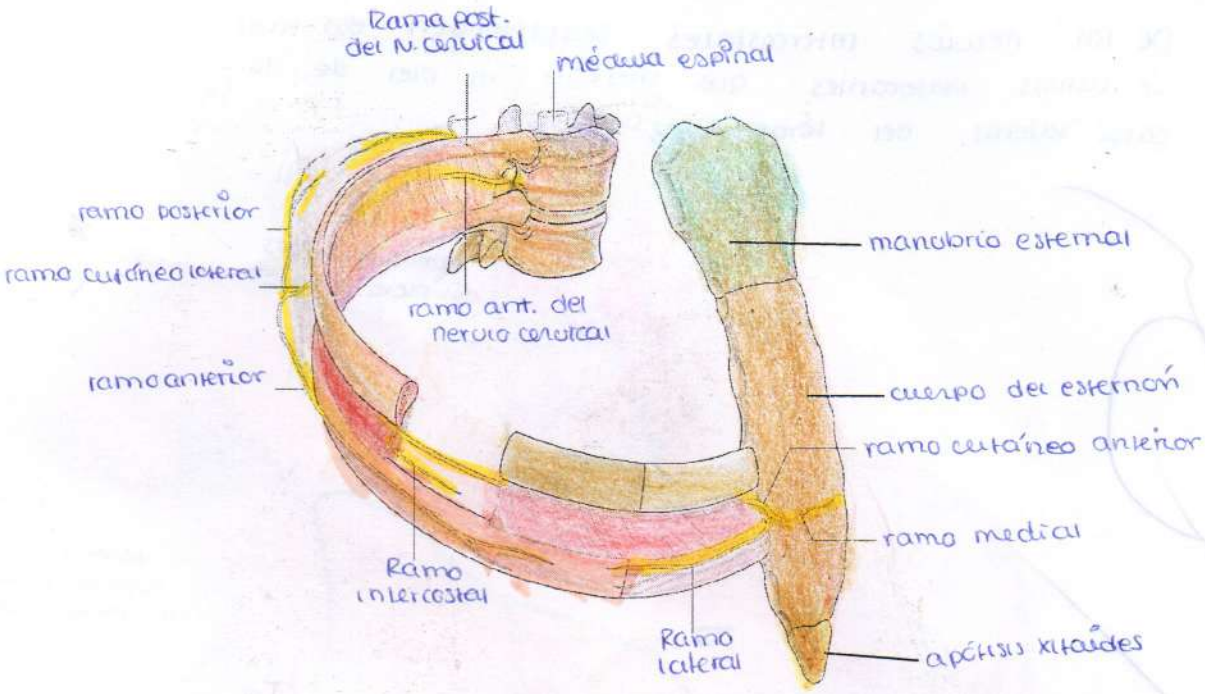

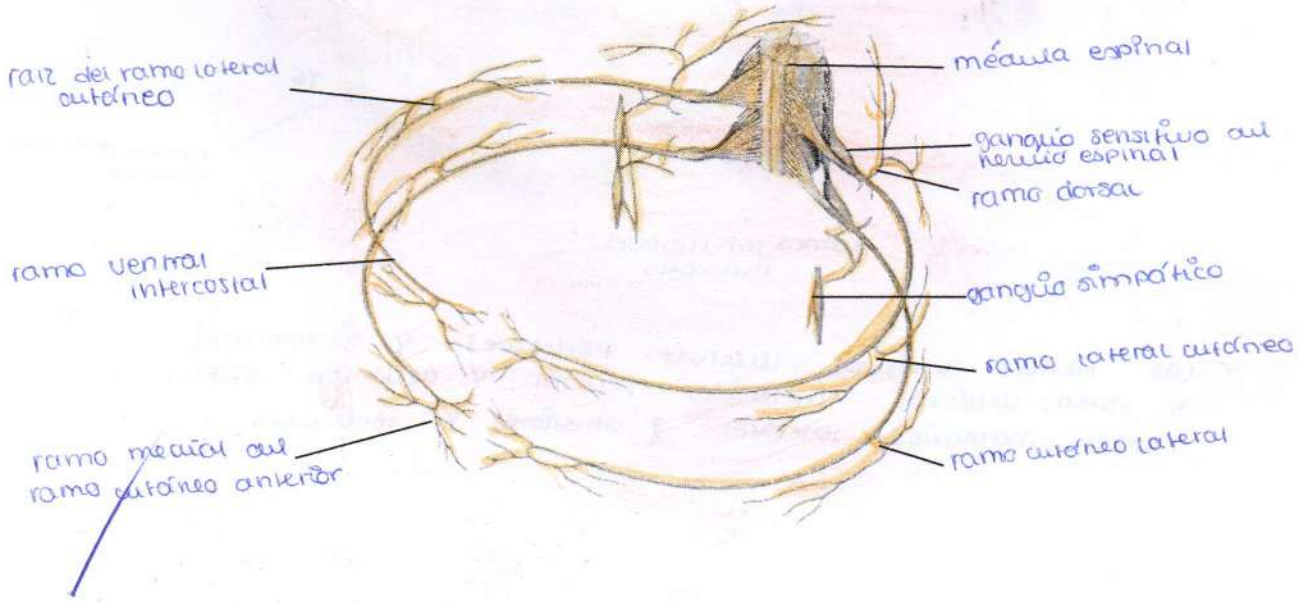

Nervios Intercostales. Identifique los señalamientos.

INERVACIÓN DE LA MAMA

De los nervios intercostales se desprenden dos filas de ramas perforantes que inervan la piel de la cara lateral del tórax y abdomen.

15

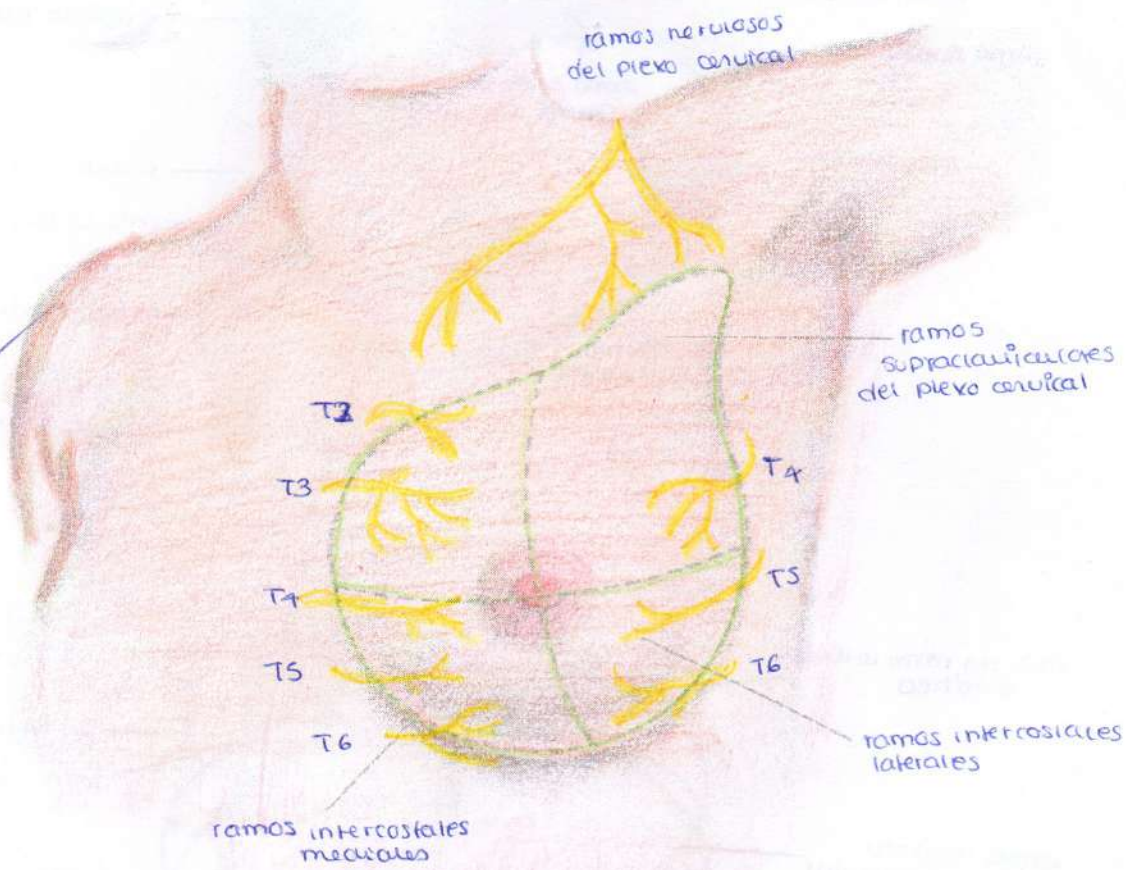

Los ramos cutáneos laterales pectorales y abdominal y ramos cutáneos anteriores pectoral y abdomen salen ramos mamarios laterales y anteriores y mediales.

Represente y describa la inervación de la mama.

Composición del plexo Braquial:

> constituido por las ramas anteriores de los cuatro ~~primeros~~ últimos nervios cervicales y el primer torácico.
> la rama ant. del quinto nervio se une con la del sexto → tronco primario superior.
> la rama ant. del septimo cervical continua sola → tronco primario secundario
> la rama ant. del octavo cervical y el primer dorsal → tronco primario inferior.
> los troncos primarios dan ramos anteriores y posteriores formando los troncos secundarios.
> posee 11 ramos colaterales y 7 terminales.

Identifique los señalamientos. Describa la conformación del plexo braquial

① Nervio supraescapular: nace de la cara post. del tronco primario superior. va hacia abajo y fuera sobre el vientre posterior del omohioideo y detrás del trapecio para inervar el músc. supraespinoso y infraespinoso.

② Nervio superior del subescapular:
nace: tronco secundario post.
inerva: músc subescapular.

③ Nervio inferior subescapular:
nace: tronco secundario post.
inerva: musc. subescapular.

④ Nervio torácico largo:
nace: ramas post. del nervio C5, C6 y C7
inerva: serrato mayor.

⑤ Nervio dorsal de la escápula:
nace: cara post C5
inerva: romboides por su cara profunda

⑥ Nervio angular:
nace: cara post. del C5 e inerva la cara profunda del músc. angular.

⑦ Nervio del gran dorsal:
nace: tronco secundario posterior.
inerva: el dorsal ancho al descender por la cara ant. del subescapular.

⑧ Nervio redondo mayor.
nace: tronco secundario posterior.
inerva: redondo mayor a través de varios ramitos.

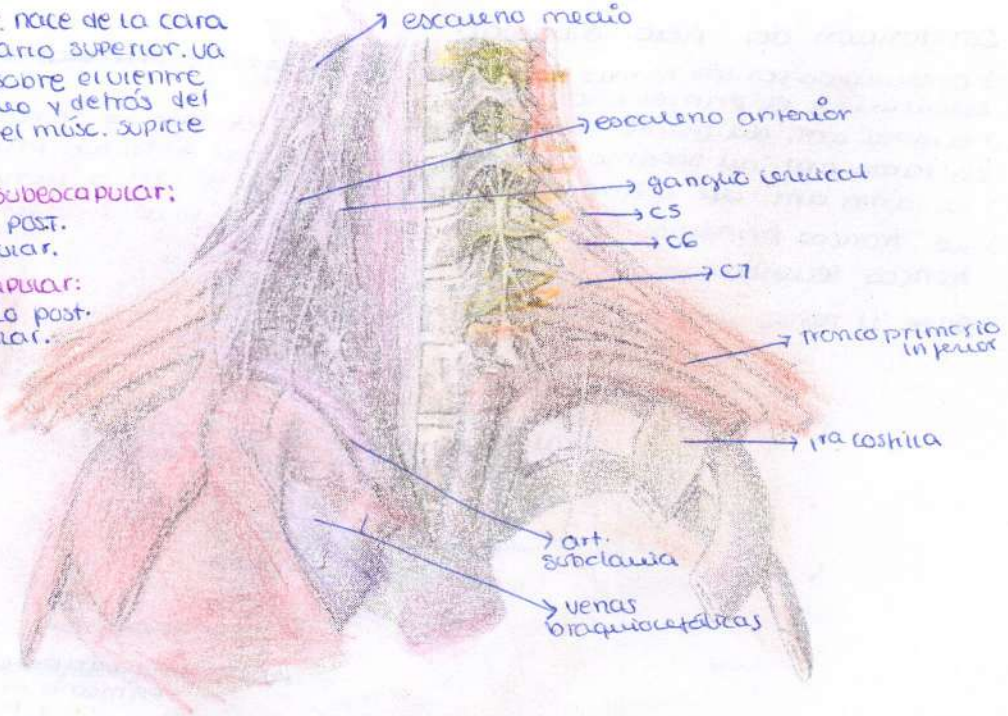

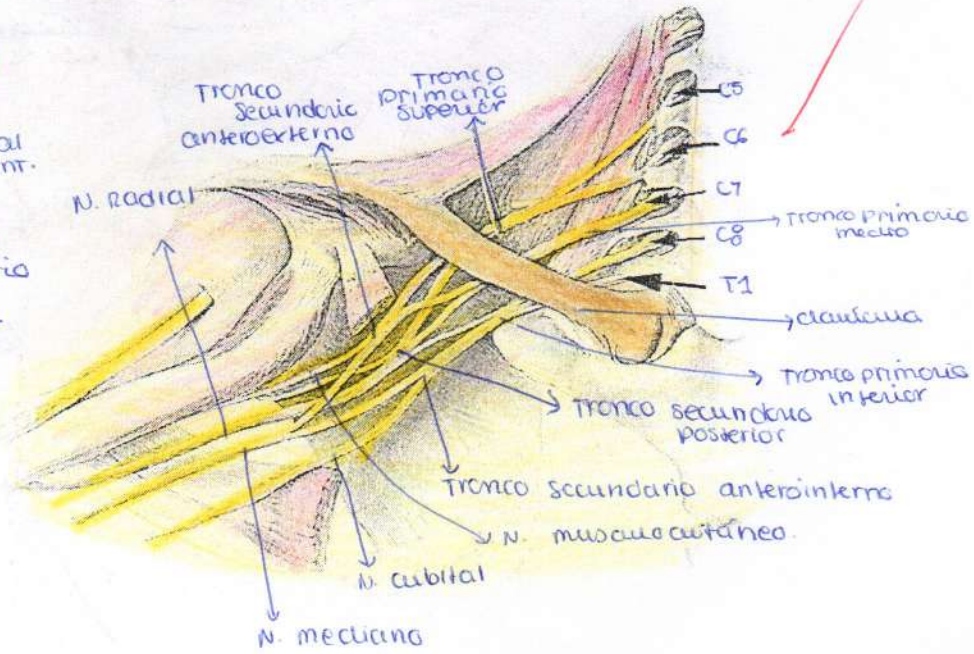

Identifique las estructuras anatómicas que observa. Describa las ramas cortas del plexo braquial

Ramos largos:

① N. Musculocutáneo: nace: rama anterior del tronco secundario lateral
Nervios motores: coracobraquial, biceps y el braquial anterior

② N. Mediano: esta formado por la raíz interna del interno del tronco lateral y la raíz externa del tronco medial.
Relaciones: Por detrás: músc. subescapular; por delante: pectorales.

③ N. Cubital: nace del tronco secundario anterointerno, desciende por el brazo para atravesar el tabique aponeurótico interno para bajar atrás de la epitróclea.
Inervación: del antebrazo → cubital ant. y los haces internos del flexor común profundo de los dedos.

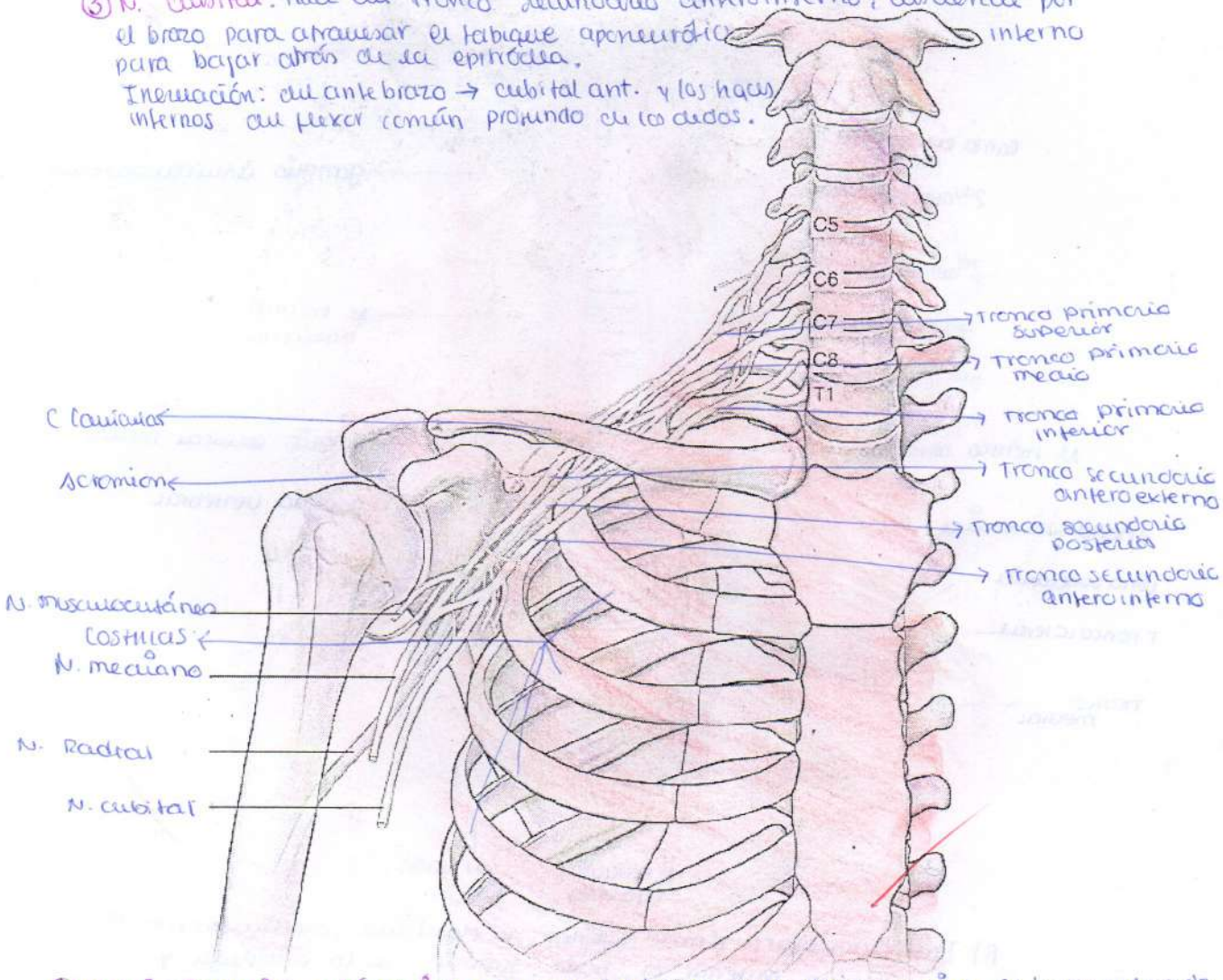

④ Nervio Braquial cutáneo interno: nace del tronco secundario medial. Se halla colocado por dentro de la art. axilar y ya en el brazo se desliza por dentro de la arteria humeral.
⑤ Nervio Braquial cutáneo medial: nace del tronco secundario anterointerno por encima del braquial cutáneo interno.
⑥ Nervio Radial: Nace del tronco secundario posterior, se introduce en el canal de torción del húmero para atravesar el tabique intermuscular.
⑦ Nervio Axilar: Nace del tronco secundario posterior, situado por delante del músc. subescapular, por detrás de la art. axilar.

Identifique las estructuras anatómicas que observa. Describa los ramos largos del plexo braquial

Relaciones Anatómicas:

Discurre por dos territorios supraclaviculares e infraclaviculares.

A) Supraclavicular: En el triángulo posterior del cuello (clavícula, trapecio y ECM). Está en relación con la art. vertebral, apófisis transversas, escaleno anterior y medio, a subclavia y vena perineurovascular.

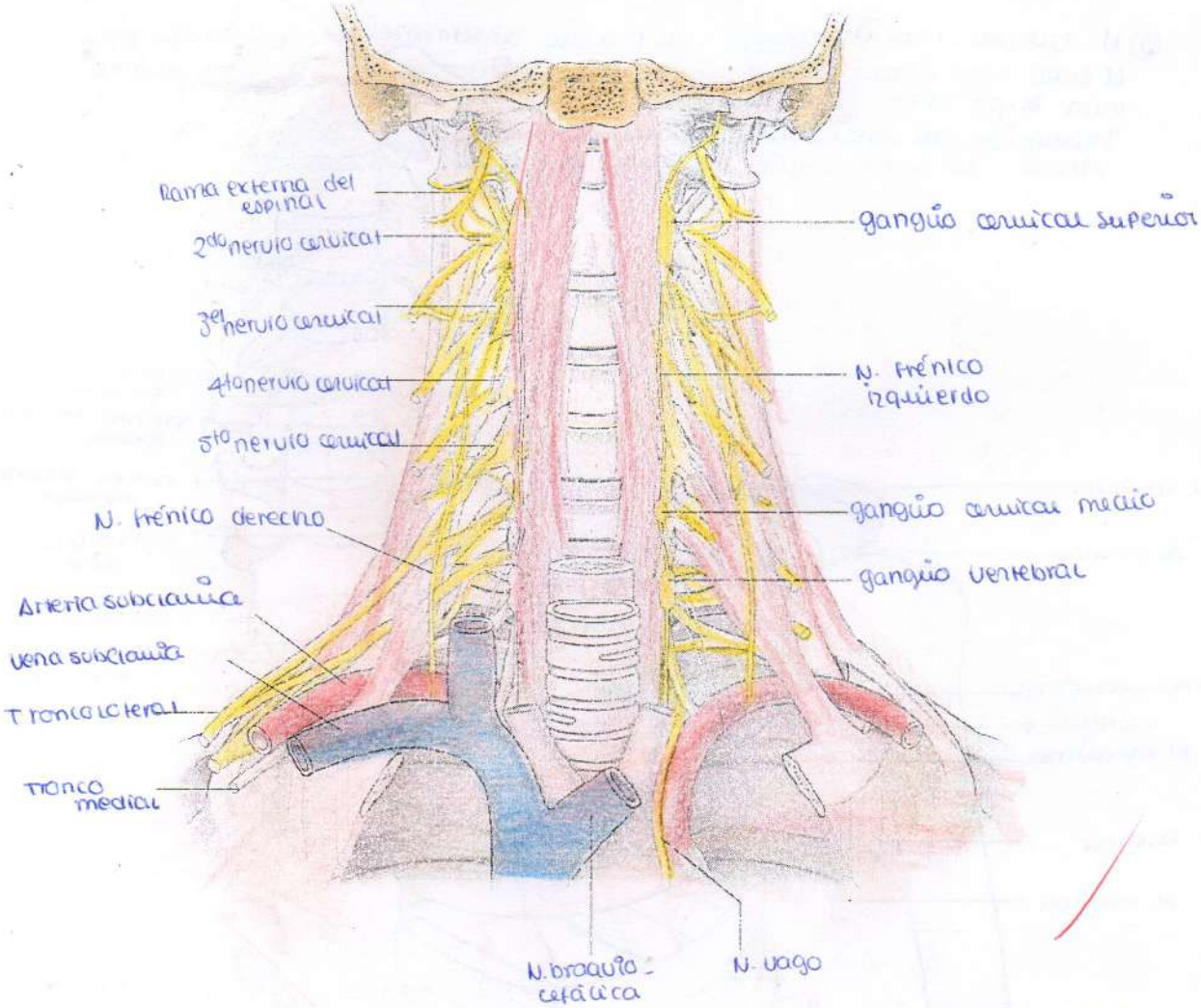

B) Infraclavicular: límite superior la clavícula, medialmente la primera costilla, posterior al borde superior de la escápula y lateral la apon. coracoides. A esta altura están ya formados los fascículos o troncos secundarios que rodean la art. axilar.

Identifique los señalamientos. Describa las relaciones del plexo braquial.

PLEXO BRAQUIAL

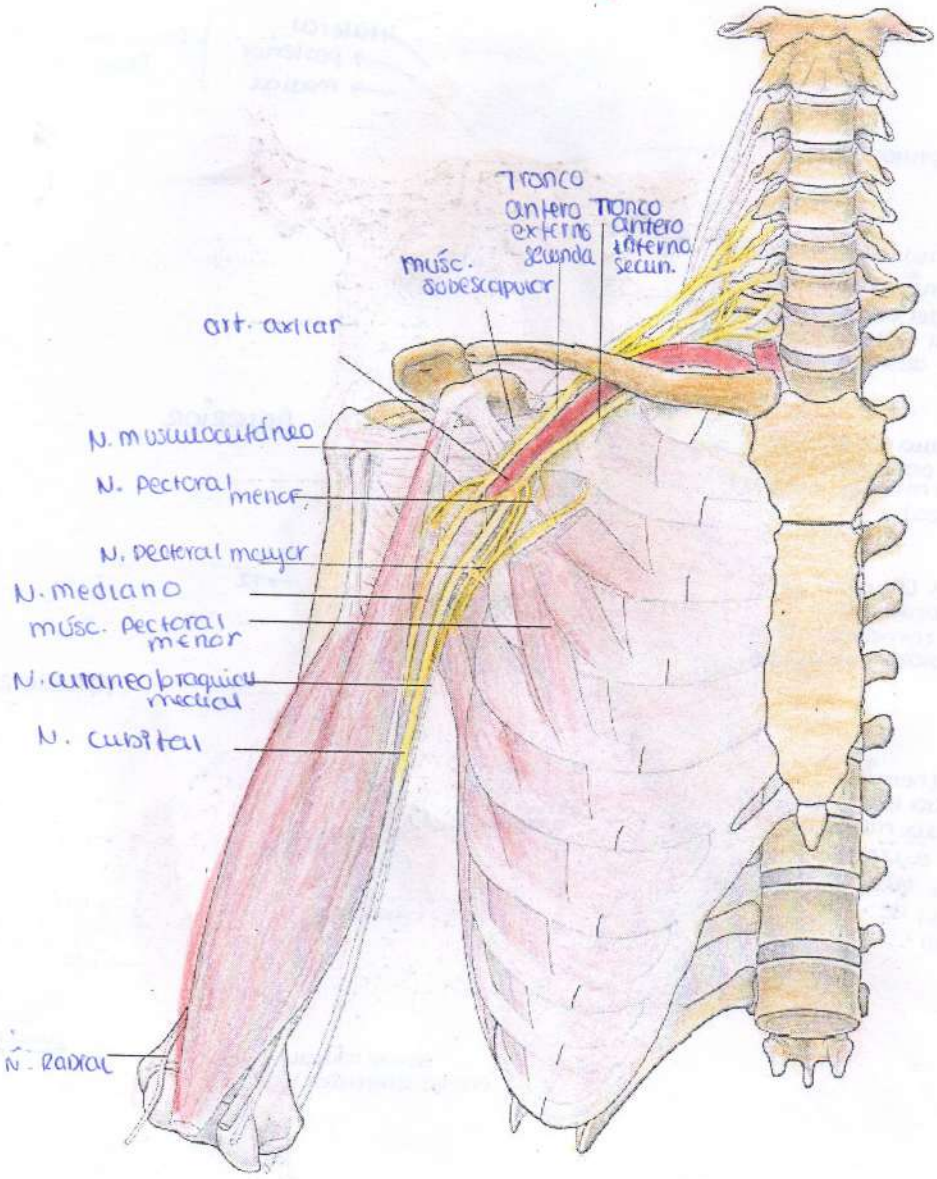

Identifique los señalamientos.

NERVIOS DEL MIEMBRO SUPERIOR

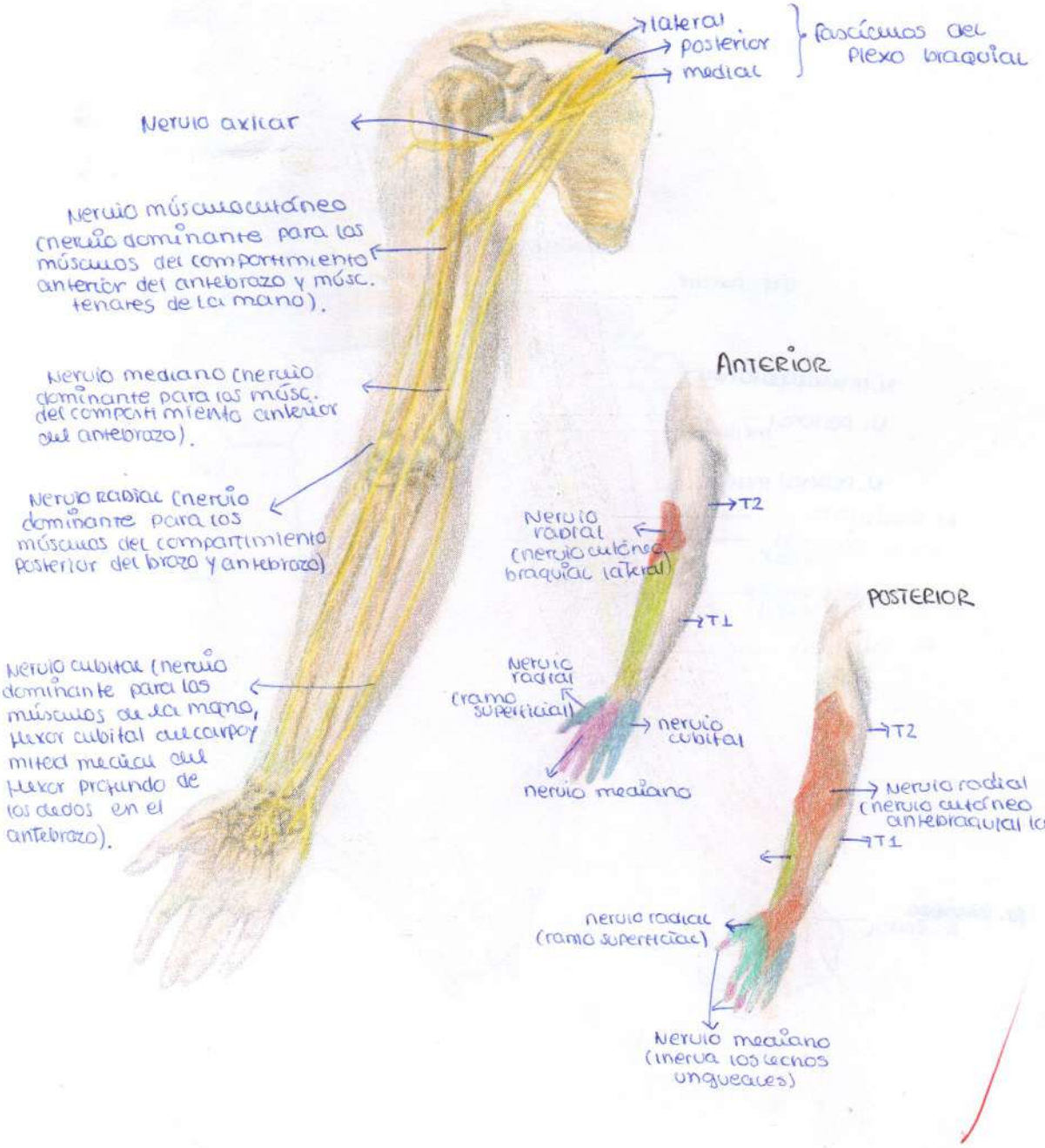

Identifique los ramos del plexo braquial y su inervación cutánea

- N. Musculo cutánea: músc. coracobraquial, biceps y braquial anterior. Piel del antebrazo en la región tenar y radial.
- N. Braquiocutáneo medial: piel en la parte medial del brazo hasta la articulación del brazo.
- N. antebraquio cutáneo medial: piel en la parte medial del antebrazo hasta la art. de la mano.

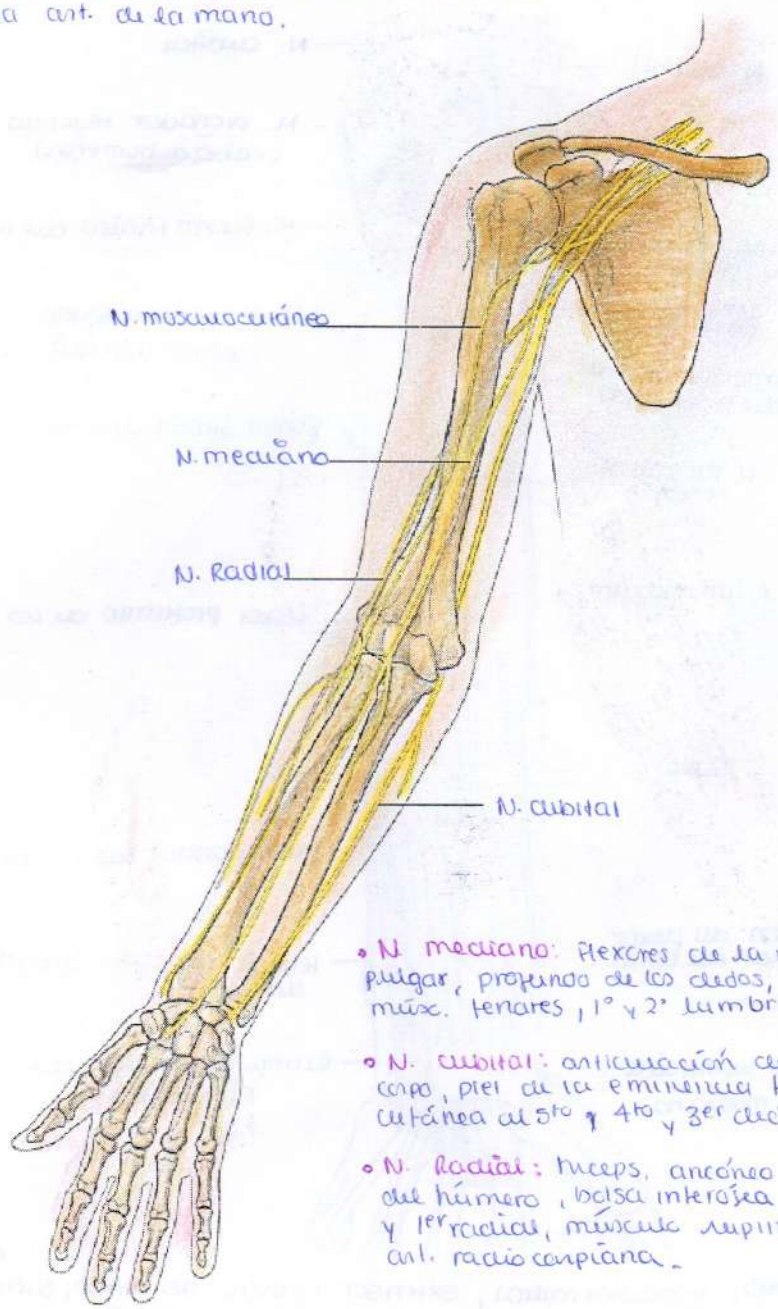

- N. mediano: flexores de la mano, flexor largo del pulgar, profundo de los dedos, pronador cuadrado, músc. tenares, 1° y 2° lumbricales.
- N. cubital: articulación del codo, flexor ulnar del carpo, piel de la eminencia tenar, inervación cutánea del 5to y 4to y 3er dedo.
- N. Radial: triceps, anconeo, epicondilo lateral del húmero, bolsa interósea del codo, braquiorradial y 1er radial, músculo supinador, radial breve, art. radiocarpiana.

Identifique los nervios que observa. Describa las estructuras que inervan los ramos largos del plexo braquial

> N. mediano: flexor radial del carpo, palmar largo, pronador redondo, flexor superficial de los dedos. flexor profundo de los dedos, pronador cuadrado, flexor largo del pulgar, músculos tenares, 1er y 2do lumbricales.

> N. cubital: flexor profundo de los dedos, flexor cubital del carpo, músc. hipotenares, 3er y 4to lumbricales, músc. interóseo palmares.

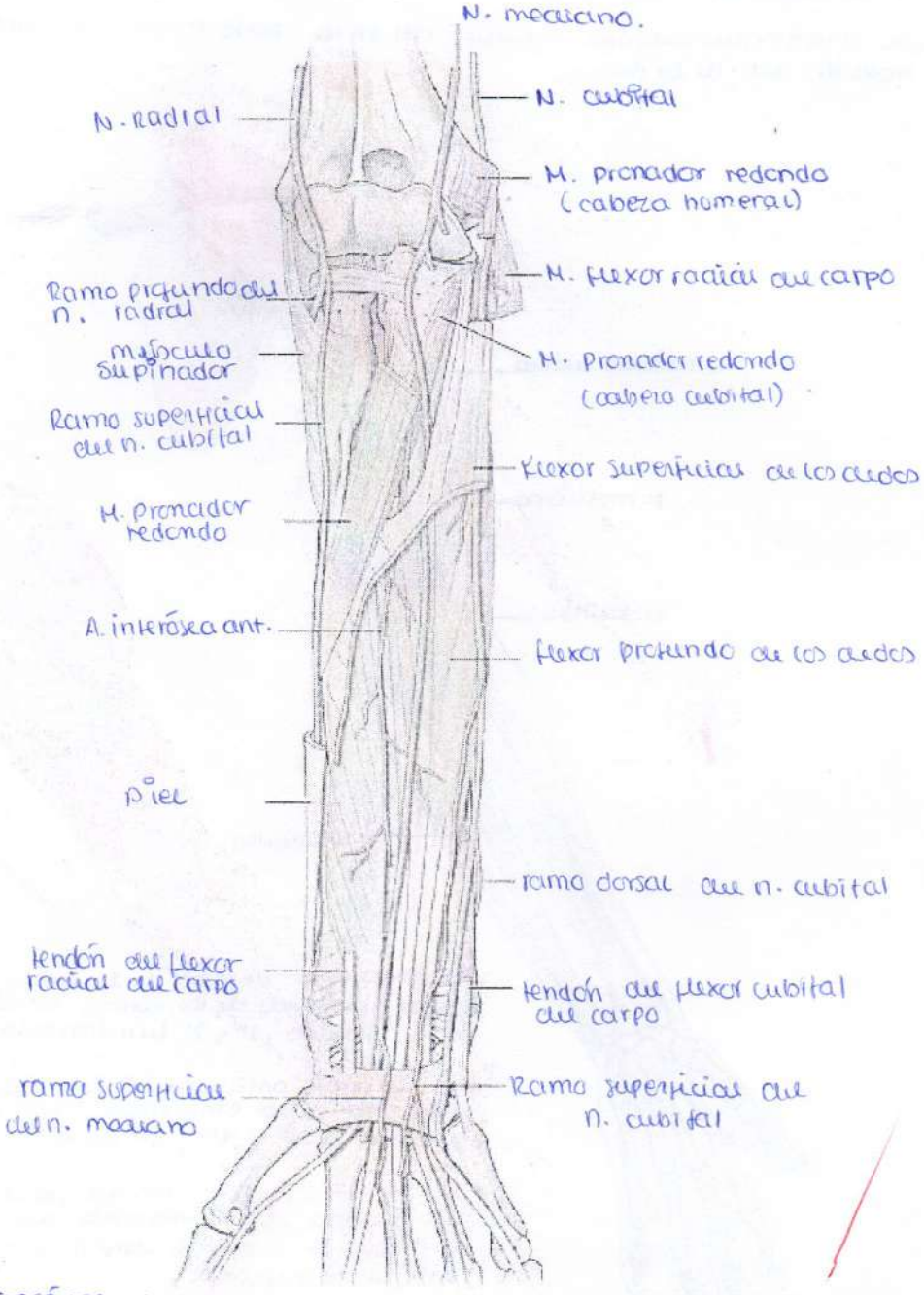

> N. Radial: ancóneo, braquiorradial, extensor radial del carpo, supinador, extensor radial corto del carpo, extensor de los dedos y meñique, extensor cubital, largo del pulgar, corto del pulgar y el músc. abductor del pulgar largo.

Identifique los señalamientos. Describa la inervación de los músculos del antebrazo

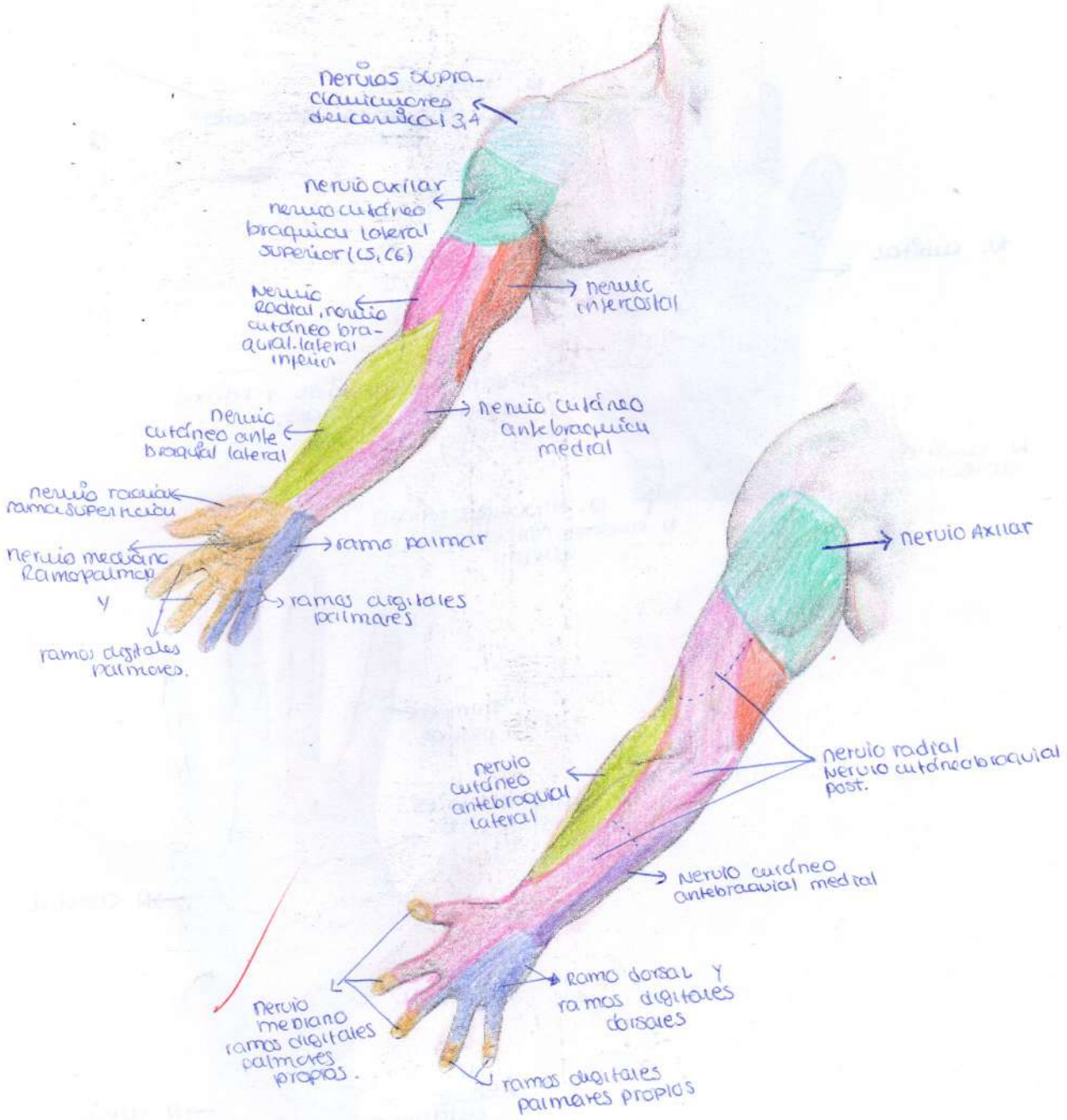

Represente la inervación cutánea de miembro superior.

INERVACIÓN CUTÁNEA DEL DORSO Y LA PALMA DE LA MANO

15

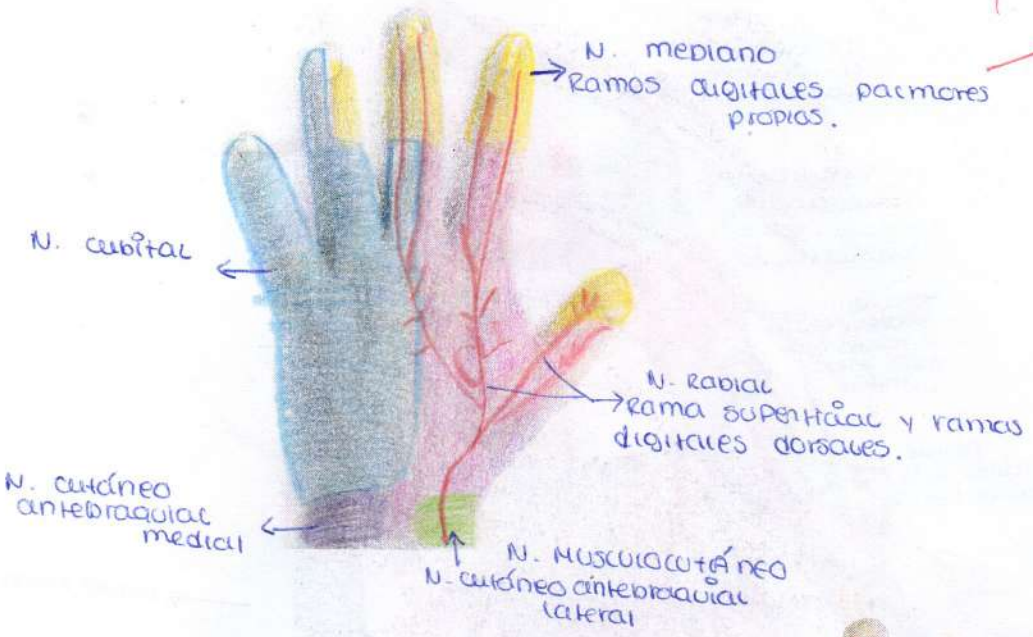

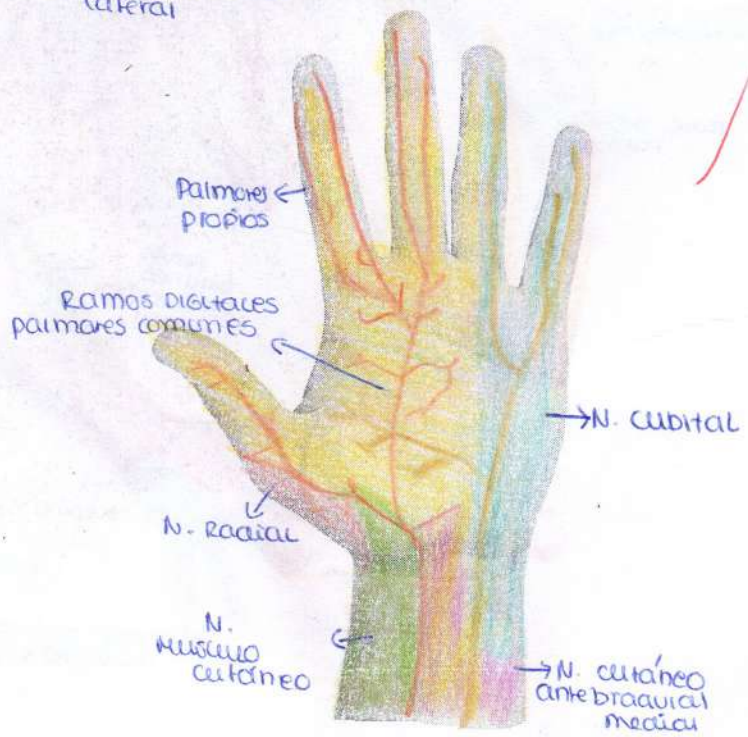

Represente la inervación cutánea del dorso y palma de la mano

Conformación del plexo lumbar:
Se encuentra conformado por las ramas ventrales de los nervios lumbares L1, L2, L3, y L4, recibe una contribución pequeña de la rama ventral de T12 - Subcostal, por delante de los procesos costiformes y en el espesor del músc. psoas mayor.

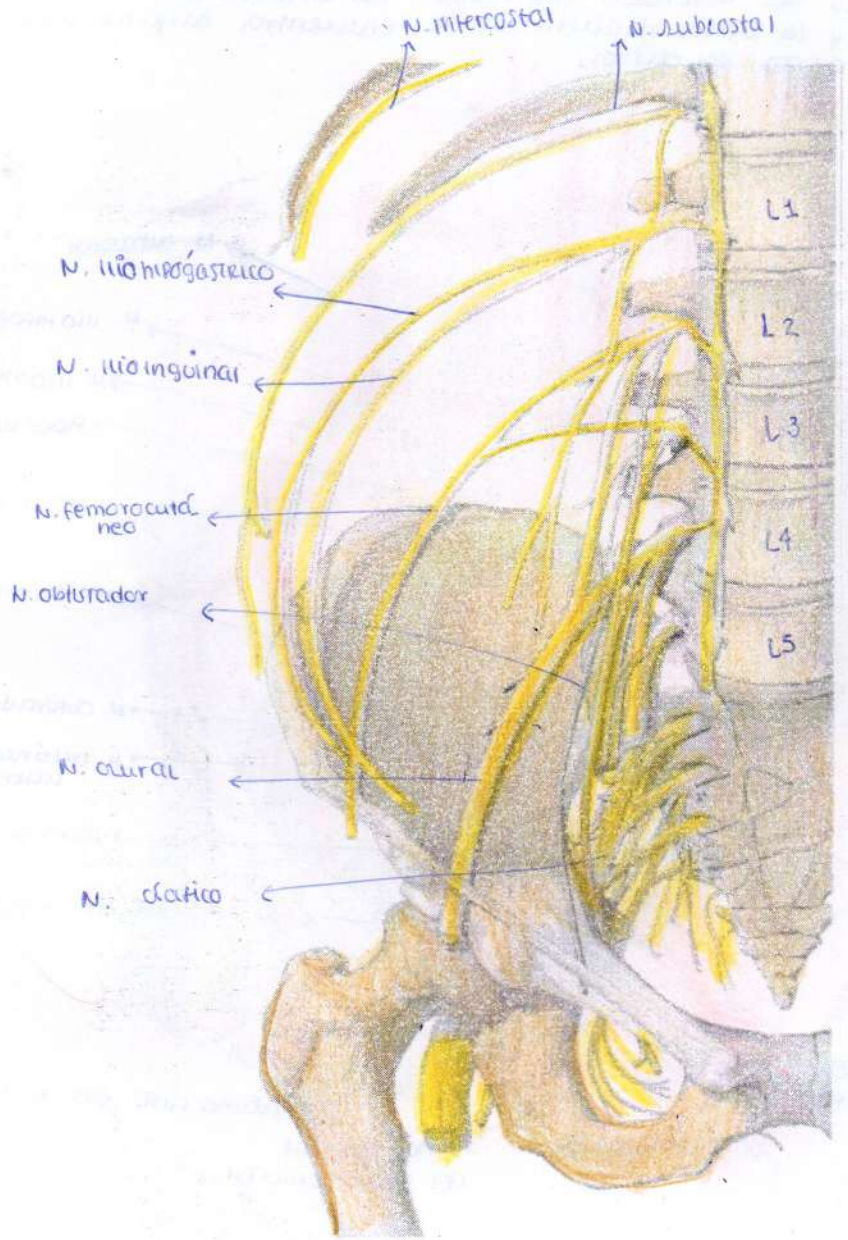

Identifique las estructuras nerviosas que observa. Describa la conformación del plexo lumbar

Relaciones:

Situado profundamente en el ángulo que forman los cuerpos vertebrales lumbares y sus apófisis transversas. Es más ancha hacia abajo y queda comprendido entre los haces vertebrales y los haces transversos de inserción del psoas. las arterias lumbares estan delante de él y la vena iliolumbar se encuentra algunas veces por delante y otros por detrás.

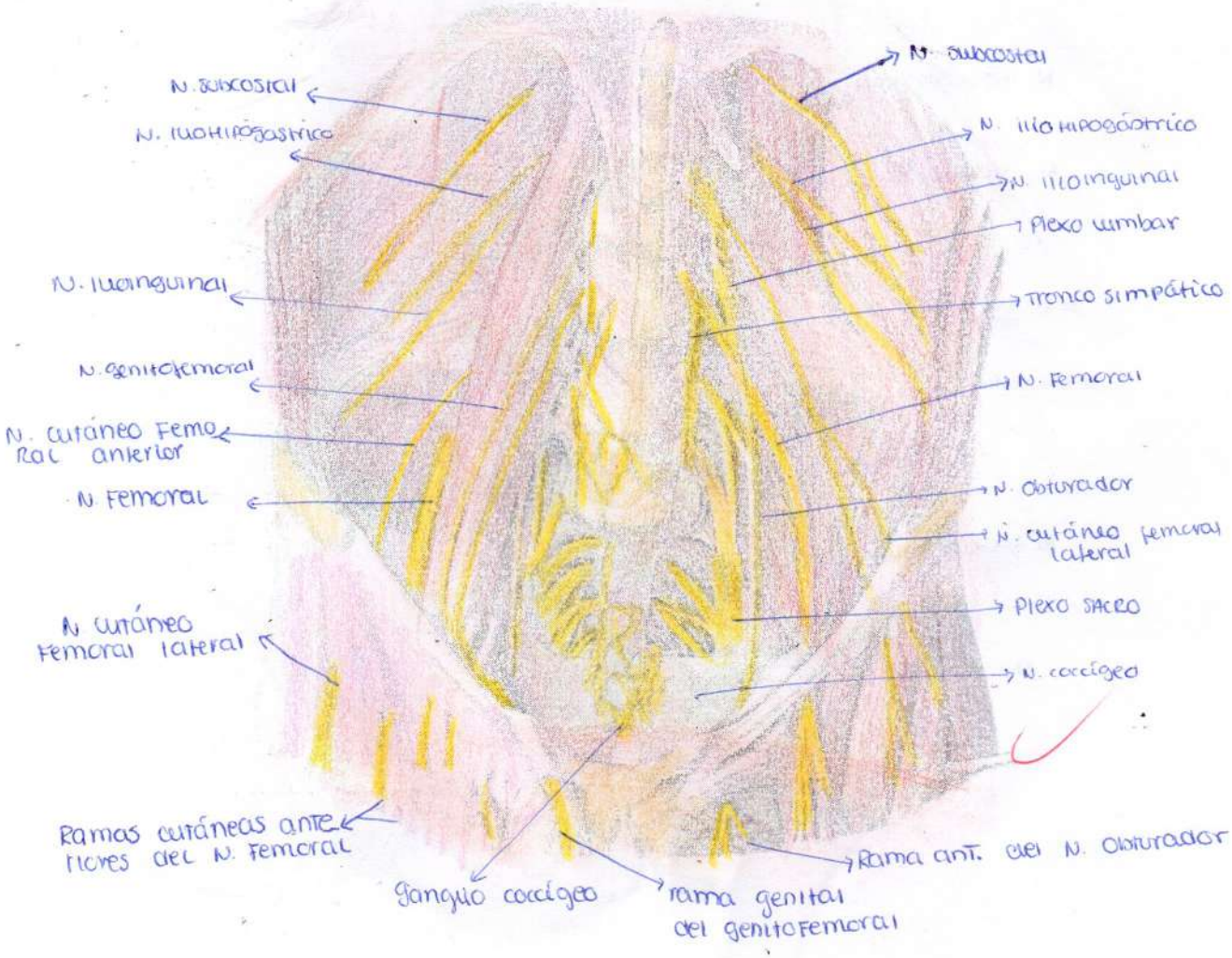

Identifique las estructuras nerviosas que observa. Describa las relaciones del plexo lumbar

Ramos Colaterales:
> Ramos Cortos: N. de los interlransversos, N. del cuadrado lumbar, N. del psoas.
> Ramos largos: N. ilioinguinal, N. Femoral, N. obturador, N. cutáneo Femoral lateral, N. genito Femoral, N. ilionipogástrico.

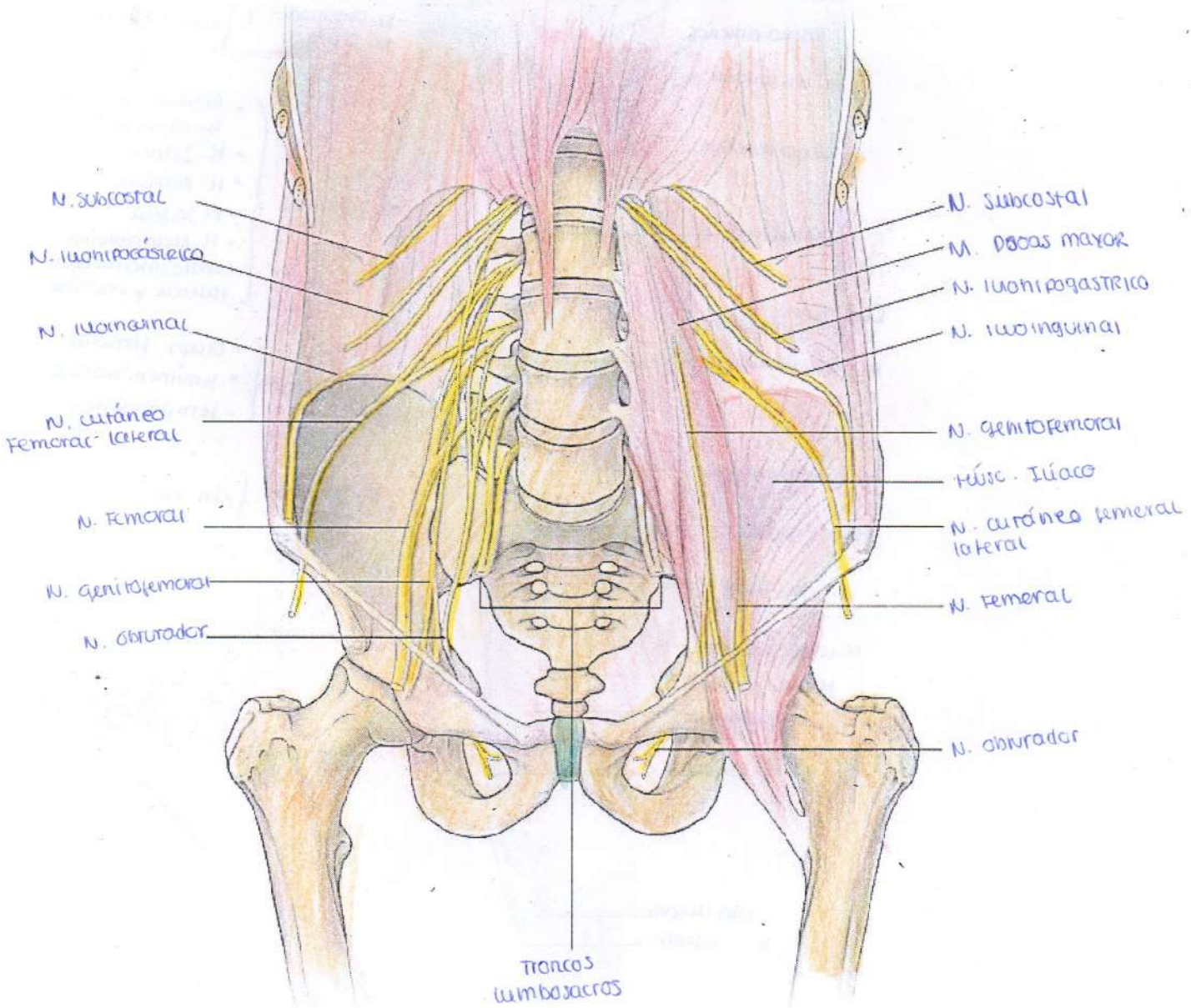

Identifique los señalamientos. Describa los ramos del plexo lumbar

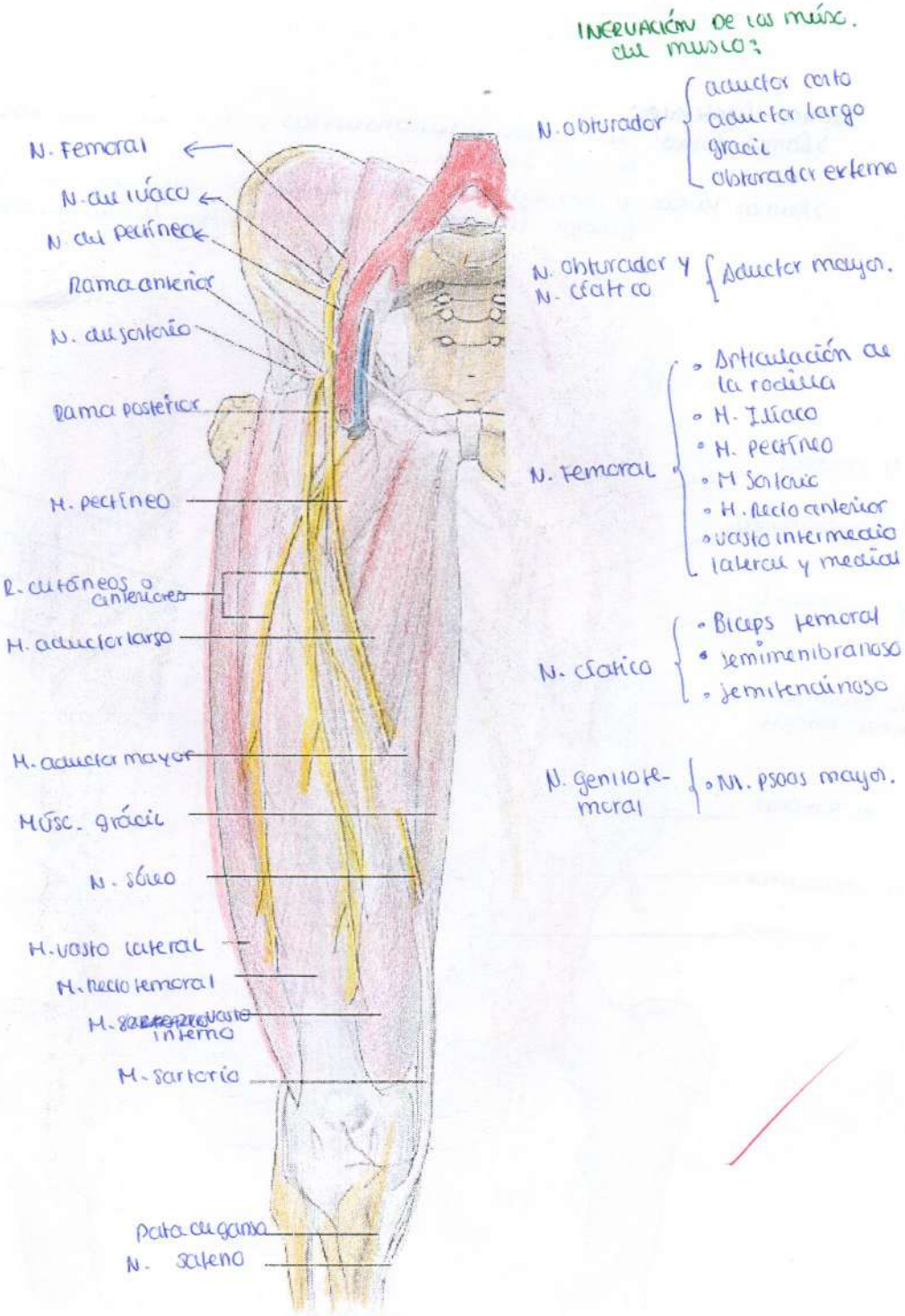

Identifique los señalamientos. Describa la inervación de los músculos del muslo

TERRITORIO DE INERVACION:

> cutáneo: cara medial y anterior del muslo, cara medial de la rodilla, cara medial de la pierna, cara medial del tobillo y del pie.

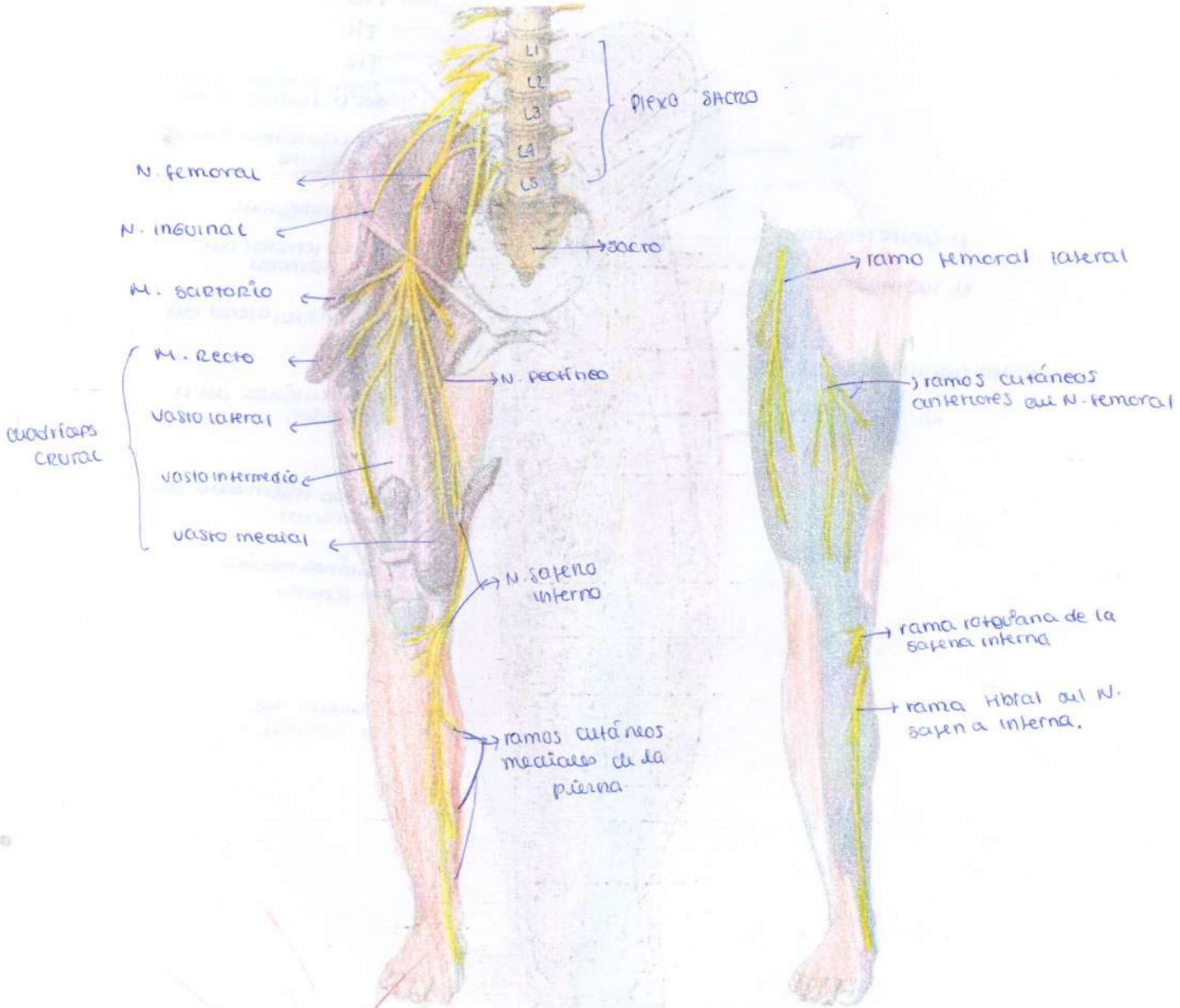

> Musculares: músc. iliaco, músc. pectíneo, músc. sartorio, músc. cuadríceps, ramos articulares para la cadera y rodilla.

Identifique las estructuras nerviosas que observa. Describa el territorio de inervación del nervio femoral

INERVACIÓN CUTÁNEA: los principales nervios que se originan en el plexo lumbar y dejan el abdomen para entrar en la extremidad inferior son el femoral, obturador y ciático. otros nervios que inervan el pie o los músculos son el cutáneo femoral lateral, obturador interno, cuadrado femoral, cutáneo femoral posterior y ramas del n. ilioinguinal y del genitofemoral.

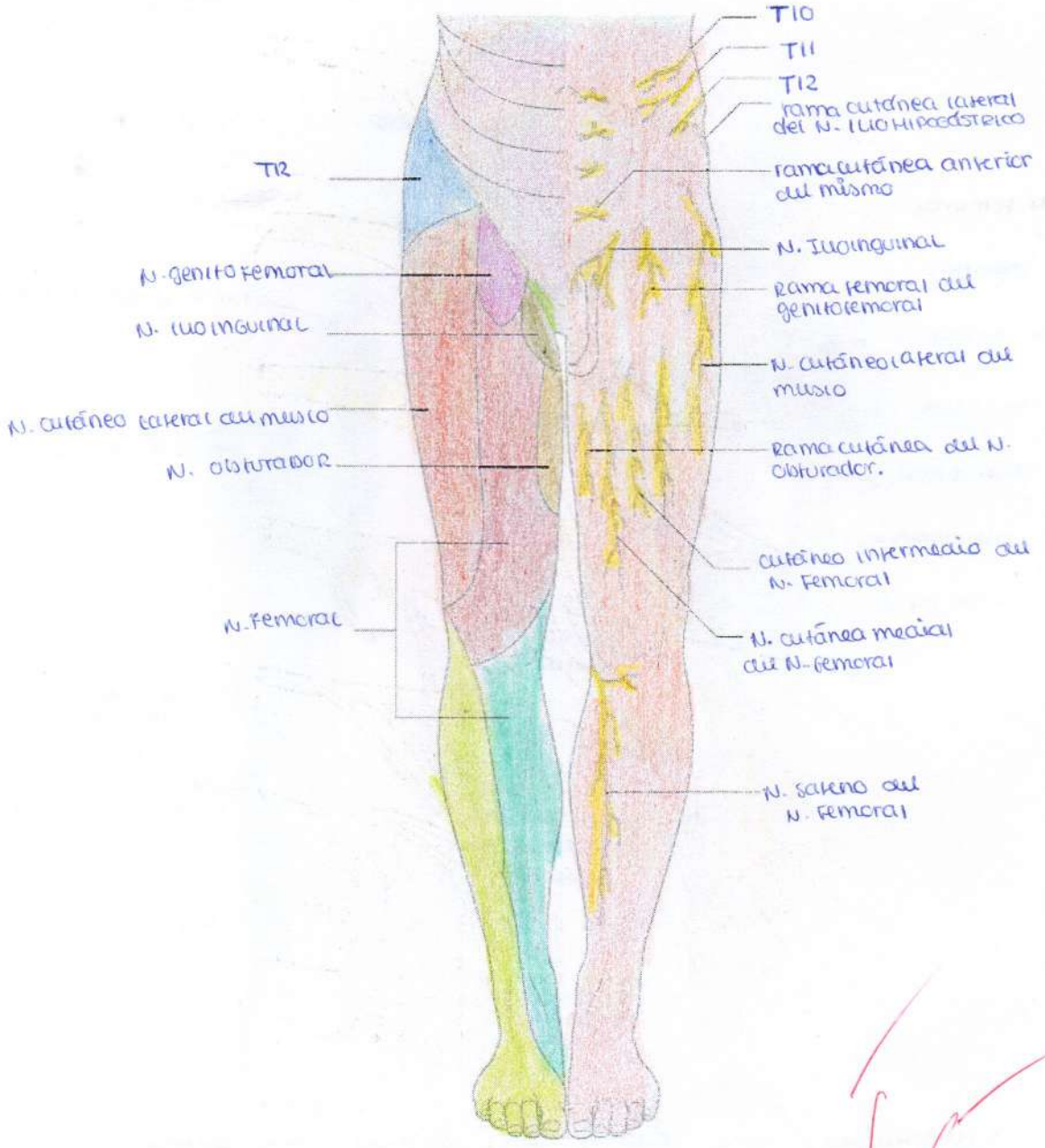

15

Identifique los señalamientos. Describa la inervación cutánea del muslo

PLEXO SACRO: formado a cada lado por los ramos anteriores de S1 a S4 y el tronco lumbosacro (L4 y L5). Este plexo se forma en relación a la superficie anterior del músculo piriforme que forma parte de la pared postero lateral de la pelvis.
los ramos sacros salen por los agujeros sacros anteriores y recorren lateralmente y en sentido anterior la pared de la pelvis.

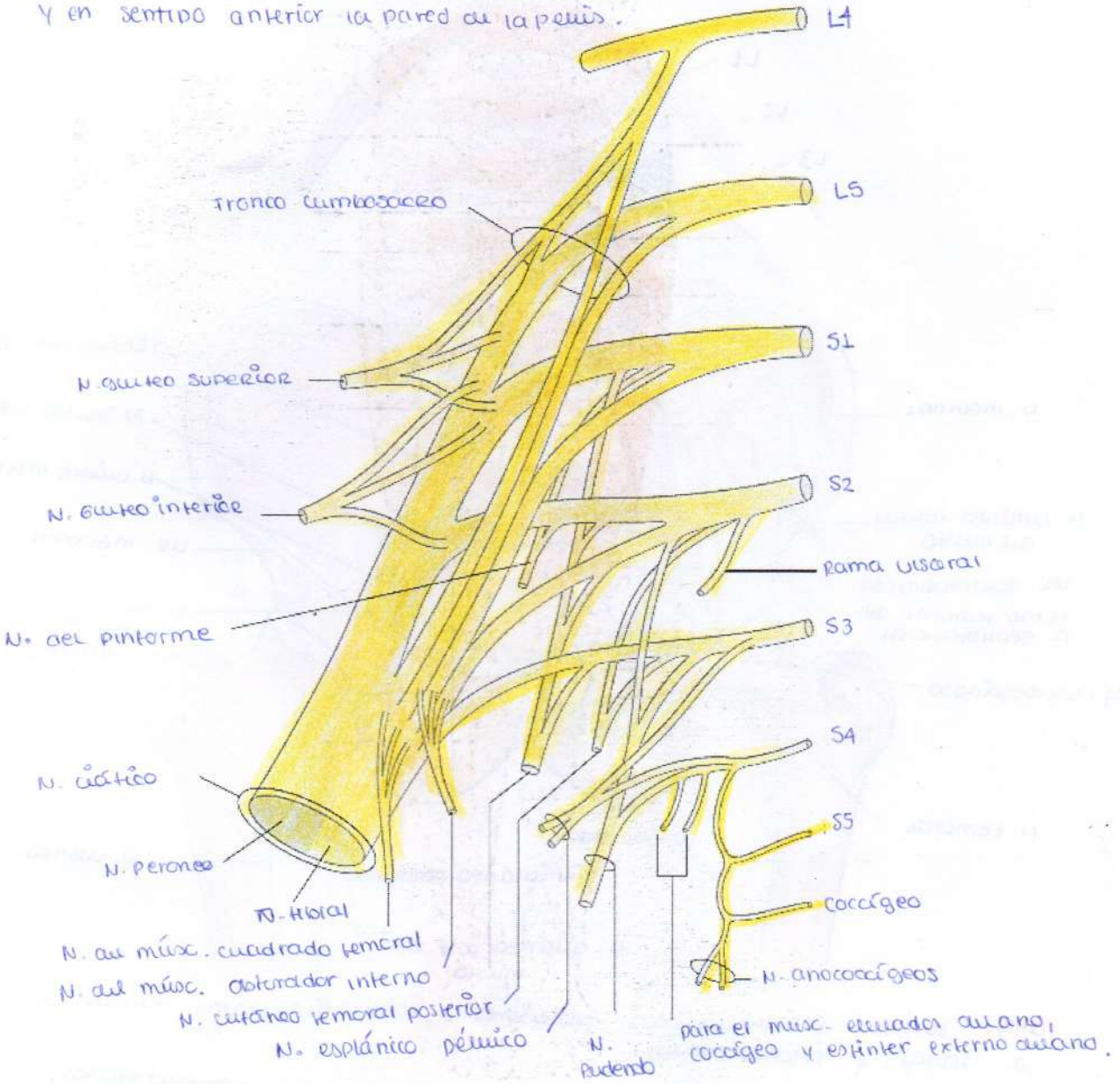

Identifique los señalamientos. Explique la conformación del plexo sacro

Estan constituidos desde las ramos de L4 hasta S4 considerandose ramos cortos y largos:

ramos cortos: musculares, glúteo superior, glúteo inferior, pudendo.

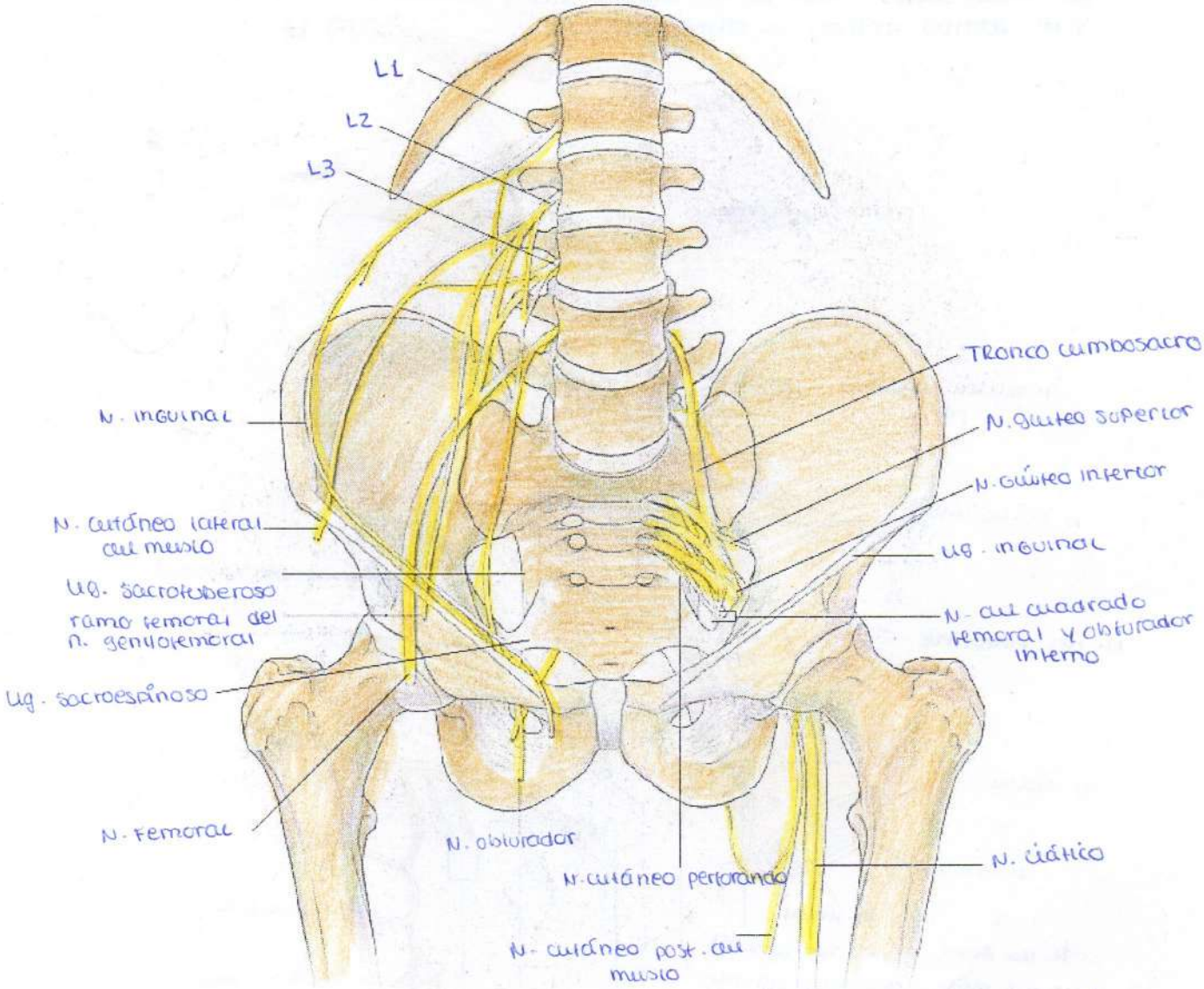

ramos largos: femorocutáneos posteriores (isquiáticos, ramos musculares), n. tibial y peroneo común.

> TIBIAL: Plantar medial y lateral, ramos digitales plantares propios.

> PERONEO común: Ramo superficial, profundo y 10 digitales dorsales.

Identifique los señalamientos. Describa las ramas del plexo sacro

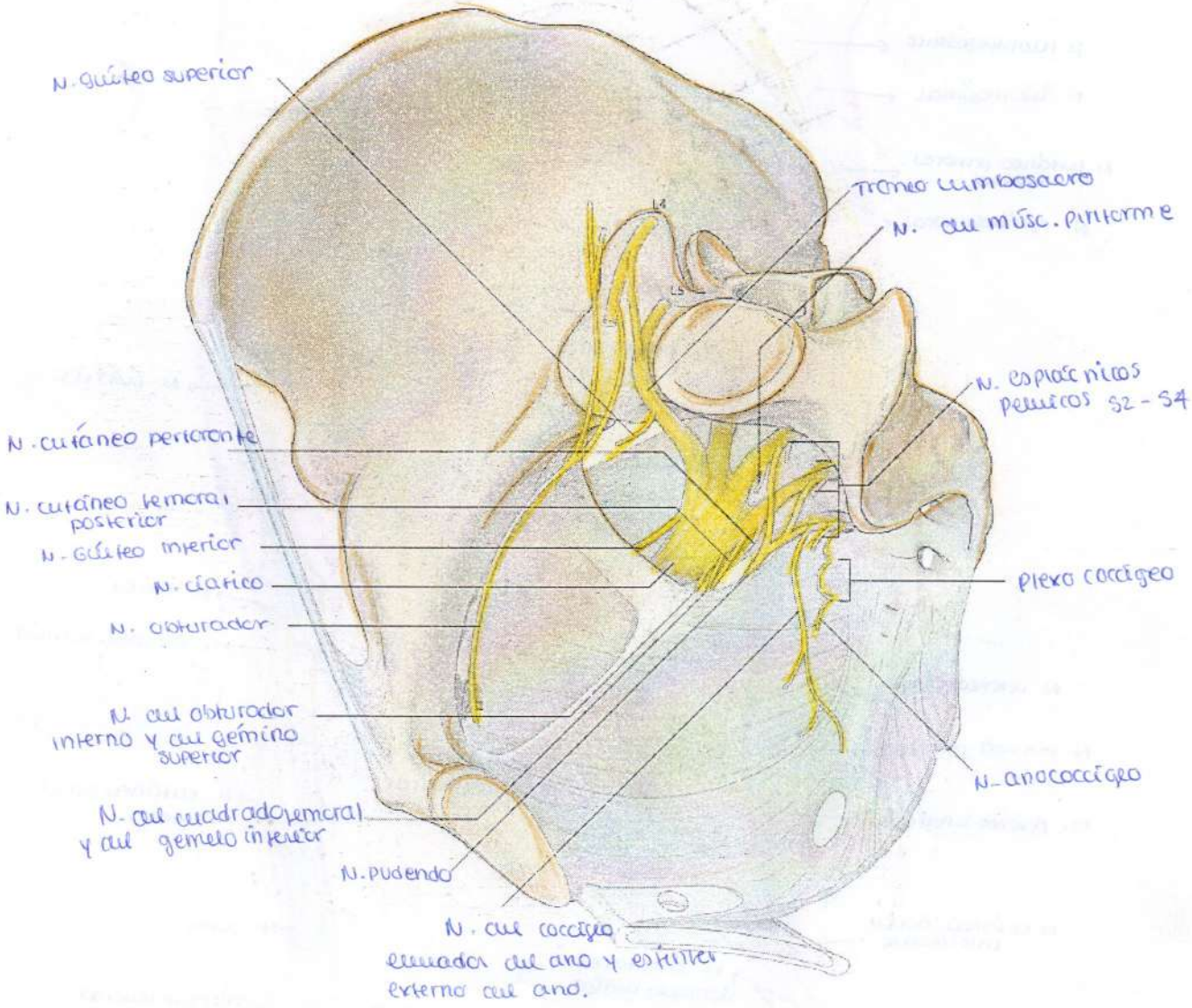

Identifique los señalamientos.

Inervan a los músculos semitendinosos, seminembranoso, bíceps femoral, aductor mayor del muslo y a nivel del hueco poplíteo se divide en tibial y peroneo. Recoge la sensibilidad de la cara posterior del muslo y de toda la pierna.

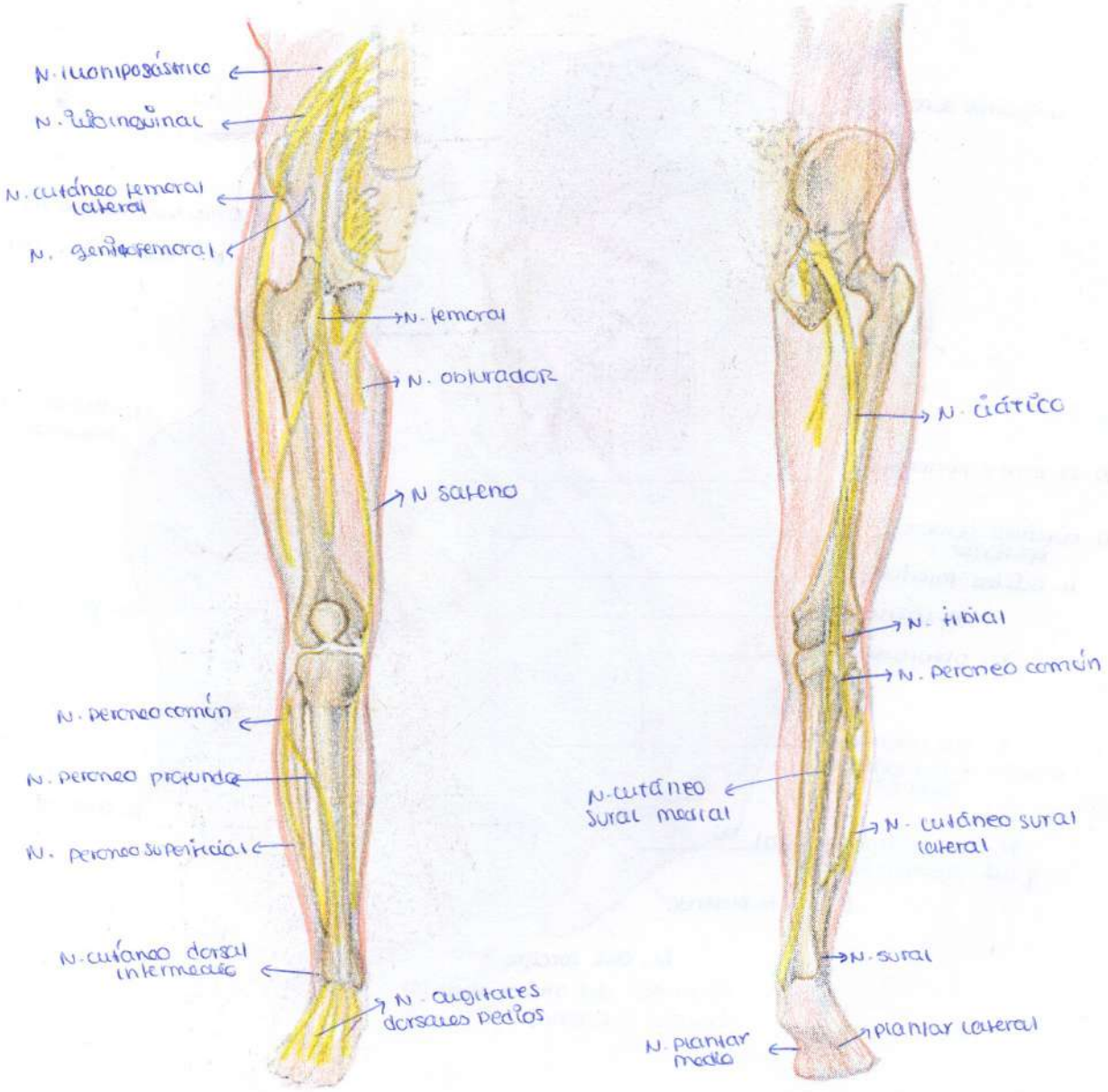

Identifique las estructuras nerviosas que observa. Describa el territorio de inervación del nervio ciático

TRAYECTO Y RELACIONES:

Del ángulo superior del hueco poplíteo desciende apegado de borde interno del bíceps, por fuera de los vasos poplíteos, por detrás de la cara posterior del fémur.

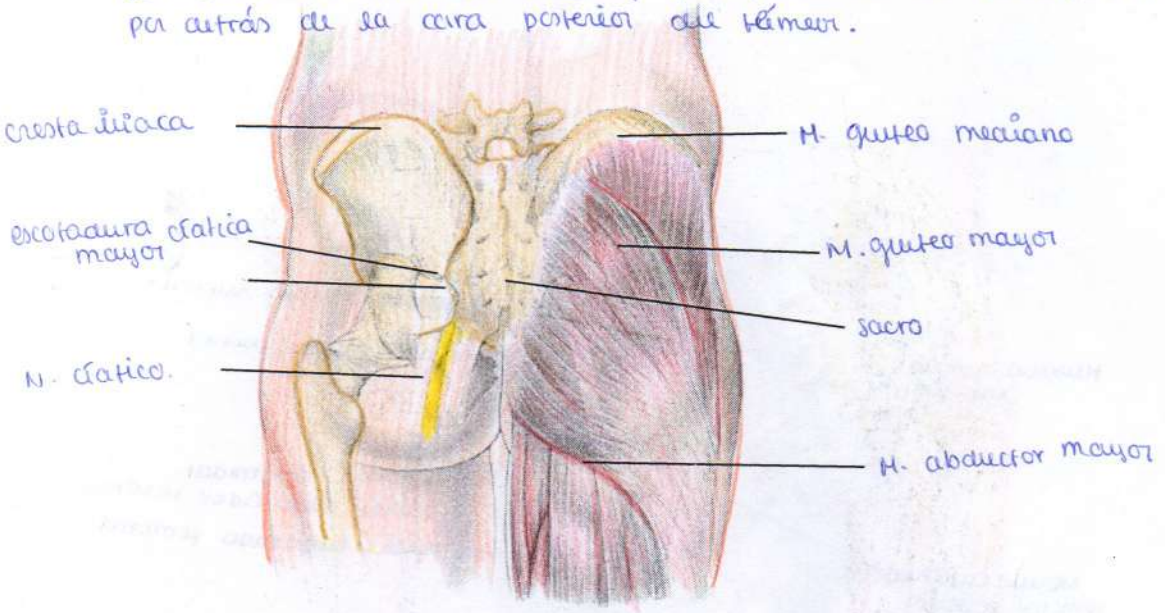

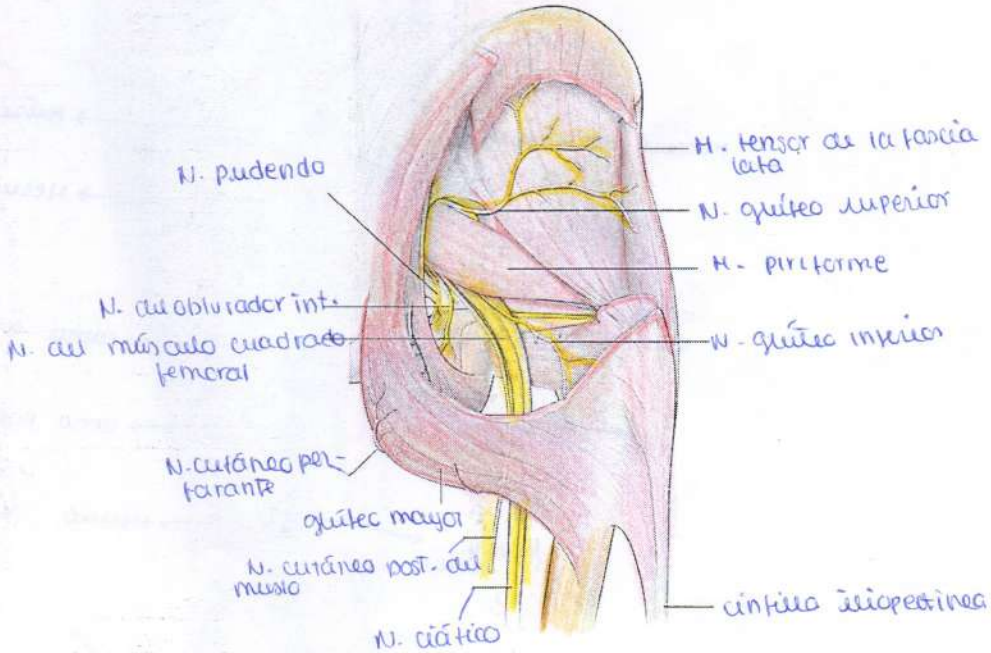

Identifique los señalamientos. Describas las relaciones del nervio ciático

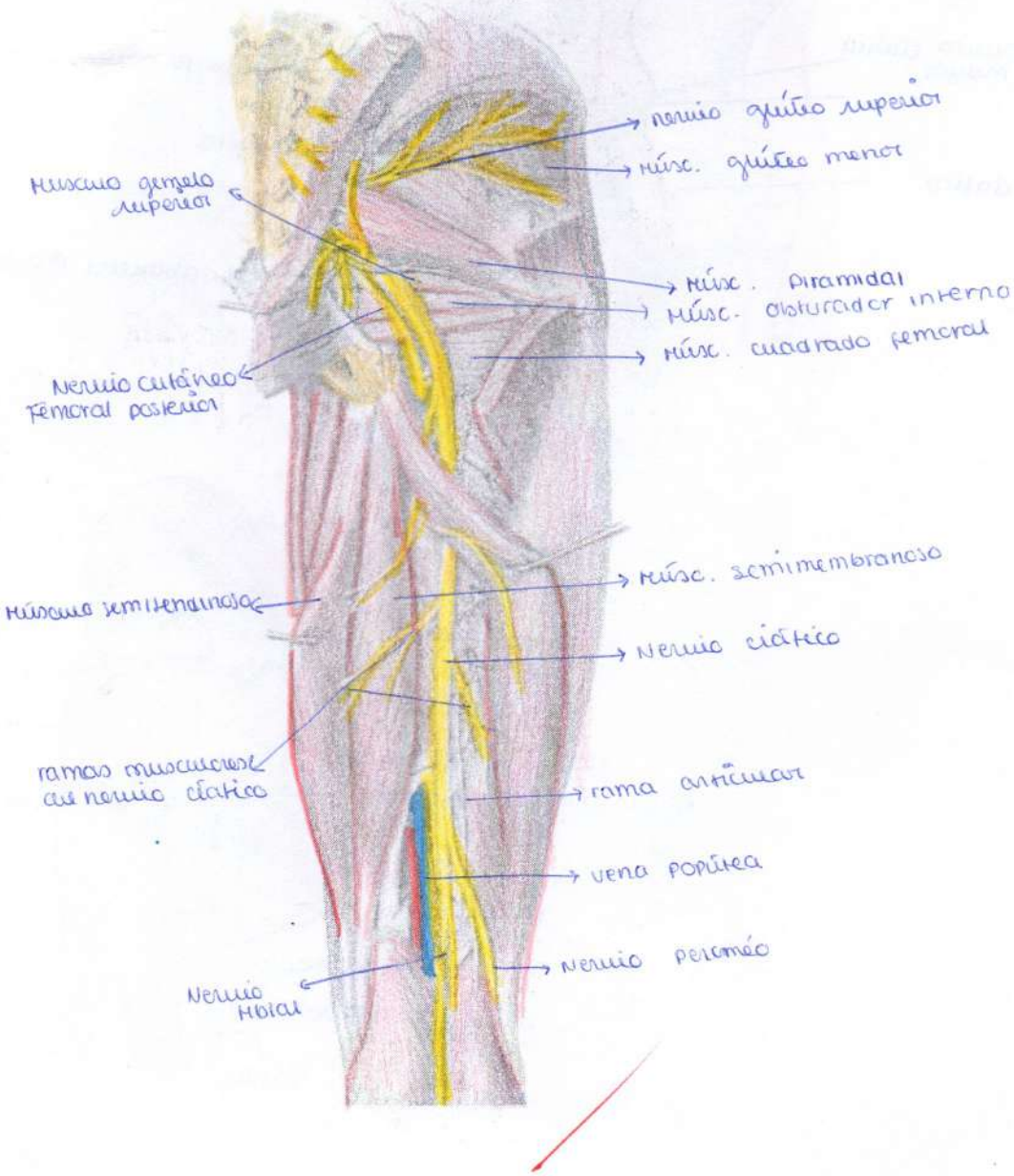

Identifique las estructuras que observa.

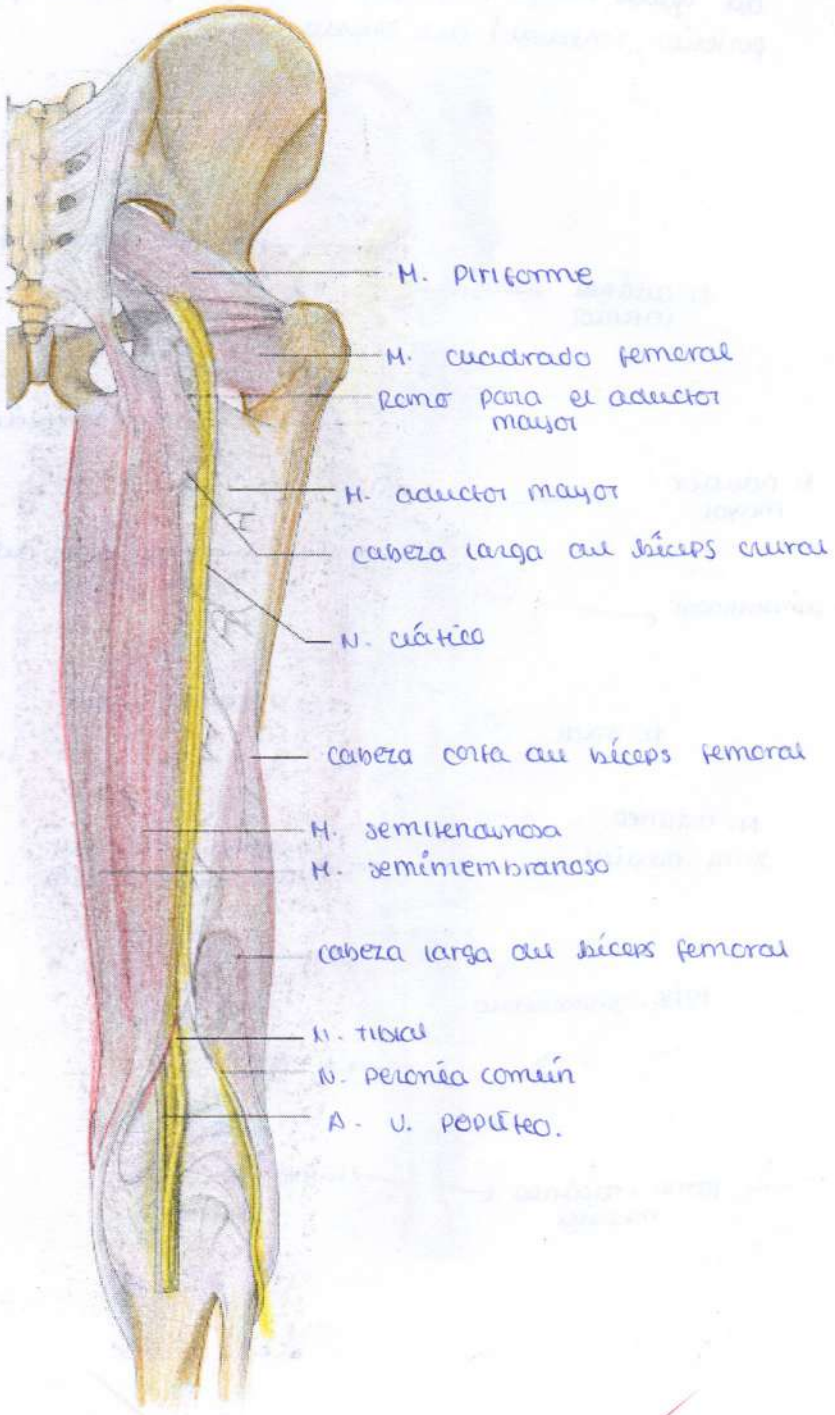

Identifique los señalamientos.

INERVACIÓN CUTÁNEA:

Da lugar a ramos glúteos que se dispersan alrededor del borde inferior del glúteo mayor, la piel del pliegue del glúteo o inerva la cara posterior (medial) del muslo.

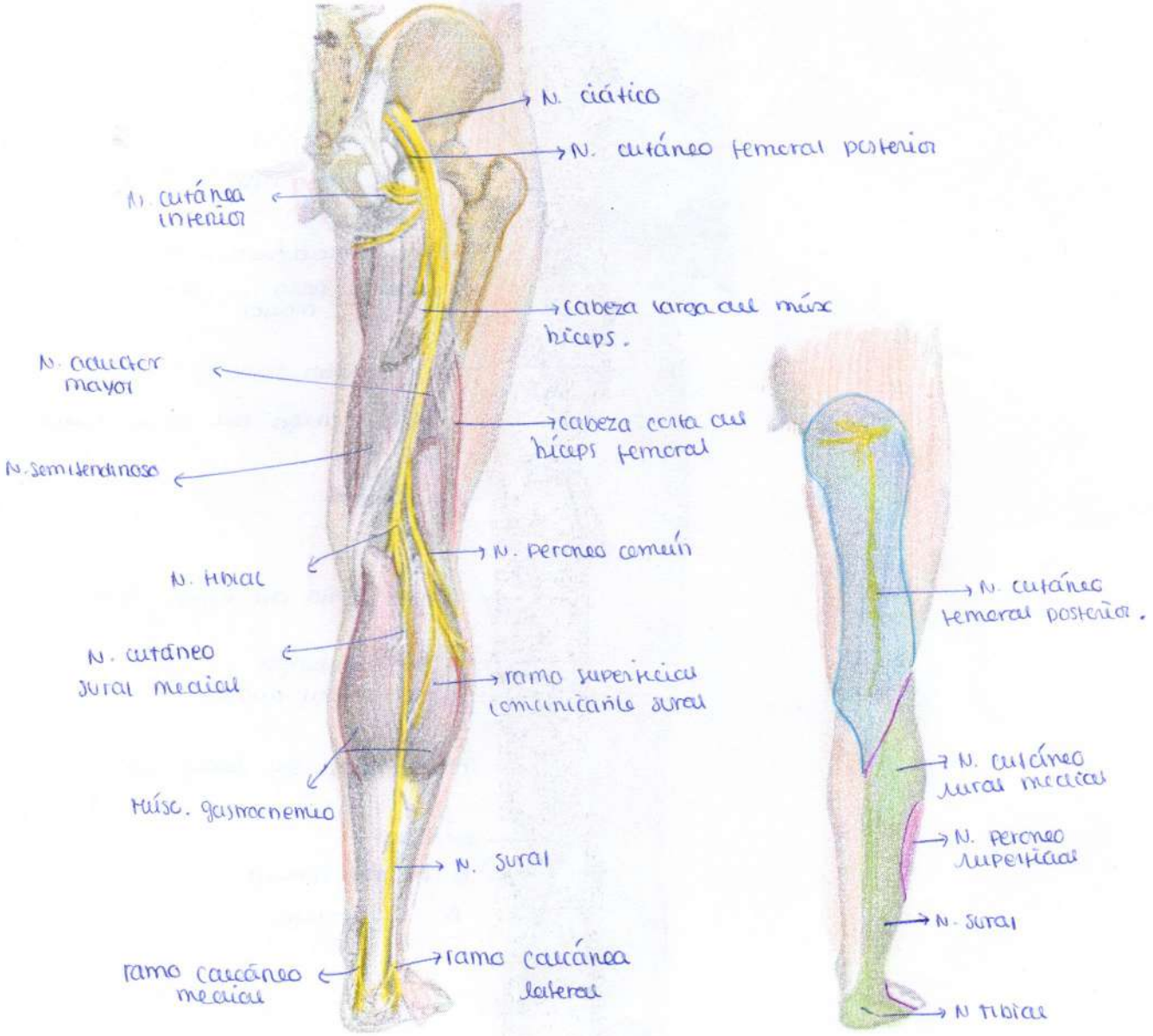

Identifique las estructuras que observa Describa la inervación cutánea del esquema

Inervación del nervio tibial: parte posterolateral de la pierna a través de los nervios cutáneo sural medial y sural. Además de la planta del pie (parte no inervada por el

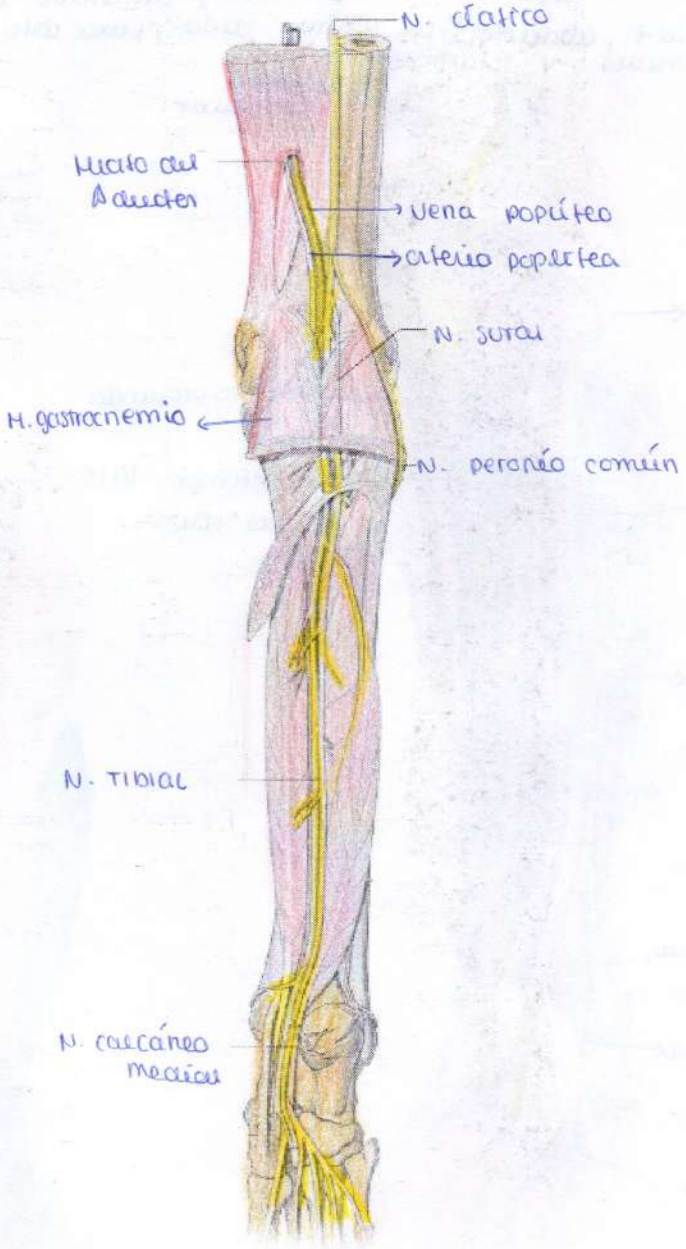

peroneo común) por el ramo calcáneo y el nervio plantar medial y lateral.

Identifique los señalamientos. Describa las estructuras que inerva el nervio tibial

✓ N. tibial: sóleo, gastrocnemio, plantar, popliteo, tibial posterior, flexor largo de los dedos y del primer dedo.

✓ N. plantar medial: abductor del 1er dedo, flexor corto de los dedos, primer lumbrical, flexor común del 1er dedo.

✓ N. plantar largo: abductor del 5to dedo, cuadrado plantar, lumbricales del 2 al 4, abductor del primer dedo, flexor corto del 5to dedo, interóseos dorsales y plantares.

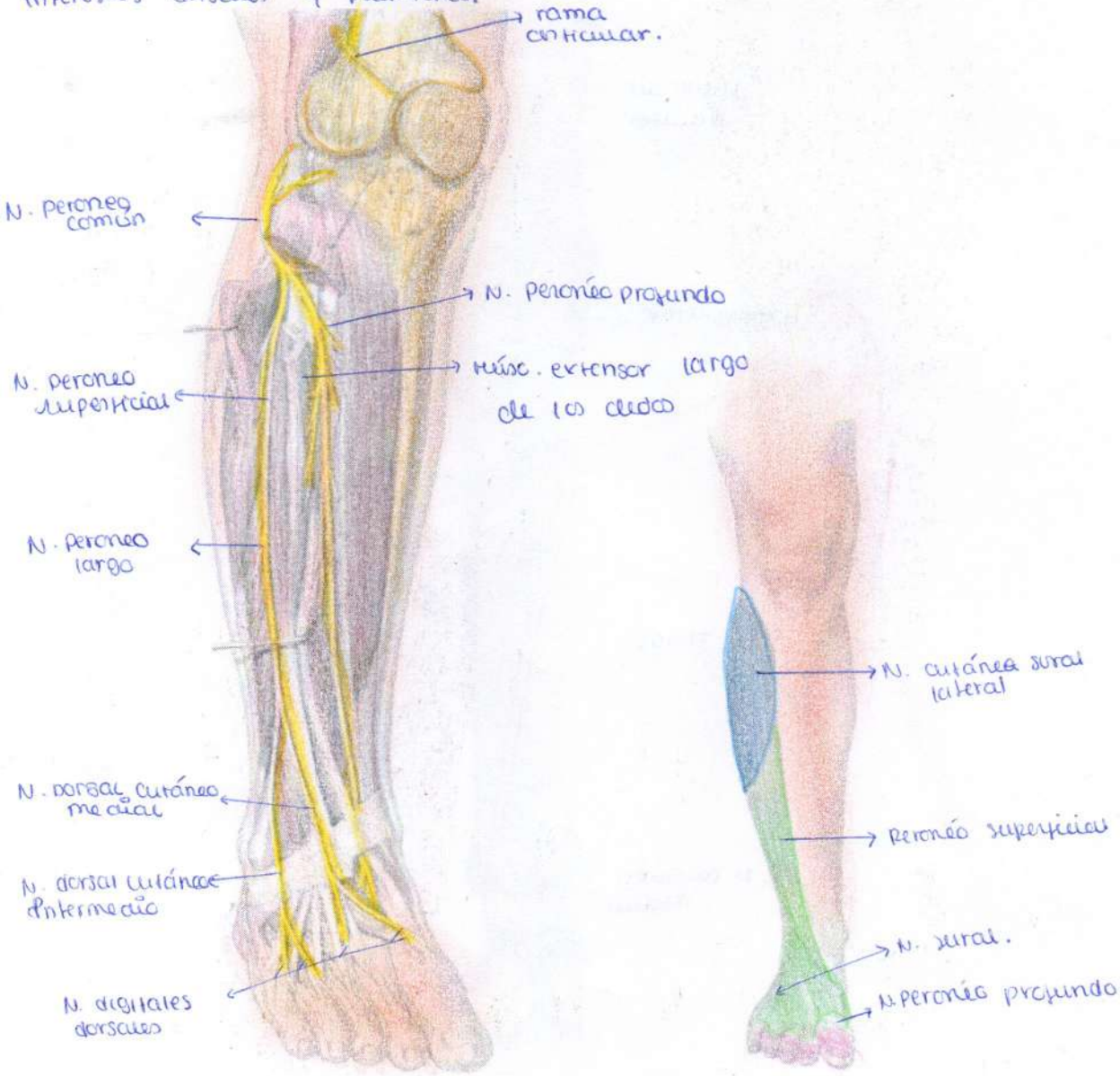

Identifique las estructuras anatómicas que observa. Detalle la inervación cutánea de la pierna

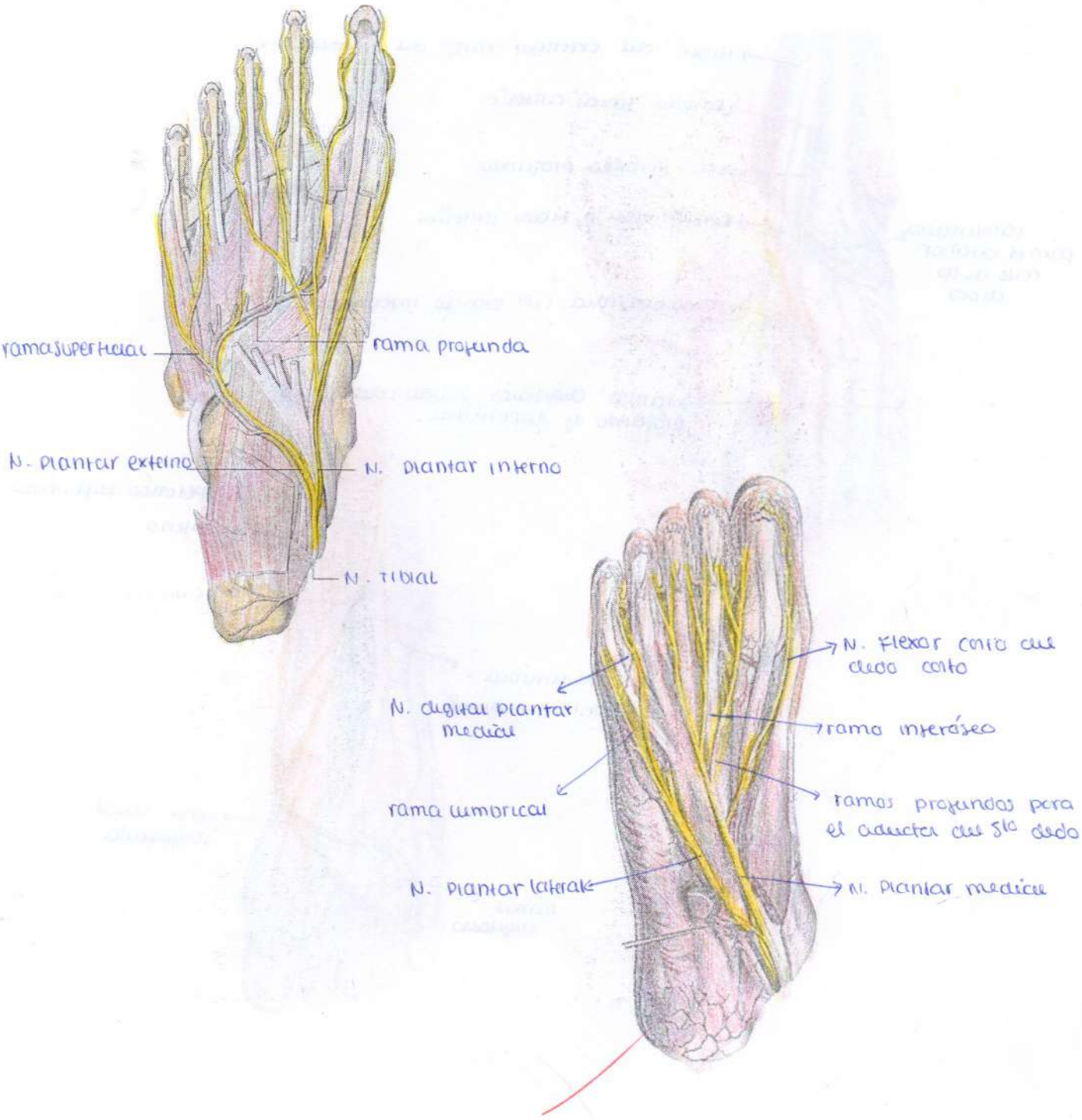

Identifique las estructuras anatómicas y nerviosas que observa

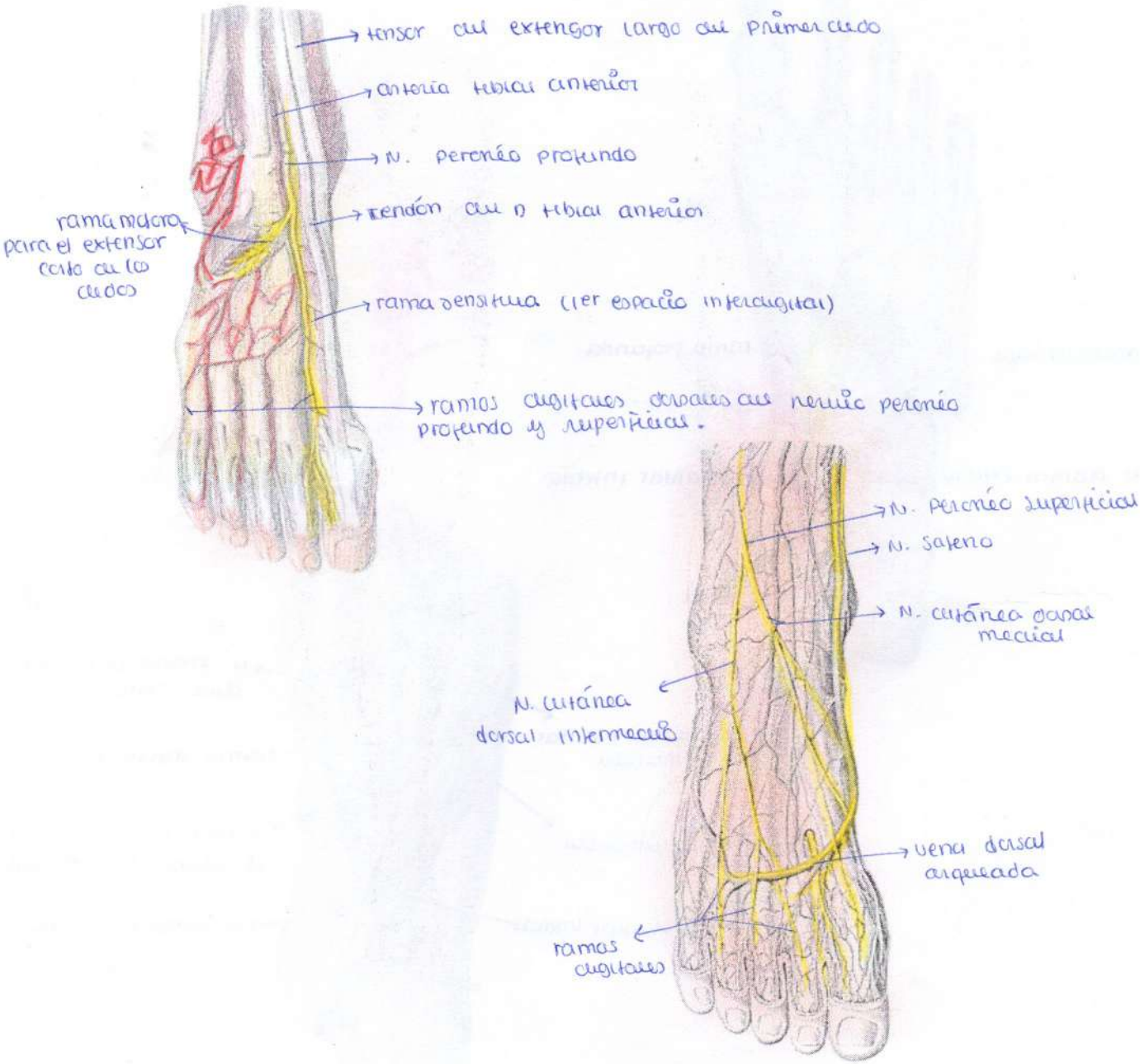

Identifique las estructuras anatómicas y nerviosas que observa

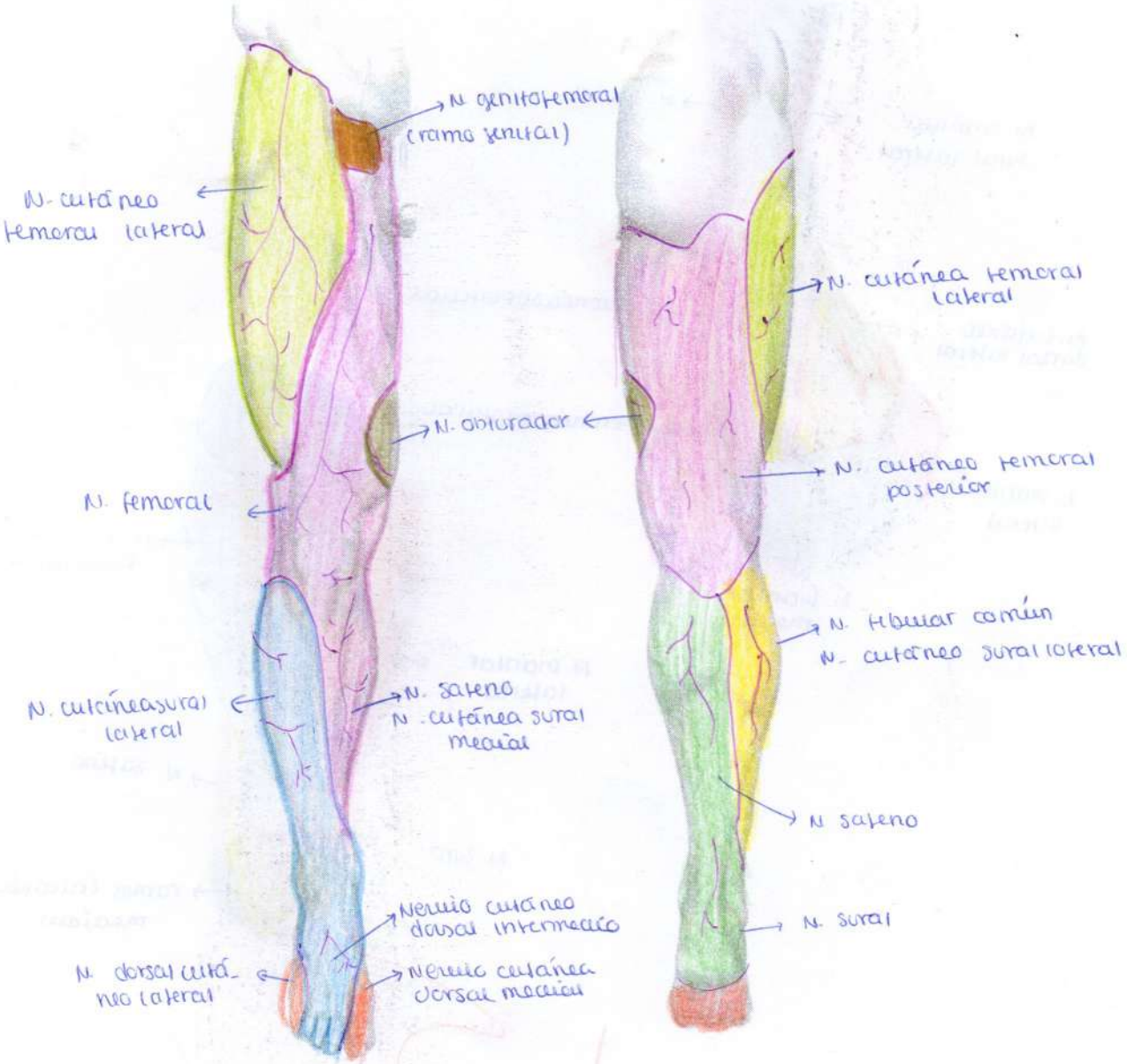

Represente la inervación cutánea de miembro inferior.

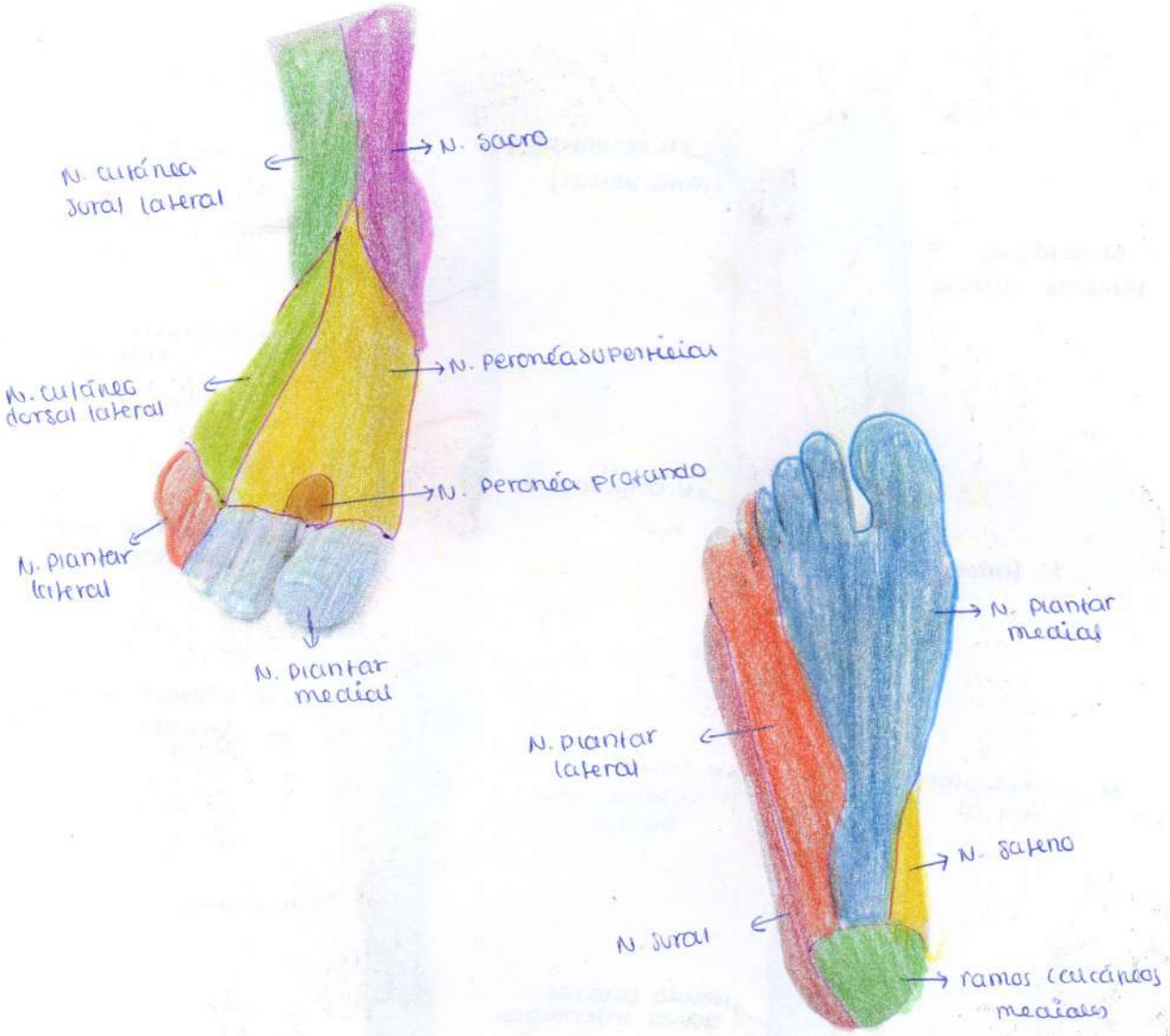

15

Represente la inervación cutánea del dorso y planta del pie.

NERVIOS CRANEALES

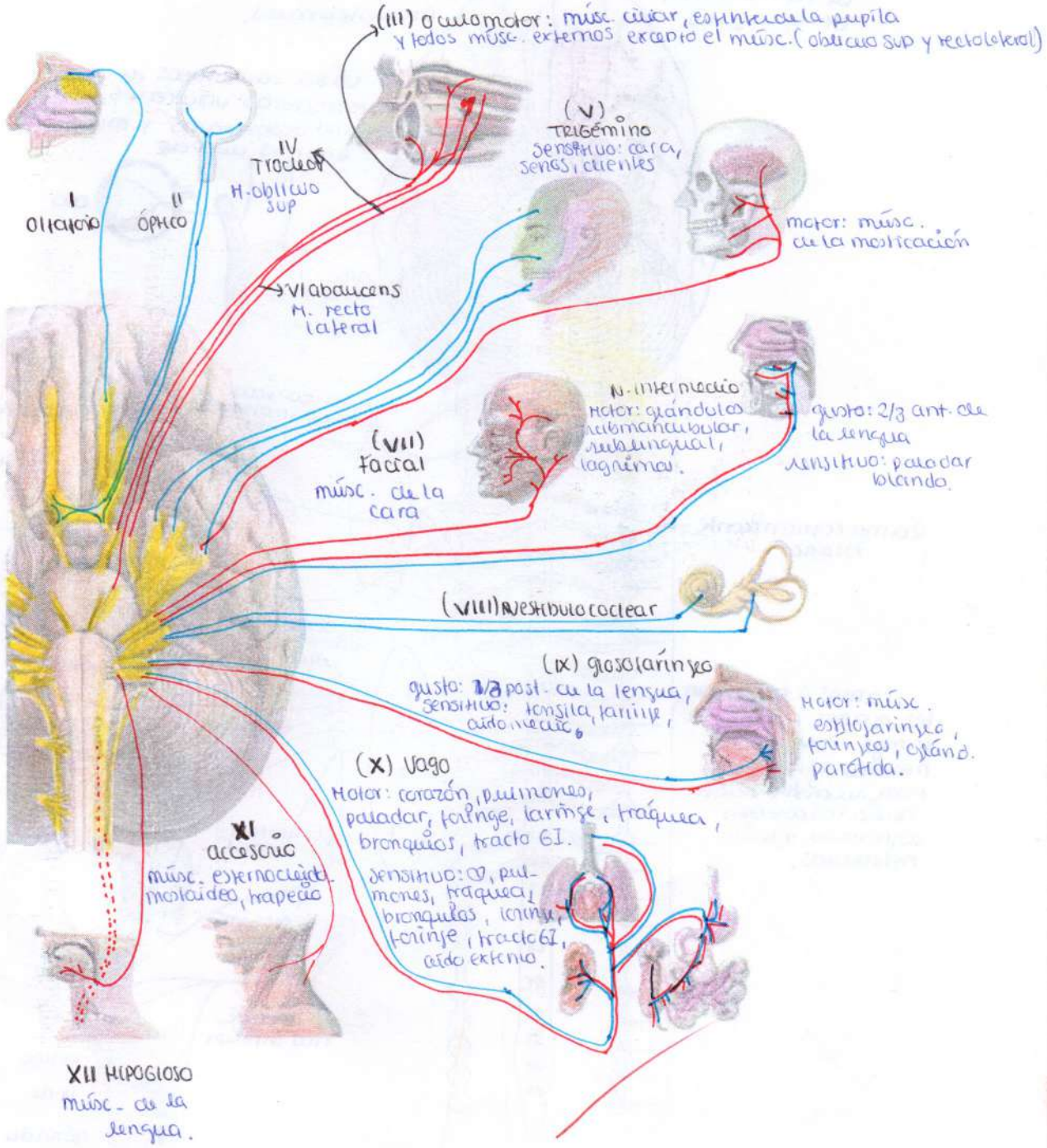

Identifique los nervios craneales y relaciónelo con su territorio de inervación

SISTEMA NERVIOSO SIMPÁTICO

nace del primer segmento torácico (T1) y los segmentos lumbosacros (L1 - L2) de la médula espinal. los axones nacen en los astos laterales de la médula. Al salir de estos se dirige a la cadena de ganglios Prevertebrales.

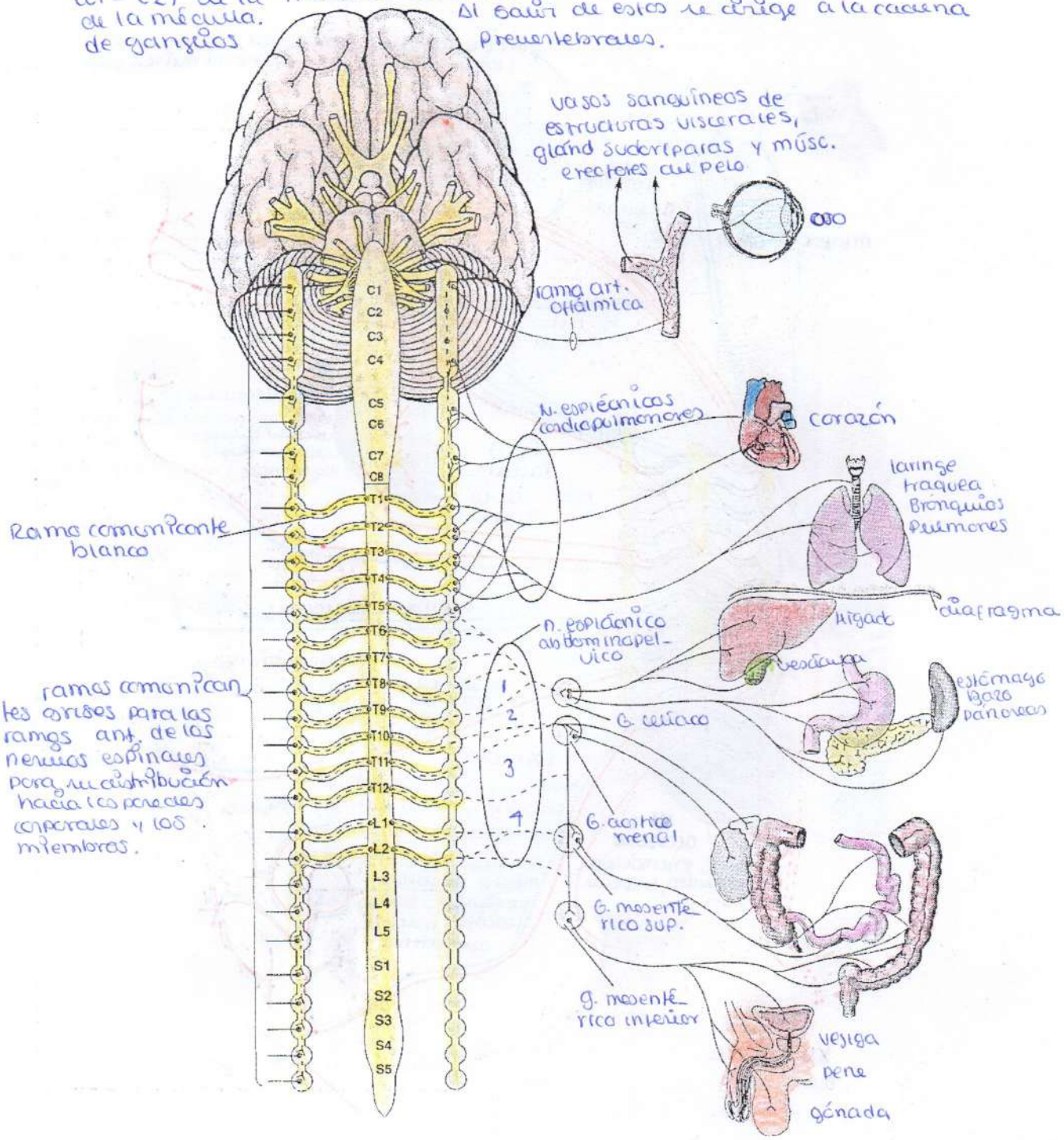

Sistema Nervioso Simpático. Explique la distribución de sus fibras e identifique los señalamientos

SISTEMA nervioso parasimpático

Es el que predomina en los periodos de relajación, sedación y reposo.

Sus neuronas preganglionares se originan en el tronco encefálico y la región sacra.

Sus axones pre y postganglionares son colinérgicas (usan acetilcolina).

Los pares craneales q' forman parte son: el III, VII, IX y X par craneal.

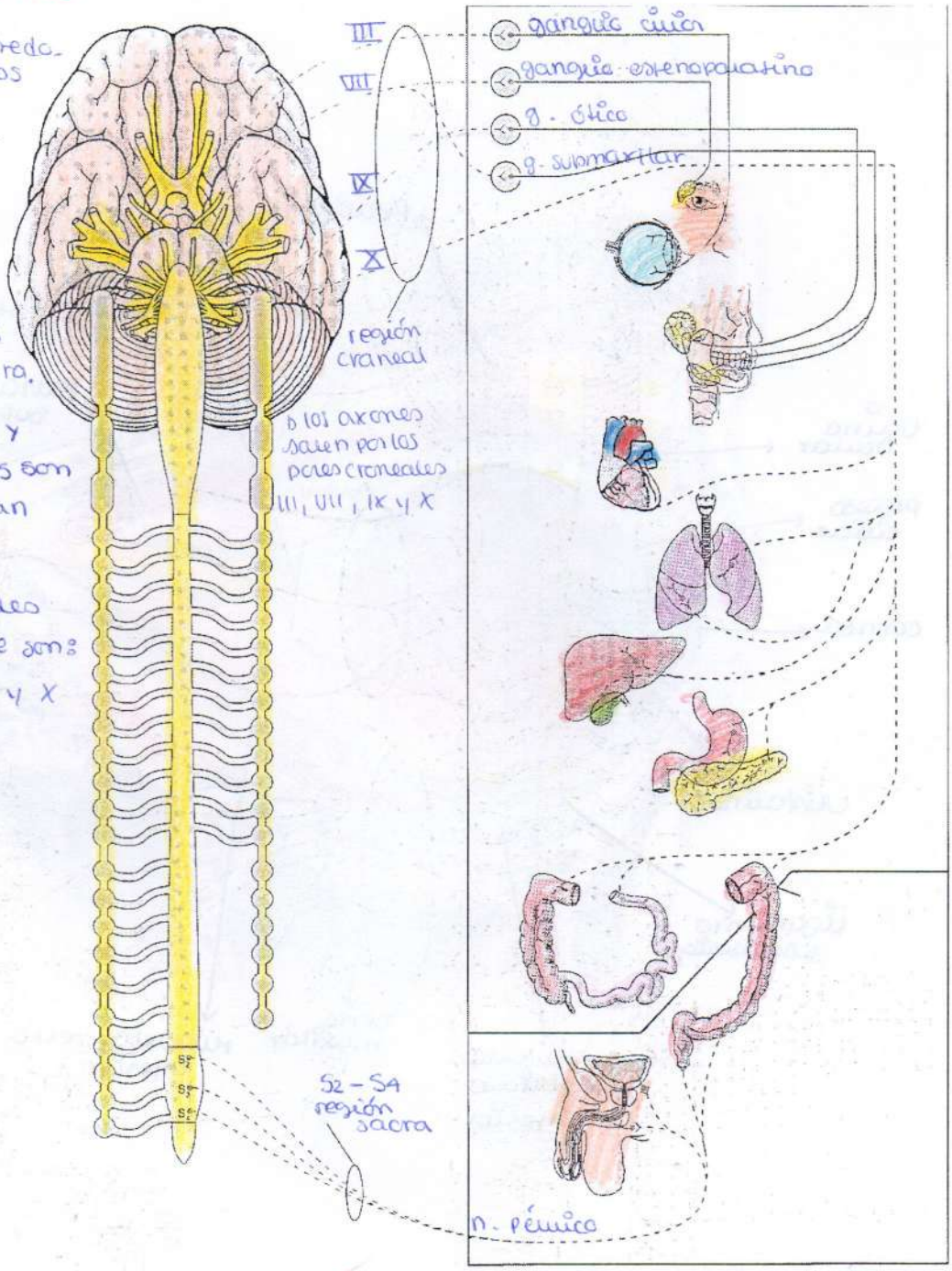

Sistema Nervioso Parasimpático. Explique la distribución de sus fibras e identifique los señalamientos

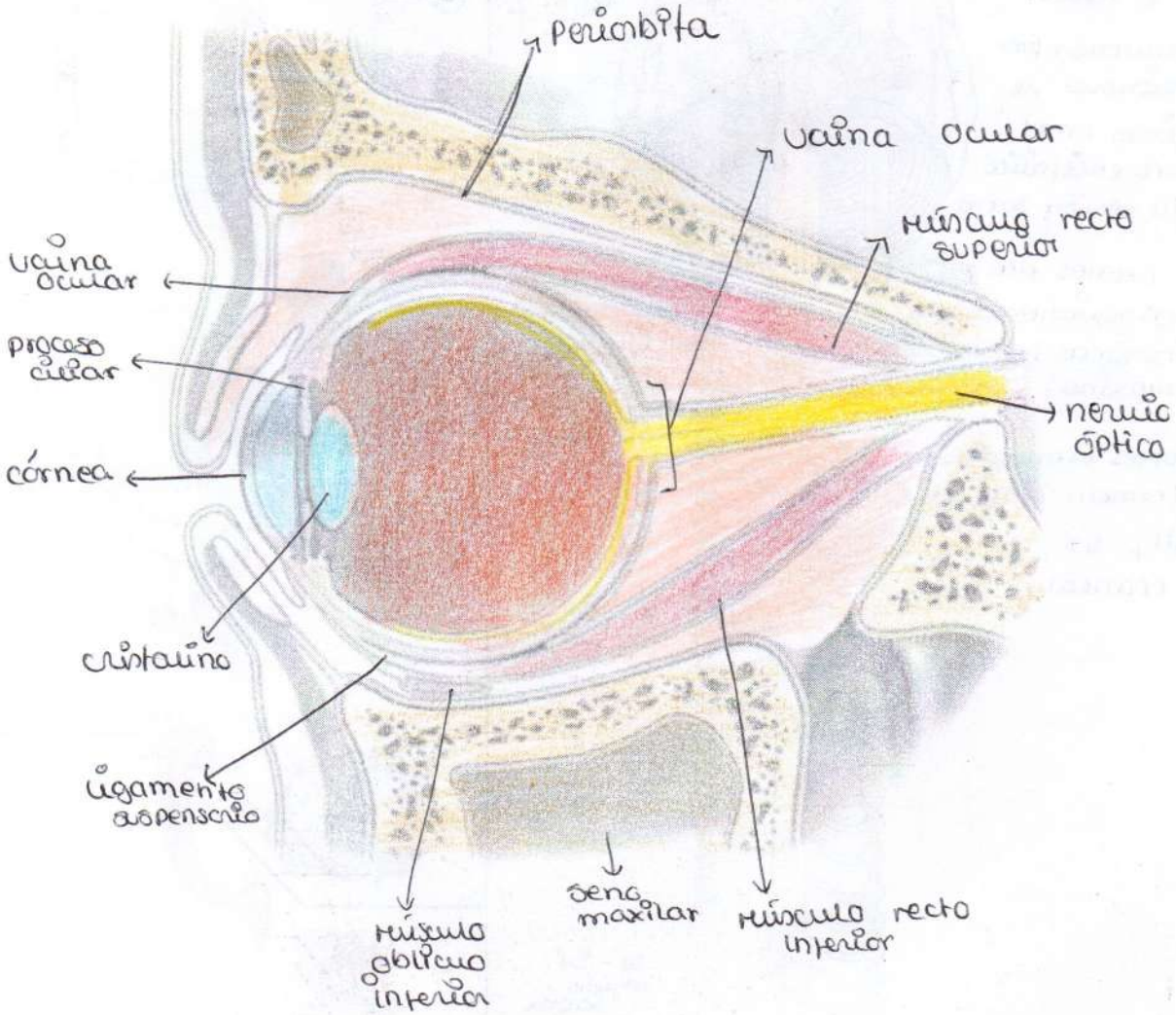

Identifique las estructuras anatómicas que forman parte del órgano de la visión

- Límites y ejes visuales -

El eje visual une el punto de fijación con el centro de la mácula, el nasal interior con respecto a la pupila.
Las líneas visuales permiten enfocar los características del punto de fijación.

> Eje óptico: cuatro imágenes de purkinje no están alineadas para los objetos no son centrados.

> Eje pupilar: línea imaginaria que pasa por el centro de la pupila, perpendicular a la córnea

°°° línea de mirada: une el punto de fijación con el centro de la pupila.

°°° Eje de fijación: une el punto de fijación con el centro de rotación del ojo.

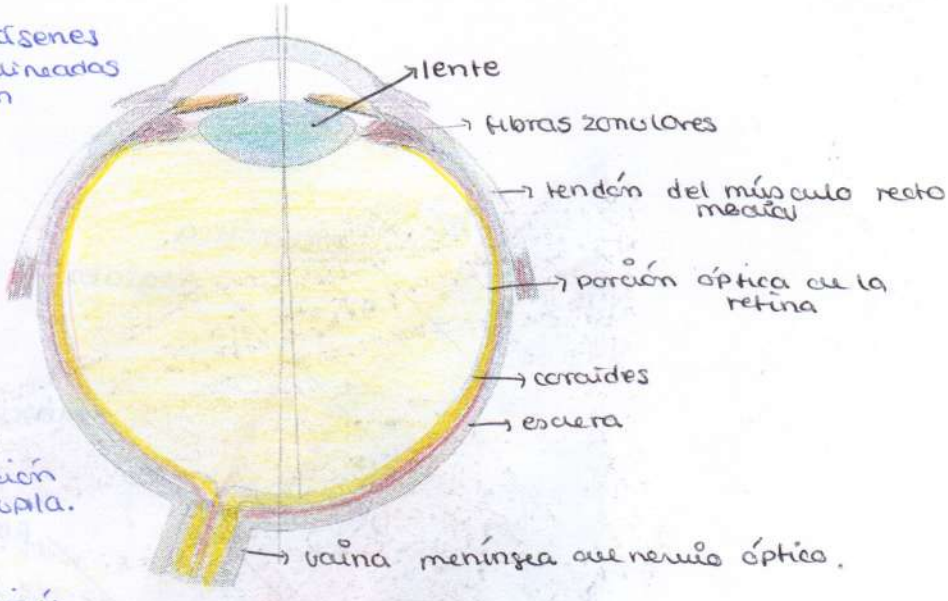

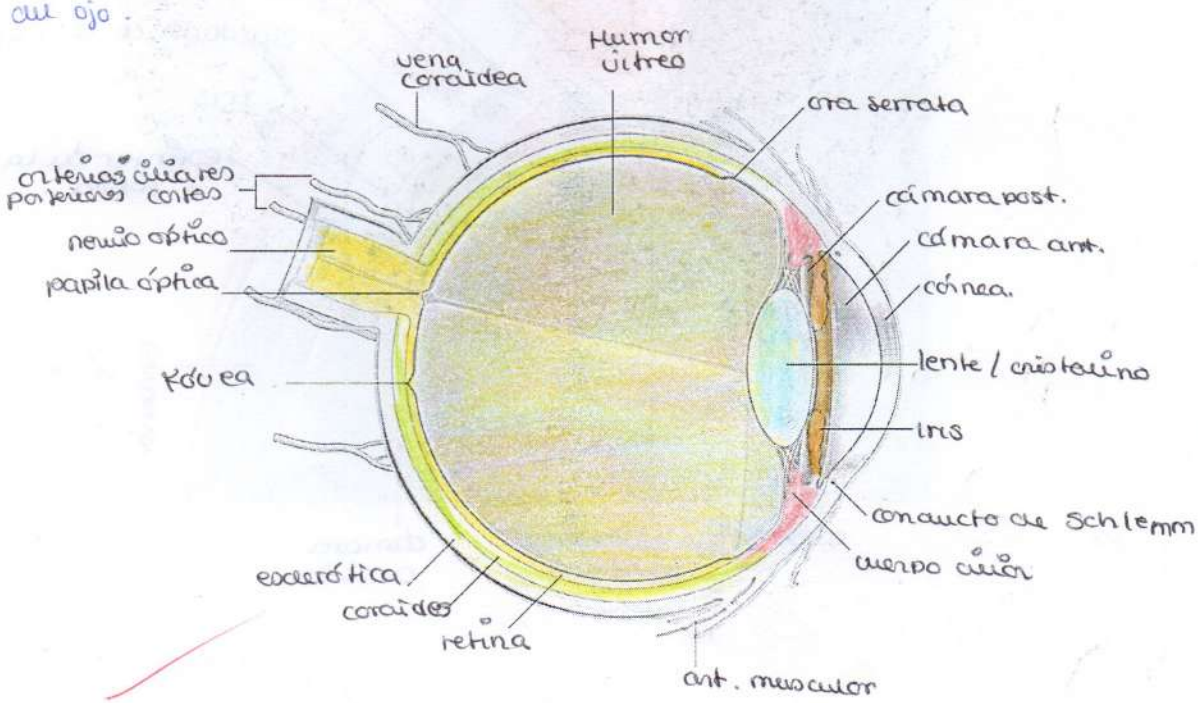

Identifique los señalamientos. Describa las líneas y ejes visuales

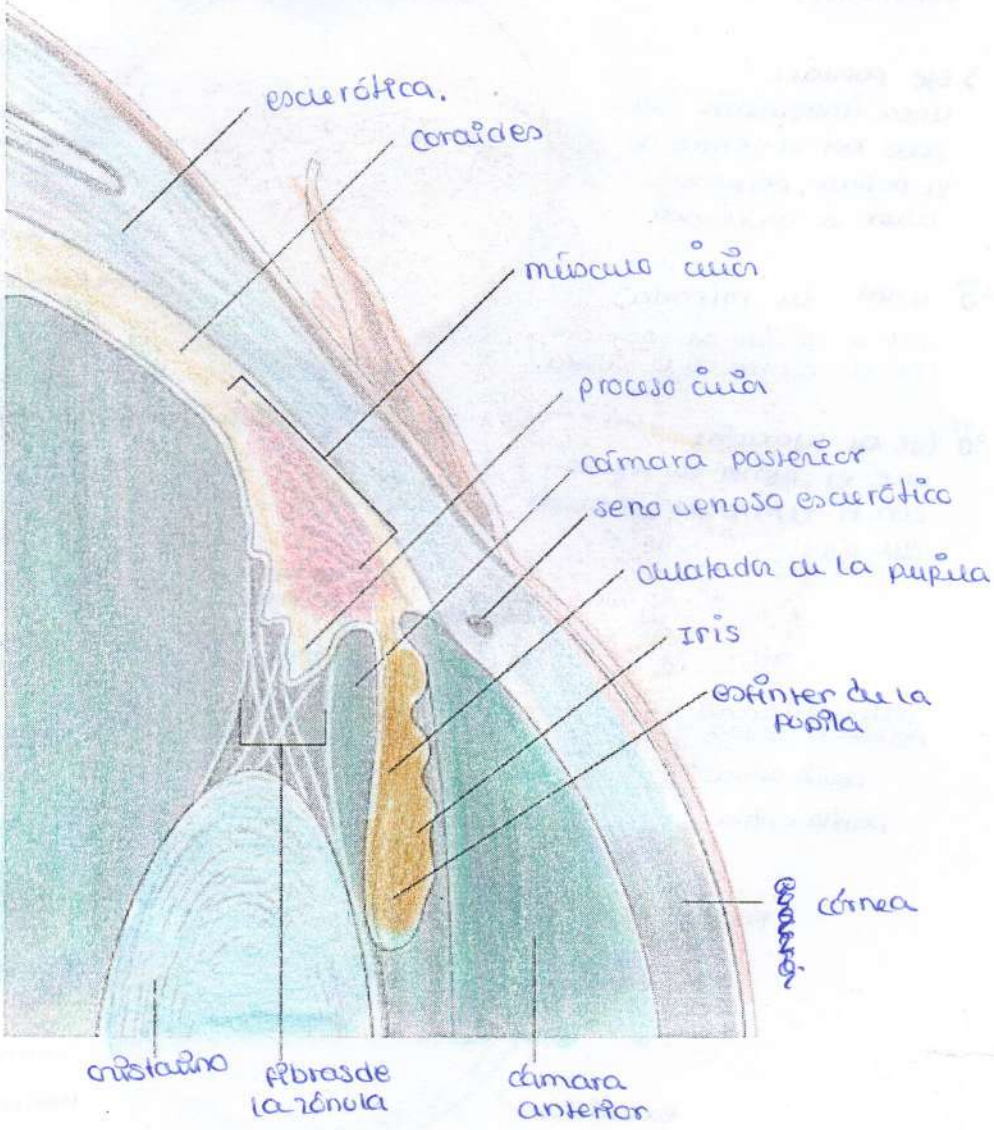

Identifique los señalamientos

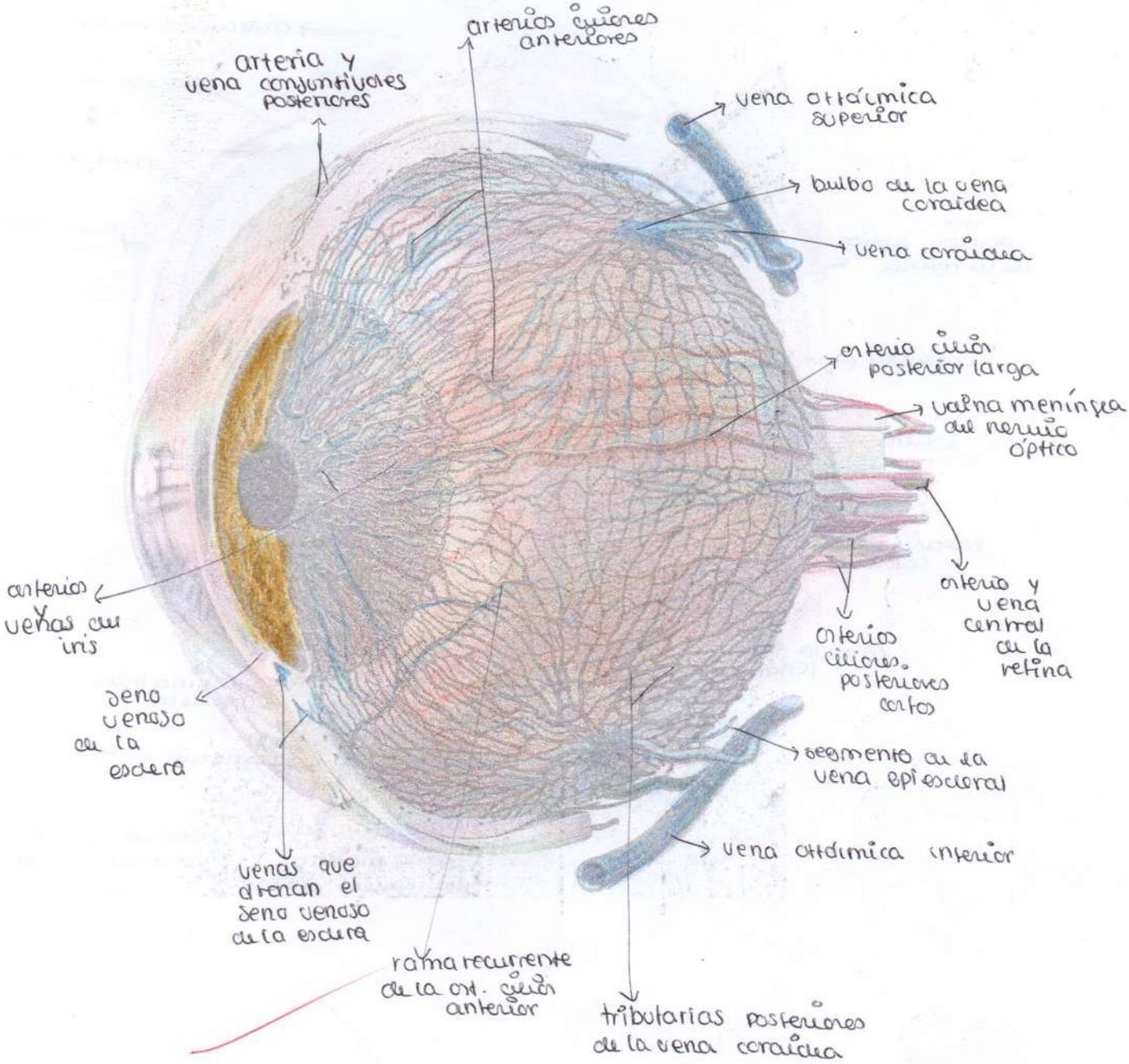

Identifique las estructuras que se relacionan con la capa vascular del órgano de la visión

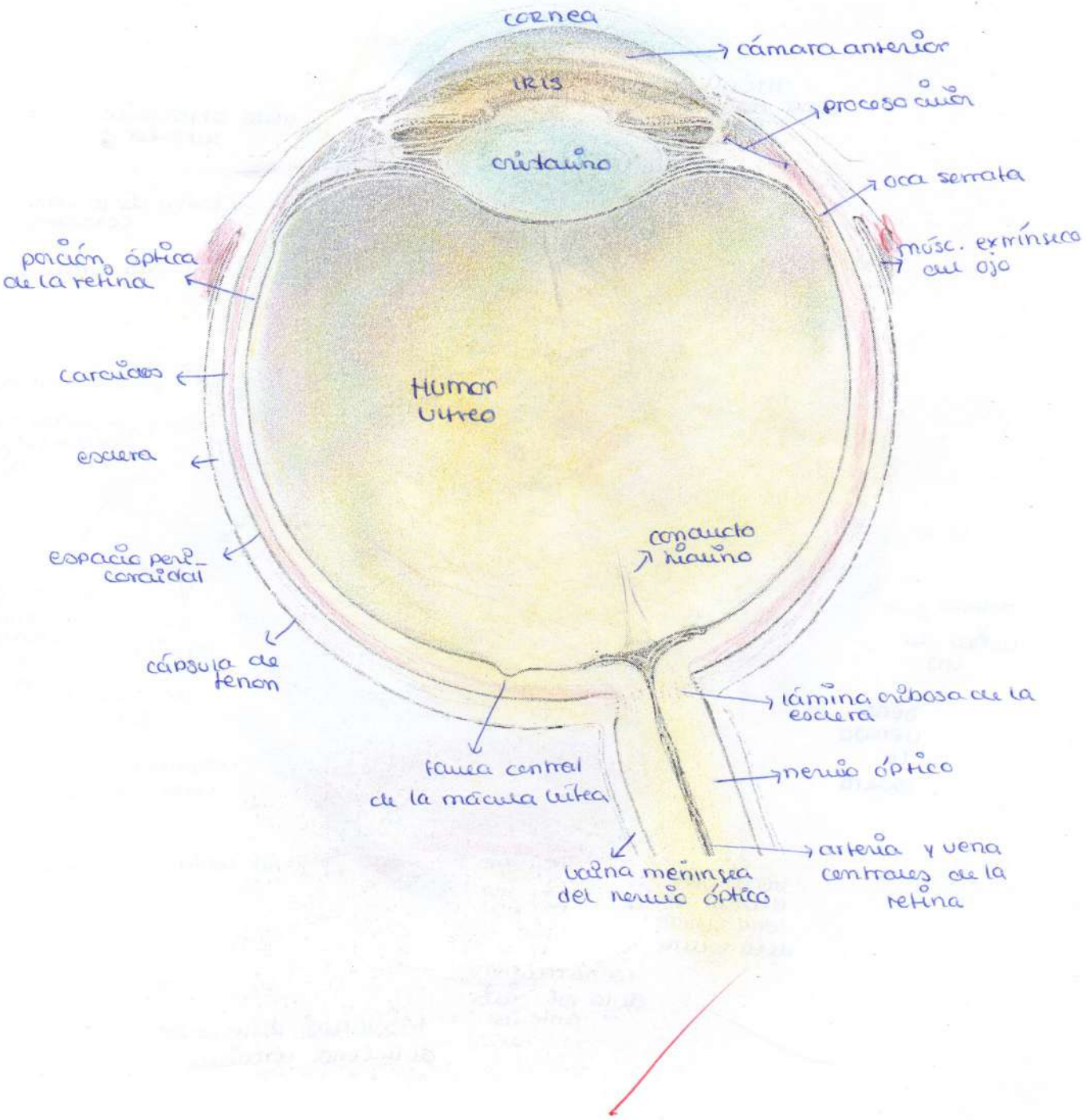

Identifique las estructuras que constituyen el núcleo interno del ojo

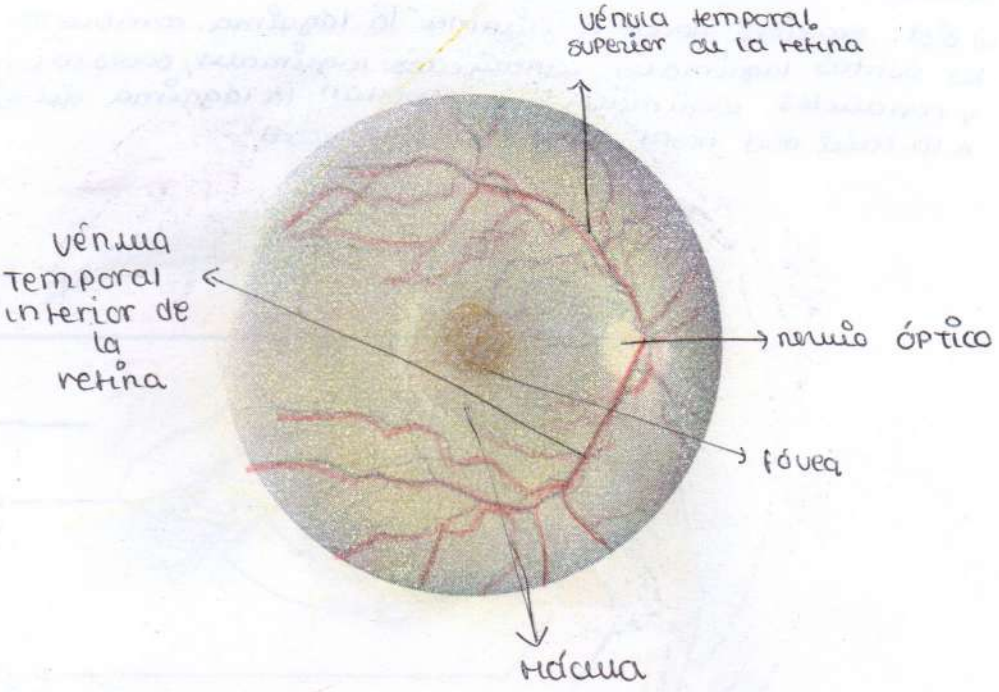

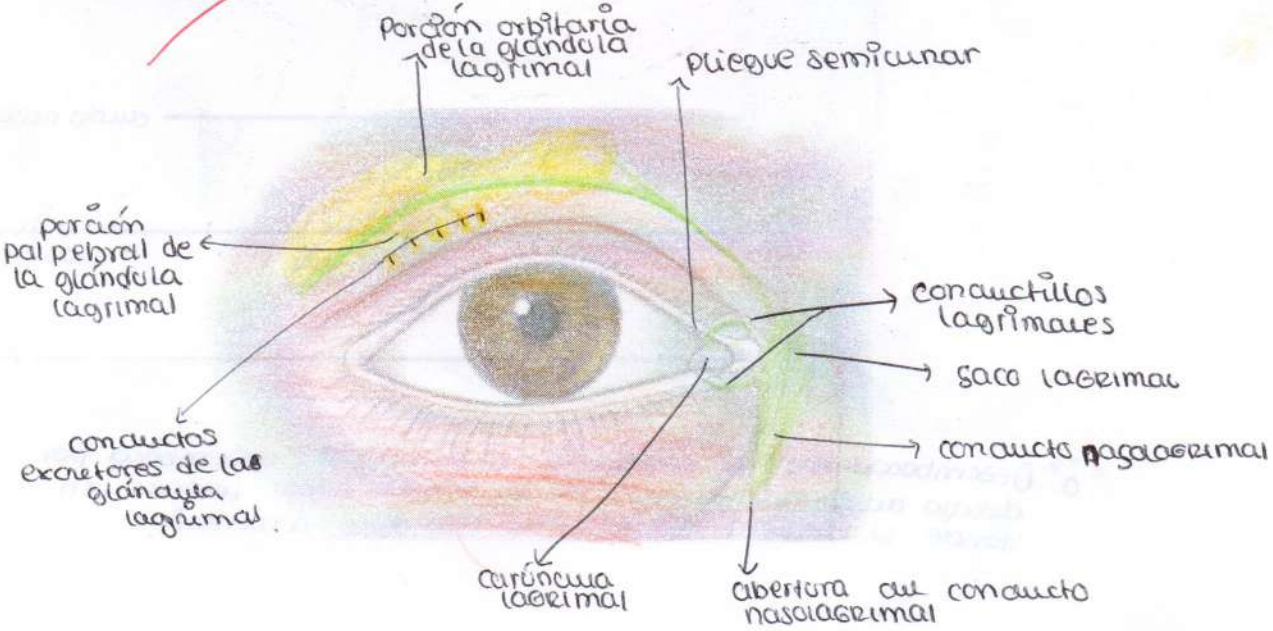

Identifique los detalles que observa en los esquemas representados

Conformación:

a) Sist. secretor: donde se produce la lágrima, compuesto por la glánd lacrimal basales y los reflejos, estos últimos se dividen en principales y accesorios.

b) Sist. excretor: donde se elimina la lágrima. compuesto por los puntos lagrimales, canalículos lagrimales, sacos lagrimales y conductos lagrimales q' transportan la lágrima del ojo a la cavidad nasal, hasta el meato nasal.

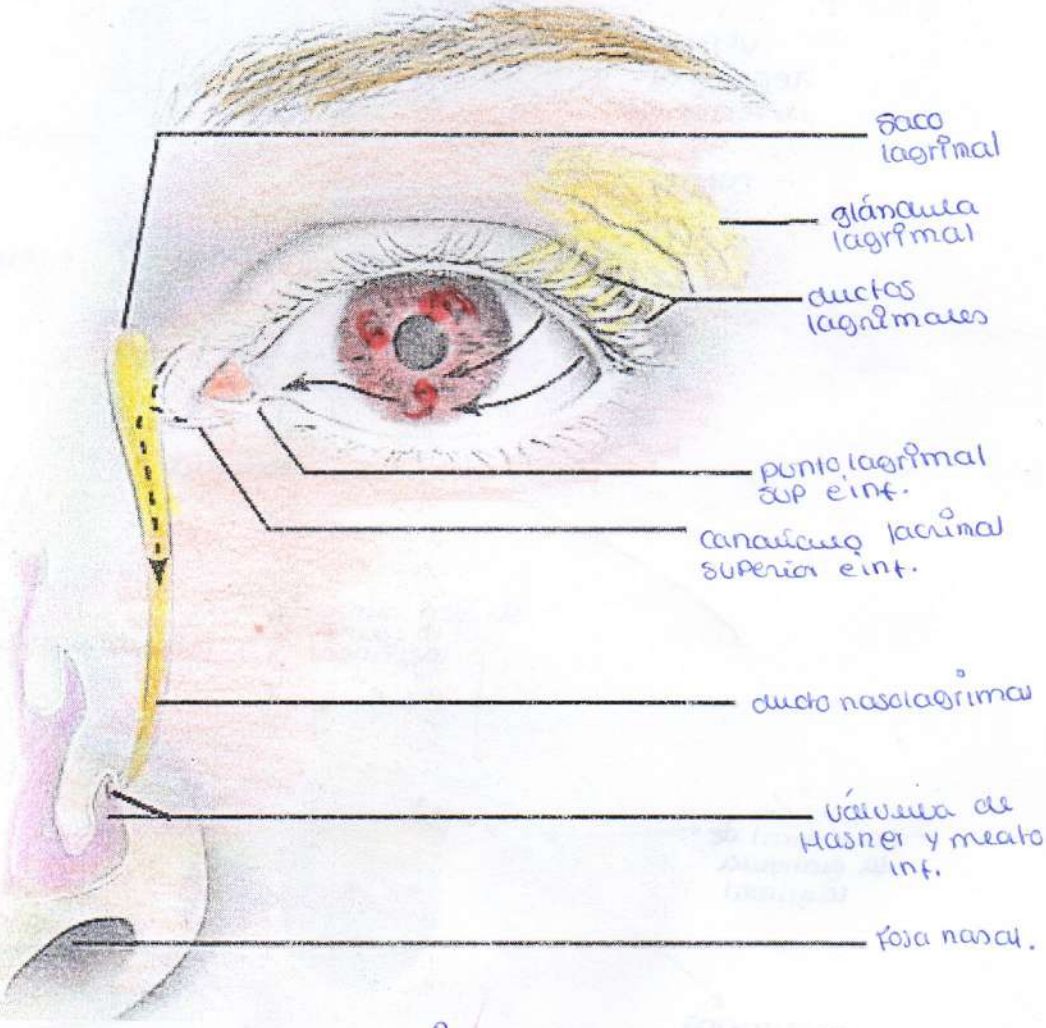

Desembocadura: el conducto lacrimonasal desemboca por debajo del cornete inferior en el meato nasal inferior, en donde se evapora por el paso de aire a la nariz.

Identifique los señalamientos. Describa la conformación del aparato lagrimal y su desembocadura

INERVACIÓN DE LOS MÚSCULOS EXTRÍNSECOS

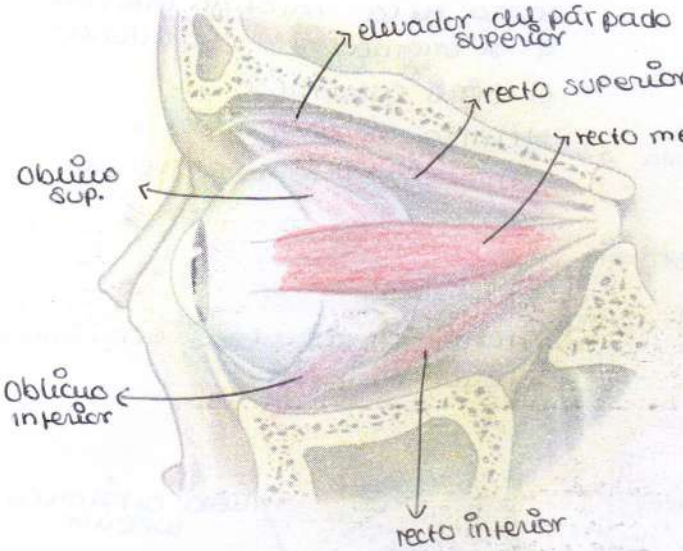

- elevador del párpado sup. rama superior del nervio oculomotor (III)
- Recto superior rama sup. del nervio oculomotor (III)
- Recto inferior inervación por el ramo inferior del nervio oculomotor (III).

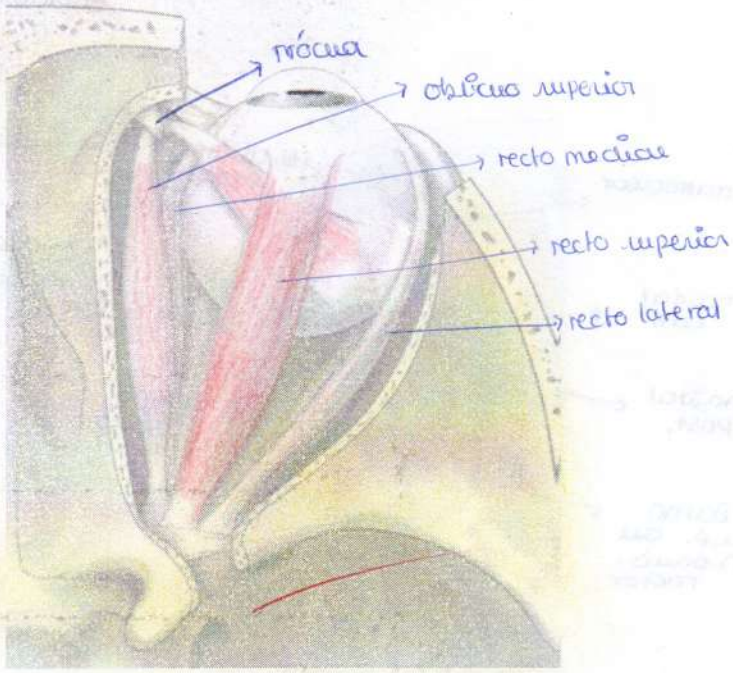

- Recto medial: Rama inferior del nervio oculomotor (III)
- Recto lateral: inervación por el n. abducens (VI)
- Oblicuo superior: inervación por el nervio troclear (IV)
- Oblicuo inferior: rama inf. del n. oculomotor (III)

Identifique los músculos extrínsecos del globo ocular. Describa la inervación de los mismos.

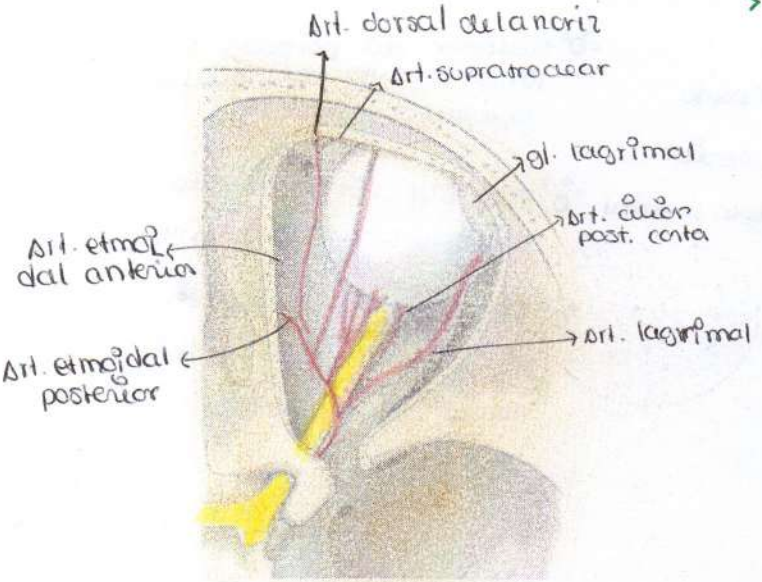

> Irrigación:
depende de la arteria oftálmica, rama de la carótida interna q' se origina tras abandonar el seno cavernoso.
Alcanza la órbita por el cond. óptico junto al nervio.

> Drenaje: las venas oftálmicas superior e inferior.

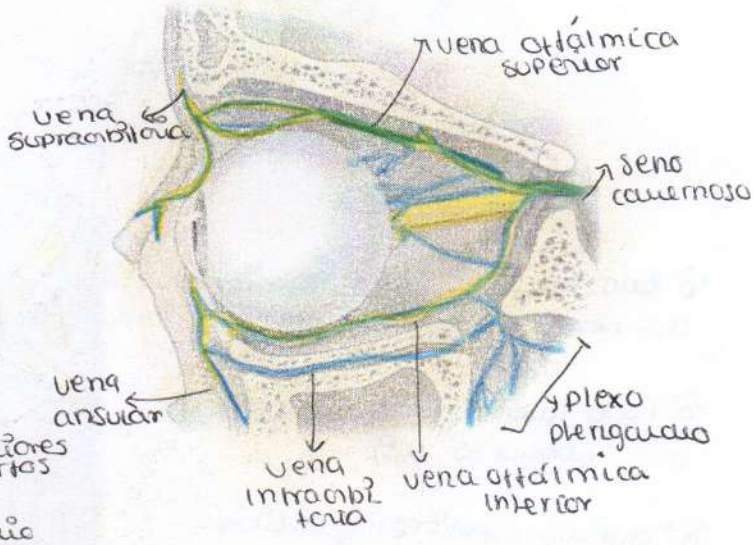

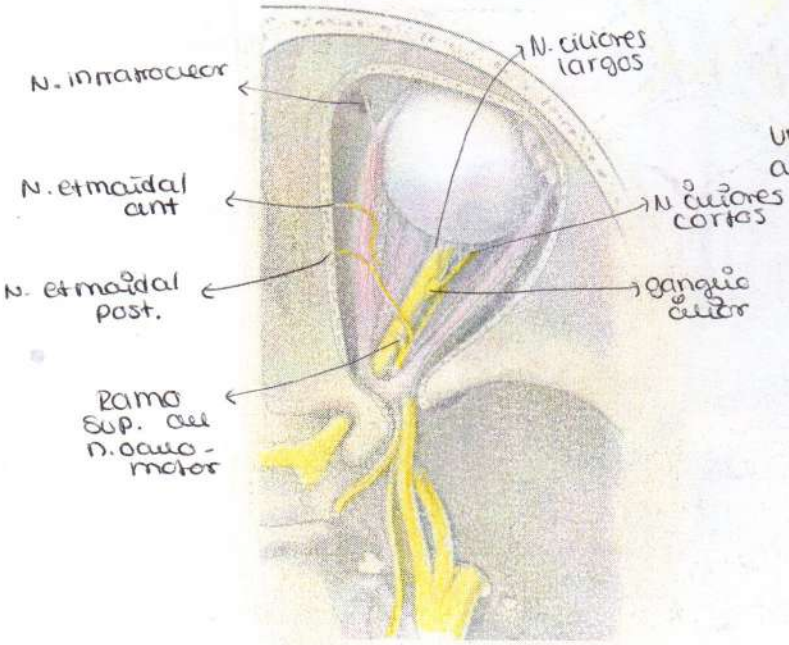

> Inervación:
se incluyen numerosos nervios como el óptico (II) oculomotor (III), troclear (IV) y abducens (VI)

Describa la irrigación, drenaje e inervación del globo ocular. Identifique las estructuras anatómicas que observa

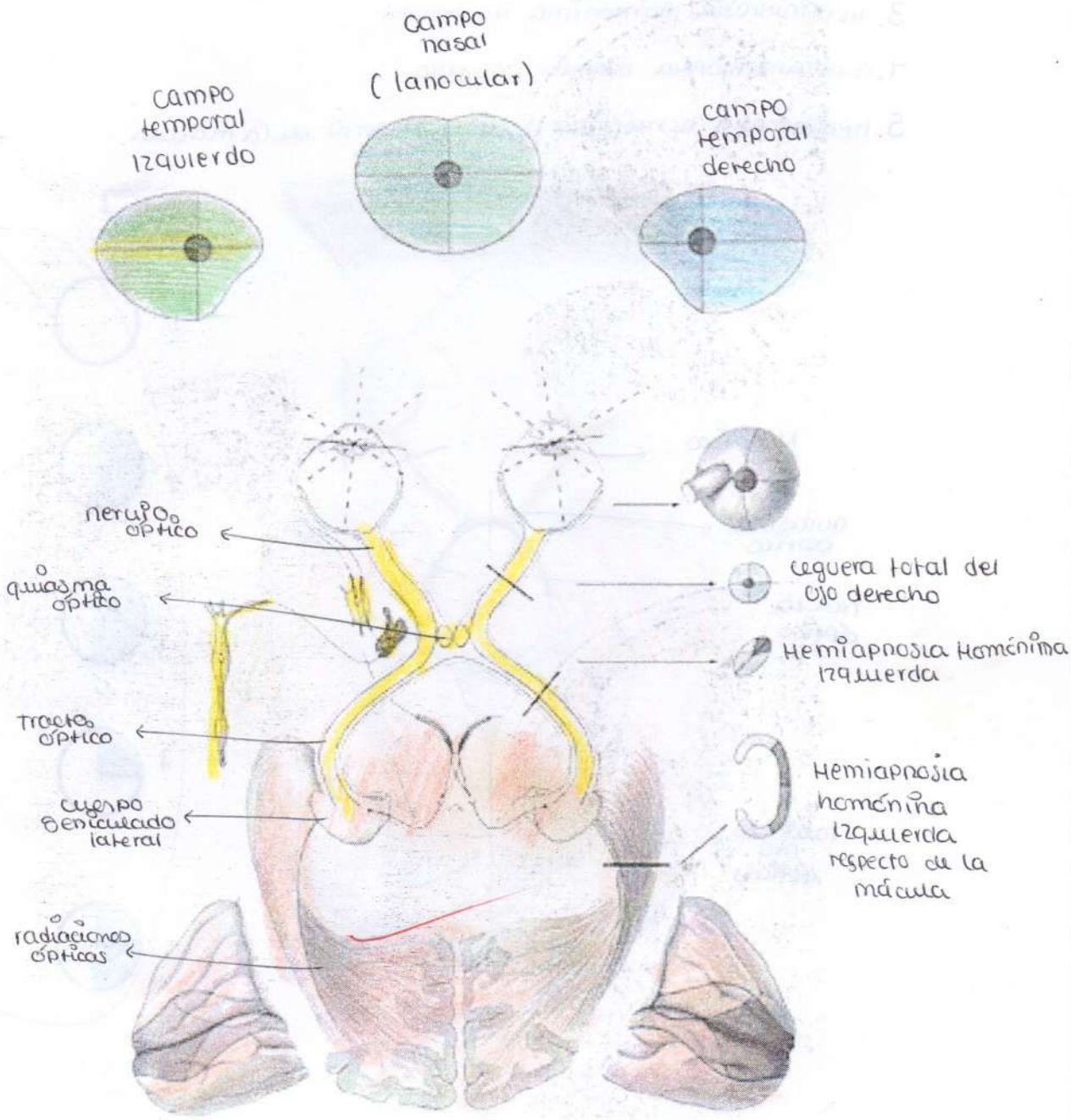

Vía visual. Relacione las lesiones en los diferentes niveles e identifique lo señalado.

1. Pérdida de la visión en el ojo derecho.
2. Hemianopsia bitemporal
3. Hemianopsia homonima izquierda
4. cuadrantanopsia superior izquierda
5. hemianopsia homónima izquierda respecto de la mácula.

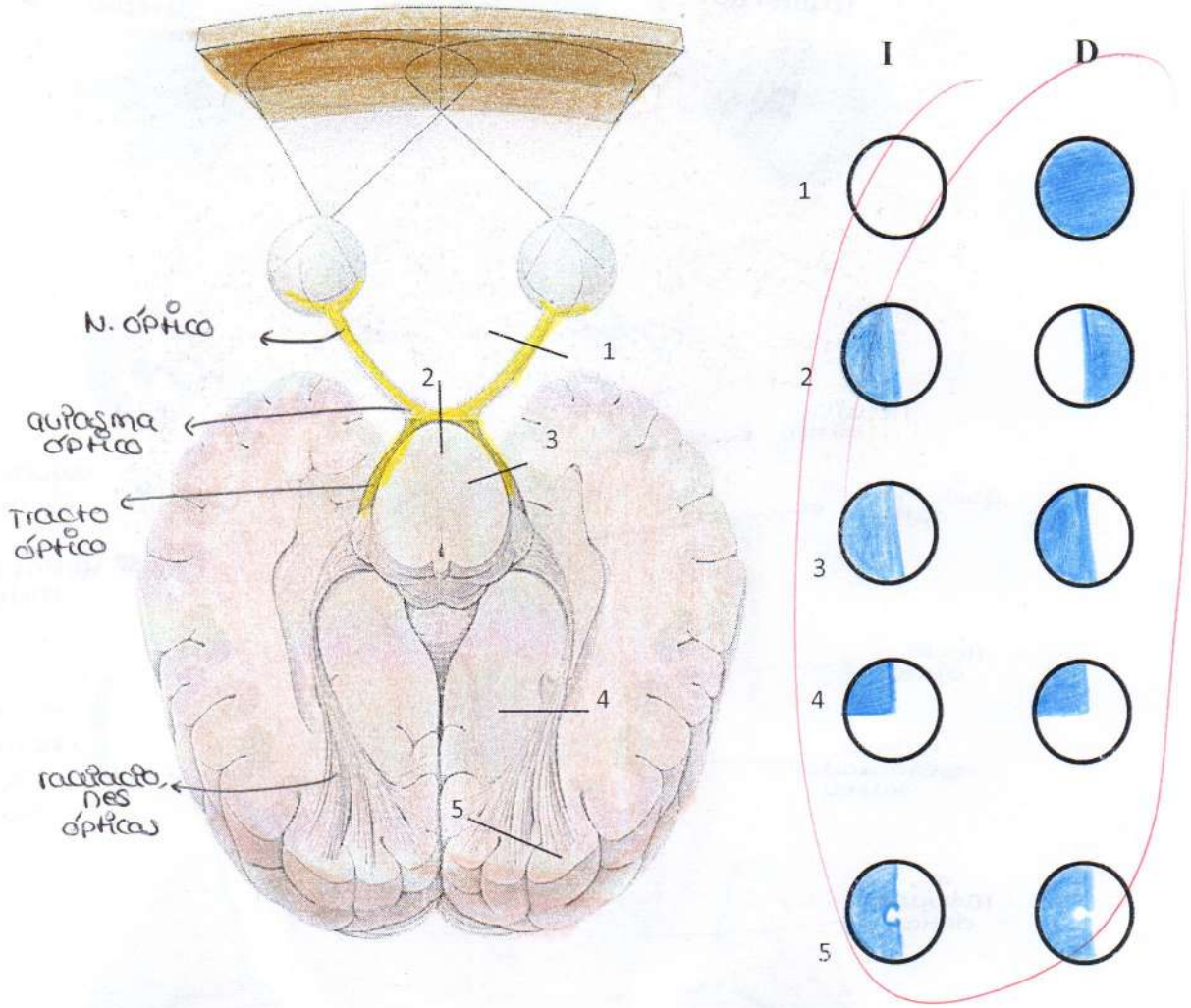

Identifique y grafique las consecuencias de las lesiones en los niveles señalados de la vía visual.

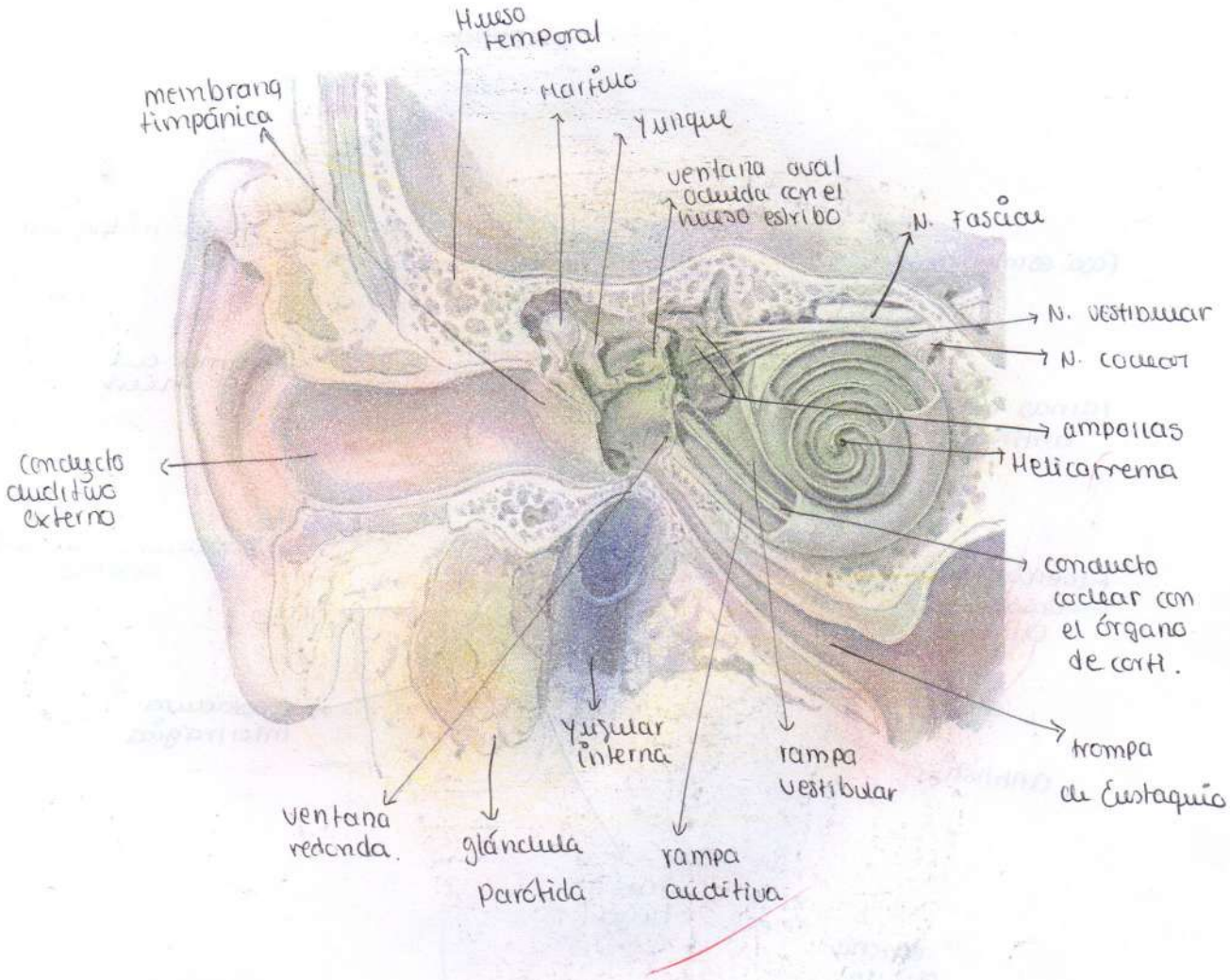

Órgano de la audición. Identifique las estructuras anatómicas que observa

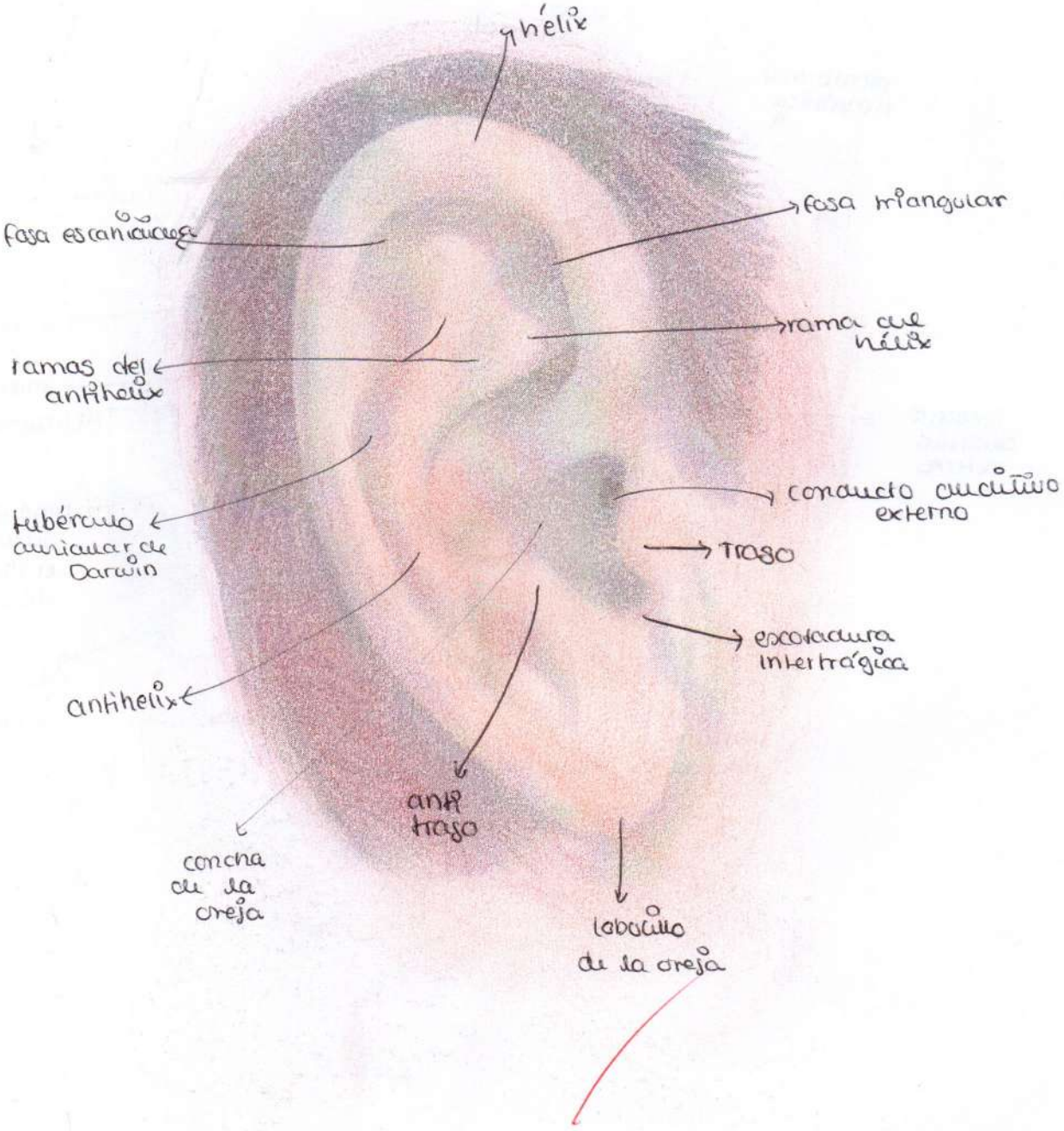

Identifique los detalles anatómicos del pabellón auricular

CAVIDAD TIMPÁNICA

a) Caja timpánica: espacio que posee un conjunto de huesecillos unidos exteriormente con la membrana timpánica e internamente con la ventana oval, esta tapizada por mucosa y se comunica con las fosas nasales (nasofaringe) mediante la tuba auditiva.

b) Huesecillos del oído:

a) Martillo: tiene una cabeza, manubrio, cuello, 2 apófisis y se une a la membrana timpánica para transmitir las vibraciones sonoras al yunque.

b) Yunque: se une al martillo por la articulación incudomalear y al estribo por la articulación incudoestapedia.

c) Estribo: pertenece al oído medio y se ubica en la caja del tímpano.

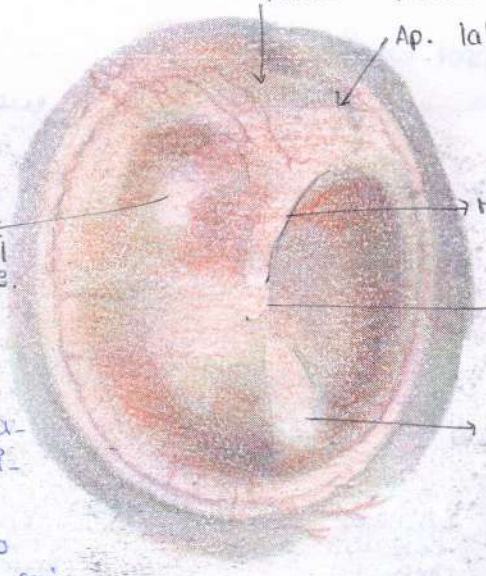

★ Trompa auditiva:

Es una estructura de forma cartilaginosa y tubular que conecta el oído medio con la nasofaringe.

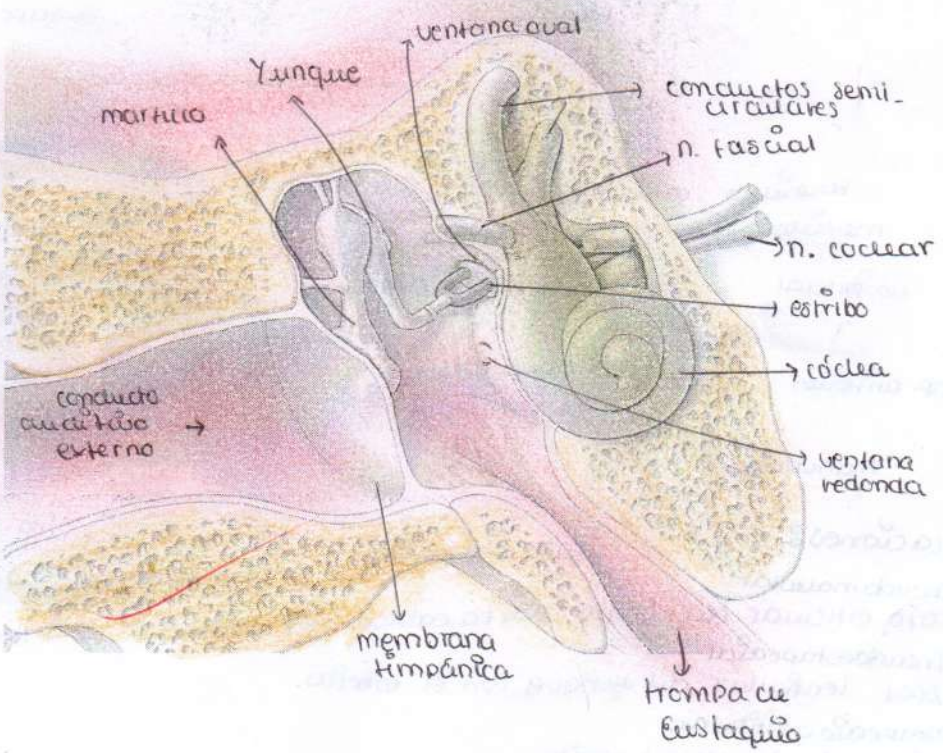

Identifique los detalles anatómicos que observa. Describa la conformación de la cavidad timpánica.

martillo

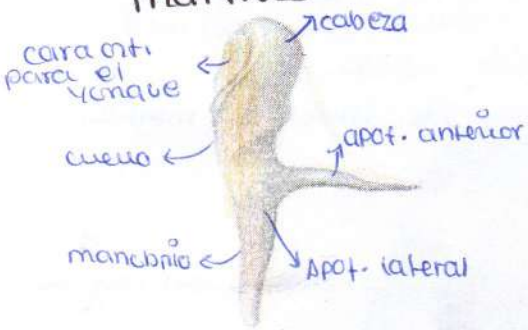

martillo

estribo

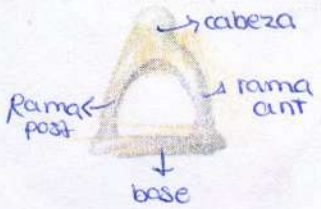

yunque

yunque

huesillos articulados

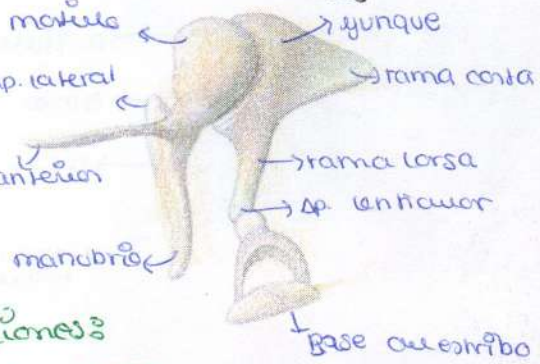

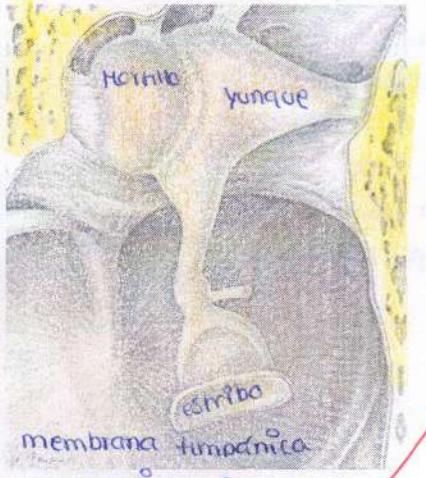

Articulaciones:

- Incudomalular
  cara articular del yunque con la cabeza del manubrio (diartrosis).
- Incudoestapedial
  Apof. lenticular del yunque con el estribo.
- Estapedio vestibular.
  ligamento anular del estribo.

Identifique los huesos del oído, sus detalles anatómicos y describa sus articulaciones

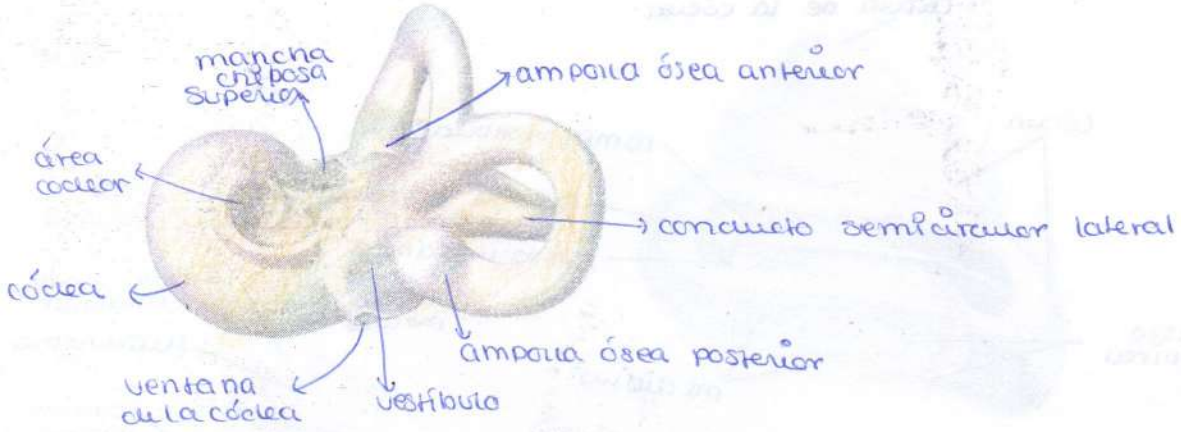

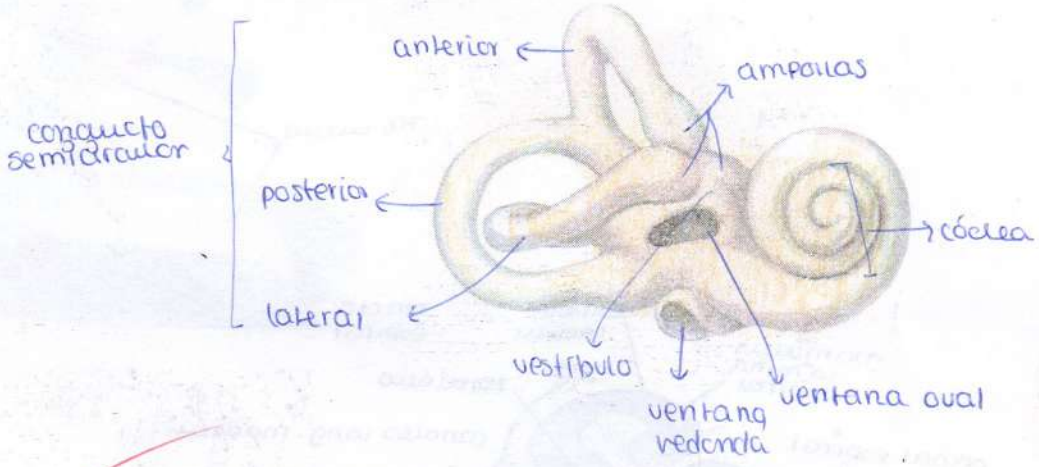

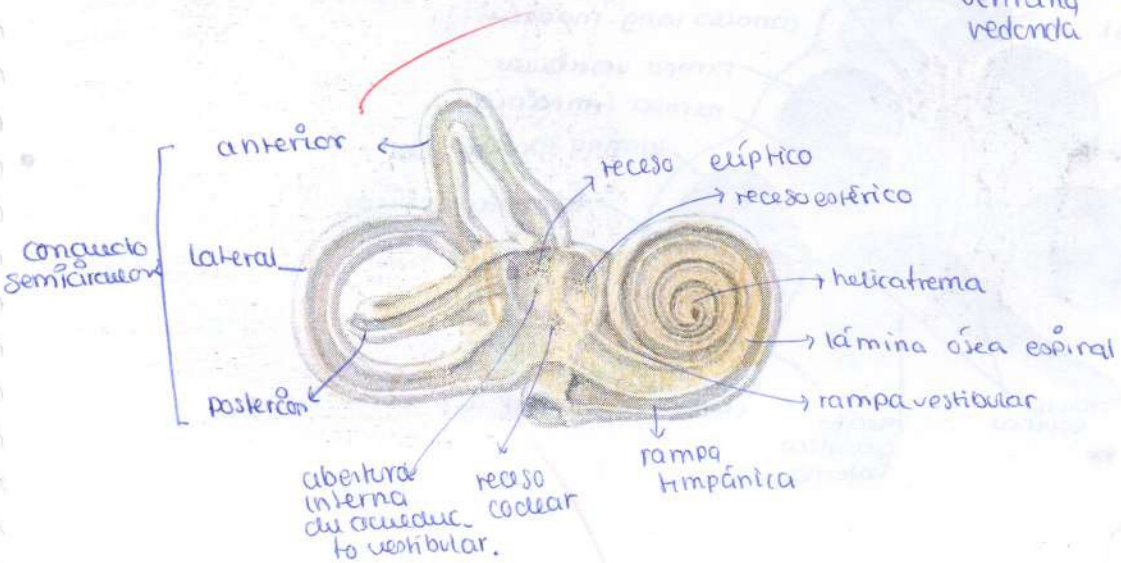

Identifique los detalles anatómicos del laberinto óseo del oído interno

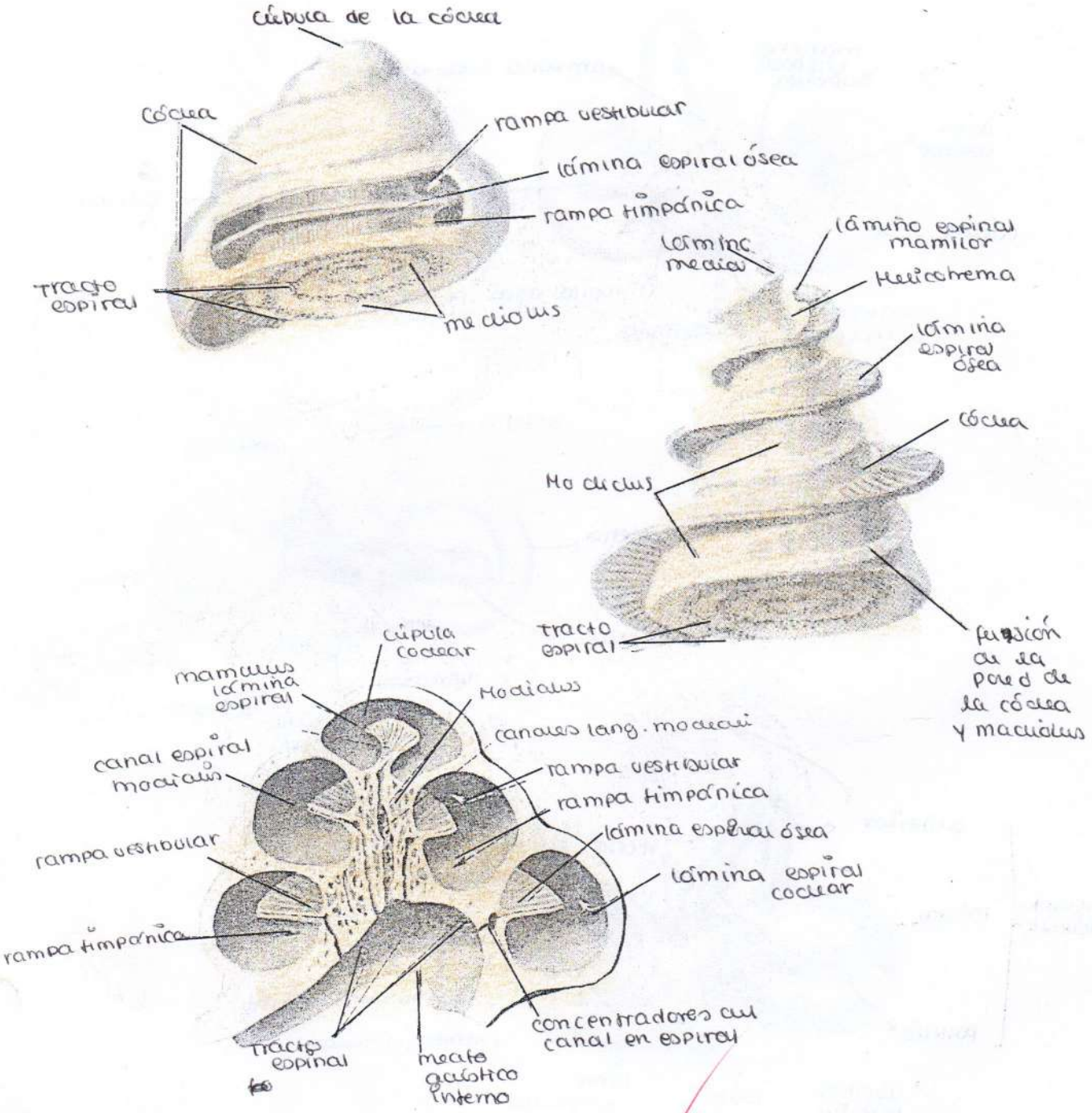

Identifique los señalamientos

> Vía vestibular: • el lab. óseo está formado por 3 canales semicirculares la cóclea y el vestíbulo - está lleno de perilinfa, este líq. se comunica con los líq. cerebro espinales a través del acueducto vestibular.
• lab. membranoso, está suspendido en el lab. óseo por el líq. perilinfático y tej. conectivo - el lab. post. posee 5 organos sensoriales (3 canales semicirculares, el utrículo y sáculo).

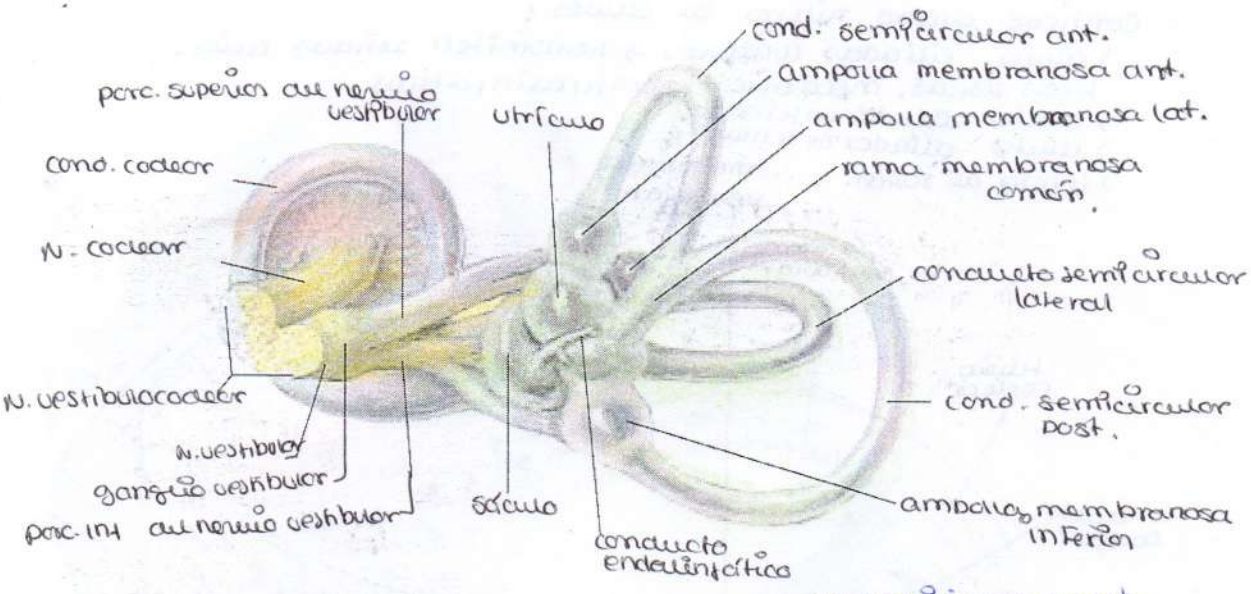

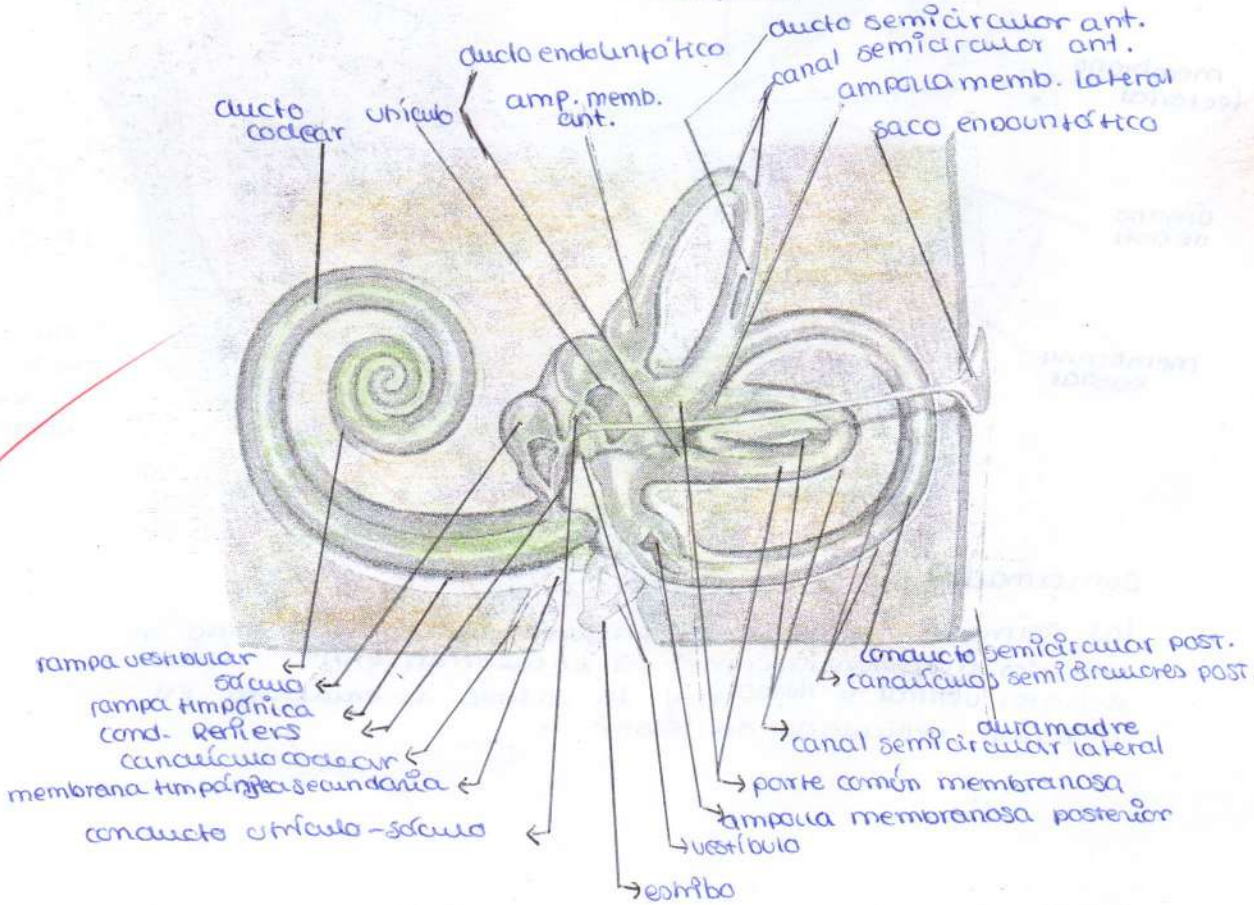

Identifique los señalamientos. Describa la conformación del laberinto membranoso y vía vestibular

Conformación del órgano de corti:

El órgano de corti es el elemento sensitivo del oído interno, esta situado en la membrana basilar, en uno de los tres compartimientos de la cóclea.

Contiene cuatro hileros de células:
- Células ciliadas cocleares → transmiten señales acústicas físicas, mecánicos y cortocircuitáticos
- Células ciliados internas
- Células ciliados externas
- Células de sostén.

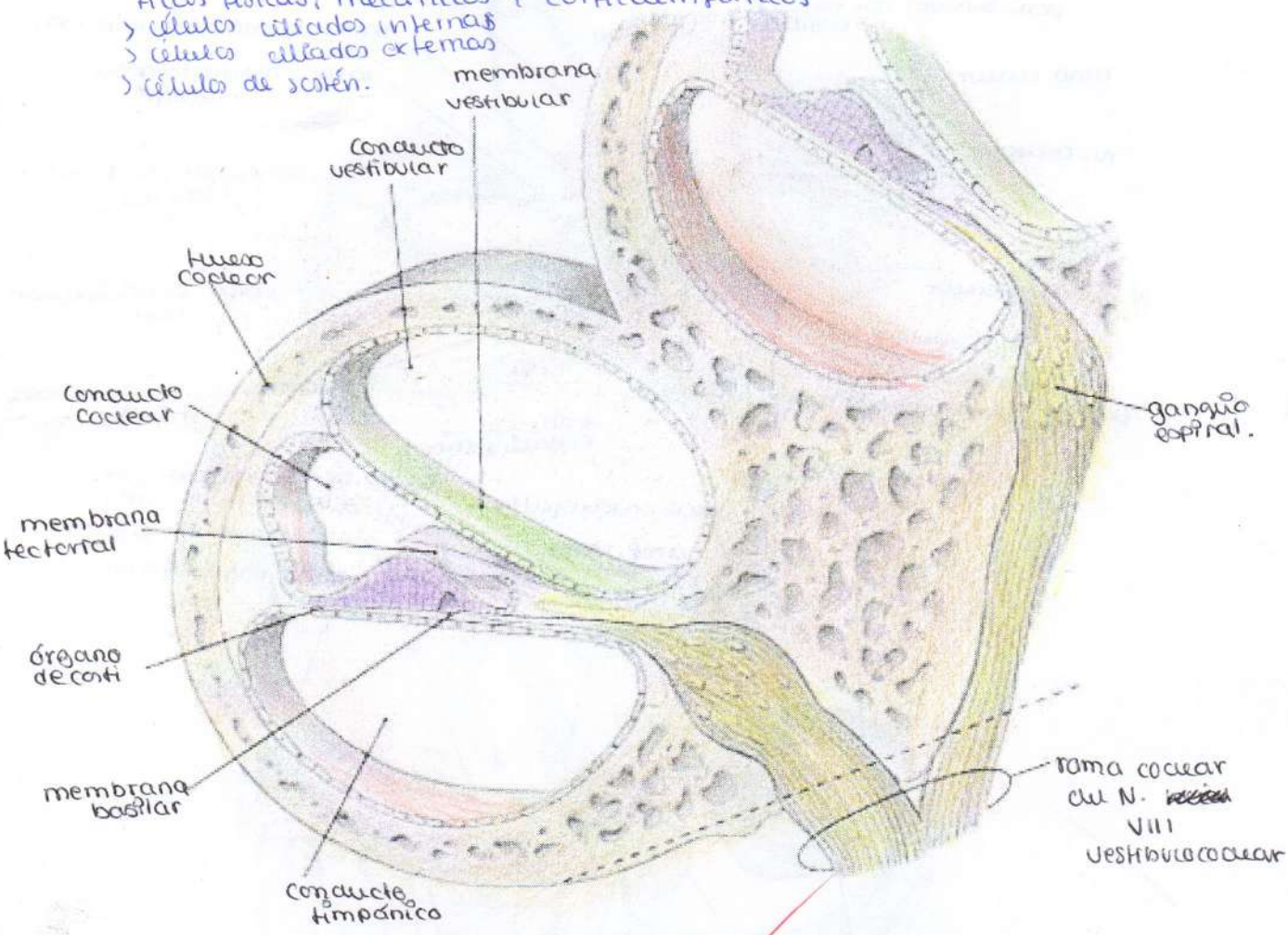

conformación de la vía coclear:

Los primeras neuronas se encuentran en el órgano de corti, los segundas neuronas se encuentran en los núcleos cocleares ventral y dorsal; y la última se encuentra en el núcleo geniculado del tálamo.

Identifique los señalamientos. Describa la conformación del órgano de Corti y la vía coclear.

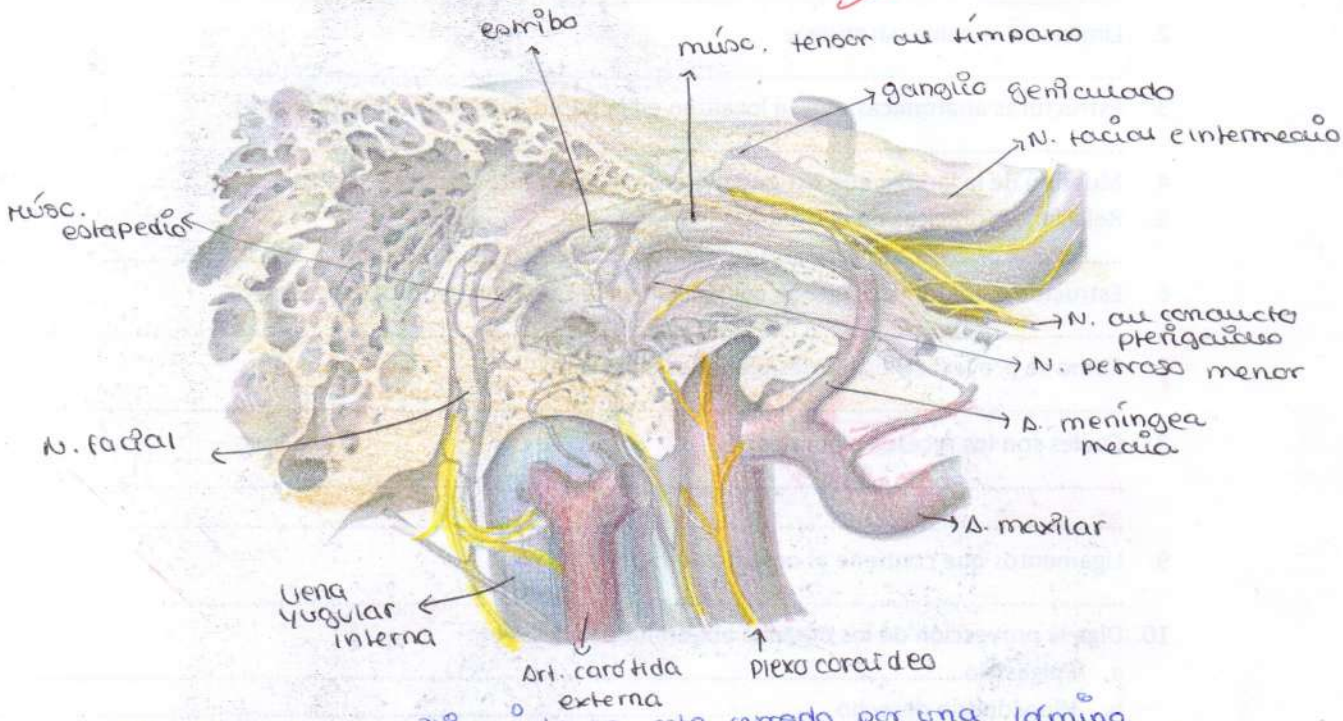

El conducto auditivo interno esta cerrado por una lámina ósea perforada delgada que lo separa del oído interno, a través de esta lámina pasa el n. facial, el N. vestibulo coclear y sus divisiones.

De la base del bulbo del N. auditivo (vestibulo coclear) se dirige afuera, adelante y arriba, llega al cond. auditivo interno.

Antes de llegar al fondo del conducto se divide en una rama ant. coclear y una rama post. vestibular.

Identifique las estructuras anatómicas que observa. Describa los nervios que se relacionan con el conducto auditivo interno.

CUESTIONARIO Nº01

EVALUACION PRIMERA UNIDAD: ANATOMIA DE SISTEMAS: DIGESTIVO, RESPIRATORIO, URINARIO Y REPRODUCTOR

1. Conformación del esqueleto osteofibroso de la lengua:
   .....
2. Límites de la celda parotídea:
   .....
3. Estructuras anatómicas que se localizan en la pared anterior de la orofaringe:
   .....
4. Musculo de la laringe que extiende y tensa el ligamento vocal: .....
5. Relaciones torácicas de la tráquea:
   .....
6. Estructuras anatómicas que se evidencian en la cara mediastínica del pulmón:
   .....
7. Como se proyectan los bordes pleurales en el tórax:
   .....
8. Cuáles son los recesos pleurales:
   .....
   .....
9. Ligamentos que contiene el omento menor:
   .....
10. Diga la proyección de los órganos abdominopelvianos en:
    a. Epigastrio.....
    b. Hipocondrio derecho.....
    c. Hipocondrio izquierdo.....
    d. Región inguinal derecha.....
11. ¿De acuerdo a la localización del espacio extraperitoneal que denominaciones recibe este?:
    .....
12. Mencione los medios de fijación de la vejiga urinaria:
    .....
13. Estructuras con las que se relaciona la uretra femenina:
    .....
14. Arterias que irrigan el pene:
    .....
15. Límites de la fosa ovárica:
    .....

CUESTIONARIO
N°1

1. Conformación del esqueleto osteofibroso de la lengua:

> Está formado por el hueso hioides y dos membranas fibrosas:
a) Membrana hioglosa o aponeurosis lingual y b) tabique lingual.

2. Límites de la celda parafaríngea:

> Forma parte del espacio faríngeo, se limita:
- Por delante: Rama ascendente de la mandíbula.
- Por detrás: Apófisis mastoides y estiloides, la masa lateral del atlas.
- Por abajo: Borde anterosuperior del músc. esternocleidomastoideo
- Por dentro: Faringe.

3. Estructuras anatómicas que se localizan en la pared anterior de la orofaringe:

Istmo de los fauces, paladar blando, raíz de la lengua y amígdala lingual.

4. Músculo de la laringe q' extiende y tensa el lig. vocal:

Músc. cricotiroideo (mueve hacia arriba/delante el cartílago tiroides tensando las cuerdas).

5. Relaciones torácicas de la tráquea:

hacia adelante: manubrio del esternón, restos del TIMO.
tronco braquiocefálico, arco aórtico, tronco arterial, plexo cardíaco.
hacia atrás: esófago.

6. Estructuras anatómicas q' se evidencia en la cara mediastínica del pulmón:

Presenta el hilio pulmonar; del lado derecho presenta una forma rectangular y el izquierdo en raqueta. En el hilio derecho pulmonar esta debajo del bronquio mientras q' en el izquierdo se encuentra por encima. En el mediastino tambien encontramos el lig. pulmonar.

7. Como se proyectan los bordes pleurales en el tórax:

La cúpula de la pleura se proyecta a través de la abertura superior del tórax a 3-4 cm por encima del ext. ant. de la 1ra costilla, el borde post. va por la columna vertebral y termina en la cabeza de la 12va costilla, medialmente en la art. esternoclavicular e inferiormente se proyecta hacia arriba del diafragma.

8: Cuales son los recesos pleurales:

Son lugares donde los bordes pulmonares no coinciden con los pleurales quedando espacios limitados por 2 hojas pleurales:

a) Receso Costodiafragmático (pleura costal y diafragmática.)

b) Receso costomediastinal:

c) Receso Frenicomediastínico:

9. Ligamentos q' contiene el omento menor:

a) lig. gastrohepático: desde el hilio hepático a la curvatura menor.

b) lig. Hepatoduodenal: une el hilio hepático a la porción sup. del duodeno.

10. Proyección de los organos abdominales:

a) Epigastrio: Estómago, duodeno, páncreas, VCI y aorta.

b) Hipocondrio derecho: lob. hepático derecho, vesícula biliar, gl. suprarrenal derecha, riñón derecho.

c) Hipocondrio izquierdo: Bazo, cola del páncreas, gl. suprarrenal izq, riñón izq, ángulo esplénico.

d) Región inguinal derecha: ciego, apéndice, ovario, canal inguinal, desembocadura del uréter.

11. Espacio ~~Retro~~peritoneal:

a) E. Retroperitoneal (posterior al peritoneo)

b) E. Preperitoneal

c) E. Subperitoneal

12. Medios de fijación de la vejiga femenina:

En los hombres se fija a la próstata y a la uretra, al piso de la pelvis. En la mujer se fija a la part. anterior de su vagina. El vértice se fija al uraco por un ligamento y en la cara ant del pubis por el lig. pubovesical.

13. Uretra femenina:

Se inicia a partir del orificio uretral interno. la pared post. se encuentra adherida a la pared anterior de la vagina. AL SALIR DE LA PELVIS PERFORA EL DIAFRAGMA UROGENITAL.

14. Irrigación del Pene:

a) Pudenda interna: (rama de la ilíaca interna) ramas colaterales: Art. bulbo, profunda y dorsal del pene.

b) Arteria femoral: rama de la art. ilíaca externa.

15. Límites de la fosa ovárica:

Se considera una depresión la cual esta limitada:

→ Por delante: art. umbilical obliterada.

→ Por detrás: art. iliaca int y uréter.

CUESTIONARIO Nº02

EVALUACION SEGUNDA UNIDAD: ANATOMIA DE SISTEMA ENDOCRINO Y SISTEMA NERVIOSO CENTRAL

1. Relaciones de la glándula hipófisis:
cara ant: parte sup. del seno esfenoidal. cara post: lámina cuadrilátera - cara inferior: con el piso de la silla turca. cara sup: quiasma óptico, tubérculos mamilares, antiguo olfatoria. cara lateral: seno cavernoso, carótida int.
2. Drenaje linfático de la mama:
Existen dos ~~drenajes~~ redes linfáticas de situación superficial y profunda, e íntimamente se anastomosan entre sí.
3. Relaciones de la cabeza del núcleo caudado:
Polo anterior del tálamo óptico, asta frontal del ventrículo lateral. lateralmente está conectado con el putamen por la presencia de un puente de sustancia gris.
4. Mencione las fibras de sustancia blanca entre los componentes del cuerpo estriado:
- cápsula interna
- cápsula externa
- cápsula extrema
5. Sinapsis de que vías se llevan a cabo en la habénula:
comunica información sináptica que conlleva la liberación de moduladores neurológicos químicos como la serotonina, norepinefrina y dopamina
6. Conformación de la sustancia blanca del epitálamo:
Del epitálamo posterior del recesa pineal pertenecen formaciones que se conjuncian con la comisura blanca post y que comunica la part. sup del orificio ant del acueducto de Sylvio.
7. Cuáles son las conexiones que tiene el tálamo:
- Cada núcleo talámico excepto el n. reticular envía axones a la corteza cerebral.
- El tálamo es una estación de relevo para circuitos axónicos del cerebro y núcleos basales.
8. Cuáles son los grupos nucleares que posee el pulvinar:
oral, lateral e inferior (áreas visuales) y medial.
9. Que vías llegan a los cuerpos geniculados medial y lateral:
llegan vías auditivas, sus fibras terminan en el área auditiva de la corteza de la 1ra circunvolución temporal.
10. Configuración interna de la sustancia gris del hipotálamo:
espacio perforado post: tubérculos mamilares y los pedúnculos cerebrales
subtuberéum: lám. gris ubicada entre el quiasma óptico y los tubérculos mamilares
11. Fibras de sustancia blanca que pasan por las pirámides:
Fibras que se decusan son fibras descendentes motoras que van desde la corteza del cerebro hacia el asta anterior de la medula espinal.
12. Qué tipo de sensibilidad se conduce a través del lemnisco medial:
sensibilidad superficial (exteroceptiva) y sensibilidad profunda (propioceptiva).
13. Fibras de sustancia blanca que pasan por el pie del pedúnculo cerebral:
descendente motoras de los tractos corticoespinales y corticopontino
14. Ubicación del núcleo olivar superior y que vías conduce:
más baja de la protuberancia en el tallo encefálico, conduce principalmente vías auditivas ascendentes y descendentes
15. Conformación del lóbulo anterior del cerebelo:
úngula, lobulillo central, culmen.

15

CUESTIONARIO Nº03

EVALUACION TERCERA UNIDAD: ANATOMIA DEL SISTEMA NERVIOSO PERIFERICO Y ORGANOS DE LOS SENTIDOS

1. La sensibilidad de que áreas son conducidas a través del nervio trigémino:
   ↓ ↓ ↓ ↓
2. Que músculos inerva el nervio trigémino:
   músc. masetero, pterigoideo interno y lateral, vientre ant. del digástrico, tensor del tímpano, tensor del velo del paladar y músc. milohioideo.
3. Que nervios se encargan de la inervación del tabique nasal:
   n. nasociliar (n. oftalmico) y parasusección de la cav. nasal el n. petroso mayor y n. naso palatino.
4. El ramo terminal del nervio maxilar se llama n. infraorbitario
5. Paciente que llega a consulta de neurología con el siguiente cuadro: diplopía vertical contralateral a la lesión que aumenta al mirar hacia abajo con desviación de la cabeza hacia el lado opuesto de la lesión. ¿Qué par craneal está comprometido en este cuadro?
   Parálisis del III par craneal.
6. Paciente que presenta el siguiente cuadro clínico: perdida de sensibilidad gustativa del tercio posterior de la lengua y del reflejo faríngeo, disfagia leve y signo de la cortina de Vernet. Que pares craneales están comprometidos en la lesión:
   Parálisis del IX par craneal.
7. Territorio de inervación sensitiva del nervio auricular mayor del plexo cervical:
   Piel del ángulo de la mandíbula, apof. mastoides, parótida y su piel, cara post. del pabellón de la oreja y meato acústico externo.
8. Ramos del plexo cervical que se origina del arco de C3 y C4:
   nervio frénico, n. del trapecio y esternocleidomastoideo, n. angular y n. supraclavicular
9. Territorio de inervación del nervio supraescapular del plexo braquial:
   músc. supraespinoso e infraespinoso, articulación del hombro.
10. ¿Qué acción se lleva a cabo ante la contracción del musculo ciliar?
    Pone tensa la coroides y aflojan la vaina del cristalino (acomodación).
11. Como se produce la inervación de la capa media del ojo:
    Sensitiva: n. trigémino, parasimpático: n. oculomotor.
12. Musculo del ojo que tiene como función elevar y rotar medialmente el polo superior del ojo:
    músculo recto superior.
13. Ligamentos que fijan el cartílago auricular al hueso temporal:
    lig. auricular ant: de la espina del hélix a la apof. cigomática.
    lig. auricular post: eminencia de la concha con apof. mastoides.
14. Estructuras anatómicas que se localizan en la pared laberintica de la cavidad timpánica
    Presenta promontorio que es la base de la cóclea, presenta dos orificios: la ventana oval y redonda.
15. Inserciones de los ligamentos del martillo:
    a) lig. sup. del martillo: del vértice de la cabeza del martillo hasta la pared sup. de la cav. timpánica.
    b) lig lat del martillo: post. inf y lateral de la cabeza del martillo hasta el borde inf del receso epitimpánico.
    c) lig. anterior del martillo: de la apof. ant. hasta la espina del esfenoides.

1. El n. oftálmico da sensibilidad a la piel del párpado superior, ángulo medial del ojo, angulo lateral del ojo y músculos oculares, el n. maxilar inerva piel del párpado inferior, cara lateral de la nariz, labio sup, piel de la mejilla, y el n. mandibular da inervación sensitiva a la mejilla mucosa de la cavidad bucal, piel de la cien, del maxilar y mucosa de la lengua.