北京市中关村医院健康管理中心

体 检 报 告

姓　　名	段东伟
性　　别	男
年　　龄	27
单　　位	中国科学院信息工程研究所
部　　门	财务处/正式职工
联系手机	18635780605
日　　期	2024-10-17
体 检 号	24090501421
体检类别	健康体检
邮　　箱	

尊敬的客户：

您好！欢迎您莅临中关村医院健康管理中心，衷心感谢您对我们的信任！

您的体检报告是根据您的体检结果由主检医师进行汇总分析，提出综合评估结论与健康干预建议。针对体检中发现的异常结果，建议您定期复查或到医院进一步诊治。重大异常结果，我们会进行电话或短信提醒并进行后期随访。个别异常结果无特殊临床意义，则未加汇总分析。

由于体检项目和体检手段的局限性，个体间存在的差异性，一次体检不能全部检查出身体潜在隐患，如有不适症状，请及时到医院就诊。本报告仅供参考。

体检咨询电话：010-82548689 82548690 82548692

健康管理咨询电话：010-82548687 82548688

姓名：段东伟　　性别：男　　民族：　　婚否：

身份证号：142601199611151733　　联系方式：18635780605

工作单位：中国科学院信息工程研究所　　职业：财务处/正式职工

既往史：否认　　病史及手术史：无　　家族史：否认

输血史：否认　　传染病史：否认　　药物过敏史：否认

体检汇总及健康建议

(一)、低密度脂蛋白LDL偏高：

LDL是判断高脂血症、动脉粥样硬化的重要指标，其水平增高与冠心病的发病率密切相关。建议控制饮食总能量、少进油炸食品及动物内脏，多进食蔬菜水果、坚持适量运动，远离烟酒，定期复查血脂、肝功等。

(二)、双侧甲状腺多发滤泡囊肿：

建议定期甲状腺彩超及甲状腺功能检查，外科随诊。

(三)、前列腺囊肿：

囊肿一般不用治疗，如果出现尿频、尿急、尿痛、排尿困难等症状时，泌尿科治疗。定期复查。

总检医生：黄金华

主检医生：翟喜峰

体 格 检 查

身高体重血压　　检查者:孙俊苗

项目名称	结果	单位	项目名称	结果	单位
收缩压	120		舒张压	82	
身高	168.0	CM	体重	67.0	Kg
体重指数	23.74				

初步意见： 1、收缩压正常高值
2、舒张压正常高值

内科　　检查医生:闫素勤

项目名称	结果	单位	项目名称	结果	单位
既往史	否认		家族史	否认	
传染病史	否认		药物过敏史	否认	
心率	70	次/分	心律	齐	
心脏杂音	无		肺部	未见明显异常	
肝	肋下未触及		脾	肋下未触及	
双肾	未触及		肠鸣音	未见明显异常	
腹部包块	无		腹部压痛	无	
神经系统	(-)				

初步意见： 未见明显异常

外科　　检查医生:王明泽

项目名称	结果	单位	项目名称	结果	单位
病史及手术史	无		输血史	否认	
营养发育	良好		淋巴结	未及肿大	
甲状腺	未及异常		乳腺	未及异常	
皮肤	无异常		脊柱	无畸形	
四肢关节	活动正常				

初步意见： 未见明显异常

裂隙灯检查　　检查医生:李罗佳

项目名称	结果	单位	项目名称	结果	单位
裂隙灯	未见异常				

初步意见： 未见明显异常

眼科　　检查医生:李罗佳

项目名称	结果	单位	项目名称	结果	单位
矫正视力(右)	5.0		矫正视力(左)	5.0	
辨色力	正常		外眼	未见异常	

初步意见： 1、右眼屈光不正
2、左眼屈光不正

泌尿系统彩超(男)　　检查医生:李永双

项目名称	结果	单位	项目名称	结果	单位
左肾	未见明显异常		右肾	未见明显异常	
输尿管（左、右）	未见明显异常		膀胱	未见明显异常	
前列腺	前列腺囊肿0.7x0.5cm				

初步意见： 前列腺囊肿

甲状腺彩超(体检)　　检查医生:李永双

项目名称	结果	单位	项目名称	结果	单位
甲状腺	双侧甲状腺多发滤泡囊肿，右侧较大0.4x0.2cm，左侧较大0.3x0.2cm，TI-RADS II级				

初步意见： 1、双侧甲状腺多发滤泡囊肿
2、TI-RADS II级

腹部彩超　　检查医生:李永双

项目名称	结果	单位	项目名称	结果	单位
肝脏	未见明显异常		胆囊	未见明显异常	
胰脏	未见明显异常		脾脏	未见明显异常	

初步意见： 未见明显异常

血脂四项　　检查者:赵[illegible]

项目名称	结果	参考值	单位	提示
*总胆固醇	5.00	2.82 ～ 5.69	mmol/L	
*甘油三酯	0.81	0.40 ～ 1.56	mmol/L	
高密度胆固醇	1.35	0.80 ～ 1.70	mmol/L	
低密度胆固醇	3.14	2.07 ～ 3.10	mmol/L	↑

全血细胞分析(五分类)　　检查者:伊雪

项目名称	结果	参考值	单位	提示
*白细胞(WBC)	4.41	3.50 ～ 9.50	10^9/L	
*红细胞	5.73	4.30～5.80	10^12/L	
*血红蛋白	168.0	130.00 ～ 175.00	g/l	
*红细胞压积	51.8	40.0～50.0	%	↑
*红细胞平均体积	90.4	82.0～100.0	fL	
平均血红蛋白含量	29.3	27.0～34.0	pg	

平均血红蛋白浓度	324	316～354	g/l
RDW-CV	12.3	10.9～15.4	%
红细胞体积分布宽度	40.5	39.0～46.0	fL
*血小板	207	125.00 ～ 350.00	10^9/L
淋巴细胞绝对值	1.57	1.10～3.20	10^9/L
单核细胞绝对值	0.25	0.10～0.60	10^9/L
中性粒细胞绝对值	2.54	1.80 ～ 6.30	10^9/L
嗜酸性粒细胞绝对值	0.04	0.02～0.52	10^9/L
嗜碱性粒细胞绝对值	0.01	0.00～0.06	10^9/L
淋巴细胞百分比	35.6	20.0～50.0	%
单核细胞百分比	5.7	3.0～10.0	%
中性粒细胞百分比	57.6	40.00 ～ 75.00	%
嗜碱性粒细胞百分比	0.2	0.0～1.0	%
嗜酸性粒细胞百分比	0.9	0.40 ～ 8.00	%
血小板压积	0.21	0.11～0.28	%
大型血小板比率	24.90	13.00～43.00	%
平均血小板体积	10.0	8.0～12.0	fL
血小板分布宽度	11.4	9.0～17.0	fL

尿常规化学分析+尿沉渣镜检　　检查者:李思齐

项目名称	结果	参考值	单位	提示
尿微白蛋白	Neg	0.00～0.15	g/L	
尿隐血	Neg	阴性（-）	cells/μ	
胆红素(UBIL)	Neg	阴性(-)	umol/L	
尿胆原定性试验(UBG)	Normal	正常	umol/L	
尿酮体定性试验(UGLU)	Neg	阴性(-)	mmol/L	
尿蛋白定性试验(UPRO)	Neg	阴性(-)	g/L	
尿糖定性试验(UGLU)	Neg	阴性(-)	mmol/L	
亚硝酸盐(UNIT)	Neg	阴性(-)		
尿酸碱度检查(UPH)	7.0	5.4～8.4		
尿比重测定(USG)	1.015	1.003～1.030		
白细胞(ULEU)	Neg	阴性(-)	cells/μ	
镜检白细胞	0		个/Hp	
镜检红细胞	0		个/Hp	
维生素C(VC)	0.0		mmol/L	
透明管型(UTAST)	0.00	0.00～2.00	个/Lp	
镜检其他	-			

血糖　　检查者:赵姗姗

项目名称	结果	参考值	单位	提示
*葡萄糖	4.39	3.90 ～ 6.10	mmol/L	

肝功2号　　检查者:赵姗姗

项目名称	结果	参考值	单位	提示
*丙氨酸氨基转移酶	23.1	0.00 ～ 40.00	U/L	
*天门冬氨酸氨基转移酶	22.8	0.00 ～ 40.00	U/L	

*谷氨酰转肽酶	22.2	0.00 ～ 50.00	U/L
A/G	1.6	1.10 ～ 2.50	
直接胆红素	3.4	0.00 ～ 7.00	μmol/L
球蛋白	29.8	20 ～ 45	g/L
白蛋白	47.6	35 ～ 55	g/L
间接胆红素	9.8	0.00 ～ 17.00	umol/L
总胆红素	13.2	0.00 ～ 20.00	μmol/L
总蛋白	77.4	60.00 ～ 85.00	g/l

尿酸　　检查者:赵姗姗

项目名称	结果	参考值	单位	提示
*尿酸	314	143.00 ～ 463.00	μmol/L	

肌酐(酶法)　　检查者:赵姗姗

项目名称	结果	参考值	单位	提示
*肌酐	71	45.00 ～ 104.00	μmol/L	

尿素氮　　检查者:赵姗姗

项目名称	结果	参考值	单位	提示
*尿素	4.58	1.7 ～ 8.3	mmol/L	

甲状腺三项　　检查者:张文宇

项目名称	结果	参考值	单位	提示
游离T3	5.48	3.10 ～ 6.80	pmol/L	
游离T4	18.4	12 ～ 22	pmol/L	
血清促甲状腺激素	1.30	0.27 ～ 4.2	uIU/ml	

甲胎蛋白（进口试剂）　　检查者:张文宇

项目名称	结果	参考值	单位	提示
甲胎蛋白	3.21	0.00 ～ 7.00	ng/ml	

癌胚抗原(进口试剂)　　检查者:张文宇

项目名称	结果	参考值	单位	提示
癌胚抗原	2.09	0.00 ～ 3.40	ng/ml	

检查项目

胸部DR片

检查者/审核者: 龙凤/

检查所见：　胸廓对称，双肺内未见实质性病变，气管及纵隔居中。心影大小形态可。双膈光整，肋膈角清晰。

检查印象：　胸部X线未见明显异常征象。

十二通道常规心电图检查

检查者/审核者: 吴艳平/

检查所见：　0

检查印象：　窦性心律
大致正常心电图

体　检　号：24090501421

姓名：段东伟　　性别：男　　身份证号：142601199611151733

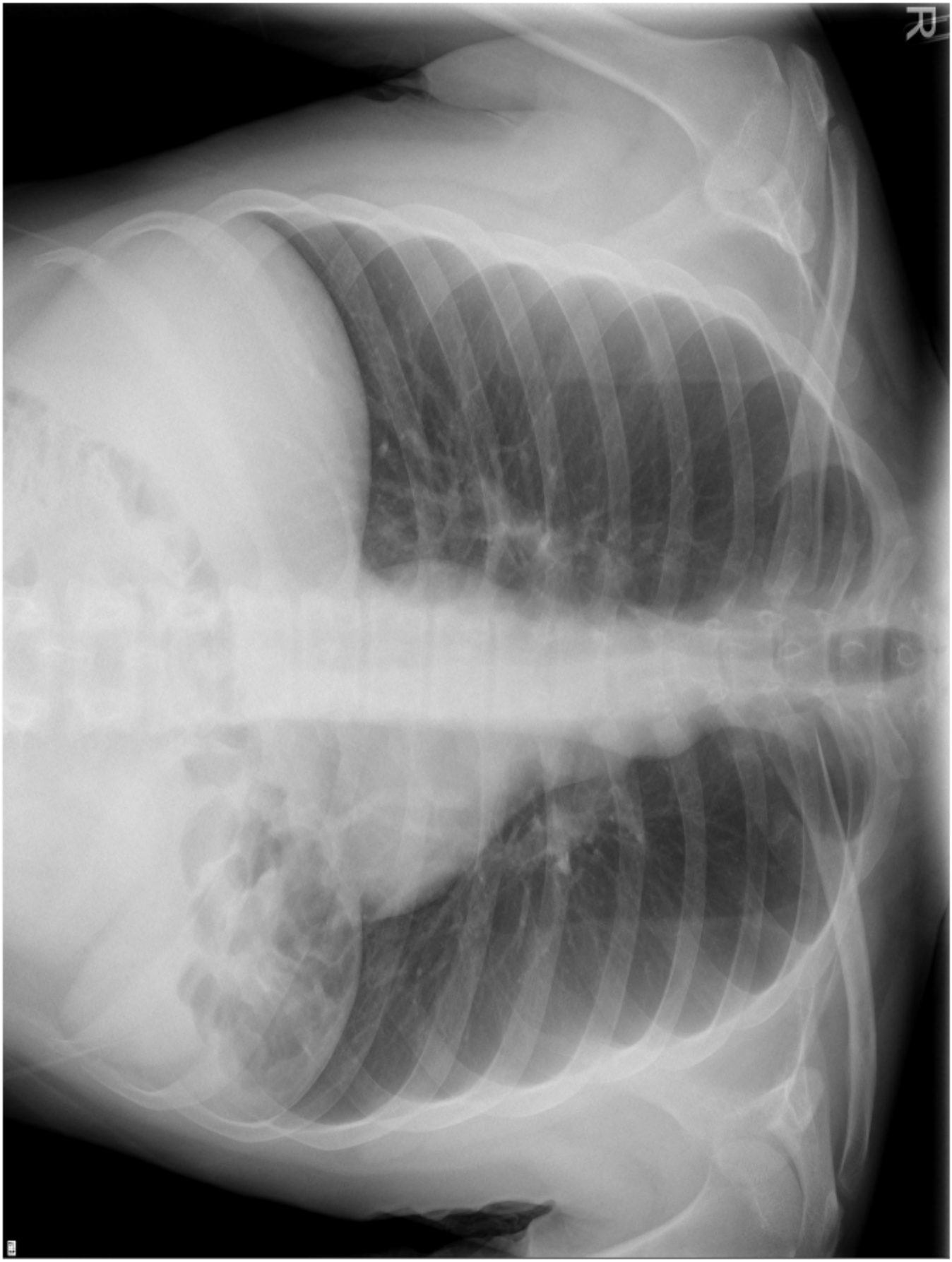
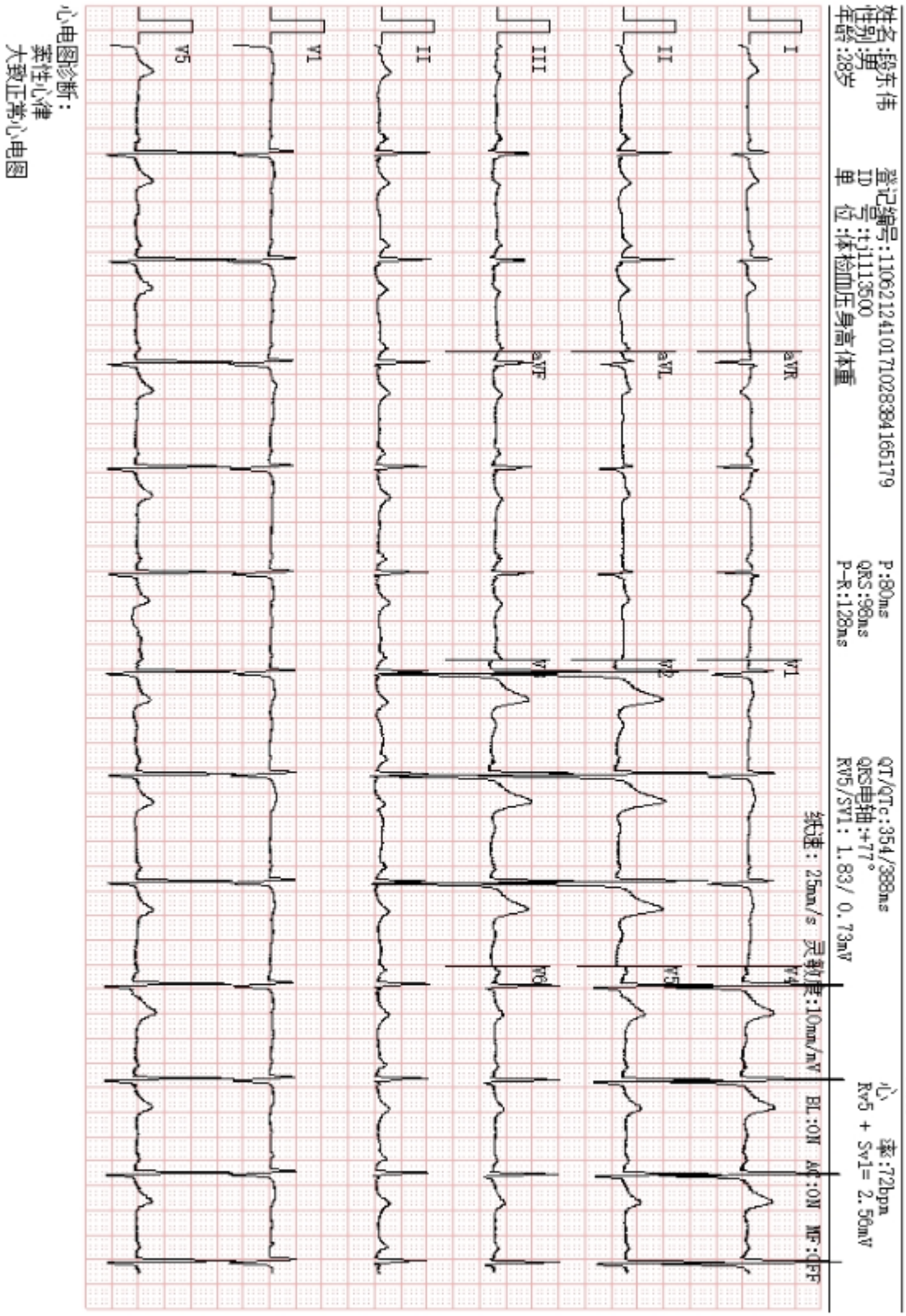
姓名：段东伟　　性别：男　　身份证号：142601199611151733