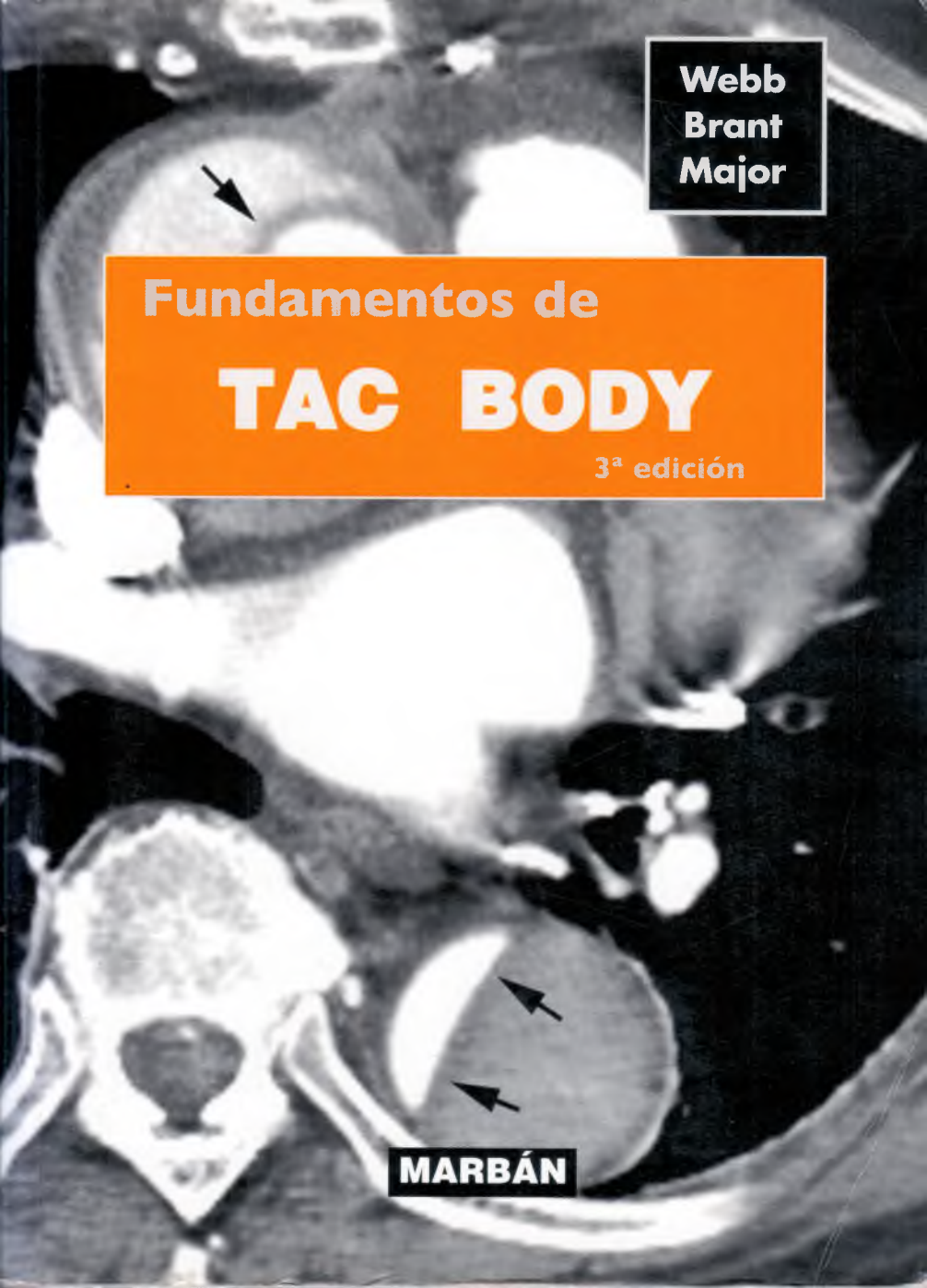

Webb
Brant
Major

Fundamentos de TAC BODY

3ª edición

MARBÁN

Webb
Brant
Major

Fundamentos de TAC BODY

3ª edición

W. Richard Webb, MD.
Chief, Thoracic Imaging, Professor of Radiology,
University of California San Francisco Medical School,
Department of Radiology, San Francisco, California, USA

William E. Brant, MD.
Professor of Radiology, Director, ThoracoAbdominal
Imaging Division, University of Virginia Health System,
Department of Radiology, Charlottesville
Virginia, USA

Nancy M. Major, MD.
Associate Professor of Radiology and Surgery,
Duke University Medical Center,
Division of Musculoskeletal Imaging, Durham,
North Carolina, USA

MARBÁN

© 2007
© **MARBÁN LIBROS, S.L.**
Joaquín María López, 72
28015 Madrid. España
Teléf.: (34) 91 543 55 55
Fax: (34) 91 544 13 80

Edición en español de:
Fundamentals of body CT
W. Richard Webb, William E. Brant, Nancy M. Major– 3rd ed.

© Edición original
Elsevier Inc.
This edition of *Fundamentals of body CT 3e by W. Richard Webb, William E. Brant & Nancy Major* is published by arrangement with Elsevier Inc.,
New York, New York, USA.

Fotocopiar es un delito (Art. 270 C.P.)

Este libro está legalmente protegido por los derechos de propiedad intelectual. Cualquier uso, fuera de los límites establecidos por la legislación vigente, sin el consentimiento del editor, es ilegal. Esto se aplica en particular a la fotocopia y, en general, a la reproducción en cualquier otro soporte.

MARBÁN es marca registrada.

La fotocopia o el uso de productos protegidos bajo una marca registrada ® constituye delito tipificado en el artículo 274 C.P. que protege el derecho de propiedad industrial.

Traducción a cargo de:
Dr. E. Arana Fernández de Moya; Dr. A. Díez Herranz; Dr. A. Molins Otero; Dr. F. Ramírez Lafita

ISBN: 978-84-7101-574-7 (**MARBÁN, S.L.** - Edición en español)
ISBN: 978-1-4160-0030-3-2006 (Elsevier Inc. - Edición en inglés)

M-22.279-2007
Impreso en España. *Printed in Spain*

Contenido

I. TÓRAX

W. RICHARD WEBB, M.D.

1. Introducción a la TC de tórax: técnicas de TC torácica **3**
TC helicoidal: tipos 3
TC helicoidal de tórax: principios generales 4
TC helicoidal de tórax: protocolos 6

2. Mediastino: introducción y anatomía normal **11**
Anatomía normal del mediastino 11
Anatomía cardíaca normal 21
Espacio retroesternal 26

3. Mediastino: alteraciones vasculares **29**
Alteraciones aórticas 29
Vena cava superior y grandes venas 40
Arterias pulmonares 45

4. Mediastino: alteraciones de los ganglios linfáticos y masas mediastínicas **49**
Grupos de ganglios linfáticos 49
Aspecto de los ganglios linfáticos en la TC 50
Diagnóstico diferencial del aumento del tamaño de los ganglios linfáticos mediastínicos 54
Diagnóstico de las masas mediastínicas 64
Masas del espacio prevascular 64
Tumores tímicos 65
Masas del espacio petraqueal 70
Espacio subcarínico 71
Masas de la ventana aortopulmonar 72
Mediastino retroesternal 72
Masas paravertebrales 72
Alteraciones mediastínicas difusas 74
Corazón y pericardio 75
Masas paracardíacas 77

5. Hilios pulmonares **80**
Técnica 80
Diagnóstico de masa hiliar o adenopatía 80
Alteraciones bronquiales 98
Diagnóstico diferencial de las alteraciones hiliares y bronquiales 100
Vasculopatía pulmonar 103
Masa frente atelectasia 104

6. Enfermedad pulmonar **105**
Anatomía normal 105
Lesiones congénitas 106
Anomalías bronquiales 107
Quiste broncógeno 107
Fístula arteriovenosa 107
Secuestro 109
Síndrome del pulmón hipogenésico (cimitarra) 111
Anomalías de la vena pulmonar y variz venosa 111
Nódulo pulmonar solitario y lesiones pulmonares localizadas 112
Múltiples nódulos y metástasis pulmonares 123
Bronquiectasias y anomalías bronquiales 124
Atelectasia: tipos y patrones 127
Enfermedad pulmonar infiltrativa difusa 129
Enfisema 141

7. Pleura, pared torácica y diafragma **143**
Consideraciones técnicas 143
Pleura 143
Pared torácica 159
Espacio axiliar 160
Mama 161
Diafragma 162

II. ABDOMEN Y PELVIS

WILLIAM E. BRANT, M.D.

8. Introducción a la TC de abdomen y pelvis **167**
Orientación 167
Medios de contraste gastrointestinales 168
Medios de contraste intravenosos 168
Cómo interpretar las TC de abdomen y pelvis 168
Artefactos en la TC corporal 170
Dosis de radiación en la TC 173

9. Cavidad peritoneal, vasos, ganglios y pared abdominal **175**
Cavidad peritoneal 175
Vasos 181
Ganglios 187
Pared abdominal 190

10. Traumatismos abdominales 193
Técnica de estudio 193
Hallazgos en la TC de lesiones traumatológicas 194

11. Hígado 207
Anatomía 207
Consideraciones técnicas 211
Hemodinámica hepática y anomalías de la perfusión 212
Enfermedad hepática difusa 214
Tumoraciones hepáticas focales 222
Tumoraciones quísticas hepáticas 230

12. Árbol biliar y vesícula biliar 233
Árbol biliar 233
Vesícula biliar 241

13. Páncreas 247
Técnica de TC 247
Anatomía del páncreas 247
Infiltración grasa del páncreas 249
Pancreatitis aguda 250
Pancreatitis crónica 252
Adenocarcinoma del páncreas 253
Tumor de células de los islotes 257
Linfoma pancreático 257
Metástasis pancreáticas 258
Neoplasia mucinosa papilar intraductal 258
Lesiones quísticas 259

14. Bazo 265
Anatomía 265
Consideraciones técnicas 265
Anomalías 265
Lesiones focales 267

15. Riñones y uréteres 273
Riñones 273
Uréter 295

16. Glándulas suprarrenales 303
Glándulas suprarrenales normales 303
Masas suprarrenales de aspecto específico en la imagen 303
Lesiones suprarrenales hiperfuncionantes 307
Masas suprarrenales problemáticas 309

17. Tubo digestivo ... **319**
Principios básicos ... 319
Esófago ... 320
Estómago ... 324
Intestino delgado ... 328
Mesenterio ... 334
Apéndice ... 336
Colon y recto ... 339

18. Pelvis ... **355**
Anatomía ... 355
Consideraciones técnicas ... 358
Vejiga ... 358
Útero ... 359
Ovario ... 363
Próstata ... 371
Testículos ... 372

III. SISTEMA MUSCULOESQUELÉTICO

NANCY M. MAJOR, M.D.

19. TC en traumatismos musculoesqueléticos ... **377**
Traumatismos ... 377
Columna ... 378
Pelvis/cadera ... 380
Extremidades ... 381
Músculos ... 383
Conclusión ... 383

20. TC musculoesquelética no traumatológica ... **387**
Enfermedad discal ... 387
Estenosis vertebral ... 391
Espondilolisis y espondilolistesis ... 397
Articulaciones sacroilíacas ... 397
Osteítis del pubis ... 400
Coalición ... 400
Tumores e infección ... 401
Mediciones ... 407
Conclusión ... 407

21. Hallazgos casuales ... **411**
Enfermedad metastásica/mieloma múltiple ... 411
Hemangioma ... 412
Nódulos de Schmorl ... 413
Quistes de Tarlov ... 415
Enfermedad de Paget ... 415
Displasia fibrosa ... 416
Conclusión ... 417

Prólogo

Escribir el prólogo de una tercera edición es un placer por tres razones. La primera, porque significa que las dos anteriores fueron un éxito, y que los editores siguen interesados en este proyecto. En segundo lugar, significa que finalmente se ha terminado de escribir, y por último, y más importante, es que una nueva edición te da la oportunidad de añadir nuevo material, corregir errores y realizar actualizaciones.

En la media docena de años que han pasado aproximadamente desde que se publicó la segunda edición, se ha innovado y avanzado en las técnicas de TC, y de manera más notable en el desarrollo y maduración de las técnicas de TC multidetector espiral/helicoidal. En esta edición, hemos actualizado nuestras descripciones para incluir los diversos protocolos de TC espiral/helicoidal aceptados actualmente en la práctica clínica para el diagnóstico de anomalías de tórax, de abdomen y musculoesqueléticas. Además, se han incluido varias exposiciones de la TC espiral, de la TC tridimensional y de la angioTC, así como otros desarrollos recientes de la TC. También se han añadido a todos los capítulos nuevos temas e imágenes.

Por ejemplo, en la sección de tórax, se han ampliado los temas sobre TC de pulmón de alta resolución, diagnóstico mediante TC del embolismo pulmonar y anormalidades aórticas, paralelamente a la ampliación del uso clínico de esas técnicas. También se ha incluido en esta edición un capítulo sobre traumatismo abdominal y análisis mediante TC del diagnóstico de cálculos renales. La sección de sistema musculoesquelético ha sido revisada y ampliada, incluyendo tres capítulos que tratan sobre los trastornos traumáticos y no traumáticos, así como los hallazgos problemáticos en huesos, detectados de forma casual en exámenes de las TC.

Del mismo modo, hemos intentado mantener la simplicidad, condensando el texto a favor de listas y tablas. Esperamos que lo disfruten y saquen provecho de nuestro esfuerzo.

W. Richard Webb
William E. Brant
Nancy M. Major

A Teresa, Emma, Brett, Sonny, Andy y Cole.

W.R.W

A mi esposa, Bárbara, por estar siempre ahí.

W.E.B

A mis padres, Kathy y Paul, que hicieron posible mi colaboración en este libro, os lo agradezco.
A mi hijo, Austin, por mantener mi vida en perspectiva. Gracias por tu paciencia durante la creación de este libro, y por último, a mi marido, Clyde, esto no hubiera sido posible sin tu apoyo y tus increíbles enseñanzas. Sigues siendo mi héroe.

N.M.M.

Prólogo a la primera edición

En lugar de escribir un texto que pretendiera registrar todo lo que se conoce acerca de la "TC de body", o incluso todo lo que nosotros sabemos, hemos intentado hacer un trabajo práctico que enseñe cómo realizar e interpretar las exploraciones mediante TC de tórax y abdomen. Hemos querido limitar la discusión acerca de cuál es la clave para entender este tipo de exploraciones desde un punto de vista práctico-clínico (la anatomía, los conceptos, las enfermedades y las controversias más relevantes). Lo hemos realizado de esta manera aún a riesgo de dejarnos fuera algunos aspectos. Pero en realidad no es necesario leer sobre absolutamente todo cuando se está aprendiendo. En otras palabras, TAC Body no tiene la intención de dar más que el resto de los textos sobre TC que hay en el mercado, pero sí le da un énfasis diferente en un formato más manejable.

Cada uno de nosotros ha escrito una parte del libro, obviamente en función de nuestra área de especialización. Nuestra forma de enseñar varía ligeramente, por eso cada una de las tres secciones (tórax, abdomen y sistema musculoesquelético) tiene un enfoque distinto. Esperamos que al mantener nuestro propio estilo hayamos hecho el libro más interesante de leer. Por nuestra parte, ha sido un libro muy fácil de escribir.

W. Richard Webb
William E. Brant
Nancy M. Major

SECCIÓN I

Tórax

1

Introducción a la TC de tórax: técnicas de TC torácica

W. Richard Webb, M.D.

La tomografía computarizada (TC) helicoidal permite obtener imágenes de la totalidad del tórax durante una única respiración en pacientes capaces de cooperar, con adquisición volumétrica y registro exacto o superposición de cada corte. Se pueden llevar a cabo reconstrucciones tridimensionales. Dado que la técnica es rápida, se pueden inyectar con rapidez medios de contraste, y se puede conseguir una excelente opacificación vascular.

TC HELICOIDAL: TIPOS

Los escáneres para TC helicoidal son de dos tipos: TC de detector único (TCDU) y TC multidetector (TCMD). Las técnicas que se emplean para la TC de tórax varían de manera significativa dependiendo de si se usa la TCDU o la TCMD. La sección siguiente revisa brevemente estas técnicas.

TC helicoidal de detector único

Las TC de detector único tienen una hilera única de detectores de rayos X que se usan para registrar los datos según la carcasa gira alrededor del paciente y el paciente se mueve a través de la carcasa. Se obtiene una adquisición espiral única continua. El grosor del corte se determina de forma primaria por el grosor del haz de rayos X (colimación).

Con la TCDU, se deben elegir de forma prospectiva cinco parámetros de estudio: 1) tiempo de rotación de la carcasa (tiempo para una rotación completa de la carcasa del escáner), 2) duración total del estudio, 3) volumen de estudio, 4) colimación (grosor del haz de rayos X utilizado) y 5) factor de paso (movimiento de la mesa durante una rotación completa dividido por la colimación). La relación de estos factores está gobernada por una fórmula simple (Fig. 1-1).

Los valores para el tiempo de rotación de la carcasa, el volumen de estudio y la duración del estudio se describen más adelante en este capítulo y por lo general están determinados por la capacidad del paciente para mantener su respiración. De las otras dos variables restantes, colimación y factor de paso, sólo una se puede controlar de manera independiente. El factor de paso varía a intervalos entre uno y dos, dependiendo del escáner (p. ej., 1, 1,3, 1,7, 2). La colimación varía en intervalos entre 1 mm y 10 mm (p. ej., 1 mm, 3 mm, 5 mm, 7 mm, 10 mm).

TC helicoidal multidetector

Las TCMD, conocidas también como TC con hileras de multidetector, tienen filas paralelas múltiples de detectores de rayos X (en la actualidad, 4, 8, 16 o 64 para los distintos aparatos). Cada una de estas filas registran datos de forma independiente a medida que gira la carcasa; en consecuencia, en cada rotación se capta un volumen mucho mayor del paciente. Disponer de una TCMD de 16 detectores es igual que tener 16 TCDU trabajando a la vez.

La TCMD tiene las ventajas de ser mucho más rápida que la TCDU y permitir reconstruir imágenes con diferentes grosores después de acabar el estudio. En la práctica clínica, la TCDU está siendo reemplazada gradualmente por la TCMD, y la TCMD con 16 o 64 filas va sustituyendo de forma gradual a aquellas que tienen menos hileras.

Con la TCMD, el factor de paso está determinado por el movimiento de la mesa durante una rotación completa de la carcasa dividido por la anchura de todos los detectores utilizados (p. ej., anchura del detector × número de filas de detectores). Al igual que con la TCDU, el paso oscila por lo general entre 1 y 2. Aunque varía según el escáner y el fabricante, las filas de detectores más delgadas tienen una anchura que oscila entre

Parámetros para la TCDU

$$\text{Duración del estudio (segundos)} = \frac{\text{tiempo de rotación (s)} \times \text{volumen del estudio (mm)}}{\text{colimación (mm)} \times \text{factor de paso}}$$

Parámetros para la tomografía computarizada de detector único (TCDU).

0,5 mm y 1 mm, y las múltiples filas de detectores suman hasta unos 20 mm en los escáneres de 16 detectores y 40 mm en los escáneres de 64 detectores. Para la TCMD, la fórmula que relaciona los parámetros de estudio se muestra en la Figura 1-2.

TC DE TÓRAX HELICOIDAL: PRINCIPIOS GENERALES

Los protocolos específicos que se emplean para la TC de tórax dependen del tipo de escáner utilizado, del fabricante, y de la razón del estudio. Sin embargo, se aplican varios principios generales a todos los estudios de tórax (Tabla 1-1).

TC de tórax: principios generales

Niveles del estudio: desde los vértices pulmonares a los ángulos costofrénicos posteriores.
Posición del paciente: supina.
Volumen pulmonar: inspiración completa; si es posible durante una sola respiración contenida.
Tiempo de rotación de la carcasa: rápido.
Duración del estudio: la duración total del estudio está determinada por la capacidad de mantener la respiración; compromiso entre la duración del estudio y la resolución.
Grosor del corte y factor de paso: aumentar el factor de paso (hasta 2) en vez de la colimación o el grosor del detector.
Algoritmo de reconstrucción: algoritmo de alta resolución utilizado para la mayoría de los estudios; algoritmo habitual o de partes blandas para estudios vasculares.
Reconstrucciones tridimensionales: en ocasiones son útiles para estudios pulmonares, vasculares o de la vía aérea.
Medios de contraste: en algunos casos se usa la inyección de contraste intravenoso; los medios de contraste orales son sólo para las anomalías gastrointestinales.
Parámetros de ventana: visión utilizando ventana pulmonar y de partes blandas (mediastínica).

Niveles del estudio

La TC de tórax se obtiene por lo general desde un nivel justamente por encima de los vértices pulmonares (cerca de la muesca supraesternal) hasta el nivel de los ángulos costofrénicos posteriores; estos estudios comprenden también el diafragma y el abdomen superior. La distancia (o volumen) necesaria para abarcar el tórax está determinada por una proyección de estudio preliminar (p. ej., «vista piloto»), y por lo general es de unos 25 cm.

Posición del paciente

Habitualmente, los pacientes se estudian en decúbito supino. Se pueden obtener estudios en prono para la TC de alta resolución (TCAR) o para valorar el movimiento de acumulaciones de líquido pleural. El paciente se puede colocar también en decúbito prono para la biopsia de lesiones pulmonares posteriores.

Volumen pulmonar

Los estudios se obtienen de forma sistemática después de una inspiración completa (es decir, a capacidad pulmonar total) y con la respiración interrumpida. Se pueden llevar a cabo estudios en espiración en algunos casos (particularmente en la TCAR) para valorar el atrapamiento aéreo.

Tiempo de rotación de la carcasa

Se usa un tiempo de rotación de la carcasa rápido para reducir el tiempo del estudio. Los tiempos son por lo general inferiores a un segundo (p. ej., entre 0,6 s y 0,8 s).

Factor de paso y grosor de las secciones

La colimación (TCDU) o la anchura de la fila de detector (TCMD) que se escoge para una exploración TC

Parámetros para la TCMD

$$\text{Duración del estudio (segundos)} = \frac{\text{tiempo de rotación (s)} \times \text{volumen del estudio (mm)}}{\text{anchura de la fila de detectores (mm)} \times \text{número de detectores} \times \text{paso}}$$

Parámetros para la tomografía computarizada multidetector (TCMD).

dependen de la razón del estudio. Para algunas indicaciones específicas se requieren grosores de corte más finos, mientras que los grosores mayores son adecuados para estudios sistemáticos.

Hay que tener en cuenta que, con la técnica helicoidal, el grosor real del corte que se ve (es decir, el «grosor efectivo del corte») puede ser mayor que la colimación o los detectores utilizados, dependiendo del factor de paso. Cuanto mayor es el factor de paso, mayor es el grosor efectivo de corte. Con un paso de 1, el grosor eficaz de corte es aproximadamente igual a la colimación; con un factor de paso de 2, el grosor eficaz de corte es aproximadamente un 30% superior a la colimación.

Una regla general con la TC helicoidal del tórax es que es mejor aumentar el factor de paso para cubrir un área determinada mientras el paciente mantiene la respiración interrumpida que aumentar la colimación o la anchura del detector; aumentar el factor de paso por lo general resulta en una mejor resolución. Por ejemplo, duplicar el factor de paso (es decir, de 1 a 2) da lugar a un aumento en el grosor eficaz de corte de sólo un 30%; doblar la colimación o la anchura del detector deriva en un doblaje del grosor eficaz de corte.

Duración del estudio

La duración total del estudio o el tiempo de imagen está determinada por lo general por la capacidad del paciente para mantener interrumpida su respiración; la mayoría de los pacientes pueden mantenerla durante 20 a 25 segundos, valores que se asumen con frecuencia para el estudio ordinario. Si el paciente no coopera (p. ej., no puede mantener la respiración) o si se necesita una duración de estudio más prolongada, es probable que se produzca una degradación de la imagen por movimiento respiratorio.

En la TC de tórax existe un compromiso fundamental entre la duración del estudio y la resolución que se puede obtener. Si se desean cortes finos y una alta resolución, el estudio tarda más tiempo en obtenerse y es más probable que se produzcan artefactos por el movimiento respiratorio. Si se obtienen cortes más gruesos, entonces se puede obtener un estudio con rapidez sin riesgo de movimiento respiratorio, pero se reduce la resolución espacial. Se debe tener en mente este compromiso cuando se decide un protocolo de estudio.

Algoritmo de reconstrucción

Una vez que se han realizado los estudios, se reconstruyen los datos utilizando un algoritmo que determina algunas características de la imagen resultante. Para las imágenes ordinarias de tórax, a menudo se usa un algoritmo de alta resolución para optimizar los detalles, pero esto hace que el aspecto de la imagen sea algo granuloso.

Un algoritmo estándar o de partes blandas, que produce una imagen más uniforme, es más adecuado para valorar estructuras vasculares torácicas (p. ej., estudios llevados a cabo para el diagnóstico de embolias pulmonares, aneurismas o disección aortica), pero no es óptimo para otras imágenes torácicas. Este algoritmo se usa a menudo para imágenes abdominales.

Reconstrucción tridimensional

Dado que los datos del estudio se adquieren de forma continua y volumétrica con la TC helicoidal, las imágenes se pueden reconstruir en cualquier plano que se desee, si se dispone de estaciones de trabajo adecuadas. Sin embargo, estas técnicas pueden tardar tiempo en llevarse a cabo y, dependiendo de la colimación o de la anchura de fila de detectores seleccionada, las imágenes reconstruidas pueden tener una resolución espacial reducida. Se ha utilizado una variedad de técnicas de demostración para las imágenes del tórax. Éstas comprenden reconstrucciones multiplanares, superficies sombreadas tridimensionales o imágenes volumétricas desde una perspectiva externa, o superficies sombreadas o imágenes volumétricas desde una perspectiva interna (endoluminal), conocidas también como broncoscopia virtual.

Las reconstrucciones multiplanares bidimensionales ofrecen la ventaja de realizarse con rapidez, y son suficientes para el diagnóstico en la mayoría de los casos en que se considera necesaria una reconstrucción. Los capítulos siguientes proporcionan cierto número de ejemplos de reconstrucciones bidimensionales. Las técnicas tridimensionales, como las imágenes de superficie sombreada y volumétrica, pueden ser valiosas en casos seleccionados, pero llevan tiempo y requieren una considerable experiencia del radiólogo. Estas técnicas no se emplean habitualmente en las imágenes torácicas clínicas, con la excepción de la broncoscopia virtual o imagen de la vía aérea y las imágenes vasculares especializadas.

Las proyecciones de intensidad máxima o mínima que representan un conjunto de datos tridimensionales reconstruidos a partir de un conjunto de datos volumétricos pueden ser útiles a veces para las imágenes pulmonares, de la vía aérea o de anomalías vasculares.

Medios de contraste

La TC de tórax se puede realizar con o sin la administración de un medio de contraste intravenoso, dependiendo de la indicación del estudio. Los estudios obtenidos para excluir metástasis pulmonares o para valorar una enfermedad pulmonar por lo general no necesitan contraste. El contraste se debería utilizar en los pacientes en quienes se sospechen anomalías hiliares, mediastínicas o de la pleura y en pacientes con posibles alteraciones vasculares.

Con la TC helicoidal, la inyección de contraste a 2,5 ml-4 ml/segundo, entre 10 y 30 segundos antes del comienzo del estudio y durante la obtención de imágenes, proporciona una excelente opacificación de las estructuras vasculares. La velocidad de inyección del contraste y el retraso del estudio (tiempo entre el comienzo de la inyección de contraste y el comienzo de la obtención de imágenes) varía dependiendo de la razón del estudio.

La obtención de imágenes comienza cuando se opacifican los vasos que interesan. Para diagnosticar embolia pulmonar, las arterias pulmonares necesitan estar opacificadas; esto requiere por lo general un retraso de entre 15 y 20 segundos. Para el diagnóstico de anomalías aórticas, se suele necesitar un retraso más prolongado, por lo general de entre 20 y 30 segundos. El retraso varía en pacientes individuales de acuerdo con un número de factores. La organización del retraso en la toma de imágenes se lleva a cabo por lo general utilizando programas disponibles en el escáner, que muestran la opacificación vascular durante la inyección. El uso de un medio de contraste oral para la opacificación del esófago y del tubo digestivo no suele ser necesario a menos que se sospeche una anomalía gastrointestinal específica (p. ej., esofágica).

Parámetros de ventana

Para la TC de tórax, las imágenes se deben ver utilizando por lo menos dos parámetros diferentes de ventana. Estas dos ventanas se denominan ventanas «pulmonar» y de «partes blandas» (o «mediastínica»), que también describen su utilización primaria.

La *ventana pulmonar* tiene una ventana de aproximadamente –600 UH a –700 UH y una anchura de ventana de 1.000 UH a 1.500 UH. La ventana pulmonar muestra mejor la anatomía y patología pulmonares, contrastando las estructuras de partes blandas con el parénquima pulmonar circundante lleno de aire.

Las *ventanas mediastínicas o de partes blandas* (ventana media, de 20 UH a 40 UH; anchura, de 450 UH a 500 UH) muestran la anatomía de las partes blandas en el mediastino y en otras áreas del tórax, lo que permite la diferenciación de la grasa, líquidos, tejido, calcio y vasos llenos de contraste. Esta ventana también tiene valor para proporcionar información acerca del pulmón consolidado, los hilios, enfermedades pleurales y estructuras de la pared torácica. En los capítulos siguientes se expondrán los usos más específicos de estas dos ventanas.

TC HELICOIDAL DE TÓRAX: PROTOCOLOS

En la mayoría de los pacientes, la TC torácica se lleva a cabo utilizando un protocolo sistemático. Esta técnica se ha diseñado para proporcionar información útil (aunque no necesariamente óptima) con respecto al pulmón, el mediastino, los hilios, la pleura y la pared torácica. Es valiosa en el diagnóstico de una variedad de enfermedades y tipos de anomalías.

Se utilizan técnicas de TC modificadas en situaciones clínicas específicas o para buscar anomalías concretas (p. ej., embolia pulmonar, disección aórtica y enfermedad pulmonar difusa). Los capítulos siguientes proporcionan revisiones detalladas de algunos protocolos específicos.

TC de tórax ordinaria

Una técnica ordinaria útil es obtener estudios con una colimación de 5 mm cuando se emplea la TCDU. Con un tiempo de rotación de la carcasa de 0,8 segundos y asumiendo un volumen de 25 cm para todo el tórax, una suspensión de la respiración de menos de 25 segundos necesita un factor de paso de 1,7 y da lugar a un grosor efectivo de corte de aproximadamente 6 mm (Tabla 1-2). Se pueden utilizar otras técnicas de estudio (véase Tabla 1-2), pero derivan en diferencias en el grosor eficaz de corte, duración de suspensión de la respiración, volumen del estudio y cantidad de contraste utilizado (si se inyecta). Los estudios se pueden reconstruir a niveles contiguos (es decir, estudios con colimación de 5 mm reconstruidos cada 5 mm) o a niveles superpuestos (p. ej., estudios con colimación de 5 mm reconstruidos cada 3 mm). Se ha observado que la reconstrucción con superposición mejora la detección de lesiones pequeñas (p. ej., nódulos pequeños). Con la TCDU, la resolución se puede optimizar disminuyendo la colimación y el factor de paso y estudiando un volumen limitado (p. ej., 2 cm; véase Tabla 1-2).

Con la TCMD con filas de 16 detectores, el autor estudia de forma sistemática el tórax utilizando una anchura de detector de 1,25 mm, con un factor de paso de

TC de tórax: principios generales

Tipo de escáner	Factor de paso y colimación de los detectores	Grosor eficaz de corte (mm)	Tiempo de rotación de la carcasa (segundos)	Suspensión de la respiración (segundos)	Volumen del estudio (cm)	Ritmo de inyección del contraste (ml/segundo)	Volumen de contraste (retraso de 15 segundos) (ml)
TCDU	7 mm de colimación; factor de paso de 1	7	0,8	28	25	2,5	107,5
	5 mm de colimación; factor de paso de 1,7	6	0,8	24	25	2,5	97,5
	5 mm de colimación; factor de paso de 1,5	5,5	0,8	27	25	2,5	105
	3 mm de colimación; factor de paso de 2	4	0,8	33	25	2,5	120
	1 mm de colimación; factor de paso de 1	1	0,8	16	2		
TCMD	Detectores de 16 × 1,25 mm; factor de paso de 1,6	1,5 o 6	0,6	4,7	25	3,5	70

1,6 y un tiempo de rotación de la carcasa de 0,6 segundos. Esto permite estudiar todo el tórax en menos de 5 segundos. Los datos del estudio se pueden reconstruir con un grosor de 5 mm (grosor efectivo de corte, 6 mm) para una lectura ordinaria o de 1,25 mm (grosor eficaz de corte, 1,5 mm) para imágenes de alta resolución (véase Tabla 1-2). Si se dispone de TCMD, esta es la técnica de elección para las imágenes ordinarias de tórax. Como se ha comentado anteriormente, la administración de contraste intravenoso u oral depende de la indicación del estudio.

Protocolos de imágenes vasculares

En algunos pacientes, la TC de tórax se lleva a cabo de forma primaria para diagnosticar anomalías vasculares que se sospechan basándose en los síntomas clínicos o en los hallazgos radiológicos. Las anomalías vasculares del tórax más frecuentes que se valoran con TC comprenden la embolia pulmonar, disección o aneurisma aórtico y rotura traumática de la aorta (Tabla 1-3). Los ejemplos de protocolos se enumeran en la Tabla 1-3, aunque pueden variar entre los escáneres y las instituciones. Los protocolos vasculares intentan optimizar el grado de captación de contraste y resolución de imagen, a la vez que mantienen en valores razonables el tiempo de suspensión de la respiración y la cantidad de contraste que se inyecta.

Embolia pulmonar

Para el diagnóstico de embolia pulmonar con una TC helicoidal de detector único, uno obtiene imágenes con 3 mm de colimación y un factor de paso de 2 a través sólo de las arterias pulmonares centrales, volumen que mide aproximadamente 12 cm (véase Tabla 1-3). Para ello es preciso mantener la respiración durante 16 segundos, y proporciona estudios con un grosor eficaz de corte de aproximadamente 4 mm. La reconstrucción de las imágenes a intervalos de 2 mm (es decir, superponiendo las imágenes) es típica y mejora la precisión.

Con la TCMD, en los estudios con detectores de 1,25 mm es necesario mantener la respiración menos de 5 segundos, y proporciona estudios con un grosor eficaz de corte de 1,5 mm en todo el tórax. No es necesaria la reconstrucción de imágenes con superposición. Las ventajas de utilizar la TCMD son obvias.

El contraste intravenoso se inyecta rápidamente (p. ej., 4 ml/segundo). El estudio comienza cuando el escáner muestra que se opacifican las arterias pulmonares o la aurícula izquierda. Este retraso varía, pero el promedio es de unos 15 segundos. Debido a su tiempo de estudio más rápido, se inyecta menos contraste cuando se utiliza la TCMD (véase Tabla 1-3).

Enfermedades aórticas

Las anomalías aórticas que se valoran con TC comprenden la disección, los aneurismas y la rotura traumática

Protocolos de TC helicoidal para enfermedades vasculares

Tipo de escáner	Indicación	Colimación, detectores y factor de paso	Grosor eficaz de corte (mm)	Tiempo de rotación de la carcasa (segundos)	Suspensión de la respiración (segundos)	Volumen del estudio	Ritmo de inyección del contraste (ml/segundo)	Volumen de contraste (retraso de 15 segundos) (ml)
TCDU	EP	3 mm de colimación; factor de paso de 2	4	0,8	16	12 cm	4	124
TCMD	EP	Detectores de 16 × 1,25 mm; factor de paso de 1,6	1,5	0,6	4,7	25 cm	4	79
TCDU	Aorta torácica	5 mm de colimación; factor de paso de 2	6,5	0,8	16	Del cayado aórtico al diafragma (20 cm)	4	124
TCMD	Aorta torácica	Detectores de 16 × 1,25 mm, factor de paso de 1,6	1,5	0,6	4,7	25 cm	4	79
TCMD	Disección	Detectores de 8 × 25 mm; factor de paso de 1,6	3	0,6	4,7 (para tórax)	Del cayado aórtico a la bifurcación aórtica	2,5	79 (para tórax)

TCMD, tomografía computarizada helicoidal multidetector; EP, embolia pulmonar; TCDU, tomografía computarizada helicoidal de detector único.

de la aorta. Con la TCDU, se pueden obtener imágenes justamente desde encima del cayado aórtico al diafragma, a una distancia de unos 20 cm. Con la TCMD, se pueden obtener imágenes de todo el tórax con el mismo protocolo que se utiliza para el diagnóstico de embolia pulmonar, si sólo se está estudiando la aorta torácica (véase Tabla 1-3).

Si también se requieren imágenes de la aorta abdominal (p. ej., para la disección aórtica), se suelen obtener imágenes utilizando una colimación o anchura de detector mayores (p. ej., 5 mm para la TCDU y 2,5 mm para la TCMD). Esto permite el estudio de un volumen mucho mayor durante la inyección continua de contraste. Sólo es necesario mantener la respiración para las imágenes que afectan al tórax. Por lo general se permite una respiración tranquila durante la parte abdominal del estudio.

Para obtener imágenes de la aorta torácica se inyecta rápidamente contraste intravenoso (p. ej., 4 ml/segundo). Si también es necesario estudiar la aorta abdominal, la velocidad de inyección se suele reducir (p. ej., 2,5 ml/segundo) para mantener a niveles razonables el volumen total de contraste. El estudio se empieza cuando el escáner muestra que la aorta se opacifica. El retraso puede oscilar entre 20 y 30 segundos.

TC de alta resolución (TCAR)

La TCAR se emplea para diagnosticar enfermedades pulmonares difusas, enfisema, bronquiectasias y lesiones pulmonares focales (p. ej., un nódulo solitario). La TCAR necesita una colimación o anchura de detector pequeñas (entre 1 mm y 2 mm) y una reconstrucción de imagen utilizando un algoritmo de alta resolución. No es necesaria la inyección de contraste para la TCAR.

Con una colimación o anchura de detector de 7 mm, 5 mm o incluso 3 mm, el promedio de volumen en el plano del estudio reduce significativamente la capacidad de la TC para resolver estructuras pequeñas. El promedio de volumen significa que las diferentes densidades y estructuras presentes en el mismo elemento de volumen (vóxel) se promedian en la imagen o elemento pictórico (píxel) final que representa ese vóxel, oscureciendo así los detalles o bordes que pueden ser importantes en el diagnóstico. La colimación fina permite ver con más claridad los detalles anatómicos.

La reconstrucción de los datos del estudio con un algoritmo de alta resolución (p. ej., el algoritmo «óseo» disponible en algunos aparatos) reduce el suavizado de la imagen y aumenta la resolución espacial, haciendo

que las estructuras aparezcan mejor definidas. Aunque utilizar un algoritmo más definido aumenta también el ruido de la imagen, es raro que esto cree un problema en la interpretación.

Los protocolos de TCAR se describen con más detalle en el Capítulo 6. Básicamente, la TCAR se puede llevar a cabo de dos formas diferentes:

1. La TCAR se obtiene a menudo sin técnica helicoidal, incluso aunque se utilice un escáner helicoidal. Se realizan cortes finos individuales (o en grupos) a intervalos fijos (p. ej., 1 cm a 2 cm) sin movimiento de la mesa para optimizar la resolución espacial.
2. La TCAR volumétrica se puede llevar a cabo utilizando la técnica helicoidal. Se necesitan la TCMD y filas de detectores de 1 mm a 1,25 mm para obtener imágenes de todo el tórax durante una única suspensión de la respiración. Sin embargo, por lo general no se requieren imágenes volumétricas para el diagnóstico, lo cual da lugar a una mayor dosis de radiación.

TC dinámica

El término *TC dinámica* significa que se realizan de forma secuencial un cierto número de estudios. Dado que el estudio helicoidal es continuo, se trata de una técnica dinámica, pero los estudios dinámicos se pueden también durante una técnica helicoidal (es decir, sin movimiento del paciente o de la mesa durante la adquisición de las imágenes). El estudio dinámico se puede llevar a cabo a un nivel único durante la espiración para detectar atrapamiento aéreo o para valorar el colapso traqueal o bronquial en pacientes con traqueomalacia o enfermedad de las vías aéreas. El estudio dinámico también se puede realizar para valorar algunas anomalías vasculares.

TC de baja dosis

Siempre que sea posible, es deseable reducir la dosis de radiación, pero esto por lo general deriva en un descenso en la calidad de la imagen debido a un aumento de ruido. La dosis de radiación de una TC puede reducirse cierto grado aumentando el tiempo de rotación de la carcasa, el factor de paso o el grosor del corte; espaciando los estudios (como en la TCAR), o utilizando otras técnicas más complicadas. No obstante, el término *TC de baja dosis* implica por lo general una reducción en la corriente del tubo (miliamperaje, mA) o, a veces, el máximo de kilovoltios (kV) durante el estudio. La reducción del miliamperaje a una cuarta parte del miliamperaje habitual proporciona imágenes legibles en la mayoría de los pacientes. En pacientes de gran tamaño, sin embargo, puede no ser posible la TC de baja dosis. La TC torácica de baja dosis se usa habitualmente en niños, para la detección sistemática de pacientes (p. ej., detectar cáncer de pulmón) o si se necesitan múltiples estudios de seguimiento.

Bibliografía

Arakawa H, Webb WR: Expiratory high-resolution CT scan. *Radiol Clin N Am* 36:189-209, 1998.

Costello P, Dupuy DE, Ecker CP, Tello R: Spiral CT of the thorax with reduced volume of contrast material: A comparative study. *Radiology* 185:663-666, 1992.

Dillon EH, van Leeuwen MS, Fernandez MA, Mali WP: Spiral CT angiography. *AJR Am J Roentgenol* 160:1273-1278, 1993.

Heiken JP, Brink JA, Vannier MW: Spiral (helical) CT. *Radiology* 189:647-656, 1993.

Kalender WA, Seissler W, Klotz E, Vock P: Spiral volumetric CT with single-breath-hold technique, continuous transport, and continuous scanner rotation. *Radiology* 176:181-183, 1990.

Lawler LP, Fishman EK: Multi-detector row CT of thoracic disease with emphasis on 3D volume rendering and CT angiography. *Radiographics* 21:1257-1273, 2001.

Mahesh M: Search for isotropic resolution in CT from conventional through multiple-row detector. *Radiographics* 22:949-962, 2001.

Mayo JR: The high-resolution computed tomography technique. *Semin Roentgenol* 26:104-109, 1991.

Mayo JR, Webb WR, Gould R, et al: High-resolution CT of the lungs: An optimal approach. *Radiology* 163:507-510, 1987.

Paranjpe DV, Bergin CJ: Spiral CT of the lungs: Optimal technique and resolution compared with conventional CT. *AJR Am J Roentgenol* 162:561-567, 1994.

Rubin GD, Napel S, Leung AN: Volumetric analysis of volumetric data: Achieving a paradigm shift. *Radiology* 200:312-317, 1996.

Zwirewich CV, Mayo JR, Müller NL: Low-dose high-resolution CT of lung parenchyma. *Radiology* 180:413-417, 1991.

2

Mediastino: introducción y anatomía normal

W. Richard Webb, M.D.

La TC es una técnica de uso habitual en pacientes con sospecha de masa mediastínica o anomalía vascular (p. ej., un aneurisma de aorta) debido a que su capacidad para mostrar la anatomía del mediastino es muy superior a la de las técnicas radiológicas convencionales. En términos generales, la TC del mediastino se lleva a cabo fundamentalmente en dos situaciones.

En primer lugar, la TC se realiza casi siempre en pacientes que presentan una alteración visible en las radiografías simples, que sugiere o es diagnóstica de afección mediastínica. En pacientes con una masa visible, la TC puede confirmar la presencia de una lesión significativa (ya que las anomalías del contorno mediastínico vistas en la radiografía convencional no siempre reflejan una alteración real), definir su localización, determinar la relación de la lesión con estructuras vasculares o no vasculares adyacentes, mostrar otras lesiones mediastínicas no visibles y caracterizar la masa como sólida, quística, vascular, captante, calcificada, heterogénea, de contenido graso, etc. A pesar de que no siempre puede llegarse a un diagnóstico certero, es posible limitar el diagnóstico diferencial a una reducida lista de entidades nosológicas y, de esta manera, determinar la actitud a seguir, sea una biopsia percutánea, una mediastinoscopia, cirugía, arteriografía o nada.

Por otro lado, la TC se realiza a menudo para evaluar el mediastino en pacientes con radiografías de tórax normales pero con sospecha clínica de afección mediastínica. Las radiografías de tórax muestran insuficientemente las alteraciones del mediastino. Un ejemplo lo constituye el paciente con cáncer de pulmón con adenopatías mediastínicas que sólo son detectables mediante TC, a pesar de presentar una radiografía de tórax normal. Otro ejemplo lo constituye el paciente con miastenia grave que, por tanto, una probabilidad significativa (aproximadamente un 15%) de tener un timoma, que también sería detectado con la TC.

ANATOMÍA NORMAL DEL MEDIASTINO

El mediastino es el compartimento tisular que se sitúa entre los pulmones, limitado a ambos lados por la pleura mediastínica, anteriormente por el esternón y la pared torácica, y posteriormente por la columna y la pared torácica. Contiene el corazón, los grandes vasos, la tráquea, el esófago, el timo, la grasa mediastínica y cierto número de ganglios linfáticos agrupados en distintas regiones. La mayoría de estas estructuras pueden identificarse en la TC por su localización, morfología y densidad.

En términos generales, el mediastino puede concebirse como un espacio dividido en tres zonas casi iguales, empezando la primera en el opérculo torácico y terminando la tercera región a nivel del diafragma. Cada una de estas zonas queda representada en el adulto por unos 15 cortes contiguos de 5 mm. En ausencia de designaciones oficiales, estas zonas pueden denominarse:

1. *Mediastino supraaórtico*: desde el opérculo torácico hasta la zona superior del cayado aórtico.
2. *Mediastino subaórtico*: desde el cayado aórtico hasta la cara superior del corazón.
3. *Mediastino paracardíaco*: desde el corazón hasta el diafragma.

En cada uno de estos compartimentos se encuentran, invariablemente, ciertas estructuras que deben ser evaluadas en todos los pacientes. Aunque las TC actuales son capaces de mostrar la anatomía mediastínica con gran detalle, esta descripción de la anatomía mediastínica se limita a las estructuras más significativas. En caso de estar interesado en un conocimiento más exhaustivo de la materia, le remitimos a cualquiera del gran número de excelentes atlas de anatomía topográfica por cortes existente. El objetivo en este apartado es proporcionar las bases necesarias para realizar el diagnóstico radiológico del mediastino.

Mediastino supraaórtico

A la hora de evaluar esta zona del mediastino, una buena idea es localizar la tráquea al comienzo del estudio (Fig. 2-1*A*). La tráquea es fácil de reconocer porque contiene aire, se ve en un corte transversal y presenta una morfología redondeada u oval casi constante. Ocupa una posición relativamente central en el mediastino, de delante hacia atrás y de derecha a izquierda, sirviendo de excelente punto de referencia. Existen varias estructuras mediastínicas que mantienen una relación constante con la tráquea. Si usted no es capaz de encontrar la tráquea al interpretar una TC de esta parte del mediastino, le recomiendo que lo deje ahora, antes de que sea tarde.

Cerca de o en el mismo opérculo torácico, el mediastino se estrecha de delante hacia atrás. A este nivel, el esófago se encuentra posterior a la tráquea (véase Fig. 2-1), aunque dependiendo de la posición de la tráquea con respecto a la columna vertebral, el esófago puede desplazarse a un lado u otro, normalmente hacia el lado izquierdo. Habitualmente está colapsado y se presenta como una densidad aplanada de partes blandas, aunque a veces pueden verse pequeñas cantidades de aire o aire y líquido en el interior de la luz.

En el mediastino supraaórtico, las estructuras más importantes a identificar son las grandes ramas arteriales del cayado aórtico y los troncos venosos. En el opérculo torácico, o cerca, las braquiocefálicas son las ramas vasculares situadas en la posición más anterior y lateral, por detrás de las epífisis claviculares (Fig. 2-1*A* y *B*). Aunque pueden existir variaciones en el tamaño, esta localización es constante. Las grandes ramas arteriales (arteria innominada, arteria carótida izquierda y arteria subclavia izquierda) se encuentran en situación posterior a las venas y adyacentes a las paredes anterior y lateral de la tráquea. Su localización en relación con otras estructuras les hace fácilmente identificables.

Por debajo del opérculo torácico y anterior a las ramas de la aorta, cruzando el mediastino de izquierda a derecha, se encuentra la vena braquiocefálica izquierda (véase Fig. 2-1*C*), que se une la vena braquiocefálica derecha, formando así la vena cava superior (véase Fig. 2-1*C* y *D*). La arteria subclavia izquierda está situada más posteriormente y adyacente a la pared izquierda de la tráquea, aproximadamente «a las tres o a las cuatro» con respecto a la luz traqueal. La arteria carótida izquierda se sitúa anterior a la arteria subclavia izquierda, aproximadamente «a la una o las dos» con respecto a ésta y presenta una posición variable. La arteria innominada se encuentra en posición anterior y a la derecha de la línea media traqueal («a las once») y, de todos los grandes vasos, es el más variable, pues puede presentar distintas imágenes en diferentes pacientes o en el mismo paciente a distintos niveles (véase Fig. 2-1*D*).

Cerca de su origen en el cayado aórtico, la arteria innominada presenta una morfología ovoidea y un tamaño ligeramente superior al del resto de las ramas aórticas. A medida que se dirige hacia el opérculo torácico va adquiriendo una forma más elíptica debido a su orientación o a su división en las arterias subclavia y carótida derechas. Este vaso puede presentar una morfología tortuosa y aparecer doble si en el mismo corte se encuentran los dos componentes de la U que lo forman. En caso de duda sobre el origen de estos vasos, puede seguirse el trayecto de los mismos desde el cayado aórtico hasta el opérculo torácico.

Además de los grandes vasos, la tráquea y el esófago, poco más suele verse en el mediastino supraaórtico. En ocasiones se ven pequeños ganglios linfáticos; otras veces se visualizan pequeñas ramas vasculares, en especial las venas mamarias internas. En algunos pacientes la glándula tiroides se extiende hasta esta región mediastínica, viéndose los dos lóbulos a ambos lados de la tráquea. Esta imagen no es patológica y no implica aumento de tamaño de la tiroides o bocio retroesternal. En la TC, la tiroides puede distinguirse de otras estructuras por su mayor densidad con respecto al resto de tejidos blandos (debido a su contenido en yodo).

Mediastino subaórtico

Al igual que la región supraaórtica, el mediastino subaórtico debe quedar representado en el adulto por unos 15 cortes de 5 mm, que se extienden desde el cayado aórtico hasta la porción superior del corazón (Fig. 2-2). Mientras que la región supraaórtica contiene fundamentalmente ramas arteriales y venosas de la aorta y de la vena cava, este compartimento contiene los grandes vasos mediastínicos indivisos: la aorta, la vena cava superior y las arterias pulmonares. Esta región también contiene la mayoría de los grupos ganglionares linfáticos que se ven afectados en los pacientes con cáncer de pulmón, enfermedades infecciosas, sarcoidosis o linfoma. En otras palabras, en la mayoría de las exploraciones con TC del mediastino es aquí donde está la acción. Existen unos cuantos niveles clave en esta parte del mediastino que precisan un comentario detallado.

Nivel correspondiente al cayado aórtico

En la porción superior de este compartimento puede verse el cayado aórtico con su morfología caracterís-

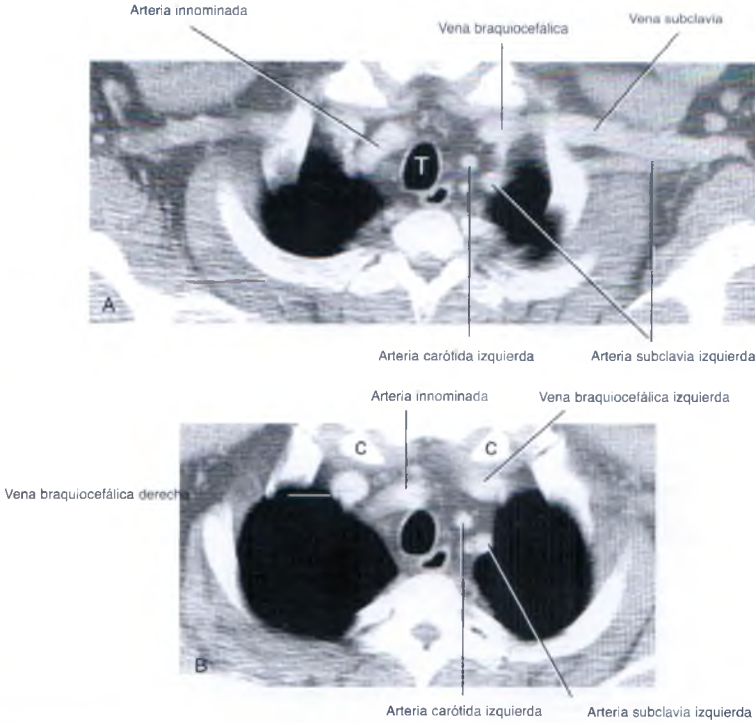

Figura 2-1 **Mediastino supraaórtico.** *A*, En el opérculo torácico pueden verse claramente la tráquea (T) y el esófago relleno de gas por detrás y a la izquierda de la misma. Las venas braquiocefálicas derecha e izquierda están situadas por delante y a ambos lados, y pueden verse detrás de las epífisis claviculares. En este nivel también pueden observarse las venas axilares (en la región axilar). Las grandes ramas arteriales (arterias innominada, carótida izquierda y subclavia izquierda) se sitúan por detrás de las venas y por delante y a los lados de las paredes traqueales. La arteria innominada muestra una morfología ovoidea debido a su orientación en el plano de corte. *B*, En un corte realizado justo por debajo del anterior, las venas braquiocefálicas pueden verse por detrás de las epífisis claviculares (C). La arteria subclavia izquierda es la más posterior y se sitúa lateral a la pared traqueal izquierda, en una posición de reloj a las 3 o a las 4 con respecto a la luz traqueal y en contacto con la pleura mediastínica. La arteria carótida izquierda se encuentra por delante de la arteria subclavia izquierda, en una posición de reloj a las 2 y presenta una situación variable. La arteria innominada suele situarse por delante y a la derecha de la línea media traqueal.

(Continúa)

tica, aunque, en cierta medida, variable (véase Fig. 2-2*A* y *B*). La porción anterior del arco se encuentra anterior a la tráquea, el resto se sitúa a la izquierda de la tráquea, y la porción posterior se ve anterior y lateral a la columna vertebral. Habitualmente, el diámetro del cayado aórtico es el mismo en sus segmentos anterior y medio, aunque la porción posterior suele tener un diámetro menor. La posición de los segmentos anterior y posterior del cayado aórtico puede variar en presencia de ateroesclerosis y elongación aórtica, desplazándose el segmento anterior hacia delante y hacia la derecha, y la aorta posterior hacia atrás y lateralmente, adoptando una posición a la izquierda de la columna vertebral.

A este nivel puede verse la vena cava superior, de morfología ovoidea, por delante y a la derecha de la tráquea (véase Fig. 2-2*A-D*). El esófago muestra la misma

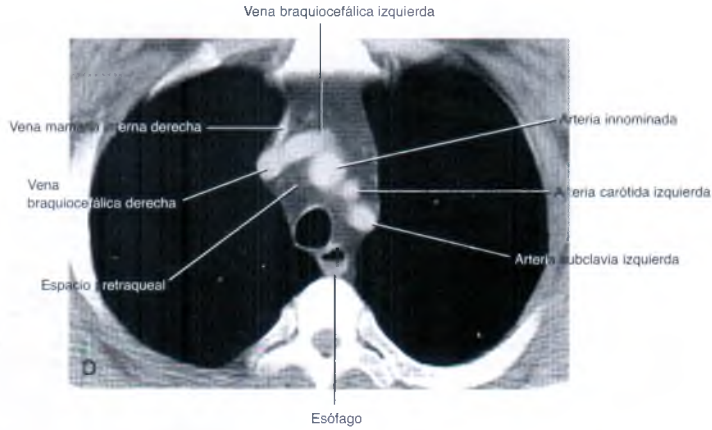

(Continuación) C, En un corte realizado por debajo de *B,* se puede ver la vena braquiocefálica izquierda cruzando el mediastino de izquierda a derecha. Las arterias subclavia, carótida e innominada mantienen las mismas posiciones relativas que en *B.* La vena mamaria interna derecha puede verse originándose a partir de la vena braquiocefálica derecha. El esófago contiene una pequeña cantidad de líquido en la luz, y puede apreciarse un pequeño nivel hidroaéreo. *D,* Por debajo del corte representado en *C,* la vena braquiocefálica izquierda se une a la derecha formando la vena cava superior. Pueden verse de nuevo las venas supraaórticas principales. El espacio pretraqueal se encuentra por delante de la tráquea y por detrás de las arterias y venas.

(Continúa)

imagen que en niveles superiores y su situación es, asimismo, variable. A menudo se sitúa a la izquierda de la línea media traqueal (por supuesto, siempre detrás de la tráquea).

El cayado aórtico a la izquierda, la vena cava superior y la pleura mediastínica a la derecha y la tráquea en posición posterior sirven para definir un espacio de morfología triangular (con el vértice dirigido hacia delante) que se denomina espacio *pretraqueal* o *paratraqueal anterior* (véase Fig. 2-2 *A, B* y *D*). Este espacio ocupado por tejido adiposo es importante porque contiene los ganglios linfáticos del mediastino medio, pertenecientes a la cadena pretraqueal, que suelen afectarse en diversas enfermedades ganglionares. Cuando se busquen adenopa-

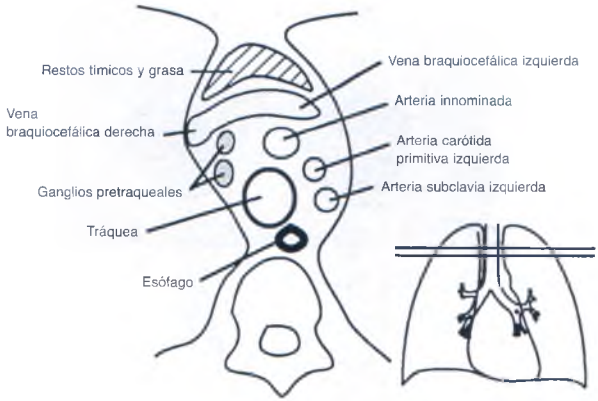

Figura 2-1 *(Continuación) E*, Esquema anatómico supraaórtico correspondiente al mismo nivel que *D*. Se muestra la localización de los ganglios linfáticos pretraqueales, aunque éstos no pueden verse en el corte de TC correspondiente. Asimismo se muestra la localización de los restos tímicos, que tampoco se aprecian demasiado bien en *D*. El nivel aproximado del plano de corte de *D* está indicado por las líneas horizontales. Algunas estructuras aquí mostradas no son visibles en las TC.

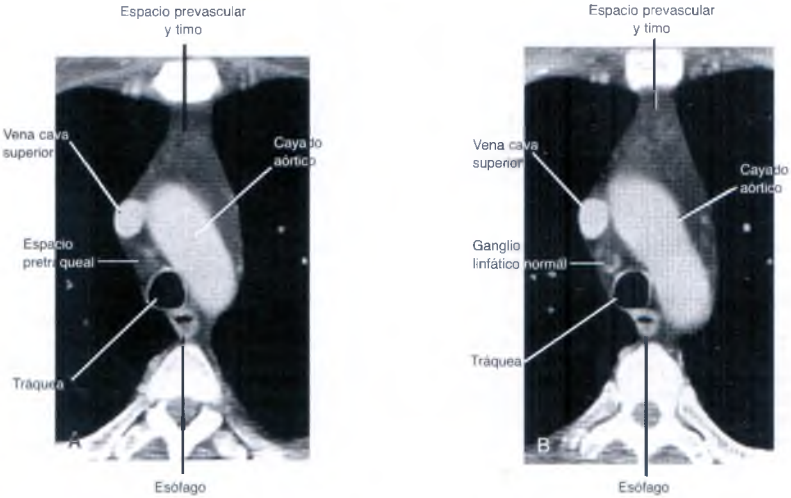

Figura 2-2 **Mediastino subaórtico.** *A*, Nivel correspondiente al cayado aórtico. El cayado aórtico se extiende desde una posición anterior a la tráquea, a la izquierda, y su porción posterior suele situarse por delante y lateral a la columna vertebral. La vena cava superior está en contacto con la pleura mediastínica derecha y, junto con el cayado aórtico, delimita la vertiente anterior del espacio pretraqueal. El espacio prevascular se sitúa por delante de los grandes vasos y contiene el timo, que en este paciente se encuentra sustituido casi totalmente por tejido adiposo. *B*, Localizaciones del espacio ganglionar pretraqueal y del espacio prevascular con los restos tímicos en su interior. Puede verse un ganglio linfático pretraqueal normal.

(Continúa)

C

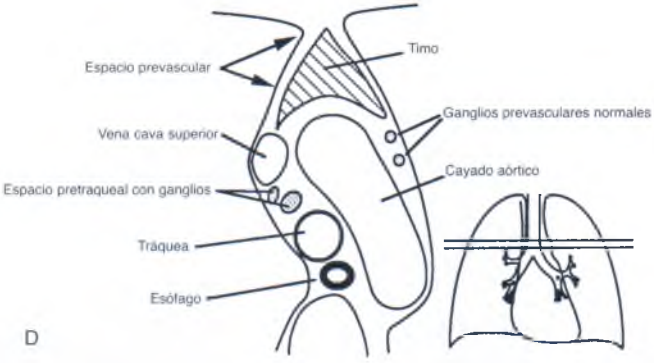

D

(Continuación) C, El timo normal de un paciente joven *(flechas)* ocupa casi la totalidad del espacio prevascular. *D,* Esquema anatómico a nivel del cayado aórtico.

(Continúa)

tías en el mediastino, el primer lugar donde hay que mirar ha de ser indiscutiblemente el espacio pretraqueal. Existen otros grupos ganglionares en íntima relación con este grupo, tanto desde el punto de vista espacial como funcional. La presencia de ganglios linfáticos de tamaño normal (diámetro del eje corto menor de 1 cm) en este compartimento es relativamente frecuente (este punto se comenta con mayor detalle en el Capítulo 4, destinado a las linfadenopatías mediastínicas).

Por delante de los grandes vasos (aorta y vena cava superior), se encuentra otro compartimento de morfología más o menos triangular (más bien menos que más) denominado espacio *prevascular* (véase Fig. 2-2*A*, *B* y *D*). Este compartimento, situado en el mediastino anterior, contiene fundamentalmente ganglios linfáticos, el timo y tejido adiposo. El vértice de este espacio triangular representa la línea de unión anterior, que en ocasiones se observa en las radiografías de tórax.

En pacientes jóvenes, de edades comprendidas entre los 12 y 20 años, la TC muestra el timo como una densidad de partes blandas, de morfología bilobulada o en flecha, cuyos lóbulos (derecho e izquierdo) están en contacto con la pleura mediastínica. Cada lóbulo suele medir entre 1 cm y 2 cm de grosor (medidos en dirección perpendicular a la pleura), aunque esta medida es variable (véase Fig. 2-2*C*). En la edad adulta, se produce una involución del timo y su estructura tisular queda sustituida por tejido adiposo. Por esta razón, en pacientes mayores de 30 años el espacio prevascular estará formado fundamentalmente por tejido adiposo, apreciándose finas hebras de tejido tímico en el intersticio del mismo. La mayor parte de este espacio lo ocupa el timo. En niveles superiores, el timo a veces puede verse en posición anterior a los vasos braquiocefálicos, siempre dentro del espacio prevascular.

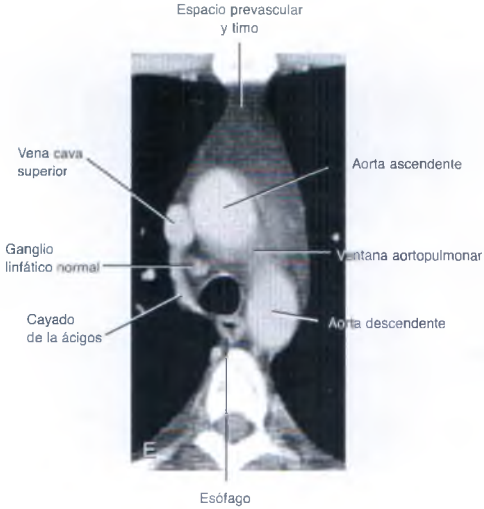

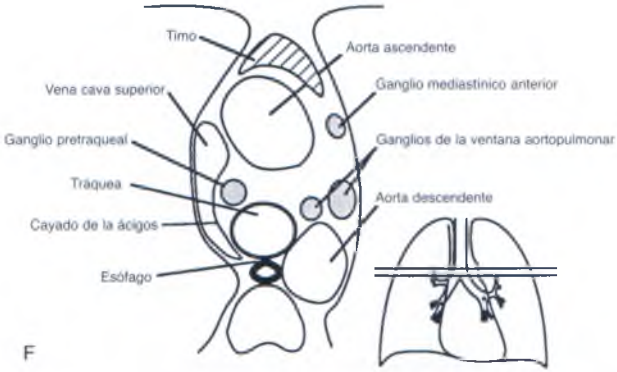

Figura 2-2 *(Continuación) E,* Nivel correspondiente al cayado de la ácigos y la ventana aortopulmonar. El cayado de la ácigos puede verse originándose a partir de la vertiente posterior de la vena cava superior, en contacto con la pleura mediastínica derecha y formando el límite lateral del espacio pretraqueal. Por debajo del cayado aórtico puede verse tejido adiposo en la ventana aortopulmonar. *F,* Localizaciones de los ganglios linfáticos en el espacio pretraqueal, la ventana aortopulmonar y el mediastino anterior, aunque no son discernibles en *E.*

(Continúa)

Nivel correspondiente al arco de la ácigos y a la ventana aortopulmonar

En un corte realizado ligeramente por debajo del cayado aórtico pueden apreciarse la aorta ascendente y la descendente como estructuras separadas. Por lo general, la aorta descendente posee un diámetro discretamente inferior (entre 20 mm y 30 mm) al de la aorta ascendente (entre 25 mm y 35 mm).

Cerca de o al mismo nivel, la tráquea se bifurca en los bronquios principales derecho e izquierdo. Próxima a la carina, la tráquea suele adoptar una morfología más

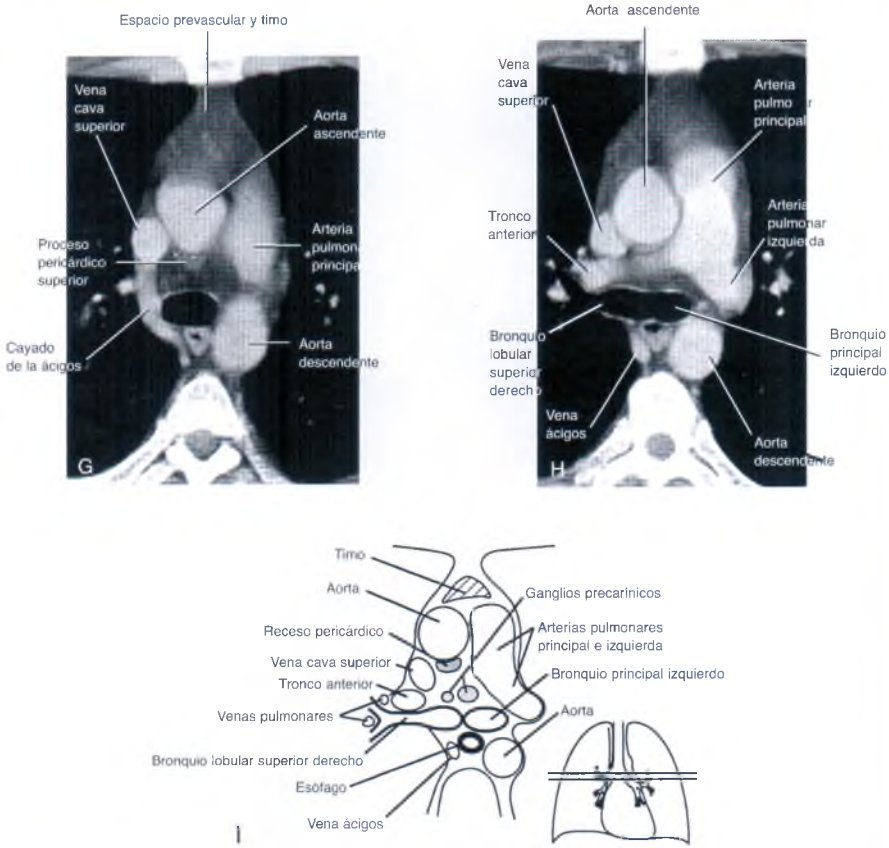

(Continuación) G, A nivel de la carina traqueal, la tráquea adopta una morfología ovoidea. Puede verse todavía el cayado de la ácigos. La vertiente superior de la arteria pulmonar principal, que delimita la vertiente caudal de la ventana aortopulmonar, no debe confundirse con una lesión patológica. *H* e *I,* Corte tomográfico y esquema anatómico correspondiente a nivel de la arteria pulmonar izquierda y el bronquio lobular superior derecho. El receso pericárdico superior situado por detrás de la aorta presenta un mayor tamaño en la Figura *I* que en la *H.*

(Continúa)

o menos ovalada o triangular (véase Fig. 2-2*G*). La carina también puede visualizarse en un corte tomográfico. A la derecha, el cayado de la vena ácigos (*ácigos* significa «impar») nace en la pared posterior de la vena cava superior, pasa por encima del bronquio principal derecho (por esta razón lo vemos en un corte superior al del bronquio) y continúa posteriormente en el mediastino hasta situarse en posición anterior y a la derecha de la columna vertebral (véase Fig. 2-2*E-G*). (En cortes realizados por debajo del cayado de la ácigos, la vena mantiene esta posición.) El cayado de la ácigos se ve a menudo en uno o dos cortes contiguos y, en ocasiones, adopta una morfología «nodular». La posición característica que adopta esta estructura nos permitirá identificarla correctamente. Cuando el cayado de la ácigos es visible, delimita el borde lateral del espacio pretraqueal.

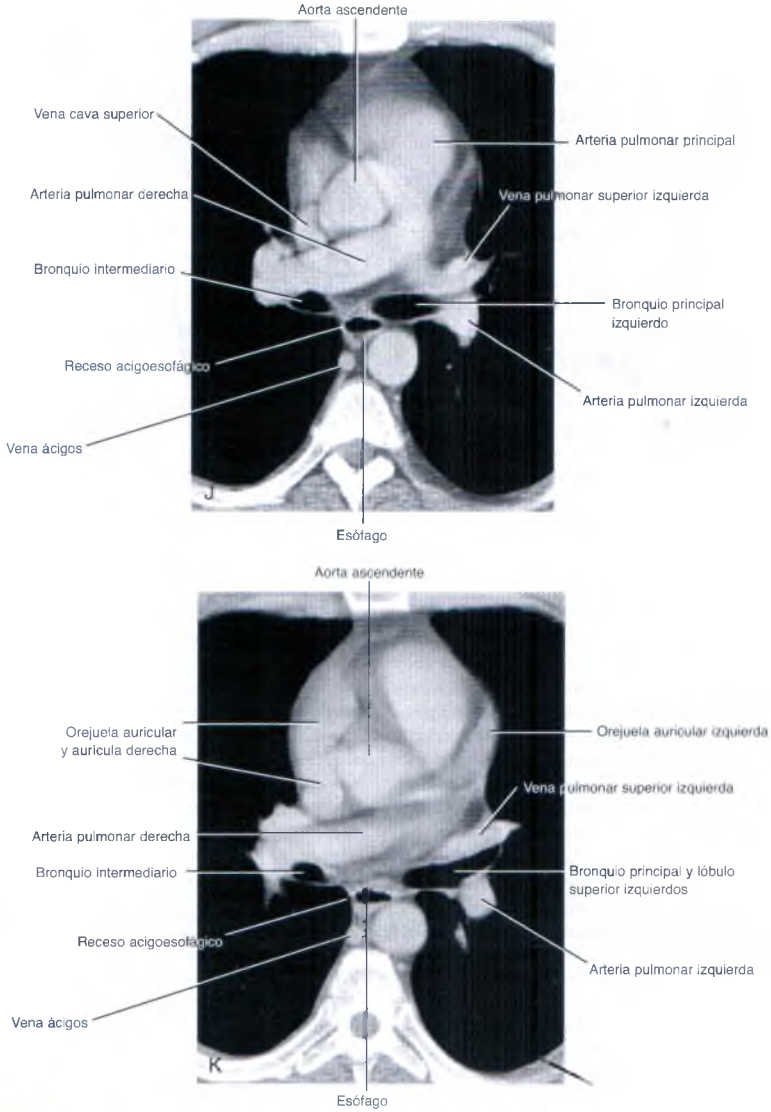

Figura 2-2 *(Continuación) J,* Nivel correspondiente a las arterias principales, el espacio subcarínico y el receso acigoesofágico. Justo por debajo de la carina traqueal puede verse la arteria pulmonar derecha, que cruza el mediastino y ocupa los espacios pretraqueal y precarínico. También puede verse una pequeña cantidad de tejido adiposo en el espacio subcarínico, por delante del esófago, la vena ácigos y el receso acigoesofágico. *K* y *L,* Corte tomográfico y esquema anatómico correspondiente a nivel del receso acigoesofágico. El receso presenta una morfología lateral cóncava, y la pleura mediastínica está en íntima relación con la vena ácigos y el esófago. Algunas estructuras aquí mostradas no son visibles en las TC.

(Continúa)

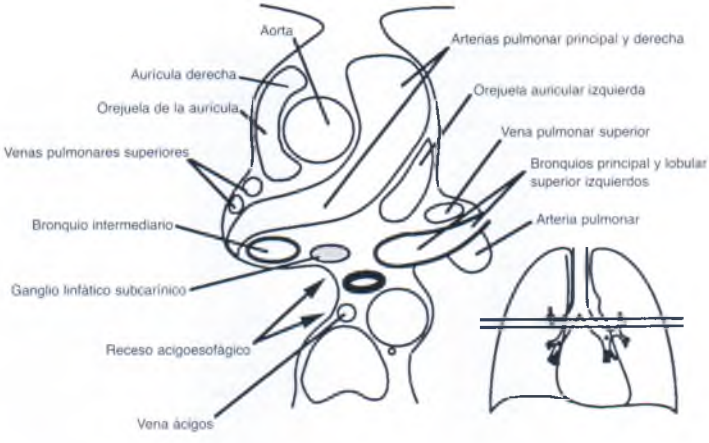

L

(Continuación)

En el lado izquierdo del mediastino nos encontramos por debajo del cayado aórtico, aunque todavía no podremos ver la arteria pulmonar principal. Esta región se denomina *ventana aortopulmonar* (o *aorticopulmonar*) y contiene tejido adiposo, los ganglios linfáticos del mediastino medio, el nervio laríngeo recurrente y el ligamento arterioso (estos dos últimos no son visibles) (Fig. 2-2*E* y *F*). Estos ganglios linfáticos están en relación directa con los ganglios del espacio pretraqueal y, de hecho, puede llegar a ser difícil distinguir los ganglios situados en la ventana aortopulmonar medial de los situados en la parte izquierda del espacio pretraqueal. En algunos pacientes es difícil reconocer la ventana aortopulmonar, ya que aparece la arteria pulmonar principal inmediatamente por debajo del cayado aórtico. En estos pacientes, suele ser difícil distinguir los ganglios linfáticos del efecto de volumen parcial producido entre la aorta y la arteria pulmonar (Fig. 2-2*G*). Sin embargo, en algunas ocasiones en los estudios con cortes finos se pueden distinguir los ganglios del efecto de volumen parcial.

En el nivel correspondiente a la ventana aortopulmonar, o ligeramente por debajo, el mismo nivel en el que por primera vez se ve claramente la aorta ascendente (es decir, presenta una morfología redondeada o semirredondeada), una porción del pericardio que suele contener una pequeña cantidad de líquido asciende hasta el espacio pretraqueal, justo por detrás de la aorta ascendente. Esta región del pericardio se denomina *receso pericárdico superior* (Fig. 2-2*G-I*). A pesar de que puede confundirse con un ganglio linfático, su localización típica, inmediatamente por detrás y en contacto con la pared aórtica, su morfología ovalada o semilunar y su baja densidad (agua) permiten distinguirlo de una estructura patológica. En ocasiones puede verse otra porción del receso pericárdico en posición anterior con respecto a la aorta ascendente y la arteria pulmonar.

Arterias pulmonares principales, espacio subcarínico y receso acigoesofágico

Por debajo del nivel correspondiente a la carina y al cayado de la ácigos (Fig. 2-2*H-L*), la porción medial del pulmón derecho se interna en la región posterior del mediastino medio, en íntimo contacto con la vena ácigos y el esófago. Esta región del mediastino denominada *receso acigoesofágico* adquiere importancia por la existencia de ganglios linfáticos subcarínicos adyacentes y por estar en íntima relación con el esófago y los bronquios principales. El receso acigoesofágico muestra una concavidad lateral en la mayoría de los pacientes sin patología asociada, por lo que una morfología convexa en esta región debería hacernos

sospechar la existencia de un proceso patológico. No obstante, hay que tener en cuenta que un esófago o una vena ácigos de características normales pueden producir una convexidad en el receso. Una de las principales utilidades de la TC se basa en el hecho de que los contornos no constituyen un elemento decisivo en el diagnóstico de la enfermedad mediastínica, al contrario de lo que pasa en las radiografías. En caso de detectar una alteración de los contornos (habitualmente al estudiar la ventana del pulmón, que es la que mejor muestra los contornos mediastínicos), un estudio detallado de la ventana del mediastino será suficiente para esclarecer la causa. Si la alteración en los contornos no está condicionada por el esófago o la vena ácigos, la causa más frecuente son las adenopatías subcarínicas.

En muchos pacientes, el receso acigoesofágico está situado por detrás de la estación ganglionar subcarínica, que se encuentra entre los bronquios principales. En esta zona suelen verse ganglios normales de mayor tamaño que los ganglios del resto del mediastino, ya que pueden medir hasta 1.5 cm en su eje corto. El esófago está situado inmediatamente por detrás del espacio subcarínico, por lo que en ocasiones es difícil distinguirlo de los ganglios linfáticos, a no ser que contenga gas o contraste. En cortes realizados por debajo del espacio subcarínico, el aspecto del receso acigoesofágico es relativamente constante, con la salvedad de un discreto estrechamiento en la región retrocardíaca.

A este nivel, la arteria pulmonar principal se divide en sus ramas izquierda y derecha. La arteria pulmonar izquierda (véase Fig. 2-2*G-I*) se localiza con un corte superior a la rama derecha (aproximadamente 1 cm) y se continúa con la arteria pulmonar principal, dirigiéndose posterolateralmente y hacia la izquierda. La arteria pulmonar derecha forma un ángulo recto con las arterias pulmonar principal izquierda y cruza el mediastino de izquierda a derecha en posición anterior a la carina o a los bronquios principales. A este nivel, la arteria pulmonar derecha ocupa el espacio pretraqueal. En el mismo punto de salida de los bronquios y de las arterias pulmonares empiezan los hilios, cuya anatomía se describirá en el Capítulo 5.

Mediastino paracardíaco

Los orígenes de los grandes vasos a partir de las cavidades cardíacas se ven de manera progresiva a medida que descendemos en dirección caudal a lo largo del mediastino. A pesar de que la TC no es una técnica de elección en el diagnóstico de las alteraciones cardíacas (la RM o la ecocardiografía son claramente superiores) el conocimiento anatómico del corazón puede sernos útil.

La arteria pulmonar principal está situada por delante y se origina a partir del ventrículo derecho, situado en cortes más inferiores por delante y a la derecha del ventrículo izquierdo (Fig. 2-3*A* y *B*). La vena cava superior entra en la aurícula derecha, cuya morfología es elipsoidal o semilunar. La orejuela de la aurícula derecha se extiende hacia delante a partir de la aurícula derecha, bordeando la pleura mediastínica derecha.

La raíz aórtica entra en el ventrículo izquierdo entre la aurícula derecha y la arteria pulmonar principal o cono de la pulmonar. Es frecuente observar a este nivel zonas de calcificación en las arterias coronarias (véase Fig. 2-3*C*); en ocasiones pueden verse las arterias coronarias no calcificadas rodeadas de tejido adiposo mediastínico. También se puede identificar la calcificación de las arterias coronarias izquierda, descendente anterior izquierda circunfleja y arteria coronaria derecha. La aurícula izquierda se sitúa detrás y es de mayor tamaño que la aurícula derecha. La orejuela de la aurícula izquierda se extiende hacia delante y a la izquierda, por debajo de la arteria pulmonar izquierda y bordeando la pleura. A ambos lados pueden verse las venas pulmonares superiores e inferiores entrando en la aurícula izquierda (véase Fig. 2-3*A*, *B*, *D* y *E*). Estas estructuras se describirán en el Capítulo 5, destinado a la anatomía hiliar.

En las proximidades del diafragma es fácil identificar la vena cava inferior como una estructura de morfología ovoidea que se extiende caudalmente desde la porción posterior de la aurícula derecha.

El resto de estructuras dignas de mención a este nivel son el esófago, de localización retrocardíaca, la vena ácigos, de localización similar a niveles superiores, y la vena hemiácigos, de menor tamaño que la vena ácigos y situada en el lado contrario, por detrás de la aorta descendente. Los ganglios paravertebrales se sitúan adyacentes a las venas ácigos y hemiácigos, aunque no suelen ser visibles.

ANATOMÍA CARDÍACA NORMAL

Sin la administración de contraste es difícil identificar las estructuras cardíacas, aunque la presencia de grasa epicárdica en ocasiones permite diferenciar las cavidades cardíacas. Tras la administración de contraste, y dependiendo de la cantidad y rapidez de la inyección, se hacen visibles otras estructuras de la anatomía cardíaca; el miocardio capta menos contraste que la sangre intracardíaca y suele aparecer como una banda de baja

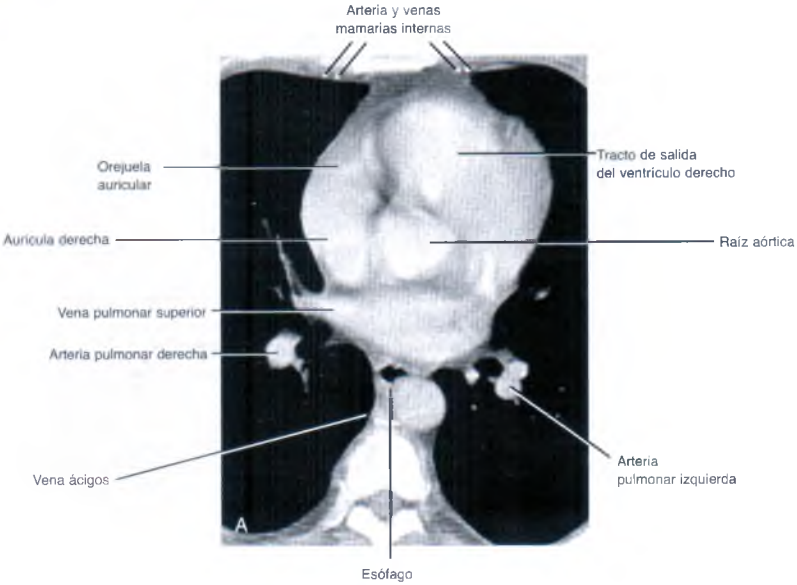

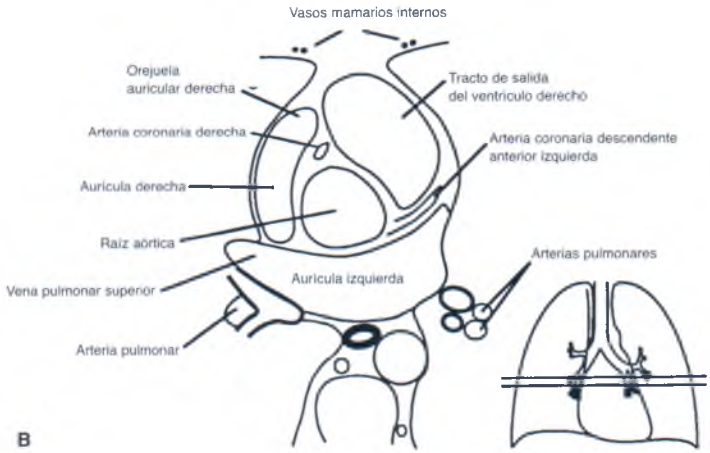

Figura 2-1 **Mediastino paracardíaco.** *A*. Los orígenes de la aorta y la arteria pulmonar son visibles pues se sitúan en la posición más cefálica; la raíz aórtica asume una posición central. El cono arterial del ventrículo derecho o principal de la arteria pulmonar principal se encuentra anterior y a la izquierda de la raíz aórtica. La aurícula derecha y la orejuela se extienden anteriormente e improntan la pleura mediastínica derecha. En este nivel o ligeramente por debajo, las venas pulmonares superiores desembocan en la parte superior de la aurícula izquierda. En posición más anterior pueden verse los vasos mamarios internos derechos. *B*, El esquema corresponde al corte de *A*. Se muestran las arterias coronarias derecha e izquierda.

(Continúa)

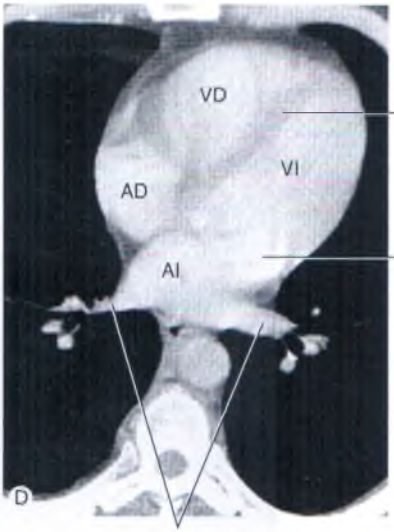

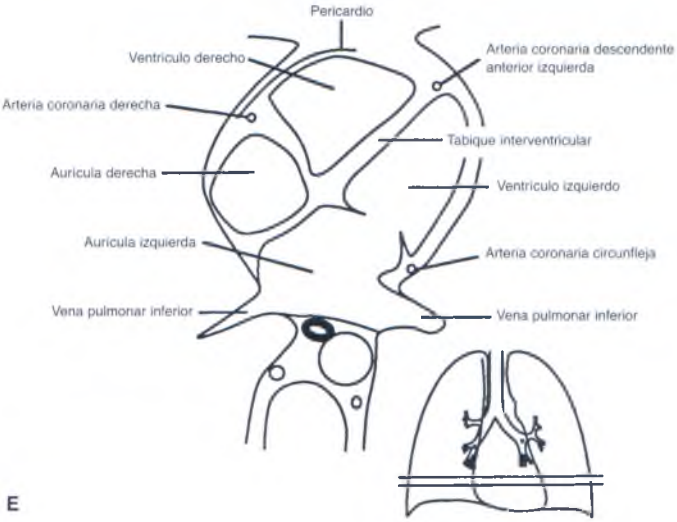

Figura 2-3 *(Continuación) C,* En otro paciente se observa la calcificación de la arteria coronaria descendente anterior izquierda *(flecha negra).* La arteria coronaria izquierda se origina en la raíz aórtica posterolateral. También se observan los vasos mamarios internos *(flechas blancas). D* y *E,* En un corte más inferior pueden verse los ventrículos y las aurículas derechos e izquierdos. El ventrículo derecho (VD) se sitúa ahora anterior y a la derecha del ventrículo izquierdo (VI). En este corte pueden verse las venas pulmonares inferiores desembocando en la aurícula izquierda (AI).

(Continúa)

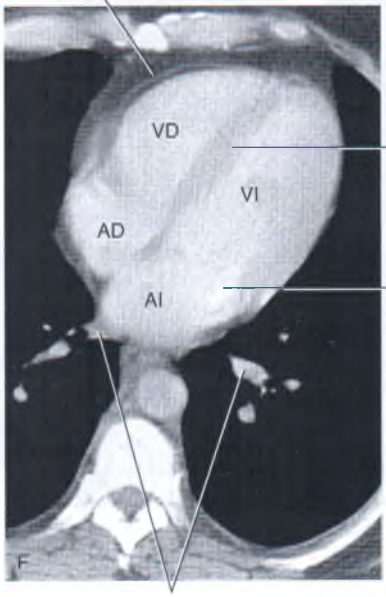

(Continuación) F, En este plano de corte pueden verse las aurículas y los ventrículos. Las paredes ventriculares septales e izquierdas son más gruesas que la pared ventricular derecha, y el tabique presenta una morfología convexa hacia el ventrículo derecho.

(Continúa)

densidad tras la infusión rápida de un bolo. El tabique interventricular suele verse cuando se ha administrado contraste; habitualmente se encuentra orientado «a las 2» con respecto a un plano vertical y presenta convexidad anterior a causa de la mayor presión ventricular izquierda (véase Fig. 2-3). Sin embargo, existen ciertos segmentos del miocardio que no se pueden identificar aisladamente con respecto a las cavidades cardíacas, a menos que se inyecte el contraste rápidamente. La pared ventricular izquierda lateral o «libre» presenta un grosor tres veces superior (alrededor de 1 cm) al de la pared ventricular derecha.

El conocimiento de la anatomía cardíaca se simplifica si empezamos con un corte cerca de la punta del corazón (y el diafragma). En este corte, el ventrículo izquierdo presenta una morfología elipsoidal, con su eje mayor dirigido hacia delante y hacia la izquierda (véase Fig. 2-3*F-H*). Al tratarse de la cavidad que soporta las presiones más altas, el ventrículo izquierdo domina en la anatomía cardíaca y moldea la morfología del resto de cavidades. El ventrículo derecho, situado por delante y a la derecha, presenta una morfología triangular. En los cortes realizados a este nivel o ligeramente superior, la línea del tabique interventricular –en caso de que se continúe hacia atrás y a la derecha– separa la porción inferior de la aurícula derecha (contigua al ventrículo derecho). Las válvulas mitral y tricúspide se localizan en este corte y pueden verse si existe una buena opacificación de las cavidades cardíacas.

En los cortes más superiores (véase Fig. 2-3*A* y *B*), el tracto de salida del ventrículo izquierdo y la válvula aórtica presentan una posición central dentro del corazón. El tracto de salida del ventrículo derecho se dirige hacia la izquierda y puede verse en posición anterior o

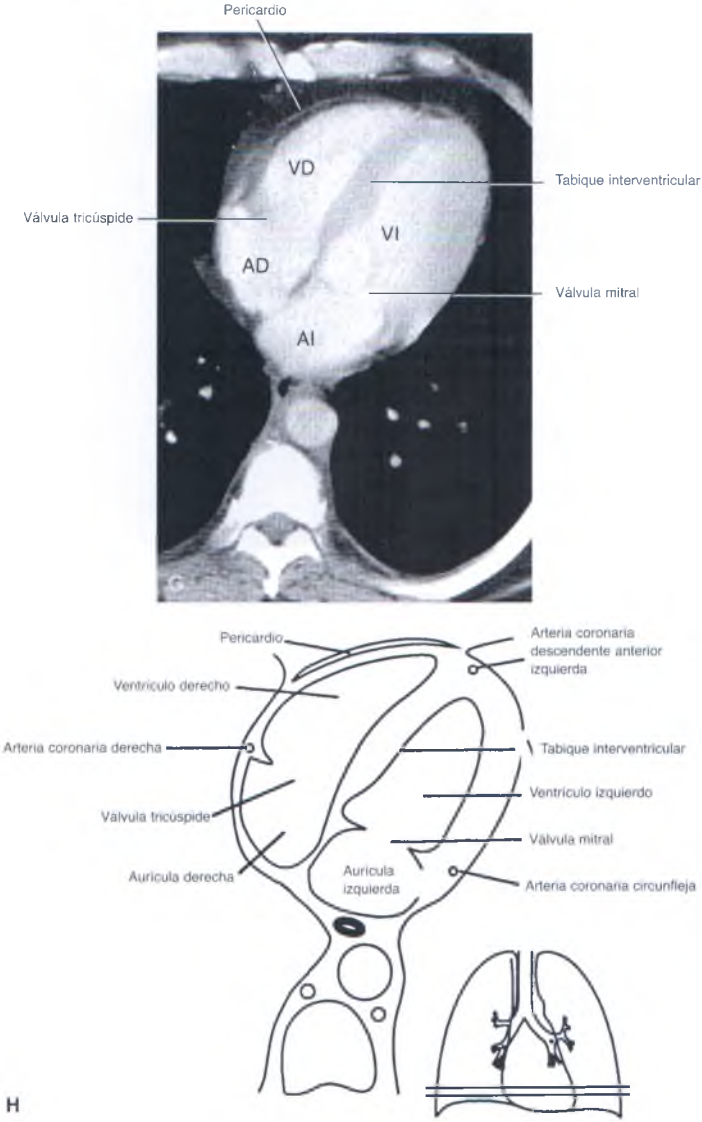

Cuadro 2-3 *(Continuación) G* y *H*. Pueden verse las cuatro cámaras cardiacas e identificarse las válvulas tricúspide y mitral. El tabique interventricular y la pared libre del VI son considerablemente más gruesos que la pared del VD. El pericardio se muestra como una fina línea blanca (que no debe superar 1 mm o 2 mm de grosor) rodeada de grasa mediastínica.

(Continúa)

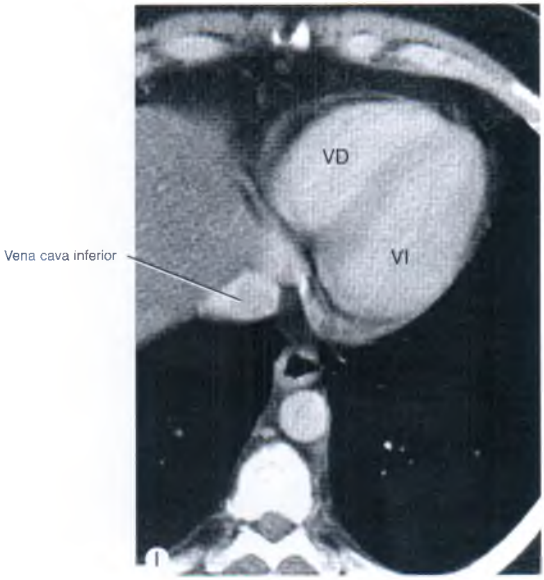

(Continuación) I. En las proximidades del diafragma puede verse la vena cava inferior como una estructura individualizada situada por debajo de la aurícula derecha. Algunas estructuras aquí mostradas no son visibles en las TC. AD, aurícula derecha.

a la izquierda del tracto de salida del ventrículo izquierdo. Es decir, debido a la rotación cardíaca en el período fetal, el tracto de salida del ventrículo izquierdo se dirige hacia la derecha y el tracto de salida del ventrículo derecho se dirige hacia la izquierda. Esto determina la posición de la aorta a la derecha y de la arteria pulmonar a la izquierda. Las válvulas aórtica y pulmonar se encuentran a este nivel, aunque no se ven en condiciones normales.

Pericardio normal

En condiciones normales, el pericardio (formado por las capas parietal y visceral y el contenido pericárdico) se ve como una banda de densidad de partes blandas de entre 1 mm a 2 mm de grosor y paralela a la silueta cardíaca y delimitada por grasa epicárdica mediastínico (por fuera del saco pericárdico) y grasa epicárdica. Se observa mejor cerca del diafragma, a lo largo de las caras anterior y lateral del corazón, donde las capas adiposas son más gruesas (Fig. 2-3*F-H*). Como se comentó anteriormente, en personas sanas pueden verse extensiones del pericardio hacia el mediastino.

ESPACIO RETROESTERNAL

Las venas y arterias mamarias internas suelen verse en posición retroesternal, a ambos lados y a 1 cm a 2 cm del esternón (Fig. 2-3*A-C*); pueden llegar a verse hasta tres vasos en cada lado (una arteria y dos venas). Estos vasos no poseen un especial significado diagnóstico –aunque las venas aumentan de tamaño en el síndrome (obstrucción) de la vena cava superior– pero su importancia radica en que constituyen un punto de referencia para localizar la cadena linfática mamaria interna. En condiciones normales existen ganglios linfáticos mediastínicos visibles (en el espacio pretraqueal, la ventana aortopulmonar y el espacio subcarínico) que no constituyen un hallazgo patológico; sin embargo, los ganglios mamarios internos no suelen alcanzar un tamaño que los haga identificables. Un ganglio linfático en esta zona que alcance un tamaño suficiente para poder ser visto siempre se considerará patológico. Las adenopatías mamarias internas suelen apreciarse en pacientes con cáncer de mama o linfoma.

Bibliografía

Aronberg DJ, Peterson RR, Glazer HS, Sagel SS. The superior sinus of the pericardium: CT appearance. *Radiology* 153:489-492, 1984.

Francis L, Glazer GM, Bookstein FL, Gross BH. The thymus: reexamination of age-related changes in size and shape. *AJR Am J Roentgenol* 145:249-254, 1985.

Glazer HS, Aronberg DJ, Sagel SS. Pitfalls in CT recognition of mediastinal lymphadenopathy. *AJR Am J Roentgenol* 144:267-274, 1985.

Kiyono K, Sone S, Sakai F, et al. The number and size of normal mediastinal lymph nodes: a postmortem study. *AJR Am J Roentgenol* 150:771-776, 1988.

Müller NL, Webb WR, Gamsu G. Paratracheal lymphadenopathy: radiographic findings and correlation with CT. *Radiology* 156:761-765, 1985.

Müller NL, Webb WR, Gamsu G. Subcarinal lymph node enlargement: radiographic findings and CT correlation. *AJR Am J Roentgenol* 145:15-19, 1985.

Zylak CJ, Pallie W, Pirani M, et al. Anatomy and computed tomography: a correlative module on the cervicothoracic junction. *Radiographics* 3:478-530, 1983.

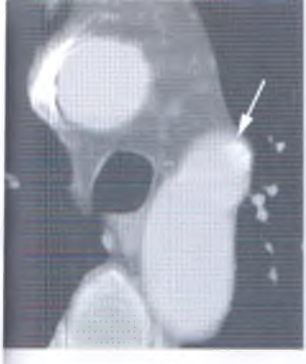

3

Mediastino: alteraciones vasculares

W. Richard Webb, M.D.

En cualquier TC en un paciente con una masa mediastínica, con frecuencia el primer objetivo es demostrar que la masa no tiene un origen vascular.

ALTERACIONES AÓRTICAS

En la TC se ven diversas alteraciones del cayado aórtico y de las grandes arterias, y habitualmente se utiliza la TC para diagnosticar la enfermedad aórtica cuando se sospecha por la clínica o cuando las radiografías de tórax son anormales.

Malformaciones congénitas

Las malformaciones congénitas de la aorta y de sus ramas mediastínicas se diagnostican con facilidad utilizando la TC; no suele ser necesario ningún otro estudio salvo que la malformación sea compleja o se asocie a una cardiopatía congénita. Con frecuencia se utiliza la resonancia magnética para estudiar la coartación.

Arteria subclavia derecha aberrante

Una arteria subclavia derecha aberrante es una malformación relativamente frecuente (1/100 pacientes) que no suele producir una alteración mediastínica reconocible en las radiografías de tórax y, por tanto, se detecta de manera casual en una TC que se realiza por otro motivo. Su principal importancia radica en que no se debe interpretar como algo diferente. En los pacientes que tienen esta malformación con frecuencia el cayado aórtico está algo más elevado de lo normal. La arteria aberrante se origina en la pared medial de la aorta, como su última rama (Fig. 3-1). Se dirige hacia la derecha, detrás del esófago, y después asciende a la derecha hacia el desfiladero torácico superior. Está mucho más posterior de lo que es normal para la arteria subclavia, con frecuencia anterolateral a la columna vertebral. En su punto de origen la arteria puede estar dilatada, o si se quiere pensar en ello de una manera más complicada, la arteria se puede originar en un divertículo aórtico *(divertículo de Kommerell)*. Esto puede producir compresión del esófago y síntomas de disfagia. En algunos pacientes el divertículo o la arteria anómala se hace aneurismático (Fig. 3-2).

Cayado aórtico derecho

Hay dos tipos principales de cayado aórtico derecho: *cayado derecho asociado a arteria subclavia izquierda aberrante* y *cayado derecho en imagen especular*. El cayado aórtico con arteria subclavia izquierda aberrante es el más frecuente y está presente en aproximadamente 1 de cada 1.000 personas. Es lo contrario al cayado izquierdo con arteria subclavia derecha aberrante (Fig. 3-3). Es más frecuente que haya un divertículo aórtico cuando hay un cayado derecho. En esta malformación hay una frecuencia baja (del 5% al 10%) de cardiopatías congénitas asociadas, que habitualmente son sencillas, como una comunicación interauricular. El cayado derecho en imagen especular es relativamente poco frecuente y casi siempre (98%) se asocia a cardiopatías congénitas (habitualmente malformaciones complejas, como tetralogía de Fallot). El aspecto en la TC de un cayado en imagen especular viene bien descrito por su nombre: es la imagen especular de un cayado izquierdo normal en el que hay una arteria innominada izquierda (Fig. 3-4). En ambos tipos de cayado derecho la aorta descendente suele ser izquierda, y cruza desde la derecha hacia la izquierda en el mediastino inferior.

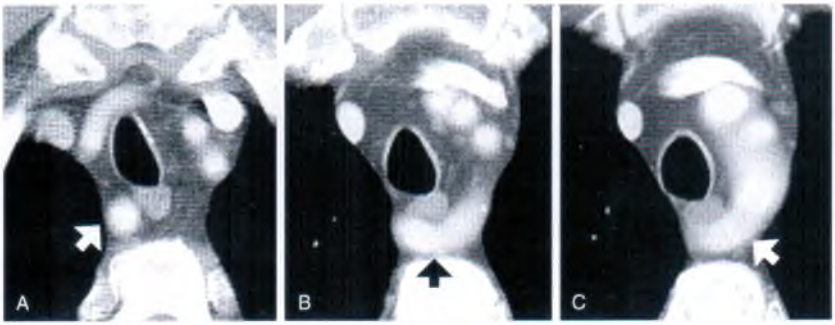

Arteria subclavia derecha aberrante. *A*, Arteria subclavia derecha aberrante *(flecha)* localizada posteriormente en el mediastino superior derecho. *B*, A un nivel 7 mm inferior, la arteria anómala *(flecha)* pasa posterior al esófago. *C*, Siete milímetros por debajo de *B* se ve el origen *(flecha)* de la arteria anómala en la parte posterosuperior del cayado aórtico.

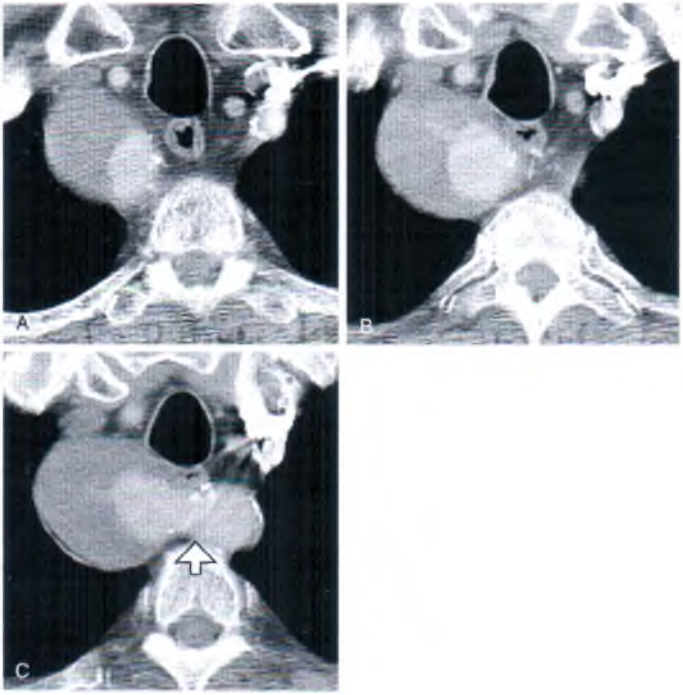

Aneurisma de la arteria subclavia derecha aberrante. *A*, Como en la Figura 3-1*A*, una arteria subclavia derecha aberrante está situada en el mediastino derecho. Está dilatada y su luz está ocupada parcialmente por un coágulo. *B* y *C*, A niveles inferiores, la arteria aberrante está localizada posterior al esófago, y se puede ver su origen *(flecha)* en la región posterosuperior del cayado aórtico.

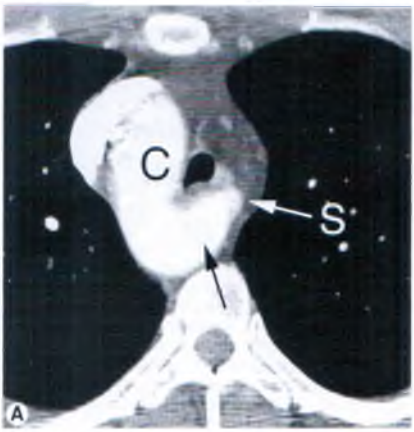

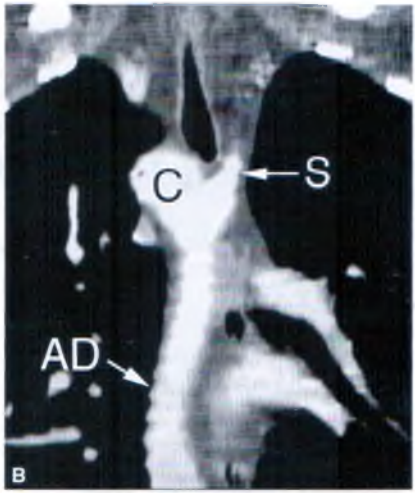

Cayado aórtico derecho con arteria subclavia izquierda aberrante. *A*, En un paciente sin datos de cardiopatía congénita y con un cayado aórtico derecho (C), una arteria subclavia izquierda aberrante (S) se origina en un divertículo aórtico retroesofágico *(flecha negra)*. El esófago está comprimido por el diverticulo. *B*, La reconstrucción coronal muestra el cayado aórtico posterior (C) y la aorta descendente (AD). Se puede ver el origen de la arteria subclavia izquierda (S) en un divertículo.

Doble cayado aórtico

El doble cayado aórtico es relativamente infrecuente, pero como la radiografía simple muestra una alteración mediastínica, con frecuencia se evalúa con TC. Esta malformación se asocia pocas veces a cardiopatías congénitas, pero como hay un anillo vascular completo, son frecuentes los síntomas de disfagia. En esta malformación la aorta ascendente se divide en las mitades derecha e izquierda. El cayado derecho, que suele ser más alto y de mayor tamaño que el izquierdo, pasa hacia la derecha de la tráquea y el esófago, cruza detrás de estas estructuras y se vuelve a unir al cayado izquierdo, que ocupa una posición relativamente normal (Fig. 3-5). Cada uno de los cayados es menor de lo normal, y menor que la aorta descendente. Además, cada uno de los cayados da lugar a una arteria subclavia y una arteria carótida, y no hay arteria innominada. Esto origina un aspecto simétrico de los grandes vasos en el mediastino supraaórtico que es muy indicativo del diagnóstico.

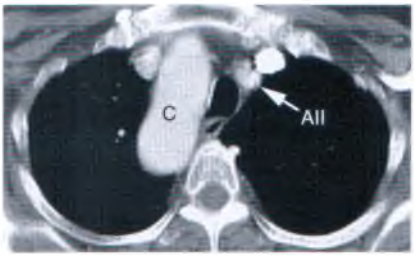

Cayado aórtico derecho con ramificación especular. Hay un cayado aórtico derecho (C) y una arteria innominada izquierda (AII). No hay datos de arteria subclavia izquierda aberrante. Este paciente no tenía datos de cardiopatía congénita.

Coartación y seudocoartación

La coartación, y su variante, la seudocoartación, se puede diagnosticar utilizando TC, pero aun cuando esto sea posible, habitualmente es necesario un cateterismo para medir las presiones intraarteriales y, por tanto, la importancia de la obstrucción vascular. Algunos autores piensan que el término *seudocoartación* es inadecuado; consideran que esta lesión es una coartación y no una «seudo», pero los hallazgos de la TC y clínicos de estas dos entidades son diferentes. Aquí se

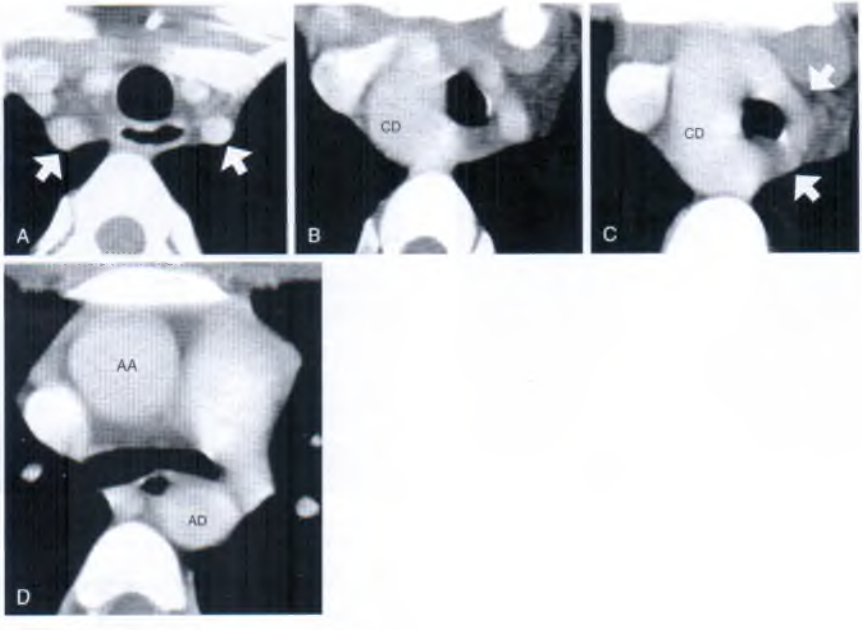

Doble cayado aórtico. *A*, En el mediastino superior, las arterias subclavias *(flechas)* y carótidas son bilaterales y simétricas. *B*, A un nivel inferior a *A*, se ve el cayado derecho (CD) a la derecha de la tráquea. En el lado izquierdo del mediastino se pueden ver las arterias carótida y subclavia izquierdas, que se originan en el cayado izquierdo. El cayado derecho típicamente está más elevado y es mayor que el izquierdo. *C*, A un nivel inferior a *B* se ve ahora el cayado izquierdo *(flechas)*, menor que el cayado derecho (CD). *D*, A un nivel inferior a *C*, la aorta ascendente (AA) y la aorta descendente (AD) tienen un aspecto normal.

las considera por separado por la única razón de que el término *seudocoartación* es de uso habitual.

La localización de la estenosis en la coartación está generalmente en el istmo aórtico, distal al origen de la arteria subclavia izquierda y cerca del ligamento arterioso (coartación yuxtaductal). En la TC con frecuencia se ve el segmento estenosado, que es claramente menor que la aorta por encima y por debajo de este nivel (Fig. 3-6). Esta diferencia de tamaño refleja no sólo el segmento estenosado en la coartación, sino también cierta dilatación de la aorta preestenótica y postestenótica. Es menos frecuente que haya una estenosis larga del cayado aórtico (hipoplasia). Las imágenes reconstruidas en el plano del cayado aórtico pueden mostrar mejor la coartación. Una advertencia: se puede sobrestimar el grado de estenosis en el punto de la coartación si el plano en el que se realiza el reformateado está ligeramente fuera del plano sagital de la aorta. Se puede ver dilatación de las arterias mamarias internas o de las arterias intercostales (habitualmente de la tercera a la octava) que actúan como vías colaterales.

En la seudocoartación el cayado aórtico está torsionado anteriormente y su luz es algo estrecha, pero no hay un gradiente de presión significativo a través de la torsión ni vasos colaterales. El aspecto de esta malformación en la TC es característico, aunque a veces es confuso (Fig. 3-7). El cayado aórtico está más elevado de lo normal y al principio desciende en una posición anormalmente anterior, muy por delante de la columna. Sin embargo, a un nivel próximo a la carina, la aorta se angula de nuevo en dirección posterior, formando un segundo cayado, y adopta su posición normal anterolateral a la columna. Esta malformación no suele asociarse a síntomas y habitualmente se detecta de manera casual en las radiografías de tórax. Su aspecto en la radiografía simple puede ser característico.

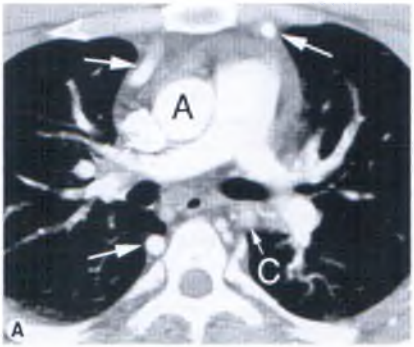

Coartación aórtica. TC realzada con contraste en un paciente con coartación. *A*, La aorta descendente proximal al nivel de la coartación (C) es significativamente menor que la aorta ascendente (A). Hay dilatación de las arterias mamarias internas e intercostales *(flechas)*, que actúan como rutas colaterales. *B*, La reconstrucción sagital a lo largo del plano de la aorta muestra un marcado estrechamiento en la zona de la coartación *(flecha blanca)*. Se ve una arteria mamaria interna dilatada en la zona anterior *(flechas negras)*.

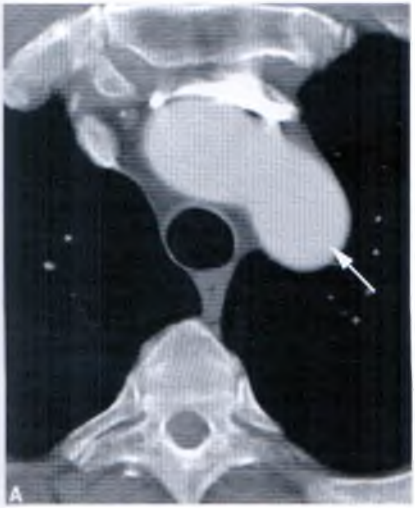

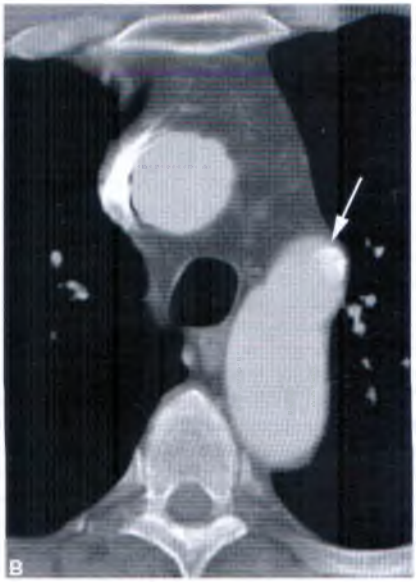

Seudocoartación aórtica. TC realzada con contraste. *A*, Al nivel del cayado aórtico, la aorta descendente proximal *(flecha)* está localizada muy anterior a la columna vertebral. *B*, Al nivel de la torsión *(flecha)*, la aorta se angula hacia atrás y adopta su posición normal adyacente a la columna.

(Continúa)

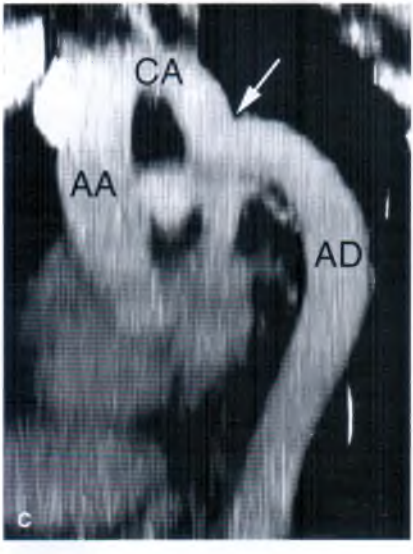

Figura 3-7 *(Continuación) C,* Reconstrucción sagital de una TC a través del corazón y la aorta que muestra la aorta ascendente (AA), el cayado aórtico (CA), la torsión aórtica anterior *(flecha)* y la aorta descendente (AD). Este aspecto es típico de seudocoartación.

Tanto la coartación como la seudocoartación se asocian a válvula aórtica bicúspide congénita (entre el 30% y el 85% de los pacientes con coartación), lo que puede producir estenosis aórtica. En algunos pacientes la TC muestra calcificación de la válvula aórtica, lo que permite realizar este diagnóstico.

Aneurisma aórtico

Si la aorta ascendente mide más de 4 cm de diámetro, suele denominarse dilatada o ectásica. Aunque el diagnóstico de «dilatación aórtica» en contraposición a «aneurisma aórtico» es algo arbitrario, en este capítulo se emplea «dilatación aórtica o ectasia» para referirse a una dilatación generalizada de un grado relativamente leve (4 cm), con la implicación de que no es necesariamente un problema grave. Por el contrario, «aneurisma» hace referencia a una alteración más focal o a una dilatación más grave de toda la aorta (5 cm). Si la aorta mide más de 6 cm, el tratamiento suele ser necesario. En otras palabras, en la aorta, un diámetro de 4 cm = dilatación aórtica, 5 cm = aneurisma aórtico y 6 cm = cirugía.

En algunos pacientes con aneurisma aórtico (ateroesclerótico) se puede realizar el diagnóstico, así como distinguir el aneurisma de una masa sólida, porque se puede ver la calcificación periférica de la íntima en cortes sin contraste. El trombo del interior de un aneurisma o un hematoma adyacente al aneurisma con fuga pueden tener una atenuación mayor que la de la sangre aórtica en los cortes sin contraste. Con la administración de contraste se puede definir con claridad la luz de la aorta y el aneurisma, así como el grosor de la pared aórtica (Fig. 3-8).

En los aneurismas ateroescleróticos, la pared aórtica con frecuencia está engrosada y habitualmente se ve calcificación. Puede haber zonas visibles de placa o de trombo en la luz del aneurisma (Fig. 3-9), que también se pueden calcificar. Con frecuencia la placa tiene una atenuación baja en relación con los tejidos blandos de la pared aórtica debido a su contenido en grasa o por cierta opacificación de la propia pared aórtica. La placa también se puede ver en pacientes con ateroesclerosis que no tienen dilatación aórtica. Se puede producir ulceración focal de la placa o del trombo (véase Fig. 3-9), y se debe distinguir de una úlcera ateroesclerótica penetrante (véase más adelante).

Los aneurismas con frecuencia se describen como fusiformes o saculares, dependiendo de su aspecto. Los aneurismas localizados en la aorta ascendente pueden asociarse a ateroesclerosis, síndrome de Marfan, necrosis quística de la media, sífilis y valvulopatía aórtica. Un aneurisma cerca del ligamento arterial puede ser de origen ateroesclerótico, un aneurisma del conducto (aneurisma en la localización del conducto arterioso o un divertículo del conducto), micótico, relacionado con coartación o postraumático (es decir, un seudoaneurisma). Los aneurismas micóticos suelen ser focales, y se pueden asociar a inflamación o absceso periaórtico; se pueden ver burbujas de gas dentro de los tejidos blandos. Los aneurismas de la aorta descendente habitualmente son ateroescleróticos.

Traumatismo aórtico

La TC helicoidal ha adquirido una función importante en el diagnóstico de las lesiones aórticas. La laceración aórtica traumática, la rotura y el seudoaneurisma se producen la mayoría de las veces en las siguientes zonas: 1) raíz aórtica, 2) en el nivel del ligamento arterioso y 3) en el diafragma y el hiato aórtico. Los pacientes con una lesión de la raíz aórtica mueren en el

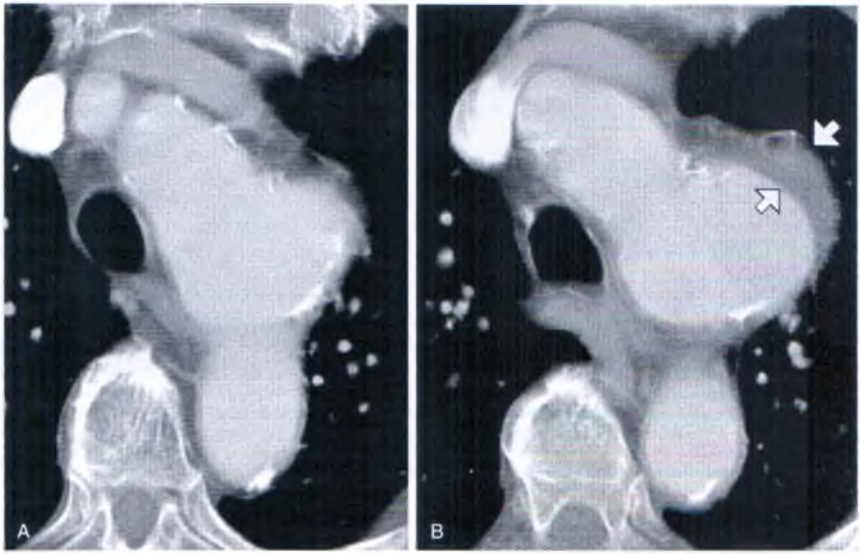

Aneurisma aórtico. *A* y *B*, Aneurisma secular focal del cayado aórtico que muestra su luz recubierta con algo de coágulo *(flechas)*.

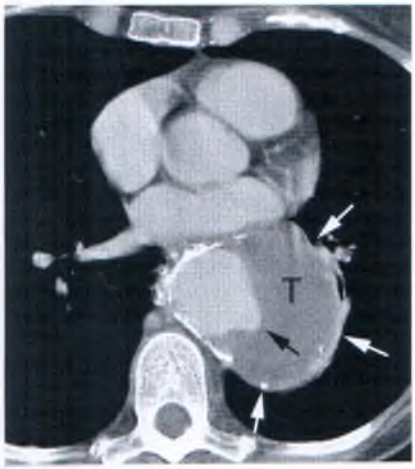

Aneurisma aórtico que contiene un trombo. Calcificación de la pared de un aneurisma sacular focal de la aorta descendente *(flechas blancas)*. El aneurisma contiene un gran trombo (T) con ulceración focal *(flecha negra)*.

escenario de la lesión; en los pacientes que llegan al hospital, las lesiones al nivel del ligamento son las más frecuentes (Fig. 3-10).

En la TC de pacientes con laceración o rotura aórtica siempre se ve un hematoma mediastínico (líquido con una densidad de aproximadamente 50 UH) contiguo a la aorta (véase Fig. 3-10); la ausencia de hematoma excluye prácticamente este diagnóstico. La presencia de un hematoma en la localización de una fractura esternal o vertebral no predice una lesión aórtica.

La TC helicoidal realzada con contraste con colimación fina (p. ej., 2,5 mm) es muy sensible en el diagnóstico de la laceración aórtica aguda, con una sensibilidad próxima al 100%. La zona de la rotura o del desgarro puede tener el aspecto de una pared aórtica irregular, de una disección o de un falso aneurisma focal (véase Fig. 3-10); raras veces se observa extravasación de contraste. Se ha indicado que no es necesaria una aortografía si se dan las siguientes: 1) no se ve hematoma mediastínico, o 2) no se aprecia ninguna alteración aórtica en pacientes con un hematoma visible. La aortografía puede ser necesaria en algunos pacientes con TC inadecuada o con hallazgos dudosos en la TC.

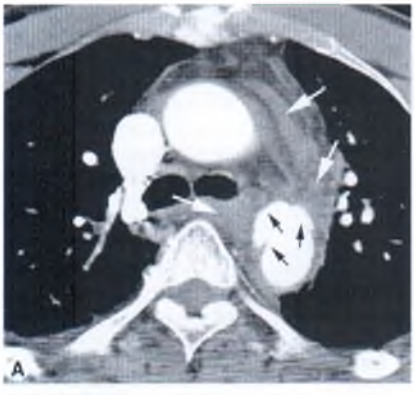

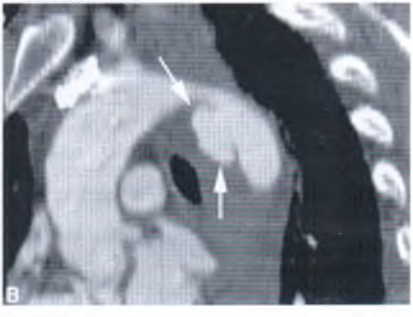

Rotura aórtica traumática aguda con seudoaneurisma. *A*, Después de un accidente de tráfico, la TC con contraste muestra un hematoma mediastínico *(flechas blancas)* contiguo a la aorta. Hay irregularidad de la aorta descendente proximal con un seudoaneurisma por delante *(flechas negras)*. *B*, La reconstrucción sagital a lo largo de la aorta muestra un seudoaneurisma *(flechas)* que afecta a la aorta descendente proximal. Esta localización es la más frecuente.

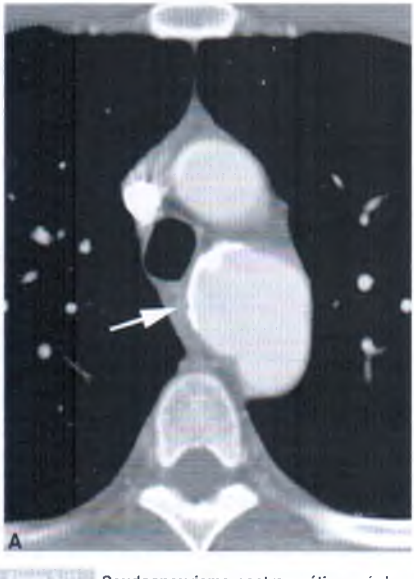

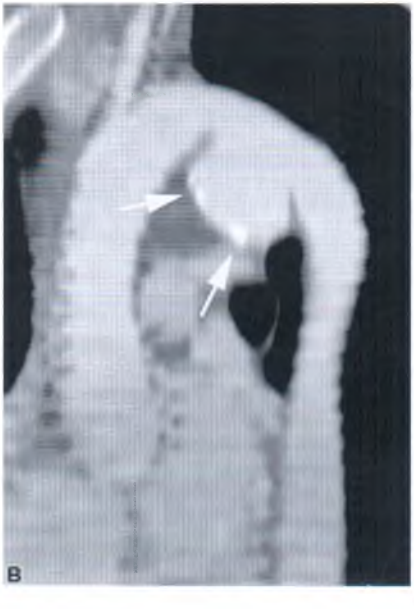

Seudoaneurisma postraumático crónico. TC con contraste de un paciente que había tenido previamente un accidente de tráfico. *A*, Seudoaneurisma focal que se extiende hacia delante *(flecha)*, con calcificación de sus paredes. *B*, La reconstrucción sagital muestra el seudoaneurisma *(flechas)* en una localización típica.

El seudoaneurisma postraumático crónico suele localizarse en la región del ligamento y de la ventana aortopulmonar, por debajo del origen de la arteria subclavia izquierda (Fig. 3-11). Como esto representa una rotura aórtica contenida, no delimitada por la pared aórtica, es poco frecuente que haya calcificación periférica.

Disección aórtica

La disección aórtica se asocia con frecuencia a hipertensión, debilidad de la pared aórtica (p. ej., síndrome de Marfan y necrosis quística de la media) o traumatismo. Habitualmente los pacientes tienen dolor torácico agudo. El objetivo en el diagnóstico de la disección es visualizar un colgajo de la íntima, desplazado hacia dentro desde el borde de la aorta, y que separa los conductos verdadero y falso. La TC tiene unas características idóneas debido a su formato transversal.

Daily y DeBakey han propuesto dos esquemas de clasificación. La clasificación de Daily, conocida como clasificación de Stanford, se utiliza con más frecuencia por su sencillez y su importancia terapéutica.

Según la clasificación de Stanford, las disecciones aórticas se dividen en los tipos A y B. Las disecciones de tipo A afectan a la aorta ascendente (Fig. 3-12); aproximadamente dos tercios de las disecciones agudas son del tipo A. Debido a la posibilidad de disección retrógrada y rotura hacia el pericardio (que produciría taponamiento) y de oclusión de las arterias coronarias o carótidas, estas disecciones suelen tratarse quirúrgicamente con un injerto en la región del desgarro. Las disecciones de tipo B no afectan al cayado aórtico, sino que típicamente son distales a la arteria subclavia izquierda (Fig. 3-13). En general, reciben tratamiento médico (normalización de la tensión arterial), no quirúrgico.

La clasificación de DeBakey tiene tres tipos. El tipo I (afectación de toda la aorta, tanto ascendente como descendente) es el más frecuente. Las disecciones de tipo II, que con frecuencia se asocian a síndrome de Marfan, afectan sólo a la aorta ascendente y, junto al tipo I, co-

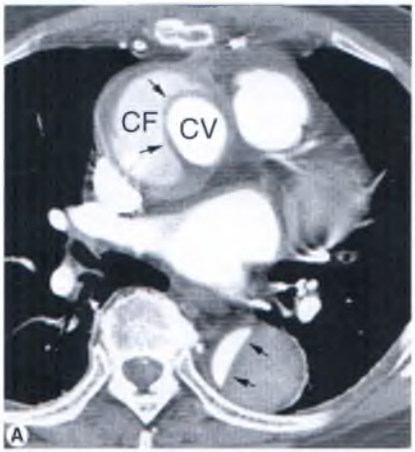

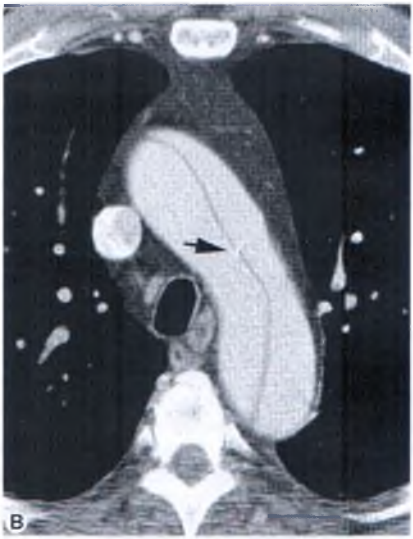

Figura 3-12 **Disección aórtica de tipo A en dos pacientes.** *A*, Paciente con dolor torácico agudo en el que se observa una disección de tipo A que afecta a la aorta ascendente y descendente. El colgajo de la íntima *(flechas negras)* tiene menor atenuación que la sangre opacificada por el contraste. En la aorta ascendente, el conducto verdadero (CV) se opacifica con más densidad y es más pequeño. El conducto falso (CF) se opacifica con menos densidad, tiene un aspecto más irregular y contiene un trombo. La aorta ascendente está dilatada. En la aorta descendente, el conducto verdadero se opacifica con más densidad y está más comprimido, mientras que el conducto falso está poco opacificado y se localiza lateral y posterior al conducto verdadero. *B*, El colgajo de la íntima se puede ver en el cayado aórtico. Obsérvese la calcificación de la íntima *(flecha)*.

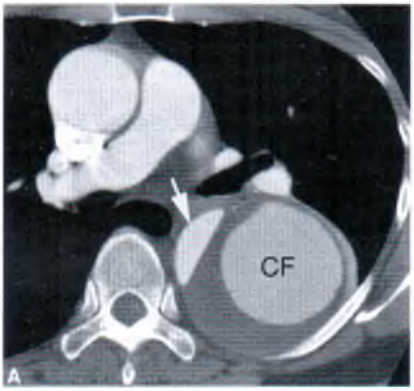

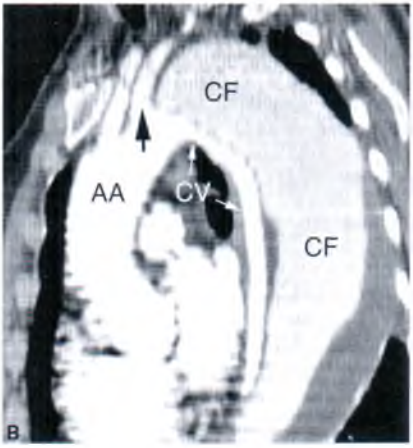

Disección aórtica de tipo B. *A*, TC helicoidal con contraste que muestra una disección en la aorta descendente. El conducto falso (CF) es de mayor tamaño, está localizado posterolateralmente, menos opacificado y tapizado por un trombo. El conducto verdadero *(flecha)* está muy comprimido. La aorta ascendente tiene un aspecto normal. *B*, La reconstrucción sagital muestra el conducto falso (CF) grande, que se origina distal a la arteria subclavia *(flecha negra)*. El conducto verdadero (CV) es pequeño y se opacifica con mucha densidad; se comunica directamente con la aorta ascendente (AA) normal. Obsérvese el colgajo de la íntima, que separa los conductos verdadero y falso.

rresponden al tipo A de Daily. Las disecciones de tipo III afectan únicamente a la aorta descendente y se relacionan con hipertensión o traumatismo; este tipo es equivalente al tipo B de Daily.

La TC es muy sensible y específica (>95%) para diagnosticar la disección y determinar su localización, el tipo y las ramas de la aorta que están afectadas; en consecuencia, es una excelente técnica de cribado y diagnóstica en pacientes con manifestaciones clínicas indicativas. En algunos pacientes con sospecha de disección aguda se puede realizar una ecocardiografía transesofágica; es muy sensible, pero tiene una especificidad más baja (70%). La exactitud de la resonancia magnética es similar a la de la TC, por lo que se puede realizar una resonancia magnética en pacientes que no puedan recibir medios de contraste; además, se puede realizar antes de la operación en pacientes que tengan una disección de tipo A. Se puede utilizar la TC o la RM para hacer el seguimiento de pacientes con disección después del tratamiento para vigilar la aparición de nueva disección o la extensión de la misma.

En pacientes con sospecha de disección, la TC se debe realizar con inyección rápida de contraste. Con una técnica helicoidal es fácil hacer el estudio a través de los grandes vasos, el cayado aórtico y la aorta descendente (colimación de 3 mm a 5 mm para la TC con un único detector o ancho del detector de 2,5 mm para la TC multidetector [TCMD]) durante la administración rápida del contraste (entre 2,5 ml y 3,5 ml/segundo), y continuar haciendo cortes hasta el nivel de la bifurcación aórtica en el abdomen. Se debe retrasar el estudio 30 segundos después del inicio de la inyección, o el estudio debe estar sincronizado por el ordenador. Los cortes potenciados con contraste habitualmente son precedidos por cortes no potenciados con contraste a través del tórax (colimación o ancho del detector de 5 mm) para buscar un hematoma intraparietal (véase más adelante).

En un paciente con disección, el colgajo de la íntima suele perfilarse por el medio de contraste, que rellena los conductos verdadero y falso. Con frecuencia, los conductos verdadero y falso se pueden distinguir por las siguientes características en la TC (véanse Figs. 3-12 A y 3-13), aunque en algunos casos esto puede ser difícil o imposible:

1. En pacientes con una disección de tipo B, siga lo que sabe que es el conducto verdadero (es decir, la aorta ascendente) en imágenes adyacentes para ver con cuál de los dos conductos distales se comunica (lo que indica la luz verdadera).
2. El conducto falso tiende a estar localizado más lateral que el conducto verdadero al nivel del ca-

yado aórtico y tiene un trayecto espiral hacia atrás en la aorta descendente. Debido a esta localización característica, la arteria renal izquierda es la rama abdominal que tiene mayor probabilidad de originarse en el conducto falso.
3. La luz verdadera suele ser de menor tamaño.
4. El conducto falso habitualmente tiene un contorno más irregular y puede contener bandas de tejido denominadas *redes* dentro de la corriente del contraste.
5. El conducto falso tiene mayor probabilidad de contener trombos.
6. El flujo sanguíneo es más lento y la opacificación se retrasa con frecuencia en el conducto falso.
7. Se puede ver calcificación de la pared aórtica lateral al conducto verdadero.

Los artefactos lineales, que se originan por el movimiento cardíaco o las pulsaciones vasculares, pueden simular un colgajo de la íntima. Habitualmente se ven al nivel de la raíz aórtica y en la aorta descendente, adyacentes al borde cardíaco izquierdo. Típicamente están definidos de una manera menos nítida que un colgajo de la íntima verdadero, se extienden más allá de los límites de la aorta o se ven de manera inconstante de un nivel al siguiente.

Dos alteraciones pueden simular las manifestaciones clínicas de la disección, por lo que se pueden ver en TC realizadas para excluir una disección: el hematoma intraparietal y la úlcera ateroesclerótica penetrante.

Hematoma intraparietal

El hematoma intraparietal se debe a una hemorragia hacia el interior de la pared aórtica. El hematoma intraparietal agudo puede simular las manifestaciones de la disección (dolor torácico agudo en un paciente con hipertensión). Se piensa que se debe a la hemorragia de los vasos vasculares, aunque en algunos casos puede representar una disección sellada.

En los cortes potenciados con contraste el hematoma intraparietal aparece como un engrosamiento liso, semilunar o, con menos frecuencia, concéntrico y de la pared aórtica (Fig. 3-14). En los cortes sin contras-

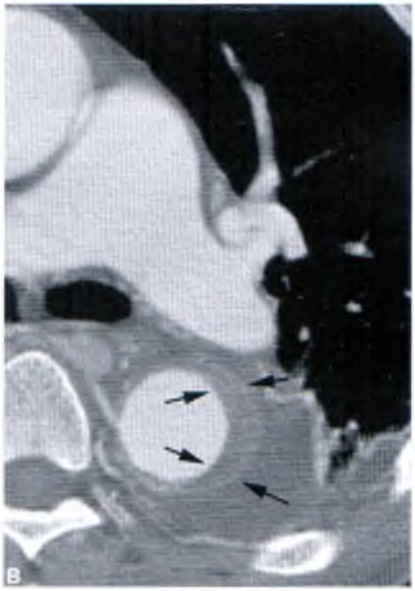

Figura 3-14. **Hematoma intraparietal (tipo B).** En un varón con dolor torácico agudo, la TC sin contraste *(A)* muestra un engrosamiento semilunar de la pared aórtica *(flechas)*. Tiene una atenuación mayor que la sangre en la luz aórtica. *B*, La TC helicoidal con contraste revela un engrosamiento semilunar de la pared aórtica *(flechas)*. En el corte con contraste es difícil apreciar la atenuación elevada del hematoma.

te el hematoma intraparietal tiene un aspecto más denso que la sangre no potenciada de la luz aórtica; debido a este aspecto característico, la TC de un paciente con sospecha de disección debe estar precedida por cortes sin contraste de todo el tórax. Si no se obtienen cortes sin contraste de manera prospectiva, pueden obtenerse cortes sin contraste tardíos. En los cortes sin contraste también se puede ver el desplazamiento hacia dentro de la calcificación de la íntima.

Se debe tener en cuenta que la pared aórtica tiene varios milímetros de grosor. En los cortes sin contraste, tiene la misma densidad que la sangre en la luz aórtica en personas sanas. En pacientes con anemia (hematocrito ≤35%) la pared aórtica normal puede tener un aspecto más denso que la sangre, que no se debe confundir con un hematoma intraparietal. Como regla general, la densidad de la sangre en la luz aórtica en la TC (en UH) es aproximadamente igual que el hematocrito.

El engrosamiento parietal semilunar o concéntrico liso que se aprecia en el hematoma intraparietal suele tener un aspecto diferente al de la disección con un conducto trombosado. La disección trombosada raras veces presenta forma semilunar o concéntrica. El trombo que tapiza un aneurisma también puede simular un hematoma intraparietal, pero habitualmente tiene un contorno más irregular. La presencia de dolor torácico agudo como síntoma inicial también indica un hematoma intraparietal agudo y no un trombo dentro de una disección crónica o un aneurisma.

El hematoma intraparietal puede progresar a disección franca (por rotura hacia la luz aórtica) o dilatación aneurismática, o se puede resolver. El tratamiento es similar al de la disección que aparece en la misma localización (es decir, de tipo A o B). El hematoma intraparietal de tipo A se trata quirúrgicamente.

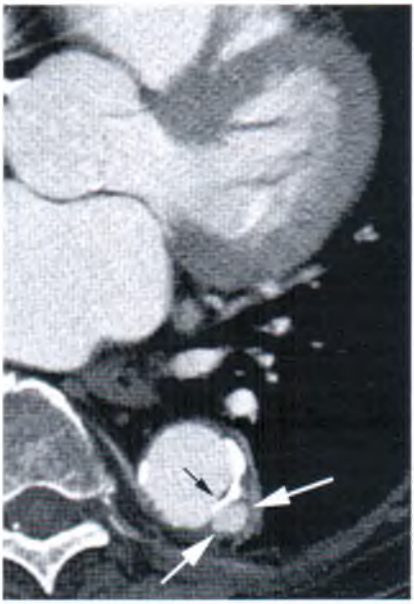

Úlcera ateroesclerótica penetrante. La TC helicoidal con contraste en un varón con dolor torácico muestra opacificación por el contraste de una ulceración focal que se extiende hacia la pared aórtica *(flechas blancas)*. La calcificación *(flecha negra)* muestra la localización de la íntima.

Úlcera ateroesclerótica penetrante

En pacientes con ateroesclerosis, la ulceración de la placa puede penetrar en la pared aórtica. La aorta descendente se afecta con más frecuencia. Se puede producir dolor torácico similar al de la disección.

La úlcera penetrante verdadera penetra en la íntima y se extiende hacia la pared aórtica (o a través de la misma) (Fig. 3-15); su aspecto es similar al de una úlcera gástrica penetrante. La calcificación de la pared aórtica o el refuerzo de la pared después de la administración de contraste puede ayudar a diagnosticar la penetración en la pared. La ulceración de un ateroma o de un trombo (véase Fig. 3-9) puede simular el aspecto de la úlcera penetrante, pero es más superficial y no afecta a la propia pared aórtica. Esta alteración también se puede asociar a hematoma intraparietal, disección o seudoaneurisma. En algunos casos puede ser necesario un tratamiento quirúrgico.

VENA CAVA SUPERIOR Y GRANDES VENAS

Malformaciones congénitas

Lóbulo de la ácigos

El lóbulo de la ácigos es una malformación frecuente y está presente en aproximadamente 1 de cada 200 pacientes. El lóbulo de la ácigos produce una imagen típica en las radiografías simples y en la TC, que se reconoce fácilmente y provoca una alteración característica de la anatomía mediastínica normal. En pacientes con esta malformación, el arco de la ácigos está localizado más cefálico de lo normal, al nivel de la unión de las venas braquiocefálicas, próximo o por encima del mismo. Por encima de este nivel se puede ver la cisu-

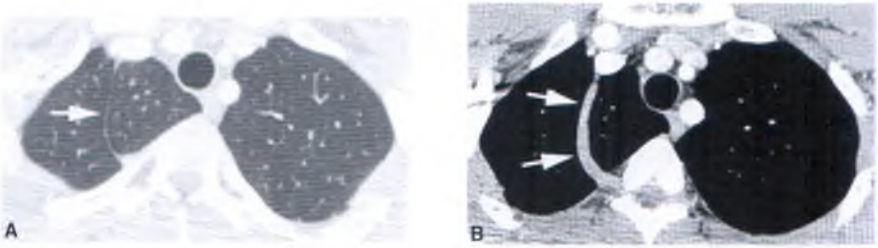

Figura 3-16 **Lóbulo de la ácigos.** *A,* En el campo pulmonar superior, la cisura de la ácigos *(flecha)* separa el lóbulo de la ácigos medialmente del resto del lóbulo superior. *B,* A un nivel inferior, el arco de la ácigos *(flechas)* pasa desde delante hacia atrás. En este paciente se origina en la vena braquiocefálica derecha.

ra de la ácigos dentro del pulmón, separando el lóbulo de la ácigos (Fig. 3-16).

Vena cava superior izquierda persistente

La única malformación venosa frecuente aparte del lóbulo de la ácigos es la vena cava superior (VCS) izquierda persistente, que representa la ausencia de regresión de la vena cardinal anterior izquierda embrionaria. Es difícil reconocer esta malformación en radiografías simples; sin embargo, en algunos pacientes hay una ligera prominencia del mediastino superior izquierdo. Está presente en el 0,3% de las personas sanas, con una frecuencia aproximadamente igual que la del lóbulo de la ácigos; no suele producir síntomas ni asociarse a otras malformaciones. Su frecuencia es mayor (4,4%) en pacientes con cardiopatías congénitas.

En la TC de pacientes con esta malformación, la VCS izquierda se sitúa lateral a la arteria carótida común izquierda en el mediastino supraaórtico (Fig. 3-17). Desciende a lo largo del mediastino izquierdo en dirección inferior, por delante del hilio izquierdo, hasta entrar en el seno coronario posterior a la aurícula izquierda. En la mayoría de los pacientes también hay una vena cava derecha, y los dos vasos tienen aproximadamente el mismo tamaño y la misma posición relativa, en lados opuestos del mediastino. En el 65% de los pacientes no hay vena braquiocefálica izquierda. Sin embargo, si también está presente y une entre sí las venas cavas superiores derecha e izquierda, la VCS derecha será mayor que la izquierda.

Una VCS izquierda se opacifica densamente después de la inyección del medio de contraste en el brazo izquierdo. Si el medio de contraste se inyecta a la derecha y la vena no se opacifica, su forma tubular y su posición característica suelen ser suficientes para realizar un diagnóstico definitivo.

Continuación de la vena cava inferior izquierda con la vena ácigos o hemiácigos

La embriogenia de la vena cava inferior es una de las secuencias más complicadas que conozco: se deben formar y retroceder de manera sucesiva varios vasos para que se forme normalmente. Durante el desarrollo fetal, los vasos que forman las venas ácigos y hemiácigos suelen comunicarse con la vena cava inferior suprarrenal, pero esta comunicación habitualmente se interrumpe. Si no lo hace, se dice que está presente la continuación de la vena cava inferior con las venas ácigos o hemiácigos.

Estas lesiones se pueden asociar a otras malformaciones congénitas, como poliesplenia (en pacientes con comunicación con la hemiácigos) o asplenia (en la comunicación con la ácigos), o pueden ser malformaciones aisladas. Los hallazgos típicos incluyen dilatación marcada del cayado del arco de la ácigos y de la vena ácigos posterior (Fig. 3-18). Si hay continuación con la hemiácigos, se ve cómo la vena ácigos dilatada cruza el mediastino desde la derecha hacia la izquierda, detrás de la aorta descendente, para comunicarse con una vena hemiácigos dilatada. Con frecuencia se puede observar una vena cava inferior de aspecto normal al nivel del corazón y del diafragma, en la que drenan las venas hepáticas. Cualquiera de estas malformaciones se puede asociar a duplicación de la vena cava inferior abdominal. Raras veces una vena hemiácigos dilatada drena en la vena braquiocefálica izquierda en lugar de unirse a la ácigos.

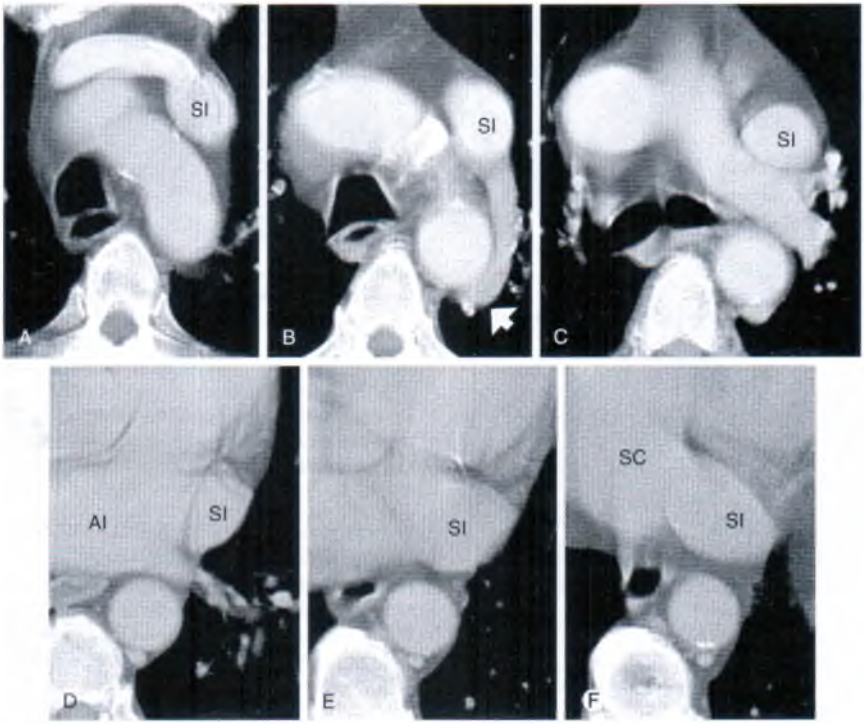

Vena cava superior (VCS) izquierda persistente con arco de la hemiácigos. El trayecto de la VCS izquierda se puede ver a seis niveles diferentes. *A*, No hay vena cava superior derecha, y la inyección en el brazo derecho produce una opacificación densa de la vena braquiocefálica izquierda, porque su único drenaje se realiza a través de la VCS izquierda (SI). *B*, A un nivel inferior, la VCS izquierda (SI) da lugar a un arco de la hemiácigos *(flecha)*, que procede de la vena intercostal superior izquierda. No hay arco de la ácigos, ni VCS derecha. *C*, Inferior a *B*, la VCS izquierda (SI) discurre por delante de la arteria pulmonar izquierda. *D-F*, Adyacente al corazón, la VCS izquierda (SI) pasa por delante de la vena pulmonar inferior, lateral a la aurícula izquierda (AI), y entra en el seno coronario (SC).

Síndrome de la vena cava superior

La obstrucción de la VCS, o de cualquiera de las venas braquiocefálicas, es una situación clínica frecuente, y los síntomas de obstrucción venosa pueden llevar a hacer una TC. Además, en algunos pacientes a los que se realiza una TC para el diagnóstico de una masa mediastínica o de un cáncer de pulmón, ésta muestra hallazgos de obstrucción de la vena cava.

Se puede ver obstrucción de la VCS en diversas enfermedades, la mayoría de las veces un carcinoma broncógeno, aunque en algunas partes de Estados Unidos una causa frecuente es la mediastinitis granulomatosa como consecuencia de histoplasmosis. Otras causas de obstrucción de la VCS son sarcoidosis, mediastinitis fibrosante, tuberculosis e irradiación mediastínica por neoplasia. Debido a la frecuente utilización de catéteres en la subclavia, no es infrecuente la trombosis venosa que produce obstrucción.

En la TC de pacientes con obstrucción de la VCS (Figs. 3-19 y 3-20) hay varios signos característicos. Comenzando en la periferia cuando se inyecta el bolo del medio de contraste, es frecuente ver la opacificación de muchos vasos colaterales venosos pequeños en el hombro, la pared torácica superior y el mediastino superior. Sin embargo, se debe tener en cuenta que

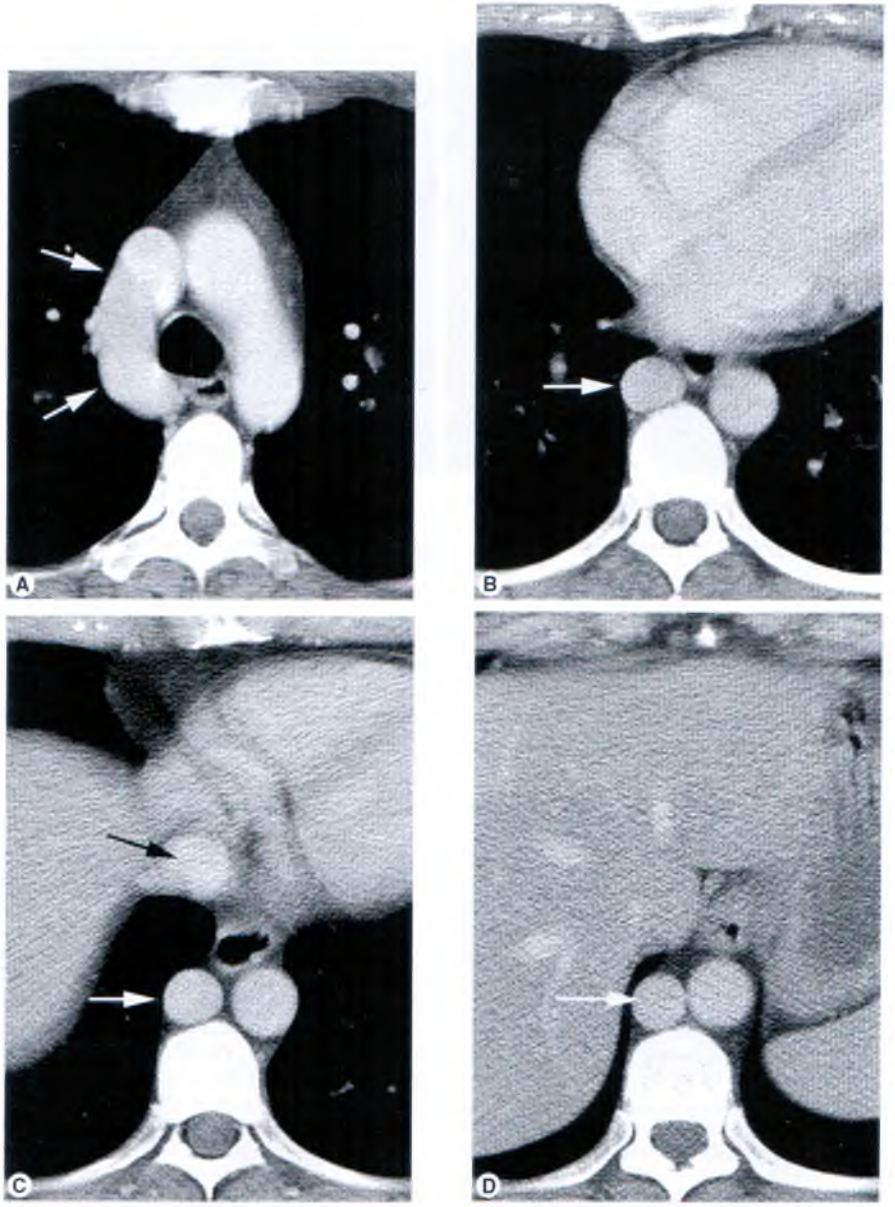

Continuación en la ácigos de la vena cava inferior. El arco de la ácigos *(flechas blancas, A)* y la vena ácigos posterior *(flecha blanca, B-D)* están muy dilatados. Se puede ver una vena cava inferior de aspecto normal al nivel del corazón y del diafragma *(flecha negra, C)*, observa que drena en las venas hepáticas, pero no se observa por debajo de ese nivel.

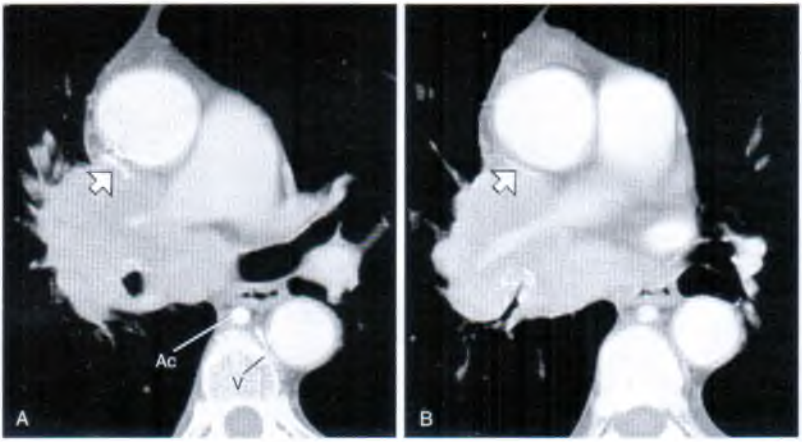

Obstrucción de la vena cava superior (VCS) en el carcinoma broncógeno. *A* y *B*. En un paciente con una gran masa hiliar derecha e invasión mediastínica, hay obstrucción casi completa de la VCS *(flechas)*. Se aprecia opacificación de la vena ácigos (AC) y de una vena intercostal izquierda (V), que actúan como rutas colaterales para evitar la obstrucción.

parte del llenado de las venas pequeñas de la pared torácica y la axila se puede ver sin que haya una alteración venosa (tal vez debido a la mala colocación del brazo del paciente para la inyección). Salvo que haya otros datos de obstrucción venosa (p. ej., venas colaterales grandes), este hallazgo no debe plantear mucha preocupación.

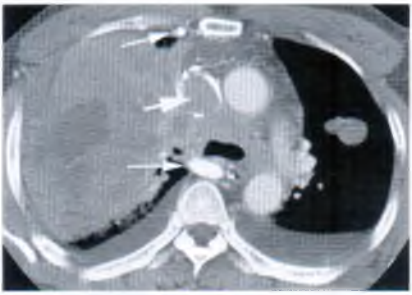

Síndrome de la vena cava superior en un carcinoma metastásico. TC con realce de contraste en un paciente con carcinoma metastásico y síntomas de síndrome de la vena cava superior. La vena cava superior contiene un gran trombo tumoral *(flecha grande)*. La vena mamaria interna y la vena ácigos *(flechas pequeñas)* están opacificadas porque actúan como rutas colaterales. Hay consolidación del lóbulo superior derecho por una neumonía obstructiva. Obsérvese el derrame pleural bilateral.

En pacientes con obstrucción de la VCS, el flujo del medio de contraste desde el brazo está retrasado, y la secuencia de los cortes se debe retardar en consecuencia, o la opacificación de los vasos mediastínicos será escasa. Con frecuencia se ven algunos vasos colaterales característicos en pacientes con obstrucción de la VCS. Éstos incluyen varias venas que drenan en el sistema de la ácigos, evitando de esta manera la zona de la obstrucción, y con frecuencia también las venas mamarias internas, la vena intercostal superior izquierda (que produce el «botón aórtico» que a veces se ve en las radiografías de tórax), las venas intercostales y la vena hemiácigos. Además de la dilatación de estas venas debido al aumento del flujo, se opacifican después de la administración del medio de contraste cuando hay obstrucción de la VCS.

En pacientes con trombosis de la VCS o de las venas braquiocefálicas a veces se puede ver el trombo en la luz vascular, perfilado por medio de contraste. Sin embargo, se debe tener precaución: si se inyecta el medio de contraste sólo en un brazo, como es lo habitual, la corriente de sangre no opacificada procedente de una vena braquiocefálica hacia el interior de la VCS puede simular el aspecto de un coágulo en la vena cava.

ARTERIAS PULMONARES

Las alteraciones de las arterias pulmonares son poco frecuentes. La dilatación de la arteria pulmonar como consecuencia de estenosis pulmonar o de hipertensión pulmonar es mucho más frecuente que las lesiones congénitas. Un diámetro de la arteria pulmonar principal de 3,0 cm o mayor (lateral a la aorta ascendente), o que exceda el diámetro de la aorta ascendente, indica hipertensión pulmonar (véase Fig. 3-16). En la estenosis pulmonar hay dilatación de las arterias pulmonares principal e izquierda, mientras que la arteria pulmonar derecha tiene un tamaño relativamente normal. En la hipertensión pulmonar las dos arterias pulmonares son grandes.

Los aneurismas de la arteria pulmonar son poco frecuentes; pueden ser micóticos o estar producidos por complicaciones relacionadas con catéteres, arteritis de Takayasu, síndrome de Williams, varicela prenatal o síndrome de Behçet.

Embolia pulmonar

La TC realzada con medio de contraste se utiliza con frecuencia para diagnosticar la embolia pulmonar (EP; Figs. 3-21 y 3-22). La utilización de la gammagrafía pulmonar y la arteriografía pulmonar ha disminuido mucho en la práctica clínica.

Una técnica de TC adecuada utilizando TC con un único detector incluye: 1) colimación de 3 mm, 2) factor de paso de 1,7 a 2, 3) única pausa de apnea de 20 segundos, 4) cobertura de las arterias pulmonares principales y de las principales ramas segmentarias (volumen de aproximadamente 10 cm a 12 cm), 5) administración de medio de contraste a una velocidad de 3 ml a 4 ml/segundo, con inicio de la inyección 20 segundos antes de comenzar el estudio o sincronizado por el tomógrafo, y 6) reconstrucción a intervalos de 2 mm.

La TCMD es muy útil porque posibilita la obtención de cortes finos y un estudio rápido. Con la TCMD la técnica adecuada es: 1) hileras de detectores de 1,25 mm, 2) factor de paso de 1,6, 3) única pausa de apnea de 5 segundos, 4) cobertura de todo el tórax (volumen de 20 cm a 25 cm), 5) administración del medio de contraste a una velocidad de 4 ml/segundo, con inicio de la inyección 20 segundos antes de comenzar el estudio o sincronizado por el tomógrafo, y 6) reconstrucción a intervalos de 1,25 mm.

Un defecto de repleción visible dentro de una arteria pulmonar suele ser diagnóstico de EP (véanse Figs. 3-21 a 3-23); también se pueden ver masas intraluminales grandes en las arterias pulmonares en el sarcoma de la arteria pulmonar y en la embolia tumoral, pero son mucho menos frecuentes.

Habitualmente la EP aguda se centra en la luz de la arteria y está perfilada por el medio de contraste que se inyecta (véanse Figs. 3-21 y 3-22). Si el vaso se ve en su sección transversal este aspecto se denomina *signo de la rosquilla*. Si el vaso se observa en un corte longitudinal, se denomina *signo del raíl de tren*. Algunos co-

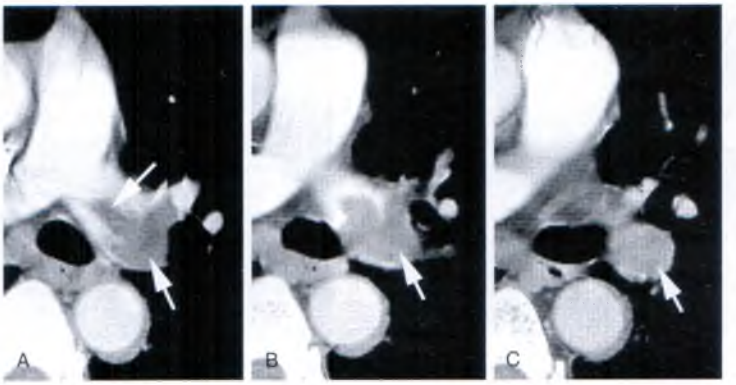

Figura 3-21 Embolia pulmonar aguda en la arteria pulmonar principal izquierda. *A-C*, Un coágulo ocupa la arteria pulmonar principal izquierda y la arteria pulmonar interlobular *(flechas)*, y está perfilado por el medio de contraste en *A*.

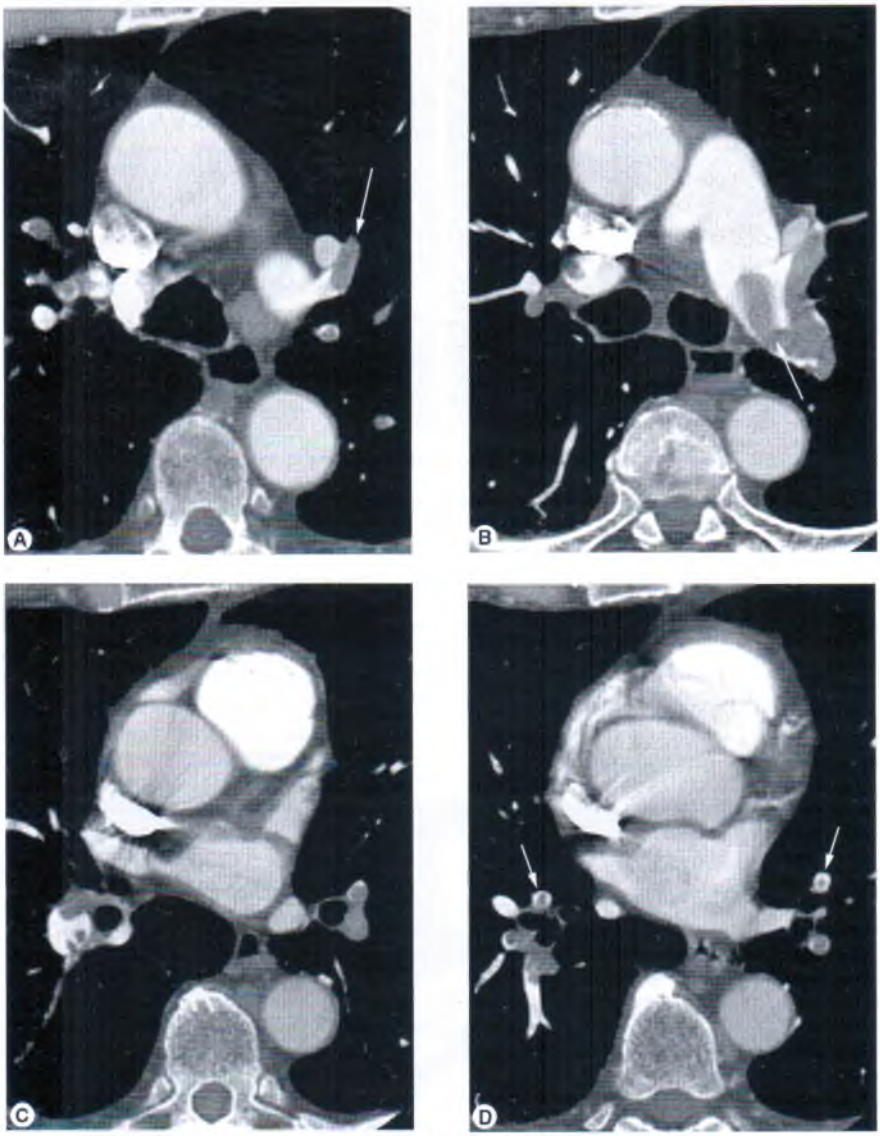

TC multidetector (1,25 mm) en la embolia pulmonar aguda. *A-D,* Se observan muchos coágulos *(flechas)* dentro de las ramas centrales grandes, lobulares, segmentarias y subsegmentarias de las arterias pulmonares. Están perfilados por el medio de contraste y muestran ejemplos del «signo del raíl de tren» *(flecha, B)* y del «signo de la rosquilla» *(flechas, D).* Algunos vasos están obstruidos completamente y los coágulos no están perfilados por contraste *(flecha, A).*

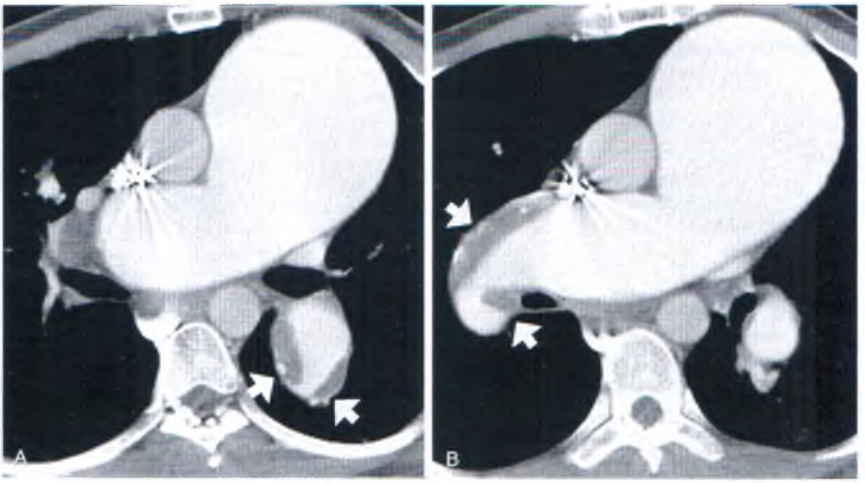

Embolia pulmonar crónica e hipertensión pulmonar en un paciente con síndrome de Marfan. *A* y *B*. Obsérvese la dilatación de la arteria pulmonar principal por hipertensión pulmonar. Hay un trombo *(flechas)* adherido a la pared vascular. También se aprecia algo de calcificación de la pared vascular.

águlos pueden obstruir completamente una arteria. El coágulo tiene una atenuación de 60 UH o menos; la sangre opacificada que lo rodea mide mucho más (es decir, 200 UH). Los émbolos pulmonares suelen ser largos o «vermiformes», y habitualmente se ven en varios cortes cuando están orientados perpendiculares al plano de corte o a lo largo de una arteria que se encuentra en el plano de corte. Es probable que un defecto de repleción aparente que se ve sólo en uno o dos cortes sea un artefacto.

Habitualmente la EP crónica está adherida a la pared vascular y se localiza en la periferia, con contraste en el centro de la luz vascular (véase Fig. 3-23). Esto es lo contrario a lo que se observa en la EP aguda. La presencia de redes en la arteria pulmonar puede indicar embolias previas. Se puede ver dilatación de la arteria pulmonar principal por hipertensión pulmonar.

La sensibilidad y la especificidad de la TC helicoidal en el diagnóstico de EP aguda en las ramas principales de la arteria pulmonar son de casi el 100%; su sensibilidad y especificidad globales son mayores del 90% para los émbolos segmentarios. Aunque la TCMD puede mostrar émbolos subsegmentarios con bastante claridad, la sensibilidad de la TC para detectar estos coágulos pequeños es menor. Sin embargo, se debe tener en cuenta que las embolias subsegmentarias son relativamente infrecuentes (se suelen observar otros coágulos grandes); la arteriografía tampoco es buena para diagnosticar estos coágulos pequeños, y los coágulos subsegmentarios pequeños, en sí mismos, habitualmente no son significativos desde el punto de vista hemodinámico. Varios estudios han revelado que si se considera que una TC indica «ausencia de EP», la evolución del paciente es tan buena como con una gammagrafía negativa, independientemente de si se omiten o no coágulos pequeños.

Sólo aproximadamente el 5% de los pacientes a los que se les realiza una TC por una posible EP tiene realmente dicha obstrucción. El resto de los pacientes tiene otras alteraciones asociadas a dolor torácico agudo, disnea e hipoxemia, como atelectasia, neumonía, edema pulmonar, derrame pleural y otras muchas. La gammagrafía y la arteriografía no son útiles para diagnosticar esas alteraciones. Por el contrario, la TC sí es útil. Como la TCMD incluye todo el tórax, es útil para valorar otras enfermedades en pacientes a los que se estudia por una posible EP.

Bibliografía

Batra P, Bigoni B, Manning J, et al: Pitfalls in the diagnosis of thoracic aortic dissection at CT angiography. *Radiographics* 20:309-320, 2000.

Bechtold RE, Wolfman NT, Karstaedt N, Choplin RH: Superior vena caval obstruction: Detection using CT. *Radiology* 157:485-487, 1985.

Castaner E, Andreu M, Gallardo X, et al: CT in nontraumatic acute thoracic aortic disease: Typical and atypical features and complications. *Radiographics* 23:S93-S110, 2003.

Dillon EH, van Leeuwen MS, Fernandez MA, Mali WPTM: Spiral CT angiography. *AJR Am J Roentgenol* 160:1273-1278, 1993.

Gavant ML, Flick P, Menke P, Gold RE: CT aortography of thoracic aortic rupture. *AJR Am J Roentgenol* 166:955-961, 1996.

Gavant ML, Menke PG, Fabian T, et al: Blunt traumatic aortic rupture: Detection with helical CT of the chest. *Radiology* 197:125-133, 1995.

Gefter WB, Hatabu H, Holland GA, et al: Pulmonary thromboembolism: Recent developments in diagnosis with CT and MR imaging. *Radiology* 197:561-574, 1995.

Goodman LR, Lipchik RJ: Diagnosis of pulmonary embolism: Time for a new approach [editorial]. *Radiology* 199:25-27, 1996.

Gotway MB, Patel RA, Webb WR: Helical CT for the evaluation of suspected acute pulmonary embolism: Diagnostic pitfalls. *J Comput Assist Tomogr* 24:267-273, 2000.

Hayashi H, Matsuoka Y, Sakamoto I, et al: Penetrating atherosclerotic ulcer of the aorta: Imaging features and disease concept. *Radiographics* 20:995-1005, 2000.

Mayo JR, Remy-Jardin M, Müller NL, et al: Pulmonary embolism: Prospective comparison of spiral CT with ventilation-perfusion scintigraphy. *Radiology* 205:447-452, 1997.

Tello R, Costello P, Ecker C, et al: Spiral CT evaluation of coronary artery bypass graft patency. *J Comput Assist Tomogr* 17:253-259, 1993.

Trerotola SO: Can helical CT replace aortography in thoracic trauma [editorial]? *Radiology* 197:13-15, 1995.

Webb WR, Gamsu G, Speckman JM, et al: CT demonstration of mediastinal aortic arch anomalies. *J Comput Assist Tomogr* 6:445-451, 1982.

Webb WR, Gamsu G, Speckman JM, et al: CT demonstration of mediastinal venous anomalies. *AJR Am J Roentgenol* 159:157-161, 1982.

Zeman RK, Berman PM, Silverman PM, et al: Diagnosis of aortic dissection: Value of helical CT with multiplanar reformations and three dimensional rendering. *AJR Am J Roentgenol* 164:1375-1380, 1995.

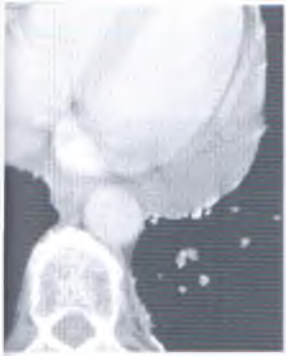

4

Mediastino: alteraciones de los ganglios linfáticos y masas mediastínicas

W. Richard Webb, M.D.

GRUPOS DE GANGLIOS LINFÁTICOS

Generalmente los ganglios linfáticos mediastínicos se clasifican por su localización, y la mayoría de los sistemas descriptivos se basa en una modificación de la clasificación de los grupos ganglionares linfáticos de Rouviére.

Ganglios mediastínicos anteriores

Los *ganglios mamarios internos* están localizados en una situación retroesternal, cerca de la arteria y las venas mamarias internas (Fig. 4-1). Drenan la pared torácica anterior, la parte anterior del diafragma y la parte medial de las mamas.

Los *ganglios paracardíacos* (diafragmáticos, pericárdicos) rodean el corazón sobre la superficie del diafragma y se comunican con la cadena mamaria interna inferior (Fig. 4-2). Al igual que los ganglios mamarios internos, la mayoría de las veces están aumentados de tamaño en pacientes con linfoma y carcinoma metastásico, particularmente cáncer de mama.

Los *ganglios prevasculares* están delante de los grandes vasos (véanse Figs. 4-1, 4-3 y 4-4*A*). Pueden comprometerse en diversas enfermedades, sobre todo en el linfoma, pero su afectación en el cáncer de pulmón es poco frecuente.

Ganglios mediastínicos medios

Las enfermedades pulmonares (p. ej., cáncer de pulmón, sarcoidosis, tuberculosis, micosis) que comprometen de manera secundaria a los ganglios linfáticos suelen afectar a los ganglios linfáticos mediastínicos medios.

Los *ganglios pretraqueales* o *paratraqueales* ocupan el espacio pretraqueal (o paratraqueal anterior) (véanse Figs. 4-1, 4-3 y 4-4*A*). El ganglio más inferior de esta región es el denominado ganglio de la ácigos. Estos ganglios constituyen la ruta final del drenaje linfático de la mayor parte de ambos pulmones (excepto el lóbulo superior izquierdo). Por ello, con frecuencia son anómalos independientemente de la localización de la enfermedad pulmonar.

Rouviére considera que los *ganglios aortopulmonares* están en el grupo mediastínico anterior, pero como tienen la misma función que los ganglios paratraqueales derechos, los consideramos en este apartado (véanse Figs. 4-3*C*, 4-4*B* y 4-4*C*). El lóbulo superior izquierdo drena hacia este grupo ganglionar.

Los *ganglios subcarínicos* se localizan en el espacio subcarínico, entre los bronquios principales (véase Fig. 4-4*B* a *D*), y drenan la parte inferior de los hilios y ambos lóbulos inferiores. A su vez, se comunican con la cadena paratraqueal derecha.

Los *ganglios peribronquiales* rodean los bronquios principales a ambos lados (véase Fig. 4-4*B* y *C*). Se comunican con los ganglios broncopulmonares (hiliares; véase Fig. 4-4*C* y *D*), subcarínicos y paratraqueales.

Ganglios mediastínicos posteriores

Los *ganglios paraesofágicos* están detrás de la tráquea, asociados al esófago o en ambas localizaciones (Fig. 4-5). Los ganglios subcarínicos no se incluyen en este grupo.

Los *ganglios del ligamento pulmonar inferior* están localizados debajo de los hilios pulmonares, mediales al ligamento pulmonar inferior. En la TC, habitualmente se ven adyacentes al esófago a la derecha y a la aorta descendente a la izquierda. Por debajo de los hilios son difíciles de distinguir de los ganglios paraesofágicos. Junto a los ganglios paraesofágicos, reciben el drenaje

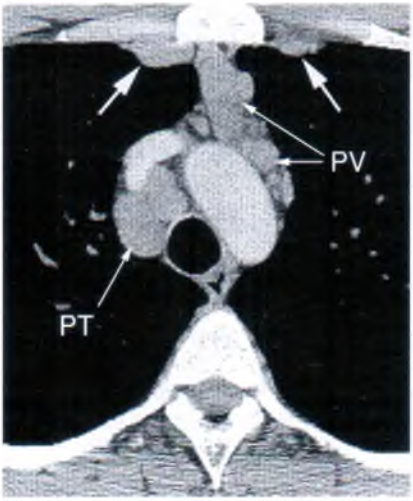

Aumento del tamaño de los ganglios mamarios internos en la sarcoidosis. Hay aumento bilateral de los ganglios mamarios internos *(flechas grandes)*, al igual que de los ganglios pretraqueales (PT) y prevasculares (PV).



Aumento del tamaño de los ganglios paracardíacos. En un paciente con linfoma, se puede ver aumento del tamaño de los ganglios paracardíacos *(flechas grandes)*; están delante del pericardio *(flechas pequeñas)*.

de la zona medial de los lóbulos inferiores, el esófago, el pericardio y la parte posterior del diafragma.

Los *ganglios paravertebrales* se sitúan laterales a los cuerpos vertebrales, posteriores a la aorta a la izquierda (véase Fig. 4-5). Drenan la pared torácica posterior y la pleura. La mayoría de las veces están afectados, junto a los ganglios linfáticos retrocrurales o retroperitoneales, en pacientes con linfoma o carcinoma metastásico.

Estaciones ganglionares linfáticas

En la década de 1970, el *American Joint Committee on cancer* (AJCC) y la *Union Internationale Contre le Cancer* (UICC) introdujeron un sistema numérico para localizar los ganglios linfáticos intratorácicos con el objetivo de facilitar la estadificación del cáncer de pulmón. Se describieron los ganglios linfáticos en relación con las regiones del mediastino denominadas *estaciones ganglionares linfáticas*. La *American Thoracic Society* modificó en 1983 el sistema de cartografía ganglionar del AJCC/UICC para definir de manera más precisa los criterios anatómicos y de TC de cada una de las estaciones, y desde su elaboración se ha utilizado de manera habitual el sistema de clasificación de la *American Thoracic Society*. En 1997, el AJCC y la UICC publicaron una revisión adicional que pretendía ser una solución intermedia entre la clasificación del AJCC y la de la *American Thoracic Society* (Fig. 4-6). En la práctica clínica no es necesario un conocimiento detallado de las «estaciones ganglionares linfáticas», pero se recomienda estar familiarizado con esta clasificación (Tabla 4-1).

ASPECTO DE LOS GANGLIOS LINFÁTICOS EN LA TC

Los ganglios linfáticos generalmente se ven como estructuras discretas, de forma redonda o elíptica y de atenuación de tejidos blandos, rodeadas por grasa mediastínica y distinguibles de los vasos por su localización. Con frecuencia aparecen agrupados (Fig. 4-7). En algunas localizaciones, los ganglios que están en contacto con vasos pueden ser difíciles de identificar sin la administración de contraste.

Los ganglios mamarios internos, paracardíacos y paravertebrales no suelen verse en la TC de personas sanas, pero en otras zonas del mediastino con frecuencia se observan ganglios normales. El tamaño esperado de los ganglios normales varía según su localización, por lo que se aplican varias reglas generales. Los ganglios subcarínicos (estación 7 del AJCC/UICC) pueden ser bastante grandes en personas sanas. Los ganglios pretraqueales

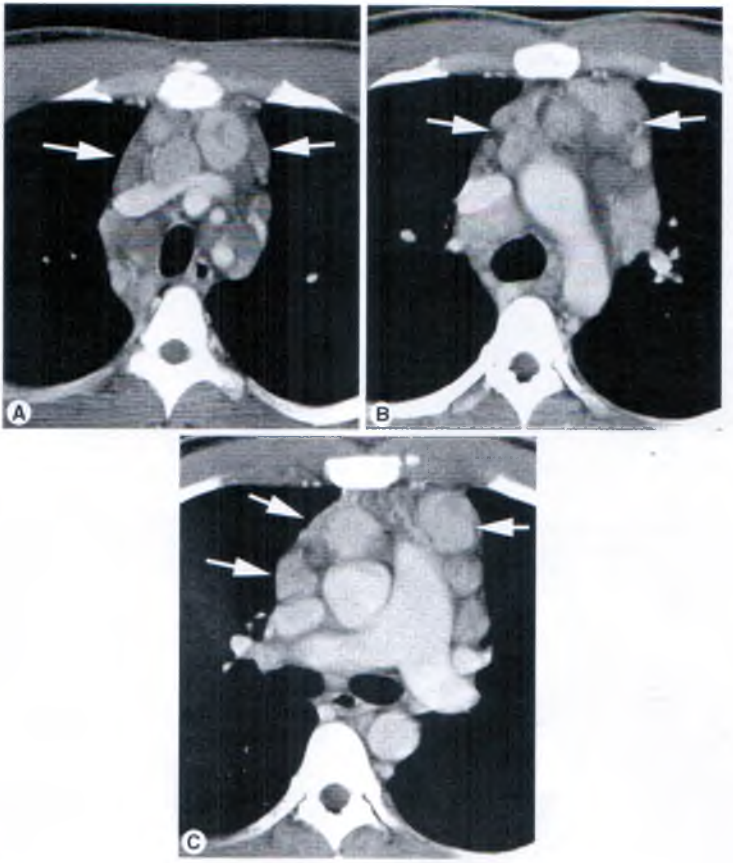

Figura 4-2 Aumento del tamaño de los ganglios linfáticos prevasculares en el linfoma de Hodgkin. Se observan ganglios linfáticos prevasculares o mediastínicos anteriores aumentados de tamaño *(flechas)* anteriores a las venas braquiocefálicas y los grandes vasos *(A)*, anteriores al cayado aórtico y la vena cava superior *(B)* y anteriores a la vena cava superior, la raíz aórtica y la arteria pulmonar principal *(C)*. También se pueden ver ganglios linfáticos pretraqueales aumentados de tamaño en los tres niveles. En *C*, los ganglios prevasculares son contiguos a los ganglios laterales a la arteria pulmonar principal, que habitualmente se consideran que están en la ventana aortopulmonar. Algunos ganglios tienen una atenuación baja y probablemente estén necróticos.

también se ven con frecuencia, pero estos ganglios suelen ser más pequeños que los ganglios subcarínicos normales. Los ganglios del mediastino superior (estaciones 1-3 del AJCC/UICC) habitualmente son más pequeños que los ganglios pretraqueales inferiores, y los ganglios paratraqueales izquierdos suelen ser más pequeños que los ganglios paratraqueales derechos.

Medición del tamaño de los ganglios linfáticos

Generalmente se utiliza el *eje corto* o el *diámetro mínimo* (es decir, el diámetro más pequeño del ganglio que se ve en un corte transversal) cuando se mide el tamaño de un ganglio. La medición del eje corto es mejor que la medición del *eje largo* o *diámetro máximo*

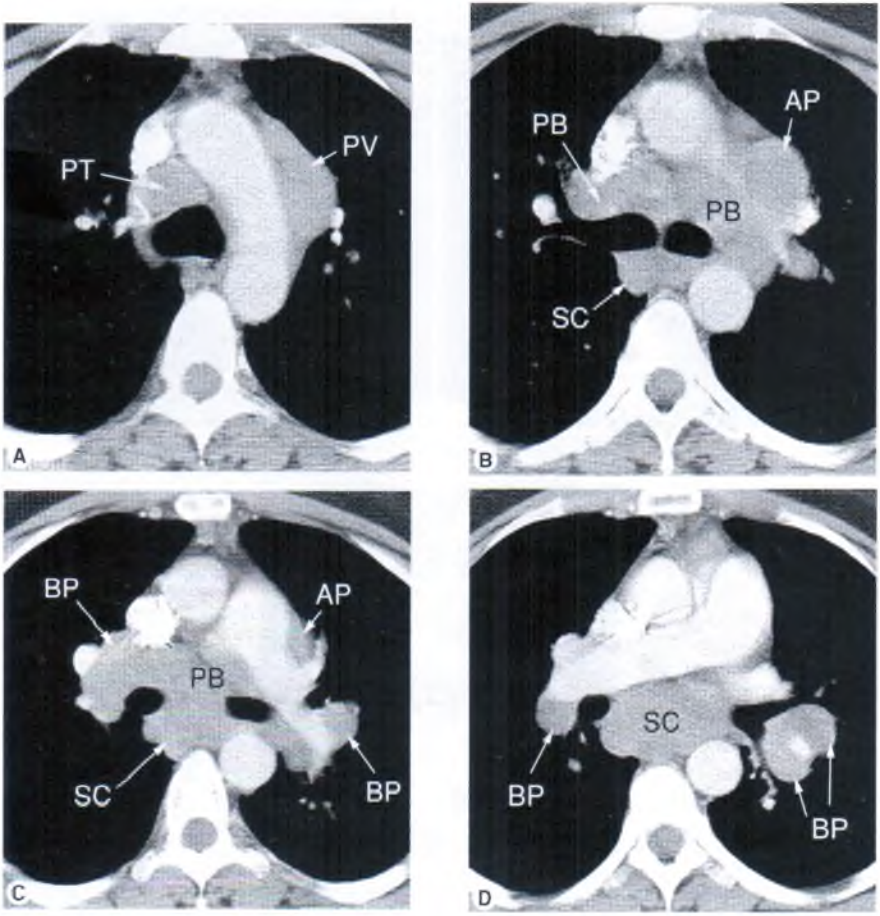

Figura 4-1 Aumento del tamaño de los ganglios linfáticos en un paciente con sarcoidosis. *A*, Al nivel del cayado aórtico se ven ganglios paratraqueales (PT) y prevasculares (PV) aumentados de tamaño. *B*, Al nivel de la carina traqueal, los ganglios linfáticos laterales a la arteria pulmonar izquierda se denominan *aortopulmonares* (AP). Los ganglios linfáticos adyacentes a los bronquios principales se denominan *peribronquiales* (PB). Los ganglios subcarínicos (SC) están localizados detrás de la carina. *C*, A un nivel inferior se ven de nuevo los ganglios aortopulmonares (AP), peribronquiales (PB) y subcarínicos (SC). Los ganglios linfáticos hiliares se denominan *broncopulmonares* (BP). *D*, Debajo de *C*, se aprecian una vez más grandes ganglios subcarínicos (SC) y broncopulmonares (BP).

porque refleja mejor el diámetro real del ganglio cuando los ganglios están orientados oblicuamente en relación con el plano de corte y muestra menos variación en personas sanas. Se han descrito distintos valores para los límites superiores del diámetro normal del ganglio en el eje corto para diferentes grupos mediastínicos (Tabla 4-2). Sin embargo, excepto en la región subcarínica, generalmente se considera que un diámetro ganglionar en el eje corto de 1 cm o menos es normal con fines clínicos. En la región subcarínica se suele considerar que 1,5 cm es el límite superior de la normalidad.

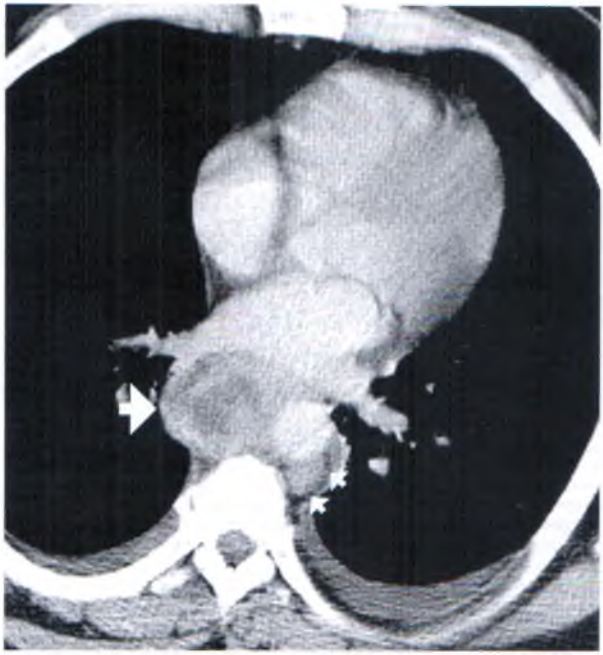

Aumento del tamaño de los ganglios linfáticos paravertebrales en un carcinoma testicular metastásico. Los ganglios linfáticos de gran tamaño del lado derecho *(flecha grande)* se pueden considerar paraesofágicos o del ligamento pulmonar inferior. Tienen un aspecto heterogéneo y están necróticos. También se puede ver un ganglio linfático paravertebral izquierdo aumentado de tamaño *(flechas pequeñas)* posterior a la aorta.

Aumento del tamaño de los ganglios linfáticos

Excepto en el espacio subcarínico, se considera que los ganglios linfáticos están aumentados de tamaño si tienen un diámetro en el eje corto mayor de 1 cm. En la mayoría de los casos están delimitados por la grasa y se ven como estructuras discretas (véase Fig. 4-3). Sin embargo, en presencia de inflamación o de infiltración neoplásica, los ganglios anómalos pueden estar unidos entre sí, dando el aspecto de una única masa grande o dando lugar a la infiltración y sustitución de la grasa mediastínica por una opacidad de tejidos blandos.

El significado que se otorga a la presencia de un ganglio linfático aumentado de tamaño debe estar modulado por el conocimiento de la situación clínica del paciente. Por ejemplo, si se sabe que el paciente tiene cáncer de pulmón, entonces un ganglio linfático aumentado de tamaño presenta una probabilidad de estar afectado por el tumor del 70%. Sin embargo, el mismo ganglio en un paciente que no tiene cáncer de pulmón presenta una probabilidad mucho menor de tener importancia clínica. Cuando no haya una enfermedad conocida, se debe considerar la posibilidad de que el ganglio linfático aumentado de tamaño sea hiperplásico o postinflamatorio. Además, cuanto mayor sea el ganglio, más probable será que represente una alteración significativa. Los ganglios linfáticos mediastínicos mayores de 2 cm con frecuencia están afectados por tumor, aunque también se pueden ver en pacientes con sarcoidosis u otras enfermedades granulomatosas.

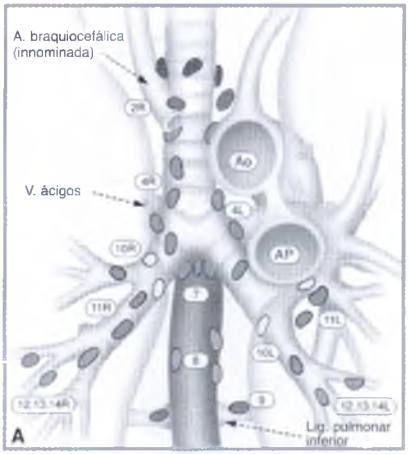

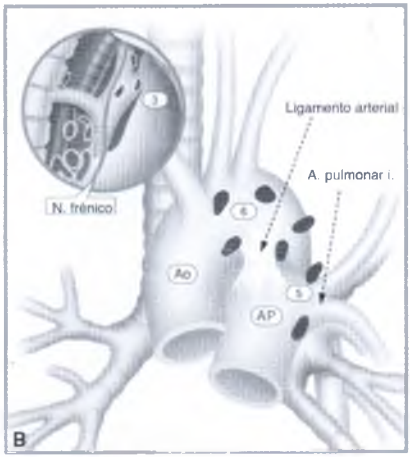

Estaciones ganglionares linfáticas del *American Joint Committee on cancer* y de la *Union Internationale Contre le Cancer*. *A* y *B*, Ao, aorta; AP, arteria pulmonar. (Reproducida de Mountain CF, Dresler CM: Regional lymph node classification for lung cancer staging. Chest 111:1718-1723, 1997, con autorización.)

Calcificación de los ganglios linfáticos

La calcificación puede ser densa y afectar al ganglio de manera homogénea, punteada o «en cascada de huevo». Los ganglios anormales suelen estar aumentados de tamaño, aunque también pueden tener un tamaño normal. Con frecuencia se ven múltiples ganglios linfáticos calcificados, habitualmente contiguos entre sí.

La calcificación de los ganglios linfáticos habitualmente indicar una enfermedad granulomatosa previa, como tuberculosis, histoplasmosis y otras micosis, y sarcoidosis (Fig. 4-8). El diagnóstico diferencial también incluye silicosis, neumoconiosis de los trabajadores del carbón, enfermedad de Hodgkin tratada, neoplasia metastásica (típicamente adenocarcinoma mucinoso), carcinoma de tiroides y sarcoma osteogénico metastásico. La calcificación en cáscara de huevo se observa la mayoría de las veces en pacientes con silicosis o neumoconiosis de los trabajadores del carbón, sarcoidosis y tuberculosis.

Ganglios linfáticos de atenuación baja o necróticos

Los ganglios linfáticos aumentados de tamaño pueden tener una atenuación baja (véase Fig. 4-5), con frecuencia con un rodete periférico que capta contraste, en el caso de que se haya administrado contraste. En general, los ganglios de atenuación baja representan la presencia de necrosis. Se suelen observar en pacientes con tuberculosis activa, micosis y neoplasias, como el carcinoma metastásico y el linfoma.

Realce de los ganglios linfáticos

Los ganglios linfáticos sanos pueden mostrar cierto aumento de atenuación después de la administración de contraste intravenoso. Los ganglios linfáticos patológicos con incremento de la vascularización pueden aumentar de atenuación de manera significativa. El diagnóstico diferencial de los ganglios mediastínicos que se realzan mucho con el contraste es limitado e incluye enfermedad de Castleman (véase Fig. 4-15), linfadenopatía angioinmunoblástica, metástasis vasculares (p. ej., carcinoma de células renales, carcinoma papilar de tiroides, carcinoma pulmonar, sarcoma y melanoma), tuberculosis y, a veces, sarcoidosis.

DIAGNÓSTICO DIFERENCIAL DEL AUMENTO DEL TAMAÑO DE LOS GANGLIOS LINFÁTICOS MEDIASTÍNICOS

Cáncer de pulmón

Aproximadamente el 35% de los pacientes diagnosticados de cáncer de pulmón tiene metástasis en los

Tabla 4-1 Estaciones ganglionares linfáticas del *American Joint Committee on Cancer y la Union Internationale Contre le Cancer* de 1997

Grupo ganglionar	Estación AJCC/UICC	Denominación AJCC/UICC	Criterios anatómicos AJCC/UICC
Paratraqueales	1	Mediastínicos más superiores	Craneales a la cara superior de la vena braquiocefálica izquierda
Paratraqueales	2	Paratraqueales superiores	Debajo de la estación 1 y craneales a la cara superior del cayado aórtico
Prevasculares	3	Prevasculares	Anteriores a las ramas de los grandes vasos y craneales al cayado aórtico
Paraesofágicos		Retrotraqueales	Posteriores a la tráquea y craneales a la cara inferior del cayado de la ácigos
Paratraqueales	4R	Paratraqueales inferiores D	A la D de la línea media traqueal, debajo de 2, y craneales al bronquio del LSD
	4L	Paratraqueales inferiores I	A la I de la línea media traqueal, debajo de 2, y craneales al bronquio del LSI
Aortopulmonares	5	Supraaórticos o aortopulmonares	Laterales al ligamento arterioso, la aorta o la API, proximales a la primera rama de la API en el interior de la cubierta pleural mediastínica
Prevasculares	6	Paraaórticos (aórticos ascendentes o frénicos)	Anteriores y laterales a la aorta ascendente y al cayado aórtico y la arteria innominada, caudales a la cara superior del cayado aórtico
Subcarínicos	7	Subcarínicos	Caudales a la carina, pero no asociados a los bronquios de los lóbulos inferiores ni a las arterias pulmonares del interior del pulmón
Paraesofágicos	8	Paraesofágicos	Adyacentes a la pared esofágica y a la derecha o la izquierda del esófago
Del ligamento pulmonar inferior	9	Del ligamento pulmonar	Dentro del ligamento pulmonar, incluidos los que están en la pared posterior y en la parte inferior de la vena pulmonar inferior
Peribronquiales (hiliares)	10R	Hiliares D	Adyacentes al bronquio principal D o al bronquio intermediario proximal
	10L	Hiliares I	Caudales a la cara superior del bronquio del LSI, adyacentes al bronquio principal I
Broncopulmonares (hiliares)	11	Interlobulares	Entre los bronquios lobulares y adyacentes a los bronquios lobulares proximales
Lobulares	12	Lobulares	Adyacentes a los bronquios lobulares distales
Segmentarios	13	Segmentarios	Adyacentes a los bronquios segmentarios
Subsegmentarios	14	Subsegmentarios	Adyacentes a los bronquios subsegmentarios

AJCC, *American Joint Committee on cancer*; I/L, izquierda; API, arteria pulmonar izquierda; LSI, lóbulo superior izquierdo; D/R, derecha; LSD, lóbulo superior derecho; UICC, *Union Internationale Contre le Cancer*.

ganglios mediastínicos (Fig. 4-9). El cáncer de pulmón afecta la mayoría de las veces a los grupos ganglionares mediastínicos medios. Los tumores del lóbulo superior izquierdo suelen metastatizar en los ganglios de la ventana aortopulmonar, mientras que aquellos que afectan a los lóbulos inferiores a ambos lados tienden a metastatizar en los grupos subcarínico y paratraqueal derecho. Los tumores del lóbulo superior izquierdo afectan típicamente a los ganglios paratraqueales.

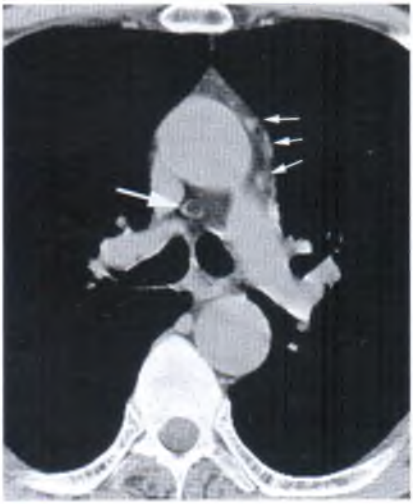

Ganglios mediastínicos normales. Se ven ganglios linfáticos pequeños en la ventana aortopulmonar *(flechas pequeñas)*, con un diámetro en el eje corto menor de 1 cm. Un ganglio linfático pretraqueal de tamaño normal *(flecha grande)* tiene un hilio graso y contiene una gran cantidad de grasa. Presenta un aspecto benigno.

Estadificación del cáncer de pulmón

En pacientes con carcinoma broncógeno no microcítico, aunque el tipo celular y las características histológicas del tumor afectan al pronóstico, la extensión anatómica del tumor (estadio tumoral) suele ser el factor más importante para determinar el abordaje terapéutico. La clasificación de estadificación anatómica que más se utiliza es la TNM del AJCC.

Límites superiores de la normalidad del diámetro ganglionar en el eje corto

Grupo ganglionar	Estación ganglionar del AJCC/UICC	Diámetro ganglionar en el eje corto* (mm)
Paratraqueales supraaórticos	2	7
Paratraqueales subaórticos	4	9
De la ventana aortopulmonar	5	9
Prevasculares	6	8
Subcarínicos	7	12
Paraesofágicos	8	8

* Diámetro ganglionar normal medio más dos desviaciones típicas. AJCC, *American Joint Committee on cancer*; UICC, *Union Internationale Contre le Cancer*.

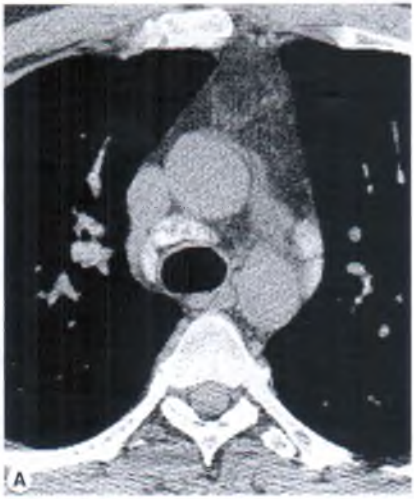

Calcificación de los ganglios linfáticos en la sarcoidosis. *A* y *B*. Ganglios linfáticos aumentados de tamaño que muestran una calcificación homogénea y punteada. Están afectados los ganglios linfáticos pretraqueales, aortopulmonares, subcarínicos e hiliares.

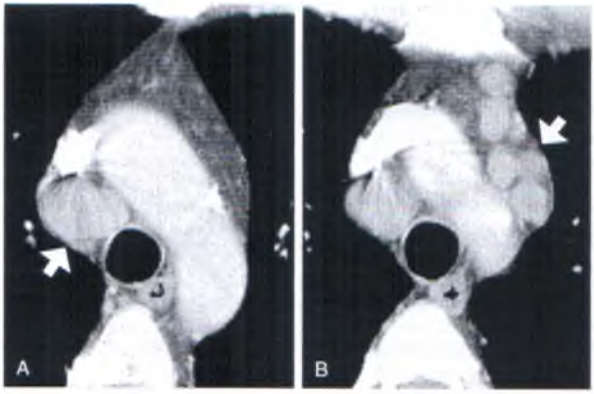

Figura 4-8 Aumento del tamaño de los ganglios linfáticos en un paciente con carcinoma broncógeno derecho. *A*, El aumento del tamaño de los ganglios linfáticos en el espacio pretraqueal *(flecha)* es ipsolateral, N2, y potencialmente resecable. Estos ganglios son grandes, por lo que es probable que estén afectados por el tumor. *B*, El aumento del tamaño de los ganglios linfáticos en el espacio prevascular *(flecha)* es contralateral, N3, y se considera que es irresecable.

La clasificación se basa en la consideración de las siguientes características: 1) la localización y la extensión del tumor primario (T), 2) la presencia o ausencia de metástasis en los ganglios linfáticos (N), y 3) la presencia o ausencia de metástasis a distancia (M) (Tabla 4-3). Se han encontrado excelentes correlaciones entre el estadio tumoral y la supervivencia después del tratamiento de acuerdo con esta clasificación.

Con fines radiológicos, habitualmente no es necesaria una clasificación precisa del estadio tumoral. Sin embargo, es importante diferenciar la enfermedad resecable (estadios I-IIIa) de la irresecable (estadios IIIb-IV) (véase Tabla 4-3). Los criterios de resecabilidad que se enumeran en la Tabla 4-3 son aceptados generalmente pero no son absolutos; cirujanos diferentes pueden tener criterios distintos en relación con qué es resecable. En particular, hay controversia sobre la resecabilidad de algunos tumores en estadio IIIa.

La sección siguiente analiza la influencia de las metástasis en los ganglios linfáticos mediastínicos y la invasión mediastínica en la estadificación del cáncer de pulmón. En los Capítulos 5 y 7 se analizan otros aspectos de la estadificación del cáncer de pulmón.

Metástasis ganglionares mediastínicas en el cáncer de pulmón

En el sistema TNM de estadificación del cáncer de pulmón, las metástasis en los ganglios mediastínicos ipsolaterales y en los ganglios subcarínicos se denominan *N2* y se estima que son potencialmente resecables (aunque no siempre ocurre esto); los ganglios contralaterales se denominan *N3* y se consideran irresecables (véase Fig. 4-9).

En pacientes con cáncer de pulmón, la probabilidad de que un ganglio mediastínico esté afectado por tumor es directamente proporcional a su tamaño. Sin embargo, aunque los ganglios de gran tamaño tienen mayor probabilidad de estar afectados por tumor (véase Fig. 4-9), pueden ser benignos; de manera similar, aunque los ganglios pequeños habitualmente son normales, pueden albergar metástasis. A pesar de que en la práctica clínica se utiliza una medición en el eje corto mayor de 1 cm para identificar los ganglios aumentados de tamaño de manera anormal, es importante darse cuenta de que no hay ningún diámetro ganglionar que permita separar claramente los ganglios benignos de los que están afectados por el tumor.

Utilizando el diámetro del ganglio en el eje corto de 1 cm como límite superior del tamaño ganglionar, la TC detectará aumento del tamaño de los ganglios linfáticos mediastínicos en aproximadamente el 60% de los pacientes con metástasis ganglionares (su sensibilidad), mientras que alrededor del 70% de los pacientes con ganglios linfáticos normales serán clasificados como normales en la TC (su especificidad). Aunque la TC no es muy exacta en el diagnóstico de las metástasis ganglionares, se utiliza con frecuencia para guiar las técnicas y el tratamiento posteriores.

Estadificación TNM del cáncer de pulmón

T (tumor primario)

T0 Sin datos de tumor primario

T1 Tumor:
- a) que mide 3 cm o menos de diámetro máximo
- b) rodeado por pulmón o pleural visceral
- c) sin invasión proximal a un bronquio lobular (es decir, que afecta a un bronquio principal)

T2 Tumor con cualquiera de las características siguientes:
- a) más de 3 cm de diámetro mayor
- b) afecta a un bronquio principal ≥2 cm distal a la carina
- c) invade la pleura visceral
- d) produce atelectasia o neumonía obstructiva que se extiende hasta el hilio, pero que afecta a menos del pulmón entero

T3 Tumor de cualquier tamaño que:
- a) invade la pared torácica, el diafragma, la pleura mediastínica o el pericardio parietal, o
- b) está localizado a <2 cm distal a la carina sin afectación de la misma, o se asocia a atelectasia o neumonía obstructiva de todo el pulmón

T4 *Tumor de cualquier tamaño con cualquiera de las características siguientes:*
- a) *invade el mediastino, el corazón, los grandes vasos, la tráquea, el esófago, el cuerpo vertebral o la carina*
- b) *produce un derrame pleural o pericárdico maligno (el derrame pleural que no se asocia de manera evidente a metástasis no tiene ningún efecto sobre el estadio)*
- c) asociado a nódulos tumorales satélite en el mismo lóbulo que el tumor primario (se considera que los nódulos en un lóbulo diferente son metástasis o M1)

N (afectación ganglionar)

N0 Sin metástasis ganglionares regionales

N1 Metástasis en los ganglios peribronquiales, hiliares y/o intrapulmonares ipsolaterales

N2 Metástasis en los ganglios mediastínicos ipsolaterales, subcarínicos o ambos

N3 *Metástasis en los ganglios linfáticos hiliares o mediastínicos contralaterales, o en los ganglios linfáticos escalenos o supraclaviculares*

M (metástasis a distancia)

M0 Sin metástasis

M1 *Con metástasis*

Estadios resecables

IA	T1N0M0
IB	T2N0M0
IIA	T1N1M0
IIB	T2N1M0
	T3N0M0
IIIA	T1N2M0
	T2N2M0
	T3N1M0
	T3N2M0

Estadios irresecables

IIIB	*T1N3M0*
	T2N3M0
	T3N3M0
IV	*M1*

Los hallazgos que habitualmente indican irresecabilidad en la mayoría de las situaciones están en cursiva.

En pacientes sin aumento del tamaño de los ganglios linfáticos en la TC, se puede realizar una toracotomía sin una mediastinoscopia previa, aunque esto varía de unos cirujanos a otros. Aunque algunos de estos pacientes tienen metástasis microscópicas o metástasis intraganglionares pequeñas, su presencia no indica necesariamente que la cirugía fuera inadecuada. Algunos pacientes con metástasis ganglionares mediastínicas intraganglionares ipsolaterales (N2) pueden tener una buena evolución después de la resección quirúrgica de los ganglios con la administración de radioterapia o quimioterapia.

Por el contrario, si en la TC se observa aumento del tamaño de los ganglios linfáticos mediastínicos, aproximadamente el 70% de los pacientes tendrá metástasis ganglionares; la hiperplasia benigna es responsable del otro 30%. A los pacientes con ganglios mediastínicos grandes se les suele realizar la toma de muestras ganglionares en la mediastinoscopia o una biopsia con aguja guiada por TC antes de la operación. En el caso de hallar metástasis ganglionares en la mediastinoscopia, generalmente no se realiza la intervención, aunque los ganglios se clasifiquen como N2; se ha mostrado que los pacientes en los que se diagnostican las metástasis ganglionares en la mediastinoscopia tienen mal pronóstico después de la operación. Se debe tener en cuenta que en pacientes con aumento del tamaño de los ganglios en la TC y metástasis en los ganglios linfáticos mediastínicos, las metástasis no siempre están en los ganglios de gran tamaño; es decir, en algunos casos la TC puede ser correcta por el motivo incorrecto.

La tomografía por emisión de positrones es más exacta que la TC para valorar los ganglios linfáticos mediastínicos en el cáncer y ha asumido una función significativa; tiene una sensibilidad de aproximadamente el 80% para el diagnóstico de las metástasis en los ganglios linfáticos mediastínicos (frente al 60% para la TC) y una especificidad de alrededor del 90% (frente al 70% para la TC). Debido al escaso detalle anatómico que proporciona la tomografía por emisión de positrones habitualmente se combina con la TC.

La mediastinoscopia es algo más sensible que la TC, tiene una especificidad mucho mayor (el 100%; es decir, no se considera que ningún ganglio normal sea anormal con esta exploración) y tiene una mayor exactitud para el diagnóstico de las metástasis en los ganglios mediastínicos. Sin embargo, el mediastinoscopista no siempre puede evaluar todos los compartimentos y grupos ganglionares mediastínicos, y en un porcentaje significativo (hasta el 25%) de los pacientes con carcinoma broncógeno con un resultado negativo en la mediastinoscopia se encuentran metástasis ganglionares mediastínicas en la operación. A través de una vía de abordaje transcervical estándar, el mediastinoscopista sólo puede

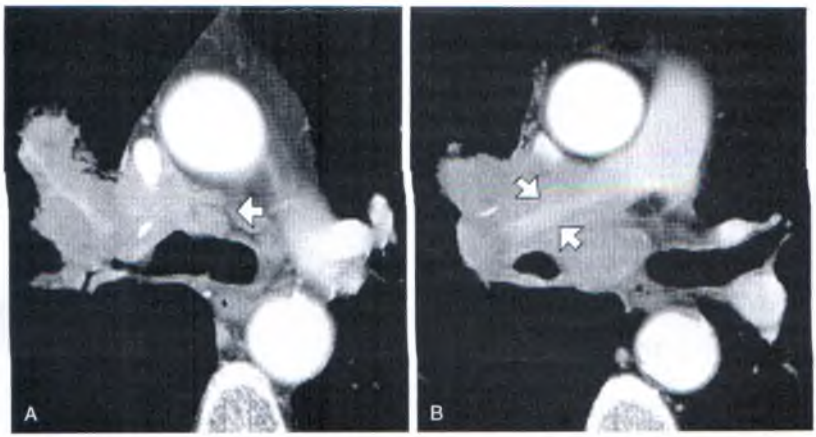

Invasión del mediastino por un carcinoma broncógeno. Tumor hiliar derecho que ha producido una inversión extensa del mediastino, anterior a la carina *(flecha, A)* y que rodea y pinza la arteria pulmonar derecha *(flechas, B)*. Hay una sustitución extensa de la grasa por el tumor, de modo que el tumor rodea y oprime la arteria pulmonar y comprime la vena cava, y los planos grasos adyacentes a los grandes vasos son invisibles.

evaluar los ganglios linfáticos pretraqueales, los ganglios del espacio subcarínico anterior y los ganglios linfáticos que se extienden por delante hasta el bronquio principal derecho. Los ganglios linfáticos del mediastino anterior (espacio prevascular), los de la ventana aortopulmonar y los de las porciones posteriores del mediastino (p. ej., espacio subcarínico posterior, receso acigoesofágico) son inaccesibles cuando se utiliza esta técnica, aunque algunos se pueden evaluar utilizando una mediastinoscopia paraesternal izquierda (intervención de Chamberlain). Por el contrario, la TC permite evaluar todas estas zonas, muestra dónde están todos los ganglios aumentados de tamaño y puede servir para guiar la biopsia por aspiración con aguja o la mediastinotomía paraesternal si se ven ganglios linfáticos aumentados de tamaño en zonas que no se pueden evaluar con un método estándar.

En pacientes con nódulos pulmonares periféricos pequeños las metástasis mediastínicas son infrecuentes, y puede estar justificada la toracotomía sin una TC o una mediastinoscopia previa, pero hay controversia sobre este tema. La mayoría de los cirujanos realiza una TC en estas circunstancias.

Invasión mediastínica por el cáncer de pulmón

Además de las metástasis en los ganglios mediastínicos, el carcinoma broncógeno puede afectar al mediastino por extensión directa, lo que se denomina invasión mediastínica. En la práctica quirúrgica actual la invasión de la pleura mediastínica, denominada *T3* en el sistema de estadificación del cáncer de pulmón, no impide la cirugía. No obstante, la invasión significativa de la grasa mediastínica y de otras estructuras mediastínicas, como para pronosticar la tráquea y el esófago, sí impide la resección; estas lesiones se denominan *T4* (Fig. 4-10).

¿Cuál es la exactitud de la TC para pronosticar la invasión mediastínica? Evidentemente, se puede estar seguro de que una masa pulmonar que no está en contacto con el mediastino no es invasora, y esto es una utilización importante de la TC.

Las características de la invasión mediastínica en la TC (véase Fig. 4-10) incluyen:

1. Sustitución de la grasa mediastínica por un tumor con atenuación de partes blandas.
2. Compresión o desplazamiento de los vasos mediastínicos por el tumor.
3. Contacto del tumor en más de 90° de la circunferencia de una estructura, como la aorta y la arteria pulmonar, entre otras (cuanto mayor sea la extensión del contacto circunferencial, por ejemplo, hasta 180°, mayor será la probabilidad de invasión).
4. Obliteración del plano de grasa mediastínica que se ve normalmente adyacente a la mayoría de las estructuras mediastínicas.
5. Contacto del tumor con más de 3 cm del mediastino.
6. Ángulos obtusos en las zonas en las que el tumor está en contacto con el mediastino.
7. Engrosamiento de la pleura mediastínica o del pericardio.

Figura 4-11 **Linfoma de Hodgkin**. Se puede ver un aumento extenso del tamaño de los ganglios linfáticos mediastínicos e hiliares. Un nódulo pulmonar izquierdo refleja la afectación del pulmón.

Se puede realizar un diagnóstico definitivo de invasión si se observa infiltración de la grasa mediastínica por el tumor. Otros hallazgos de invasión mediastínica son menos exactos. Si no está presente ninguna de estas observaciones, es probable que el tumor sea resecable.

Linfoma y leucemia

Los ganglios linfáticos mediastínicos están afectados con frecuencia en pacientes con linfoma. Se detecta por primera vez a un pequeño porcentaje de pacientes debido a las masas mediastínicas que se observan en las radiografías, pero estos pacientes con frecuencia tienen síntomas y signos sistémicos, como fiebre, sudores nocturnos, pérdida de peso, debilidad y astenia.

Enfermedad de Hodgkin

La enfermedad de Hodgkin tiene predilección por la afectación del tórax, tanto en el momento del diagnóstico como en las recidivas de la enfermedad. La enfermedad de Hodgkin aparece a cualquier edad, aunque

Tabla 4-4 Aumento del tamaño de los ganglios linfáticos mediastínicos en la enfermedad de Hodgkin

Localización	Anómalos(%)	Visibles en la TC (%)	Visibles en la radiografía (%)
Pretraqueales	64	64	57
De la ventana aortopulmonar	62	62	48
Subcarínicos	46	44	9
Mamarios internos	38	38	4
Mediastínicos posteriores	18	12	11
Paracardíacos	13	10	7

tiene su incidencia máxima en la tercera y quinta décadas de la vida.

Más del 85% de los pacientes con enfermedad de Hodgkin experimenta finalmente la aparición de enfermedad intratorácica, que suele afectar a los ganglios linfáticos mediastínicos (prevasculares, pretraqueales y aortopulmonares) (Figs. 4-3 y 4-11). Una regla importante es que la linfadenopatía intratorácica que no se asocia a aumento del tamaño de los ganglios mediastínicos superiores tiene poca probabilidad de ser un linfoma de Hodgkin.

En un estudio fue infrecuente que la TC mostrara datos de adenopatía mediastínica si la radiografía de tórax era normal, pero si la radiografía de tórax era anómala, la TC detectaba localizaciones adicionales de adenopatías en muchos casos (Tabla 4-4). La TC tuvo su máxima utilidad en el diagnóstico del aumento del tamaño de los ganglios subcarínicos, mamarios internos y de la ventana aortopulmonar. Hay afectación de los ganglios linfáticos del ángulo cardiofrénico (paracardíacos) en aproximadamente el 10% de los casos, y se ven bien en la TC (véase Fig. 4-2). Las adenopatías en esta localización son menos frecuentes en otras enfermedades. En un porcentaje significativo de pacientes, la afectación ganglionar adicional que se observa en la TC modifica el tratamiento.

Se puede ver aumento del tamaño de un único grupo ganglionar en la enfermedad de Hodgkin, la mayoría de las veces en el mediastino prevascular. Con frecuencia, esto indica la presencia de una histología esclerosante nodular, que supone entre el 50% y el 80% de la enfermedad de Hodgkin del adulto. En pacientes con linfoma, los ganglios linfáticos mediastínicos pueden confluir y ser visibles como una gran masa única (Fig. 4-12), no como ganglios aislados individuales. Los ganglios mediastínicos en las masas que se ven en pacientes con linfoma de Hodgkin pueden tener un aspecto quístico o lleno de líquido en la TC (véase Fig. 4-12).

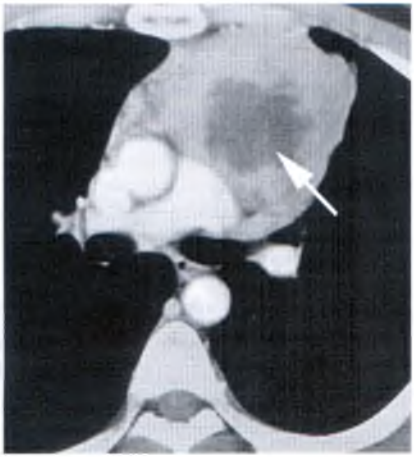

Figura 4-11 **Linfoma de Hodgkin mediastínico anterior con necrosis**. La masa mediastínica anterior contiene una zona irregular de necrosis quística *(flecha)*.

Figura 4-12 **Linfoma no hodgkiniano que afecta al mediastino anterior**. Masa mediastínica voluminosa *(flechas)* que contiene zonas de baja atenuación, probablemente producidas por necrosis. Las estructuras vasculares mediastínicas están desplazadas hacia atrás. Hay un derrame pleural bilateral. La afectación de un único grupo ganglionar linfático es frecuente en el linfoma no hodgkiniano.

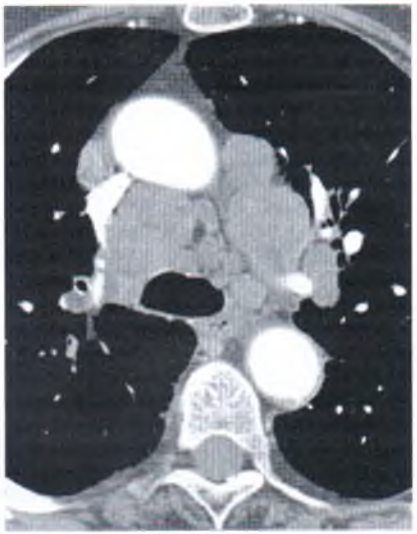

Metástasis ganglionares linfáticas mediastínicas extensas en un carcinoma de colon. Se ven ganglios linfáticos aumentados de tamaño en el espacio pretraqueal, el espacio prevascular y la ventana aortopulmonar. Los ganglios hiliares también presentan aumento de tamaño.

La calcificación es poco habitual y tiene una extensión escasa, excepto después del tratamiento.

Linfoma no hodgkiniano

El linfoma no hodgkiniano es un grupo heterogéneo de enfermedades con manifestaciones radiológicas, presentación clínica, evolución y pronóstico variables. En comparación con la enfermedad de Hodgkin, estos tumores son menos frecuentes y aparecen en un grupo de pacientes de mayor edad (40-70 años de edad). En el momento de sus manifestaciones iniciales con frecuencia la enfermedad ya es generalizada (el 85% está en los estadios III o IV), y el tratamiento más adecuado es la quimioterapia. Por este motivo, la estadificación anatómica precisa es menos importante que en la enfermedad de Hodgkin.

En un estudio, el 43% de los pacientes tenían enfermedad intratorácica, mientras que el 40% tenía afectación de sólo un grupo ganglionar, que es mucho más frecuente que en pacientes con enfermedad de Hodgkin (Fig. 4-13). Además, los ganglios mediastínicos posteriores se afectaron con más frecuencia. Había afectación del pulmón sólo en el 4%; en algunos pacientes la infiltración pulmonar puede ser rápida.

Al igual que en los pacientes con enfermedad de Hodgkin, la TC puede mostrar datos de enfermedad intratorácica que no se ve en las radiografías simples, y puede afectar al tratamiento en pacientes con enfermedad localizada (estadio I o II).

Leucemia

La leucemia, particularmente las variedades linfocíticas, puede producir aumento del tamaño de los ganglios hiliares mediastínicos, derrame pleural y, en ocasiones, enfermedad pulmonar infiltrativa. La linfadenopatía suele estar limitada al mediastino medio, y no se observan las masas de mayor tamaño que se ven en algunos linfomas.

Metástasis

Los tumores primarios extratorácicos pueden producir aumento del tamaño de los ganglios mediastínicos, con o sin metástasis hiliares o pulmonares (véanse Figs. 4-5 y 4-14). Puede haber metástasis ganglionares por extensión inferior desde masas cervicales (carcinoma de tiroides, tumores de cabeza y cuello), por extensión a lo largo de conductos linfáticos desde debajo del diafragma (carcinoma testicular, carcinoma de células renales, neoplasias malignas digestivas) o por diseminación por otras rutas (carcinoma de mama, melanoma). Los ganglios mediastínicos medios (paratraqueales) y los ganglios mediastínicos paravertebrales son los que se afectan con más frecuencia cuando el tumor es subdiafragmático. En el carcinoma de mama se producen metástasis en los ganglios mamarios internos.

Sarcoidosis

El aumento del tamaño de los ganglios linfáticos mediastínicos es frecuente en pacientes con sarcoidosis:

Sarcoidosis: frecuencia del aumento del tamaño de los ganglios linfáticos en la TC en pacientes con ganglios

Grupo ganglionar	Frecuencia (%)
Hiliares	90
Paratraqueales derechos	100
De la ventana aortopulmonar	90
Subcarínicos	65
Mediastínicos anteriores	50
Mediastínicos posteriores	15

Enfermedad de Castleman difusa. Linfadenopatía mediastínica extensa que se realza con el contraste en un paciente con la forma difusa de la enfermedad de Castleman. El realce es característico. También se observó aumento del tamaño de los ganglios linfáticos axilares, abdominales e inguinales. Además hay un derrame pleural bilateral.

se produce en el 60% al 90% de los casos. Típicamente, el aumento del tamaño de los ganglios es extenso y afecta a los hilios además de al mediastino, y las masas son bilaterales y simétricas en la mayoría de los pacientes (véanse Figs. 4-1, 4-4 y 4-8); esto permite la diferenciación entre sarcoidosis y linfoma, que suele ser asimétrico. Además, los ganglios linfáticos pueden ser bastante grandes en pacientes con sarcoidosis, pero son infrecuentes las grandes masas aisladas, como las que se ven en algunos pacientes con linfomas. De forma característica, están afectados los ganglios linfáticos paratraqueales. Aun cuando habitualmente se afirma que la sarcoidosis no compromete a los ganglios linfáticos mediastínicos anteriores, con frecuencia se ve su afectación en la TC; en ocasiones se observa el aumento del tamaño de los ganglios paravertebrales (Tabla 4-5).

Infecciones

Diversos agentes infecciosos pueden producir aumento del tamaño de los ganglios linfáticos durante la fase aguda de la infección, como, por ejemplo, diversas micosis (con frecuencia histoplasmosis y coccidioidomicosis), tuberculosis, infecciones bacterianas e infecciones víricas. Típicamente habrá síntomas y signos de infección aguda, y la radiografía de tórax mostrará datos de neumonía.

El aumento del tamaño de los ganglios linfáticos suele ser asimétrico y afectará a los ganglios hiliares y mediastínicos medios. En pacientes con tuberculosis, los ganglios aumentados de tamaño muestran refuerzo periférico y necrosis central después de la administración del medio de contraste; este aspecto es casi diagnóstico en pacientes con una anamnesis adecuada. Se produce calcificación de los ganglios linfáticos en pacientes con infección fúngica o tuberculosa crónica.

Enfermedad de Castleman (hiperplasia angiofolicular de los ganglios linfáticos)

La enfermedad de Castleman poco frecuente y de causa desconocida, se manifiesta de dos formas. La forma localizada, más frecuente, se caracteriza por aumento del tamaño de los ganglios linfáticos hiliares mediastínicos, habitualmente medios o posteriores. Normalmente, en la TC se ve una única masa lisa o lobulada, que puede ser grande, y con frecuencia se aprecia una opacificación densa después de la administración de un medio de contraste. La enfermedad de Castleman lo-

Características de atenuación de las masas mediastínicas

Masa	Aire	Grasa	Agua	Tejido	>Tejido	Calcio
Timoma	N	N	O	S	N	O
Timolipoma	N	S	N	F	N	N
Linfoma (tímico)	N	N	O	S	N	I
Dermoide/teratoma	N	O	O	S	N	O
Tumor de células germinales	N	N	I	S	N	I
Tumor tiroideo	N	N	O	S	F	F
Lipoma	N	S	N	N	N	N
Higroma	N	F	F	F	N	N
Quistes (congénitos)	I	N	F	O	N	I
Hernia	O	O	N	O	N	N
Cáncer de pulmón (ganglios)	N	N	O	S	N	N
Tuberculosis (ganglios)	N	N	F	S	N	F
Sarcoidosis (ganglios)	N	N	I	S	N	O
Enfermedad de Castleman (ganglios)	N	N	N	S	N	O
Tumor neurógeno	N	O	F	F	N	O
Quiste neuroentérico	I	N	S	N	N	N
Meningocele	N	N	S	N	N	N
Hematopoyesis	N	O	N	S	N	N

S, siempre; F, frecuente; O, ocasionalmente; I, infrecuente; N, nunca («nunca» no significa que nunca se produzca, sino que es tan improbable que se produzca que prácticamente «nunca» debería considerarse ese diagnóstico, y si esto resulta incorrecto al final, «nunca» debería considerarse un error).

calizada suele ser asintomática y tiene una evolución benigna.

La infrecuente forma difusa de la enfermedad de Castleman produce un aumento generalizado del tamaño de los ganglios linfáticos, que afecta a los ganglios mediastínicos e hiliares, y con frecuencia a grupos ganglionares axilares, abdominales e inguinales (Fig. 4-15). Suele asociarse a síntomas sistémicos y tiene una evolución progresiva a pesar del tratamiento. Al igual que en la forma localizada, se puede ver un marcado realce ganglionar.

DIAGNÓSTICO DE LAS MASAS MEDIASTÍNICAS

El diagnóstico diferencial de una masa mediastínica en la TC habitualmente se basa en varias características de la masa y en la presencia o ausencia de varios hallazgos, como la localización de la masa, si es única o multifocal (es decir, afecta a varias zonas del mediastino), su forma (redonda o lobulada), si tiene un aspecto quístico, su atenuación (grasa, líquido, tejido o una combinación de ellos; la presencia de calcificación y sus características y cantidad), y otros signos, como derrame pleural.

Atenuación

La atenuación de una masa puede ser útil para el diagnóstico diferencial. En la Tabla 4-6 se muestra la variedad de densidades que se pueden ver en las masas mediastínicas y su frecuencia.

Localización de las masas mediastínicas

Las masas mediastínicas producen alteraciones de los contornos mediastínicos normales y desplazamiento o compresión de las estructuras mediastínicas. El reconocimiento de estos hallazgos puede ser útil para diagnosticar y situar la zona de origen de la masa. Aunque la mayor parte de las masas mediastínicas puede aparecer en diferentes partes del mediastino, la mayoría tiene localizaciones características.

MASAS DEL ESPACIO PREVASCULAR

Las masas del espacio prevascular, cuando son grandes, tienden a desplazar la aorta y las grandes ramas arteriales hacia atrás (véase Fig. 4-13), aunque es poco frecuente una compresión o una estenosis bien diferenciada de estas estructuras de pared relativamente gruesa. Dentro del mediastino supraaórtico no es infrecuente el desplazamiento, la compresión o la obstrucción de las venas braquiocefálicas. En el mediastino subaórtico es típico el desplazamiento posterior o la compresión de la vena cava superior sólo en las masas derechas. A la izquierda se puede observar compresión de la arteria pulmonar principal.

Aunque ya le habrán enseñado que el diagnóstico diferencial de las masas mediastínicas anteriores incluye

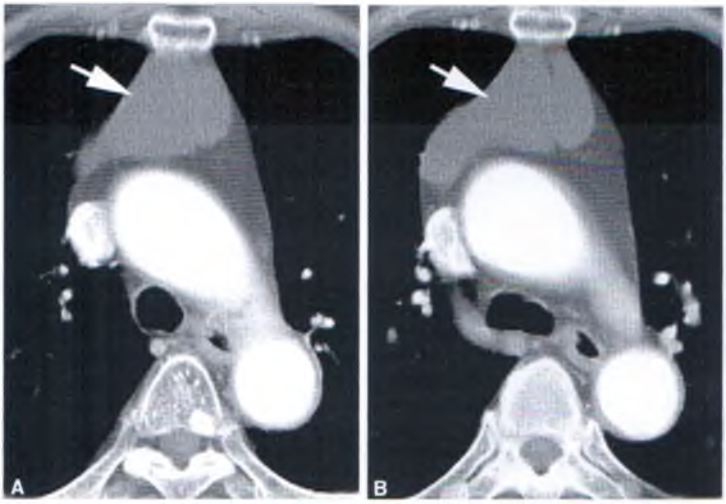

Figura 4-14 **Timoma**. *A* y *B*, A dos niveles, una masa grande pero bien delimitada afecta al lóbulo tímico derecho *(flechas)*. En la operación se encontró un timoma no invasor. El lóbulo tímico izquierdo está sustituido por grasa.

las «4 T» (timoma, teratoma, tumor tiroideo y el terrible linfoma), el diagnóstico diferencial se debe extender de modo que abarque: 1) timoma y *otros tumores tímicos*, 2) teratoma y *otros tumores de células germinales*, 3) masas tiroideas, 4) linfoma y *otras masas de los ganglios linfáticos*, y 5) masas paratiroideas, quistes, masas grasas y linfangioma (higroma).

TUMORES TÍMICOS

En células de origen tímico, se originan tumores de histología diversa como timoma, carcinoma tímico, tumor carcinoide tímico, timolipoma, quiste tímico, linfoma y leucemia. La hiperplasia tímica puede simular una masa.

Timoma

El timoma es un tumor que se origina en el epitelio tímico y supone una causa frecuente de masa mediastínica anterior en adultos. En ocasiones estas lesiones se originan en el mediastino medio o posterior. Es muy difícil determinar si los timomas son benignos o malignos por criterios histológicos. La invasión local en la operación es un signo mucho más fiable, y se prefieren los términos *timoma invasor* y *timoma no invasor* a timoma maligno y benigno, respectivamente. Aproximadamente el 30% de los timomas son invasores desde el punto de vista anatomopatológico y quirúrgico. La invasión de las estructuras mediastínicas y del espacio pleural es la más típica. Las metástasis a distancia no son frecuentes en el timoma invasor.

Entre el 10% y el 30% de los pacientes con miastenia grave tiene un timoma, mientras que un porcentaje mayor de pacientes con timoma (del 30% al 50%) tiene miastenia. Otros síndromes que se asocian al timoma son la hipoplasia eritrocítica y la hipogammaglobulinemia.

En la TC, los timomas habitualmente se ven en el espacio prevascular (Fig. 4-16), pero también se pueden apreciar en una localización paracardíaca. Se detectan como una masa localizada que distorsiona o sustituye el timo, que suele tener la forma de una punta de flecha. Típicamente son unilaterales. Puede haber calcificación y degeneración quística. En la TC, la bilateralidad, el tamaño grande, el contorno lobulado, la escasa definición del borde del tumor y un derrame pleural asociado o de nódulos indican la presencia de un timoma invasor, pero es difícil realizar un diagnóstico definitivo.

En pacientes en los que se sospecha un timoma debido a miastenia grave, la TC puede mostrar tumores que son

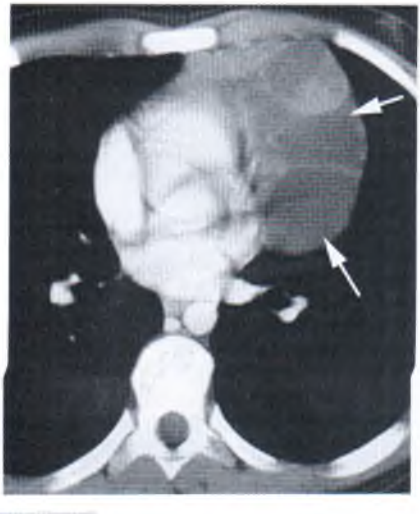

Timolipoma. Gran masa mediastínica anterior de atenuación baja *(flechas)* formada principalmente por grasas, aunque también contiene bandas de tejido blando. La masa tiene un aspecto algo «colgante».

invisibles en las radiografías simples. Sin embargo, l tumores tímicos pequeños pueden no ser distinguibles una glándula normal o hiperplásica con la TC.

Carcinoma tímico

De manera similar al timoma invasor, el carcinoma mico se origina en las células epiteliales tímicas. N obstante, al contrario que el timoma invasor, se pue diagnosticar el carácter maligno del carcinoma tími por su histología. Este tumor es agresivo, y es más pr bable que produzca metástasis a distancia que el timor invasor. El carcinoma tímico no se puede distinguir c timoma en la TC.

Tumor carcinoide tímico

Los tumores carcinoides tímicos habitualmente son ma lignos y agresivos. Esta lesión no tiene un aspecto sig nificativamente diferente del timoma en la TC, per tiene peor pronóstico. Alrededor del 40% de los pacien tes tiene síndrome de Cushing como consecuencia c la secreción por el tumor de hormona adrenocortico tropa, y casi el 20% se ha asociado a los síndromes c neoplasia endocrina múltiple I y II.

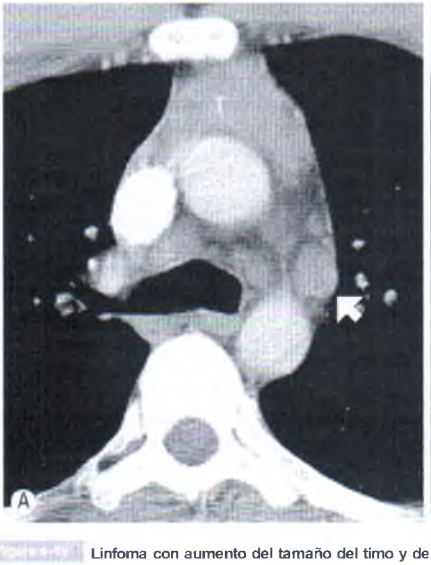

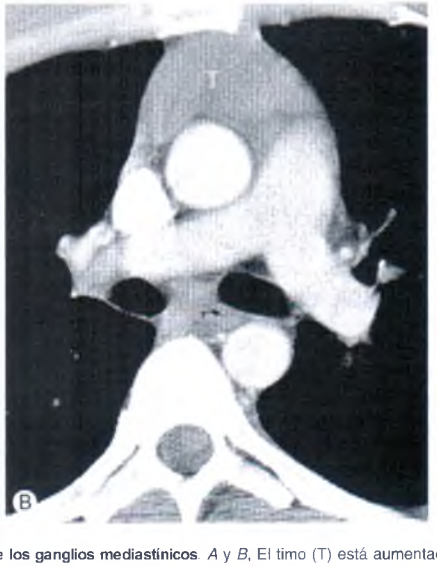

Linfoma con aumento del tamaño del timo y de los ganglios mediastínicos. *A* y *B*, El timo (T) está aumentad de tamaño de manera simétrica. Este aspecto podría representar un timoma u otro tumor tímico primitivo. Sin embargo, el au mento del tamaño de los ganglios linfáticos en la ventana aortopulmonar *(flecha, A)* y en el espacio pretraqueal es un dato qu orienta sobre el diagnóstico.

Timolipoma

El timolipoma es un tumor químico benigno poco frecuente que está formado principalmente por grasa, pero que también contiene bandas o islotes de tejido timico. El tumor no suele producir síntomas y puede ser grande cuando se detecta por primera vez, habitualmente en una radiografía de tórax. Debido a su contenido en grasa y a su flexibilidad, tiende a envolver el corazón y puede simular una cardiomegalia. En la TC, su composición grasa, con bandas de tejido blando en su interior, puede permitir un diagnóstico preoperatorio (Fig. 4-17).

Figura 4-19 **Teratoma maduro**. Masa mediastínica anterior lobulada que contiene grasa de atenuación baja *(flechas blancas)*, un hallazgo importante para el diagnóstico, y calcio *(flecha negra)*.

Quiste timico

Los quistes timicos son tanto congénitos como adquiridos y se pueden diagnosticar con TC si tienen paredes finas y su contenido tiene una atenuación próxima a la del agua. En algunos casos tienen atenuación de tejido blando. Se puede producir calcificación del borde del quiste. Cabe señalar que el timoma puede tener componentes quísticos, pero también tiene zonas sólidas o una pared gruesa o irregular.

Una regla general importante en el diagnóstico de las masas mediastinicas es que los quistes pueden tener un aspecto sólido, y las masas sólidas (malignas) pueden tener componentes quísticos o necróticos. Un quiste verdadero tiene una pared fina; una masa con degeneración quística habitualmente tiene una pared gruesa e irregular.

Hiperplasia timica y rebote timico

La hiperplasia timica puede producir aumento del tamaño del timo o una masa timica focal. Se asocia a miastenia grave. Puede ser imposible distinguirla de un timoma en la TC.

El timo puede estar aumentado de tamaño y ser relativamente denso (con poco contenido en grasa) en pacientes con hiperplasia timica. En pacientes jóvenes, el timo puede mostrar una hiperplasia de rebote significativa entre 3 meses y un año después de la finalización de la quimioterapia por una neoplasia maligna, lo que puede dar lugar a un incremento evidente del tamaño del timo.

Linfoma

En más de la mitad de los pacientes con enfermedad de Hodgkin hay aumento del tamaño de los ganglios linfáticos mediastínicos anteriores (véanse Figs. 4-3 y 4-9) o afectación del timo (Fig. 4-18). En pacientes con afectación del timo, el linfoma se puede manifestar como una masa esférica o lobulada única, o como un aumento del tamaño del timo. En estos casos, el linfoma puede ser indistinguible del timoma y de otras causas de masa prevascular. Sin embargo, si la alteración es multifocal (que indica que se origina en los ganglios) o si se asocia a otras localizaciones de aumento de tamaño de los ganglios linfáticos, el diagnóstico se hace con más facilidad (véase Fig. 4-18). Se pueden ver zonas quísticas de necrosis en la TC de pacientes con linfoma (véase Fig. 4-2). Excepto en casos poco frecuentes, no se produce calcificación en ausencia de radiación. La enfermedad de Hodgkin limitada al mediastino prevascular normalmente es del tipo celular esclerosante nodular.

Tumores de células germinales

En el mediastino anterior pueden aparecer varios tumores diferentes que se originan en restos de células germinales primitivas, como teratoma, quistes dermoides, seminoma, coriocarcinoma y tumor del seno endodérmico. Estos tumores son menos frecuentes que el timoma. Aproximadamente el 80% de los tumores de células germinales son benignos. Los tumores de células germinales suelen clasificarse en tres categorías: teratoma y quiste dermoide, seminoma y tumores de células germinales no seminomatosos.

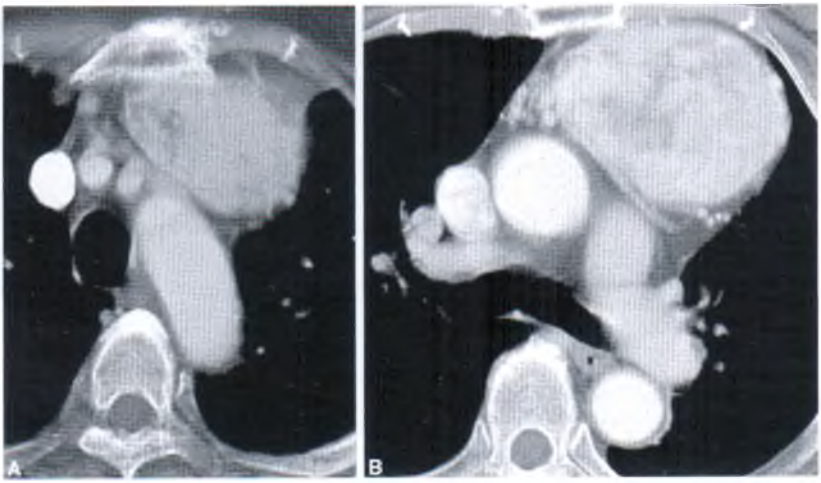

Bocio mediastínico. *A*, Gran masa heterogénea en el mediastino anterior que *(B)*. Muestra realce después d la administración de medio de contraste. En niveles más elevados la masa era contigua con la parte inferior del tiroides.

Teratoma y quiste dermoide

Los teratomas pueden ser quísticos o sólidos, y la mayoría de las veces son benignos. Un teratoma contiene tejidos de origen ectodérmico, mesodérmico y endodérmico. Un quiste dermoide es un tipo específico de tumor que procede principalmente de tejidos epidérmicos, aunque suele haber otros tejidos. Los teratomas se clasifican histológicamente en maduros e inmaduros. Los teratomas maduros son benignos; el teratoma inmaduro normalmente se comporta de manera maligna en adultos, aunque puede ser benigno en niños.

Los teratomas presentan una distribución similar a la de los timomas; raras veces se originan en el mediastino posterior. Las lesiones benignas son con frecuencia redondas, ovaladas y de contorno liso; al igual que en el caso del timoma, un borde irregular, lobulado o mal definido indica malignidad. En promedio, estos tumores son más grandes que los timomas, pero pueden tener cualquier tamaño. Se puede ver calcificación (Fig. 4-19), pero es específica excepto en el infrecuente caso en el que hay un hueso o un diente dentro de la masa. Pueden tener aspecto quístico o contener grasa visible, que es un hallazgo muy útil para el diagnóstico diferencial (véase Fig. 4-19). También se puede apreciar un nivel hidrograso.

Seminoma

El seminoma aparece casi exclusivamente en varone jóvenes. Es el tumor mediastínico de células germina les maligno más frecuente y supone el 30% de estos tu mores. En la TC, el seminoma aparece como una mas grande, lisa o lobulada, homogénea de densidad de pa tes blandas, aunque se pueden ver zonas pequeñas d atenuación baja. Es frecuente la obliteración de los pla nos grasos, y puede haber derrame pleural o pericá dico. Los seminomas son radiosensibles, y la tasa d supervivencia a los 5 años de los pacientes afectados e del 50% al 75%.

Tumores de células germinales no seminomatosos

Los tumores de células germinales no seminomatoso como el carcinoma embrionario, el tumor del seno er dodérmico (del saco vitelino), el coriocarcinoma y lo tipos mixtos, con frecuencia se agrupan juntos debid a su rareza, su aspecto similar, su comportamiento agr sivo y su mal pronóstico. Estos tumores suelen ser irr secables en el momento del diagnóstico por invasió local o metástasis a distancia. Al contrario que en caso del seminoma, la radioterapia tiene una utilida escasa.

En la TC, estos tumores con frecuencia tienen una opacidad heterogénea, con zonas mal definidas de atenuación baja secundaria a necrosis y hemorragia o zonas quísticas. Presentan un aspecto infiltrativo, con obliteración de los planos grasos, y pueden estar espiculados. Se puede ver calcificación.

Masas tiroideas

Un pequeño porcentaje de pacientes con una masa tiroidea tiene alguna extensión de la masa hacia el mediastino superior, y, raras veces, se puede originar una masa completamente intratorácica a partir de tejido tiroideo mediastínico ectópico. En la mayoría de los pacientes estas masas representan un bocio (Fig. 4-20), pero otras enfermedades (enfermedad de Graves, tiroiditis) y neoplasias pueden producir una masa intratorácica. Las masas suelen ser asimétricas.

La mayoría de los pacientes con bocio intratorácico están asintomáticos, pero puede haber síntomas de compresión traqueal o esofágica. La TC habitualmente muestra la continuidad anatómica de la masa visible con la glándula tiroides cervical. La localización de la masa en la TC es algo variable, y puede ser anterior o posterior a la tráquea. Las masas anteriores a la tráquea desplazan y separan los vasos braquiocefálicos, mientras que las masas que son fundamentalmente posteriores y laterales a la tráquea desplazan los vasos braquiocefálicos hacia delante. La localización anterior a los grandes vasos es poco frecuente (véase Fig. 4-20). Las calcificaciones y las zonas quísticas de atenuación baja son frecuentes en los pacientes con bocio. Además, debido a su elevado contenido en yodo, la atenuación de los bocios, la enfermedad de Graves y la tiroiditis en la TC puede ser mayor que la de los tejidos blandos y de los tumores tiroideos, pero menos densa que la del tejido tiroideo normal.

Como regla general, si se sospecha clínicamente una masa tiroidea, se debe realizar una TC sin administración de contraste. Esto permite la inyección posterior de yodo radiactivo para el diagnóstico. La inyección de un medio de contraste radiográfico yodado retrasa la realización de la gammagrafía.

Masas mesenquimatosas

Lipomatosis y lipoma

En pacientes con síndrome de Cushing, se puede producir una acumulación difusa de grasa no encapsulada en el mediastino (lipomatosis mediastínica), después de un tratamiento con corticoides a largo plazo y como consecuencia de obesidad exógena. No produce síntomas. La TC muestra un aumento generalizado de la grasa mediastínica anterior que rodea los grandes vasos, con protrusión lateral de las reflexiones pleurales mediastínicas. En la TC, la grasa tiene una atenuación baja característica, que va desde –50 UH hasta -100 UH.

Al igual que con otros tumores mesenquimatosos, los lipomas pueden producirse en cualquier parte del mediastino, pero aparecen con más frecuencia en la zona anterior. Debido a su flexibilidad raras veces produce síntomas. Un lipoma, aunque tiene la misma atenuación que la lipomatosis, está localizado. La mayoría de las masas grasas son benignas. El liposarcoma, el teratoma y el timolipoma, que son otras masas que pueden contener grasa, también contienen elementos de tejidos blandos, por lo que se pueden distinguir del lipoma y de la lipomatosis.

Linfangioma (higroma)

Los linfangiomas se clasifican histológicamente en simples, cavernosos y quísticos. Los linfangiomas simples están formados por conductos linfáticos pequeños de pared fina con un estroma abundante de tejido conjuntivo. Los linfangiomas cavernosos están formados por conductos linfáticos dilatados, mientras que los linfangiomas quísticos (higromas) contienen masas quísticas únicas o múltiples llenas de un líquido seroso o lechoso

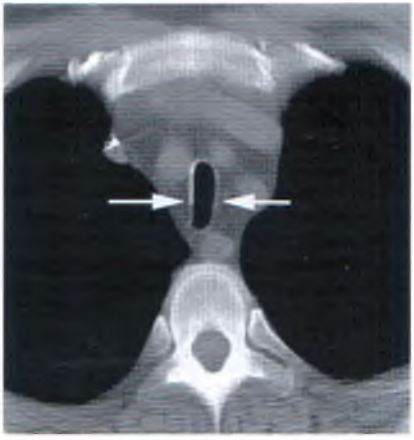

Figura 4-20 **Tráquea en vaina de sable**. La tráquea está estenosada en el plano transversal *(flechas)*, mientras que el diámetro sagital es normal o está aumentado.

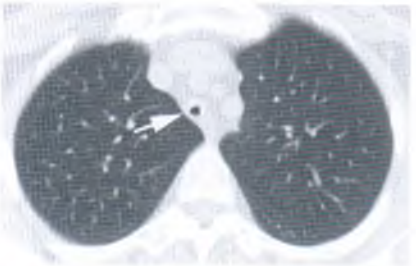

Estenosis traqueal producida por policondritis. La tráquea está muy estenosada *(flecha)* según un patrón concéntrico. Este aspecto es claramente diferente de la tráquea en vaina de sable. En este paciente había una estenosis difusa de la tráquea, al igual que de los bronquios principales.

y tienen una comunicación escasa, cuando la tienen, con los linfáticos normales. La mayoría de las veces estas lesiones se detectan en niños y se pueden extender hacia el cuello. Sin embargo, también se pueden ver en adultos. En la TC, la masa puede aparecer como un quiste único, puede ser multiquística o envolver, en lugar de desplazar, las estructuras mediastínicas. Los quistes aislados pueden no ser visibles; no se produce calcificación.

MASAS DEL ESPACIO PETRAQUEAL

Las masas que ocupan el compartimento pretraqueal característicamente sustituyen o desplazan a la grasa pretraqueal normal. Como el espacio pretraqueal está limitado por delante y a la izquierda por el cayado aórtico, que es relativamente inmóvil, las masas grandes

Carcinoma traqueal (carcinoma quístico adenoideo). El tumor se origina en la pared traqueal posterior y produce estenosis de la luz traqueal. Hay una masa extrínseca *(flechas)*.

se extienden preferentemente hacia la derecha, desplazando y comprimiendo la vena cava superior en dirección anterior y lateral. Cuando hay una masa pretraqueal, la vena cava superior tiene forma semilunar, con convexidad lateral. El desplazamiento lateral de la vena cava superior produce la mayoría de los ensanchamientos mediastínicos que se observan en las radiografías simples. Las masas grandes también desplazan la tráquea hacia atrás, pero el cartílago traqueal suele impedir que se produzca una estenosis traqueal significativa. Las masas de este compartimento casi siempre se originan en los ganglios linfáticos.

Tráquea

La tráquea se extiende en dirección inferior desde el desfiladero torácico superior hasta una distancia de 8 cm a 10 cm antes de bifurcarse en los bronquios principales derecho e izquierdo. Habitualmente la tráquea tiene forma redonda u ovalada y mide alrededor de 2 cm de diámetro. En algunos pacientes la tráquea tiene una forma algo triangular, con el vértice del triángulo dirigido hacia delante. Este aspecto es particularmente frecuente al nivel de la carina y de los bronquios principales proximales. En algunos pacientes, el cartílago traqueal se puede ver como una estructura en forma de herradura relativamente densa dentro de la pared traqueal, con la parte abierta de la herradura hacia atrás; es frecuente la calcificación en pacientes ancianos, en particular mujeres. La pared traqueal mide no más de 2 mm o 3 mm de grosor.

Las alteraciones traqueales son infrecuentes y pueden ser asintomáticas, salvo que la luz traqueal se reduzca hasta varios milímetros de diámetro. La TC helicoidal, habitualmente con colimación o anchura del detector estrecha (entre 1 mm y 3 mm), es útil para visualizar las alteraciones traqueales.

La *tráquea en vaina de sable* es una alteración traqueal relativamente frecuente que aparece en pacientes con enfermedad pulmonar obstructiva crónica. En esta afección hay estenosis en el plano transversal de la tráquea intratorácica, probablemente debido al traumatismo repetido de la tos, y el diámetro anteroposterior de la tráquea se conserva o está aumentado (Fig. 4-21); la tráquea extratorácica es normal. Al principio puede estar afectado un segmento focal de la tráquea en el desfiladero torácico superior. En casos graves, las paredes traqueales opuestas pueden entrar en contacto entre sí.

La tráquea en vaina de sable se debe distinguir de varias enfermedades que producen estenosis traqueal concéntrica y que también afectan a la tráquea extratorácica, como la policondritis (Fig. 4-22), la granulomatosis de

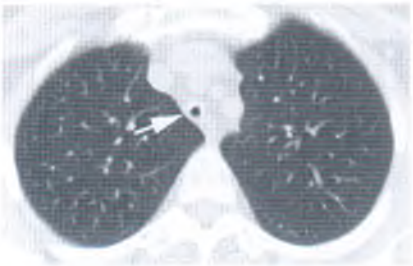

Estenosis traqueal producida por policondritis. La tráquea está muy estenosada *(flecha)* según un patrón concéntrico. Este aspecto es claramente diferente de la tráquea en vaina de sable. En este paciente había una estenosis difusa de la tráquea, al igual que de los bronquios principales.

y tienen una comunicación escasa, cuando la tienen, con los linfáticos normales. La mayoría de las veces estas lesiones se detectan en niños y se pueden extender hacia el cuello. Sin embargo, también se pueden ver en adultos. En la TC, la masa puede aparecer como un quiste único, puede ser multiquística o envolver, en lugar de desplazar, las estructuras mediastínicas. Los quistes aislados pueden no ser visibles; no se produce calcificación.

MASAS DEL ESPACIO PETRAQUEAL

Las masas que ocupan el compartimento pretraqueal característicamente sustituyen o desplazan a la grasa pretraqueal normal. Como el espacio pretraqueal está limitado por delante y a la izquierda por el cayado aórtico, que es relativamente inmóvil, las masas grandes se extienden preferentemente hacia la derecha, desplazando y comprimiendo la vena cava superior en dirección anterior y lateral. Cuando hay una masa pretraqueal, la vena cava superior tiene forma semilunar, con convexidad lateral. El desplazamiento lateral de la vena cava superior produce la mayoría de los ensanchamientos mediastínicos que se observan en las radiografías simples. Las masas grandes también desplazan la tráquea hacia atrás, pero el cartílago traqueal suele impedir que se produzca una estenosis traqueal significativa. Las masas de este compartimento casi siempre se originan en los ganglios linfáticos.

Carcinoma traqueal (carcinoma quístico adenoideo). El tumor se origina en la pared traqueal posterior y produce estenosis de la luz traqueal. Hay una masa extrínseca *(flechas)*.

Tráquea

La tráquea se extiende en dirección inferior desde el desfiladero torácico superior hasta una distancia de 8 cm a 10 cm antes de bifurcarse en los bronquios principales derecho e izquierdo. Habitualmente la tráquea tiene forma redonda u ovalada y mide alrededor de 2 cm de diámetro. En algunos pacientes la tráquea tiene una forma algo triangular, con el vértice del triángulo dirigido hacia delante. Este aspecto es particularmente frecuente al nivel de la carina y de los bronquios principales proximales. En algunos pacientes, el cartílago traqueal se puede ver como una estructura en forma de herradura relativamente densa dentro de la pared traqueal, con la parte abierta de la herradura hacia atrás; es frecuente la calcificación en pacientes ancianos, en particular mujeres. La pared traqueal mide no más de 2 mm o 3 mm de grosor.

Las alteraciones traqueales son infrecuentes y pueden ser asintomáticas, salvo que la luz traqueal se reduzca hasta varios milímetros de diámetro. La TC helicoidal, habitualmente con colimación o anchura del detector estrecha (entre 1 mm y 3 mm), es útil para visualizar las alteraciones traqueales.

La *tráquea en vaina de sable* es una alteración traqueal relativamente frecuente que aparece en pacientes con enfermedad pulmonar obstructiva crónica. En esta afección hay estenosis en el plano transversal de la tráquea intratorácica, probablemente debido al traumatismo repetido de la tos, y el diámetro anteroposterior de la tráquea se conserva o está aumentado (Fig. 4-21); la tráquea extratorácica es normal. Al principio puede estar afectado un segmento focal de la tráquea en el desfiladero torácico superior. En casos graves, las paredes traqueales opuestas pueden entrar en contacto entre sí.

La tráquea en vaina de sable se debe distinguir de varias enfermedades que producen estenosis traqueal concéntrica y que también afectan a la tráquea extratorácica, como la policondritis (Fig. 4-22), la granulomatosis de

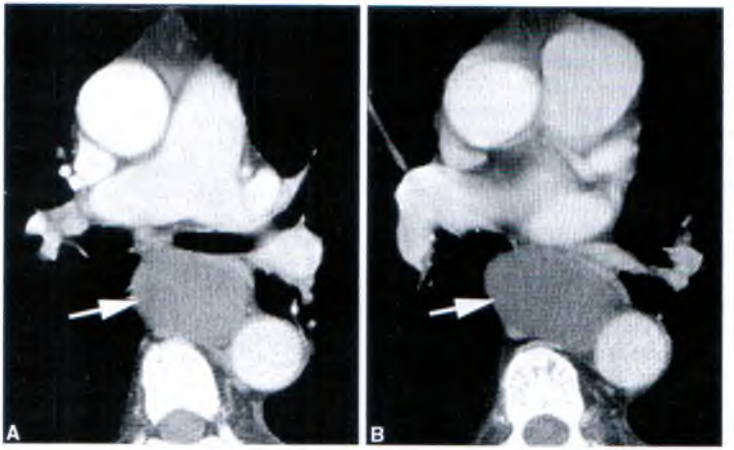

Figura 4-22. **Quiste broncógeno**. *A* y *B*, se ve un gran quiste ovalado de atenuación baja (*flechas*) en la región subcarínica y en el regreso acigoesofágico. Esta localización es típica.

Wegener, la amiloidosis y la traqueobroncopatía osteocondroplásica. Estas enfermedades son poco frecuentes.

La *estenosis traqueal* por una intubación previa es una alteración relativamente frecuente. La estenosis de la luz traqueal se puede asociar a masas de tejidos blandos intratraqueales de tejido reactivo (granulación) o a colapso de la pared traqueal por destrucción de los anillos traqueales y fibrosis asociada. Puede ser útil la identificación de la forma de los cartílagos traqueales para distinguir estos dos tipos de estenosis traqueal.

Los tumores traqueales primarios son poco frecuentes. Las neoplasias malignas primarias más habituales, que aparecen en números aproximadamente iguales, son el carcinoma epidermoide y el cilindroma (carcinoma quístico adenoideo) (Fig. 4-23). En pacientes con cualquiera de estos tumores, la TC puede ser útil para elegir el tratamiento. Si no hay invasión mediastínica (como pone de manifiesto la presencia de una masa mediastínica), se puede curar la lesión con una resección traqueal parcial.

La tráquea puede estar comprimida, desplazada o invadida por diversos tumores mediastínicos malignos. Salvo que se pueda ver el tumor dentro de la luz traqueal, es difícil diagnosticar la invasión traqueal. La tráquea puede estar afectada por un cáncer de pulmón como consecuencia de extensión directa desde un tumor que se origina en un bronquio principal; los carcinomas broncógenos que afectan a la tráquea o a la carina habitualmente se consideran irresecables (T4). El engrosamiento de la carina o de la pared traqueal contiguo a una lesión bronquial indica este diagnóstico, pero suele ser necesaria una broncoscopia para realizar un diagnóstico definitivo.

ESPACIO SUBCARÍNICO

Las masas de gran tamaño del espacio subcarínico pueden: 1) producir una convexidad del receso acigoesofágico, 2) ensanchar la carina, 3) desplazar la carina hacia adelante, 4) desplazar el esófago hacia la izquierda y 5) desplazar la arteria pulmonar derecha hacia delante y comprimir su luz. Las masas más frecuentes que afectan a este compartimento son masas de ganglios linfáticos, quistes y lesiones esofágicas.

Quistes broncógenos y quistes esofágicos por duplicación

Los quistes broncógenos congénitos se deben a la división anómala del intestino anterior durante el desarrollo. La mayoría de las veces se pueden ver en el espacio subcarínico, aunque pueden aparecer en cualquier parte del mediastino. Aparecen como masas únicas, lisas, redondeadas o elípticas (Fig. 4-24), y en ocasiones tienen calcificación en la pared o en su contenido. Los niveles hidroaéreos debidos a la comunicación con la tráquea o con los bronquios son infrecuentes. Cuando

son grandes, los quistes broncógenos pueden producir síntomas por compresión de las estructuras mediastínicas. Se puede producir un aumento rápido de tamaño por infección o hemorragia.

Los quistes esofágicos por duplicación son indistinguibles de los quistes broncógenos, pero siempre están en contacto con el esófago. Habitualmente aparecen como masas solitarias bien definidas y en ocasiones contienen un nivel hidroaéreo cuando se comunican con el esófago.

La TC puede ser muy útil para diagnosticar un quiste mediastínico. Si una masa tiene paredes finas y atenuación líquida (aproximadamente 0 UH), se puede suponer que representa un quiste benigno. Sin embargo, también se pueden encontrar números elevados de TC (entre 20 UH y 40 UH), que son indicativos de una masa sólida, en pacientes con quistes por duplicación del intestino anterior. Estos quistes contienen un material gelatinoso espeso o sangre. En estos pacientes suele requerirse la cirugía para el diagnóstico, aunque a veces puede ser útil la resonancia magnética.

Lesiones esofágicas

Las lesiones esofágicas se exponen en el Capítulo 17.

Neurofibromas en la neurofibromatosis. Se ve una masa mediastínica posterior paravertebral lisa *(flecha blanca grande)*. El agujero neural está ligeramente aumentado de tamaño *(flecha negra)*. También se aprecian múltiples neurofibromas, algunos de una atenuación relativamente baja *(flechas blancas pequeñas)*.

MASAS DE LA VENTANA AORTOPULMONAR

Las masas de la región aortopulmonar normalmente sustituyen a la grasa mediastínica; cuando son grandes, desplazan lateralmente la reflexión pleural mediastínica. A veces se ve desplazamiento o compresión de la aorta, la arteria pulmonar y la tráquea.

Las masas de la ventana aortopulmonar casi siempre se deben al aumento del tamaño de los ganglios linfáticos (véanse Figs. 4-3 y 4-4). Otras masas que aparecen en esta región son alteraciones aórticas (aneurisma o seudoaneurisma) y quimiodectomas.

MEDIASTINO RETROESTERNAL

El aumento del tamaño de los ganglios mamarios internos produce una convexidad en la posición esperada de esta cadena ganglionar (véase Fig. 4-1). Aparte del aumento de tamaño de los ganglios linfáticos, las masas en esta región son poco frecuentes.

MASAS PARAVERTEBRALES

Se pueden observar masas paravertebrales que sustituyen a la grasa paravertebral. A la izquierda, la reflexión pleural mediastínica cóncava normal, posterior a la aorta, se hace convexa cuando hay una masa significativa. A la derecha se ve una convexidad paravertebral en una región en la que normalmente hay poco tejido (véase Fig. 4-5).

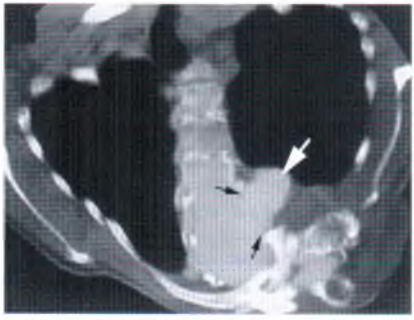

Meningocele torácico lateral. En un paciente con neurofibromatosis y escoliosis, un meningocele *(flecha blanca)* se asocia a un gran defecto foraminal *(flechas negras)*. El material de contraste mielográfico opacifica el meningocele.

Tumores neurógenos

Los tumores neurógenos se dividen en tres grupos; se originan en: 1) nervios periféricos o en la vaina nerviosa (neurofibroma, neurilemoma), 2) ganglios simpáticos (ganglioneuroma, neuroblastoma) y 3) células paraganglionares (feocromocitoma, quimiodectoma). Los tumores de cada uno de estos tres grupos pueden ser benignos o malignos. Aunque los tumores neurógenos pueden aparecer a cualquier edad, son más frecuentes en pacientes jóvenes. El neuroblastoma y el ganglioneuroma son más frecuentes en niños, mientras que el neurofibroma y el neurilemoma afectan con más frecuencia a adultos jóvenes.

Radiográficamente, los tumores neurógenos aparecen como masas redondas u ovaladas de tejidos blandos y bien definidas, típicamente en una localización paravertebral (Fig. 4-25). A pesar de que no siempre se pueden distinguir los diferentes tumores, los ganglioneuromas tienden a ser alargados y a estar adyacentes a la columna, mientras que los neurofibromas y los neurilemomas son más pequeños y de forma más esférica. Aunque los tumores neurales con frecuencia presentan atenuación de tejidos blandos, pueden tener una atenuación baja debido a la presencia de células de Schwann ricas en lípidos, de grasa o de regiones quísticas. A pesar de que los tumores benignos tienden a tener bordes bien definidos y a ser bastante homogéneos, y los tumores malignos tienden a ser infiltrantes e irregulares, estos datos no son lo bastante fiables para el diagnóstico. Se puede producir calcificación, particularmente en el neuroblastoma; la presencia de calcio no ayuda a distinguir las lesiones benignas de las malignas.

Un neurofibroma que se origina en una raíz nerviosa puede tener forma de pesa, es decir, parte está dentro del conducto vertebral y parte está fuera. En estos casos puede haber aumento de tamaño del agujero intervertebral. La TC puede ser útil para determinar la extensión de la masa y las alteraciones vertebrales asociadas, y permite distinguir la masa de un aneurisma aórtico o de otra lesión vascular si se administra un medio contraste intravenoso. La TC después de la inyección de un medio de contraste mielográfico puede ser útil para ver la extensión en el interior del conducto raquídeo.

Meningocele torácico anterior o lateral

Un meningocele torácico representa la herniación anómala de las meninges medulares a través de un agujero intervertebral o de un defecto del cuerpo vertebral. Produce una masa de tejido blando visible en las radiografías de tórax. En la mayoría de los pacientes esta alteración se asocia a neurofibromatosis; la mayoría se detecta en adultos. Se dice que el meningocele es la causa más frecuente de masa mediastínica posterior en pacientes con neurofibromatosis.

Los meningoceles se describen como laterales o anteriores dependiendo de su relación con la columna. Son ligeramente más frecuentes a la derecha. Los hallazgos que indican el diagnóstico incluyen alteraciones costales o vertebrales al mismo nivel y su asociación a escoliosis. Con frecuencia se ve la masa en el vértice de la curva escoliótica. La TC después de la inyección intrarraquídea de un medio de contraste muestra el relleno del meningocele y es diagnóstica (Fig. 4-26); la RM también puede ser diagnóstica.

Quiste neuroentérico

El quiste neuroentérico, que es poco frecuente, está formado por elementos neurales y digestivos y suele estar unido a las meninges y al tubo digestivo. Aparece como una masa mediastínica posterior homogénea y raras veces contiene aire debido a la comunicación con las vísceras abdominales. Al igual que el meningocele, con frecuencia se asocia a malformaciones vertebrales y a escoliosis. En contraposición al meningocele, suele producir dolor y generalmente se diagnostica a una edad temprana.

Enfermedades de la columna torácica

Los tumores (benignos o malignos), la espondilitis infecciosa y las fracturas vertebrales con su hemorragia asociada pueden producir una masa paravertebral. Con frecuencia la alteración es bilateral y fusiforme, lo que permite distinguirla de masas solitarias, como los tumores neurógenos. Las alteraciones asociadas de los cuerpos vertebrales y de los discos facilitan el diagnóstico, por lo que se deben buscar. La conservación de los discos asociada a destrucción del cuerpo vertebral indica neoplasia o tuberculosis; la destrucción del disco sugiere una infección diferente a la tuberculosis.

Hematopoyesis extramedular

La hematopoyesis extramedular puede producir masas paravertebrales en pacientes con anemia grave (habitualmente anemia hemolítica congénita o talasemia). Estas masas son de origen desconocido, pero tal vez se formen en ganglios linfáticos, venas o una extensión de la médula ósea costal. Las masas pueden ser múltiples

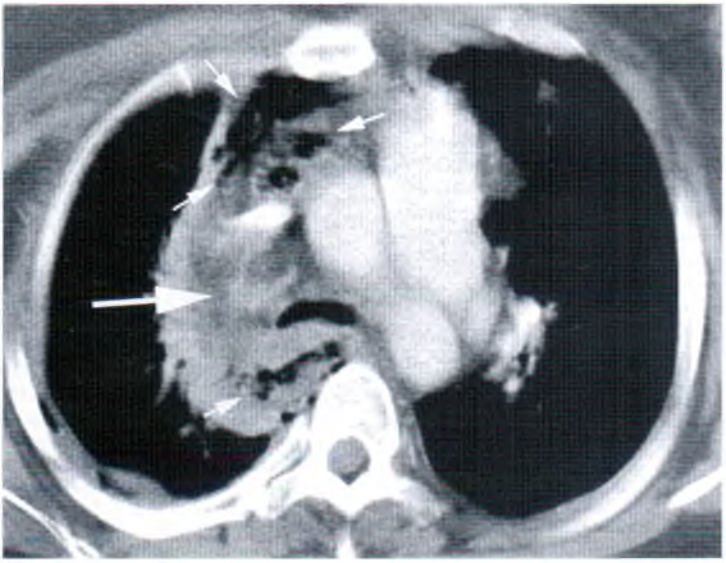

Mediastinitis aguda producida por una perforación esofágica por una antena de coche. Hay ensanchamiento mediastínico, aumento de la atenuación de la grasa mediastínica como consecuencia de la inflamación *(flecha grande)* y múltiples acumulaciones de aire *(flechas pequeñas)*.

y bilaterales, y la mayoría de las veces se asocian a la columna torácica inferior. No tienen características especiales en la TC. Cuando se resuelven, pueden aparecer como masas de densidad grasa.

Acumulaciones de líquido

En ocasiones, las acumulaciones de líquido en la región posterior de la cavidad pleural pueden simular una masa mediastínica paravertebral. Se puede producir extensión mediastínica de un seudoquiste pancreático a través del hiato aórtico o esofágico, aunque es poco frecuente.

Alteraciones vasculares

Los aneurismas aórticos de localización posterior pueden ocupar esta parte del mediastino. Además, la dilatación de las venas ácigos y hemiácigos puede producir alteraciones en esta región. La dilatación de las venas ácigos o hemiácigos se distingue fácilmente de una masa focal porque se puede ver en varios cortes contiguos.

ALTERACIONES MEDIASTÍNICAS DIFUSAS

Mediastinitis

Las infecciones mediastínicas (mediastinitis) pueden ser agudas o crónicas.

Mediastinitis aguda

La mediastinitis aguda habitualmente se debe a perforación esofágica o a la propagación de una infección desde los espacios tisulares adyacentes, como la faringe, los pulmones, la pleura y los ganglios linfáticos. Los síntomas principales son dolor torácico subesternal y fiebre. La TC muestra ensanchamiento mediastínico, sustitución de la grasa normal por atenuación de líquido o acumulaciones localizadas de líquido. Se pueden ver burbujas de gas (Fig. 4-27).

Mediastinitis granulomatosa

En pacientes con histoplasmosis, tuberculosis y sarcoidosis, el aumento crónico del tamaño de los ganglios linfá-

ticos mediastínicos con su fibrosis asociada puede producir la denominada mediastinitis granulomatosa. En estos pacientes, los ganglios de gran tamaño y el tejido fibroso asociado forman una masa mediastínica que puede comprimir la vena cava superior, las arterias o venas pulmonares, los bronquios y el esófago.

El aumento del tamaño de los ganglios tiende a ser asimétrico, excepto en pacientes con sarcoidosis. La fibrosis puede sustituir a la grasa mediastínica que se ve normalmente. En algunos pacientes se puede apreciar calcificación de los ganglios, que indica la naturaleza benigna de la enfermedad. A veces se puede reconocer la compresión de los bronquios principales (habitualmente el izquierdo) y de las arterias pulmonares (normalmente la derecha).

Mediastinitis esclerosante

En algunos pacientes, una fibrosis mediastínica similar no se asocia a una enfermedad granulomatosa evidente. En un grupo menos numeroso esta enfermedad se asocia a fibrosis en otras localizaciones (fibrosis retroperitoneal). Los síntomas y los hallazgos radiológicos son similares a los de la mediastinitis granulomatosa, pero no se produce calcificación.

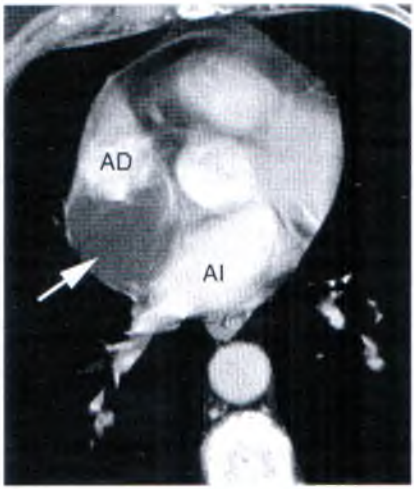

Infiltración lipomatosa del tabique interauricular. Obsérvese la masa de atenuación baja focal (grasa) en la región del tabique interauricular *(flecha)*, que comprime las aurículas derecha (AD) e izquierda (AI). Esta alteración suele no tener consecuencias, y este paciente no tenía síntomas cardíacos.

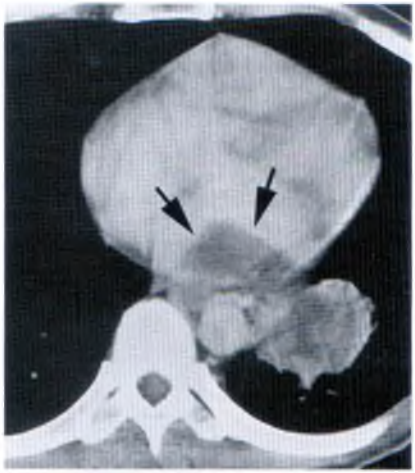

Metástasis auricular izquierda. En un paciente con carcinoma de células renales y una masa izquierda, la masa en el interior de la aurícula izquierda opacificada representa una metástasis grande *(flechas)*.

Hemorragia mediastínica

La hemorragia mediastínica habitualmente se debe a un traumatismo, como una laceración venosa o arterial, una rotura o disección aórtica, o anticoagulación (véase Cap. 3 y Fig. 3-10). Suele haber ensanchamiento mediastínico anterior asociado a borramiento de los contornos mediastínicos normales. El líquido mediastínico que se ve en la TC tiene una atenuación elevada (>50 UH). La sangre puede disecar los tejidos extrapleurales sobre el vértice pulmonar, dando lugar al denominado casquete apical. En algunos pacientes también hay sangre en el espacio pleural izquierdo. La TC con contraste puede ser útil para diagnosticar el aneurisma, la disección o la rotura de la aorta asociada.

CORAZÓN Y PERICARDIO

La TC no suele emplearse para evaluar las alteraciones cardíacas, pero es necesario tener cierto conocimiento de la anatomía cardíaca en la TC para interpretar de forma adecuada los cortes e identificar alteraciones o masas paracardíacas y el efecto que tienen sobre el corazón. Sólo de manera ocasional se detectan acciden-

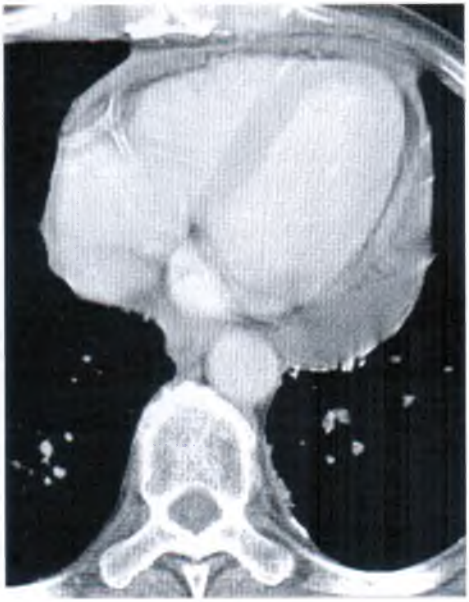

Derrame pericárdico por un cáncer de pulmón metastásico. El líquido se acumula en primer lugar en las porcio nes inferiores del pericardio, posterior al ventrículo izquierdo. En este paciente, la mayor parte de la acumulación de líquido s ha producido en esta región.

talmente alteraciones cardíacas en la TC. No obstante, esta técnica es excelente para evaluar las alteraciones pericárdicas.

Cardiopatías

Aunque la TC puede mostrar diversas alteraciones en los pacientes con cardiopatía isquémica u otras enfermedades cardíacas, habitualmente no tiene una utilidad grande en la evaluación de los pacientes con enfermedades cardíacas. Se utilizan con más frecuencia la ecocardiografía, la resonancia magnética y la angiografía.

En pacientes con infarto agudo de miocardio, después de la inyección en bolo del medio de contraste el miocardio infartado puede mostrar menos opacificación que el miocardio normal y, en cierto grado, se puede cuantificar el tamaño del infarto. En pacientes con infarto agudo de miocardio también se puede ver un trombo ventricular.

En pacientes con infarto previo, la TC puede ser útil para ver los aneurismas ventriculares y el trombo asociado. En pacientes con injertos de derivación arteria coronaria se puede determinar la permeabilidad del in jerto con una exactitud de aproximadamente el 90% co TC con contraste. No obstante, es difícil apreciar las es tenosis significativas de los injertos permeables.

Las alteraciones intracardíacas se ven mejor con T con contraste (Figs. 4-28 y 4-29), pero son infrecuente y habitualmente se evalúan con otras técnicas. En algu nos pacientes con miocardiopatía se puede ver engrosa miento de la pared miocárdica. La TC es sensible par detectar calcificación de los grandes vasos (aorta), de la válvulas y del anillo valvular.

Calcificación de las arterias coronarias

La calcificación de las arterias coronarias se puede iden tificar con facilidad en la TC al nivel de la raíz aórtic y debajo del mismo. En estudios recientes se han co rrelacionado la presencia y la extensión de la calcifica ción de las arterias coronarias con la probabilidad d arteriopatía coronaria clínicamente significativa.

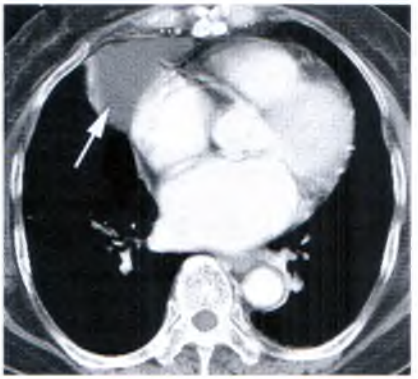

Quiste pericárdico. Se ve una masa de atenuación de líquido (es decir, 0 UH) en el ángulo cardiofrénico derecho *(flecha)*. Este aspecto y esta localización son típicos del quiste pericárdico.

La arteria coronaria principal izquierda mide aproximadamente 1 cm de longitud; se origina en la aorta en la posición aproximada de las 4, y da lugar a la arteria coronaria descendente anterior, que se extiende hacia delante y hacia abajo, y a la arteria coronaria circunfleja, que se extiende en dirección posterior e inferior. Se dice que hay calcificación de la arteria coronaria principal izquierda cuando se ve calcio proximal a este punto de bifurcación en las arterias descendente anterior izquierda y circunfleja. La arteria coronaria derecha se origina en la parte anterior de la aorta (aproximadamente en la posición de las 11), ligeramente caudal a la arteria principal izquierda, y se extiende hacia delante y hacia abajo en el surco auriculoventricular. Casi siempre predomina la calcificación de la arteria descendente anterior izquierda.

Alteraciones pericárdicas

Derrame, engrosamiento y fibrosis del pericardio

El derrame pericárdico produce engrosamiento de la banda pericárdica normal. Cuando se comienza a acumular el líquido, en las porciones inferiores del pericardio, típicamente detrás del ventrículo izquierdo (Fig. 4-30). A medida que el derrame aumenta de tamaño, se puede ver lateral y anterior a la aurícula derecha y al ventrículo derecho; cuando es grande, aparece como una opacidad concéntrica que rodea el corazón. Los derrames grandes también se pueden extender hacia el receso pericárdico superior. La presencia de taponamiento, que se asocia a derrame pericárdico, se puede relacionar más directamente con la velocidad a la que se acumula el líquido y con la distensibilidad del pericardio, más que con el tamaño del derrame de manera aislada.

El engrosamiento y la fibrosis del pericardio, habitualmente como consecuencia de inflamación, pueden producir engrosamiento similar de la banda pericárdica. Con la administración de un medio de contraste se puede ver que el pericardio engrosado se refuerza, lo que permite distinguirlo de un derrame. Además, el engrosamiento pericárdico puede ser más denso que las acumulaciones de líquido, incluso sin la administración de contraste. El engrosamiento puede ser liso o focal y nodular. Se puede producir calcificación, particularmente como consecuencia de tuberculosis, pericarditis purulenta o hemopericardio.

Cuando hay síntomas de pericarditis constrictiva, el aspecto de un pericardio normal en la TC descarta el diagnóstico, mientras que el engrosamiento del pericardio permite realizar un diagnóstico de presunción de constricción. En presencia de metástasis pericárdicas, la TC puede mostrar un derrame o masas nodulares, sobre todo después de administrar medio de contraste.

MASAS PARACARDÍACAS

Se puede ver compresión de las aurículas o del ventrículo derecho cuando hay masas paracardíacas, pero la compresión del ventrículo izquierdo es poco frecuente debido al grosor de su pared y a la presión relativamente elevada de su contenido.

Masas del ángulo cardiofrénico anterior

Aunque algunas de las masas mediastínicas que ya se han descrito pueden aparecer al nivel del ángulo cardiofrénico anterior, el diagnóstico diferencial de las lesiones que aparecen en esta localización incluye algunas entidades más, como quiste pericárdico, almohadilla grasa epicárdica grande, hernia de Morgagni y aumento del tamaño de los ganglios linfáticos paracardíacos (véase Fig. 4-2).

Quiste pericárdico

La mayoría de las veces los quistes pericárdicos están en contacto con el diafragma, el 60% en el ángulo cardiofrénico derecho anterior y el 30% en el ángulo car-

diofrénico izquierdo; el 10% se produce en localizaciones más elevadas en el mediastino. La mayoría de los pacientes están asintomáticos. Los quistes suelen aparecer como masas lisas, redondas y homogéneas (Fig. 4-31); pueden medir hasta 15 cm de diámetro. Aunque habitualmente tienen una atenuación baja (es decir, próxima a 0 UH), su atenuación puede ser la de los tejidos blandos.

Almohadilla grasa

El depósito de grasa en cualquiera de los ángulos cardiofrénicos no es infrecuente, particularmente en pacientes obesos, y puede simular una masa en las radiografías simples. Por supuesto, la TC es diagnóstica.

Hernia de Morgagni

Las hernias del contenido abdominal a través del agujero diafragmático anteromedial de Morgagni pueden producir una masa en el ángulo cardiofrénico; el 90% de las mismas aparece en el lado derecho. Habitualmente la hernia contiene epiplón o hígado; es menos frecuente que contenga intestino. Cuando la hernia contiene grasa, la TC puede confirmar su naturaleza benigna, pero no permite diferenciarla de una almohadilla grasa. Cuando contiene hígado, la TC puede permitir el diagnóstico al demostrar la presencia de vasos hepáticos o conductos biliares. Cuando hay intestino en el saco herniario, normalmente se puede ver gas.

Bibliografía

Ahn JM, Lee KS, Goo JM, et al: Predicting the histology of anterior mediastinal masses: Comparison of chest radiography on CT. *J Thorac Imaging* 265-271, 1996.

Bashist B, Ellis K, Gold RP: Computed tomography of intrathoracic goiters. *AJR Am J Roentgenol* 140:455-460, 1983.

Brown LR, Aughenbaugh GL: Masses of the anterior mediastinum: CT and MR imaging. *AJR Am J Roentgenol* 157:1171-1180, 1991.

Castellino RA, Blank N, Hoppe RT, et al: Hodgkin disease: Contributions of chest CT in the initial staging evaluation. *Radiology* 160:603-605, 1986.

Castellino RA, Hilton S, O'Brien JP, et al: Non-Hodgkin lymphoma: Contribution of chest CT in the initial staging evaluation. *Radiology* 199:129-132, 1996.

Dales RE, Stark RM, Raman S: Computed tomography to stage lung cancer: Approaching a controversy using meta-analysis. *Am Rev Respir Dis* 141:1096-1101, 1990.

Freundlich IM, McGavran MH: Abnormalities of the thymus. *J Thorac Imaging* 11:58-65, 1996.

Glazer HS, Aronberg DJ, Sagel SS: Pitfalls in CT recognition of mediastinal lymphadenopathy. *AJR Am J Roentgenol* 144:267-274, 1985.

Glazer GM, Gross BH, Quint LE, et al: Normal mediastinal lymph nodes: Number and size according to American Thoracic Society mapping. *AJR Am J Roentgenol* 144:261-265, 1985.

Glazer HS, Kaiser LR, Anderson DJ, et al: Indeterminate mediastinal invasion in bronchogenic carcinoma: CT evaluation. *Radiology* 173:37-42, 1989.

Glazer HS, Molina PL, Siegel MJ, Sagel SS: Pictorial essay. Low-attenuation mediastinal masses on CT. *AJR Am J Roentgenol* 152:1173-1177, 1989.

Glazer HS, Siegel MJ, Sagel SS: Pictorial essay. High-attenuation mediastinal masses on unenhanced CT. *AJR Am J Roentgenol* 156:45-50, 1991.

Glazer HS, Wick MR, Anderson DJ, et al: CT of fatty thoracic masses. *AJR Am J Roentgenol* 159:1181-1187, 1992.

Jolles H, Henry DA, Roberson JP, et al: Mediastinitis following median sternotomy: CT findings. *Radiology* 201:463-466, 1996.

Kawashima A, Fishman EK, Kuhlman JE, et al: CT of posterior mediastinal masses. *Radiographics* 11:1045-1067, 1991.

McLoud TC, Bourgouin PM, Greenberg RW, et al: Bronchogenic carcinoma: Analysis of staging in the mediastinum with CT by correlative lymph node mapping and sampling. *Radiology* 182:319-323, 1992.

Mountain CF, Dresler CM: Regional lymph node classification for lung cancer staging. *Chest* 111:1718-1723, 1997.

Müller NL, Webb WR, Gamsu G: Paratracheal lymphadenopathy: Radiographic findings and correlation with CT. *Radiology* 156:761-765, 1985.

Müller NL, Webb WR, Gamsu G: Subcarinal lymph node enlargement: Radiographic findings and CT correlation. *AJR Am J Roentgenol* 145:15-19, 1985.

Quint LE, Glazer GM, Orringer MB, et al: Mediastinal lymph node detection and sizing at CT and autopsy. *AJR Am J Roentgenol* 147:469-472, 1986.

Rosado-de-Christenson ML, Templeton PA, Moran CA: Mediastinal germ-cell tumors: Radiologic and pathologic correlation. *Radiographics* 12:1013-1030, 1992.

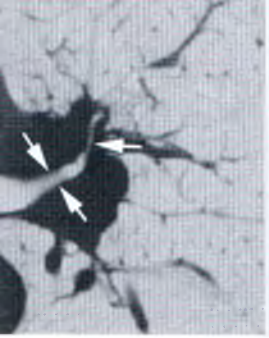

5 Hilios pulmonares

W. Richard Webb, M.D.

Es difícil evaluar los hilios pulmonares en las radiografías simples porque tienen unas siluetas muy complejas y algo variables. Con frecuencia es difícil decidir si un hilio es normal o no y, si es anormal, qué representa dicho hallazgo.

La TC es útil para diagnosticar lesiones endobronquiales, masas hiliares y parahiliares y lesiones vasculares hiliares. La sensibilidad y la especificidad de la TC en el diagnóstico de una masa hiliar o de una adenopatía en pacientes con cáncer de pulmón son en promedio de entre el 80% y el 90%, y son máximas cuando se refuerza con un medio de contraste.

TÉCNICA

Al igual que en las diferentes partes del mediastino que se han descrito en el Capítulo 2, son necesarios aproximadamente 15 cortes contiguos de 5 mm para ver los hilios. Los hilios se evalúan de manera adecuada utilizando una técnica sistemática de TC helicoidal, con una colimación o una anchura de la hilera de detectores de 5 mm y la administración de un contraste intravenoso. Los cortes más finos ayudan a identificar alteraciones bronquiales sutiles, pero no se realizan sistemáticamente.

Los cortes se visualizan con un nivel de ventana medio de –600 UH a –700 UH y una anchura de ventana de 1.000 UH o 1.500 UH (ventana de pulmón) para valorar con exactitud los contornos hiliares y la anatomía bronquial. Los cortes también se ven con un valor medio de ventana de 0 UH a 50 UH y una anchura de ventana de 500 UH (ventana de tejidos blandos o de mediastino) para obtener información sobre las estructuras hiliares, los ganglios linfáticos y las masas.

DIAGNÓSTICO DE MASA HILIAR O ADENOPATÍA

Es necesario un conocimiento detallado de la anatomía hiliar transversal para identificar las alteraciones hiliares en la TC. La TC con contraste simplifica la identificación de las masas hiliares y del aumento del tamaño de los ganglios linfáticos.

Los bronquios lobulares y segmentarios (Fig. 5-1) se ven de manera constante en la TC y permiten identificar de manera fiable niveles hiliares sucesivos. Su reconocimiento es fundamental para interpretar los hilios pulmonares. En general, la anatomía hiliar y el contorno de los hilios a los mismos niveles bronquiales son relativamente constantes de unos pacientes a otros. Siempre que se interprete una TC de los hilios se deben mirar en primer lugar los bronquios.

En algunas localizaciones, los contornos hiliares normales son suficientemente constantes como para poder diagnosticar una masa o adenopatía hiliar a partir de una alteración del contorno hiliar, utilizando la ventana de pulmón. Sin embargo, en otras localizaciones los contornos pueden variar por el tamaño y la posición de las arterias y venas pulmonares hiliares. En estas localizaciones es esencial la opacificación con contraste de los vasos pulmonares para realizar un diagnóstico exacto. Además, en cualquier localización, puede ser útil la administración de un medio de contraste si hay dudas sobre la presencia de una masa. Siempre es prudente realizar una TC hiliar con la administración de un medio de contraste.

Una masa hiliar o un aumento del tamaño de los ganglios linfáticos puede venir indicado por una alteración local o generalizada del contorno hiliar; una masa

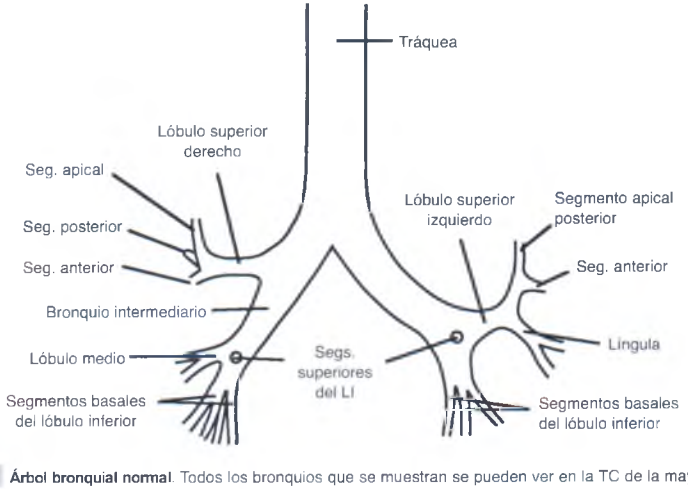

Árbol bronquial normal. Todos los bronquios que se muestran se pueden ver en la TC de la mayoría de los pacientes. Los bronquios que aparecen horizontales (como los del bronquio superior derecho) o casi verticales se ven mejor que los que tienen un trayecto oblicuo en relación con el plano de corte (como los bronquios del lóbulo medio derecho o de la lingula). LI, lóbulo inferior; Seg, segmento.

visible o el aumento del tamaño de los ganglios linfáticos; estenosis, obstrucción o desplazamiento del bronquio, y engrosamiento u obliteración de las paredes de bronquios que normalmente están en contacto con el pulmón. Como regla general, cualquier estructura hiliar que no capte contraste y que sea mayor de 5 mm (en el eje corto) suele ser anormal, aunque no ocurre siempre. A veces se pueden ver acumulaciones normales de tejidos blandos mayores de este tamaño que representan grasa y ganglios normales. Asimismo, con frecuencia hay un aumento mínimo del tamaño de los ganglios linfáticos (entre 5 mm y 10 mm) en pacientes con enfermedad pulmonar inflamatoria (p. ej., neumonía), pero no debe preocupar mucho.

Anatomía hiliar normal y anormal

Hay dos formas de interpretar la TC hiliar. La primera forma es mirar cada uno de los hilios por separado, identificando todas las estructuras importantes, y la segunda es comparar un lado con el otro a niveles de corte sucesivos, buscando puntos de similitud y de disimilitud. De hecho, es prudente utilizar ambos abordajes.

Propongo que, cuando lea la sección siguiente, aprenda primero la anatomía hiliar derecha, pasando lo que está escrito sobre el hilio izquierdo. Cuando finalice y esté algo orientado, debe empezar otra vez e interpretar sobre ambos hilios, comparando su anatomía, observando lo que es simétrico y lo que no lo es, y aprendiendo en qué difiere el izquierdo del derecho. Además, también debe aprender a seguir cada uno de los bronquios lobulares desde su origen hasta las ramas segmentarias, porque cuando se interpreta la TC se debe hacer esto.

Aunque los hilios no son estructuras simétricas, tienen varias similitudes, y puede ser útil la identificación de las mismas. Estas similitudes se ponen de relieve en la descripción siguiente. Para reforzar los aspectos normales y su significación, y las alteraciones esperadas de la anatomía que se producen por la presencia de una masa o de aumento del tamaño de los ganglios, los hallazgos anormales se analizan en cada uno de los niveles hiliares que se describen.

Hay cierta variación de unos pacientes a otros en el nivel relativo de los hilios; por tanto, existe cierta variación en los niveles en los que se ven las estructuras hiliares derechas e izquierdas en la TC. Las relaciones derecha-izquierda que se ilustran en la Figura 5-1 y que se describen en el texto siguiente pueden o no estar presentes en casos individuales, aunque la variación habitualmente será pequeña (1 cm o 2 cm).

Como el reconocimiento de la anatomía bronquial lobular y segmentaria es fundamental para interpretar la TC hiliar, se revisa brevemente en la Tabla 5-1. Todos los segmentos que se señalan se observan con frecuencia, aunque no siempre.

Parte superior de los hilios

Hilio derecho. La TC al nivel de la tráquea distal o la carina mostrará el bronquio segmentario apical del lóbulo superior derecho en corte transversal, rodeado por varios vasos de tamaño similar (Fig. 5-2*A* y *B*). En ambos lados se reconoce fácilmente una masa o una linfadenopatía. Cualquier cosa mayor que los vasos pulmonares esperados es anormal (Figs. 5-3 y 5-4). Es útil la comparación con el lado opuesto a este nivel.

Hilio izquierdo. El bronquio segmentario apicoposterior y sus arterias y venas asociadas tienen un aspecto similar a los del lado derecho a este nivel (véase Fig. 5-2*A* y *B*), al igual que el aumento del tamaño de los ganglios linfáticos (véase Fig. 5-3*A*).

Bronquio del lóbulo superior derecho y segmentos del lóbulo superior izquierdo

Hilio derecho. Aproximadamente 1 cm distal a la carina, el bronquio del lóbulo superior derecho se ve habitualmente en toda su longitud, así como las ramas segmentarias anterior y posterior (Fig. 5-5). El segmento anterior, que suele estar en el plano de corte o próximo al mismo, se ve en una longitud de 2 cm a 3 cm. Normalmente el bronquio del segmento posterior se angula en una dirección ligeramente cefálica, fuera del plano de corte, y puede no verse tan bien. Si no se ve en el nivel del bronquio del lóbulo superior, se debe buscar en el siguiente nivel superior. En algunas personas normales se puede apreciar el origen del segmento apical a este nivel como una zona transparente redonda, habitualmente en el punto de bifurcación (o, en este caso, trifurcación) del bronquio del lóbulo superior derecho.

Por delante del bronquio del lóbulo superior derecho, el tronco anterior (arteria pulmonar que vasculariza la mayor parte del lóbulo superior) genera una opacidad oval de tamaño variable, pero que con frecuencia tiene aproximadamente el mismo tamaño que el bronquio principal derecho visible al mismo nivel. En casi todos los pacientes está presente y se ve una rama venosa del lóbulo superior (vena posterior), que está en el ángulo entre las ramas segmentarias anterior y posterior. La pared posterior del bronquio del lóbulo superior suele estar delimitada por pulmón y tiene un aspecto liso y de 2 mm a 3 mm de grosor.

En la parte interior del hilio derecho a este nivel se puede identificar una masa o el aumento del tamaño de los ganglios linfáticos si se puede ver una opacidad de tejidos blandos mayor que el tamaño esperado del tronco anterior (Fig. 5-6). Por supuesto, esto se puede confirmar mediante la inyección de un medio de contraste. En la zona lateral, en el ángulo entre los bronquios segmentarios anterior y posterior, cualquier cosa mayor que la vena esperada es anormal (véase Fig. 5-6). Esta vena no debe ser significativamente mayor que al nivel situado 1 cm por arriba. En la parte posterior, el engrosamiento de la pared del bronquio del lóbulo superior o del bronquio principal (Fig. 5-7) o una opacidad de densidad de partes blandas detrás del mismo casi siempre será anormal. A veces se puede ver una rama venosa pulmonar anormal posterior al bronquio; incluso en múltiples niveles adyacentes.

Hilio izquierdo. En el lado izquierdo, en este nivel o cerca del mismo habitualmente se ven los bronquios apicoposterior y segmentario anterior del lóbulo superior izquierdo (véase Fig. 5-5). El segmento apicoposterior se observa en sección transversal como una zona transparente redonda, mientras que el segmento anterior se dirige hacia delante, cerca del plano de corte, y aproximadamente a la 1. En algunos pacientes el bronquio segmentario anterior se ve a un nivel inferior. Estos bronquios están laterales a la rama principal de la vena pulmonar izquierda, que produce una gran convexidad en la cara posterior del hilio a este nivel, y la vena pulmonar superior, que produce una convexidad anterior. En muchas personas normales la arteria que vasculariza el segmento anterior del lóbulo superior izquierdo se ve medial al bronquio del segmento anterior. La linfadenopatía se puede ver en relación con todas estas estructuras, y se reconoce más fácilmente después de la administración de contraste (véase Fig. 5-6*A* y *B*).

Tabla 5-1 Anatomía bronquial lobular y segmentaria

Segmentos del lóbulo superior derecho	Segmentos del lóbulo superior izquierdo
Apical	Apicoposterior
Posterior	Anterior
Anterior	Lingular superior
	Lingular inferior
Segmentos del lóbulo medio derecho	
Medial	
Lateral	
Segmentos del lóbulo inferior derecho	**Segmentos del lóbulo inferior izquierdo**
Superior	Superior
Anterior	Anteromedial
Medial	Lateral
Lateral	Posterior
Posterior	

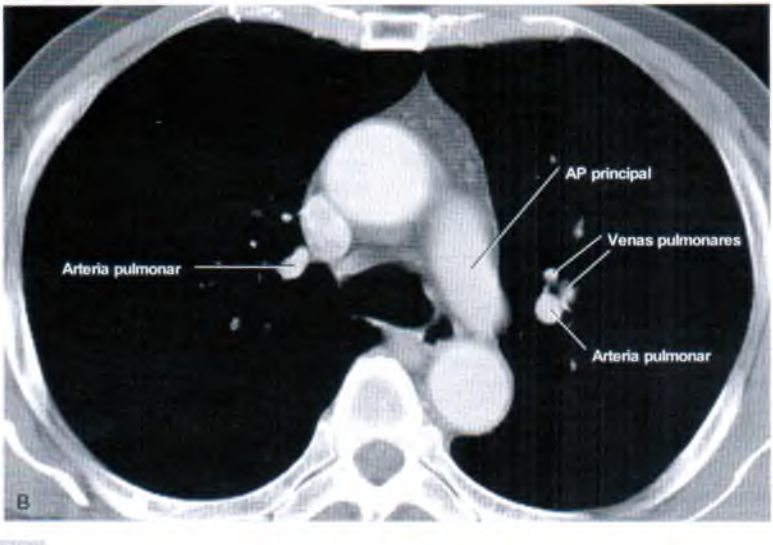

Figura 2-52 Nivel hiliar superior: anatomía normal. La TC, con ventana de pulmón *(A)* y de partes blandas *(B)* al nivel de carina, muestra el bronquio segmentario apical del lóbulo superior derecho (LSD) en sección transversal, con varios vasos ac yacentes de tamaño similar. A la izquierda, el bronquio segmentario apicoposterior del lóbulo superior izquierdo (LSI) y sus arte rias y venas asociadas tienen un aspecto similar. Obsérvese que también se utiliza a este mismo paciente para ilustrar la anato mía normal a niveles inferiores, mostrándose juntas las ventanas de pulmón y de partes blandas. Generalmente, los bronquio se identifican en los cortes con ventana de pulmón, y los vasos se identifican en los cortes con ventana de partes blandas.

(Continúa

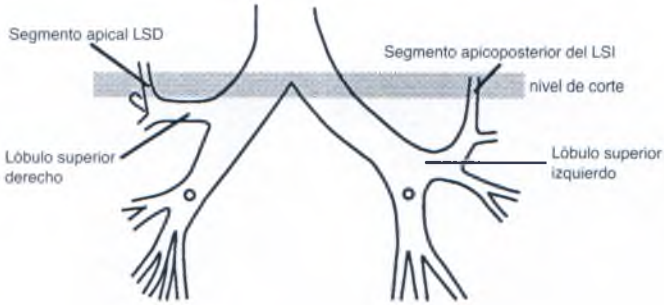

(Continuación)

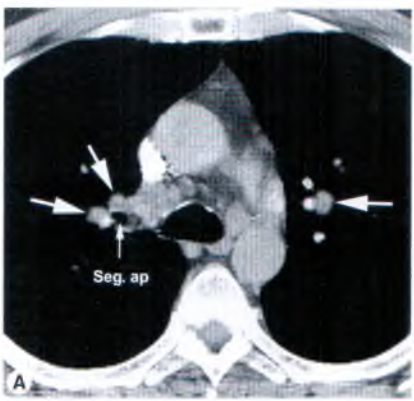

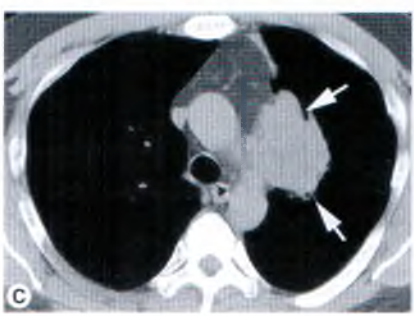

Hilios superiores anormales en tres pacientes. *A*, En un paciente con sarcoidosis y adenopatía hiliar bilateral, la TC con contraste a través de la parte superior del hilio muestra aumento del tamaño de los ganglios linfáticos *(flechas)*. A la derecha se ve el bronquio segmentario apical (Seg. ap.) del lóbulo superior derecho, rodeado por ganglios linfáticos. A la izquierda se observa un ganglio linfático aumentado de tamaño lateral a los vasos pulmonares. *B*, En un paciente con carcinoma del lóbulo superior derecho se aprecia aumento del tamaño de los ganglios linfáticos *(flecha)* anterior al bronquio segmentario apical (Seg. ap.) del lóbulo superior derecho. *C*, En un paciente con carcinoma del lóbulo superior izquierdo, el tumor *(flechas)* rodea el bronquio segmentario apical (Seg. ap.).

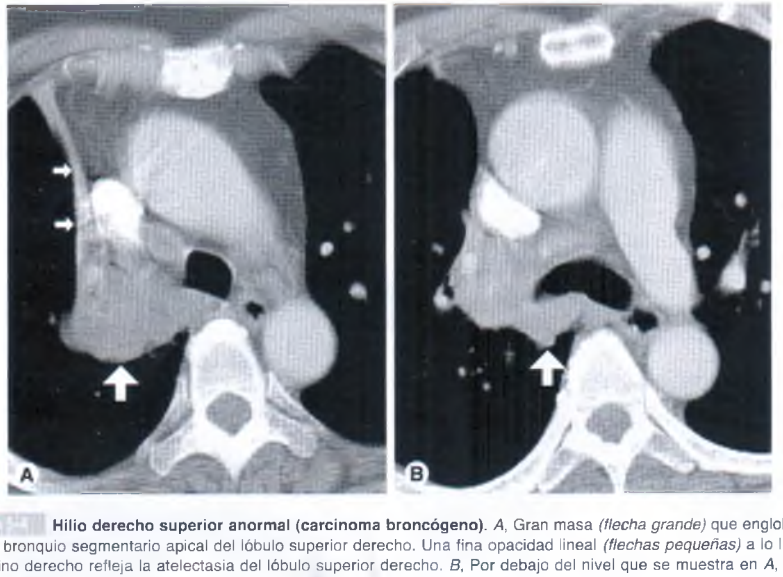

Hilio derecho superior anormal (carcinoma broncógeno). *A*, Gran masa *(flecha grande)* que engloba la re gión del bronquio segmentario apical del lóbulo superior derecho. Una fina opacidad lineal *(flechas pequeñas)* a lo largo de mediastino derecho refleja la atelectasia del lóbulo superior derecho. *B*, Por debajo del nivel que se muestra en *A*, la masa produce obstrucción del bronquio del lóbulo superior derecho. También se puede ver la masa *(flecha)* detrás del bronquio prin cipal derecho.

Bronquio intermediario derecho

Por debajo del nivel del bronquio del lóbulo superior derecho se ve el bronquio intermediario como una zona transparente ovalada a varios niveles adyacentes (Figs. 5-8 y 5-9). Su pared posterior está bien delimitada por pulmón. Anterior y lateral al bronquio, la silueta hiliar puede tener un aspecto variable, principalmente debido a las variaciones de los tamaños y las posiciones de las venas pulmonares. Con frecuencia se observa una acumulación de grasa y de ganglios de tamaño normal (que a veces miden más de 10 mm de diámetro) en el nivel de la bifurcación de la arteria pulmonar derecha, anterior y lateral al bronquio intermediario (véase Fig. 5-8). Se puede diagnosticar con facilidad la presencia de una masa que afecta a la parte posterior del hilio sin la inyección de un medio de contraste por el engrosamiento de la pared bronquial posterior (véase Fig. 5-7); el engrosamiento de la pared posterior del bronquio intermediario es un hallazgo frecuente en pacientes con una masa hiliar derecha, particularmente cuando se debe a cáncer de pulmón.

El diagnóstico de las masas hiliares anteriores o laterales a este nivel generalmente precisa la administración de contraste (Figs. 5-10 a 5-12). No se deben confundir los tejidos blandos y ganglios normales (véase Fig. 5-8) con una masa hiliar.

Bronquio del lóbulo medio derecho y bronquio del lóbulo superior izquierdo/lingular

Bronquio del lóbulo medio derecho. A la derecha, a nivel de la parte inferior del bronquio intermediario, se origina el bronquio del lóbulo medio en dirección anterior, y se extiende en dirección anterior, lateral e inferior con un ángulo que oscila entre 30° y 45° (Fig 5-13). Debido a su oblicuidad, sólo se puede ver un segmento corto de su luz en cada uno de los niveles en la TC, aspecto que no se debe confundir con una obstrucción bronquial. Con frecuencia el bronquio segmentario superior del lóbulo inferior se origina posterolateralmente a este nivel (véase Fig. 5-13).

Al nivel del origen del bronquio del lóbulo medio las venas pulmonares superiores están anteriores y mediales al bronquio, mientras que la rama descendente (interlobular) de la arteria pulmonar derecha discurre su lado y detrás del mismo (véase Fig. 5-13). Con frecuencia se pueden ver ganglios linfáticos normales (<5 mm de diámetro) mediales a la arteria y laterales a

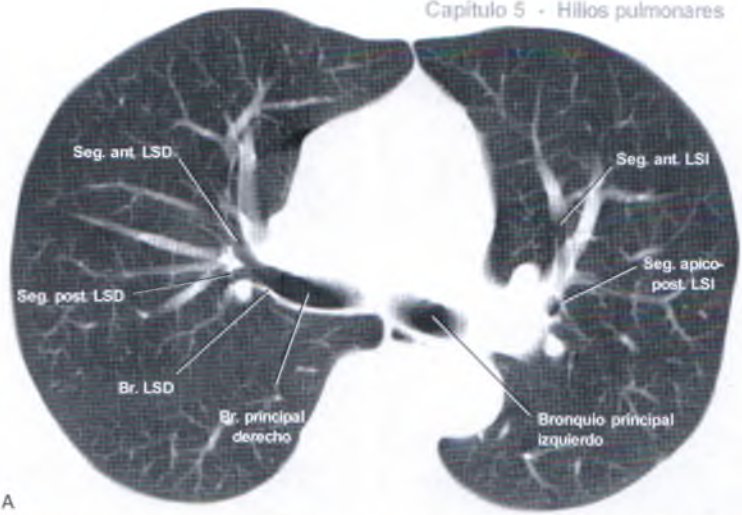

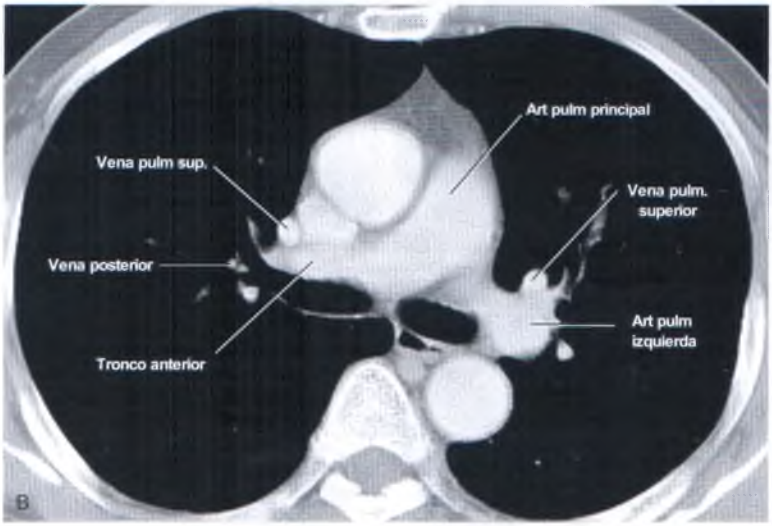

Figura 5-1 **Nivel del bronquio del lóbulo superior derecho y de los segmentos del lóbulo superior izquierdo: anatomía normal.** El diagrama indica el plano de corte aproximado en relación con el árbol bronquial. *A* y *B*, Hilio derecho: el bronquio del lóbulo superior derecho (Br. LSD) se puede ver en toda su longitud, junto a sus ramas segmentarias anterior y posterior. El tronco anterior es anterior al bronquio del lóbulo superior derecho. Una rama venosa del lóbulo superior (vena posterior) está en el ángulo entre las ramas segmentarias anterior y posterior; las venas pulmonares superiores producen cierta lobulación anterior al tronco anterior. La pared posterior del bronquio del lóbulo superior tiene un aspecto liso y mide entre 2 mm y 3 mm de grosor. Hilio izquierdo: en el lado izquierdo se ven los bronquios segmentarios apicoposterior y anterior del lóbulo superior izquierdo. El segmento apicoposterior se ve en sección transversal como una zona transparente redonda, mientras que el segmento anterior se dirige hacia delante. Estos bronquios son laterales a la rama principal de la arteria pulmonar izquierda, que produce una convexidad en la zona posterior del hilio, y la vena pulmonar superior, que produce una convexidad anterior. La arteria que vasculariza el segmento anterior del lóbulo superior izquierdo es medial al bronquio segmentario anterior.

(Continúa)

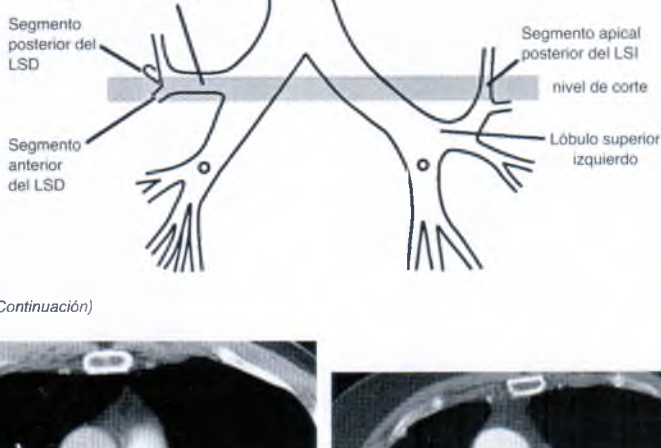

(Continuación)

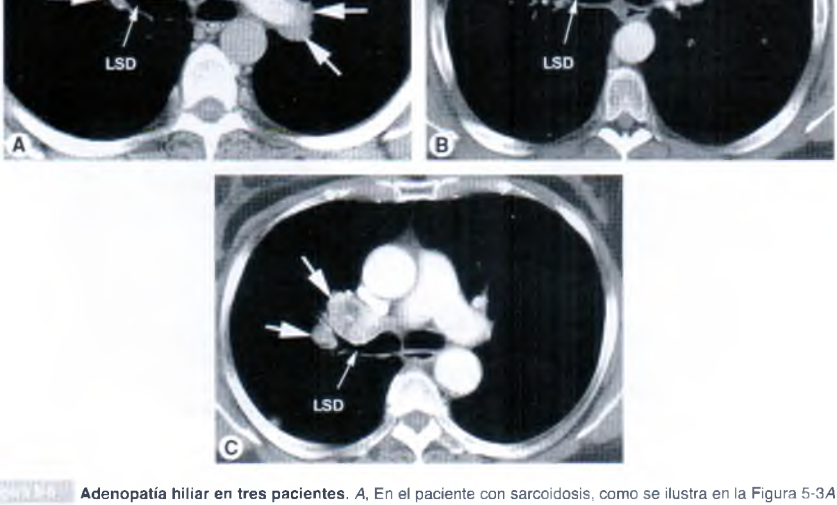

Adenopatía hiliar en tres pacientes. *A*, En el paciente con sarcoidosis, como se ilustra en la Figura 5-3*A*, hay una adenopatía grande *(flechas)* al nivel del bronquio del lóbulo superior derecho (LSD) y del bronquio segmentario apicoposterior (A-P) del lóbulo superior izquierdo. A la derecha, los ganglios se ven como estructuras no opacificadas en localización anterior y lateral. La opacidad de tejidos blandos que se observa en la posición de la vena posterior a la derecha *(fecha pequeña)* es demasiado grande para representar un vaso. En el lado izquierdo se aprecia el aumento del tamaño de los ganglios *(flechas)* en las zonas lateral y posterior del hilio, que se pueden distinguir de la arteria pulmonar izquierda opacificada. *B*, TC al nivel del bronquio del lóbulo superior derecho (LSD) y del bronquio segmentario apicoposterior (A-P) del lóbulo superior izquierdo que muestra calcificación extensa de los ganglios linfáticos secundaria a sarcoidosis. Los ganglios linfáticos calcificados tienen una localización similar a la de los que se muestran en *A*. *C*, Aumento del tamaño de los ganglios linfáticos *(flechas)* al nivel del bronquio del lóbulo superior derecho (LSD) en el mismo paciente que se mostró en la Figura 5-3*B*.

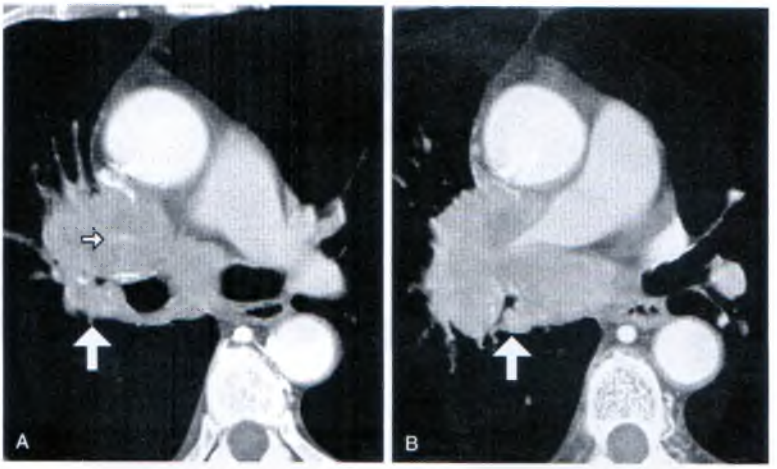

Carcinoma broncógeno con una masa hiliar derecha. *A*, Un gran carcinoma produce estenosis del bronquio del lóbulo superior derecho y obstrucción de los bronquios segmentarios anterior y posterior. El tronco anterior *(flecha pequeña)*, anterior al bronquio, está muy estenosado y rodeado por tumor. Las paredes posteriores del bronquio del lóbulo superior derecho *(flecha grande)* y el bronquio principal derecho están engrosadas. *B*, A un nivel inferior, el bronquio intermediario está estenosado y su pared posterior está engrosada *(flecha)*. La masa invade también el mediastino, y rodea y estenosa la arteria pulmonar derecha.

bronquio. Debido a esta separación de la arteria y las venas, la parte lateral del hilio a este nivel (que representa la arteria) es ovalada, sin lobulaciones marcadas. Cualquier lobulación de un tamaño significativo indica adenopatía o masa hiliar (Figs. 5-14 a 5-16).

Bronquio del lóbulo superior izquierdo. El aspecto del hilio izquierdo al nivel del bronquio del lóbulo superior izquierdo es bastante similar al del hilio derecho al nivel del bronquio del lóbulo medio; sin embargo, el bronquio del lóbulo superior izquierdo habitualmente se ve aproximadamente 1 cm por encima del bronquio del lóbulo medio derecho (véase Fig. 5-9).

El bronquio del lóbulo superior izquierdo habitualmente se ve a lo largo de su eje, extendiéndose en dirección anterior y lateral desde su origen, con un ángulo de 10° a 30° (véase Fig. 5-9). A este nivel, las venas pulmonares superiores izquierdas son anteriores y mediales al bronquio, y la rama descendente de la arteria pulmonar izquierda forma una opacidad de tejidos blandos ovalada posterior y lateral al mismo. Con frecuencia se ven ganglios linfáticos normales (<5 mm de diámetro) mediales a la arteria y laterales al bronquio. Como sólo la arteria ovalada ocupa la parte lateral del hilio, la lobulación de la parte lateral del hilio (más que una convexidad) indica una masa o una adenopatía (véanse Figs. 5-11 y 5-15). El bronquio segmentario superior del lóbulo inferior izquierdo se puede originar en este nivel.

Aunque el pulmón está en contacto con la pared posterior del bronquio intermediario a varios niveles y la perfila de manera nítida, la pared bronquial posterior izquierda suele estar perfilada sólo a este nivel, es decir, en el nivel del bronquio del lóbulo superior izquierdo. En alrededor del 90% de las personas el pulmón perfila de manera nítida la pared posterior del bronquio principal izquierdo o del bronquio lobular superior izquierdo, medial a la arteria pulmonar descendente (véase Fig. 5-9); esto se denomina *banda retrobronquial izquierda*. Al igual que a la derecha, la pared bronquial debe medir entre 2 mm y 3 mm de grosor. El engrosamiento de esta banda, o la presencia de una opacidad focal de tejidos blandos detrás de la misma, indica aumento del tamaño de los ganglios linfáticos o engrosamiento de la pared bronquial (véanse Figs. 5-11 y 5-17). Sin embargo, en el 10% de las personas normales el pulmón no está en contacto con la pared bronquial, porque la arteria pulmonar descendente se apoya medialmente en la aorta. No se debe malinterpretar esto como una anormalidad.

Bronquio lingular. El bronquio lingular habitualmente se ve a un nivel próximo a la superficie inferior del bron-

A

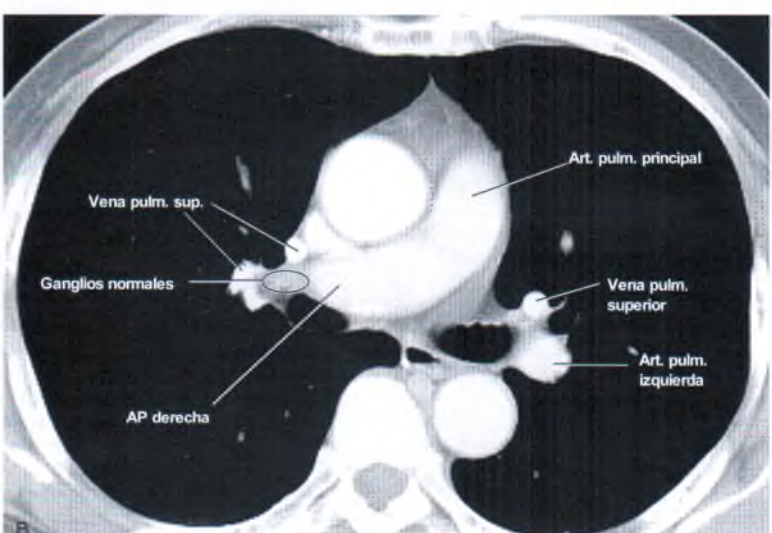

B

Nivel del bronquio intermediario normal y del bronquio del lóbulo superior izquierdo normal. *A* y *B*, El bronqui (Br) intermediario se ve como una zona transparente ovalada con su pared posterior definida de manera nítida por pulmón Anterior y lateral al bronquio, el hilio está formado por la arteria pulmonar (AP) interlobular y las venas pulmonares superiores En la parte anterolateral del hilio se pueden ver ganglios linfáticos normales, entre la arteria y las venas pulmonares opacifica das. A la izquierda se aprecian los bronquios segmentarios anterior y apicoposterior del lóbulo superior izquierdo (LSI). L vena pulmonar superior izquierda es anterior y medial a los bronquios, y la rama descendente de la arteria pulmonar izquierd forma una opacidad ovalada de tejidos blandos posterior y lateral a los mismos.

(Continúe

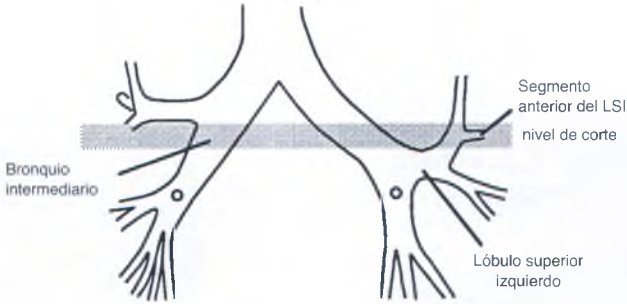

Figura 5-8 *(Continuación)*

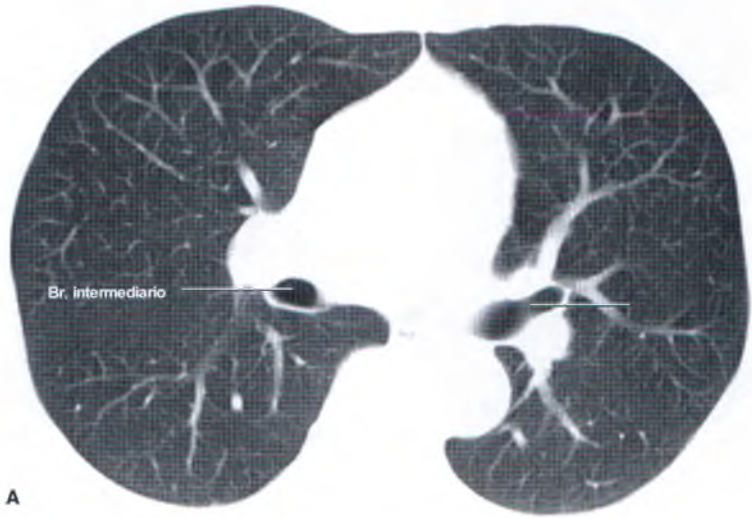

Figura 5-9 *A* y *B*, A un nivel inferior al de la Figura 5-8, se ve el bronquio (Br) intermediario como una zona transparente ovalada con la pared posterior perfilada nítidamente por pulmón. La arteria pulmonar (AP) interlobular y las venas pulmonares superiores son anteriores y laterales al bronquio. A la izquierda, habitualmente se ve el bronquio lobular superior (LSI) a lo largo de su eje, extendiéndose en dirección anterior y lateral desde su origen. La vena pulmonar superior izquierda es anterior y medial al bronquio, y la rama descendente de la arteria pulmonar izquierda es posterior y lateral al mismo. La pared bronquial posterior izquierda está perfilada por pulmón a este nivel, lo que se denomina *banda retrobronquial izquierda*.

(Continúa)

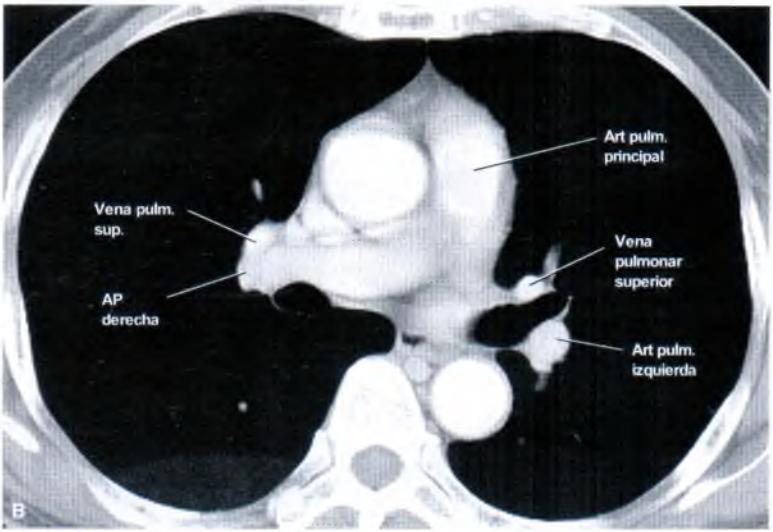

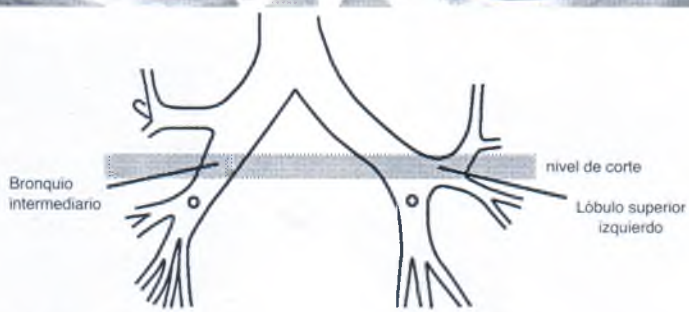

Figura 1.51 *(Continuación)*

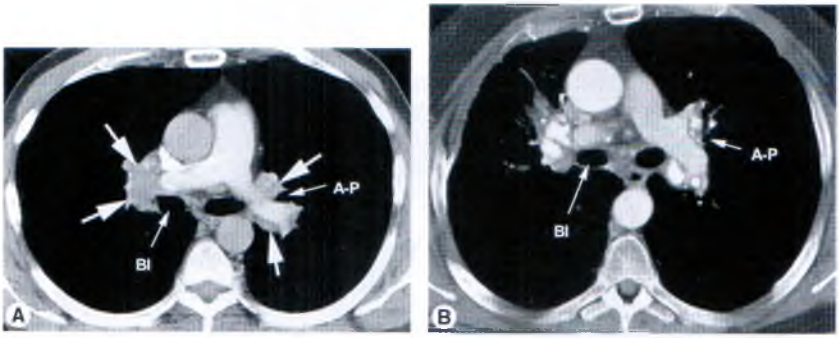

Figura 5-8 **Aumento del tamaño de los ganglios linfáticos hiliares derechos en dos pacientes con sarcoidosis, al mismo nivel que en la Figura 5-8.** *A*, A la derecha, un corte al nivel de la parte superior del bronquio intermediario (BI) muestra aumento del tamaño del grupo ganglionar normal *(flechas)* que se muestra en la Figura 5-8*B*. A la izquierda, un corte al nivel del bronquio segmentario apicoposterior (A-P) muestra aumento del tamaño de los ganglios linfáticos *(flechas)* anteriores y posteriores a la arteria pulmonar opacificada. Éste es el mismo paciente que se muestra en las Figuras 5-3*A* y 5-6*A*. *B*, En el mismo paciente que se muestra en la Figura 5-6*B*, se ven ganglios linfáticos calcificados al nivel de la parte superior del bronquio intermediario (BI) y del bronquio segmentario apicoposterior (A-P) del lóbulo superior izquierdo. Obsérvense las localizaciones de los ganglios en comparación con *A*.

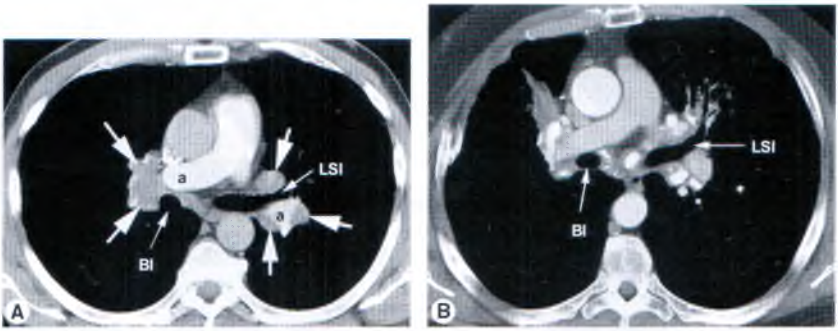

Figura 5-9 **Aumento del tamaño de los ganglios linfáticos hiliares derechos en dos pacientes con sarcoidosis, al mismo nivel que en la Figura 5-9.** *A*, A la derecha, un corte al nivel del bronquio intermediario (BI) muestra aumento del tamaño del grupo ganglionar normal *(flechas)* que se muestra en la Figura 5-8*B*, situado lateral a la arteria pulmonar (a). A la izquierda, un corte al nivel del bronquio del lóbulo superior izquierdo (LSI) muestra aumento del tamaño de los ganglios linfáticos *(flechas)* en la parte anterior del hilio y rodeando la arteria pulmonar opacificada (a). Los ganglios linfáticos aumentados de tamaño están situados detrás del bronquio del lóbulo superior izquierdo. *B*, Un corte al nivel del bronquio intermediario (BI) y del bronquio del lóbulo superior izquierdo (LSI) muestra múltiples ganglios linfáticos calcificados.

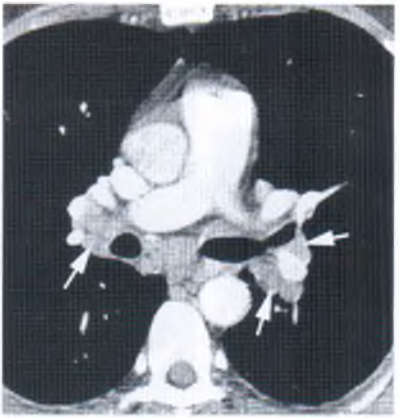

Nivel anormal del bronquio intermediario y del bronquio del lóbulo superior izquierdo. En un paciente con linfoma no hodgkiniano y adenopatía hiliar bilateral *(flechas)*, los ganglios linfáticos aumentados de tamaño se distinguen claramente de los vasos pulmonares opacificados.

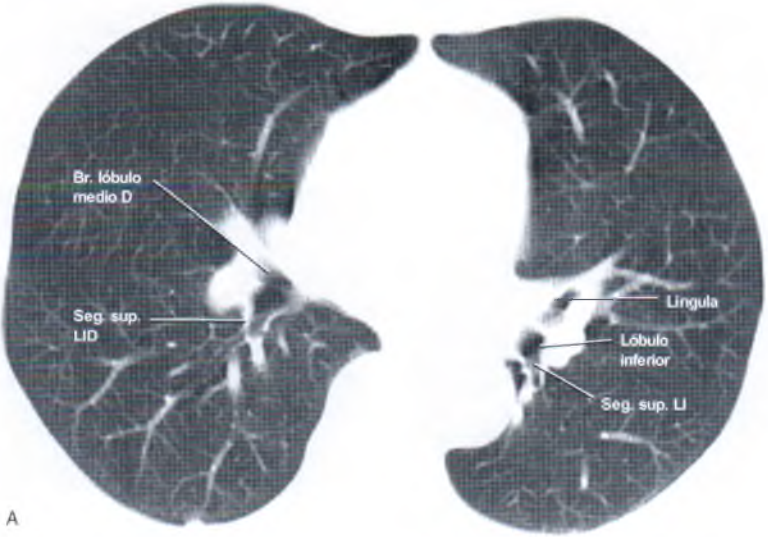

Nivel del lóbulo medio derecho y lingular normal. *A* y *B*. Hilio derecho: el bronquio (Br) del lóbulo medio se origina en la parte anterior y se extiende en dirección anterior y lateral con un ángulo de aproximadamente 45°. Como tiene una angulación tan caudal, sólo se puede ver un segmento corto de su luz. El bronquio segmentario superior del lóbulo inferior (LI) se origina posterolateralmente. Las venas pulmonares superiores están anteriores y mediales al bronquio, mientras que la rama descendente (interlobular) ovalada de la arteria pulmonar derecha (AD) discurre a su lado y detrás del mismo. El aspecto del hilio derecho a este nivel es bastante similar al del hilio izquierdo a los niveles de los bronquios lobular superior izquierdo y lingular. Hilio izquierdo: el bronquio lingular se ve ligeramente debajo del nivel del bronquio lobular superior. El bronquio lobular inferior izquierdo y la rama segmentaria superior del lóbulo inferior también se ven a este nivel. La arteria pulmonar descendente es ovalada y está localizada lateral al bronquio. Los aspectos de los hilios son aproximadamente simétricos.

(Continúa)

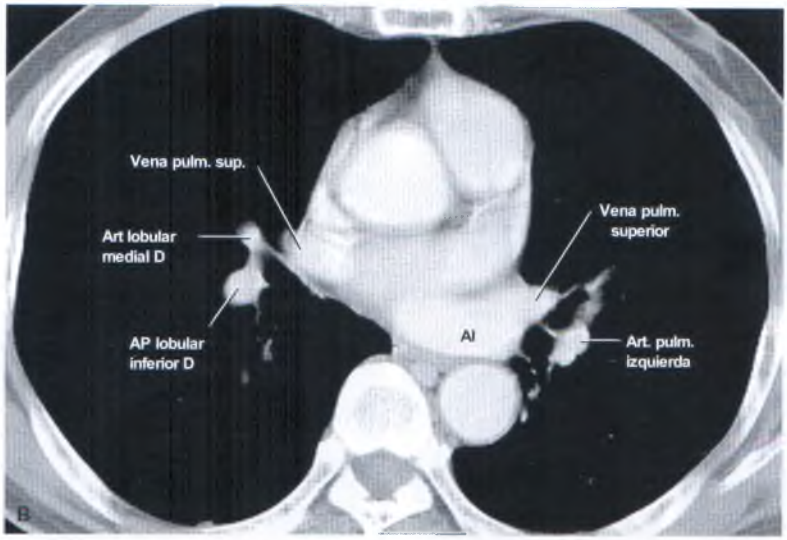

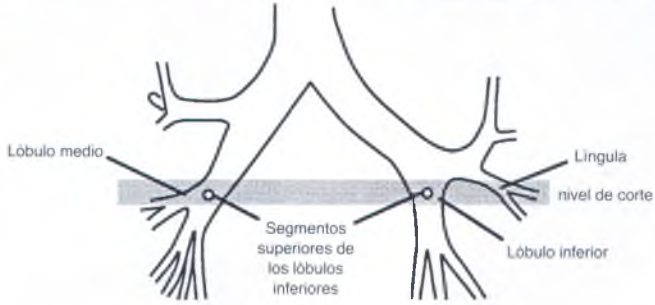

(Continuación)

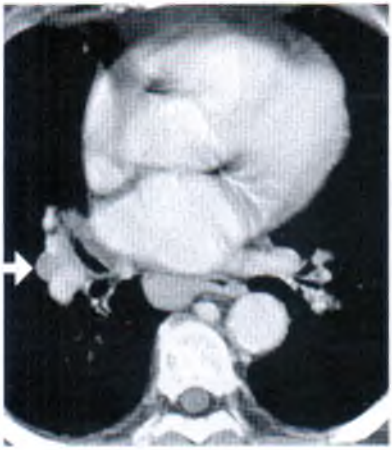

Linfoma con adenopatía hiliar derecha. Se pueden ver ganglios linfáticos aumentados de tamaño *(flechas)* laterales a la arteria pulmonar derecha descendente y al bronquio del lóbulo medio. También se aprecia aumento del tamaño de los ganglios linfáticos en el receso acigoesofágico.

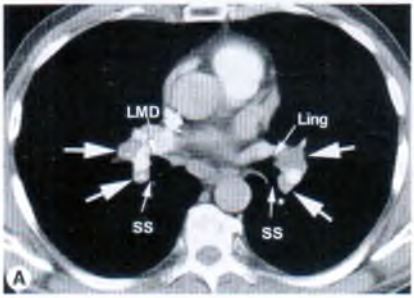

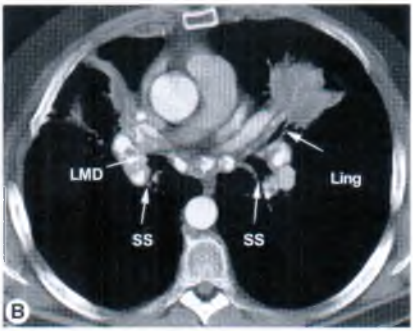

Nivel del bronquio del lóbulo medio derecho anormal en dos pacientes con sarcoidosis. *A*, A la derecha, un corte al nivel del origen del bronquio del lóbulo medio derecho (LMD) muestra aumento del tamaño de los ganglios *(flechas)* anteriores y posteriores a la arteria pulmonar, algunos de los cuales con calcificación. A la izquierda, un corte al nivel del bronquio lingular (Ling) muestra ganglios linfáticos aumentados de tamaño *(flechas)* delante y detrás de la arteria pulmonar opacificada (como en el lado derecho). *B*, Como en *A*, un corte al nivel del bronquio del lóbulo medio derecho (LMD) y del bronquio lingular (Ling) muestra aumento del tamaño (y calcificación) de los ganglios linfáticos anteriores y posteriores a la arteria pulmonar. SS, bronquio segmentario superior del lóbulo inferior.

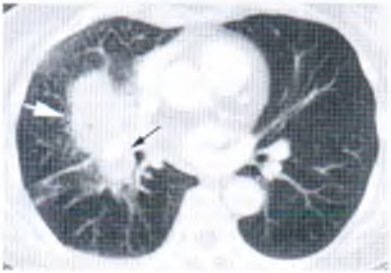

Masa hiliar derecha (carcinoma broncógeno). El bronquio del lóbulo medio derecho es invisible *(flecha negra pequeña)* y está obstruido. Hay una gran masa hiliar derecha *(flecha blanca grande)*.

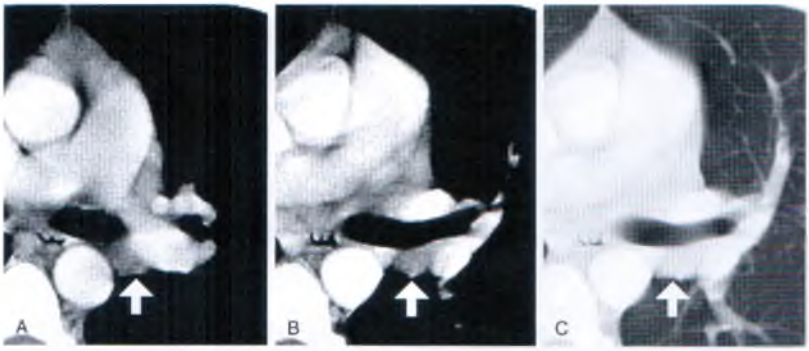

Figura 5-17 Adenopatía hiliar izquierda (nivel del bronquio del lóbulo superior izquierdo). *A*, Se observa aumento del tamaño de los ganglios linfáticos *(flecha)* en la zona posterior del hilio, detrás del bronquio del lóbulo superior izquierdo, y entre la aorta y la arteria pulmonar izquierda. *B* y *C*, El ganglio linfático aumentado de tamaño *(flechas)* se encuentra posterior al bronquio (es decir, en la región de la banda retrobronquial) e impide que el pulmón perfile su pared posterior.

quio del lóbulo superior izquierdo; a veces se pueden apreciar sus dos segmentos (superior e inferior). La arteria y las venas pulmonares tienen el mismo aspecto que al nivel del bronquio del lóbulo superior izquierdo (véase Fig. 5-13). Al igual que al nivel del bronquio del lóbulo superior izquierdo, normalmente se ven ganglios linfáticos normales mediales a la arteria. A este nivel, una lobulación significativa del contorno hiliar lateral indica una masa o una adenopatía (véase Fig. 5-15). Al igual que el bronquio del lóbulo superior derecho, el bronquio lingular puede aparecer como la imagen especular del lóbulo medio derecho.

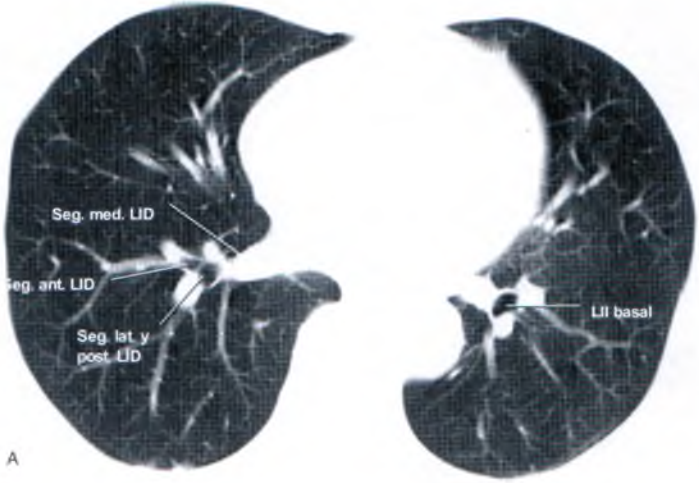

Figura 5-18 Bronquios lobulares inferiores normales (segmentos basales). *A* y *B*, A la derecha se ven los bronquios segmentarios anterior y medial, mientras que un tronco común aún no se ha dividido en las ramas lateral y posterior. Los bronquios segmentarios basales se originan según un patrón variable. Las venas pulmonares inferiores son posteriores y mediales, y las ramas arteriales pulmonares acompañan a los bronquios. A la izquierda se aprecia un tronco bronquial lobular inferior basal único que no está dividido.

(Continúa)

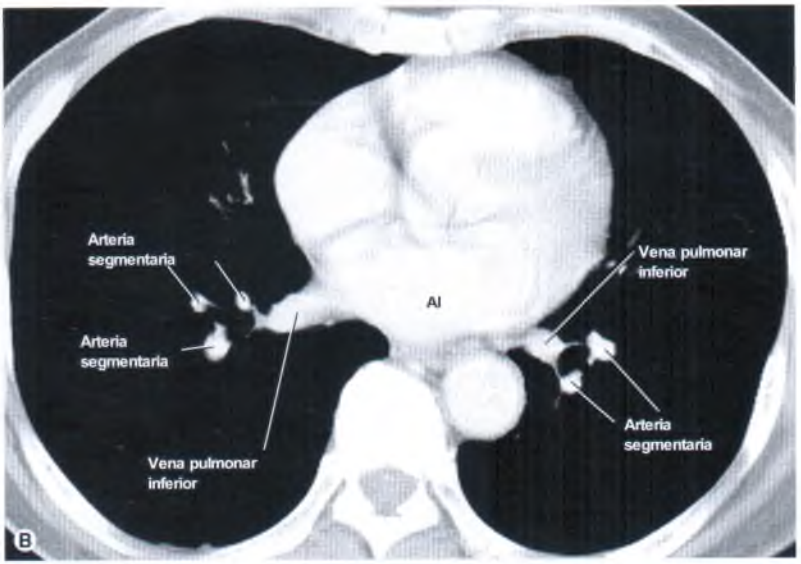

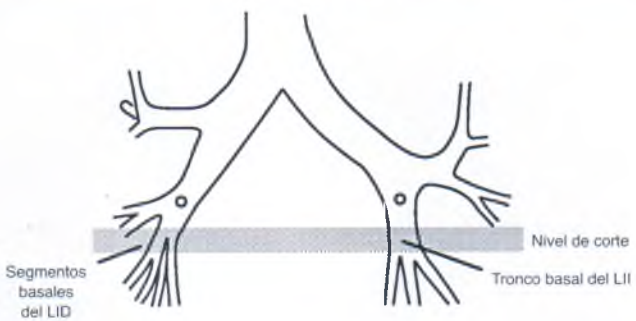

(Continuación)

(Continúa)

Bronquios del lóbulo inferior (segmentos basales)

Hilios derecho e izquierdo. A este nivel, los hilios son relativamente simétricos, por lo que puede ser útil la comparación de un lado con el otro. El tronco bronquial lobular inferior principal a cada uno de los lados (Fig. 5-18), que con el tiempo dará lugar a los bronquios segmentarios basales, se ramifica de manera variable. Es frecuente que el tronco bronquial del lóbulo inferior derecho se divida en dos ramas o troncos bronquiales basales a un nivel superior a los orígenes de los bronquios segmentarios basales.

Al nivel del tronco bronquial lobular inferior, a ambos lados, la pared bronquial anterior suele estar perfilada por pulmón; las ramas arteriales pulmonares son laterales al bronquio y las venas son posteriores y mediales al bronquio (véase Fig. 5-18*A* y *B*). Los ganglios linfáticos aumentados de tamaño se pueden identificar delante del bronquio a este nivel.

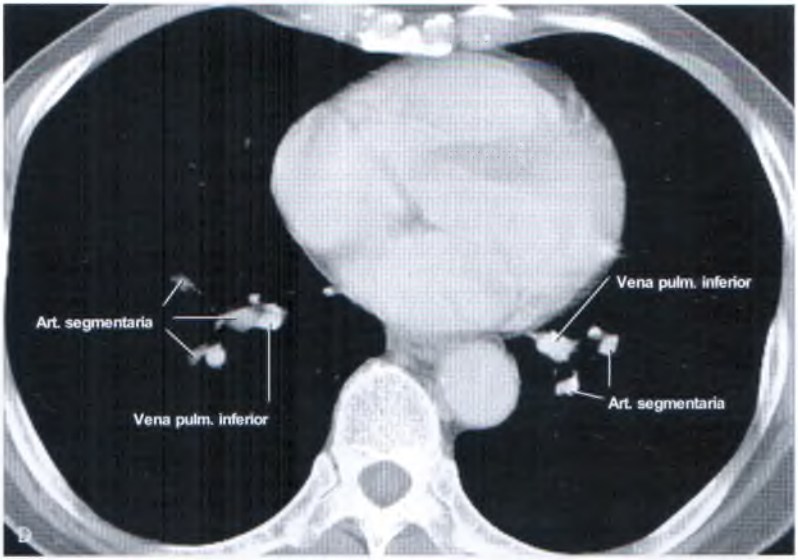

Figura 5.10 *(Continuación) C* y *D*, A un nivel 7 mm debajo de *A* y *B*, se ven las cuatro ramas segmentarias basales del lóbulo inferior derecho (LID), las tres ramas segmentarias del lóbulo inferior izquierdo (LII) y sus vasos asociados. AI, aurícula izquierda.

(Continúa)

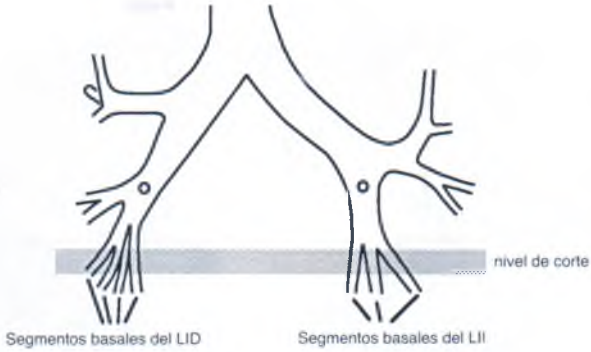

(Continuación)

Las ramas segmentarias basales de los bronquios de los lóbulos inferiores tienen un aspecto variable dependiendo de sus trayectos (véase Fig. 5-18). A la derecha habitualmente se ven las cuatro ramas segmentarias (medial, anterior, lateral y posterior); a la izquierda hay tres segmentos basales (anteromedial, lateral y posterior). Estos segmentos se aprecian mucho mejor con cortes finos.

Los bronquios segmentarios se acompañan por las ramas de la arteria pulmonar, que son ligeramente mayores que los bronquios; los bronquios y las arterias son casi perpendiculares al plano de corte, por lo que se ven en corte transversal (véase Fig. 5-18). Las venas pulmonares inferiores discurren por detrás y mediales a los bronquios para entrar en la aurícula izquierda y, al contrario que las arterias, tienden a verse a lo largo de su eje largo. Las masas hiliares y el aumento del tamaño de los ganglios linfáticos se pueden diagnosticar por las alteraciones del contorno o por las asimetrías entre ambos hilios. Las densidades de partes blandas que parecen demasiado grandes para ser las ramas de la arteria o de la vena pulmonar deben considerarse sospechosas (Figs. 5-19 a 5-21). Los ganglios de mayor tamaño que se ven a este nivel tienden a ser anteriores.

ALTERACIONES BRONQUIALES

La excelente resolución de contraste y espacial de la TC permite valorar bien las lesiones bronquiales, y con frecuencia se realiza una TC para guiar la broncoscopia en pacientes en los que se sospecha una alteración hiliar o bronquial. Los indicadores exactos de patología bronquial son: 1) engrosamiento de la pared bronquial, 2) masa endobronquial y 3) estenosis de la luz bronquial.

El *engrosamiento de la pared bronquial* se valora de manera muy sencilla en la TC en regiones en las que

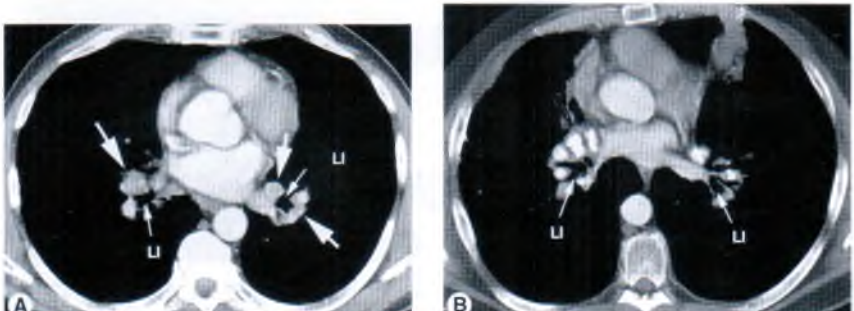

Nivel anormal de los bronquios lobulares inferiores en dos pacientes con sarcoidosis. *A* y *B*, Al nivel de los segmentos de los lóbulos inferiores (LI) se ven ganglios linfáticos anormales *(flechas)* por delante y adyacentes a las ramas vasculares.

Adenopatía hiliar derecha, bronquios lobulares inferiores y segmentos basales. *A*, La lobulación del hilio derecho al nivel del bronquio del lóbulo medio derecho indica aumento del tamaño de los ganglios linfáticos. Obsérvese que el pulmón está en contacto con la pared anterior del tronco bronquial del lóbulo inferior izquierdo *(flecha)*, y las arterias y las venas son laterales y posteromediales al bronquio, respectivamente. Este aspecto es normal. *B*, El tronco bronquial del lóbulo inferior derecho se ha dividido en dos ramas. Los tejidos blandos anteriores a estas ramas representan aumento del tamaño de los ganglios linfáticos *(flechas)*. A la izquierda, el tronco bronquial del lóbulo inferior sigue estando perfilado por pulmón por delante. *C*, Al nivel de los segmentos basales, los lados derecho e izquierdo son asimétricos. Los segmentos bronquiales derechos están rodeados por tejidos blandos. Hay ganglios *(flechas)* anteriores a los bronquios.

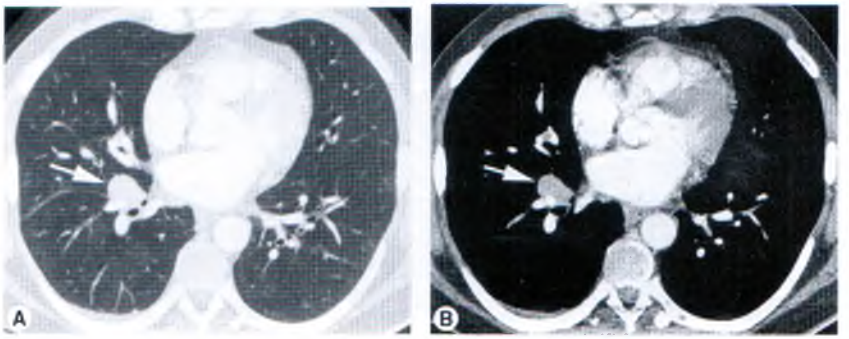

Adenopatía hiliar derecha, tronco bronquial del lóbulo inferior. *A* y *B*, En un paciente con linfoma no hodgkiniano, puede apreciarse un ganglio linfático aumentado de tamaño *(flecha)* anterior a las ramas bronquiales del lóbulo inferior derecho.

los bronquios hiliares son adyacentes a pulmón: las paredes posteriores del bronquio principal derecho y de los dos bronquios lobulares superiores y la pared posterior del bronquio intermediario. Un engrosamiento liso de la pared bronquial puede estar producido por inflamación o infiltración tumoral (véanse Figs. 5-7 y 5-22), mientras que un engrosamiento localizado o lobulado habitualmente indica tumor o aumento del tamaño de los ganglios linfáticos (véase Fig. 5-17).

La *estenosis bronquial* y las *lesiones endobronquiales*, que pueden ser muy difíciles de detectar en las radiografías simples, se pueden diagnosticar de manera fiable en la TC. Sin embargo, puede ser difícil distinguir un tumor endobronquial de la compresión por una masa extrínseca (véase Fig. 5-7). Los cambios súbitos de calibre bronquial en la TC suelen indicar infiltración tumoral circunferencial o masa endobronquial (Figs. 5-23 y 5-24), pero es importante mirar cortes adyacentes para confirmar que la estenosis bronquial aparente no refleja un trayecto bronquial oblicuo, en el que el bronquio sale del plano de corte (como ocurre con el bronquio del lóbulo medio derecho). Las alteraciones bronquiales que son principalmente mucosas se pueden omitir con la TC debido a su grosor mínimo.

En general, los cortes que se ven con un ajuste de ventana de pulmón son mejores para identificar los bronquios normales y detectar alteraciones bronquiales, pero con frecuencia sobrestiman el grado de estenosis bronquial. Además, el promedio de volumen en los bordes superior o inferior de un bronquio normal puede simular la presencia de obstrucción bronquial. Los ajustes de ventana de tejidos blandos (mediastino) permiten valorar de manera más fiable el diámetro de la luz bronquial cuando hay alteraciones (y mostrar lesiones con efecto de masa), pero sobrestiman algo el diámetro luminal. Si se sospecha una lesión bronquial, se deben utilizar ambos ajustes de ventana. Los cortes finos, en particular con TC multidetector, pueden ser muy útiles para identificar alteraciones bronquiales.

DIAGNÓSTICO DIFERENCIAL DE LAS ALTERACIONES HILIARES Y BRONQUIALES

Cáncer de pulmón

La causa más frecuente de masa hiliar o de aumento del tamaño de los ganglios linfáticos es el carcinoma broncógeno. La masa hiliar puede tener un aspecto irregular por la infiltración local del parénquima pulmonar. En pacientes con tumores que se originan centralmente (por lo general carcinoma epidermoide y carcinoma microcítico) son frecuentes las alteraciones bronquiales (estenosis, obstrucción), visibles en la TC. En estos pacientes es habitual ver en la broncoscopia una lesión endobronquial, que se correlaciona con la alteración de la TC. Si la alteración bronquial afecta a la carina traqueal, puede que la resección no sea posible; sin embargo, la broncoscopia, y no la TC, es la técnica más exacta para realizar esta determinación.

Engrosamiento de la pared bronquial producido por infiltración tumoral por un sarcoma de Kaposi. Engrosamiento de la pared posterior del bronquio lobular superior derecho (*A*) y del bronquio intermediario (*B* y *C*). En el pulmón derecho se aprecia engrosamiento de los tabiques interlobulillares, que es típico de la extensión linfangítica del carcinoma.

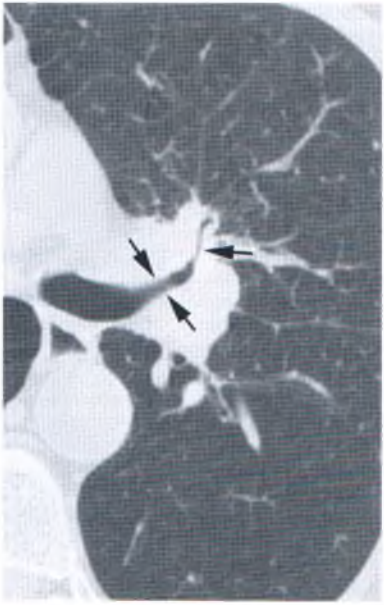

Carcinoma broncógeno, bronquio lobular superior izquierdo. Estenosis irregular *(flechas)* del bronquio lobular superior izquierdo y del bronquio segmentario anterior. La pared del bronquio segmentario anterior está engrosada.

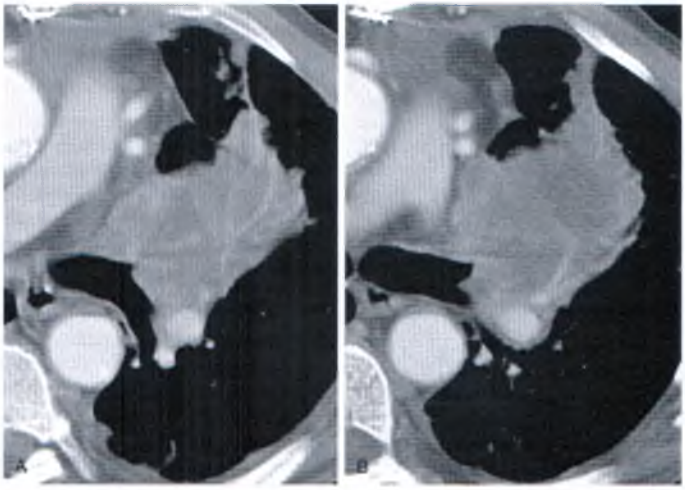

Carcinoma broncógeno con obstrucción del bronquio lobular superior izquierdo. *A* y *B*, Se ve la finalización abrupta del bronquio lobular superior izquierdo, asociada a atelectasia distal y consolidación del lóbulo superior izquierdo. Este aspecto es muy indicativo de carcinoma broncógeno.

Cuando el carcinoma se origina en el pulmón periférico, y los hilios son anormales por la presencia de metástasis en los ganglios linfáticos, la masa o las masas hiliares pueden ser más lisas y estar mejor definidas que cuando la masa hiliar representa el tumor primario. Sin embargo, no siempre es fácil realizar esta distinción. Con frecuencia, los pacientes con una masa central y obstrucción bronquial muestran alteraciones parenquimatosas periféricas. En pacientes con metástasis ganglionares hiliares, es habitual que la presencia de una alteración bronquial en la TC refleje la compresión extrínseca por los ganglios hiliares aumentados de tamaño, aunque también puede haber invasión bronquial. En el 15% al 40% de los pacientes con cáncer de pulmón las metástasis en los ganglios hiliares están presentes en el momento de la operación.

En los pacientes con carcinoma broncógeno, el aumento del tamaño de los ganglios hiliares que se observa en la TC puede no estar producido por metástasis ganglionares. Con frecuencia aumenta el tamaño ganglionar por hiperplasia en pacientes con cáncer de pulmón, particularmente cuando hay obstrucción bronquial y neumonía o atelectasia distal. Por el contrario, un ganglio hiliar de tamaño normal puede albergar metástasis microscópicas. En el sistema de estadificación del cáncer de pulmón, las metástasis en los ganglios linfáticos hiliares ipsolaterales se denominan *N1*. Las metástasis en los ganglios linfáticos hiliares contralaterales son *N3*.

Otros tumores bronquiales primarios

Otros tumores bronquiales primarios se pueden asociar a una masa hiliar. El más frecuente es el tumor carcinoide. Este tumor maligno se origina en los bronquios principales, lobulares o segmentarios en el 80% al 90% de los casos. Tiende a crecer lentamente y a producir invasión local. Es típica una masa endobronquial bien definida, aunque a veces también se ve una gran masa hiliar extrabronquial. Los tumores carcinoides están muy vascularizados y suelen realzarse densamente después de la administración de un medio de contraste. Los tumores carcinoides se calcifican de manera ocasional.

El carcinoma quístico adenoideo (cilindroma) puede producir un aspecto similar al del carcinoide en la TC, pero no es típico el realce denso. Se origina en la tráquea (véase Fig. 4-23) con más frecuencia que el carcinoide.

Los tumores bronquiales benignos, como el hamartoma, el fibroma, el condroma y el lipoma, suelen tener un aspecto focal y endobronquial en la TC (Fig. 5-25), más que no infiltrativo, y no se asocian a una masa extrínseca. La obstrucción es el principal hallazgo en la TC.

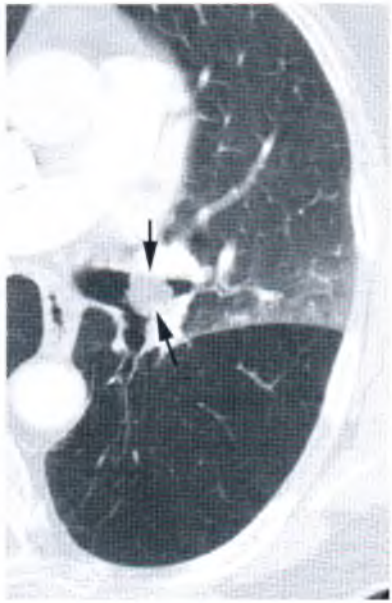

Lipoma endobronquial. Se ve una masa polipoidea redondeada *(flechas)* en el interior del bronquio lobular superior izquierdo. No hay engrosamiento asociado de la pared bronquial, masa extrínseca ni aumento del tamaño de los ganglios linfáticos. El aumento de densidad del lóbulo superior representa una atelectasia asociada.

Linfoma

Hay adenopatías hiliares en el 25% de los pacientes con linfoma de Hodgkin y en el 10% de los pacientes con linfoma no hodgkiniano. Por lo general, la afectación hiliar es asimétrica. Habitualmente están afectados múltiples ganglios en el hilio o el mediastino. También se pueden ver lesiones endobronquiales, o los bronquios pueden estar comprimidos por ganglios aumentados de tamaño, pero esto es mucho menos frecuente que en el caso del cáncer de pulmón. No hay características específicas de la alteración hiliar que se observa en pacientes con linfoma que permitan un diagnóstico definitivo.

Metástasis

Las metástasis en los ganglios linfáticos hiliares procedentes de un tumor primario extratorácico no son infrecuentes. Las metástasis en los ganglios hiliares pueden ser unilaterales o bilaterales. También se pueden ver

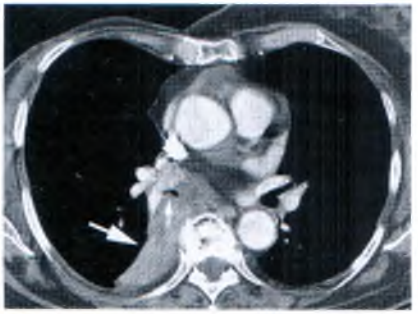

Metástasis endobronquial de un carcinoma de mama. En una paciente con una mastectomía derecha, una lesión focal que estenosa el bronquio lobular inferior *(flecha pequeña)* se asocia a atelectasia del lóbulo inferior derecho *(flecha grande)*. Esto representaba una metástasis endobronquial.

metástasis endobronquiales (Fig. 5-26) sin que haya metástasis en los ganglios hiliares; las mismas pueden tener un aspecto focal y endobronquial o infiltrativo. Los carcinomas de la cabeza y el cuello, el carcinoma de tiroides, los tumores genitourinarios (en particular carcinoma de células renales y el carcinoma testicular), el melanoma y los carcinomas de mama son los tumores que con más frecuencia producen metástasis hiliares y endobronquiales.

Enfermedad inflamatoria

Se pueden ver linfadenopatía hiliar unilateral o bilateral y estenosis bronquial en diversas enfermedades infecciosas o inflamatorias. La tuberculosis primaria habitualmente produce adenopatía hiliar bilateral. Las micosis, sobre todo la histoplasmosis y la coccidioidomicosis, producen adenopatía unilateral o bilateral. La sarcoidosis produce adenopatía bilateral y simétrica en la mayoría de los pacientes (véase Fig. 5-11). La silicosis y la neumoconiosis de los trabajadores del carbón también se asocian con frecuencia a aumento del tamaño de los ganglios hiliares bilaterales.

En pacientes con tuberculosis previa, histoplasmosis, sarcoidosis o silicosis, suelen apreciarse ganglios hiliares calcificados (véase Fig. 5-11). La calcificación en cáscara de huevo (periférica) de los ganglios linfáticos se observa la mayoría de las veces en la silicosis, la sarcoidosis y la tuberculosis. Los ganglios calcificados pueden erosionar la pared de un bronquio, produciendo obstrucción, es decir, broncolitiasis.

Moco

Las acumulaciones de moco pueden simular una o más lesiones endobronquiales en la TC; habitualmente están localizadas a lo largo de la pared bronquial posterior. Si se sospecha este diagnóstico, por ejemplo, si se ve una lesión endobronquial focal cuando no se espera ver una, se puede repetir el estudio después de hacer que el paciente tosa. La alteración desaparecerá. Los tapones de moco de gran tamaño también pueden simular masas hiliares o se pueden ver como una alteración bronquial en la TC.

VASCULOPATÍA PULMONAR

La TC es útil para diferenciar la vasculopatía pulmonar de la adenopatía hiliar. La hipertensión pulmonar con dilatación de las arterias pulmonares es relativamente frecuente y puede simular una masa hiliar en las radiografías simples (Fig. 5-27). La TC puede definir con exactitud el tamaño de las arterias pulmonares en pacientes con dilatación arterial. Si la arteria pulmonar principal es mayor que la aorta ascendente, es probable que haya hipertensión pulmonar. Raras veces se puede ver calcificación de la arteria pulmonar como consecuencia de ateroesclerosis en pacientes con hipertensión pulmonar crónica.

El englobamiento o la compresión de una de las arterias pulmonares principales por el tumor en pacientes con un carcinoma broncógeno se puede diagnosticar

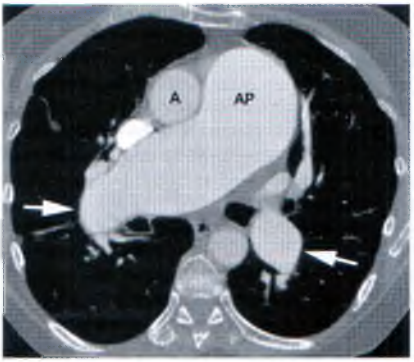

Aumento del tamaño de la arteria pulmonar en la hipertensión pulmonar. La arteria pulmonar principal (AP) es mayor que la aorta ascendente (A), lo que supone un buen signo de hipertensión pulmonar. También se ve aumento del tamaño de las arterias hiliares *(flechas)*.

con TC, y puede ser útil para valorar la extensión de la cirugía que será necesaria para la resección. Por ejemplo, un tumor que rodea la arteria pulmonar izquierda generalmente indica que es necesaria una neumonectomía y no una lobulectomía. Sin embargo, se debe tener precaución; la estenosis de la arteria pulmonar puede reflejar compresión y no englobamiento. La valoración adecuada precisa la utilización de un medio de contraste intravenoso. El Capítulo 3 analiza el diagnóstico de embolia pulmonar mediante TC.

MASA FRENTE A ATELECTASIA

En pacientes con una masa hiliar y obstrucción bronquial, la atelectasia o la consolidación del pulmón distal puede oscurecer los bordes de la masa, haciendo que sea difícil diagnosticarla. En las radiografías simples, a veces se puede detectar la masa por las alteraciones de la forma del lóbulo o lóbulos atelectásicos o consolidados (es decir, el signo de la S de Golden). De manera similar, se pueden ver alteraciones en la forma de un lóbulo atelectásico cuando hay una masa.

Si se inyecta contraste, habitualmente se ve que el lóbulo atelectásico se realza en mayor grado que la masa que produce la atelectasia (Fig. 5-28). Los broncogramas aéreos tienen una utilidad adicional para distinguir la masa y la consolidación pulmonar. Estos indican la presencia de consolidación pulmonar y no suelen ser visibles dentro de la propia masa. En algunos pacientes se ven en bronquios de atenuación baja, llenos de líquido (es decir, *broncogramas mucosos*), dentro del pulmón atelectásico, en lugar de broncogramas aéreos.

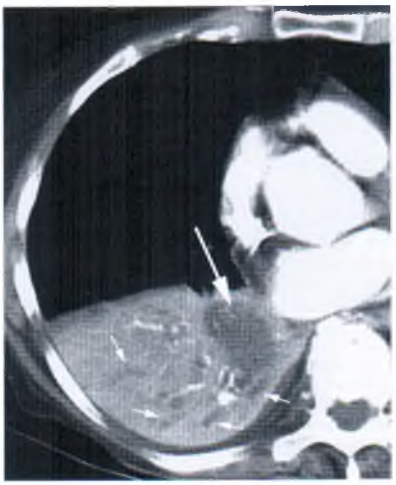

Masa hiliar con atelectasia. En un paciente con un carcinoma hiliar derecho asociado a atelectasia del lóbulo inferior derecho, la masa hiliar se puede distinguir del pulmón colapsado después de la infusión de contraste. La masa *(flecha grande)* tiene un aspecto menos denso que el pulmón opacificado y reforzado. Se ven bronquios de baja atenuación, llenos de moco *(flechas pequeñas)*, dentro del pulmón consolidado. Se asocian a obstrucción bronquial y se denominan *broncogramas mucosos*.

Bibliografía

Glazer GM, Gross BH, Aisen AM, et al: Imaging of the pulmonary hilum: A prospective comparative study in patients with lung cancer. *AJR Am J Roentgenol* 145:245-248, 1985.

Müller NL, Webb WR: Radiographic imaging of the pulmonary hila. *Invest Radiol* 20:661-671, 1985.

Naidich DP, Khouri NF, Scott WJ, et al: Computed tomography of the pulmonary hila: I. Normal anatomy. *J Comput Assist Tomogr* 5:459-467, 1981.

Naidich DP, Khouri NF, Stitik FP, et al: Computed tomography of the pulmonary hila: II. Abnormal anatomy. *J Comput Assist Tomogr* 5:468-475, 1981.

Ng CS, Wells AU, Padley SP: A CT sign of chronic pulmonary arterial hypertension: The ratio of main pulmonary artery to aortic diameter. *J Thorac Imaging* 14:270-278, 1999.

Park CK, Webb WR, Klein JS: Inferior hilar window. *Radiology* 178:163-168, 1991.

Remy-Jardin M, Duyck P, Remy J, et al: Hilar lymph nodes: Identification with spiral CT and histologic correlation. *Radiology* 196:387-394, 1995.

Remy-Jardin M, Remy J, Artaud D, et al: Volume rendering of the tracheobronchial tree: Clinical evaluation of bronchographic images. *Radiology* 208:761-770, 1998.

Sone S, Higashihara T, Morimoto S, et al: CT anatomy of hilar lymphadenopathy. *AJR Am J Roentgenol* 140:887-892, 1983.

Webb WR, Gamsu G: Computed tomography of the left retrobronchial stripe. *J Comput Assist Tomogr* 7:65-69, 1983.

Webb WR, Gamsu G, Glazer G: Computed tomography of the abnormal pulmonary hilum. *J Comput Assist Tomogr* 5:485-490, 1981.

Webb WR, Glazer G, Gamsu G: Computed tomography of the normal pulmonary hilum. *J Comput Assist Tomogr* 5:476-484, 1981.

Webb WR, Hirji M, Gamsu G: Posterior wall of the bronchus intermedius: Radiographic-CT correlation. *AJR Am J Roentgenol* 142:907-911, 1984.

6

Enfermedad pulmonar

W. Richard Webb, M.D.

En la tomografía computarizada (TC), los pulmones normales varían de aspecto según el ajuste de ventana que se utilice. Con una ventana media de entre –600 UH y –700 UH, y con una anchura de entre 1.000 UH y 1.500 UH, los pulmones aparecen oscuros, aunque no tan negros como el aire visible en la tráquea o en los bronquios. Esta ligera diferencia de atenuación entre el parénquima pulmonar y el aire es la que debería buscarse para elegir un ajuste de ventana adecuado. Si los pulmones se observan con una ventana media demasiado alta, es difícil ver estructuras de partes blandas pulmonares (vasos, bronquios o nódulos pulmonares) o podrían no apreciarse bien según su tamaño; por otra parte, cualquier área radiotransparente, como, por ejemplo, las bullas, podría no resultar demasiado visible. Los pulmones, después de todo, no son simplemente bolsas de aire, y tampoco deberían parecerlo. Si se emplea una ventana demasiado baja, el tamaño de las partes blandas del pulmón podría sobrestimarse.

ANATOMÍA NORMAL

Cisuras intrapulmonares y anatomía lobular

Cisuras mayores

Las cisuras mayores normales, al ser delgadas y oblicuas en relación con el plano del escáner, normalmente no se observan cuando la TC se obtiene con una colimación de 5 mm. Sin embargo, la posición de cada cisura mayor puede deducirse a partir de la localización de una región pulmonar relativamente avascular de entre 1 cm y 2 cm de grosor (que representa el pulmón a cada lado de la cisura), la cual no contiene grandes vasos (Fig. 6-1). En ocasiones, puede apreciarse una banda de densidad poco definida en medio del área avascular; esta banda representa un volumen promedio entre la cisura y el pulmón adyacente. En el 10% al 20% de los pacientes, las cisuras mayores se aprecian como una línea delgada. En cortes muy finos, o en TC de alta resolución (TCAR), las cisuras mayores se reconocen casi siempre como líneas blancas delgadas. En muchos pacientes, las cisuras mayores son incompletas (p. ej., cuando no separan totalmente los lóbulos).

En la parte inferior del tórax, las cisuras mayores forman un ángulo desde el mediastino en sentido anterolateral, entrando en contacto con el tercio anterior de los hemidiafragmas. Separan los lóbulos inferiores en sentido posterior, desde el lóbulo superior en el lado izquierdo y desde los lóbulos medio y superior en el derecho. En la parte superior del tórax, las cisuras mayores forman un ángulo en sentido posterolateral. Por encima del cayado aórtico, entran en contacto con la pared torácica posterior.

Cisura menor

Habitualmente es más difícil ver la cisura menor porque es paralela al plano de estudio. Sin embargo, se puede determinar su posición aproximada observando una región avascular y radiotransparente en la parte anterior del pulmón derecho, que corresponde al pulmón a ambos lados de la cisura (véase Fig. 6-1*C*). Este plano avascular puede apreciarse en la TC de la mayoría de los pacientes. En algunos, la cisura menor simula el aspecto de la cisura mayor, si bien se observa anteriormente a ésta. En un corte fino de TC o en una TCAR, la cisura menor puede apreciarse a menudo como una línea blanca más o menos afilada y de grosor variable, dependiendo de su orientación.

Como la cisura menor forma con frecuencia ángulos en sentido caudal, todos los lóbulos (inferior, medio y superior) pueden apreciarse en un único corte (Fig. 6-2). Cuando la cisura menor es cóncava y cau-

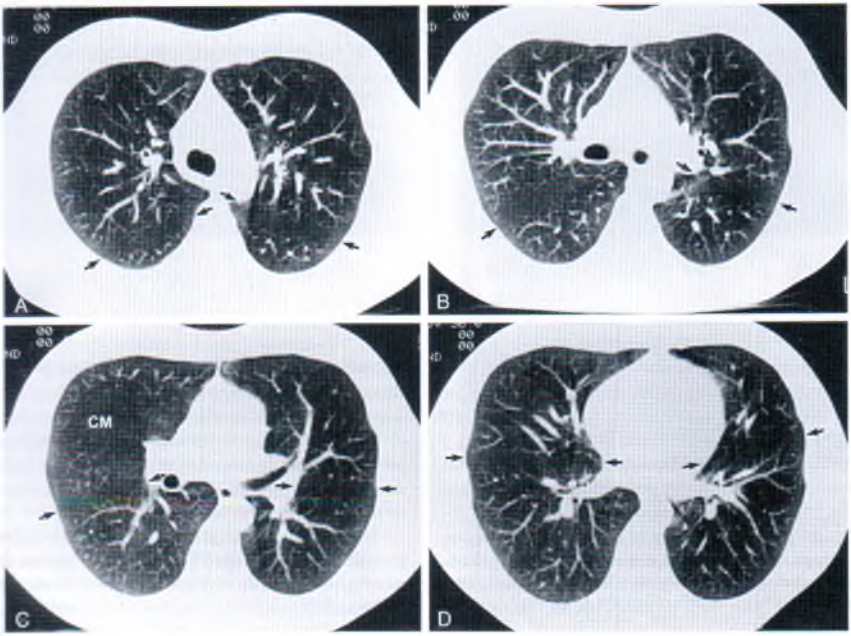

Cisuras normales. *A*, A nivel del cayado aórtico, una banda avascular (*flechas*) dentro de la parte posterior de los pulmones señala las localizaciones de las cisuras mayores, que forman un ángulo en sentido posterior. *B*, Varios centímetros más abajo, las cisuras mayores *(flechas)* se sitúan en una posición más anterior. Los lóbulos superiores son anteriores a las cisuras. *C*, Las cisuras mayores *(flechas)* permanecen visibles. La localización de la cisura menor está indicada por una región redondeada (CM), la cual no contiene grandes vasos. *D*, Cerca del diafragma, las cisuras mayores forman un ángulo en sentido anterolateral *(flechas)*. El lóbulo medio se localiza anterior a la cisura mayor derecha.

dal, en ocasiones puede apreciarse en dos localizaciones o puede presentar forma de anillo (véase Fig. 6-2), con el lóbulo medio entre las líneas de la cisura o en el centro del anillo y el lóbulo superior anterior a la porción de la cisura más anterior.

Cisuras accesorias

En pacientes que presentan lóbulo de la ácigos, las cuatro capas de la *mesoácigos*, o cisura de la ácigos, se aprecian invariablemente por encima del nivel de la vena ácigos intrapulmonar. La cisura de la ácigos tiene forma de C y es convexa en sentido lateral, comenzando anteriormente en la vena braquiocefálica derecha y terminando posteriormente en la superficie anterolateral derecha del cuerpo vertebral (véanse Figs. 6-8 y 3-16). Otras cisuras accesorias, con mayor frecuencia la cisura accesoria inferior, pueden apreciarse ocasionalmente en TC, pero, en general, no tienen significado diagnóstico.

LESIONES CONGÉNITAS

Agenesia y aplasia pulmonar

La agenesia pulmonar consiste en una ausencia completa de pulmón, bronquios y aporte vascular. En la aplasia pulmonar, existe un bronquio rudimentario, que termina en un fondo de saco ciego, pero hay ausencia de parénquima pulmonar y de vasos (Fig. 6-3).

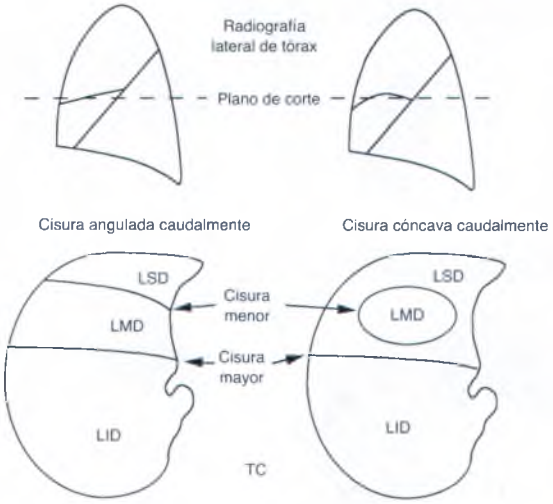

Posibles aspectos de una cisura menor. Dependiendo de la orientación de una cisura menor, su aspecto y las relaciones de los lóbulos del pulmón derecho pueden variar. Si la cisura menor forma un ángulo hacia abajo, en un solo corte pueden verse tanto el lóbulo medio como el superior. Si la cisura menor es cóncava y caudal, puede tener forma de anillo. LID, lóbulo inferior derecho; LMD, lóbulo medio derecho; LSD, lóbulo superior derecho.

ANOMALÍAS BRONQUIALES

Bronquio traqueal

El bronquio traqueal representa el origen de todo o parte (habitualmente el segmento apical) del bronquio del lóbulo superior derecho desde la tráquea (Fig. 6-4); su frecuencia es menor del 1%. El bronquio traqueal izquierdo es menos común. El bronquio traqueal es frecuente en animales con pezuñas hendidas, como el cerdo, la oveja, la cabra, el camello y la jirafa; puede asociarse con infecciones recidivantes (en los seres humanos).

Isomerismo bronquial

El isomerismo bronquial hace referencia a una simetría bilateral del bronquio. Puede ser aislado o asociarse con diferentes anomalías.

Atresia bronquial

La atresia bronquial se caracteriza por un estrechamiento u obliteración local de un bronquio lobular, segmentario o subsegmentario. Es más frecuente en el lóbulo superior izquierdo, seguido del lóbulo superior derecho y del lóbulo medio. En el bronquio dilatado distal a la obstrucción suele acumularse moco, lo que deriva en un tapón mucoso tubular, ramificado u ovoideo. En el lóbulo o segmento distal a la obstrucción se produce un atrapamiento de aire debido a la ventilación colateral. A menudo, el pulmón distal obstruido presenta un aspecto hipertransparente o hipovascular.

QUISTE BRONCÓGENO

Se ha descrito el aspecto del quiste broncógeno mediastínico. Los quistes broncógenos pulmonares están típicamente bien delimitados, son redondos u ovales, y están atenuados como el líquido o las partes blandas; los quistes infectados con anterioridad pueden contener aire o un nivel hidroaéreo. Cuando un quiste contiene aire, su pared parece muy fina, aunque puede haber una condensación del pulmón que lo rodea.

FÍSTULA ARTERIOVENOSA

Las fístulas arteriovenosas pulmonares pueden ser únicas (65%) o múltiples (35%), y a menudo se asocian

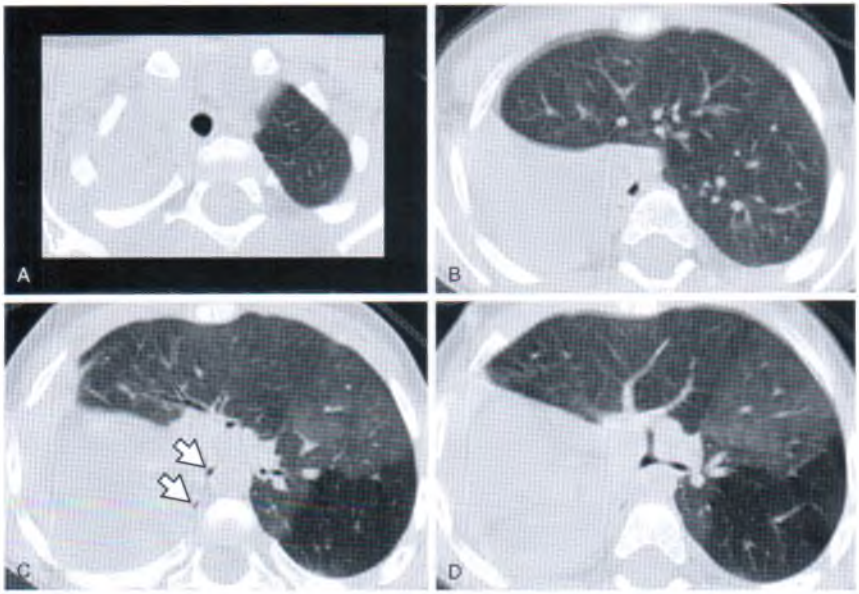

Aplasia pulmonar en la infancia. *A-D*, Hay una ausencia total del pulmón derecho, con desplazamiento mediastínico hacia la derecha y herniación del pulmón izquierdo a través de la línea media. La presencia de un bronquio rudimentario en el lado derecho *(flechas, C)* indica que se trata de una aplasia, no de una agenesia.

con el síndrome de Osler-Weber-Rendu (65%). La fístula arteriovenosa puede presentarse en TC como una de las dos formas siguientes: 1) como un saco vascular dilatado y único, visible como un nódulo liso, bien delimitado, redondo u oval (lo más frecuente), o 2) como una maraña de vasos dilatados y tortuosos que se observan como una tumoración lobulada o serpiginosa. En cada uno de los dos tipos, la rama de la arteria nu-

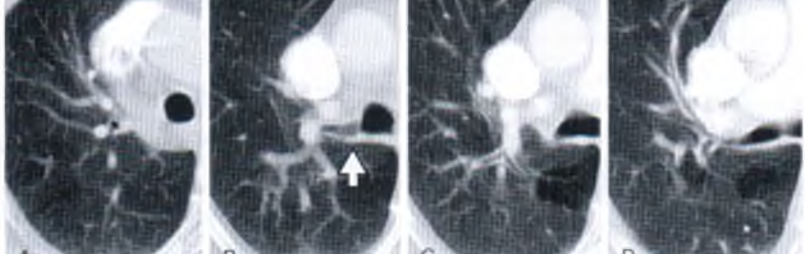

Bronquio traqueal. Estas cuatro imágenes *(A-D)* están tomadas a niveles contiguos en un paciente con un bronquio traqueal. El bronquio traqueal *(flecha, B)* surge de la pared traqueal lateral *(B)* por encima del lóbulo bronquial superior derecho *(D)*. El bronquio traqueal se origina en el segmento apical del lóbulo superior derecho. Obsérvese que por encima del bronquio traqueal puede verse el cayado de la ácigos.

tricia pulmonar y la vena pulmonar de drenaje se encuentran dilatadas y deberían apreciarse con facilidad en la TC (Fig. 6-5). En la mayoría de los casos, la fístula tiene una localización inmediatamente subpleural. Estos hallazgos deberían ser suficientes para realizar un diagnóstico específico en el escáner sin necesidad de administración de contraste. La TC helicoidal sin administración de contraste es más precisa que la angiografía para diagnosticar las fístulas arteriovenosas y mostrar su arquitectura vascular.

Aunque para realizar el diagnóstico habitualmente no es necesario emplear medio de contraste, una fístula arteriovenosa presenta una rápida y densa opacificación tras la inyección del bolo de contraste, seguida de un rápido aclaramiento (véase Fig. 6-5). Como cabría esperar, esta opacificación se produce inmediatamente después de que se opacifique el ventrículo derecho. Los tumores sólidos pueden opacificarse tras la inyección del medio de contraste, pero en los tumores no se observa la opacificación rápida y densa seguida de la rápida desaparición del medio de contraste.

SECUESTRO

En la TC, los secuestros pulmonares pueden presentar un aspecto quístico o sólido. Entre un 70% y un 90% se encuentran localizados a nivel posteromedial y a la izquierda; todos presentan una anomalía en el aporte arterial sistémico desde la aorta torácica o abdominal. No existe aporte desde la arteria bronquial o pulmonar a la lesión. En muchos casos de secuestro, la arteria sistémica nutricia puede apreciarse en TC intensificadas con contraste (Figs. 6-6 y 6-7).

Secuestro intralobular

El secuestro intralobular se diagnostica habitualmente en los adultos, siendo frecuentes las infecciones recurrente o crónicas. El drenaje venoso se realiza habitualmente mediante las venas pulmonares, aunque también puede observarse un drenaje venoso sistémico (ácigos). El secuestro intralobular contiene típicamente aire, aunque puede tener un aspecto muy variable. En la TC, el

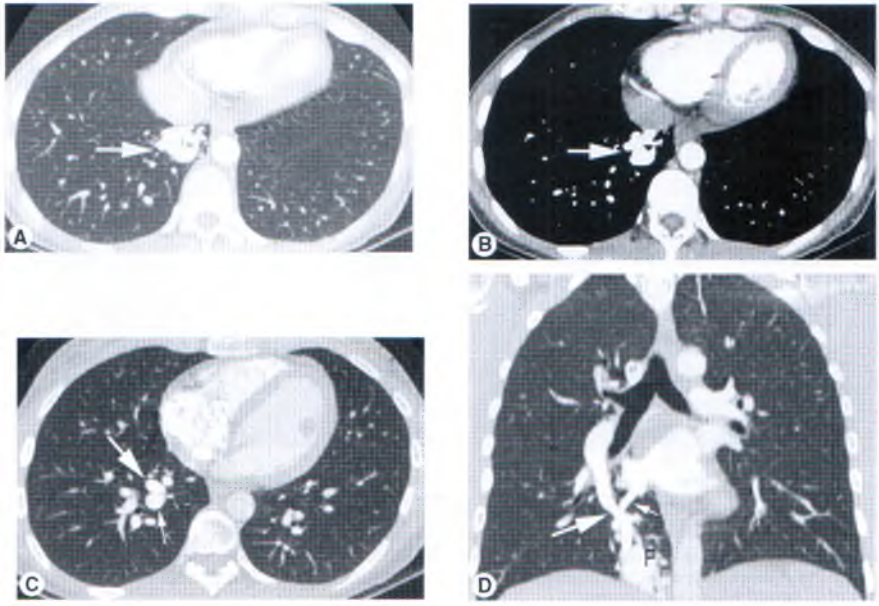

Fístula arteriovenosa. *A*, TC con multidetector potenciada con contraste, con cortes de 1,25 mm de espesor *(ventana pulmonar)* que muestra una tumoración lobulada y serpiginosa en la base pulmonar derecha, típica de una fístula arteriovenosa *(flecha)*. *B*, Con una ventana ajustada para partes blandas, se aprecia un realce denso *(flecha)*. *C*, A nivel más cefálico, son visibles la arteria nutricia *(flecha grande)* y la vena de drenaje *(flecha pequeña)*. *D*, Imagen coronal que muestra la arteria nutricia *(flecha grande)*, la vena de drenaje *(flecha pequeña)* y la fístula subpleural *(F)*.

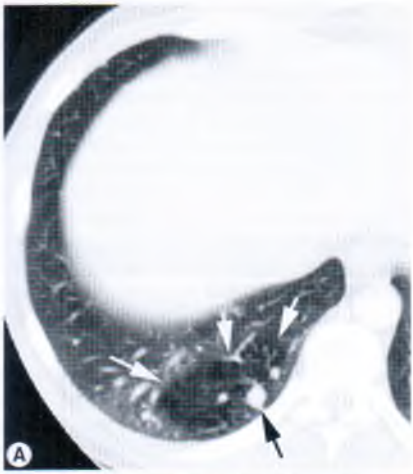

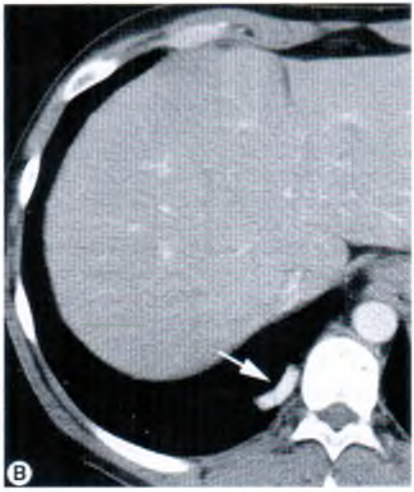

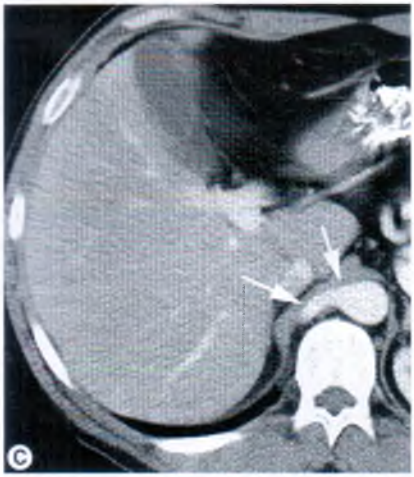

Secuestro intralobular con aspecto de hipertransparencia pulmonar. *A*, TC potenciada con contraste *(ventana pulmonar)* en un paciente con secuestro intralobular, que muestra un área de pulmón radiotransparente *(flechas blancas)* en la base pulmonar derecha. Dentro del área de radiotransparencia se aprecia un vaso anómalo *(flecha negra)*. *B*, Con ventana de partes blandas puede observarse el vaso anómalo en un nivel más bajo *(flecha)*. *C*, Un corte cerca de la base pulmonar muestra que la vena anómala surge de la aorta *(flechas)*. *D*, La imagen sagital muestra el vaso anómalo *(flechas)*, que se origina en el abdomen y nutre el lóbulo inferior posterior.

secuestro intralobular puede presentar los siguientes aspectos:

1. Región del pulmón muy radiotransparente (véase Fig. 6-6*A*).
2. Estructura quística o multiquística (en ocasiones con niveles hidroaéreos).
3. Pulmón consolidado o colapsado (véase Fig. 6-7).
4. Combinación de estos hallazgos.

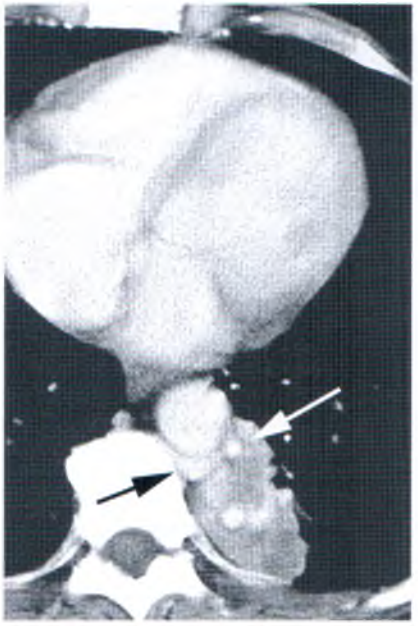

Secuestro intralobular que aparece como una condensación pulmonar. TC potenciada con contraste *(ventana pulmonar)* en un paciente con un secuestro intralobular que muestra un área de condensación adyacente a la aorta en el lóbulo inferior izquierdo. En la aorta descendente se origina una arteria anómala *(flecha blanca)*, que nutre el secuestro. La vena de drenaje *(flecha negra)* se comunica con la vena hemiácigos.

Son frecuentes las áreas pulmonares radiotransparentes asociadas con, o representando parte de, el secuestro intralobular (véase Fig. 6-6*A*); estas áreas se deben habitualmente a atrapamiento de aire. En los secuestros no se aprecian bronquios normales, y si el secuestro está ventilado, el patrón vascular ramificado que se encuentra dentro del mismo puede tener un aspecto anómalo.

Secuestro extralobular

El secuestro extralobular se diagnostica habitualmente en niños pequeños y mayores, pero la infección es poco frecuente. Casi siempre presenta el aspecto de una tumoración sólida y rara vez contiene aire. El drenaje venoso se suele realizar a través de las venas sistémicas.

SÍNDROME DEL PULMÓN HIPOGENÉSICO (CIMITARRA)

El síndrome del pulmón hipogenésico (cimitarra), anomalía poco frecuente que casi siempre se produce en el lado derecho, se caracteriza por cuatro aspectos que coexisten en diferente grado:

1. Hipoplasia pulmonar con anatomía segmentaria o lobular anómala.
2. Hipoplasia de la arteria pulmonar ipsolateral.
3. Retorno venoso pulmonar anómalo (la *vena cimitarra*) desde el lóbulo superior derecho o todo el pulmón derecho, habitualmente a la vena cava o a la aurícula derecha.
4. Aporte arterial sistémico anómalo a una porción del pulmón hipoplásico, normalmente el lóbulo inferior.

El pulmón hipoplásico se reconoce en la TC por la dextroposición del corazón y la desviación del mediastino hacia la derecha (Fig. 6-8). El pulmón hipoplásico también puede presentar una anatomía bronquial anómala, divisiones bronquiales deficientes, o ramificaciones de las arterias bronquiales o pulmonares en imagen invertida. Cuando hay una vena anómala (cimitarra), ésta se aprecia bien en la TC. La hipoplasia de la arteria pulmonar se reconoce habitualmente porque en el pulmón hipoplásico los vasos tienen menor tamaño. Esta entidad puede asociarse con una cardiopatía congénita.

ANOMALÍAS DE LA VENA PULMONAR Y VARIZ VENOSA

Retorno venoso pulmonar anómalo

Alrededor del 0,5% de la población presenta una rama anómala de la vena pulmonar, pero habitualmente es asintomática. La vena anómala puede drenar en varias estructuras vasculares. En el lado derecho, las más frecuentes son la vena cava superior, la vena ácigos, la vena cava inferior y la aurícula derecha. En el lado izquierdo, el drenaje puede realizarse a través de la vena braquiocefálica izquierda, la vena cava superior persistente izquierda o el seno coronario (Fig. 6-9). El drenaje también puede realizarse por debajo del diafragma. Estos pueden observarse como anomalía aislada o asociados a una cardiopatía congénita.

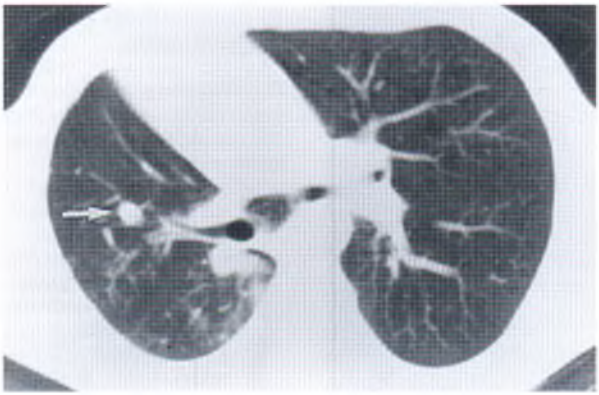

Síndrome del pulmón hipogenésico. El pulmón derecho presenta una disminución de volumen y el mediasti no está desviado hacia la derecha. Dentro del pulmón derecho puede verse la vena cimitarra *(flecha)*.

Variz de la vena pulmonar

Una vena pulmonar central dilatada, o variz venosa, puede ser congénita o el resultado de un aumento de la presión en la aurícula izquierda (a menudo debido a una estenosis mitral). Es más frecuente en el lado derecho, y en la mayoría de los casos corresponde a una rama venosa pulmonar inferior. El segmento de la vena dilatado se opacifica tras la administración de contraste. En algunos casos, una variz venosa puede asociarse con una anomalía en el retorno venoso pulmonar.

NÓDULO PULMONAR SOLITARIO Y LESIONES PULMONARES LOCALIZADAS

A menudo, la TC se utiliza para evaluar un nódulo solitario pulmonar o una lesión localizada, detectados en radiografías de tórax. Es útil por diferentes motivos, que incluyen: 1) confirmar la presencia de una lesión parenquimatosa, 2) determinar su morfología, 3) detectar la presencia de calcio o grasa, 4) determinar si una lesión se opacifica tras la administración de contraste y 5) planificar la biopsia.

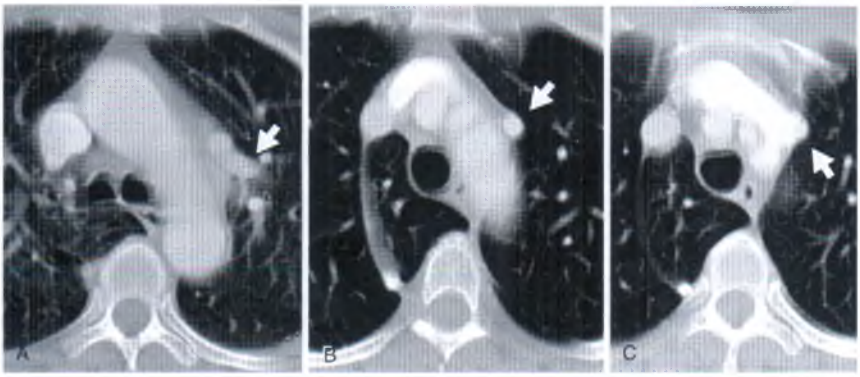

Drenaje anómalo de la vena pulmonar. Una rama de la vena pulmonar *(flecha, A)* entra en el mediastino izquierdo, drenando a través de una vena vertical izquierda anómala *(flecha, B)*, la cual a su vez drena *(flecha, C)* en la vena braquiocefálica izquierda. También se observa el lóbulo de la ácigos.

Morfología de algunas lesiones localizadas y de los nódulos pulmonares

La TCAR es útil para delimitar la morfología de las lesiones parenquimatosas pulmonares localizadas. En la TC con un único detector, se recomienda el estudio del nódulo con una colimación de 1 mm y un *pitch* (o factor de paso) de 1; en la TC con multidetectores, son suficientes los planos que empleen detectores de 1,25 mm. Debe utilizarse un algoritmo de reconstrucción de alta resolución. El cáncer de pulmón y otras lesiones diferentes localizadas pueden mostrar aspectos característicos en la TC.

Cáncer de pulmón

Con la TC no se puede diagnosticar de manera definitiva el cáncer de pulmón. Sin embargo, los datos que en TC sugieren un proceso maligno en un paciente con un nódulo solitario incluyen:

1. Un reborde irregular o espiculado producido habitualmente por fibrosis, que rodea el tumor (el 90% de los nódulos con reborde espiculado son malignos; Fig. 6-10).
2. Un contorno lobulado (Fig. 6-11).
3. Broncogramas aéreos (véase Fig. 6-10), regiones quísticas o con «burbujas» de aire dentro del nódulo (observado en el 65% de los tumores malignos pero sólo en el 5% de las lesiones benignas).

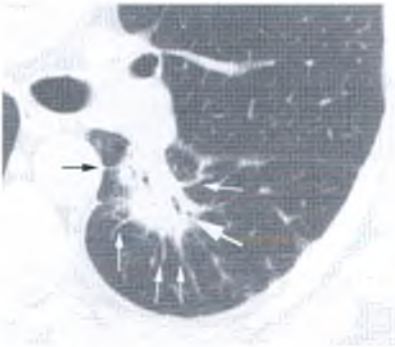

Adenocarcinoma espiculado. TC de alta resolución en un paciente con un nódulo en el lóbulo inferior izquierdo que muestra una tumoración espiculada *(flechas blancas pequeñas)*, sugestiva de un carcinoma. Cuando una opacidad lineal hace contacto con la superficie pleural *(flecha negra)*, la opacidad resultante se denomina *cola pleural*. Obsérvese que el nódulo contiene varios broncogramas aéreos *(flecha blanca grande)*.

4. Cavitación (véase Fig. 6-11), con una pared de la cavidad nodular o una pared superior a 15 mm en su espesor mayor (el 90% son malignos).
5. Un diámetro superior a 2 cm (el 95% son malignos).

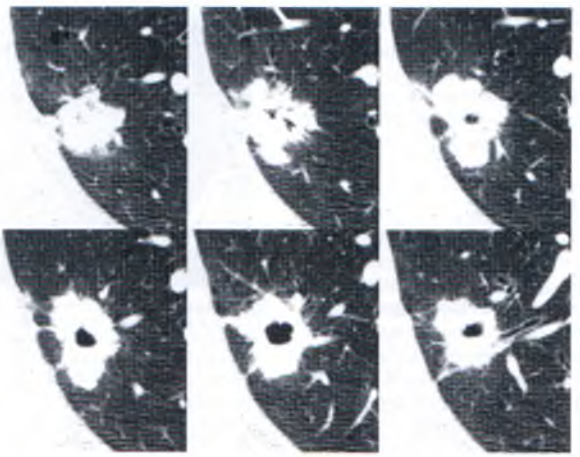

Adenocarcinoma espiculado con una cavidad irregular. A través de un nódulo se obtuvieron seis cortes con técnica helicoidal y colimación de 1 mm. El nódulo presenta un reborde lobulado y espiculado, que contiene una cavidad con una pared gruesa. También se aprecian colas pleurales.

En los adenocarcinomas y en los carcinomas bronquioloalveolares, son particularmente frecuentes el reborde espiculado y la presencia de broncogramas aéreos y de regiones quísticas. La lobulación también sugiere el diagnóstico de carcinoma, aunque también puede verse en otras lesiones, sobre todo en los hamartomas.

Tanto los carcinomas pulmonares primarios como las metástasis pueden cavitarse. Un carcinoma cavitario presenta típicamente una pared espesa, irregular y nodular (véase Fig. 6-11), aunque algunos tumores metastásicos, en particular aquellos que se originan de células escamosas, pueden tener una pared relativamente delgada. Es probable que un nódulo cavitario con una pared delgada (<5 mm) sea benigno (90%).

Algunas neoplasias malignas, en particular el carcinoma bronquioloalveolar, también pueden presentarse como un nódulo opaco con aspecto de vidrio deslustrado, opacidad que no oscurece los vasos, o con el «signo del halo» (véase más adelante). Estos tumores tienden a presentar mejor pronóstico que los tumores sólidos (de densidad homogénea).

Hamartoma

La TCAR puede tener utilidad en el diagnóstico de los hamartomas pulmonares. El hamartoma presenta un contorno liso y redondeado o lobulado. Mediante TC con cortes delgados, pueden diagnosticarse correctamente alrededor de dos tercios de los hamartomas, puesto que se observa grasa (60%; Fig. 6-12*A*), ya sea localizada o difusa (véase Fig. 6-12), por la presencia de grasa y calcificación (30%; véase Fig. 6-12) o por la calcificación difusa (10%). En la TC, habitualmente es muy fácil ver la grasa; los números de la TC oscilan entre 40 UH y 120 UH. Las calcificaciones pueden tener aspecto de «palomitas de maíz» debido a la calcificación de los nódulos de cartílago (véase Fig. 6-12*B*).

Atelectasia redondeada

La atelectasia redondeada representa un pulmón colapsado focalmente y, a menudo, plegado. Casi siempre se produce asociada a un engrosamiento pleural o a un derrame. Se observa con frecuencia en la práctica clínica.

La atelectasia redondeada es más común en regiones paravertebrales posteriores y puede ser bilateral en pacientes con enfermedad pleural bilateral. La atelectasia redondeada suele tener una superficie de varios centímetros de diámetro. Es característico que los bronquios y arterias adyacentes a la atelectasia redondeada se doblen o arqueen hacia el borde de la superficie de ésta por una pérdida de volumen o plegamiento del pulmón (Fig. 6-13), por lo que se ha comparado con una

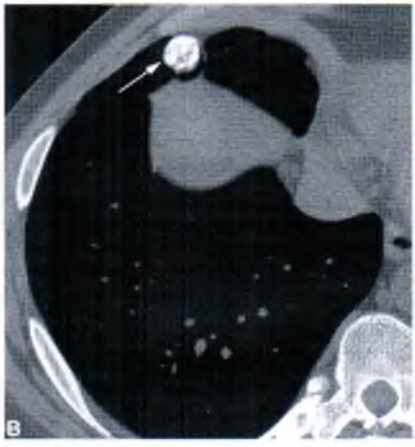

Figura 6-12 Aspecto común del hamartoma en dos pa cientes. *A*, TC de alta resolución con ajuste de ventana par partes blandas (mediastínica) en un paciente con un nódul pulmonar pequeño detectado en radiografías simples. El nó dulo es redondo y está bien delimitado. Contiene áreas d baja atenuación *(flecha)*, que indican la presencia de grasa Este aspecto es diagnóstico de un hamartoma. *B*, En otr paciente con un hamartoma *(flecha)*, un nódulo redondead y bien delimitado muestra calcificaciones que parecen «palo mitas de maíz». Este aspecto se observa en algunos pacien tes con hamartomas.

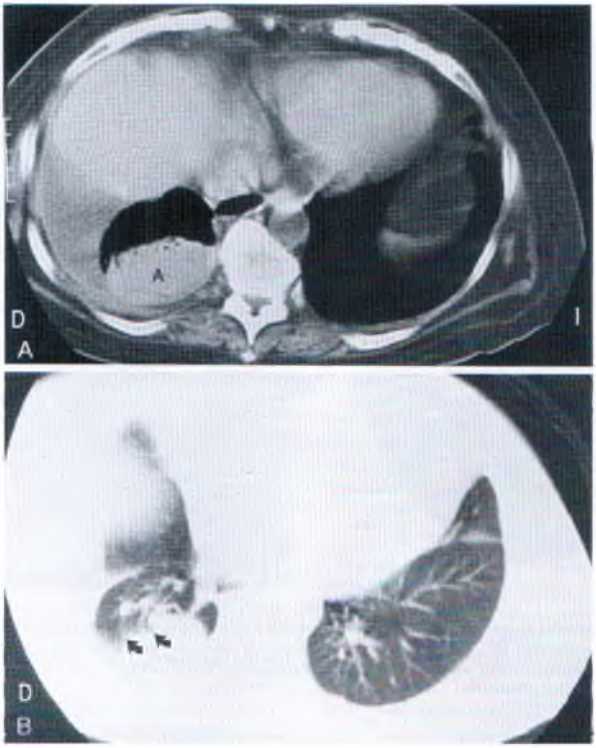

Figura 6-12 Atelectasia redondeada. *A*, Pulmón atelectásico (A) adyacente a un área de engrosamiento y derrame pleural que presenta broncogramas aéreos que se desvían hacia su borde. La lesión presenta amplios contactos pleurales. *B*, Ajustando la ventana pulmonar, se aprecian los vasos y bronquios curvados *(flechas)* que penetran en el pulmón atelectásico, con un desplazamiento posterior de la cisura mayor que indica una pérdida de volumen.

«cola de cometa». En ocasiones, dentro de la tumoración, pueden observarse broncogramas aéreos. Tras la administración de contraste, la atelectasia redondeada se opacifica densamente.

Para realizar un diagnóstico fiable de atelectasia redondeada en TC deben considerarse cuatro hallazgos; si éstos están presentes, sólo es necesario realizar un seguimiento (véase Fig. 6-13). Si falta uno de estos hallazgos, hay que ser cauto a la hora de establecer el diagnóstico, pudiendo ser necesario practicar una biopsia. Estos cuatro hallazgos son:

1. Engrosamiento o derrame pleural ipsolateral.
2. Importante contacto entre la lesión pulmonar y la superficie pleural anómala.
3. Signo de la «cola de cometa».
4. Pérdida de volumen en el lóbulo en el cual se observa la opacidad.

La atelectasia redondeada con frecuencia se asocia a derrames pleurales. También es común que guarde relación con el engrosamiento pleural debido al amianto, que se produce en las proximidades de zonas de engrosamiento pleural; no obstante, a menudo presenta un aspecto atípico. Las áreas de atelectasia o de fibrosis localizada en pacientes expuestos al amianto pueden ser irregulares, pueden no tener un contacto pleural amplio y también puede que no presenten el signo de la «cola de cometa». En estos casos, a menudo está justificada la biopsia.

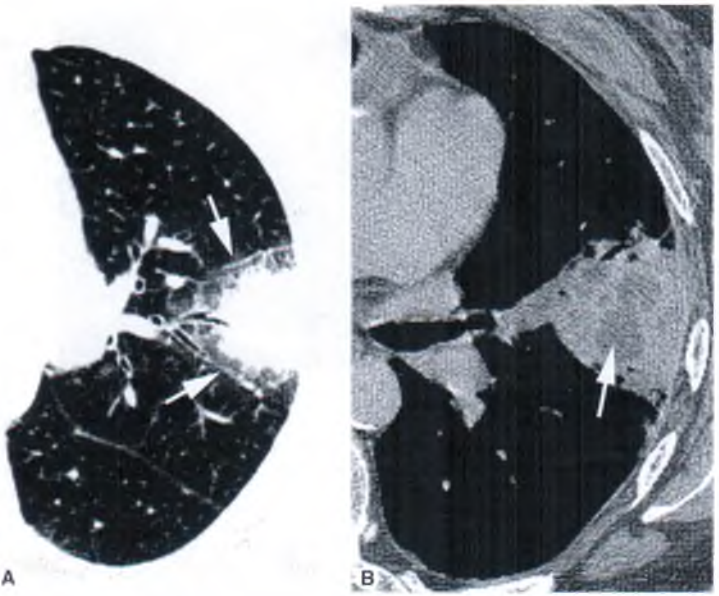

Figura 6-14 **Aspergilosis invasiva con signo del halo.** *A*, En un paciente con leucemia, inmunodeprimido, una tumoración pulmonar mal delimitada se encuentra rodeada por un «halo» de menor densidad *(flechas)*. Este hallazgo es altamente sugestivo de este diagnóstico en un paciente con la historia adecuada. *B*, Ventana de partes blandas al mismo nivel que muestra una necrosis central *(flecha)*.

Infarto y embolismo séptico pulmonar

Los infartos pueden producir una opacidad pulmonar localizada. Los émbolos sépticos suelen ser múltiples. En cualquier caso, los nódulos son típicamente: 1) periféricos o colindantes con una superficie pleural, 2) redondeados, en forma de cuña o truncados, y 3) parecen tener una rama de la arteria pulmonar que lleva hasta ellos.

En los pacientes con infarto pulmonar, mediante TC potenciada con contraste puede identificarse un coágulo asociado en la arteria pulmonar proximal. En los pacientes con embolismo séptico, es frecuente la cavitación de los nódulos pulmonares.

Signo del «halo» y aspergilosis invasiva

Se dice que hay signo del «halo» cuando un nódulo de partes blandas atenuadas se encuentra rodeado por un anillo menos denso, o halo, de opacidad en vidrio deslustrado (Fig. 6-14). En pacientes inmunosuprimidos, particularmente en aquellos tratados por leucemia y con bajo recuento leucocitario, este aspecto es típico de la aspergilosis invasiva. Aunque en el contexto clínico adecuado sugiere una aspergilosis invasiva, el signo del halo es inespecífico y puede observarse en otras infecciones (tuberculosis, legionelosis, nocardiosis y en la infección por citomegalovirus), en algunos tumores (en particular en el carcinoma bronquioloalveolar, en el linfoma y en el sarcoma de Kaposi) y en pacientes con infarto y granulomatosis de Wegener. A pesar de que el aspecto histológico del halo varía según la afección, a menudo representa una hemorragia (aspergilosis, sarcoma de Kaposi, infarto, granulomatosis de Wegener), una inflamación no homogénea (infecciones) o una infiltración del pulmón (carcinoma).

Signo del creciente aéreo y micetoma

La presencia de una tumoración pulmonar recubierta de una media luna de aire se denomina *signo del creciente aéreo* (Fig. 6-15). Normalmente indica la presencia de una tumoración con una cavidad. El signo del creciente aéreo es más característico de un micetoma,

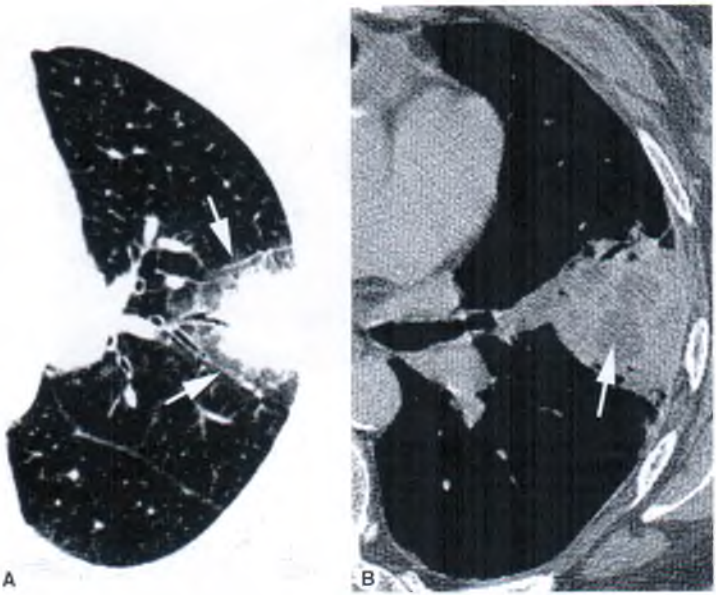

Aspergilosis invasiva con signo del halo. *A*, En un paciente con leucemia, inmunodeprimido, una tumoración pulmonar mal delimitada se encuentra rodeada por un «halo» de menor densidad *(flechas)*. Este hallazgo es altamente sugestivo de este diagnóstico en un paciente con la historia adecuada. *B*, Ventana de partes blandas al mismo nivel que muestra una necrosis central *(flecha)*.

Infarto y embolismo séptico pulmonar

Los infartos pueden producir una opacidad pulmonar localizada. Los émbolos sépticos suelen ser múltiples. En cualquier caso, los nódulos son típicamente: 1) periféricos o colindantes con una superficie pleural, 2) redondeados, en forma de cuña o truncados, y 3) parecen tener una rama de la arteria pulmonar que lleva hasta ellos.

En los pacientes con infarto pulmonar, mediante TC potenciada con contraste puede identificarse un coágulo asociado en la arteria pulmonar proximal. En los pacientes con embolismo séptico, es frecuente la cavitación de los nódulos pulmonares.

Signo del «halo» y aspergilosis invasiva

Se dice que hay signo del «halo» cuando un nódulo de partes blandas atenuadas se encuentra rodeado por un anillo menos denso, o halo, de opacidad en vidrio deslustrado (Fig. 6-14). En pacientes inmunosuprimidos, particularmente en aquellos tratados por leucemia y con bajo recuento leucocitario, este aspecto es típico de la aspergilosis invasiva. Aunque en el contexto clínico adecuado sugiere una aspergilosis invasiva, el signo del halo es inespecífico y puede observarse en otras infecciones (tuberculosis, legionelosis, nocardiosis y en la infección por citomegalovirus), en algunos tumores (en particular en el carcinoma bronquioloalveolar, en el linfoma y en el sarcoma de Kaposi) y en pacientes con infarto y granulomatosis de Wegener. A pesar de que el aspecto histológico del halo varía según la afección, a menudo representa una hemorragia (aspergilosis, sarcoma de Kaposi, infarto, granulomatosis de Wegener), una inflamación no homogénea (infecciones) o una infiltración del pulmón (carcinoma).

Signo del creciente aéreo y micetoma

La presencia de una tumoración pulmonar recubierta de una media luna de aire se denomina *signo del creciente aéreo* (Fig. 6-15). Normalmente indica la presencia de una tumoración con una cavidad. El signo del creciente aéreo es más característico de un micetoma,

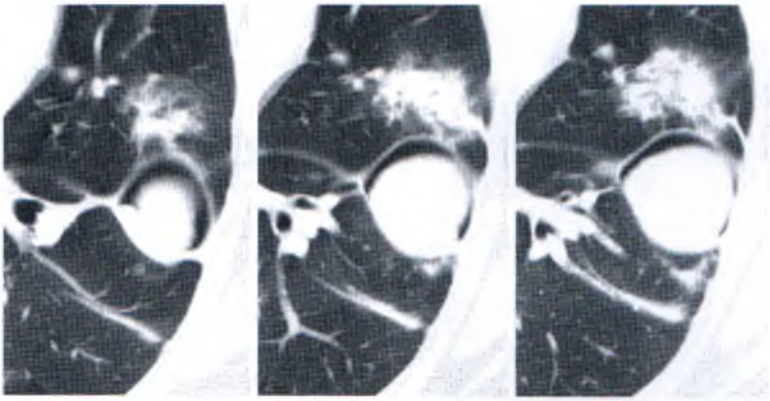

Aspergilosis invasiva con signo del creciente aéreo. Creciente aéreo que delimita una tumoración cavitada. En la aspergilosis invasiva, la tumoración representa una bola de pulmón infartado y la cavidad representa el espacio que el pulmón ocupaba. Se diferencia del aspergiloma en el que el signo del creciente aéreo representa hongos dentro de una cavidad preexistente. Como la infección es aguda, por delante de la cavidad de la lesión se observa una condensación focal.

aunque también puede observarse en fases tardías de una aspergilosis invasiva, un coágulo o una neoplasia dentro de una cavidad, así como en un quiste equinocócico.

En pacientes con un quiste o una cavidad pulmonar preexistente, puede formarse un micetoma o un aspergiloma de aspecto redondeado como resultado de una infección saprofítica, producida habitualmente por *Aspergillus*. En la TC, puede verse una tumoración redondeada u ovalada (la bola que constituye el hongo), en una localización dependiente, que suele ser móvil. La tumoración está recubierta por un creciente de aire dentro de la cavidad. Es habitual que la pared de la cavidad esté engrosada. En pacientes en los que aparece un micetoma, la bola fúngica puede contener múltiples acumulaciones de aire. El mismo aspecto puede representar una aspergilosis semiinvasiva, en la cual el hongo también invade la pared del quiste o de la cavidad. Con frecuencia se asocia a hemorragia y hemoptisis. En la aspergilosis invasiva, puede haber un infarto séptico pulmonar

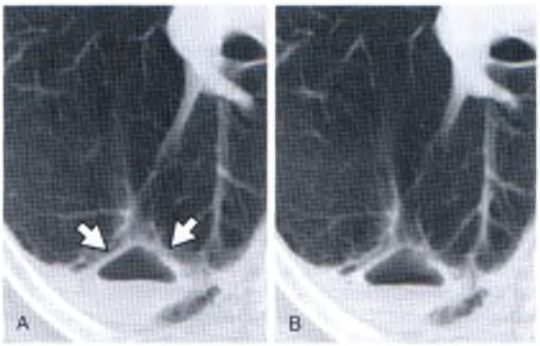

Absceso pulmonar. *A* y *B*, En la parte posterior del pulmón se observa un absceso pulmonar de pared delgada *(flechas)*, que contiene un nivel hidroaéreo.

Nódulos satélite en la sarcoidosis. TC de alta resolución en un paciente con sarcoidosis poco definida y una tumoración en el lóbulo superior izquierdo, delimitada posteriormente por la cisura mayor *(flechas grandes)*. En la TC de alta resolución, la tumoración está rodeada por numerosos nódulos «satélite» de menor tamaño *(flechas pequeñas)*. Esta apariencia es típica de procesos granulomatosos. También se ha denominado «signo de la galaxia».

que origine un signo del creciente aéreo a medida que el paciente se recupera (véase Fig. 6-15).

Absceso pulmanar

El absceso pulmonar puede producirse en una variedad de infecciones bacterianas, fúngicas y parasitarias. El aspecto típico de un absceso pulmonar es la necrosis o cavitación dentro de un área de neumonía o de condensación densa; la zona necrótica puede presentar un aspecto muy irregular (véase Fig. 6-14). En la TC potenciada con contraste, la necrosis se aprecia usualmente como una o más áreas de baja atenuación dentro de un pulmón opacificado. Se dice que hay cavitación cuando se observa aire dentro de la lesión, y con frecuencia, cuando la radiografía simple lo sugiere, se obtiene la TC para confirmar el diagnóstico. Es frecuente que haya un nivel o niveles hidroaéreos (Fig. 6-16). La TC también es útil para distinguir un absceso pulmonar de un empiema. En el Capítulo 7 se contrasta el aspecto del absceso pulmonar y del empiema en TC.

Lesiones granulomatosas y «nódulos satélite»

Habitualmente los granulomas presentan un aspecto redondeado y bien delimitado. Pueden contener calcio. Las lesiones inflamatorias, en particular las granulomatosas, pueden asociarse a pequeños *nódulos satélite*, es decir, pequeños nódulos que están agrupados juntos o que rodean un nódulo mayor o una cavidad (Fig. 6-17). En pacientes con sarcoidosis, este aspecto se ha denominado *signo de la galaxia*. Se observan tan sólo en el 1% o el 2% de los carcinomas.

Neumonía lipoidea

La aspiración crónica de lípidos (de origen animal, vegetal o mineral) puede originar una neumonía lipoidea, con grasa y cantidades variables de fibrosis que derivan en condensaciones o tumoraciones localizadas. En algunos pacientes, sobre todo en aquellos con aspiración de aceite mineral, la TC muestra una baja atenuación (de –50 UH a –140 UH) de la condensación, lo cual indica su contenido en lípidos. Cuando predomina la fibrosis, las tumoraciones tienen una atenuación propia de partes blandas. La neumonía lipoidea se diferencia del hamartoma, que también contiene grasa, en que las tumoraciones son mayores, están peor delimitadas y suelen ser más irregulares.

Opacidades lineales (cicatrices o atelectasias)

A veces, los pacientes con un nódulo solitario visible en la radiografía de tórax presentan algo en la TC que se clasifica mejor como una opacidad lineal. Ello puede representar la cicatrización de una infección o de un infarto previo o una atelectasia localizada. Aunque no puede determinarse su causa, estas opacidades pueden distinguirse de las neoplasias, puesto que tienen una apariencia redondeada o se asemejan a un tumor. Aunque su aspecto indica que probablemente sean benignas, es adecuado realizar un seguimiento.

Lesiones pleurales (cisurales)

En ocasiones, una anomalía pleural localizada en una cisura (p. ej., una placa, un derrame compartimentado o un tumor fibroso pleural localizado) puede ser erróneamente interpretada como un nódulo pulmonar. Si se buscan las cisuras en la TC y se obtiene una TCAR, a veces podremos evitar este error. También puede ser úti comparar la TC con las radiografías torácicas.

A Patrones benignos

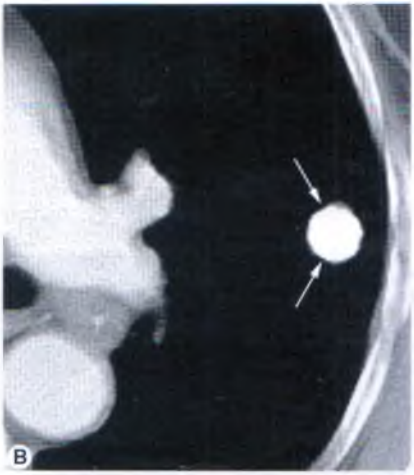

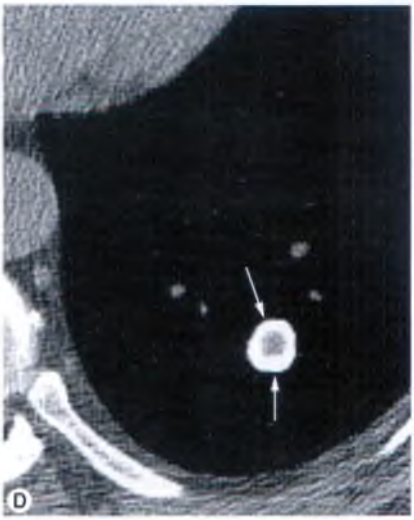

Patrones benignos de calcificación. *A*, Patrones de calcificación que se asocian típicamente con nódulos benignos. *B*, Calcificación nodular difusa *(flechas)* en un tuberculoma. *C*, Nódulo en el lóbulo inferior izquierdo *(flechas grandes)* que presenta una calcificación central densa (en ojo de buey) *(flecha pequeña)*. *D*, Anillo concéntrico de calcificación *(flechas)* que delimita un nódulo pulmonar.

Diagnóstico en TC de una calcificación nodular

La TC puede utilizarse para detectar calcificaciones en un nódulo pulmonar, lo que indica que el nódulo es benigno y que no es necesaria la resección. Entre un 25% y un 35% de los nódulos benignos que no muestran calcificaciones en la radiografía presentan calcificaciones al realizar cortes delgados.

A Patrones indeterminados

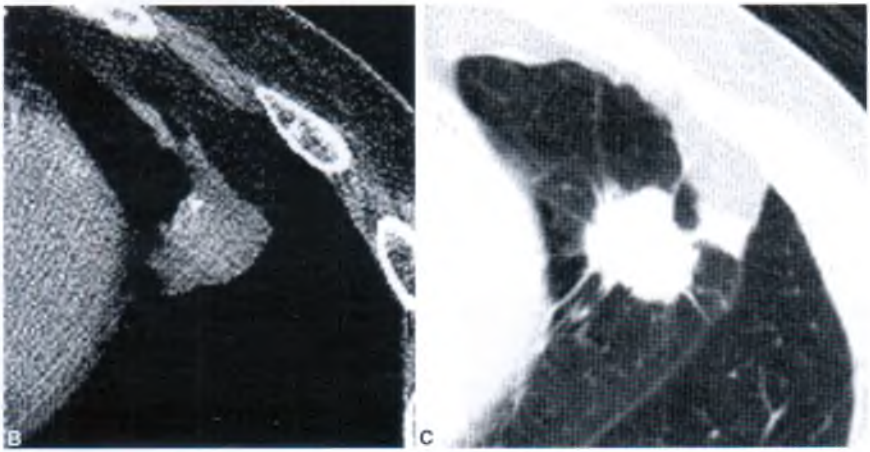

Calcificación indeterminada. *A*, Patrones de calcificación que pueden observarse tanto en nódulos benignos como malignos. *B* y *C*, TC de alta resolución en un paciente con adenocarcinoma de la lígula que muestra un nódulo espiculado con una calcificación excéntrica. La calcificación excéntrica puede observarse en carcinomas.

En ocasiones pueden apreciarse calcificaciones en los nódulos pulmonares empleando la TC con una técnica convencional (colimación de 5 mm). Sin embargo, para realizar este diagnóstico debe utilizarse una técnica con colimación delgada (entre 1 m y 2 mm) y TCAR. El calcio, que se diagnostica con facilidad en la TC de cortes finos, a es menudo invisible cuando se utiliza una colimación más gruesa. Para detectar calcio es mejor ajustar la ventana para partes blandas.

Cuando se emplea la TC para detectar calcificaciones «benignas», debemos asegurarnos de que la calcificación tiene un aspecto benigno (Fig. 6-18*A*); es decir, ésta debe ser: 1) una calcificación difusa, típica de un granuloma (véase Fig. 6-18*B*), 2) una calcificación densa y central dentro de un nódulo (p. ej., en ojo de buey), que es más característica de una histoplasmosis (Fig. 6-18*C*), 3) una calcificación central y con aspecto de «palomita de maíz», característica de un hamartoma (véase Fig. 6-12*B*), o 4) anillos concéntricos calcificados (véase Fig. 6-18*D*), típicos de la histoplasmosis. Los nódulos que presentan una calcificación visible tendrán en general unos números de medida en TC que superarán las 100 UH o 200 UH.

Alrededor de un 5% o un 10% de los carcinomas contienen algo de calcio, ya sea como resultado de una calcificación tumoral o debido a que el carcinoma ha incorporado un granuloma preexistente. La calcificación en los tumores suele ser puntiforme o granulada, o bien excéntrica dentro del nódulo (Fig. 6-19). Aunque estos patrones de calcificación también pueden observarse en lesiones benignas, cuando se interpreta una TC, deben considerarse indeterminados o potencialmente asociados a malignidad (véase Fig. 6-19*A*).

Opacificación nodular

Los tumores pulmonares malignos tienden a intensificarse más tras la administración de contraste que muchas lesiones benignas. Un realce tras contraste mayor de 15 UH es sensible para detectar un tumor maligno, aunque algunas lesiones benignas, como tumores benignos y lesiones granulomatosas activas, también pueden realzarse.

Como el grado de intensificación depende de la cantidad y de la rapidez de la administración del medio de contraste, es importante emplear una técnica consecuente. En un estudio, se inyectaron 420 mg de yodo/kg (habitualmente entre 75 ml y 125 ml), a razón de 2 ml por segundo, obteniéndose una TCAR a través del nódulo antes de la administración y a intervalos de 1 minuto durante los 4 minutos siguientes al inicio de la inyección. Cuando para diferenciar lesiones malignas de las benignas se emplea una intensificación mayor o igual a 15 UH, la sensibilidad es del 98%, pero la especificidad es tan sólo del 73%.

Crecimiento del nódulo

El grado de crecimiento de un nódulo, el tiempo necesario para doblar su volumen (tiempo de doblaje), puede emplearse para determinar la posibilidad que tiene de ser maligno. Un nódulo pulmonar que dobla su volumen en menos de 1 mes o en más de 16 meses suele ser benigno. Sin embargo, la superposición de los grados de crecimiento entre las lesiones benignas y malignas hace difícil emplear el tiempo de doblaje como indicador absoluto. En nuestra opinión, se debe sospechar malignidad ante cualquier crecimiento, independientemente de lo lento que sea; algunos tumores malignos de pulmón presentan un tiempo de doblaje que excede los 1.000 días. En general, se está de acuerdo en que un nódulo pulmonar solitario que no crece a lo largo de un período de 2 años es benigno y no requiere resección. No obstante, esto no siempre es cierto.

La TC se emplea con frecuencia para seguir la evolución de un nódulo pulmonar de reciente diagnóstico y determinar su tiempo de doblaje. Habitualmente se realiza un seguimiento con intervalos de 3 meses que posteriormente se amplía a 6 meses. Sin embargo, es difícil valorar el crecimiento de nódulos de escasos milímetros de diámetro mediante TC, por lo que en estos casos, es más adecuado utilizar períodos de seguimiento más largos (p. ej., de 1 año). Como un incremento del 26% en el diámetro del nódulo equivale a doblar su volumen, para un nódulo de 3 mm, doblar el volumen equivaldría a un aumento de diámetro menor de 1 mm. Este cambio es difícil de detectar con la TC.

Hay que señalar que, en ocasiones, el cáncer de pulmón presenta a lo largo de su seguimiento una reducción transitoria de su tamaño. Una única TC de control que muestre un nódulo que ha disminuido de tamaño no es suficiente como para considerarlo benigno. Una segunda TC que muestre una continua disminución de tamaño, o su resolución, es una buena práctica.

Exploración mediante TC del cáncer de pulmón

La TC puede utilizarse para explorar a pacientes con alto riesgo de cáncer pulmonar. Mediante TC, y realizando comparaciones con las radiografías de tórax, pueden detectarse la mayoría de los tumores malignos pulmonares (4:1), neoplasias pulmonares de pequeño tamaño y la mayoría de los tumores en sus fases iniciales (estadio 1) (6:1). Sin embargo, son frecuentes los falsos positivos (hasta el 70% de los pacientes explorados presentan al menos un nódulo pulmonar), lo que limita su valor. Por otra parte, no se ha demostrado la utilidad de la exploración para disminuir la mortalidad como consecuencia del cáncer de pulmón. Por tanto, la exploración del cáncer de pulmón mediante TC es controvertida; se están realizando varios estudios para determinar su valor y los costes que implica.

La exploración mediante TC del cáncer pulmonar se realiza preferentemente una TC multidetector, filas de detectores delgadas (entre 1,25 mm y 2,5 mm) y una técnica de dosis baja (que se obtiene disminuyendo el ajuste de miliamperios). Dado el pequeño tamaño de los nódulos detectados, suele ser necesario realizar TC de seguimiento (a intervalos de 3 a 6 meses) para valorar el significado de dichos nódulos.

Metástasis pulmonares. TC que muestra múltiples nódulos con una distribución difusa. A pesar de su pequeño tamaño, los nódulos están claramente delimitados. Este patrón de distribución nodular se denomina *al azar*.

Metástasis pulmonares con signo del vaso nutricio. Múltiples nódulos bien delimitados que representan metástasis de un carcinoma de células renales. Es típica la afectación del pulmón periférico. Algunos de esos nódulos *(flecha)* parecen guardar relación con un vaso pulmonar, lo que se denomina signo del vaso nutricio.

TC en la biopsia guiada de un nódulo pulmonar

Si la TC no permite realizar un diagnóstico específico en un paciente con un nódulo solitario, y no se aprecia ninguna calcificación, a menudo es adecuado ampliar la evaluación. Ello puede implicar una exploración mediante tomografía por emisión de positrones, que presenta una alta sensibilidad (97%) y especificidad (80%) en el diagnóstico del cáncer, o bien la biopsia del nódulo.

La broncoscopia es más precisa para diagnosticar tumores centrales que presentan un componente endobronquial, mientras que la biopsia con aguja es mejor en las lesiones pulmonares periféricas. En lesiones localizadas en la mitad central del pulmón, cuando se observa una anomalía en la TC o se aprecia el *signo del bronquio* (estrechamiento bronquial u obstrucción en la zona donde está el nódulo, o un bronquio dentro de la lesión tumoral), es más adecuado realizar una broncoscopia dirigida al lugar adecuado. Si en la TC no existe evidencia de anomalía en el bronquio, debería realizarse antes una biopsia con aguja.

La TC puede ser útil para planificar una biopsia por aspiración mediante aguja, incluso aunque la TC no se emplee en el momento de realizar la biopsia. En primer lugar, la TC puede revelar la profundidad de la lesión y, de acuerdo con esto, puede marcarse la aguja. Esto tiene particular valor cuando sólo se dispone de un único plano de fluoroscopia en el procedimiento de la biopsia. En segundo lugar, la TC puede ayudar a planificar el abordaje de la biopsia. Si se encuentra una bulla en el camino de la aguja, o la aguja debe cruzar una cisura

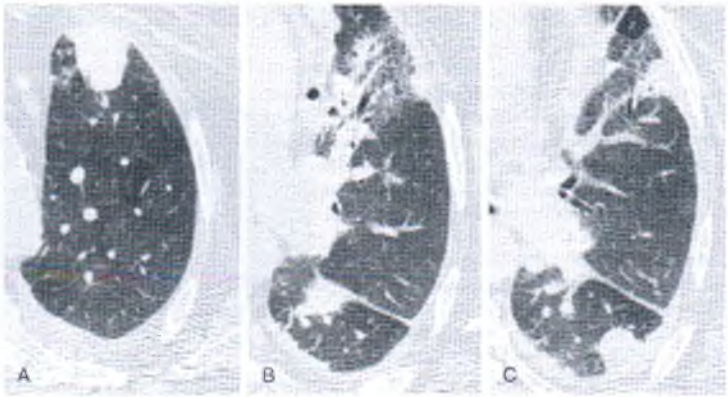

Nocardiosis con múltiples nódulos. Múltiples nódulos mal delimitados que reflejan una neumonía por *Nocardia* en un paciente inmunodeprimido.

para alcanzar la lesión, aumenta el riesgo de neumotórax y debe elegirse un abordaje diferente.

La biopsia toracoscópica o la resección de nódulos pulmonares periféricos puede servirse de técnicas de localización dirigidas por TC. Éstas pueden implicar la inyección de azul de metileno o la colocación de alambres doblados en el nódulo.

MÚLTIPLES NÓDULOS Y METÁSTASIS PULMONARES

La TC es mucho más sensible que la radiografía simple para detectar nódulos pulmonares. Mediante TC pueden detectarse fácilmente nódulos tan pequeños como de unos pocos milímetros (Figs. 6-20 y 6-21).

En secciones transversales, los nódulos pueden mostrar un aspecto parecido al de los vasos. Sin embargo, los nódulos pequeños sólo se aprecian en uno o dos planos adyacentes, mientras que los vasos sanguíneos orientados longitudinalmente pueden seguirse en numerosos planos, lo que permite delimitar su punto de origen o apreciar su ramificación. La inyección de contraste no suele ser útil para hacer esta diferenciación, salvo en casos de nódulos grandes y centrales, en contigüidad con los vasos hiliares.

Carcinoma bronquioloalveolar con condensación y múltiples nódulos. En el pulmón derecho pueden observarse áreas localizadas de condensación *(flechas grandes)*. También se aprecian múltiples nódulos *(flechas pequeñas)*; estos nódulos suelen tener una distribución centrolobulillar y reflejar la diseminación bronquial del tumor.

El diagnóstico diferencial de los nódulos pulmonares grandes y múltiples (>1 cm) incluye las metástasis, el linfoma, el carcinoma broncógeno con tumores primarios síncronos, infecciones bacterianas, fúngicas y en ocasiones víricas (Fig. 6-22), enfermedades granulomatosas, la sarcoidosis, la granulomatosis de Wegener, la enfermedad reumatoidea pulmonar, la amiloidosis y el embolismo séptico. En la mayoría de los casos, el aspecto de los nódulos grandes en TC es inespecífico. El diagnóstico diferencial de los nódulos pequeños y múltiples (<1 cm) se expone en los apartados TCAR y Enfermedad pulmonar infiltrativa difusa.

Metástasis

Las metástasis pulmonares resultantes de la embolización del tumor son típicamente difusas o muestran predilección por el pulmón subpleural periférico (véanse Figs. 6-20 y 6-21). Los agregados linfoides subpleurales normales y los granulomas también pueden originar pequeños nódulos periféricos, que son frecuentes en la práctica clínica. Como los nódulos pequeños a menudo tienen un tamaño demasiado reducido como para valorarlos mediante biopsia percutánea, suele realizarse un seguimiento mediante TC al cabo de 1 o 3 meses para valorar su significado. Las metástasis aumentan de tamaño.

Cuando se obtienen TC de control para valorar si un nódulo pequeño (o nódulos) cambia de tamaño, es importante obtener los planos exactamente al mismo nivel y con el mismo ajuste de ventana que en el estudio originario. Un nódulo puede pasar desapercibido si el paciente respira de forma diferente durante dos planos que se suponen contiguos (el nódulo puede quedar en un nivel entre los dos planos «adyacentes»), o puede parecer más pequeño si está ligeramente fuera del plano del escáner; el empleo de la TC helicoidal mientras no se respira ayuda a evitar estos problemas. Una forma fácil de conocer con exactitud el nivel que estamos observando es identificar el patrón de la ramificación de los vasos dentro del pulmón, en la región del nódulo. Si tanto en el estudio originario como en el de control se observan los mismos vasos, y el nódulo parece diferente, entonces el nódulo es diferente. Si se aprecia un patrón de ramificación diferente, la aparente diferencia en el tamaño del nódulo podría no ser real. Si los estudios de control se observan con un ajuste de ventana diferente al del estudio originario, puede parecer que el nó-

Bronquiectasias. TC de alta resolución que muestra bronquiectasias multifocales. En medio del lóbulo se aprecian bronquios de pared gruesa y dilatada irregularmente *(flechas negras)*. Su aspecto se clasificaría como cilíndrico o varicoso. En el lóbulo inferior derecho, varios bronquios *(flecha blanca grande)* parecen mayores que la arteria pulmonar adyacente *(flecha blanca pequeña)*. Este hallazgo se denomina signo del anillo de sello.

dulo tiene un tamaño diferente. Como se ha citado con anterioridad, los ajustes medios de ventana bajos hacen que un nódulo parezca de mayor tamaño.

Las metástasis pulmonares son típicamente redondeadas y están bien delimitadas (véase Fig. 6-20). Algunas metástasis, rodeadas de una hemorragia, pueden estar mal delimitadas o asociarse con el signo del halo. Dentro de algunos tumores metastásicos pueden apreciarse cavitaciones y calcificaciones. Las metástasis pulmonares pueden estar conectadas con una rama de la arteria pulmonar, lo que refleja su origen embólico (p. ej., «el signo del vaso nutricio»; véase Fig. 6-21). Sin embargo, este hallazgo puede presentarse con otras causas de nódulos pulmonares, como en la granulomatosis de Wegener y en las embolias asépticas o sépticas.

Carcinoma bronquioloalveolar

Aproximadamente el 50% de los pacientes con carcinoma bronquioloalveolar presenta condensaciones pulmonares difusas o moteadas o múltiples nódulos pulmonares (Fig. 6-23). Se ha descrito que la presencia de arterias opacificadas visibles dentro de una condensación o en una TC realzada con contraste (p. ej., «signo del angiograma en TC») sugiere este tumor, aunque también puede observarse en otras causas de condensación, como la neumonía. En pacientes con carcinoma bronquioloalveolar, el tumor puede secretar grandes cantidades de líquido o mucosidad de baja atenuación, lo cual es responsable en parte de la condensación pulmonar y de la presencia del signo del angiograma en TC. También puede producirse broncorrea (excesiva producción de esputo).

Linfoma

En el 10% de los pacientes con enfermedad de Hodgkin se observa afectación parenquimatosa pulmonar en el momento de la presentación. Puede verse una extensión directa desde los nódulos hiliares, discretas áreas de condensación localizada, o lesiones de aspecto tumoral. Dentro de las zonas anómalas pueden apreciarse broncogramas aéreos o áreas cavitadas. Habitualmente, en pacientes con enfermedad de Hodgkin intratable, la afectación pulmonar no se produce en ausencia de adenopatías mediastínicas demostradas radiográficamente (por lo general adenopatías hiliares ipsolaterales).

En pacientes con linfoma no hodgkiniano, la enfermedad pulmonar puede producirse en ausencia de crecimiento de ganglios linfáticos. Esto es frecuente en pacientes con el síndrome de la inmunodeficiencia adquirida. Pueden apreciarse nódulos grandes y mal delimitados.

BRONQUIECTASIAS Y ANOMALÍAS BRONQUIALES

Para diagnosticar bronquiectasias hay que obtener una TCAR o una TC helicoidal con colimación fina (3 mm) o con detector ancho. En pacientes sanos, el bronquio y la rama de la arteria pulmonar adyacente tienen casi el mismo tamaño. En pacientes con bronquiectasias, la rama de la arteria pulmonar y el bronquio adyacente, dilatado y en forma de anillo, producen al combinar sus sombras un aspecto en anillo de sello (Fig. 6-24). El *signo del anillo de sello* es característico de las bronquiectasias. Por definición, el signo del anillo de sello

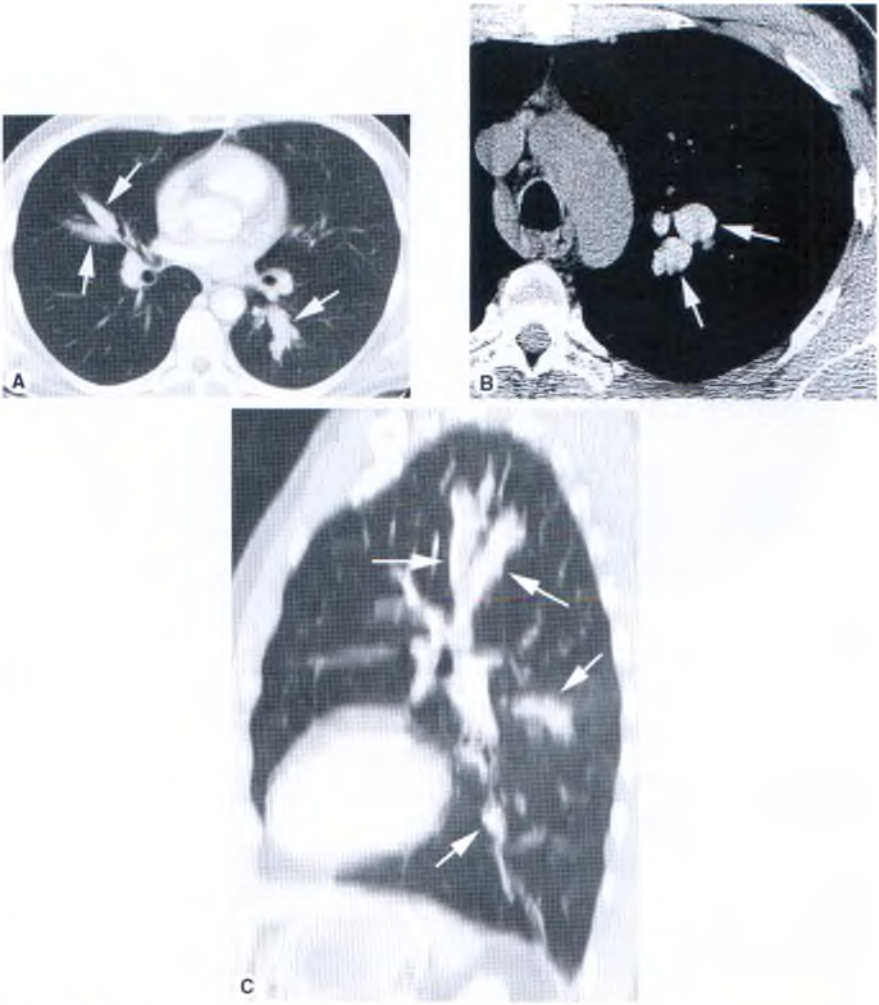

Figura 6-25 **Tapones mucosos en la aspergilosis alérgica broncopulmonar (AABP).** *A*, La TC con ventana pulmonar muestra unas opacidades que se ramifican *(flechas)* sugestivas de tapones mucosos. *B*, Cuando se utiliza una ventana mediastínica, los tapones mucosos *(flechas)* presentan mayor atenuación que las partes blandas. Esto es muy sugestivo de AABP. *C*, La proyección sagital muestra los tapones mucosos *(flechas)* y algunas ramificaciones.

aparece cuando el diámetro interno del bronquio supera el diámetro de la arteria adjunta; en ocasiones, este aspecto se aprecia en personas sanas. En pacientes con bronquiectasias, existe habitualmente un engrosamiento de la pared bronquial. Las bronquiectasias se suelen clasificar como cilíndricas, varicosas y quísticas, aunque estas designaciones tienen escaso valor clínico.

Los tapones mucosos que se asocian con bronquiectasias, fibrosis quística, aspergilosis alérgica broncopulmonar (Fig. 6-25), obstrucción bronquial o atresia bron-

Bronquiolitis obliterante con perfusión en mosaico. En un paciente con una bronquiolitis obliterante, un trasplante de médula ósea y una reacción injerto contra huésped, el pulmón presenta un aspecto moteado en la TC de alta resolución. Las diferentes densidades pulmonares reflejan diferencias en la perfusión pulmonar, secundarias a una anomalía ventilatoria en relación con la obstrucción de la vía aérea. Obsérvese que los vasos parecen mayores en las regiones pulmonares densas que en las regiones pulmonares radiotransparentes; esta es una importante clave para la presencia de perfusión en mosaico.

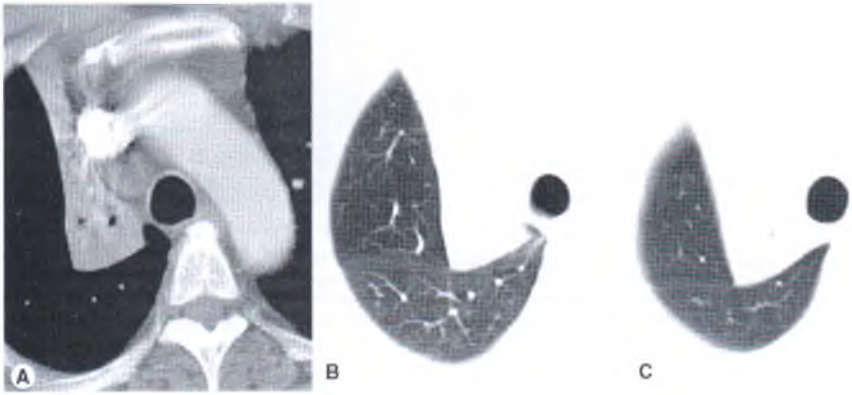

Colapso del lóbulo superior derecho. En un paciente con un carcinoma que obstruye el bronquio del lóbulo superior derecho, se observan tanto brocogramas aéreos como vasos opacificados *(A)*. El lóbulo superior derecho colapsado tiene una forma triangular *(B* y *C)*. El lóbulo medio limita la cara externa del lóbulo colapsado, mientras que el lóbulo inferior es posterior a éste.

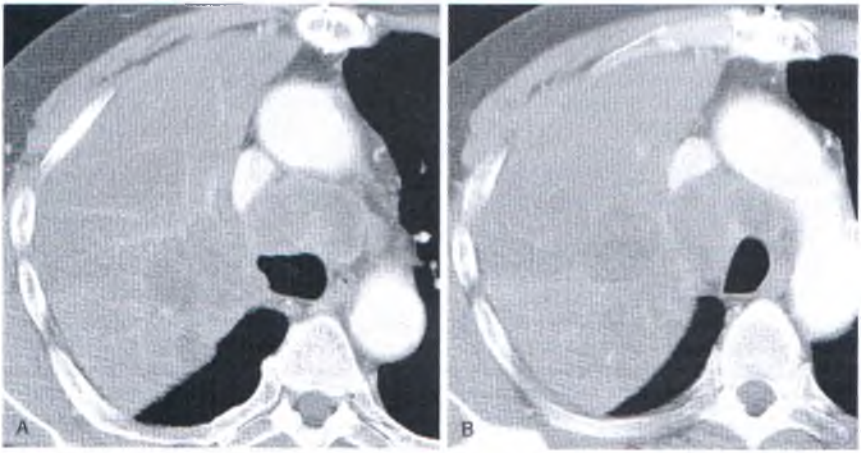

Carcinoma pulmonar con neumonía obstructiva. *A* y *B*. El lóbulo superior derecho está condensado, pero no hay pérdida de volumen. No se aprecian broncogramas aéreos, aunque se observan vasos opacificados. También se encuentran grandes ganglios linfáticos mediastínicos, necróticos y de baja densidad.

quial congénita en ocasiones pueden producir opacidades nodulares que son difíciles de diagnosticar en las radiografías torácicas. En la TC, su relación con el árbol bronquial, su forma a menudo ramificada y las bronquiectasias con las que se asocian son diagnósticas.

La mayoría de los pacientes con bronquiectasias presentan hallazgos inespecíficos, con anomalías más graves a nivel periférico y en lóbulos inferiores. La fibrosis quística habitualmente muestra bronquiectasias bilaterales que afectan a los lóbulos superiores y que son más graves en las regiones pulmonares centrales (parahiliares). La aspergilosis alérgica broncopulmonar también muestra una bronquiectasia central; los tapones mucosos son frecuentes, y a menudo presentan una atenuación alta debido a la calcificación (véase Fig. 6-25). La tuberculosis muestra atelectasia en el lóbulo superior, que suele ser asimétrica.

En pacientes con bronquiolitis obliterante (p. ej., en la bronquiolitis obliterante del síndrome de Swyer-James), además de los hallazgos de bronquiectasias, en la TC también pueden verse áreas de hipertransparencia pulmonar, producidas por una disminución de la perfusión dentro de áreas pulmonares poco ventiladas. Este fenómeno confiere al pulmón un aspecto moteado no homogéneo que se denomina *perfusión en mosaico*. Se aprecia mejor en la TCAR (Fig. 6-26). Los vasos contenidos en regiones relativamente transparentes presentan un aspecto más pequeño que los de las regiones pulmonares relativamente densas.

ATELECTASIA: TIPOS Y PATRONES

Las atelectasias se producen con mayor frecuencia debido a una obstrucción bronquial (atelectasia obstructiva), un derrame pleural u otro proceso pleural que permita al pulmón colapsarse (atelectasia pasiva o de relajación) o una fibrosis pulmonar (atelectasia por cicatrización). Éstas pueden tener diferentes aspectos. En la TC, los signos generales de pérdida de volumen son en general los mismos que los de las radiografías torácicas. En TC se pueden apreciar bien la desviación del mediastino (en particular del mediastino anterior), la elevación del diafragma y el desplazamiento de las cisuras.

Atelectasia obstructiva

La atelectasia obstructiva a menudo está producida por un tumor, por lo que debe realizarse una exploración minuciosa del bronquio. En la mayoría de casos, los signos de una atelectasia obstructiva en TC son los que esperaríamos encontrar, de acuerdo con nuestra experiencia en radiografías simples. Lo habitual es que el lóbulo afectado se encuentre parcial o totalmente condensado (Fig. 6-27). Pueden apreciarse broncogramas aéreos (Fig. 6-27), aunque no es típico. En la TC, en ocasiones pueden verse broncogramas mucosos (líquido o moco de baja densidad dentro de un bronquio obstruido). El bronquio relleno de aire o moco puede dilatarse en pre-

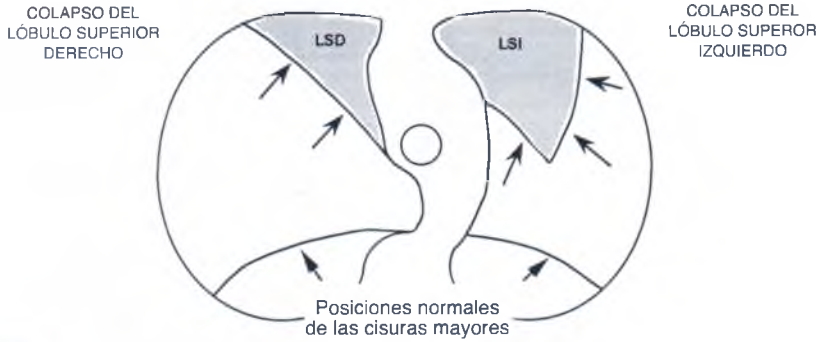

Patrones típicos del colapso del lóbulo superior. LSI, lóbulo superior izquierdo; LSD, lóbulo superior derecho.

sencia de una atelectasia, simulando una bronquiectasia. Si se administra medio de contraste, con frecuencia se observan vasos opacificados dentro del lóbulo condensado. Si hay poca pérdida de volumen, a menudo, en vez de atelectasia obstructiva, se emplea el término de *neumonía obstructiva* (Fig. 6-28).

En la TC puede diagnosticarse una atelectasia cuando se observa un desplazamiento de cisuras. Al igual que en las radiografías simples, pueden identificarse patrones típicos de colapso pulmonar (Figs. 6-29 y 6-30).

Colapso del lóbulo superior derecho

Cuando el lóbulo superior se aplana progresivamente contra el mediastino, la cisura mayor rota en sentido anterior y medial (véanse Figs. 6-27 y 6-29). La cisura puede arquearse anteriormente. En presencia de una tumoración hiliar, puede apreciarse un aspecto similar al del signo de la G de Golden, como se observa en las radiografías simples. En algunos pacientes, el lóbulo adopta una forma triangular (véase Fig. 6-27).

Colapso del lóbulo superior izquierdo

Al igual que en el lado derecho, la cisura mayor rota en sentido anterior y medial. Sin embargo, por encima del hilio, el segmento superior del lóbulo inferior puede desplazar parte del lóbulo superior fuera del mediastino, confiriendo al margen posterior del lóbulo colapsado forma de V (véase Fig. 6-29). En ocasiones, en el lado derecho se observa un aspecto similar.

Colapso del lóbulo medio

A medida que el lóbulo medio pierde volumen, la cisura menor, que en condiciones normales es difícil de

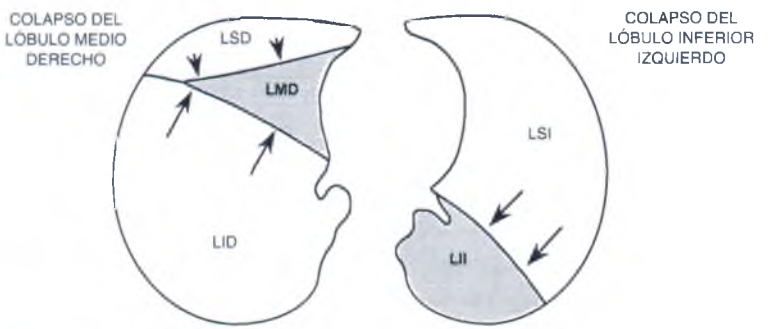

Patrones típicos del colapso de los lóbulos medio e inferior. LII, lóbulo inferior izquierdo; LID, lóbulo inferior derecho; LMD, lóbulo medio derecho; LSD, lóbulo superior derecho.

ver debido a que se encuentra en el plano de exploración, rota en sentido inferior y medial, haciéndose visible en la TC. El lóbulo colapsado adopta una forma triangular, con un lado del triángulo en contacto con el mediastino (véase Fig. 6-30). El lóbulo superior puede observarse anterolateralmente, limitando el lóbulo colapsado, y por otra parte, el lóbulo inferior lo circunscribe posteriormente. Estos lóbulos ventilados suelen separar el lóbulo medio colapsado de la pared torácica lateral.

Colapso del lóbulo inferior

En cada lado, la cisura mayor rota en sentido posteromedial (véase Fig. 6-30). El lóbulo colapsado hace contacto con el mediastino posterior y con la pared torácica posteromedial, manteniendo contacto con el diafragma medial.

Atelectasia pasiva

En presencia de un derrame pleural, el pulmón tiende a retraerse o colapsarse hacia el hilio, y el líquido que penetra en las cisuras permite que se separen los lóbulos. Con la inyección de contraste, el pulmón se opacifica, por lo que es claramente distinguible del líquido que lo rodea. Dentro de los lóbulos colapsados pueden observarse broncogramas aéreos. La atelectasia redondeada es una forma de atelectasia pasiva.

Atelectasia por cicatrización

La atelectasia por cicatrización se produce en presencia de una fibrosis pulmonar, pero puede asociarse con tuberculosis, irradiación o bronquiectasias crónicas. En este trastorno, no existe evidencia de obstrucción bronquial. Más bien, dentro del área de colapso, se observan habitualmente broncogramas aéreos y dilataciones bronquiales (bronquiectasias). A menudo, la pérdida de volumen es importante.

ENFERMEDAD PULMONAR INFILTRATIVA DIFUSA

El término de *enfermedad pulmonar infiltrativa difusa* se utiliza para describir diferentes trastornos, tanto del espacio aéreo como intersticiales, que se manifiestan por una anomalía parenquimatosa generalizada. En esta clasificación se incluyen enfermedades tan diversas como la neumonía difusa, el edema pulmonar y las enfermedades intersticiales crónicas.

Generalmente, la TC no se emplea para evaluar a pacientes con condensaciones pulmonares difusas agudas o con enfermedad intersticial aguda, visibles en radiografías de tórax, debido, en la mayoría de los casos, a que el diagnóstico de dichas enfermedades es clínico (no obstante, el empleo de la TC para diagnosticar embolia pulmonar ha incrementado la utilización de los estudios de imagen en la enfermedad pulmonar aguda). Causas frecuentes de este cuadro son la neumonía aguda, el edema pulmonar y el síndrome de dificultad respiratoria agudo.

No obstante, en algunos pacientes con anomalías agudas, puede practicarse una TC para buscar hallazgos asociados, como un derrame pleural, una obstrucción bronquial o tumoraciones, adenopatías o cavitaciones asociadas, que podrían tener valor diagnóstico. La TC, en particular la TCAR, tiene cierta utilidad para diagnosticar la enfermedad pulmonar aguda en pacien-

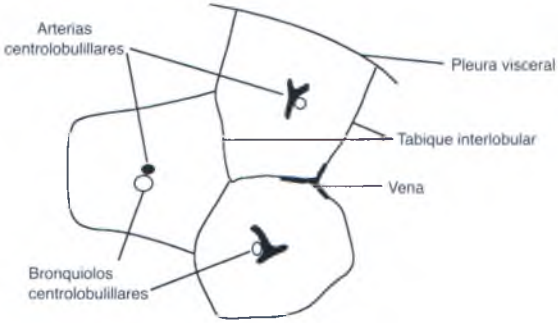

Figura 6-31 Lóbulos pulmonares normales.

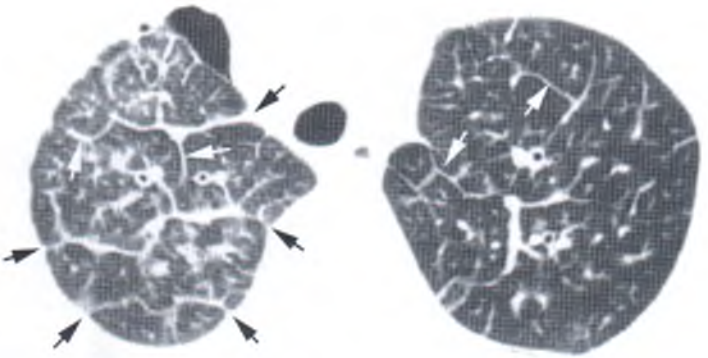

Engrosamiento del tabique interlobular. En una paciente con diseminación linfática de un carcinoma de mama, la TC de alta resolución muestra la evidencia de un engrosamiento septal *(flechas)*, característico de esta enfermedad. Aunque el engrosamiento septal es bilateral, es más grave en el lado derecho. También hay un pequeño neumotórax derecho.

tes inmunodeprimidos, en especial en aquellos con síndrome de la inmunodeficiencia adquirida.

Diagnóstico mediante TC de alta resolución de la enfermedad pulmonar difusa

La TCAR se emplea con frecuencia para evaluar la enfermedad pulmonar infiltrativa difusa, en particular cuando se trata de patologías crónicas y progresivas, y cuando se cuestiona el diagnóstico. Generalmente, la TCAR se utiliza para: 1) detectar la enfermedad pulmonar en pacientes con síntomas de dificultad respiratoria o con alteración de las pruebas funcionales respiratorias, que presentan una radiografía de tórax normal (aproximadamente, entre el 10% y el 15% de los pacientes con enfermedad pulmonar infiltrativa muestran resultados normales en la radiografía torácica); 2) clasificar la enfermedad pulmonar según su patrón morfológico (p. ej., ¿tiene aspecto de panal de abeja?), y quizás realizar un diagnóstico específico; 3) valorar la actividad de la enfermedad, y 4) localizar áreas anómalas en pacientes en quienes se va a realizar una biopsia pulmonar. En comparación con las radiografías torácicas, la TCAR es más sensible (94% frente al 80%), más específica (96% frente al 82%) y más precisa a la hora de efectuar un diagnóstico (>10%).

Normalmente, la TCAR se obtiene a intervalos de 1 cm o 2 cm, dado que esta técnica pretende hacer un «muestreo» de la anatomía pulmonar a diferentes niveles. La TC se suele obtener durante una inspiración completa en posición supina. Cuando se desarrolla una atelectasia posterior, yaciendo el paciente en decúbito supino, es frecuente obtener un plano en decúbito prono para evitar un error diagnóstico. A menudo, en la TCAR se aprecia un colapso pulmonar dependiente, y el hecho de contar con planos en ambas posiciones nos permitiría diferenciar este hallazgo de auténticos procesos patológicos. Para detectar atrapamiento aéreo asociado con una enfermedad de vías aéreas, con frecuencia se obtienen planos postespiratorios a tres o cinco niveles.

Hallazgos de alta resolución en personas sanas

Los lóbulos pulmonares secundarios tienen forma poligonal y suelen medir entre 1 cm y 3 cm de diámetro. Se encuentran rodeados por tabiques interlobulares, que contienen venas y linfáticos (Fig. 6-31). En el centro del lóbulo se encuentran la arteria pulmonar y las ramas bronquiolares. En ocasiones, en la TCAR, los tabiques interlobulares normales se aprecian como líneas rectas muy delgadas de espesor uniforme, de entre 1 cm y 2 cm de longitud; sin embargo, en personas sanas, habitualmente sólo se observan unos pocos tabiques bien delimitados. Una densidad lineal, ramificada o puntiforme, dentro de un lóbulo secundario o a menos de un centímetro de la superficie pleural representa la rama de la arteria centrolobulillar. El bronquiolo centrolobular normalmente no es visible. La arteria visible en el centro del lóbulo, si no hay una atelectasia, no llega hasta la superficie pleural. En personas sanas, las superficies pleurales, las cisuras y los márgenes de vasos y bronquios centrales parecen lisos y están claramente delimitados.

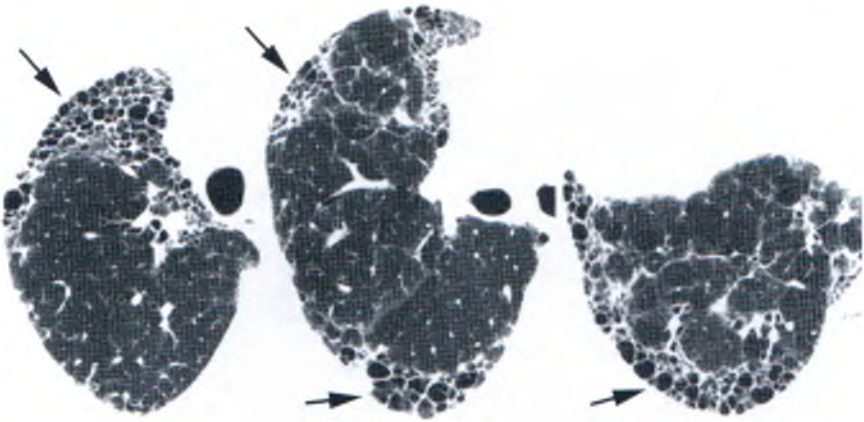

Fibrosis pulmonar y aspecto en panal de abeja en la artritis reumatoide. La TC de alta resolución realizada en tres niveles del pulmón derecho muestra unos característicos quistes de pequeño tamaño y pared gruesa (quistes en panal de abeja), más evidentes en la periferia *(flechas)*. Esta apariencia es diagnóstica de fibrosis.

Hallazgos anómalos en alta resolución

Engrosamiento septal interlobular

En pacientes con diversas enfermedades pulmonares intersticiales puede observarse un engrosamiento de los tabiques interlobulares (Fig. 6-32). Dentro del centro del pulmón, el tabique engrosado puede delimitar lóbulos que parecen hexagonales o poligonales y que contienen una rama de la arteria central visible. En la periferia pulmonar, el tabique engrosado a menudo llega hasta la superficie pleural. El engrosamiento septal puede presentarse en diferentes enfermedades con un aspecto liso, nodular o irregular.

A menudo, la presencia de un engrosamiento septal en la periferia pulmonar refleja un engrosamiento intersticial generalizado, que se asocia también con los siguientes procesos: 1) aumento de grosor de cisuras debido a un engrosamiento intersticial subpleural, 2) notorias estructuras centrolobulillares causadas por un engrosamiento de la vaina de tejido conjuntivo que las rodea, y 3) engrosamiento del intersticio que rodea los vasos y bronquios centrales (p. ej., el manguito peribronquial).

Entre las causas comunes de engrosamiento septal interlobular como hallazgo predominante en la TCAR se incluyen:

1. Diseminación linfangítica de un carcinoma (engrosamiento septal liso o nodular; véase Fig. 6-32).
2. Edema intersticial pulmonar (liso).
3. Proteinosis alveolar (liso, asociado con opacidades en vidrio deslustrado).
4. Sarcoidosis (nodular cuando hay granulomas; irregular en la enfermedad fibrótica o terminal).

Fibrosis pulmonar

La fibrosis aparece en la TCAR como un patrón reticular irregular. En las fases tempranas de la fibrosis un hallazgo frecuente es el *engrosamiento intersticial interlobular*, que muestra una reticulación delgada. La fibrosis que se asocia con áreas de destrucción pulmonar y de desorganización de la arquitectura pulmonar se conoce como *en panal de abeja*. En la TCAR, el panal de abeja origina un patrón reticular más basto o un aspecto quístico característico (Fig. 6-33). Los espacios quísticos varían entre varios milímetros y varios centímetros de diámetro. A menudo son periféricos y subpleurales. Se caracterizan por paredes gruesas que están claramente delimitadas, así como por su tendencia a presentarse en grupos o capas, con quistes adyacentes con los que comparten sus paredes. Otro hallazgo frecuente son las *bronquiectasias por tracción*, o dilataciones bronquiales en regiones fibróticas. Además, en la TCAR de pacientes con imágenes en panal de abeja pueden apreciarse bronquiolos intralobulares debido a una combinación de bronquiectasias de tracción y al engrosamiento del intersticio peribronquial. En pacientes con sarcoidosis o silicosis, en los lóbulos superiores pueden observarse *tumoraciones conglomeradas* de tejido fibroso.

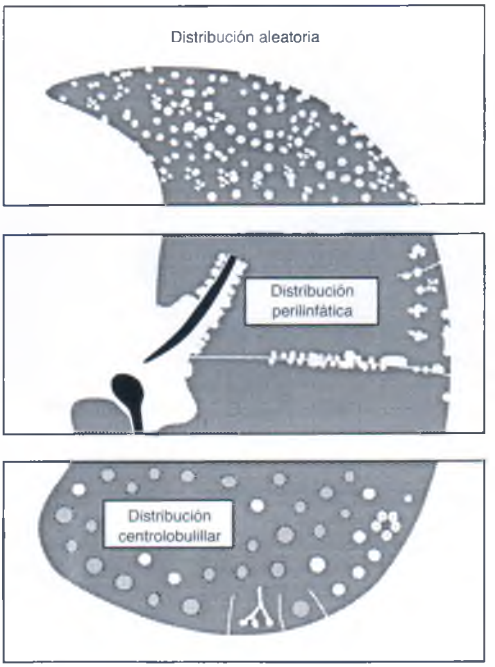

Distribución de los nódulos pulmonares.



Nódulos perilinfáticos (sarcoidosis). Se aprecian múltiples nódulos que son adyacentes a la cisura mayor *(flecha blanca grande)*, al bronquio central y a los vasos *(flechas blancas pequeñas)*. Este patrón es característico de la sarcoidosis. Obsérvese la distribución moteada, que afecta a algunas zonas pulmonares, mientras que otras parecen normales. En el lado izquierdo se aprecia una tumoración conglomerada con ganglios satélite *(flecha negra)*.

Nódulos centrolobulillares en un paciente con neumonitis por hipersensibilidad. Se aprecian nódulos pequeños, mal delimitados y de opacidad en vidrio deslustrado. Los nódulos más periféricos *(flechas)* se encuentran aproximadamente a 5 mm de las superficies de la cisura o de la pleura. Las superficies pleurales no están afectadas.

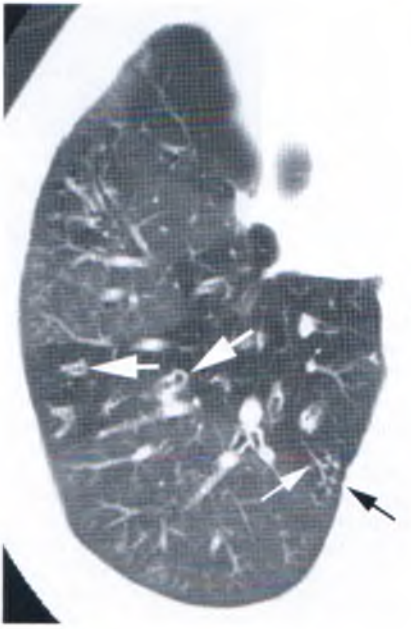

Aspecto en árbol en brote asociado con una fibrosis quística. Opacidad nodular y ramificada en el lóbulo posterior derecho *(flecha estrecha)* que representa un bronquiolo dilatado y relleno de pus. También hay un engrosamiento de la pared pleural y bronquiectasias *(flechas anchas)*. Las áreas de baja atenuación pulmonar representan una perfusión en mosaico.

Entre las causas frecuentes de fibrosis y de aspecto en panal de abeja, como hallazgo predominante en una TCAR, se incluyen las siguientes:

1. Fibrosis pulmonar idiopática (FPI; entre el 60% y el 70% de los casos).
2. Enfermedades vasculares del colágeno, en particular la artritis reumatoide y la esclerodermia.
3. Fibrosis causada por fármacos.
4. Asbestosis, asociada con el engrosamiento pleural.
5. Fases tardías de la neumonitis por hipersensibilidad.
6. Fases tardías de la sarcoidosis (en un pequeño porcentaje de pacientes).

Nódulos

En pacientes con enfermedades granulomatosas, como la sarcoidosis y la tuberculosis miliar, con tumores metastásicos y en aquellos con enfermedad de las vías aéreas pequeñas, pueden detectarse en la TCAR nódulos pequeños (entre unos pocos milímetros y 1 cm de diámetro). En la TCAR pueden identificarse tres distribuciones de los nódulos pulmonares (Fig. 6-34); el reconocimiento de cualquiera de estas tres distribuciones carece de valor en el diagnóstico diferencial.

Los *nódulos perilinfáticos* predominan en relación con las siguientes áreas: 1) las superficies pleurales (en particular las cisuras), 2) los grandes vasos y bronquios, 3) los tabiques interlobulares y 4) las regiones centrolobulillares. Típicamente tienen una distribución moteada. Son más frecuentes en la sarcoidosis (véanse Figs. 6-34 y 6-35), la silicosis y en el carcinoma linfangítico.

Los *nódulos distribuidos al azar* también afectan a las superficies pleurales, pero tienen una distribución difusa, uniforme y al azar en cuanto a su relación con las estructuras pulmonares. Son más típicos en la tuberculosis miliar y en las metástasis hematógenas (Fig. 6-20).

Los *nódulos centrolobulillares* no afectan en general a las superficies pleurales, y tienen una distribución centrolobulillar (Fig. 6-36). Tienden a presentarse cerca

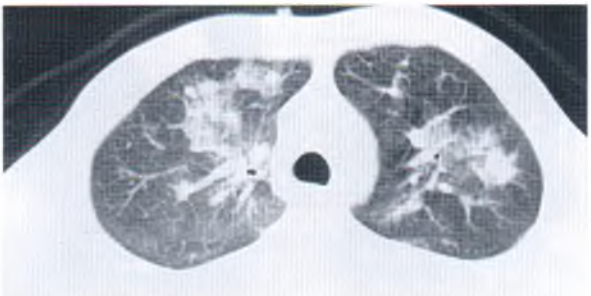

Condensación moteada en una neumonía. Paciente con fiebre y disnea agudas en el que se observa una condensación moteada bilateral.

de vasos pequeños, estando situados la mayoría de los nódulos periféricos a unos 5 mm o 10 mm de la superficie pleural. Habitualmente reflejan enfermedades que se producen en relación con vías aéreas de pequeño tamaño, y son frecuentes en infecciones diseminadas por vía endobronquial (p. ej., tuberculosis, bronconeumonía bacteriana), en diseminaciones tumorales endobronquiales (p. ej., carcinoma bronquioloalveolar), en la neumonitis por hipersensibilidad, en la neumonía organizada de la bronquiolitis obliterante y en enfermedades que producen o que se asocian con bronquiectasias.

Los nódulos centrolobulillares pueden asociarse con un hallazgo que se denomina *árbol con brotes*, que es el aspecto que tiene (Fig. 6-37). El árbol con brotes refleja moco o pus en los bronquiolos centrolobulillares. La presencia de estos hallazgos indica una enfermedad de la vía aérea, casi siempre debida a una infección, como, por ejemplo, las causadas por la diseminación endobronquial de la tuberculosis o el complejo *Mycobacterium avium/M. intracellulare,* la bronconeumonía bacteriana, la fibrosis quística o las bronquiectasias.

Para tratar de realizar el diagnóstico de uno de estos tres patrones de múltiples nódulos, es más fácil determinar primero la presencia o ausencia de nódulos en relación con las superficies pleurales, en particular a lo largo de las cisuras. Si no hay nódulos pleurales, la dis-

Opacidad en vidrio deslustrado. La opacidad perihiliar en vidrio deslustrado en este paciente refleja un edema y hemorragia pulmonar producidos por una reacción aguda por el consumo de cocaína. Obsérvese el aspecto de las cisuras mayor y menor (compárese con la Fig. 6-2).

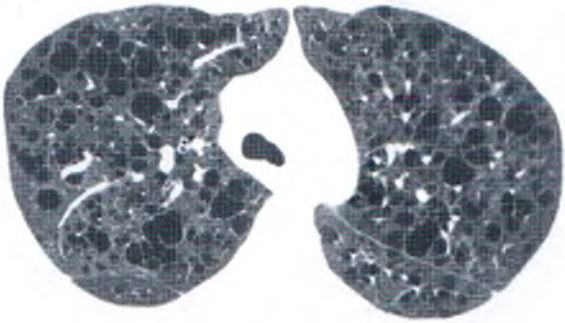

Quistes pulmonares en la linfangiomatosis (LAM). En esta mujer joven se aprecian quistes pulmonares redondeados, difusos y de pared delgada. Este aspecto es típico de la LAM.

tribución es centrolobulillar; si por el contrario están presentes, entonces la distribución de los nódulos pulmonares determina el patrón presente. Los nódulos con una distribución moteada y que aparecen en relación con las estructuras específicas citadas anteriormente, indican una distribución perilinfática; una distribución difusa y uniforme representa un patrón al azar. Este método puede emplearse para clasificar correctamente más del 95% de los casos que nos podamos encontrar.

Condensación

Los hallazgos en la TCAR de la condensación del espacio aéreo son similares a los observados en radiografías simples, pero los más característicos son el oscurecimiento de los vasos pulmonares y los broncogramas aéreos (Fig. 6-38). Los nódulos centrolobulillares (como se ha descrito antes), que miden entre 0,5 cm y 1 cm de diámetro, también pueden apreciarse en la TCAR de pacientes con enfermedades del espacio aéreo (p. ej., en el carcinoma bronquioloalveolar [véase Fig. 6-23] o en la diseminación endobronquial de la tuberculosis).

El diagnóstico diferencial de la condensación se basa en principio en la duración de los síntomas presentes. La condensación que se asocia con síntomas agudos suele representar una neumonía (véase Fig. 6-38), un edema o hemorragia grave o un síndrome de dificultad respiratoria agudo. En pacientes con condensación y síntomas crónicos (es decir, >4-6 semanas), las causas más frecuentes de condensación pulmonar son la neumonía obstructiva con bronquiolitis obliterante (véase Fig. 6-44), el carcinoma bronquioloalveolar (véase Fig. 6-23) y la neumonía eosinófila crónica.

Opacidad en vidrio deslustrado

En algunos pacientes con mínima enfermedad intersticial, engrosamiento de la pared alveolar o una mínima condensación del espacio aéreo, en la TCAR puede observarse un aumento brumoso de la densidad pulmonar (Fig. 6-39); esto se denomina *opacidad en vidrio deslustrado*. La opacidad en vidrio deslustrado se diferencia de la condensación en que las áreas en las que hay un aumento de opacidad no oscurecen los vasos pulmonares subyacentes.

La opacidad en vidrio deslustrado es inespecífica y puede apreciarse en diversas enfermedades. Al igual que en los pacientes con condensación, el diagnóstico diferencial de la opacidad en vidrio deslustrado se basa primariamente en la duración de los síntomas. La opacidad en vidrio deslustrado asociada con síntomas agudos suele representar una neumonía atípica (*neumonía por Pneumocystis carinii* o neumonía vírica), un edema (véase Fig. 6-39), hemorragia o una neumonitis aguda por hipersensibilidad. En pacientes con síntomas crónicos (es decir, >4-6 semanas), las causas más frecuentes son neumonitis subaguda por hipersensibilidad, neumonía intersticial inespecífica (NII), neumonía intersticial descamativa, neumonía obstructiva por bronquiolitis obliterante, carcinoma bronquioloalveolar, neumonía lipoidea y proteinosis alveolar pulmonar.

En todos los pacientes con síntomas agudos, la opacidad en vidrio deslustrado es signo de enfermedad activa. En el 60% al 80% de los pacientes que tienen síntomas más crónicos, esta apariencia guarda relación con algún tipo de enfermedad pulmonar activa. Si la opacidad en vidrio deslustrado sólo se observa en regiones

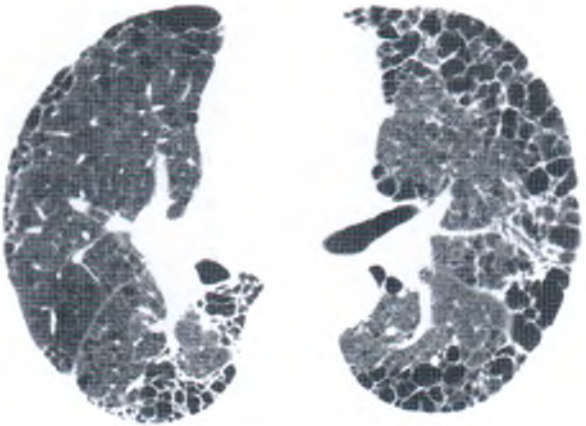

Fibrosis pulmonar idiopática (FPI) y neumonia intersticial usual (NIU). Hay un amplio patrón subpleural en panal de abeja que es típico de la FPI y de la NIU.

pulmonares que también muestran hallazgos de fibrosis (p. ej., imágenes en panal de abeja o bronquiectasias por tracción), es probable que ésta represente una fibrosis más que una enfermedad activa. Esto es típico en pacientes con neumonía intersticial usual (NIU) y FPI.

Quistes pulmonares

Los quistes pulmonares son espacios rellenos de aire, de pared delgada que se encuentran dentro del parénquima pulmonar. Se observan quistes cuando hay un patrón en panal de abeja, en las bronquiectasias quísticas, en el enfisema bulloso y en neumonías que originan la formación de un neumatocele (p. ej., en la neumonía por *Pneumocystis*). Existen varias enfermedades pulmonares poco frecuentes que originan quistes pulmonares como manifestación primaria de la enfermedad. Éstas incluyen la histiocitosis de Langerhans, la linfangiomiomatosis (Fig. 6-40) y la neumonía linfocítica intersticial, en particular la que se asocia con el síndrome de Sjögren.

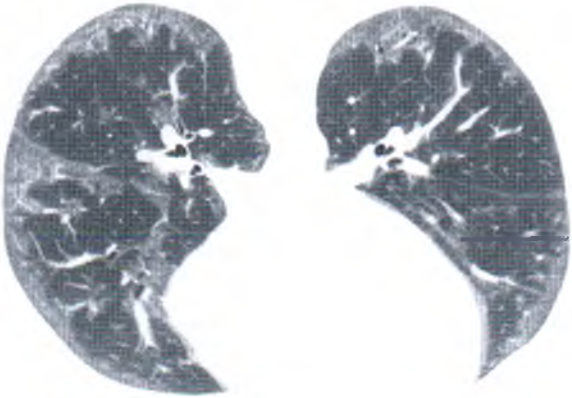

Neumonía intersticial inespecífica (NII) en un paciente con esclerodermia. TC de alta resolución en decúbito prono que muestra una opacidad en vidrio deslustrado periférica y subpleural. Este aspecto es típico de la NII.

Aspecto de enfermedades específicas en TC de alta resolución: las 10 más importantes

Aunque hay más de 200 enfermedades que pueden producir una anomalía pulmonar difusa, el conocimiento de algunas de ellas nos permitirá diagnosticar con corrección la mayoría de los casos que veamos. Más del 90% de los pacientes con enfermedad pulmonar difusa presentará una de las casi 10 únicas patologías posibles.

Carcinoma metastásico

Aunque las diseminaciones linfática y hematógena del carcinoma producen patrones algo diferentes, la superposición es frecuente, y muchos pacientes presentan algunas características de ambos casos.

En un paciente que presenta la historia adecuada de malignidad y disnea progresiva, el aspecto de la TCAR cuando hay una diseminación linfática es diagnóstico. A menudo, en estos casos, la radiografía simple es normal o ambigua. La *diseminación linfangítica de una carcinoma* se caracteriza por:

1. Engrosamiento septal interlobulillar, liso o nodular (véanse Figs. 6-32 y 6-22).
2. Engrosamiento intersticial peribronquial (formación de manguitos peribronquiales).
3. Engrosamiento de las cisuras (liso o nodular).
4. Distribución moteada o unilateral (en muchos casos).
5. Aumento de tamaño de los ganglios linfáticos (en algunos casos).

La *diseminación hematógena de un tumor* se caracteriza por:

1. Una distribución al azar de pequeños nódulos, en ocasiones de predominio periférico (véanse Figs. 6-20 y 6-21).
2. Afectación de cisuras y superficies pleurales).
3. Distribución bilateral.
4. Presencia de grandes nódulos.

Fibrosis pulmonar idiopática y neumonía intersticial usual

La FPI representa unos dos tercios de los casos de fibrosis pulmonar difusa con patrón en panal de abeja. Histológicamente, la FPI se manifiesta por un patrón histológico de NIU. Hay una disnea progresiva. El pronóstico es malo. Los pacientes con este trastorno es típico que presenten las siguientes características:

1. Engrosamiento intersticial intralobulillar.
2. Patrón en panal de abeja (Fig. 6-41).
3. Bronquiectasias y bronquioloectasias por tracción.
4. Predominio en las regiones pulmonares subpleurales, posterior y basal.
5. Opacidad en vidrio deslustrado (puede presentarse en algunos pacientes; se asocia habitualmente con bronquiectasias por tracción o con patrón en panal de abeja y sugiere fibrosis pulmonar).

Neumonía intersticial inespecífica

La NII es una anomalía histológica descrita recientemente y que se asocia con frecuencia con enfermedades vasculares del colágeno. Es menos frecuente que la NIU y la FPI. La NII presenta un aspecto variable, aunque a menudo muestra las siguientes características:

1. Opacidad en vidrio deslustrado (Fig. 6-42).
2. Predomina en las regiones pulmonares posterior y basal, aunque a menudo respeta el pulmón subpleural inmediato (véase Fig. 6-42).
3. Puede haber reticulación, bronquiectasias por tracción y bronquioloectasias.
4. El patrón en panal de abeja es poco frecuente.

Enfermedad vascular del colágeno

La enfermedad pulmonar reumatoide, la esclerodermia y otras enfermedades del colágeno pueden originar hallazgos de NIU o NII (véanse Figs- 6-33 y 6-42). También pueden observarse bronquiolitis obliterante y neumonía obstructiva.

Sarcoidosis

En algunos pacientes la sarcoidosis puede tener un aspecto altamente diagnóstico. Los pacientes pueden estar relativamente asintomáticos. Los hallazgos de la TCAR difieren según se trate de pacientes con enfermedad activa o en fases tardías. En pacientes con sarcoidosis activa los hallazgos típicos son:

1. Nódulos perilinfáticos, de entre 1 mm y 10 mm (particularmente subpleurales y peribronquiales; véanse Figs. 6-17 y 6-35); puede haber calcificaciones.
2. Distribución moteada, a menudo asimétrica.
3. Predominio en el lóbulo superior.

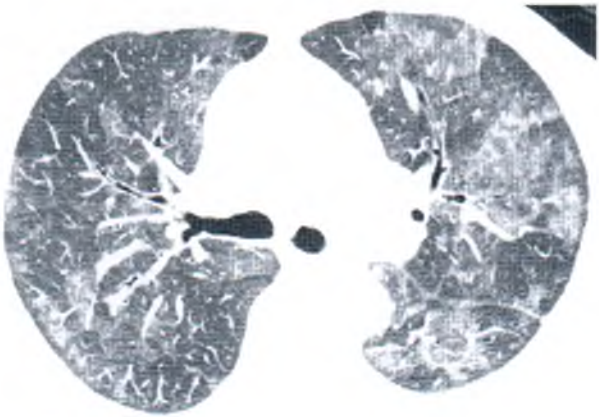

Opacidad en vidrio deslustrado en la neumonitis por hipersensibilidad. Múltiples áreas moteadas con aumento de la atenuación pulmonar que son típicas de la opacidad en vidrio deslustrado. Obsérvese que los vasos permanecen visibles dentro de las regiones pulmonares anómalas. También se aprecian nódulos centrolobulillares mal delimitados de opacidad en vidrio deslustrado. Este aspecto es típico de la neumonitis por hipersensibilidad.

4. Adenopatías hiliares y mediastínicas (útil para el diagnóstico aunque no siempre presente); calcificaciones.
5. Opacidad en vidrio deslustrado (infrecuente), que refleja de presencia de pequeños granulomas.

Los hallazgos en la TCAR en pacientes con sarcoidosis en fases tardías y fibrosis incluyen:

1. Engrosamiento septal irregular.
2. Distorsión de la arquitectura.
3. Conglomerado de tumoraciones broncohiliares que contienen una acumulación de bronquios ectásicos y que a menudo afectan a los lóbulos superiores.
4. Patrón en panal de abeja (pequeño porcentaje).
5. Adenopatías hiliares y mediastínicas (no siempre presente).

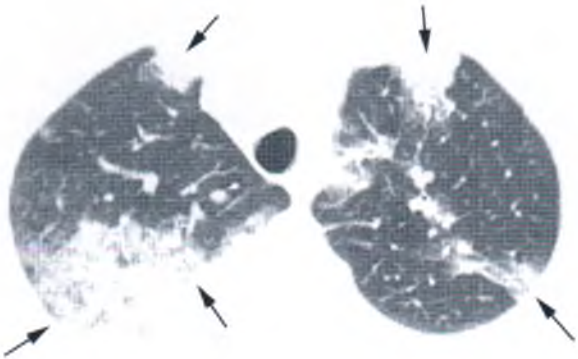

Neumonía organizada de la bronquiolitis obliterante. En la periferia pulmonar pueden observarse áreas de condensación *(flechas)*. Este aspecto es típico en el paciente con síntomas crónicos.

Silicosis y neumoconiosis de los trabajadores del carbón

Los hallazgos de la silicosis y de las neumoconiosis de los trabajadores del carbón pueden ser similares a los de la sarcoidosis, aunque pueden reconocerse diferencias importantes. Estos hallazgos incluyen:

1. Nódulos perilinfáticos de entre 1 mm y 10 mm (en particular centrolobulillares y subpleurales), algunos de ellos calcificados.
2. Distribución simétrica.
3. Predominio en la parte posterior del pulmón.
4. Predominio en el lóbulo superior.
5. Conglomerados de tumoraciones nodulares o de fibrosis en los lóbulos superiores.
6. Adenopatías hiliares y mediastínicas; puede haber calcificaciones en cáscara de huevo.

Tuberculosis

La tuberculosis presenta diferentes aspectos dependiendo de la forma de la enfermedad. Las características de la tuberculosis primaria se asemejan a las de la neumonía; la TCAR no suele emplearse para realizar el diagnóstico. En pacientes con tuberculosis diseminada, los hallazgos de la TCAR dependen del modo de diseminación; por ejemplo:

Diseminación endobronquial:

1. Nódulos centrolobulillares.
2. Aspecto de árbol en brotes.
3. Áreas de condensación focal.
4. Engrosamiento de la pared bronquial o bronquiectasias.
5. Usualmente es moteada.

Diseminación miliar:

1. Nódulos de entre 1 mm y 5 mm distribuidos al azar (véase Fig. 6-34).
2. Habitualmente es difusa.

Proteinosis pulmonar alveolar

La proteinosis pulmonar alveolar se caracteriza por el relleno de los espacios alveolares por material proteináceo rico en lípidos. La mayoría de casos son idiopáticos, aunque algunos se asocian a la exposición a polvo (en particular sílice), a patologías malignas hematológicas o linfáticas, o a la quimioterapia. Puede haber una superinfección por Nocardia o por micobacterias. Los hallazgos de la TCAR pueden ser diagnósticos e incluyen: 1) opacidad en vidrio deslustrado, moteada o geográfica, y 2) engrosamiento septal liso e interlobulillar en las regiones de opacidad en vidrio deslustrado. Esta combinación se denomina *«pavimentación loca»*.

Neumonitis por hipersensibilidad

La neumonitis por hipersensibilidad es una enfermedad alérgica pulmonar que se produce por la exposición a uno de los numerosos polvos orgánicos (p. ej., el pulmón de granjero). En las fases aguda y subaguda, se encuentran infiltrados intersticiales y alveolares, así como granulomas peribronquiales mal definidos. En la fase crónica, se produce la fibrosis y el aspecto en panal de abeja. En la fase subaguda, la TCAR muestra típicamente las siguientes características:

1. Opacidad moteada o geográfica en vidrio deslustrado (Fig. 6-43).
2. Nódulos centrolobulillares mal definidos con opacidad en vidrio deslustrado (véase Fig. 6-36).
3. Perfusión en mosaico causada por anomalías bronquiolares.
4. Atrapamiento aéreo (presente habitualmente en TC espiratorias).

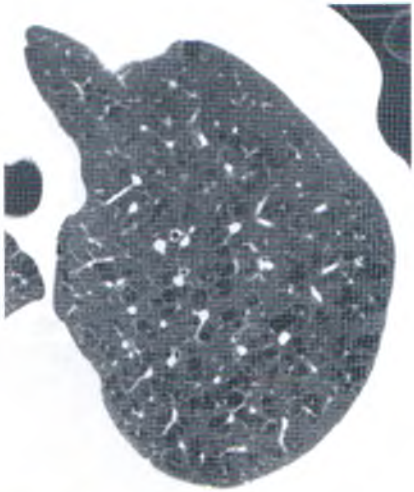

Figura 6-43 **Enfisema centrolobulillar.** En la TC de alta resolución, la presencia de múltiples áreas moteadas radiotransparentes sin paredes visibles son típicas del enfisema centrolobulillar.

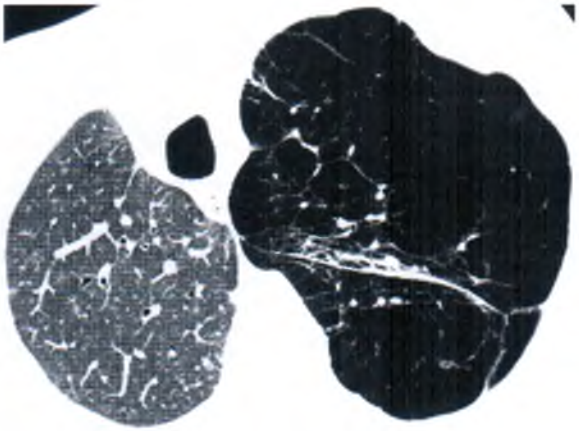

Enfisema panlobulillar. Enfisema panlobulillar en un paciente con trasplante del pulmón derecho. El pulmón izquierdo nativo, afectado por el enfisema, es demasiado radiotransparente y los vasos son anormalmente pequeños.

Neumonía organizada de la bronquiolitis obliterante

La neumonía organizada de la bronquiolitis obliterantes puede ser idiopática o producirse como resultado de infecciones, exposiciones a tóxicos, reacciones a fármacos o enfermedades autoinmunes. Típicamente, produce disnea progresiva y febrícula. La característica histológica predominante es la neumonía organizada; la forma idiopática de esta enfermedad se denomina neumonía organizada criptógena. Las características de la TCAR son inespecífica e incluyen:

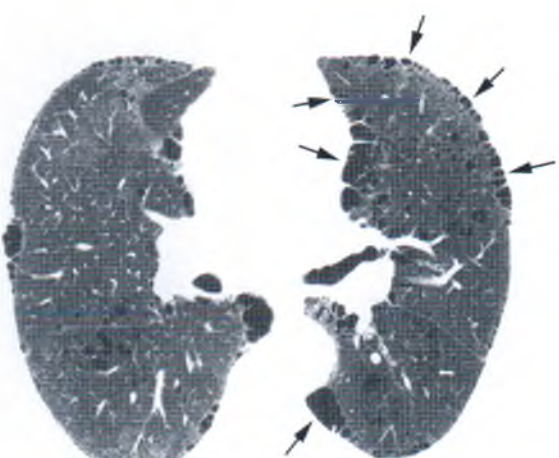

Enfisema paraseptal. La radiotransparencia subpleural *(flechas)* es típica del enfisema paraseptal. También hay un enfisema centrolobulillar. Su aspecto es similar al panal de abeja, aunque es típico que aparezca en una sola capa, que predomine en lóbulos superiores y que no se asocie a hallazgos de fibrosis.

1. Condensación moteada o nodular.
2. Opacidad en vidrio deslustrado, moteada o nodular.
3. Distribución periférica o peribronquial.

Neumonía eosinófilo crónica

La neumonía eosinófila crónica es idiopática y se caracteriza por el relleno del alveolo por una mezcla de infiltrado inflamatorio que contiene primariamente eosinófilos. Habitualmente hay eosinófilos en sangre. Los pacientes presentan fiebre, tos y disnea; los síntomas tienen un mes de duración. Las características de la TCAR son inespecíficas y similares a las de la neumonía obstructiva de la bronquiolitis obliterante, que incluyen: 1) una condensación moteada o, con menor frecuencia, opacidad en vidrio deslustrado y 2) una distribución periférica.

Histiocitosis

La histiocitosis (histiocitosis de Langerhans o granuloma eosinófilo) se asocia con nódulos centrolobulillares en fases tempranas de la enfermedad y con lesiones quísticas en fases tardías. Nódulos y quistes pueden coexistir. Aparece tanto en hombres como mujeres y presenta las siguientes características:

1. Nódulos centrolobulillares que pueden ser cavitarios.
2. Quistes pulmonares de pared delgada y forma irregular.
3. Pulmón intermedio de aspecto normal.
4. Predominio en el lóbulo superior.
5. No afecta a ángulos costofrénicos.

Linfangiomiomatosis

La TCAR muestra quistes de pared delgada, con un pulmón intermedio de aspecto normal. Cuando se aprecia en un paciente con historia característica (p. ej., disnea, neumotórax espontáneo y derrames pleurales quilosos), los hallazgos son diagnósticos. La linfangiomiomatosis sólo se produce en mujeres en edad fértil, aunque puede producirse una anomalía idéntica en pacientes con esclerosis tuberosa, casi siempre mujeres. Sus características incluyen:

1. Quistes pulmonares de pared delgada, normalmente redondeados (véase Fig. 6-40).
2. Pulmón intermedio es de aspecto normal.
3. Distribución difusa, sin respetar bases pulmonares.
4. Adenopatías o derrame pleural.

ENFISEMA

En la TC ordinaria, en ocasiones puede diagnosticarse un enfisema si se aprecian áreas de baja atenuación; además, puede observarse una escasez de vasos sanguíneos, o que éstos se repliegan alrededor de las bullas. Sin embargo, el enfisema se descarta con mayor precisión cuando se utiliza TCAR. En la TCAR el enfisema produce áreas de baja atenuación que se diferencian fácilmente del parénquima pulmonar normal que las rodea. El enfisema suele distinguirse con facilidad del pulmón en panal de abeja o de la enfermedad quística pulmonar porque, en la mayoría de los casos, las áreas radiotransparentes carecen de paredes visibles (Fig. 6-45). En pacientes sintomáticos, cuando la radiografía de tórax y las pruebas funcionales respiratorias son normales, el enfisema puede diagnosticarse mediante TCAR. En la TCAR, el enfisema puede clasificarse como centrolobulillar, panlobulillar, paraseptal y bulloso.

El *enfisema centrolobulillar* es el más frecuente y habitualmente se asocia al tabaco; es más grave en los lóbulos superiores (véase Fig. 6-45). En ocasiones aparece como «centrolobulillar» en la TCAR, pero la presencia de imágenes radiotransparentes «salpicadas» es diagnóstica.

El *enfisema panlobulillar* es mucho menos frecuente, a menudo se debe a un déficit de α_1-antitripsina. Es difuso o más grave en las bases pulmonares, manifestándose por una disminución generalizada de la atenuación pulmonar y por el tamaño de los vasos pulmonares (Fig. 6-46). El enfisema panlobulillar puede ser muy tenue en las fases iniciales.

El *enfisema paraseptal* es frecuente. Afecta al pulmón subpleural adyacente a la pared torácica y al mediastino. Son típicos los espacios enfisematosos de varios centímetros de diámetro; sus paredes son fácilmente visibles (Fig. 6-47). En pacientes jóvenes puede presentarse como anomalía aislada o asociarse con un enfisema centrolobulillar.

Se dice que hay un *enfisema bulloso* cuando predominan las bullas. Se asocia con mayor frecuencia al enfisema paraseptal. Pueden verse grandes bullas, particularmente en hombres jóvenes. En ocasiones, las bullas pueden contener líquido, así como aire, lo cual indica una infección.

Bibliografía

Aberle DR, Hansell DM, Brown K, Tashkin DP: Lymphangiomyomatosis: CT, chest radiographic, and functional correlations. *Radiology* 176:381-387, 1990.

Akira M, Yamamoto S, Yokoyama K, et al: Asbestosis: High-resolution CT-pathologic correlation. *Radiology* 176:389-394, 1990.

American Thoracic Society/European Respiratory Society International Multidisciplinary Consensus Classification of the Idiopathic Interstitial Pneumonias. *Am J Respir Crit Care Med* 165:277-304, 2002.

Aquino SL, Gamsu G, Webb WR, Kee SL: Tree-in-bud pattern: Frequency and significance on thin section CT. *J Comput Assist Tomogr* 20:594-599, 1996.

Austin JH, Müller NL, Friedman PJ, et al: Glossary of terms for CT of the lungs: recommendations of the Nomenclature Committee of the Fleischner Society. *Radiology* 200:327-331, 1996.

Balakrishnan J, Meziane MA, Siegelman SS, Fishman EK: Pulmonary infarction: CT appearance with pathologic correlation. *J Comput Assist Tomogr* 13:941-945, 1989.

Brauner MW, Grenier P, Mompoint D, et al: Pulmonary sarcoidosis: Evaluation with high-resolution CT. *Radiology* 172:467-471, 1989.

Cartier Y, Kavanagh Pv, Johkoh T, et al: Bronchiectasis: Accuracy of high-resolution CT in the differentiation of specific diseases. *AJR Am J Roentgenol* 173:47-52, 1999.

Davis SD: CT evaluation for pulmonary metastases in patients with extrathoracic malignancy. *Radiology* 180:1-12, 1991.

Engeler CE, Tashjian JH, Trenkner SW, Walsh JW: Ground-glass opacity of the lung parenchyma: A guide to analysis with high-resolution CT. *AJR Am J Roentgenol* 160:249-251, 1993.

Foster WL, Gimenez EI, Roubidoux MA, et al: The emphysemas: Radiologic-pathologic correlations. *Radiographics* 13:311-328, 1993.

Gruden JF, Webb WR, Naidich DP, McGuinness G: Multinodular disease: Anatomic localization at thin-section CT—multireader evaluation of a simple algorithm. *Radiology* 210:711-720, 1999.

Gruden JF, Webb WR, Warnock M: Centrilobular opacities in the lung on high-resolution CT: diagnostic considerations and pathologic correlation. *AJR Am J Roentgenol* 162:569-574, 1994.

Ikezoe J, Murayama S, Godwin JD, et al: Bronchopulmonary sequestration: CT assessment. *Radiology* 176:375-379, 1990.

Johkoh T, Müller NL, Cartier Y, et al: Idiopathic interstitial pneumonias: Diagnostic accuracy of thin-section CT in 129 patients. *Radiology* 211:555-560, 1999.

Kuhlman JE, Reyes BL, Hruban RH, et al: Abnormal air-filled spaces in the lung. *Radiographics* 13:47-75, 1993.

Leung AN, Miller RR, Müller NL: Parenchymal opacification in chronic infiltrative lung diseases: CT-pathologic correlation. *Radiology* 188:209-214, 1993.

Lewis ER, Caskey CI, Fishman EK: Lymphoma of the lung: CT findings in 31 patients. *AJR Am J Roentgenol* 156:711-714, 1991.

Mahoney MC, Shipley RT, Cocoran HL, Dickson BA: CT demonstration of calcification in carcinoma of the lung. *AJR Am J Roentgenol* 154:255-258, 1990.

McGuinness G, Naidich DP, Leitman BS, McCauley DI: Bronchiectasis: CT evaluation. *AJR Am J Roentgenol* 160:253-259, 1993.

McHugh K, Blaquiere RM: CT features of rounded atelectasis. *AJR Am J Roentgenol* 153:257-260, 1989.

Moore AD, Godwin JD, Müller NL, et al: Pulmonary histiocytosis X: Comparison of radiographic and CT findings. *Radiology* 172:249-254, 1989.

Müller NL, Colby TV: Idiopathic interstitial pneumonias: High-resolution CT and histologic findings. *Radiographics* 17:1016-1022, 1997.

Müller NL, Miller RR: Computed tomography of chronic diffuse infiltrative lung disease: I. *Am Rev Respir Dis* 142:1206-1215, 1990.

Müller NL, Miller RR: Computed tomography of chronic diffuse infiltrative lung disease: II. *Am Rev Respir Dis* 142:1440-1448, 1990.

Müller NL, Miller RR: Diseases of the bronchioles: CT and histopathologic findings. *Radiology* 196:3-12, 1995.

Naidich DP: High-resolution computed tomography of cystic lung disease. *Semin Roentgenol* 26:151-174, 1991.

Naidich DP, Ettinger N, Leitman BS, McCauley DI: CT of lobar collapse. *Semin Roentgenol* 19:222-235, 1984.

Park JS, Lee KS, Kim JS, et al: Nonspecific interstitial pneumonia with fibrosis: Radiographic and CT findings in seven patients. *Radiology* 195:645-648, 1995.

Patel RA, Sellami D, Gotway MB, et al: Hypersensitivity pneumonitis: Patterns on high-resolution CT. *J Comput Assist Tomogr* 24:965-970, 2000.

Primack SL, Hartman TE, Lee KS, Müller NL: Pulmonary nodules and the CT halo sign. *Radiology* 190:513-515, 1994.

Primack SL, Müller NL: Radiologic manifestations of the systemic autoimmune diseases. *Clin Chest Med* 19:573-586, 1998.

Proto AV, Ball JB: Computed tomography of the major and minor fissures. *AJR Am J Roentgenol* 140:439-448, 1983.

Remy J, Remy-Jardin M, Giraud F, Wattinne L: Angioarchitecture of pulmonary arteriovenous malformations: Clinical utility of three-dimensional helical CT. *Radiology* 191:657-664, 1994.

Siegelman SS, Khouri NF, Scott WW, et al: Pulmonary hamartoma: CT findings. *Radiology* 160:313-317, 1986.

Stern EJ, Frank MS: CT of the lung in patients with pulmonary emphysema: Diagnosis, quantification, and correlation with pathologic and physiologic findings. *AJR Am J Roentgenol* 162:791-798, 1994.

Swensen SJ, Viggiano RW, Midthun DE, et al: Lung nodule enhancement at CT: Multicenter study. *Radiology* 214:73-80, 2000.

Templeton PA, Zerhouni EA: High-resolution computed tomography of focal lung disease. *Semin Roentgenol* 26:143-150, 1991.

Traill ZC, Maskell GF, Gleeson FV: High-resolution CT findings of pulmonary sarcoidosis. *AJR Am J Roentgenol* 168:1557-1560, 1997.

Webb WR: Radiologic evaluation of the solitary pulmonary nodule. *AJR Am J Roentgenol* 154:701-708, 1990.

Webb WR: High-resolution computed tomography of the lung: Normal and abnormal anatomy. *Semin Roentgenol* 26:110-117, 1991.

Webb WR: High-resolution computed tomography of obstructive lung disease. *Radiol Clin North Am* 32:745-757, 1994.

Zwirewich CV, Vedal S, Miller RR, Müller NL: Solitary pulmonary nodule: High-resolution CT and radiologic-pathologic correlation. *Radiology* 179:469-476, 1991.



7

Pleura, pared torácica y diafragma

W. Richard Webb, M.D.

La TC desempeña un importante papel en el diagnóstico de las anomalías pleurales y de la pared torácica. El formato transversal y la excelente densidad de resolución de la TC a menudo proporcionan una información anatómica que no puede obtenerse mediante radiografías convencionales.

CONSIDERACIONES TÉCNICAS

En general, la pleura y la pared torácica se valoran bien utilizando técnicas sistemáticas de TC. Las técnicas de TC de alta resolución (TCAR) pueden mostrar la interfase anatómica pulmón/pleura/tórax mejor que la TC convencional; en ocasiones esto tiene su utilidad. La TC tras la administración de contraste es útil para mostrar engrosamientos pleurales y permitir su diferenciación del líquido pleural. Para evaluar anomalías pleurales, la pared torácica y el diafragma, es mejor emplear ajustes de ventana para partes blandas.

Hay que tener en cuenta que el diafragma y el espacio pleural posterior se prolongan por debajo de las bases pulmonares, y para evaluar totalmente esas estructuras deben obtenerse planos por debajo de las cúpulas diafragmáticas. Realizar el estudio con el paciente en posición de decúbito prono puede servir de ayuda para evaluar enfermedades pleurales; cuando el paciente se mueve desde la posición supina a la de prono o decúbito, los derrames pleurales libres se desplazan hacia la porción dependiente del espacio pleural, mientras que los derrames tabicados o la fibrosis no muestran cambios o éstos son pequeños. Además, el movimiento de un derrame sirve para mostrar el parénquima pulmonar subyacente o lesiones pleurales que de otro modo estarían ocultas.

PLEURA

Anatomía

Como la orientación de las costillas laterales es oblicua, habitualmente en una única TC sólo se aprecia un corto segmento de cada costilla; cada costilla que aparece progresivamente en un plano más anterior representa la que surge en un nivel torácico más alto (Fig. 7-1). Por tanto, para cualquier nivel dado, la quinta costilla es, por ejemplo, anterior a la sexta, y la cuarta es anterior a la quinta. A nivel del vértice pulmonar, la primera costilla puede identificarse por su posición anterior y por su articulación con el manubrio, inmediatamente por debajo del nivel de la clavícula.

En muchos pacientes, desde la superficie inferior de la primera costilla, en su unión con el manubrio, se proyecta un espolón óseo en sentido inferior. En secciones transversales, este espolón puede aparecer rodeado de pulmón, pudiendo semejar un nódulo pulmonar. Normalmente, esta presentación es bilateral y simétrica, por lo que proporciona una clave a su auténtico origen. Como cabría esperar, a menudo está calcificado.

Pleura costal

En la TC o TCAR es frecuente observar en personas normales una línea gruesa y opaca de entre 1 mm y 2 mm en los espacios intercostales, entre segmentos costales adyacentes (véase Fig. 7-1). Esta línea representa en principio la parte interna del músculo intercostal. En las regiones paravertebrales, la parte interna del músculo intercostal está ausente y en la superficie pleural no se aprecia ninguna línea, o ésta es mucho más delgada. Las pleuras visceral y parietal se encuentran

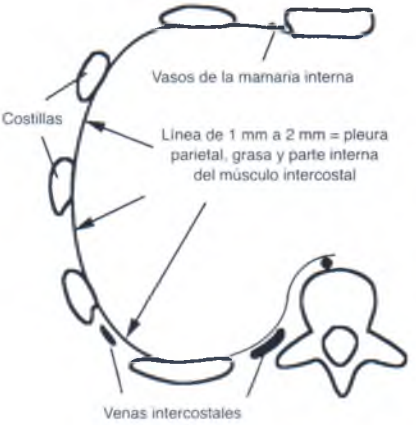

Pleura normal. Línea opaca en la superficie pleural de entre 1 mm y 2 mm que representa la parte interna del músculo intercostal combinado con las dos capas pleurales y la fascia endotorácica. En la región paravertebral, la línea es mucho más delgada o invisible.

en la parte interna de las costillas y en los músculos intercostales más internos; están separadas de ellos por una capa de grasa extrapleural, aunque normalmente no se aprecian en la TC.

Cisuras intrapulmonares

Las cisuras intrapulmonares se han descrito en el Capítulo 6 (véase Fig. 6-1). Hay acumulaciones normales de grasa que se extienden hasta la cara inferior de las cisuras mayores en la superficie diafragmática y que pueden simular un engrosamiento o derrame pleural cisural. En ajustes de ventana mediastínicos presentarán una atenuación baja.

Ligamento pulmonar inferior

En cada lado, por debajo de la vena pulmonar inferior, las capas pleurales parietal y visceral se unen, formando un pliegue que se extiende en sentido inferior a lo largo de la superficie mediastínica pulmonar y que termina en el diafragma. Este pliegue, o *ligamento pulmonar inferior*, se inserta en el lóbulo inferior. En imágenes de TC observadas con un ajuste de ventana pulmonar, parece como, o se encuentra en relación con, una opacidad pequeña y triangular de tamaño menor o igual a 1 cm, con su punta señalando lateralmente al pulmón y su base contra el mediastino. En cada lado, habitualmente se encuentra situada adyacente al esófago (Fig. 7-2). Los derrames pleurales o los neumotórax pueden estar limitados y delimitados por el ligamento pulmonar inferior.

A la derecha, lateral a la vena cava inferior (y, por tanto, anterior al ligamento pulmonar inferior), puede verse una opacidad similar que se extiende en sentido inferior hasta el diafragma y desde ahí, lateralmente durante varios centímetros a lo largo de la superficie diafragmática (véase Fig. 7-2). Esto representa el nervio frénico derecho y su reflexión en la pleura. Su único significado es que se observa con frecuencia y sólo es motivo de confusión.

Anomalías pleurales

Engrosamiento pleural y afecciones semejantes

En la TC el engrosamiento pleural se observa como una línea curvilínea de partes blandas que discurre interna a las costillas y en la parte interna de los músculos intercostales. Siempre que se ve la pleura en TC, está engrosada. Cuando la pleura está engrosada se intensifica y se ve mejor tras la administración de contraste.

En presencia de un engrosamiento pleural, la capa grasa pleural también se encuentra engrosada y la pleura visible a menudo aparece separada de las costillas y de los músculos intercostales por esta capa grasa. En regiones paravertebrales o adyacentes al mediastino,

Ligamento pulmonar inferior y nervio frénico. La opacidad pequeña y triangular *(flecha negra)* que se origina cerca del esófago representa el ligamento pulmonar inferior izquierdo. Las densidades lineales más largas, cercanas a la superficie diafragmática *(flechas blancas)*, representan reflexiones pleurales adyacentes a los nervios frénicos.

cuando hay un engrosamiento pleural se observa una clara línea opaca.

Un pequeño *derrame pleural* puede tener aspecto de engrosamiento pleural; sin embargo, el derrame depende habitualmente de su localización y tiene forma de media luna. A menudo el engrosamiento pleural puede diferenciarse de pequeñas acumulaciones pleurales de líquido mediante la administración de contraste; el engrosamiento pleural se realza, mientras que el derrame no.

En ocasiones, pueden observarse *almohadillas grasas extrapleurales* de unos pocos milímetros de grosor, localizadas interiormente a las costillas, en particular en la parte posterolateral inferior del tórax, y que puede que no sean fáciles de distinguir de un engrosamiento pleural o del líquido. Sin embargo, las almohadillas grasas normales tienen una atenuación baja y a menudo son simétricas, mientras que las anomalías pleurales generalmente no lo son. Es más fácil identificar estas almohadillas grasas por su baja atenuación con la TCAR.

En ocasiones, los *músculos subcostales* son visibles en la parte posteroinferior del tórax como líneas de entre 1 mm y 2 mm de grosor, internas a una o más costillas. A diferencia del engrosamiento pleural, estos músculos son lisos, de espesor uniforme y simétricos bilateralmente.

Los segmentos de las *venas intercostales* son con frecuencia visibles en las regiones paravertebrales y pueden parecer un engrosamiento pleural localizado. La continuidad de dichas opacidades con las venas ácigos o hemiácigos permite en ocasiones su correcta identificación.

Derrame pleural

Las acumulaciones de líquido pleural suelen tener forma de media luna, elíptica o lenticular (Fig. 7-3; véase también Fig. 7-6). Una acumulación con forma de media luna o dependiente es probable que esté libre, en vez de tabicada, pero el diagnóstico definitivo de líquido pleural libre requiere que se demuestre que el derrame se desplaza al cambiar al paciente de posición (véase Fig. 7-3). Los grandes derrames se extienden a menudo hasta las cisuras mayores, desplazando los lóbulos inferiores en sentido medial y posterior. Los derrames elípticos o en media luna y los que no son dependientes es posible que estén tabicados.

Clasificación del líquido pleural: exudados y trasudados

La mayoría de los derrames tienen una atenuación semejante a la del agua. No se pueden utilizar números de TC para predecir la densidad del líquido o su causa. Sin embargo, una excepción la constituye el hemotórax agudo o subagudo. El hemotórax puede ser denso (>50 UH) o de aspecto no homogéneo, con algunas áreas, en particular las regiones dependientes, que presentan un valor de atenuación mayor que el del agua. En el hemotórax puede observarse un nivel líquido-líquido (efecto hematocrito) o un coágulo dependiente (Fig. 7-4). El hemotórax se define como un derrame pleural que tiene un hematocrito igual al 50% del hematocrito sanguíneo. Puede ser traumático o asociarse a otras causas de hemorragia.

En pacientes con derrame, la presencia de un engrosamiento pleural en la TC potenciada con contraste (Figs. 7-5 y 7-6) indica que el derrame es un *exudado* (derrame con alta concentración de proteínas en relación con una patología pleural) en vez de un *trasudado* (derrame con baja concentración de proteínas en relación con una alteración de factores sistémicos que gobiernan la formación de líquido pleural) (Tabla 7-1).

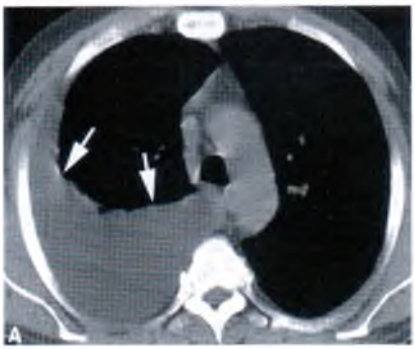

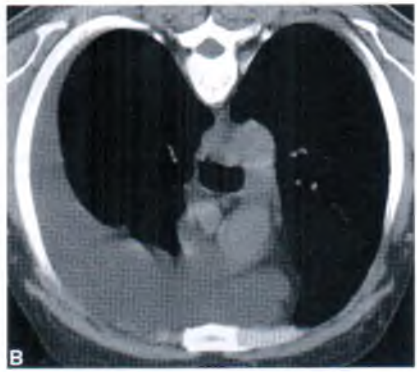

Derrame pleural libre con desplazamiento gravitacional. *A*, En el lado derecho y posteriormente puede verse una gran acumulación de líquido en forma de media luna *(flechas)*. *B*, Con el paciente en decúbito prono, el líquido se desplaza hacia el tórax anterior. Ello indica que está libre, más que localizado. No se observa engrosamiento pleural.

Por definición, se considera que la pleura está engrosada si se visualiza en la TC potenciada con contraste (o si se visualiza sin realce). Los trasudados nunca se asocian con engrosamiento pleural (salvo en el raro caso de un paciente con patología pleural persistente que posteriormente experimenta el desarrollo de un trasudado sin relación con dicha patología).

Por otra parte, la ausencia de engrosamiento pleural en una TC potenciada con contraste es menos útil; en este caso, el derrame puede ser un exudado o un trasudado (véase Fig. 7-6). Sólo alrededor del 60% de los derrames se asocian con engrosamiento pleural visible. No obstante, la ausencia de engrosamiento pleural en la TC potenciada con contraste descarta el empiema; el empiema se asocia siempre con un engrosamiento pleural parietal en la TC potenciada con contraste.

Hemotórax. Gran derrame pleural derecho que muestra un nivel de aspecto líquido-líquido característico o efecto hematocrito, con sangre densa o coágulos depositados en la parte posterior *(flechas)*.

Diagnóstico de acumulaciones líquidas paradiafragmáticas

La pleura visceral recubre la superficie pulmonar; su extensión inferior está limitada por la extensión inferior del pulmón en los ángulos costofrénicos. La pleura parietal es contigua a la pared torácica y el diafragma; se extiende muy por debajo del nivel de las bases pulmonares, en los ángulos costofrénicos. Por tanto, en los ángulos costofrénicos pueden apreciarse acumulaciones de líquido pleural por debajo de la base pulmonar que pueden semejar acumulaciones líquidas en la cavidad peritoneal.

En los recesos perihepático y periesplénico, la configuración curvilínea y paralela de las cavidades pleural y peritoneal hace que el líquido se muestre en cualquiera de estas cavidades como una opacidad arqueada o semilunar que desplaza el hígado o el bazo de la pared torácica adyacente. La relación entre la acumulaciones de líquido y la banda diafragmática ipsolateral (véase más adelante) ayuda a determinar su localización. Las acumulaciones líquidas pleurales en el ángulo costofrénico posterior se sitúan detrás del diafragma, por lo que provocan un desplazamiento lateral de la banda. Las acumulaciones líquidas peritoneales son anteriores al diafragma y laterales a la prolongación, desplazándola medialmente.

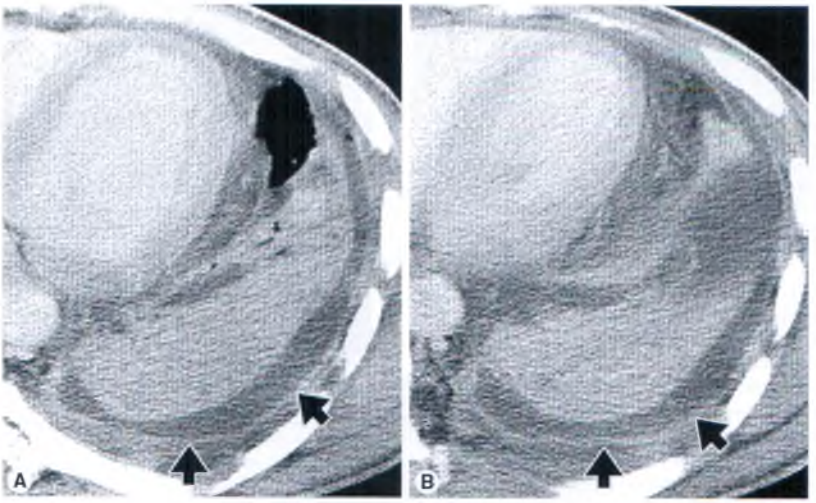

Derrame pleural con engrosamiento pleural. En este paciente con empiema, la pleura parietal está engrosada (es decir, es visible; *flechas*). Hay una condensación del lóbulo inferior izquierdo. No se aprecia engrosamiento de la pleura visceral.

El líquido pleural también puede distinguirse de la ascitis por la claridad de la interfase del líquido con el hígado y el bazo (Fig. 7-7). En caso de líquido pleural, la interfase es brumosa, mientras que en la ascitis está delimitada. A menudo, en pacientes que presentan tanto líquido pleural como peritoneal, el diafragma puede apreciarse como una estructura de atenuación muscular uniforme y curvilínea, con líquido que tiene una atenuación relativamente baja tanto anterior como posteriormente, o medial y lateralmente (véase Fig. 7-7).

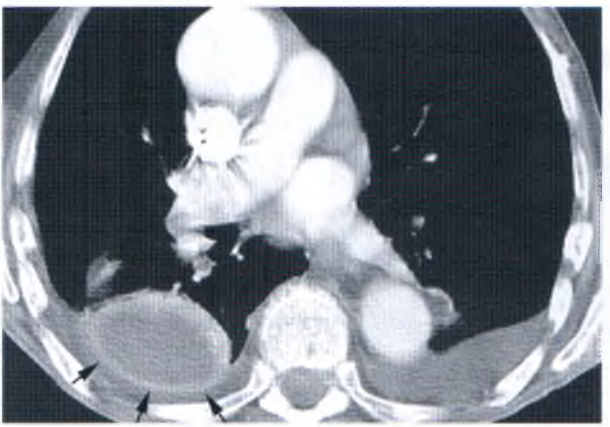

Derrames pleurales con y sin engrosamiento pleural. Hay un derrame pleural bilateral. El derrame pleural derecho tiene forma lenticular y se asocia con un engrosamiento pleural *(flechas)* y con el signo de la pleura separada; representa un empiema. El derrame pleural izquierdo no se asocia con engrosamiento pleural; se trata de un trasudado.

Causas frecuentes de exudados y trasudados

Exudados	Trasudados
Derrame paraneumónico	Insuficiencia cardíaca congestiva
Empiema	Enfermedad hepática
Tumor maligno	Enfermedad renal
Enfermedad del colágeno vascular	Hiperhidratación
Embolia pulmonar	Descenso de proteínas séricas
Hemotórax	
Quilotórax	

Cuando se aprecia líquido por detrás del hígado, éste se encuentra dentro del espacio pleural; el espacio peritoneal no se prolonga en esta región (esta es el «área desnuda» del hígado).

Un derrame pleural grande permitirá al lóbulo inferior flotar hacia delante y perder volumen. El borde posterior del lóbulo inferior, cuando se encuentra rodeado de líquido tanto por delante como por detrás, puede parecer el diafragma (seudodiafragma), con líquido pleural en la parte posterior y ascitis en la anterior (Fig. 7-8). Sin embargo, los planos secuenciales a nivel más cefálico permitirán generalmente la correcta interpretación. Lo habitual es que la opacidad arqueada del lóbulo inferior atelectásico se vuelva más gruesa en la parte superior, sea contigua al lóbulo inferior restante y que contenga broncogramas aéreos.

Líquido cisural

En la TC, las acumulaciones de líquido localizadas o compartimentadas en una cisura menor pueden tener un aspecto confuso y malinterpretarse como una tumoración parenquimatosa. Sin embargo, un análisis cuidadoso de imágenes contiguas confirmará la relación de la tumoración con el plano de la cisura. Si la anomalía tiene además atenuación de líquido, el diagnóstico es más probable. Los bordes de la acumulación de líquido pueden afilarse, adoptar la forma de la cisura o formar un «pico» (Fig. 7-9). Puede ser útil comparar la TC con las radiografías simples, en particular cuando el líquido se localiza en la cisura menor.

Derrame pleural y ascitis. En este paciente con un absceso hepático se evidencian tanto un derrame pleural como ascitis. El derrame *(flechas blancas)* es posterior al diafragma. La ascitis *(flechas negras)* es medial al diafragma, y se observa una clara interfase con el hígado. Obsérvese que el diafragma se aprecia como una línea blanca con líquido a cada lado. Por detrás del hígado no se observa ascitis.

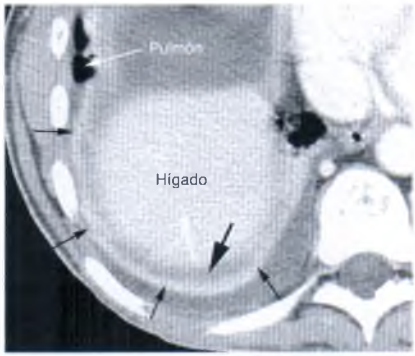

Derrame subpulmonar y seudodiafragma que se asemeja a la ascitis. En un paciente con un gran derrame pleural derecho, el lóbulo posteroinferior, que se ha colapsado *(flechas negras pequeñas)*, semeja el diafragma. El líquido *(flecha negra grande)* que separa esta opacidad del hígado se encuentra en la región del «área desnuda» del hígado. En esta ubicación no se produce ascitis. El lóbulo inferior ventilado *(flecha blanca)* se observa asociado a la cara anterior del seudodiafragma.

Derrames paraneumónicos

En pacientes con neumonía puede haber acumulaciones de líquido pleural, incluso cuando el espacio pleural no está infectado. Esto se denomina *derrame paraneumónico*, y resulta de un aumento de la permeabilidad de la pleura visceral asociado a la inflamación. El derrame suele ser un exudado. Puede ser difícil distinguir el derrame pleural de la condensación pulmonar adyacente, salvo que se inyecte un medio de contraste, lo que produce una opacificación pulmonar; el líquido pleural mantiene una atenuación baja. Cerca de la mitad de los pacientes presenta engrosamiento de la pleura parietal, mientras que el engrosamiento de la pleura visceral se observa en la cuarta parte de los pacientes. Como no está compartimentado, el derrame tiene forma de media luna y es dependiente (Fig. 7-10).

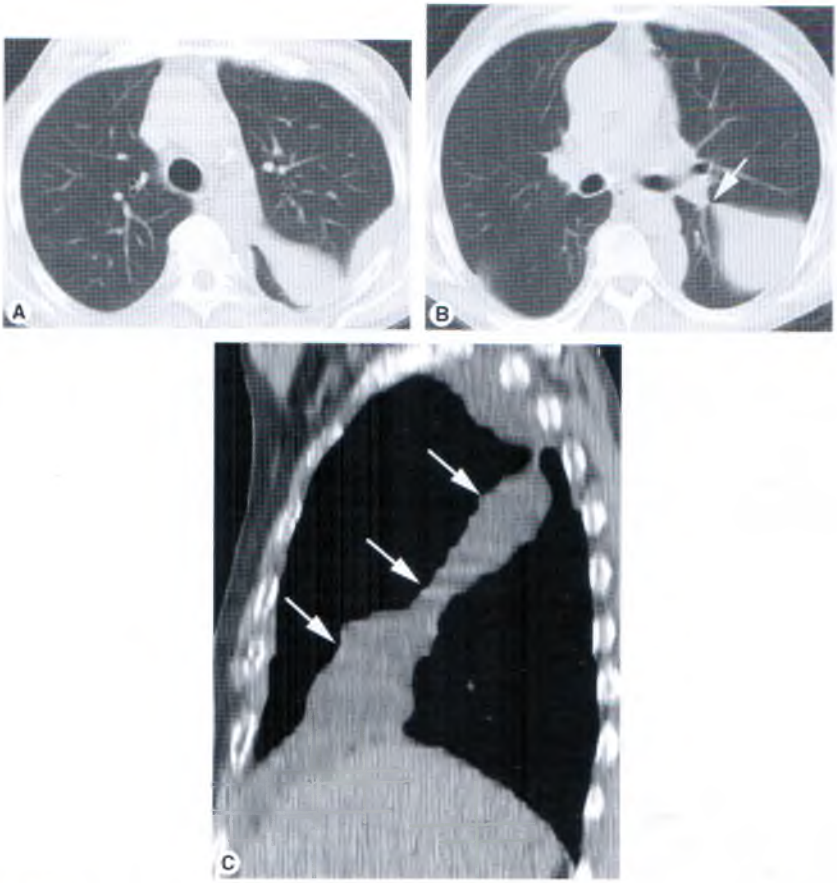

Líquido en una cisura. *A-C*, En este paciente, el líquido se extiende hasta la cisura mayor izquierda. El líquido se afila medialmente en relación con la cisura *(flecha, B)*, formando un «pico». La imagen sagital *(C)* muestra aún mejor el líquido cisural *(flechas)*.

Empiema

El empiema se diagnostica cuando el líquido pleural contiene organismos infecciosos en el frotis o en los cultivos. Clásicamente, el empiema se asocia con el signo de la «pleura dividida». Se dice que este signo está presente cuando las capas pleurales visceral y parietal engrosadas se separan debido un empiema que las rodea (Figs. 7-11 y 7-12; véase también Fig. 7-6); estas capas pleurales tienen en general un grosor similar. Sin embargo, este signo no siempre está presente. Aunque en la TC potenciada con contraste el empiema se asocia casi siempre a un engrosamiento pleural parietal, el engrosamiento de la pleura visceral (y por ello el signo de la pleura dividida) está presente sólo en la mitad de los casos (véase Fig. 7-5). Puede estar muy compartimentado (véase Fig. 7-12*B*).

Los empiemas pueden ser libres o estar compartimentados, con forma de media luna (véanse Figs. 7-4 y 7-11), redondeados, elípticos o lenticulares (véanse Figs. 7-5, 7-6, 7-11 y 7-12). En pacientes con derrames dependientes y en forma de media luna asociados con un

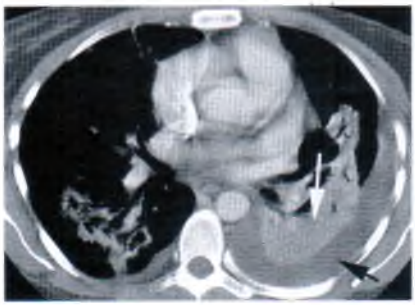

Derrame pleural paraneumónico. Paciente con neumonía del lóbulo inferior izquierdo *(flecha blanca)* que también presenta un derrame pleural izquierdo *(flecha negra)*. El derrame es dependiente y tiene forma de media luna; no se asocia a engrosamiento pleural.

engrosamiento pleural no puede distinguirse el derrame paraneumónico simple del empiema. Los derrames compartimentados suelen ser elípticos o lenticulares y a menudo no dependientes; los derrames paraneumónicos habitualmente no están compartimentados.

La presencia de aire dentro de un empiema casi siempre se debe a una toracocentesis reciente, aunque también puede indicar una fístula broncopleural (Fig. 7-13) o un microorganismo formador de gas. Cuando la causa de la formación de gas no es una toracocentesis, este hallazgo constituye habitualmente una indicación para la inserción de un tubo de drenaje.

Cuando un empiema se extiende hasta afectar a la pared torácica, se denomina *empiema necessitatis*. Dos tercios de los casos están causados por tuberculosis, aunque entre otros organismos responsables se encuentran *Actinomyces* y *Nocardia*. Los hallazgos en la TC incluyen acumulaciones líquidas de baja atenuación dentro de la pared torácica.

Diferenciación entre el empiema y el absceso pulmonar

En los pacientes que presentan signos clínicos de infección en ocasiones es importante distinguir el empiema del absceso pulmonar; a menudo, el empiema se trata utilizando un tubo de drenado, mientras que en el absceso pulmonar por lo general no se emplea. Para diferenciarlos puede ser útil la TC, en particular cuando se administra medio de contraste.

El borde externo del empiema se encuentra delimitado nítidamente del pulmón adyacente, y en la TC potenciada con contraste, la pared del empiema muestra un grosor regular. Cuando hay una fístula broncopleural y la cavidad del empiema contiene aire, o cuando en una toracocentesis se introduce aire en el empiema, su margen interno aparece en general liso.

Por el contrario, el absceso pulmonar tiene forma irregular y a menudo contiene áreas de necrosis con baja atenuación o acumulaciones de aire y líquido. Generalmente, en TC potenciadas con contraste, la pared del absceso se opacificará respecto al líquido contenido en la cavidad del absceso. Las superficies internas de un absceso a menudo son irregulares y se encuentran desgarradas, y sus márgenes externos están mal delimitados, dada la condensación parenquimatosa pulmonar adyacente.

En el punto de contacto con la pared torácica, los empiemas pueden presentar ángulos agudos u obtusos (véase Fig. 7-11), mientras que los abscesos tienen típicamente ángulos agudos. Los empiemas también tienden a comprimir y desplazar el pulmón y los vasos, actuando como una tumoración ocupante de espacio, mientras que los abscesos pulmonares (normalmente) destruyen el pulmón sin desplazarlo.

Empiema organizado (corteza pleural)

En pacientes con empiema crónico, en especial los de origen tuberculoso, la proliferación de fibroblasto

Absceso pulmonar	Empiema
Mal delimitado	Bien delimitado
Pared irregular	Pared lisa uniforme
Esférico	Elíptico
Múltiples cavidades	«Pleura separada»
Ángulos agudos	Ángulos agudos u obtusos
Vasos no desplazados	Vasos desplazados

Empiema frente a absceso pulmonar.

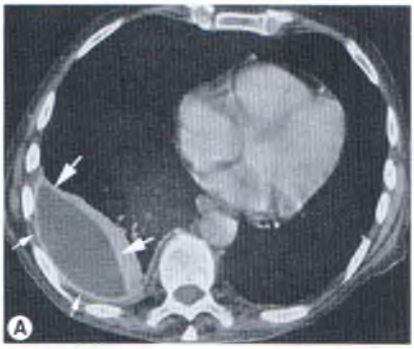

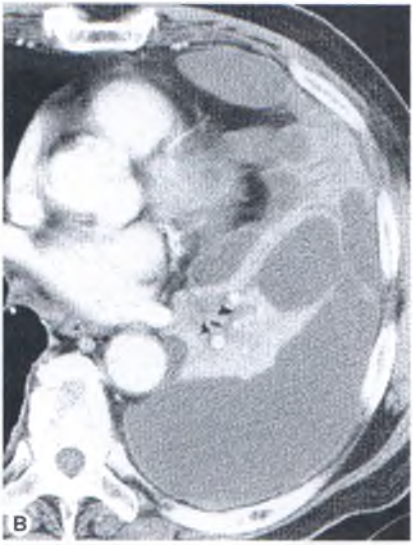

Empiema en dos pacientes. *A*, El clásico empiema es lenticular y está bien delimitado. Tras la inyección de ntraste, se aprecia el engrosamiento de las pleuras visceral *(flechas blancas grandes)* y parietal *(flechas blancas pequeñas)*, i como el signo de la pleura dividida. *B*, Empiema asociado con un gran derrame pleural izquierdo, engrosamiento pleural y ıltiples compartimentos.

ede producir fibrosis pulmonar, originando un en-osamiento pleural crónico. La TC puede mostrar una rteza pleural engrosada (Fig. 7-14). Una característica portante es la disminución de volumen en el hemotórax afectado (véase Fig. 7-14). La calcificación, que en sus fases iniciales está típicamente localizada (Fig. 7-15), puede hacerse más extensa (Fig. 7-16). Con frecuencia, también se observa una capa engrosada de líquido pleural que separa la pleura parietal y las costillas (esta capa es bastante más gruesa que las almohadillas grasas que se observan normalmente). El tratamiento requiere el rallado pleural.

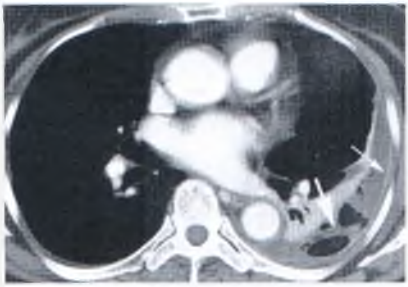

Empiema y fístula broncopleural. Derrame pleu- izquierdo en forma de media luna que se asocia con un grosamiento pleural *(flecha pequeña)*. Las múltiples colec- nes de aire *(flecha grande)* en el derrame izquierdo se de- a una fístula broncopleural. La presencia de múltiples y cretas burbujas de aire indican la existencia de un derra- pleural multicompartimentado.

El engrosamiento pleural denso, incluso con calcificaciones, no revela que la enfermedad pleural esté inactiva. En la TC pueden observarse acumulaciones líquidas compartimentadas dentro de la pleura engrosada como resultado de una infección activa (véase Fig. 7-16).

Tubos de toracostomía

Las acumulaciones líquidas pleurales infectadas se tabican a menudo y son difíciles de drenar. En ocasiones, para evaluar la posición del tubo de toracostomía cuando éste no funciona bien, se realiza una TC. Los tubos torácicos mal colocados pueden estar en una cisura, dentro de una acumulación líquida compartimentada (mientras que otras acumulaciones quedan sin drenaje) o por fuera de un empiema.

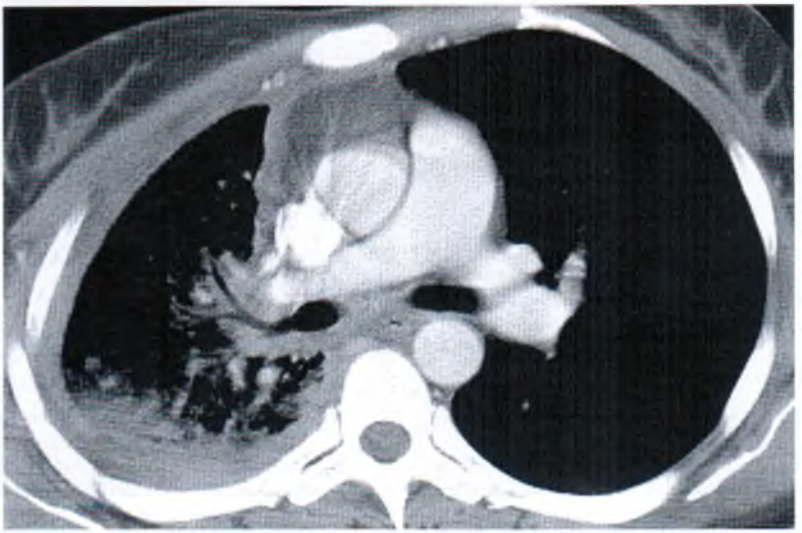

Figura 7-18 **Corteza pleural.** Paciente con empiema previo que presenta un amplio engrosamiento pleural de aspecto liso en la pleura derecha. Obsérvese que el hemitórax tiene una disminución de volumen. Esto es típico de la fibrosis pleural.

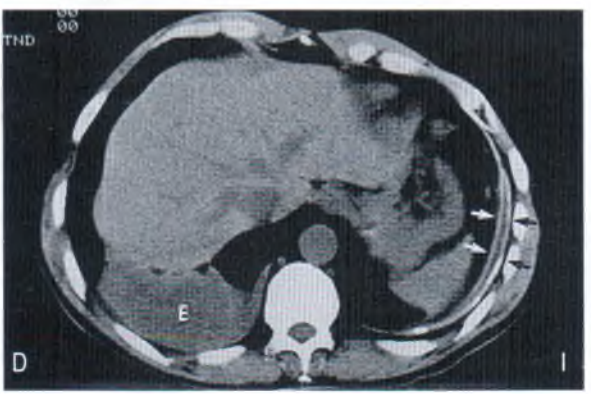

Figura 7-19 **Empiemas agudo y crónico.** En el lado derecho, en el espacio pleural, se aprecia una acumulación de líquido (E) que es posterior al hígado; representa un empiema agudo. En el lado izquierdo, el engrosamiento pleural *(flechas)* con áreas de calcificación refleja un empiema tuberculoso curado. Puede verse el signo de la pleura dividida.

Engrosamiento pleural calcificado asociado con tuberculosis. La pleura parietal y visceral están muy calcificadas. En el espacio pleural se evidencia líquido residual, mientras que las acumulaciones compartimentadas de la parte anterior reflejan una infección activa.

Patología pleural inducida por amianto

El engrosamiento pleural producido por el amianto presenta un aspecto típico en TC. En principio el engrosamiento pleural es discontinuo, y la pleura intermedia presenta un aspecto normal; las áreas de engrosamiento pleural localizado se denominan *placas pleurales* (Fig. 7-17). La patología pleural suele ser bilateral. La calcificación es frecuente. También puede observarse un engrosamiento pleural difuso, probablemente producido por derrames pleurales benignos previos en relación con el amianto (Fig. 7-18). En pacientes con patología pleural debida al amianto, el engrosamiento pleural, las placas o la calcificación afectan a la pleura

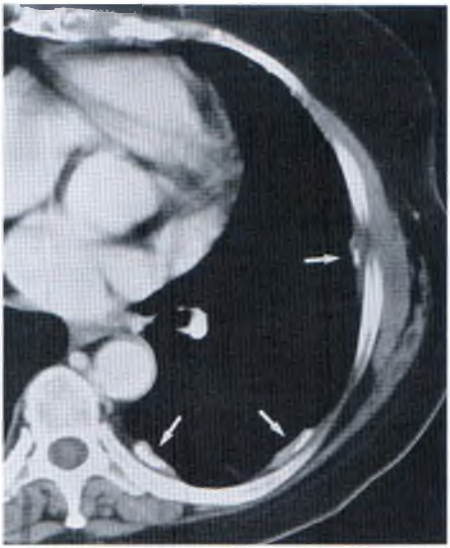

Placas pleurales producidas por amianto. Se observan las típicas placas pleurales calcificadas *(flechas)*. A menudo son internas a las costillas.

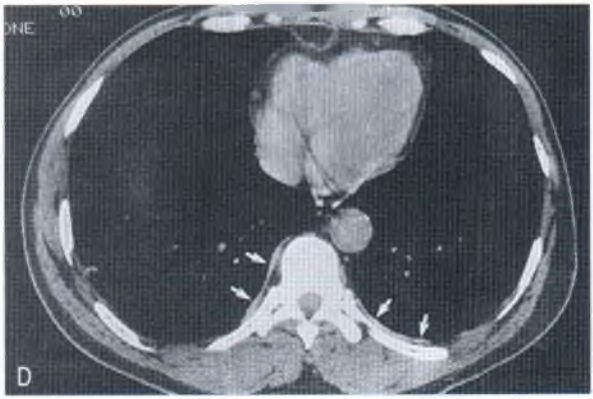

Sin cambios. Engrosamiento pleural inducido por amianto. Con la exposición al amianto o con otras causas de patología pleural, como, por ejemplo, la artritis reumatoide, puede observarse un engrosamiento pleural lineal *(flechas)*. La pleura engrosada se aprecia por dentro de las costillas.

parietal, aunque es difícil de reconocer en la TC salvo por la presencia de líquido pleural que separe las capas pleurales visceral y parietal.

En pacientes con patología pleural producida por amianto se afecta con frecuencia la pleura diafragmática. Sin embargo, el diafragma se encuentra aproximadamente en el plano del escáner, por lo que detectar placas pleurales descalcificadas en la superficie diafragmática entraña cierta dificultad. En algunos pacientes, las placas pleurales diafragmáticas pueden estar profundas en el ángulo costofrénico posterior, por debajo de la base pulmonar; en esta localización, la patología pleural puede localizarse en la pleura parietal, dado que sólo hay pleura parietal. En los pacientes con patología pleural inducida por amianto, no es habitual encontrar placas pleurales mediastínicas, si bien pue-

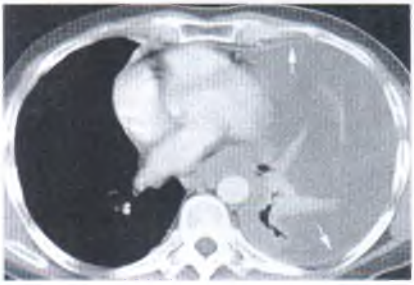

Derrame maligno causado por un carcinoma metastásico. Gran derrame pleural izquierdo que se asocia con atelectasia del pulmón izquierdo, desplazamiento mediastínico hacia la izquierda y engrosamiento pleural *(flechas)*.

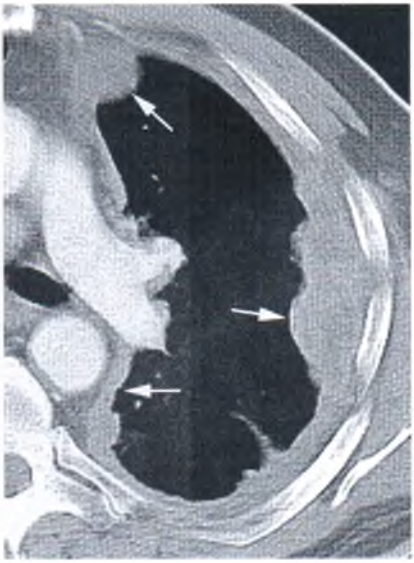

Mesotelioma. Engrosamiento pleural circunferencial nodular que afecta al hemitórax izquierdo *(flechas)*. Hay afectación de la pleura mediastínica, y el engrosamiento pleural es superior a 1 cm. Estos hallazgos sugieren un proceso maligno.

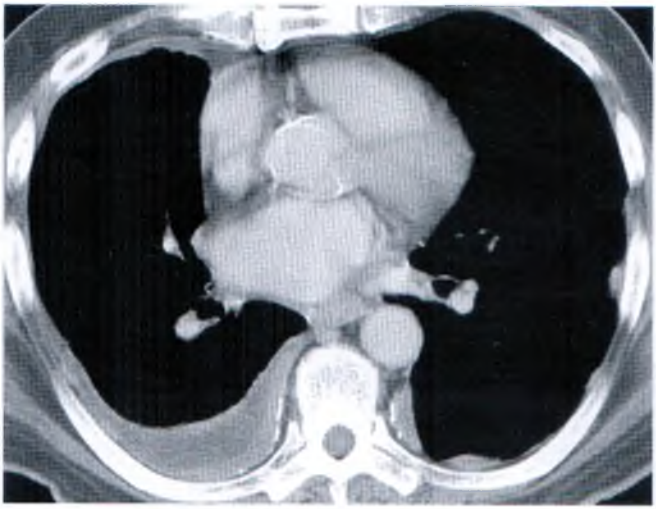

Mesotelioma en un paciente con exposición al amianto. Las placas pleurales de la izquierda y la calcificación bilateral de la pleura parietal reflejan exposición al amianto. Un nuevo derrame pleural derecho indica la presencia de un mesotelioma, aunque es inespecífico.

den observarse en un 40% de los pacientes en la TC. También es común el engrosamiento pleural paravertebral.

Aunque no es frecuente, el engrosamiento pleural puede afectar a una cisura, originando una placa pleural intrapulmonar localizada. Estas, en la TC, pueden simular un nódulo pulmonar, salvo que se identifique el plano de la cisura.

Derrame pleural asociado con tumor maligno

En pacientes con neoplasias malignas, el derrame pleural puede proceder de la afectación tumoral de la pleura o de una obstrucción linfática del hilio o del mediastino. En ambos casos, es típico que haya un exudado. Los derrames pueden ser grandes.

El término *derrame maligno* significa que en el líquido hay células malignas. Puede presentarse en caso de metástasis pulmonares o en el mesotelioma. En pacientes con derrame maligno, la TC potenciada con contraste puede revelar o no el engrosamiento pleural (Fig. 7-19).

Entre las características de TC muy sugestivas de un diagnóstico de afectación pleural maligna se incluyen (Fig. 7-20):

1. Engrosamiento pleural nodular.
2. Engrosamiento pleural mayor de 1 cm.
3. Engrosamiento que afecta a la pleura de forma concéntrica, encerrando el pulmón.
4. Engrosamiento de la pleura mediastínica.

Mesotelioma

El mesotelioma (también conocido como mesotelioma difuso o maligno) es una neoplasia muy agresiva y de pronóstico extremadamente malo. Morfológicamente se caracteriza por un engrosamiento pleural macroscópico y nodular. Sin embargo, a menudo se encuentra un derrame pleural hemorrágico que puede ocultar el engrosamiento pleural subyacente, el cual puede ser mínimo en fases iniciales. El mesotelioma se disemina con mayor frecuencia mediante infiltración local de la pleura. En la mayoría de los pacientes, el mesotelioma está inducido por la exposición al amianto; aunque es raro en la población general, su incidencia en trabajadores fuertemente expuestos al amianto es de alrededor del 5%.

En pacientes con mesotelioma, la TC puede facilitar el diagnóstico inicial y delimitar la extensión del tumor. Habitualmente puede apreciarse un engrosamiento pleural irregular o nodular (véase Fig. 7-20), aunque el único hallazgo reconocible puede ser un derrame pleural de nueva aparición (Fig. 7-21). A menudo, el engrosamiento pleural es más marcado en la parte inferior

Tumor fibroso localizado de la pleura. La gran tumoración homogénea es lisa y está bien delimitada. Adyacente a la tumoración se aprecian ligeros engrosamientos pleurales en forma de pico, los cuales probablemente se deben a la presencia de pequeñas cantidades de líquido pleural.

del tórax. La administración de contraste puede permitir distinguir el tumor de acumulaciones líquidas asociadas. El estudio realizado con el paciente en posición prona o decúbito también puede servir para diferenciar un mesotelioma subyacente del líquido pleural.

Tumor fibroso localizado de la pleura. Gran tumoración calcificada y no homogénea que presenta un aspecto liso y bien delimitado.

Aunque el mesotelioma se observa con mayor frecuencia a lo largo de la pared torácica lateral, con la enfermedad avanzada se aprecia un engrosamiento pleural mediastínico o concéntrico (Fig. 7-20). El hemitórax anómalo puede aparecer contraído y rígido, con poca variación de tamaño en la inspiración. El engrosamiento de las cisuras, en particular la parte inferior de las cisuras mayores, puede reflejar una infiltración tumoral. El mesotelioma maligno se disemina típicamente mediante invasión local, afectando al mediastino y en ocasiones a la pared torácica, aunque pueden producirse metástasis pulmonares hematógenas y a distancia.

Tumor fibroso localizado de la pleura

El tumor fibroso localizado de la pleura, denominado previamente *mesotelioma benigno*, es poco frecuente. A menudo se detecta de forma casual en radiografías de tórax, pero puede asociarse con dolor torácico, hipoglu-

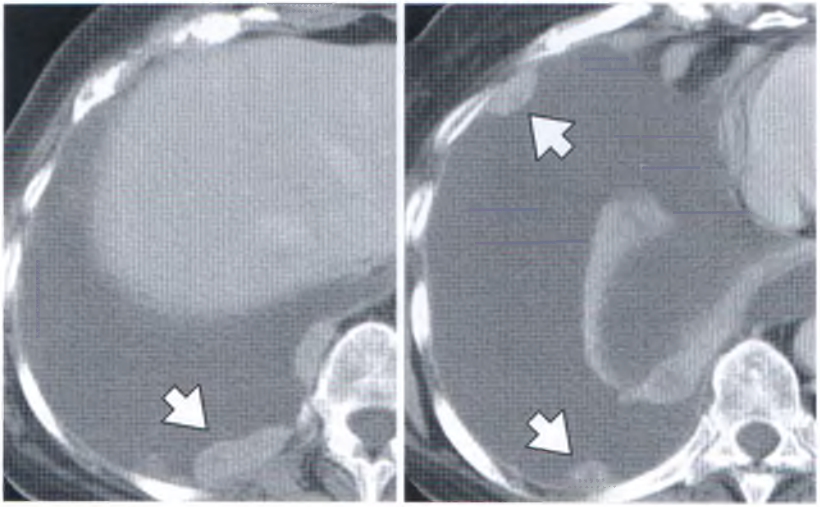

Metástasis pleurales de un carcinoma de colon. La TC potenciada con contraste muestra tumoraciones pleurales nodulares localizadas *(flechas)* que se originan en la pleura parietal. También hay un gran derrame pleural.

cemia y osteoartropatía hipertrófica pulmonar. Alrededor del 70% de los tumores son benignos y un 30% son malignos.

El tumor fibroso localizado se suele originar en la pleura visceral y afecta con mayor frecuencia a la superficie pleural costal (Fig. 7-22); en ocasiones, puede observarse dentro de una cisura (véase Fig. 7-21). En la TC, estos tumores son lesiones aisladas, lisas, bien delimitadas y a menudo grandes, que están en contacto con una superficie pleural (véanse Figs. 7-22 y 7-23).

Habitualmente, en la TC, el tumor fibroso localizado tiene aspecto homogéneo, aunque la necrosis puede originar un aspecto multiquístico, con o sin administración de contraste. Aunque en general se cree que las

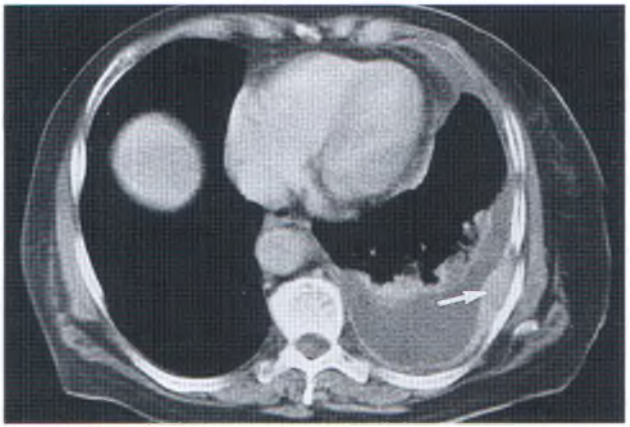

Metástasis pleurales. Engrosamiento pleural evidente tras la administración de medio de contraste. Se aprecian la masa pleural realzada *(flecha)* y el derrame pleural.

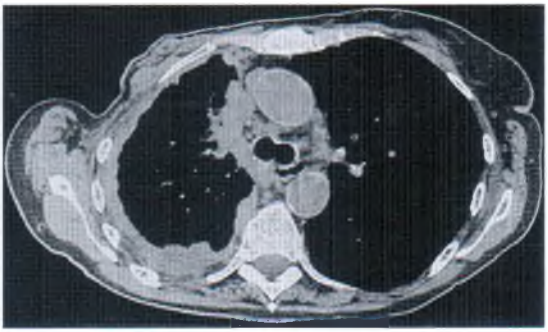

Metástasis pleurales. Engrosamiento pleural nodular difuso en una paciente con cáncer de mama que simula un mesotelioma.

anomalías pleurales originan ángulos obtusos en el punto de contacto de la lesión y de la pared torácica, los tumores fibrosos localizados pueden mostrar ángulos agudos con un engrosamiento pleural adyacente a la tumoración ligeramente cónico (véase Fig. 7-22). Este engrosamiento puede reflejar una pequeña cantidad de líquido que se acumula en el espacio pleural en el punto en el que las superficies pleurales visceral y parietal están separadas por la tumoración. En las radiografías simples de pacientes con un tumor fibroso localizado en una cisura, a menudo puede apreciarse el signo del «pico» o de la «espina».

Metástasis

El derrame pleural maligno puede no estar asociado con un engrosamiento pleural visible. Sin embargo, las metástasis en la pleura también pueden producir un engrosamiento pleural nodular visible en la TC; las metástasis pleurales se aprecian con mayor facilidad en las exploraciones potenciadas con contraste, pues presentan una atenuación mayor que la del líquido (Figs. 7-24 y 7-25). Habitualmente, el derrame pleural enmascara la tumoración pleural subyacente o tumoraciones en radiografías simples. El timoma invasivo y otros tumores pueden originar nódulos pleurales que no se asocian con derrame pleural.

Las metástasis pleurales pueden infiltrar la pleura difusamente, dando lugar a un aspecto indistinguible del mesotelioma (Fig. 7-26). También puede apreciarse su extensión hasta las cisuras.

Linfoma

En un 15% de los pacientes con enfermedad de Hodgkin se producen derrames pleurales, que habitualmente reflejan una obstrucción linfática o venosa por una tumoración hiliar o mediastínica, más que por la afectación pleural; en la enfermedad de Hodgkin los derrames tienden a resolverse tras la irradiación mediastínica o hiliar localizada. Sin embargo, los derrames pericárdicos, que aparecen en el 5% de los pacientes, suelen indicar afectación directa del pericardio.

Calcificación pleural y pleurodesis por talco

En el empiema crónico puede observarse calcificación pleural, en particular cuando es de naturaleza tuberculosa (véase Fig. 7-16), hemotórax resuelto, exposición al amianto (Figs. 7-17 y 7-21) y en algunos tumores (Fig. 7-23). La pleurodesis por talco puede simular una calcificación pleural. El talco es denso y se acumula típicamente en el hemitórax posterior e inferior (Fig. 7-27).

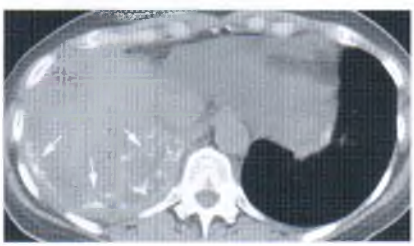

Pleurodesis por talco. Las opacidades rayadas con alta atenuación del hemitórax posterior derecho representan una pleurodesis inyectada por talco *(flechas)*. Este aspecto semeja un engrosamiento pleural con calcificación.

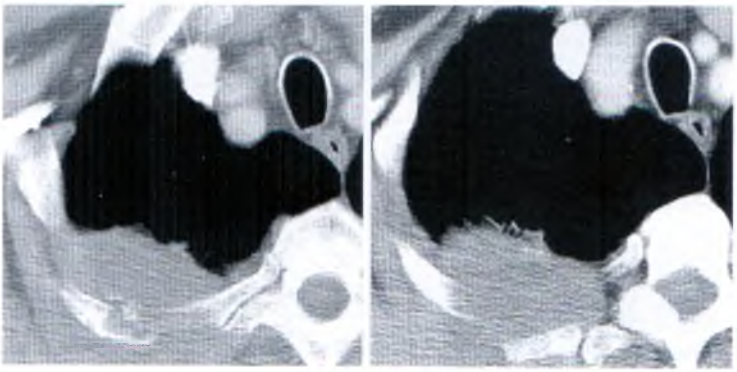

Carcinoma pulmonar con invasión de la pared torácica. Los hallazgos que sugieren o que son diagnósticos de la invasión de la pared torácica en este paciente son un contacto mayor de 3 cm entre el tumor y la pared torácica, ángulos obtusos entre la tumoración pulmonar y la pleura, un cociente entre la longitud del contacto del tumor con la pared torácica y el diámetro máximo del tumor mayor de 0,7, obliteración de las capas grasas extrapleurales a nivel posterior, presencia de una tumoración en la pared torácica y destrucción ósea.

PARED TORÁCICA

Anomalías de la pared torácica

Cáncer de pulmón con invasión de la pared torácica

La invasión directa de la pared torácica por un carcinoma broncógeno periférico es frecuente. La invasión de la pared torácica por un carcinoma pulmonar no descarta la cirugía, a menos que se trate de una invasión de los grandes vasos (p. ej., de la arteria subclavia) o del cuerpo vertebral. En el sistema de estadificación del cáncer de pulmón (véase Tabla 4-3), los tumores resecables que invaden la pared torácica se denominan *T3*; los tumores invasivos no resecables son *T4*. De manera similar, en un pequeño porcentaje de casos, la enfermedad de Hodgkin puede afectar a diversas estructuras de la pared torácica mediante invasión directa desde el mediastino o el pulmón. El mesotelioma maligno es un tumor menos frecuente que también puede invadir la pared torácica.

El diagnóstico de invasión de la pared torácica en la TC puede ser difícil. Existen diversos hallazgos en la TC que pueden indicar que hay una invasión de la pared torácica. Los hallazgos más precisos de una invasión de la pared torácica en la TC (Fig. 7-28) son:

1. Amplio contacto entre el tumor y la pared torácica (>3 cm).
2. Ángulos obtusos en el punto de contacto entre el tumor y la pleura.
3. Cociente entre la longitud del contacto del tumor con la pared torácica y el diámetro máximo del tumor mayor de 0,7.
4. Obliteración de las capas grasas extrapleurales.
5. Tumoración en la pared torácica.
6. Destrucción ósea.

Cuando un tumor limita simplemente con la pleura, debemos evitar hacer el diagnóstico de una invasión de la pared torácica. Los tumores adyacentes a la pleura, incluso los que se asocian con un engrosamiento pleural localizado y con derrame pleural, pueden no ser invasivos. En un paciente con carcinoma broncógeno, el derrame pleural puede deberse a múltiples causas, como neumonía obstructiva y obstrucción linfática o venosa pulmonar causada por el tumor. Sólo se considera que tienen una enfermedad irresecable aquellos pacientes en los que se demuestra la presencia de células tumorales en el líquido pleural.

Tumores del surco superior (Pancoast)

Los tumores invasivos que se originan en el surco pulmonar superior producen hallazgos clínicos del síndrome de Horner y de dolor en el hombro y en el brazo; esta presentación se denomina *síndrome de Pancoast*. Antes, los tumores del surco superior tenían mal pronóstico, pero el tratamiento combinado con irradiación, seguido de la resección del lóbulo superior, de la pared torácica y de las estructuras adyacentes, ha proporcionado unos porcen-

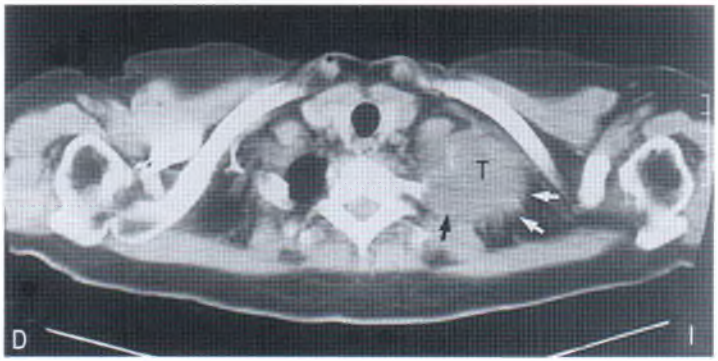

Tumor de Pancoast. Paciente con un tumor del surco superior (T) que presenta destrucción de la costilla *(flecha negra)* e invasión tumoral de la grasa *(flechas blancas)*.

tajes de supervivencia a los 5 años de hasta el 30%. En aquellos pacientes en los que se considera este tratamiento combinado, la TC puede proporcionar información sobre la extensión anatómica de la diseminación tumoral, que es útil para planificar tanto la radioterapia como el abordaje quirúrgico del tumor. Sin embargo, para mostrar la extensión apical del tumor, se ha demostrado que la resonancia magnética es más exacta que la TC.

La extensión tumoral en el vértice pulmonar en sentido posterior o lateral afecta primariamente a la pared torácica (Fig. 7-29). Aunque dicha invasión no impide la resección, la afectación extensa de la pared torácica y ósea hace difícil el tratamiento quirúrgico, por lo que los pacientes que presentan afección en la pared torácica tienen un pronóstico malo. La invasión tumoral en sentido posteromedial afecta a las costillas y los cuerpos vertebrales. Esto se produce en un tercio a la mitad de los casos y normalmente puede apreciarse en la TC. La extensión anterior y medial del tumor puede afectar al esófago, la tráquea y los vasos braquiocefálicos. La invasión de estas estructuras o de los cuerpos vertebrales excluye la resección.

ESPACIO AXILAR

Anatomía

Como se define habitualmente, la axila se encuentra limitada por los recubrimientos fasciales de los siguientes músculos: en su parte anterior, por el pectoral mayor y el pectoral menor; en la parte posterior, por el dorsal ancho, el redondo mayor y el subescapular; en la parte medial, por la pared torácica y el serrato anterior; y en la parte lateral, por el coracobraquial y el bíceps. No obstante, cuando se realiza la exploración con los brazos por encima de la cabeza del paciente, la axila se abre lateralmente.

La axila contiene la arteria y la vena axilares, ramas del plexo braquial, algunas ramas de los nervios intercostales y un gran número de ganglios linfáticos, todos ellos rodeados por grasa. Los vasos axilares y el plexo braquial se extienden lateralmente, cerca del vértice axilar, próximos al músculo pectoral menor. En general, la vena axilar se encuentra por debajo y anterior a la arteria axilar, mientras que el plexo braquial se encuentra muy por encima y por detrás de la arteria. Aunque estos vasos pueden verse habitualmente en TC, en muchas personas sanas es imposible distinguir dentro de la axila la arteria de la vena, a menos que la vena se haya opacificado con el medio de contraste.

Linfadenopatía o tumoración

En personas normales, pueden verse ganglios linfáticos, que normalmente miden hasta 1 cm de diámetro, aunque en ocasiones pueden llegar a tener un tamaño de hasta 1,5 cm. Los ganglios linfáticos mayores de 1 cm (en su eje corto o en el diámetro menor) deben considerarse sospechosos cuando se piensa que existe una anomalía de acuerdo con la clínica; los ganglios linfáticos de 2 cm de diámetro se consideran patológicos, independiente-

mente de la anamnesis. La linfadenopatía axilar se observa con mayor frecuencia en pacientes con linfoma o carcinoma metastásico. Las tumoraciones de ganglios linfáticos se detectan con mayor facilidad observando ambas axilas para ver su simetría. Los ganglios linfáticos aumentados de tamaño en la parte alta de la axila se sitúan por debajo del músculo pectoral y pueden no ser palpables, si bien pueden detectarse en la TC. Con la TC también pueden mostrarse tumoraciones axilares en relación con nervios del plexo braquial.

MAMA

En la TC en posición supina de las mujeres pueden apreciarse partes blandas de la mama. En ocasiones también pueden verse tumoraciones mamarias localizadas, aunque su aspecto en TC suele ser inespecífico. Las tumoraciones mamarias detectadas casualmente en TC deben evaluarse mediante exploración física y mamografía.

Carcinoma de mama

La TC no es una técnica que esté establecida para evaluar de forma ordinaria a las pacientes con cáncer de mama. Sin embargo, ésta puede servir para planificar la radioterapia, pues proporciona una medición precisa del espesor de la pared torácica y detecta metástasis en los ganglios linfáticos mamarios internos.

Mastectomía

En mujeres que han sufrido una mastectomía, se aprecian unas alteraciones características en la anatomía de la pared torácica, dependiendo del procedimiento quirúrgico realizado. En ocasiones, la TC es útil para valorar la sospecha de una recidiva local del tumor y dirigir una biopsia con aguja.

La mastectomía radical consiste en la extirpación completa del tejido mamario y de los músculos pectorales mayor y menor, así como en una amplia disección de los ganglios linfáticos axilares. En la TC, aunque la mayor parte de los músculos pectorales está ausente, a veces se observan restos del músculo pectoral mayor en su inserción esternal o costal. Ello no debe malinterpretarse como un tumor recurrente.

La típica mastectomía radical modificada consiste en la extirpación de la mama y del músculo pectoral menor, y en la disección de los ganglios linfáticos axilares. Las técnicas precisas de este procedimiento pueden variar entre un cirujano y otro, por lo que es

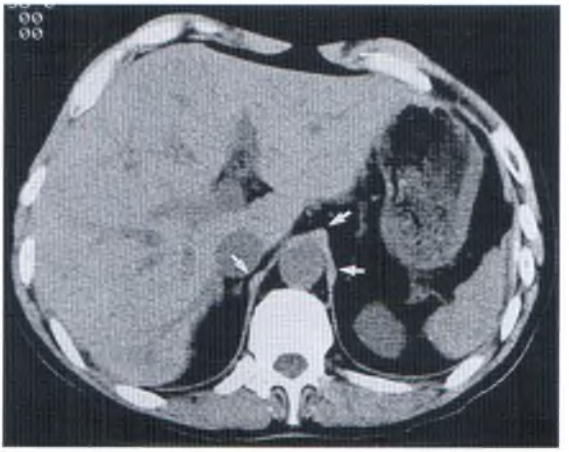

Diafragma normal. El diafragma está delimitado por la grasa retroperitoneal. Su punto de contacto con el hígado y el bazo no suele visualizarse como una estructura definida. La crura diafragmática puede verse muy prominente *(flechas)*. En este punto es anterior a la aorta para formar el hiato aórtico.

aconsejable hablar con el cirujano sobre el procedimiento practicado antes de interpretar la TC. En pacientes que han sufrido una mastectomía radical modificada, la cantidad de músculo pectoral menor restante es variable. En ocasiones, si no se ha realizado una cuidadosa correlación clínica, es difícil distinguir los cambios posquirúrgicos de una recidiva tumoral. Esto es particularmente un problema cuando en la exploración con TC la paciente tiene dificultades para elevar ambos brazos de manera simétrica. Al levantar los brazos, se acentúa la asimetría de los músculos pectorales, por ello la prueba a menudo es difícil de interpretar. Por tanto, es mejor obtener la TC con los brazos de la paciente colocados en los costados.

Una mastectomía simple consiste tan sólo en la extirpación de tejido mamario; la musculatura subyacente permanece intacta. Cuando se realiza una mastectomía segmentaria o parcial, el tejido mamario residual permanece. La lumpectomía origina pequeñas anomalías localizadas.

DIAFRAGMA

Anatomía

A causa del plano transaxial de la TC, la porción central del diafragma no aparece como estructura visible, por lo que su posición sólo puede deducirse a partir de la situación de la base pulmonar, la cual está por encima, y de los órganos abdominales superiores, situados por debajo. Sin embargo, a medida que la mayoría de las porciones periféricas del diafragma se extienden en sentido caudal hacia sus inserciones esternal y costal, las porciones diafragmáticas anterior, posterior y lateral se hacen visibles en su parte adyacente con la grasa retroperitoneal (Fig. 7-30). Cuando el diafragma es contiguo al hígado o al bazo, habitualmente no puede delimitarse mediante TC, salvo que se emplee una TC con colimación delgada y que haya una capa grasa subdiafragmática.

Cruras diafragmáticas

Las cruras diafragmáticas derecha e izquierda son estructuras tendinosas que se originan en la porción inferior de las superficies anteriores de los cuerpos vertebrales lumbares superiores y de los discos intermedios, y que continúan en el ligamento longitudinal anterior de la columna. La crura asciende por delante de la columna, a cada lado de la aorta, y entonces pasa a una posición medial y anterior, uniéndose al diafragma muscular, anterior a la aorta, para formar el hiato aórtico (véase Fig. 7-30). El pilar derecho, que es más grande y largo que el izquierdo, se origina en el nivel de las tres primeras vértebras lumbares; el pilar izquierdo, se origina en los dos primeros segmentos lumbares.

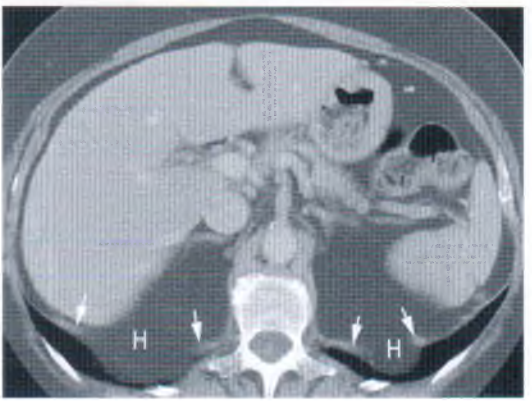

Hernias de Bochdalek. En este paciente, las hernias de Bochdalek bilaterales (H) contienen grasa retroperitoneal. El reborde diafragmático *(flechas)* delimita los defectos que originan la hernia.

Por su aspecto redondeado, la crura diafragmática puede confundirse con ganglios linfáticos aumentados de tamaño o con tumoraciones; de hecho, los ganglios linfáticos paraaórticos pueden observarse en una posición similar. No obstante, en TC contiguas, en los niveles más cefálicos la crura converge gradualmente con el diafragma. El diámetro de la crura también varía en función del volumen pulmonar, aumentando en espesor con la inspiración total, en comparación con la espiración.

Aperturas diafragmáticas

El diafragma está perforado por varias aperturas que permiten que las estructuras pasen del tórax al abdomen. El hiato aórtico es posterior; por detrás está limitado por el cuerpo vertebral y anteriormente por la crura. A través de él pasan la aorta, las venas ácigos y hemiácigos, el conducto torácico, las arterias intercostales y los nervios esplácnicos. El hiato esofágico se encuentra situado algo más anterior, en la porción muscular del diafragma. A través de él pasan el esófago, los nervios vagos y pequeños vasos sanguíneos. El foramen de la vena cava inferior perfora el tendón fibroso central del diafragma, por delante y a la derecha del hiato esofágico.

De estas tres estructuras, el hiato aórtico es el que se delimita con más facilidad. En la TC, el foramen esofágico se aprecia como una apertura en la unión del esófago y el estómago. El foramen de la vena cava inferior debe deducirse a partir de la posición de la vena cava inferior. Los agujeros de Morgagni y de Bochdalek no se aprecian en las TC de personas sanas.

Anomalías diafragmáticas

Hernias

El contenido abdominal o retroperitoneal puede herniarse en el tórax a través de áreas de debilidad en el diafragma, congénitas o adquiridas, o a través de roturas diafragmáticas traumáticas. Las más frecuentes son las hernias del estómago a través del hiato esofágico.

Se pensaba que las hernias a través del agujero de Bochdalek eran infrecuentes en el adulto; sin embargo, la TC ha demostrado que hasta en el 5% de los adultos sanos puede haber defectos de Bochdalek. Este es el tipo de hernia más frecuente en los niños. La mayoría están en el lado izquierdo y, aunque a menudo se localizan en el diafragma posterolateral, pueden producirse en cualquier lugar a lo largo del borde costodiafragmático posterior (Fig. 7-31). Habitualmente, en los adultos, las hernias de Bochdalek contienen grasa retroperitoneal o, con mucha menor frecuencia, riñón.

Las hernias paraesternales a través del agujero de Morgagni son relativamente raras. La mayoría de las hernias de Morgagni se producen en el lado derecho y, a diferencia de las de Bochdalek, suelen contener una extensión del saco peritoneal. Sus contenidos pueden incluir epiplón, hígado e intestino.

Para diagnosticar correctamente una hernia de Morgagni es esencial entender la anatomía de la porción anterior del diafragma. La presencia de intestino por delante del corazón puede sugerir una hernia, aunque esto no es lo habitual.

La rotura diafragmática puede resultar de un traumatismo penetrante o no penetrante en el abdomen o el tórax. En casi todos los casos se encuentra afectado el hemidiafragma izquierdo, siendo más frecuentes las roturas en el diafragma central o posterior. A través del desgarro diafragmático pueden herniarse el epiplón, el estómago, el intestino grueso o delgado, el bazo o el riñón.

Eventración diafragmática

La eventración local del hemidiafragma derecho y el desplazamiento superior del hígado pueden confundirse radiológicamente con una tumoración periférica pulmonar o pleural. Tras la administración de medio de contraste, la TC puede mostrar una opacificación de los vasos intrahepáticos normales en la aparente tumoración, lo que permite su identificación. Además, las TC obtenidas en el plano coronal pueden mostrar que la «tumoración» tiene la misma atenuación que el hígado.

Bibliografía

Aberle DR, Gamsu G, Ray CS, Feuerstein IM: Asbestos-related pleural and parenchymal fibrosis: Detection with high-resolution CT. *Radiology* 166:729-734, 1988.

Adler BD, Padley SPG, Müller NL: Tuberculosis of the chest wall: CT findings. *J Comput Assist Tomogr* 17:271-273, 1993.

Aquino SL, Webb WR, Gushiken BJ: Pleural exudates and transudates: Diagnosis with contrast-enhanced CT. *Radiology* 192:803-808, 1994.

Berkmen YM, Davis SD, Kazam E, et al: Right phrenic nerve: Anatomy, CT appearance, and differentiation from the pulmonary ligament. *Radiology* 173:43-46, 1989.

Choi JA, Hong KT, Oh YW, et al: CT manifestations of late sequelae in patients with tuberculous pleuritis. *AJR Am J Roentgenol* 176:441-445, 2001.

Dynes MC, White EM, Fry WA, Ghahremani GG: Imaging manifestations of pleural tumors. *Radiographics* 12:1191-1201, 1992.

Federle MP, Mark AS, Guillaumin ES: CT of subpulmonic pleural effusions and atelectasis: Criteria for differentiation from subphrenic fluid. *AJR Am J Roentgenol* 146:685-689, 1986.

Ferretti GR, Chiles C, Choplin RH, Coulomb M: Localized benign fibrous tumors of the pleura. *AJR Am J Roentgenol* 169:683-686, 1997.

Halvorsen RA, Fedyshin PJ, Korobkin M, et al: Ascites or pleural effusion? CT differentiation: Four useful criteria. *Radiographics* 6:135-149, 1986.

Im J-G, Webb WR, Rosen A, Gamsu G: Costal pleura: Appearances at high-resolution CT. *Radiology* 171:125-131, 1989.

Kawashima A, Libshitz HI: Malignant pleural mesothelioma: CT manifestations in 50 cases. *AJR Am J Roentgenol* 155:965-969, 1990.

Leung AN, Müller NL, Miller RR: CT in differential diagnosis of diffuse pleural disease. *AJR Am J Roentgenol* 154:487-492, 1990.

McLoud TC, Flower CDR: Imaging the pleura: Sonography, CT, and MR imaging. *AJR Am J Roentgenol* 156:1145-1153, 1991.

Müller NL: Imaging the pleura. *Radiology* 186: 297-309, 1993.

Naidich DP, Megibow AJ, Hilton S, et al: Computed tomography of the diaphragm: Peridiaphragmatic fluid localization. *J Comput Assist Tomogr* 7:641-649, 1983.

Naidich DP, Megibow AJ, Ross CR, et al: Computed tomography of the diaphragm: Normal anatomy and variants. *J Comput Assist Tomogr* 7:633-640, 1983.

Stark DD, Federle MP, Goodman PC, et al: Differentiating lung abscess and empyema: Radiography and computed tomography. *AJR Am J Roentgenol* 141:163-167, 1983.

Takasugi JE, Godwin JD, Teefey SA: The extrapleural fat in empyema: CT appearance. *Br J Radiol* 64:580-583, 1991.

Waite RJ, Carbonneau RJ, Balikian JP, et al: Parietal pleural changes in empyema: Appearances at CT. *Radiology* 175:145-150, 1990.

SECCIÓN II

Abdomen y pelvis

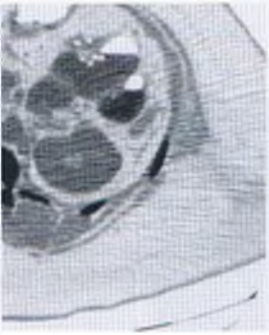

8

Introducción a la TC de abdomen y pelvis

William E. Brant, M.D.

A comienzos de los años 90, la TC helicoidal (espiral) revitalizó el papel de la TC en el estudio del cuerpo, haciendo más adelante que esta técnica se convirtiera en la primera modalidad de imagen de la pelvis y el abdomen. A mediados de los años 90 se introdujo la TC de doble fila de detectores. Desde entonces, la TC multidetector (TCMD) ha ido evolucionando a equipos de 4 filas (cuádruple), 8 filas, 16, 32 y 64 filas. La TCMD permite tomar imágenes con considerable rapidez utilizando secciones finas que proporcionan la adquisición de datos volumétricos y permiten reconstruir imágenes de gran calidad en cualquier plano anatómico. La TCMD permite cubrir áreas largas y obtener imágenes multifase durante la administración de contraste, proporcionando así la valoración del órgano, perfusión y vascularización de la lesión. La TCMD es superior a la TC helicoidal de un solo corte para prácticamente todas las aplicaciones clínicas. Las resoluciones temporales y espaciales son mejores, y el contraste intravenoso se puede administrar a mayor velocidad, por lo que mejora la visibilidad de arterias, venas y patologías caracterizadas por el elevado flujo sanguíneo. La angiografía por TC y la endoscopia virtual son ya una realidad.

La evaluación del abdomen y la pelvis mediante TC requiere mayor atención en la preparación del paciente, la técnica y la individualización que en la exploración mediante la misma técnica de cualquier otra parte del cuerpo. Los mejores estudios se efectúan cuando el radiólogo está presente para evaluar clínicamente al paciente, considerar la naturaleza de los problemas de imagen que surjan y diseñar el estudio que optimice la información proporcionada durante la prueba.

ORIENTACIÓN

Cuando se presenta una petición de TC de pelvis y abdomen, el radiólogo debería valorar el problema clínico revisando la historia clínica disponible del paciente y todas las pruebas de imagen realizadas previamente. La historia médica relevante para el estudio por TC comprende la indicación actual de dicho estudio, las alergias a los medios de contraste, disfunciones cardíacas o renales, intervenciones abdominales previas, antecedentes de tumores previos y de radioterapia, y hallazgos y disponibilidad de estudios de imagen anteriores.

Entre las decisiones que deben tomarse para individualizar la exploración se incluyen:

- Medio de contraste a administrar: intravenoso, oral, rectal o intracavitario.
- Concentración del medio de contraste intravenoso, velocidad de administración, método y tiempos de imagen.
- Áreas exploradas: puntos anatómicos destacados y extensión de la imagen.
- Imágenes multifase y temporales: arterial, venosa y retardada.
- Reconstrucciones de intervalos, planos e imágenes tridimensionales.

MEDIOS DE CONTRASTE GASTROINTESTINALES

Casi todas las TC de abdomen necesitan que se administre contraste intraluminal para mostrar la luz y distender el tubo digestivo. Los agentes radioopacos pueden ser concentraciones de bario diluidas o medios de contraste yodados. Las concentraciones de agente yodado del 1% al 3% son óptimas para la TC, comparadas con las soluciones del 30% al 60% utilizadas para la fluoroscopia. Las mezclas de bario y las soluciones yodadas solubles en agua son igualmente efectivas como contrastes orales. Existen en el mercado un número de preparaciones específicas para TC. En la preparación ordinaria del intestino para TC, se administran entre 1.500 ml y 1.600 ml de contraste oral en un período de 3 horas a 4 horas.

El aire y el agua son excelentes medios de contraste de baja atenuación. Se puede introducir aire o dióxido de carbono en el recto para distender el colon. Se administran oralmente cristales efervescentes con una pequeña cantidad de agua para distender el estómago con gas. El agua sirve como excelente medio de contraste de baja densidad para el tubo digestivo superior. La orina en la vejiga distendida proporciona un buen contraste en las lesiones de vejiga.

MEDIOS DE CONTRASTE INTRAVENOSOS

Los contrastes intravenosos mejoran la calidad de la TC abdominal, ya que opacifican los vasos sanguíneos, aumentan en la TC la densidad de los órganos abdominales vasculares y mejoran el contraste de imagen entre las lesiones y las estructuras normales. La TCMD permite tomar imágenes en múltiples fases que muestran el paso del contraste a través del sistema arterial, los órganos, el tumor y el sistema venoso. Las imágenes tardías muestran excreción de contraste por los riñones, realce tardío o retención prolongada de contraste intravenoso. En la mayoría de las aplicaciones, el contraste intravenoso se administra mediante inyectores automáticos que permiten controlar de forma precisa la velocidad y el volumen de la dosis a administrar.

En la mayoría de las TC abdominales se administran contrastes intravenosos de baja osmolaridad, no iónicos, de base yodada porque tienen una baja incidencia de reacciones adversas. En comparación con los antiguos contrastes iónicos, los no iónicos proporcionan un riesgo significativamente inferior de reacciones adversas y un margen mejor de seguridad.

Los medios de contraste yodado estériles aptos para inyección intravenosa se pueden inyectar en catéteres permanentes, tubos de drenaje, trayectos fistulosos y fístulas con el fin de evaluar el alcance de la enfermedad. Normalmente, lo adecuado para la TC es una concentración de contraste diluida entre el 1% y el 3%. Los medios de contraste de base meglumínica, con alta osmolaridad e iónicos son adecuados para esta aplicación.

CÓMO INTERPRETAR LAS TC DE ABDOMEN Y PELVIS

Con el fin de realizar diagnósticos completos y precisos, cuando se está comenzando a aprender a interpretar la TC corporal, es útil crear una lista de comprobación para asegurarse de inspeccionar todas las estructuras y hacer todas las observaciones clave. Debido al significativo aumento del número de imágenes obtenidas mediante TCMD, la mejor manera de revisar las imágenes es mediante un ordenador, utilizando directamente las imágenes digitales producidas por el equipo. Estas mesas de trabajo para presentar imágenes permiten recorrer de forma rápida todas las secuencias, cambiar a voluntad el nivel y el ancho de las ventanas, y reformar en poco tiempo las imágenes en múltiples planos y con técnicas tridimensionales.

Cada imagen del abdomen obtenida mediante TC contiene mucha más información que puede verse en cualquier nivel y anchura de ventana. Las ventanas habituales de partes blandas (ancho de ventana, ~400; nivel de ventana, 30-50) definen la mayor parte de la anatomía abdominal. Sin embargo, el hígado también puede inspeccionarse utilizando «ventanas de hígado» más estrechas (ancho de ventana, ~100-150; nivel de ventana, 70-80) para aumentar el contraste de imagen dentro del hígado y mejorar la visibilidad de lesiones sutiles. Las bases del pulmón se incluyen en exploraciones del abdomen superior y deberían examinarse usando «ventana de pulmón» (ancho de ventana, 1.000-2.000; nivel de ventana, 600-700). Por último, la revisión de los huesos utilizando «ventana de huesos» (ancho de ventana, ~2.000; nivel de ventana, ~600) puede proporcionar datos importantes para el hallazgo de afecciones dentro de la pelvis y el abdomen (Fig. 8-1).

Debería examinarse sistemáticamente cada órgano y estructura mediante secuencias de imágenes obtenidas en todas las fases del estudio con TC. No habrá una interpretación acertada si no se tiene en cuenta la «fase» de realce del contraste (arterial, venosa, cortical, nefrograma, y así sucesivamente). Por ejemplo:

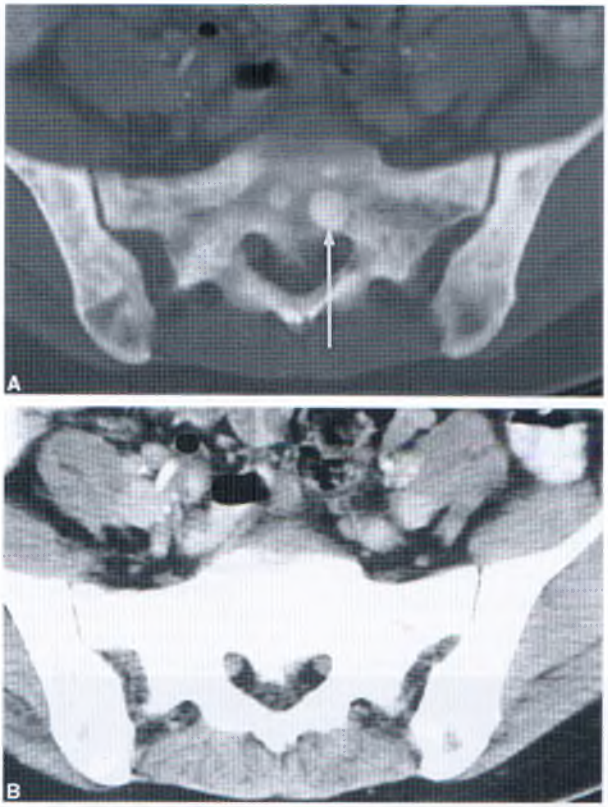

Ventanas óseas. Lesiones metastásicas *(flecha)* de un carcinoma de próstata a los huesos sacros e ilíacos que son obvias en la «ventana ósea» *(A)*, pero no pueden observarse en la «ventana de partes blandas» ordinaria *(B)*.

- Bases del pulmón: nódulos, infiltrados, cicatrices, derrames pleurales, atelectasias.
- Hígado: tamaño, atenuación parenquimatosa homogénea, realce uniforme, venas portales, venas hepáticas, arterias hepáticas.
- Árbol biliar y vesícula biliar: conductos biliares visibles, grosor de la pared, presencia y distensión de la vesícula biliar, litiasis de baja densidad, litiasis de alta densidad.
- Bazo: tamaño (normal hasta 14 cm), realce precoz no homogéneo, realce homogéneo tardío, esplenúnculos, vena esplénica, arteria esplénica.
- Glándulas suprarrenales: forma de Y o V, grosor del miembro menor de 1 cm, bordes no convexos.
- Páncreas: tamaño y posición, cabeza, cuello, cuerpo, cola, conducto pancreático visible, vena esplénica patente, grasa peripancreática nítida.
- Riñones: tamaño de 9 cm a 13 cm en adultos, realce simétrico, cálices, pelvis y uréter, posición y orientación.
- Ganglios linfáticos: retroperitoneo, mesenterio, epiplón, hilio hepático, pelvis.
- Vasos sanguíneos: aorta, vena cava inferior, eje celíaco, arterias mesentéricas superior e inferior,

arterias renales, venas renales, vena esplénica, vena mesentérica superior, vena portal.
- Estómago: posición, distensión, grosor de la pared, grosor de los pliegues.
- Duodeno e intestino delgado: posición, distensión, grosor de la pared, grasa que la envuelve, mesenterio.
- Colon y recto: posición, distensión, grosor de la pared, contenidos luminales, divertículos.
- Útero y ovarios: tamaño, posición, apropiado para la edad y fase del ciclo menstrual, masas.
- Próstata y vesículas seminales: tamaño, calcificaciones.
- Vejiga: distensión, grosor de la pared, contenidos luminales.
- Huesos: cambios degenerativos, enfermedad metastásica, mineralización.

Tras utilizar repetidamente una lista de comprobación, la revisión de las imágenes se hace de forma automática y habitual. Recuerde que «verá» aquello que esté buscando y que es más difícil «ver» lo que no está allí (p. ej., ausencia de vesícula, riñón ectópico, entre otros).

ARTEFACTOS EN LA TC CORPORAL

Movimiento del paciente

Cuando el paciente se mueve durante la exploración, las estructuras anatómicas se desplazan, se distorsionan y se ven borrosas. Pueden aparecer en la imagen franjas blancas anómalas y manchas oscuras. La rapidez de los aparatos de TC modernos disminuye pero no elimina por completo el efecto del movimiento cardíaco, el pulso de los vasos y el peristaltismo intestinal. La mayoría de los pacientes pueden contener la respiración durante los 20 segundos, o incluso menos, que son necesarios para explorar el abdomen. Los pacientes que no cooperan pueden respirar o moverse durante la realización de la prueba, causando artefactos que limitan la información diagnóstica (Fig. 8-2).

Volumen parcial

El aparato de TC está diseñado para irradiar porciones tridimensionales de tejido y crear imágenes en dos dimensiones. Todas las imágenes producidas por la TC están «calculadas volumétricamente», de forma que el

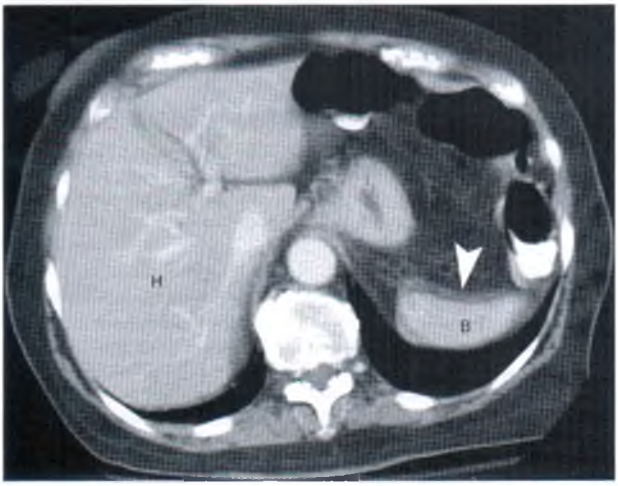

Artefacto de movimiento. A pesar de un tiempo de adquisición de menos de 1 segundo, el movimiento de respiración del paciente ha causado borrosidad *(cabeza de flecha)* en los bordes del bazo (B) simulando una acumulación subcapsular. Una detallada inspección de la imagen del hígado (H) indica la falta de definición de los vasos hepáticos y del contorno del mismo.

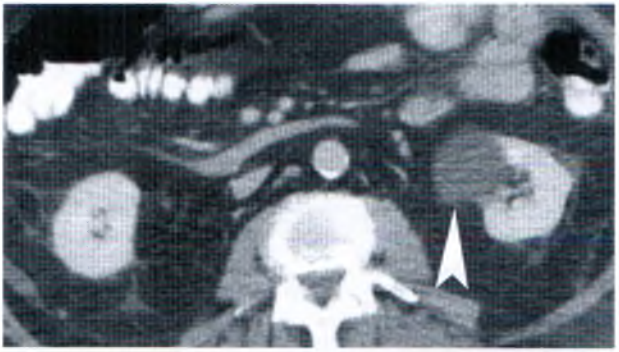

Artefacto de volumen parcial. El borde *(punta de flecha)* del quiste que se extiende desde el riñón izquierdo está borroso porque su contorno es redondeado y la atenuación del quiste está promediada con la atenuación de la grasa adyacente dentro de este corte de TC de 5 mm.

grosor determinado del tejido de un paciente se suma para crear la imagen en dos dimensiones (Fig. 8-3). El efecto de este error es mostrar el promedio de densidades dentro del grosor de la porción cortada en lugar de separar densidades individualmente. Por ejemplo, el promedio del volumen (volumen parcial) del contraste opaco oral en el duodeno puede parecer una piedra de alta densidad en la vesícula, cuando en realidad no hay ninguna piedra. El volumen parcial disminuye y la resolución espacial aumenta al utilizar cortes finos. La TCMD puede obtener gran número de cortes finos en poco tiempo, minimizando así los artefactos por volumen parcial.

Endurecimiento del haz

El endurecimiento del haz se refiere al incremento de la energía media del haz de rayos X cuando atraviesa un objeto. Los fotones de baja energía del rayo normalmente se absorben, y los de alta energía tienden a atravesar la

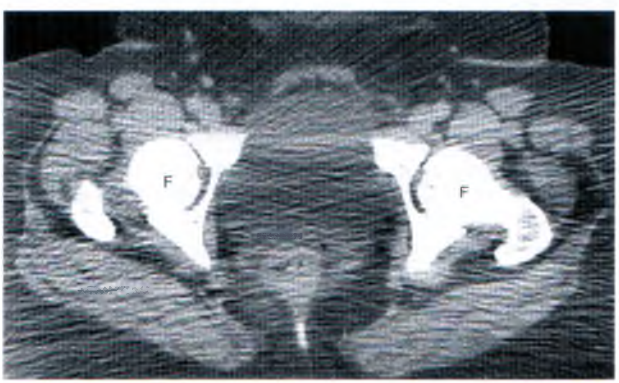

Artefacto de endurecimiento del haz. Las bandas alternantes claras y oscuras de artefactos de endurecimiento del haz son llamativas en esta imagen de TC de la pelvis en un paciente obeso. El denso hueso de las cabezas femorales (F) y los acetábulos absorben selectivamente los fotones de rayos X de baja energía, produciendo una mayor energía media transmitida en el haz. El artefacto se acentúa por la absorción aumentada de radiación en este paciente «más grueso».

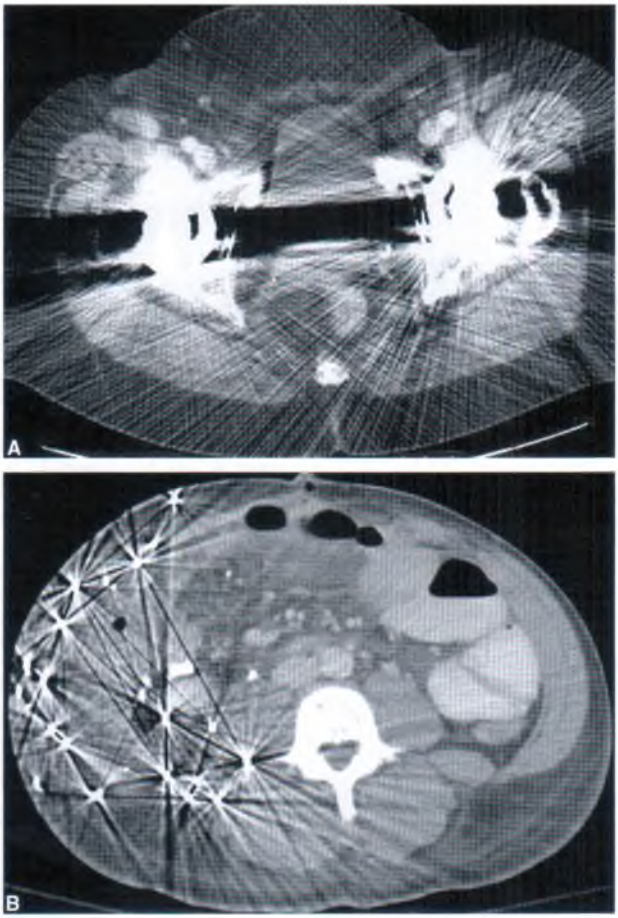

Artefacto metálico. *A*, Prótesis de cadera metálicas bilaterales que deterioran la imagen de TC de la pelvis con grandes bandas oscuras y claras y rayas. *B*, Efecto similar producido por perdigones en este paciente a quien dispararon con una escopeta.

estructura. Las estructuras radiográficamente densas que absorben con fuerza los fotones de los rayos X «endurecen el rayo» y pueden producir artefactos rayados en la imagen de la TC. Este artefacto se observa con más frecuencia en la TC corporal entre los huesos de las caderas (Fig. 8-4) y los de los hombros. Los objetos metálicos densos como clips quirúrgicos, balas o materiales ortopédicos producen una gran solidificación del rayo y artefactos rayados muy intensos (Fig. 8-5).

Ruido: moteado cuántico

La reconstrucción de imagen en TC exige una gran cantidad de datos para producir una imagen adecuada. Estos datos se obtienen al golpear los fotones de los rayos X los detectores de la TC. A mayor número de fotones golpeando los detectores, mejor serán los datos obtenidos; y viceversa, cuanto menor sea el número de fotones, más limitados serán los datos. Al reducir el gro-

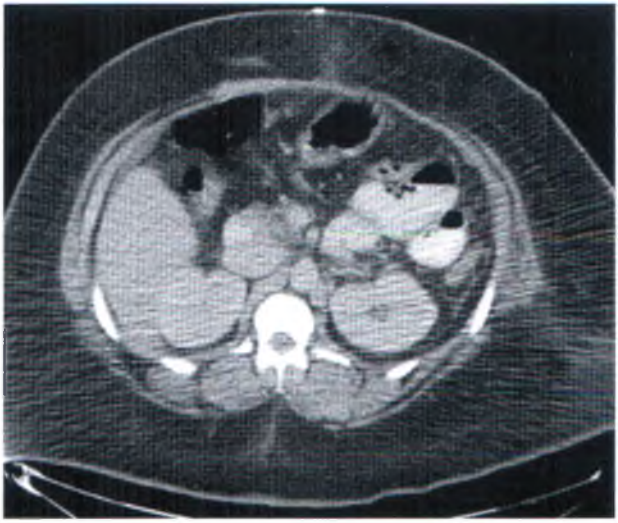

Artefacto de moteado cuántico. TC del abdomen en un paciente obeso que muestra una marcada apariencia general en «sal y pimienta» (puntos claros y oscuros). Esto se denomina moteado cuántico o artefacto de ruido y está originado por una deficiencia en el número de fotones usados para crear la imagen. Los factores que aumentan el ruido de la imagen son la técnica de TC de baja dosis (mA), espesor de cortes reducido y gran tamaño del paciente.

sor del corte para mejorar la resolución y disminuir el efecto de volumen parcial, se reducirá el número de fotones utilizados para crear la imagen y esto causará artefacto de moteado cuántico. Cuando se reduce la técnica radiológica de la TC para disminuir la exposición a radiación del paciente, la recogida de datos puede verse limitada hasta el punto de que las imágenes obtenidas pierdan calidad. El ruido de moteado cuántico causado por una técnica de imagen pobre en fotones produce como resultado una imagen de TC de baja resolución con aspecto de sal y pimienta (Fig. 8-6). Con la TCMD debe optarse por procedimientos que equilibren la dosis de radiación al paciente y un ruido aceptable en la imagen.

DOSIS DE RADIACIÓN EN LA TC

La continua expansión en el uso de la TC para el diagnóstico por imagen junto con la creciente popularidad de la TCMD ha producido un considerable aumento de exposición a radiaciones para los pacientes. La TC supone hoy en día más del 40% de todas las radiaciones a las que son sometidos los pacientes en diagnósticos por imagen. En EE.UU. se realizan cada año unos 65 millones de pruebas con TC; aproximadamente el 11% se realizan a bebés y niños, que son más susceptibles a los efectos adversos de la radiación. El perfil de dosis de radiación de la TCMD es de un 27% más que el de una TC helicoidal de un solo detector. Las dosis individuales en los riñones, útero, ovarios y médula ósea de la pelvis pueden ser entre un 92% y un 180% mayor con la TCMD que con la TC helicoidal de un solo detector. La «penalización» en la dosis de radiación aumenta a medida que disminuye el grosor del corte. Estas consideraciones exigen responsabilidad a los radiólogos y a los médicos para que limiten las peticiones de TC a indicaciones ineludibles, proporcionen protocolos de imagen con dosis ajustadas de radiación y ofrezcan otras técnicas de imagen alternativas en niños pequeños, que son los que más riesgos corren con la radiación; además de que trabajen con los diseñadores de los aparatos, de forma que se puedan limitar las dosis de radiación y eduquen a los pacientes y al personal sanitario sobre los riesgos potenciales de las radiaciones a bajas dosis.

Bibliografía

Frush DP, Applegate K: Computed tomography and radiation: Understanding the issues. *J Am Coll Radiol* 1:113-119, 2004.

Kalra MK, Maher MM, Toth TL, et al: Strategies for CT radiation dose optimization. *Radiology* 230:619-628, 2004.

McNitt-Gray MF: Radiation dose in CT. *Radiographics* 22:1541-1553, 2002.

Rydberg J, Buckwalter KA, Caldemeyer KS, et al: Multisection CT: Scanning techniques and clinical applications. *Radiographics* 20:1787-1806, 2000.

Thorton FJ, Paulson EK, Yoshizumi TT, et al: Single versus multi-detector row CT: Comparison of radiation doses and dose profiles. *Acad Radiol* 10:379-385, 2003.

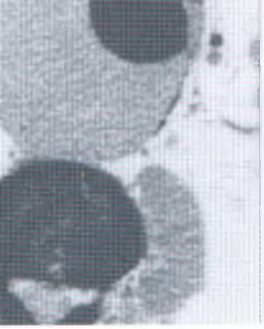

9

Cavidad peritoneal, vasos, ganglios y pared abdominal

William E. Brant, M.D.

CAVIDAD PERITONEAL

Anatomía

Los diversos recesos y espacios de la cavidad peritoneal son más fáciles de reconocer en la TC cuando hay ascitis. Identificar el compartimento preciso en el que hay una alteración permite avanzar mucho a la hora de establecer la naturaleza de la alteración y decidir un plan de intervención. Mientras que todos los espacios de la cavidad peritoneal se pueden comunicar entre sí, enfermedades como los abscesos tienden a localizarse en el interior de una o más localizaciones específicas. El espacio subfrénico derecho se comunica alrededor del hígado con el espacio subhepático anterior y con el espacio subhepático posterior (de Morison). El espacio subfrénico izquierdo se comunica libremente con el espacio subhepático izquierdo. Los espacios subfrénicos derecho e izquierdo están separados entre sí por el ligamento falciforme, y no se comunican directamente. El saco menor es el compartimento peritoneal aislado situado entre el estómago y páncreas. Se comunica con el resto de la cavidad peritoneal (saco mayor) a través de la pequeña abertura del agujero de Winslow.

Los espacios subfrénico y subhepático derechos se comunican libremente con la cavidad peritoneal pélvica por medio del receso paracólico derecho. El ligamento frenicocólico impide la comunicación libre entre los espacios subfrénico/subhepático izquierdos y el receso paracólico izquierdo. El líquido libre, la sangre, la infección y las metástasis peritoneales, con frecuencia asientan en la pelvis porque es la porción más dependiente de la cavidad peritoneal y se comunica con ambos lados.

El mesenterio del intestino delgado contiene en suspensión el yeyuno y el íleon y ramas de la arteria y la vena mesentéricas superiores, así como ganglios linfáticos mesentéricos. El mesenterio se extiende como un abanico en dirección oblicua a través del abdomen, desde el ligamento de Treitz en el cuadrante superior izquierdo hasta la región de la articulación sacroilíaca derecha. Las enfermedades que se originan por encima del ligamento se dirigen hacia el cuadrante inferior derecho; las que se originan por debajo, tienen acceso libre a la pelvis.

El epiplón mayor es una doble capa de peritoneo que cuelga de la curvatura mayor del estómago y desciende por delante de las vísceras abdominales. El epiplón mayor contiene en su interior grasa y algunos vasos sanguíneos. Es un campo de implantación fértil para las metástasis peritoneales.

Líquido en la cavidad peritoneal

El líquido de la cavidad peritoneal puede tener muchos orígenes diferentes, y varía mucho en su composición. La *ascitis* es la acumulación de líquido seroso en el interior de la cavidad peritoneal, y se debe a cirrosis, hipoproteinemia, insuficiencia cardíaca congestiva u obstrucción venosa. La ascitis exudativa se asocia a procesos inflamatorios como pancreatitis, peritonitis y perforación intestinal. La ascitis neoplásica está producida por un tumor retroperitoneal. La ascitis quilosa procede de

una obstrucción o lesión traumatológica del conducto torácico o de la cisterna del quilo. La orina o la bilis se pueden extender a través de la cavidad peritoneal por obstrucción o lesión de los tractos urinario o biliar. El *hemoperitoneo* es un signo importante de lesión abdominal en los traumatismos cerrados. Cuando se conoce la anatomía de la cavidad peritoneal, es fácil reconocer la densidad del líquido en el interior de sus recesos en la TC. Para una diferenciación precisa del tipo exacto de líquido presente en la cavidad peritoneal es necesaria una paracentesis; sin embargo, la TC puede ofrecer algunos datos, como:

- El líquido intraperitoneal libre ocupa y distiende los recesos de la cavidad peritoneal. Las asas intestinales tienden a flotar en la parte central del abdomen. El diafragma puede estar elevado o incluso invertido por un gran volumen de ascitis.
- La ascitis serosa tiene un valor de atenuación próximo al del agua (–10 a +15 UH), y tiende a acumularse en el espacio peritoneal mayor, respetando el saco menor.
- El hemoperitoneo tiene un valor de atenuación mayor, con un promedio de 45 UH, y habitualmente es mayor de 30 UH. La sangre tiende a acumularse, con la mayor cantidad de acumulación cerca del punto de hemorragia.
- La ascitis exudativa producida por la pancreatitis tiende a acumularse preferentemente en el saco menor. Las ascitis exudativas y neoplásicas tienen valores de atenuación intermedios coincidentes en parte con los de la ascitis serosa y los de la sangre. En la peritonitis (Fig. 9-1), el peritoneo aparece engrosado y realza después de la administración de contraste intravenoso.
- Las loculaciones de líquido peritoneal producidas por adherencias benignas o malignas pueden simular masas abdominales quísticas. La ascitis loculada a tensión se puede acumular en espacios limitados, como el saco menor, y comprime y desplaza asas intestinales. Ocupan su propio espacio, producen un desplazamiento mayor de las estructuras adyacentes y tienen una consistencia interna más variada.
- El seudomixoma peritoneal es una complicación rara del mucocele apendicular y del cistadenocarcinoma mucinoso, y se manifiesta por ocupación la cavidad peritoneal con mucina gelatinosa. El líquido mucinoso normalmente está loculado, y produce un festoneado y un efecto de masa sobre el hígado y el intestino adyacente. En la TC se pueden ver tabicaciones, densidades moteadas y calcificación en el interior del líquido (Fig. 9-2).

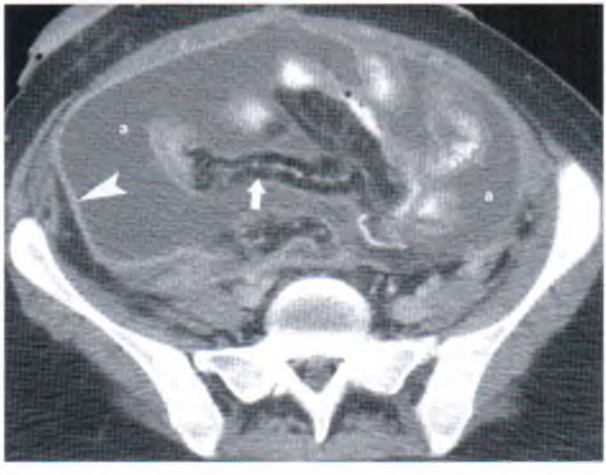

Peritonitis y ascitis. La ascitis (a) debida a una pancreatitis ocupa y distiende los recesos peritoneales. Las asas de intestino delgado flotan en suspensión un mesenterio lleno de grasa *(flecha)*. El peritoneo parietal *(cabeza de flecha)* está engrosado, y realza después de la administración de contraste intravenoso.

Aire libre en la cavidad peritoneal

El aire libre dentro de la cavidad peritoneal es un signo representativo de perforación visceral, pero puede ser muy difícil de reconocer en la TC. El diagnóstico se basa en la visualización del aire fuera de la luz intestinal (Fig. 9-3). Las imágenes se deben analizar sistemáticamente con «ventana de pulmón» (nivel de ventana, –400 a –600 UH; anchura de ventana, 1.000-2.000 UH) para detectar aire intraperitoneal libre. Es más fácil reconocer el aire intraperitoneal libre delante del hígado y en recesos no dependientes que no contengan intestino. Puede ser difícil apreciar la fina pared del intestino distendido; una pista es que el aire del interior del intestino está encerrado, mientras que el aire intraperitoneal libre no lo está. La interpretación de los casos difíciles se facilitará girando al paciente a una posición de decúbito lateral y repitiendo el estudio. Antes de atribuir un neumoperitoneo a una perforación intestinal, también se debe considerar un origen torácico, como neumotórax o ventilación mecánica, o un origen yatrógeno, como una paracentesis o una intervención quirúrgica recientes.

Carcinomatosis peritoneal

La diseminación metastásica difusa de la cavidad peritoneal se produce con frecuencia en tumores abdominopélvicos. Los tumores que se propagan de esta forma con más frecuencia son el carcinoma de ovario en mujeres y los carcinomas de estómago, páncreas y colon en ambos sexos. Las localizaciones preferidas de implantación tumoral son el fondo de saco de Douglas, el receso paracólico derecho y el epiplón mayor. Los hallazgos de la siembra tumoral peritoneal en la TC incluyen:

- Habitualmente hay ascitis, y con frecuencia está loculada.
- Los nódulos tumorales aparecen como masas de tejido blando o engrosamiento del peritoneo parietal (Fig. 9-4).
- El «pastel epiploico» describe el aspecto nodular engrosado de la afectación del epiplón mayor por el tumor. Este pastel tumoral desplaza el intestino, alejándolo de la pared abdominal anterior (Fig. 9-5).
- Se pueden ver nódulos tumorales y ganglios linfáticos aumentados de tamaño en el mesenterio (Fig. 9-6).
- El engrosamiento y la nodularidad de la pared intestinal están producidos por las implantaciones tumorales en la serosa.
- La TC habitualmente pasa por alto los implantes diminutos, que en la operación pueden ser detectables por el dolor y difusos, debido a su pequeño

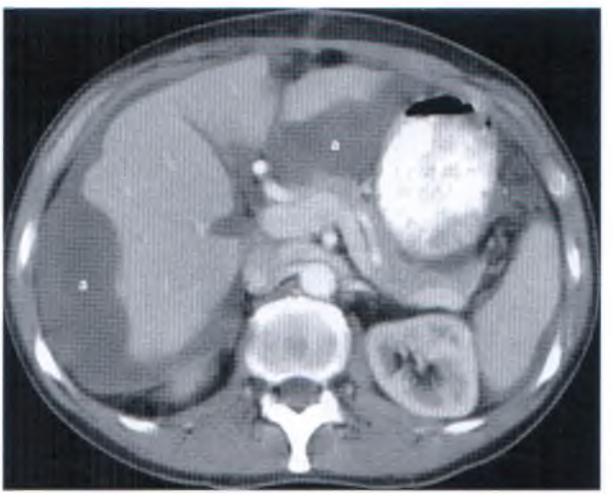

Seudomixoma peritoneal. Una ascitis gelatinosa de atenuación elevada (a) está loculada en los recesos peritoneales y produce un efecto de masa sobre los órganos adyacentes. La causa era un adenocarcinoma mucinoso del estómago con metástasis en el peritoneo.

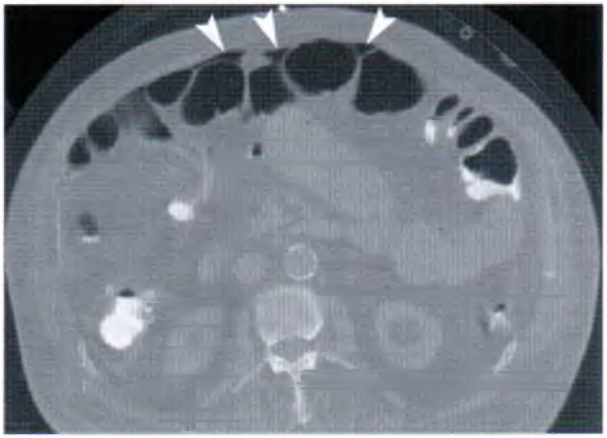

Neumoperitoneo. Se reconoce el aire intraperitoneal libre por su aspecto triangular y lineal característico *(cabezas de flecha)* entre las asas intestinales en zonas no dependientes del abdomen. Obsérvese el aspecto más redondeado del aire en el interior del intestino, limitado por la pared intestinal.

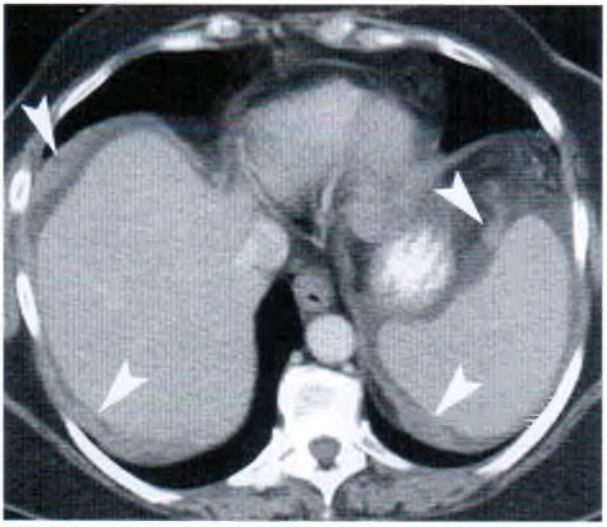

Metástasis peritoneales. Las metástasis *(cabezas de flecha)* de un carcinoma ovárico en el peritoneo aparecen como zonas focales de engrosamiento peritoneal y nodulos.

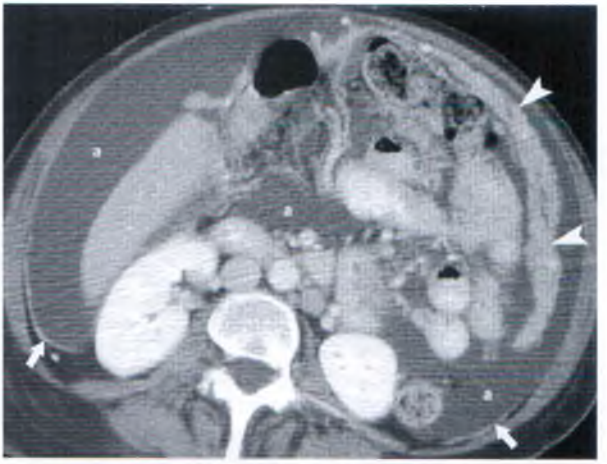

Figura 9-5 **Pastel epiploico.** Hay ascitis (a) en toda la cavidad peritoneal. El peritoneo parietal *(flecha)* está engrosado y realza después de la administración de contraste intravenoso, lo que indica que la ascitis es neoplásica o inflamatoria. El pastel epiploico *(cabezas de flecha)* se manifiesta como una capa de tejido blando irregular que desplaza el intestino y lo aleja de la pared abdominal anterior.

tamaño. Se debe recordar que la presencia de ascitis en pacientes con un tumor abdominopélvico conocido, especialmente carcinoma de ovario, indica una posible diseminación peritoneal. La calcificación de los implantes tumorales puede ayudar a identificarla en la TC.

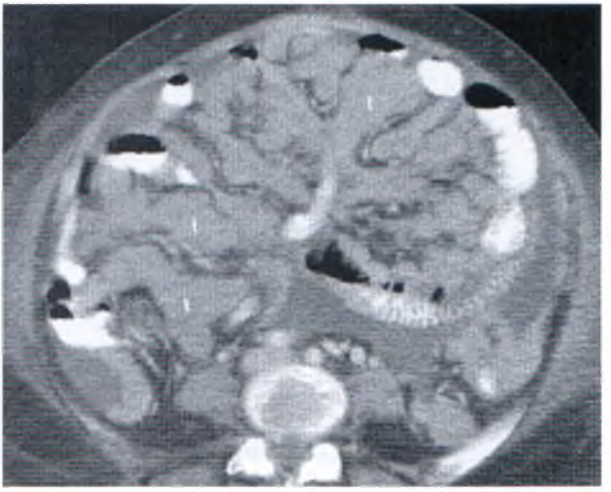

Figura 9-6 **Carcinomatosis mesentérica.** Nódulos tumorales (t) procedentes de la diseminación intraperitoneal de un cáncer de ovario producen un engrosamiento difuso de los pliegues del mesenterio del intestino delgado.

Mesotelioma peritoneal

Alrededor del 20% al 40% de los mesoteliomas se originan en el interior del abdomen, aunque sigue siendo un tipo infrecuente de tumor, con una evolución rápidamente mortal. La TC muestra un tumor sólido que realza con contraste en el mesenterio, el epiplón o las superficies peritoneales (Fig. 9-7). Puede producir un engrosamiento difuso e irregular de las superficies peritoneales, múltiples nódulos pequeños o una masa infiltrante. También se pueden producir formas quísticas multiloculadas del tumor. En la mayoría de los casos hay ascitis.

Absceso

Con frecuencia se realiza una TC para buscar abscesos abdominales y pélvicos y para planificar su drenado percutáneo. Una vez que se ha encontrado, la aspiración percutánea confirma el diagnóstico y proporciona material para el cultivo. Habitualmente se lleva a cabo la colocación de un catéter dirigida por estudios de imagen para el drenaje («cazadores de pus»). La mayoría de los abscesos se producen como complicación de traumatismos abdominales, cirugía, pancreatitis o perforación intestinal (apendicitis perforada, diverticulitis). Los abscesos intraperitoneales se localizan habitualmente en la cavidad pélvica y en los espacios subfrénicos y subhepáticos. Las características de los abscesos en la TC incluyen:

- La mayoría de los abscesos aparecen como acumulaciones loculadas de líquido, con frecuencia con desechos internos, niveles líquido-líquido, tabicaciones y a veces niveles aire-líquido o burbujas de aire (Fig. 9-8).
- Habitualmente se puede identificar una pared definida con un engrosamiento irregular.
- La fascia próxima está engrosada, y los planos grasos están obliterados debido a la inflamación.
- Los abscesos abdominales van acompañados con frecuencia por ascitis, derrame pleural e infiltrados pulmonares en los lóbulos inferiores.
- Cualquier acumulación de líquido en el interior del abdomen es sospechosa en pacientes en los que los datos clínicos indiquen un absceso. La aspiración con aguja fina es una forma segura y definitiva de excluir o confirmar el diagnóstico.

Masas quísticas abdominales

Las masas quísticas en el abdomen suelen plantear dificultades diagnósticas. Las consideraciones diferenciales incluyen:

- Absceso.
- Ascitis loculada.
- Seudoquiste pancreático.
- Quiste/tumor quístico ovárico.
- Linfocele: Masa quística que contiene líquido lin-

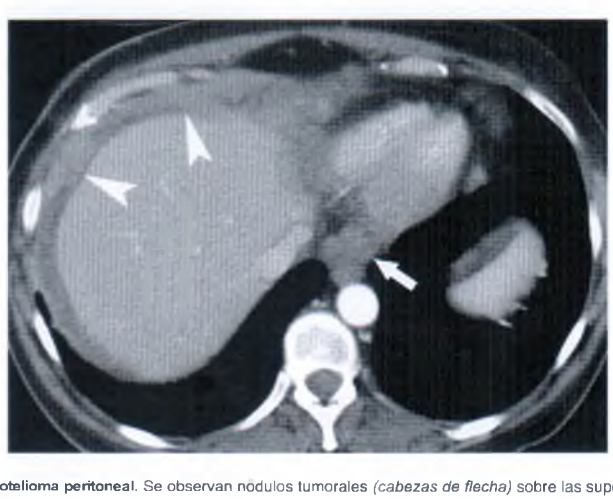

Mesotelioma peritoneal. Se observan nódulos tumorales *(cabezas de flecha)* sobre las superficies peritoneales El aspecto es indistinguible de la carcinomatosis peritoneal, pero la biopsia confirmó el mesotelioma peritoneal. Se ve una adenopatía *(flecha)* adyacente al esófago.

Absceso subfrénico. Se ve un absceso postoperatorio (Ab) como una acumulación de líquido entre el diafragma y el hígado. La impresión de la masa sobre el hígado es un dato de loculación del líquido. Se puede ver un nivel aire-líquido *(flecha)* producido por *Escherichia coli* productor de gas. Este absceso se trató con éxito utilizando un drenado percutáneo con catéter guiado con TC.

fático y que se produce como complicación de cirugía o de un traumatismo que produce la rotura de los conductos linfáticos; puede tener cualquier tamaño y puede aparecer entre días y años después de la operación.

- Linfangioma quístico: Equivalente congénito del linfocele, que se piensa se origina por la obstrucción congénita de los conductos linfáticos (Fig. 9-9); la mayoría tienen paredes finas y están multiloculados; la atenuación varía desde agua hasta densidad grasa; los *quistes mesentéricos* son linfangiomas quísticos del mesenterio; los *quistes epiploicos* son linfangiomas quísticos menos frecuentes del epiplón mayor.
- Quistes entéricos por duplicación: Quistes tapizados por mucosa digestiva y habitualmente unidos al intestino normal.
- Teratoma quístico: Se puede originar en el retroperitoneo, el mesenterio o el epiplón; la TC muestra una masa quística y sólida compleja con zonas de atenuación de agua y grasa y calcificaciones.

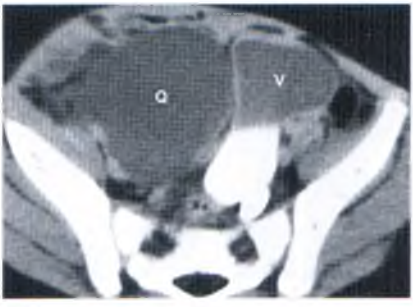

Linfangioma quístico. Una masa llena de líquido (Q) desplaza la vejiga (V) en un niño de 2 años. El estudio anatomopatológico después de la resección quirúrgica mostró un linfangioma quístico.

VASOS

Anatomía

La aorta abdominal desciende por delante del lado izquierdo de la columna hasta su bifurcación a la altura de la cresta ilíaca. La aorta normal no supera los 3 cm de diámetro, y disminuye progresivamente de tamaño en su trayecto en sentido distal. La vena cava inferior está a la derecha de la aorta. Su forma varía desde redondeada hasta ovalada, hasta similar una hendidura, dependiendo de la técnica de apnea y del equilibrio del líquido intravascular. Las arterias y venas ilíacas comunes tienen una sección transversa ovalada a medida que divergen de la línea media. Los vasos ilíacos comunes se

bifurcan en el borde de la pelvis, que se identifica observando el cambio de la forma del sacro desde convexa hacia delante (el promontorio sacro) hasta cóncava. Los vasos ilíacos externos tienen un trayecto en sentido anterior hasta el triángulo inguinal, mientras que los vasos ilíacos internos (hipogástricos) tienen muchas ramas pequeñas en la parte posterior de la pelvis. Las arterias ilíacas normalmente no superan 1,5 cm de diámetro.

El eje celíaco se origina en la cara anterior de la aorta a la altura del hiato aórtico del diafragma. La arteria mesentérica superior surge en la zona anterior de la aorta, 1 cm por debajo del eje celíaco. Las arterias renales se originan en la cara lateral de la aorta, a 1 cm de la arteria mesentérica superior. La arteria mesentérica inferior es una rama anterior pequeña que sale de la aorta justo por encima de la bifurcación.

Variaciones anatómicas

Se deben conocer varias malformaciones vasculares para evitar interpretarlas como alteraciones. Las variantes son:

- Por encima de la fosa poplítea, las venas de las extremidades inferiores y del abdomen habitualmente son solitarias y ligeramente mayores que la arteria acompañante.
- Se puede identificar la duplicación de la vena cava inferior (Fig. 9-10), que se extiende entre la vena ilíaca común izquierda y la vena renal izquierda por el lado izquierdo de la aorta.
- La vena renal izquierda puede tener un trayecto posterior en lugar de anterior a la aorta (vena renal izquierda retroaórtica) (Fig. 9-11), o puede haber venas renales izquierdas duplicadas tanto an-

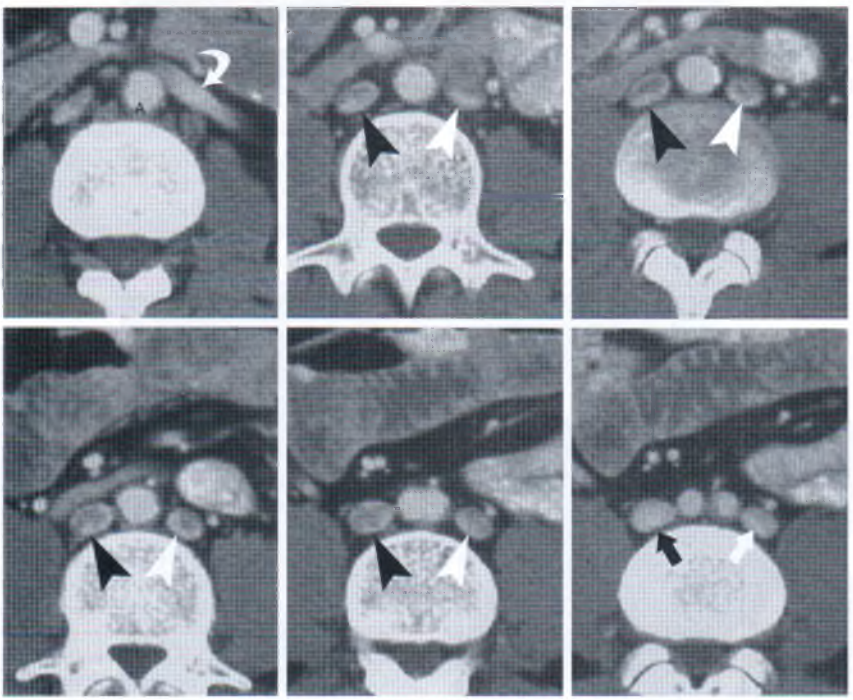

Duplicación de la vena cava inferior (VCI). La VCI izquierda persistente *(cabezas de flecha blancas)* se extiende como continuación de la vena ilíaca común izquierda *(flecha blanca)* a lo largo del lado izquierdo de la aorta (A) hasta su final en la vena renal izquierda *(flecha curva)*. La VCI derecha normal *(cabezas de flecha negras)* se extiende desde la vena ilíaca común derecha *(flecha negra)* y sigue su trayecto normal a través del hígado. El flujo sanguíneo procedente de la VCI izquierda fluye hacia la VCI derecha a través de la vena renal izquierda.

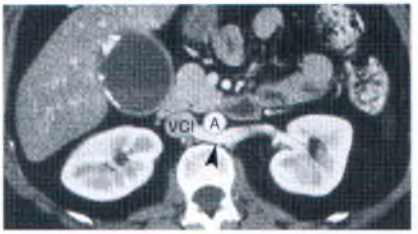

Vena renal izquierda retroaórtica. La vena renal izquierda *(cabeza de flecha)* tiene un trayecto posterior en lugar de anterior a la aorta (A) y se une a la vena cava inferior (VCI).

teriores como posteriores a la aorta (vena renal izquierda circumaórtica).

- Puede faltar el segmento intrahepático de la vena cava inferior, y el drenado continúa hacia la vena cava superior a través del sistema ácigos.

Consideraciones técnicas

La TCMD combinada con técnicas de reconstrucción tridimensional ha hecho que la angiotomografía sea una realidad. La angiotomografía ofrece varias ventajas respecto de la angiografía convencional con catéter. La angiotomografía es menos invasiva, es menos cara, se puede realizar más rápidamente y permite mostrar alteraciones no vasculares importantes que se omitirían con la angiografía convencional.

La flebotomografía de las extremidades inferiores se puede combinar con la angiotomografía de las arterias pulmonares para conseguir la evaluación completa de la tromboembolia venopulmonar. La flebotomografía tiene una sensibilidad descrita del 89% al 100%, con una especificidad de 94% al 100% para la trombosis venosa. El realce venoso óptimo de las extremidades inferiores se obtiene 3 minutos 30 segundos después del inicio de la inyección del contraste intravenoso en la extremidad superior. Las imágenes se visualizan en cortes de 3 mm a 5 mm de grosor. Se pueden crear reconstrucciones tridimensionales.

Aneurisma de la aorta abdominal

Los aneurismas se definen como dilataciones circunscritas de una arteria. Un aneurisma verdadero afecta a las tres capas de la pared aórtica (íntima, media y adventicia). La mayoría se deben a una enfermedad ateroesclerótica que debilita la pared vascular y permite que se dilate como consecuencia de una presión sanguínea

Aneurismas de la aorta abdominal. Se puede ver un gran aneurisma aórtico. La aorta tiene más de 5 cm de diámetro. Una gran cantidad de trombo (T) rodea parcialmente la luz permeable y que realza con el contraste (L). Obsérvese la calcificación ateroesclerótica *(cabeza de flecha)* en la pared del aneurisma. Hay un gran quiste (Q) que se extiende desde el riñón derecho.

intraaórtica elevada. Hasta el 9% de la población mayor de 65 años tienen un aneurisma de la aorta abdominal. Los hallazgos de esta patología en la TC incluyen:

- La dilatación fusiforme, sacular o esférica de la aorta es el hallazgo fundamental (Fig. 9-12). Se debe tener cuidado para evitar sobredimensionar el tamaño de la aorta, porque el vaso es tortuoso y se puede visualizar en un corte oblicuo.
- Un diámetro externo de la aorta abdominal mayor de 3 cm es un dato de aneurisma. El riesgo de

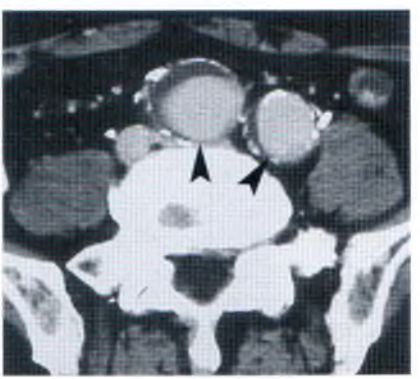

Aneurismas de las dos arterias ilíacas comunes. En este paciente, un aneurisma de la aorta abdominal se extiende hacia las dos arterias ilíacas comunes *(cabezas de flecha)*. Ambos vasos superan los 15 mm de diámetro externo.

rotura depende de su tamaño. El riesgo es de aproximadamente el 5% para los aneurismas de la aorta abdominal menores de 5 cm, del 16% para los aneurismas mayores de 6 cm, y del 76% para los aneurismas mayores de 7 cm.

- La falta de afilamiento de la aorta en dirección distal es otro signo de aneurisma. La dilatación distal indica aneurisma aunque el diámetro sea menor de 3 cm.
- Las arterias ilíacas son aneurismáticas cuando su diámetro es mayor de 1,5 cm (Fig. 9-13).
- La luz permeable realza con contraste intravenoso. El trombo del interior del aneurisma de la aorta abdominal sigue teniendo una densidad baja.
- Es frecuente la calcificación de la pared de la aorta y de la pared del aneurisma. Ocasionalmente, también se puede calcificar un trombo intraluminal de larga evolución.
- Se debe definir la extensión proximal del aneurisma. La mayoría (el 90%) se originan por debajo del origen de las arterias renales (aneurismas de la aorta abdominal infrarrenal). Se debe identificar el origen por encima de las arterias renales porque requiere una reparación quirúrgica más complicada.
- En los tejidos blandos perianeurismáticos se pueden ver cambios inflamatorios y fibrosos, que probablemente se deban a una respuesta inmunitaria frente a la placa ateroesclerótica y no representen una fuga crónica del aneurisma. El tejido inflamatorio puede realzar después de la administración de contraste intravenoso; sin embargo, estos cambios pueden rodear y obstruir los uréteres.

Rotura de un aneurisma de la aorta abdominal

La rotura aguda de un aneurisma de la aorta abdominal tiene una elevada mortalidad (índice de mortalidad del 77% al 94%). La manifestación clásica es dolor abdominal, hipotensión y masa abdominal pulsátil. Como la rotura de un aneurisma de la aorta abdominal con frecuencia se confunde con otras enfermedades desde el punto de vista clínico, se utiliza la TC para confirmar el diagnóstico. La TC sin contraste es adecuada para ello. Es necesaria una intervención rápida. Los hallazgos que indican una rotura en la TC son:

- Se observa un aneurisma de la aorta abdominal, habitualmente grande.
- La hemorragia periaórtica adyacente diseca los planos tisulares del retroperitoneo pararrenal y perirrenal (Fig. 9-14).
- Se puede ver una hemorragia arterial activa con la administración de contraste intravenoso. Se ven bandas y acumulaciones de contraste fuera de la aorta, en el interior del hematoma retroperitoneal.
- Los hematomas de las arterias ilíacas, especialmente los que miden más de 3,5 cm, también pue-

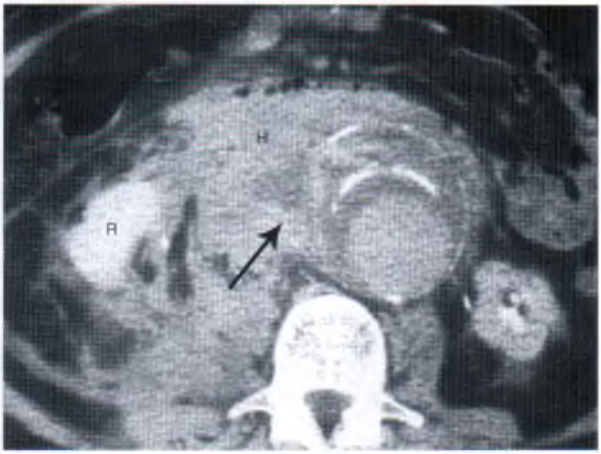

Rotura de un aneurisma aórtico. La TC después de la administración de contraste muestra una hemorragia importante (H) que se extiende hacia los tejidos retroperitoneales hasta el riñón derecho (R). Obsérvese la interrupción *(flecha)* de la pared calcificada del aneurisma aórtico.

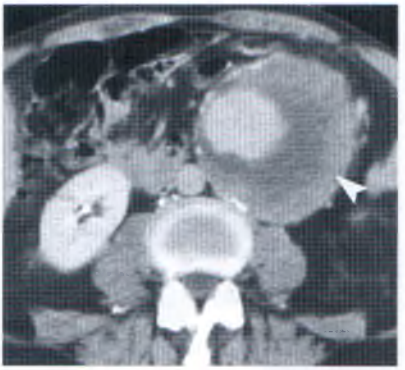

Signo de la semiluna de hiperatenuación. Una TC de seguimiento sistemática documentó un rápido aumento del tamaño de este aneurisma aórtico. La semiluna de aumento de densidad *(cabeza de flecha)* en la periferia del aneurisma es muy indicativa de rotura inminente.

den ser el origen de una rotura que produce hallazgos similares.

- El *signo de la semiluna de hiperatenuación* consiste en una zona de forma semilunar de atenuación elevada en el interior de la pared o en el interior del trombo intraluminal de un aneurisma de la aorta abdominal (Fig. 9-15). Este signo indica la rotura inminente de un aneurisma de la aorta abdominal. Está producido por la sangre que diseca de manera aguda el trombo intraluminal hacia la pared externa debilitada del aneurisma. La lesión progresiva de la pared da lugar a la rotura.

Infección de los aneurismas aórticos

La infección de un aneurisma aórtico es rara, es difícil de sospechar clínicamente y tiene una elevada tendencia a la rotura (entre el 53% y el 75%). Los aneurismas infectados también se denominan *aneurismas micóticos*; sin embargo, este término no implica una infección fúngica. La mayoría de los aneurismas infectados se producen como consecuencia de una infección bacteriana de la íntima en una pared aórtica normal o en un aneurisma previo, asociada frecuentemente a una endocarditis bacteriana. Es necesaria una reparación quirúrgica urgente. Los datos que indican infección incluyen:

- El aneurisma tiene forma sacular, con un contorno lobulado en casi todos los casos (Fig. 9-16). Se puede encontrar en cualquier localización de la aorta. Ocasionalmente hay aire en los tejidos blandos.
- Con frecuencia hay estriaciones y líquido en los tejidos blandos periaórticos.
- Se pueden ver hallazgos de osteomielitis en el cuerpo vertebral adyacente.

Disección aórtica

La disección de sangre hacia la media a través de un desgarro en la íntima da lugar a un segmento dilatado de la arteria, con dos luces. Las ramas de la aorta pue-

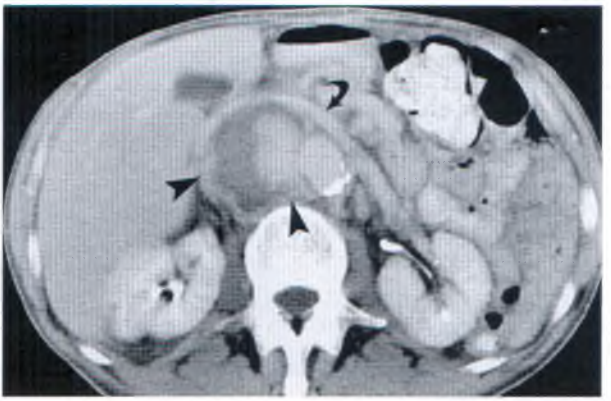

Aneurisma micótico. La TC de este consumidor de drogas con dolor abdominal mostraba un aneurisma sacular *(cabezas de flecha)* de la aorta abdominal. La vena renal izquierda *(flecha curva)* está distendida y recubre el aneurisma.

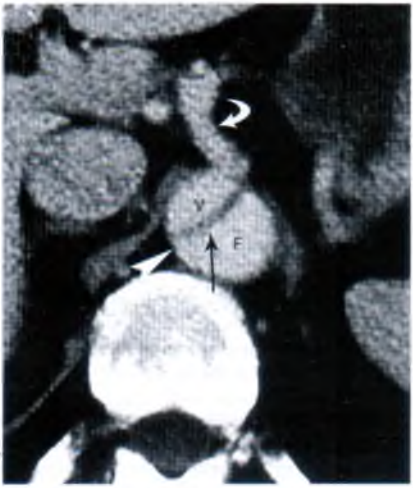

Disección aórtica. Una disección de la aorta torácica se extiende hacia la aorta abdominal. El colgajo de íntima *(flecha recta)* se ve fácilmente dentro de la aorta reforzada por el contraste. La luz verdadera (V) vasculariza el eje celíaco *(flecha curva)*. La luz falsa (F) se identifica por el «signo del pico» *(cabeza de flecha)*.

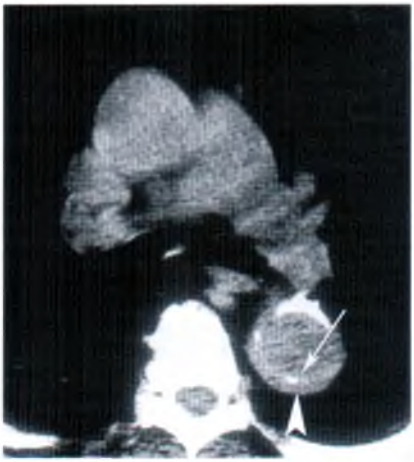

Hematoma intraparietal. La TC sin contraste muestra una hemorragia de atenuación elevada *(cabeza de flecha)* en la pared de la aorta torácica descendente. La calcificación ateroesclerótica *(flecha)* que sirve como marcador de la localización de la íntima está desplazada hacia la luz.

den estar ocluidas por el proceso o pueden recibir su vascularización de la luz nueva (falsa) o de la original (verdadera). La mayoría de las disecciones comienzan en la aorta torácica, aunque con frecuencia se extienden hacia la aorta abdominal. Los datos que indican disección aórtica son:

- El hallazgo fundamental es un colgajo de íntima que separa las luces verdadera y falsa (Fig. 9-17).
- La trombosis de la luz falsa puede impedir la visualización del colgajo de íntima.
- Diferenciar las luces verdadera y falsa es importante para planificar el tratamiento. La luz falsa habitualmente es mayor, y con frecuencia contiene un trombo; en la luz verdadera generalmente no se ve trombo. La unión del colgajo con la parte externa de la luz falsa produce un ángulo agudo, denominado «signo del pico». Se pueden ver calcificaciones de la íntima en el colgajo de la misma y en la pared de la luz verdadera.
- Puede haber un desplazamiento interno de la calcificación de la placa de la íntima.
- Puede haber una compresión de la luz verdadera por el hematoma en expansión de la luz falsa.

Úlcera ateroesclerótica penetrante. La TC con contraste muestra una ulceración focal definida por el contraste *(cabeza de flecha)* en el interior de un trombo intraparietal de atenuación elevada *(flecha)*. La úlcera se comunica con la luz (L) del aneurisma aórtico, que realza con contraste. También hay un gran volumen de trombo intraluminal (T).

- Las ramas de la aorta pueden estar comprimidas u ocluidas, lo que puede producir la isquemia o el infarto de los órganos vascularizados.
- Isquemia o infarto de los órganos vascularizados por las ramas de la aorta.
- El *hematoma intraparietal* es una disección aórtica sin rotura de la íntima. Está producido por una hemorragia de los vasos vasculares (*vasa vasorum*) que debilita la media pero que no desgarra la íntima. La TC sin contraste muestra sangre de atenuación elevada en el interior de la pared de la aorta (Fig. 9-18). Las calcificaciones de la íntima están desplazadas hacia la luz aórtica. La superficie luminal es lisa en comparación con la superficie irregular del trombo intraluminal, más frecuente. Los hematomas intraparietales pueden desaparecer o progresar.
- Una *úlcera ateroesclerótica penetrante* es una lesión ateroesclerótica con ulceración precursora de hemorragia intraparietal. La TC muestra una úlcera focal que se extiende hacia un hematoma subíntimo (Fig. 9-19). Hay discrepancia sobre el tratamiento, aunque puede consistir en la sustitución por un injerto de la sección afectada de la aorta.

Trombosis venosa profunda

Los trombos venosos pueden ser blandos, sépticos o asociados a invasión tumoral. Por ejemplo:

- El trombo aparece como un defecto de repleción en el interior de la vena, produciendo una obstrucción completa o parcial (Fig. 9-20). La dilatación de la vena en el punto de la trombosis es una prueba de que el proceso es agudo.
- Las venas proximales pueden estar dilatadas en comparación con el lado contralateral, y los tejidos blandos pueden mostrar estrías y bandas de edema.
- La pared de la vena afectada puede mostrar realce por el contraste que proporcionan los vasos vasculares.
- La trombosis crónica aparece como un coágulo intraluminal irregular que se puede calcificar. La pared de la vena afectada está engrosada habitualmente.
- Los artefactos por flujo y la organización en capas del medio de contraste pueden simular una trombosis. Puede ser necesaria la confirmación con compresión venosa y ecografía Doppler en casos los dudosos.
- También puede ser difícil diferenciar el desplazamiento y la compresión extrínsecos de una trombosis. Los tumores que tienen más probabilidad de extenderse hacia la vena cava inferior son los carcinomas renales, hepáticos y suprarrenales.

GANGLIOS

Anatomía

Los ganglios linfáticos normales son alargados y tienen una atenuación homogénea en la TC. La mayoría están

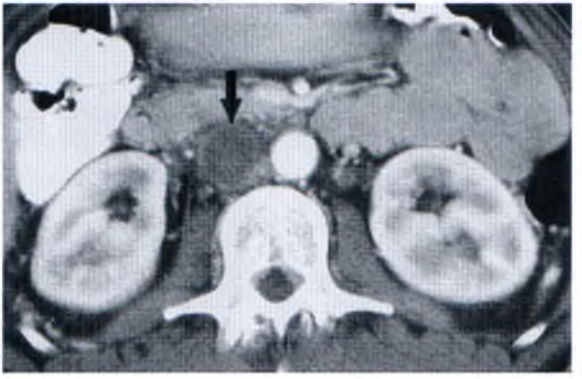

Figura 9-20 **Trombosis de la vena cava inferior (VCI).** El trombo ocupa y distiende la vena cava inferior *(flecha)*. Obsérvese el realce de la pared de la VCI, que sirve como dato adicional de que este estudio representa una trombosis verdadera y no un defecto de flujo.

orientados en paralelo a sus vasos acompañantes. Los grupos ganglionares abdominoaórticos rodean la aorta y la vena cava inferior, y con frecuencia están afectados en las neoplasias malignas abdominales y pélvicas. Los ganglios viscerales drenan los órganos adyacentes e incluyen los grupos ganglionares mesentérico, hepático, esplénico y pancreatoduodenal.

Metástasis ganglionares

El tamaño es el principal criterio de diagnóstico de anormalidad de los ganglios linfáticos. Se considera que los ganglios están aumentados de tamaño de manera patológica cuando miden más de 10 mm de eje corto en el abdomen o en la pelvis o más de 6 mm en la región retrocrural y del hilio hepático. Se considera que es sospechosa la presencia de múltiples ganglios de 8 mm a 10 mm en el abdomen o en la pelvis. La interpretación siempre se debe realizar en el contexto clínico. Se deben considerar sospechosos incluso ganglios mínimamente aumentados de tamaño cuando estén presentes en una zona en la que se sabe que una neoplasia maligna tiene una probabilidad elevada de metastatizar.

Lamentablemente, la afectación de los ganglios con tumor metastásico no suele modificar la atenuación del ganglio en la TC y, en algunos casos, no producirá un aumento suficiente del tamaño del ganglio para interpretarlo como patológico según el criterio de tamaño. Los ganglios pueden estar aumentados de tamaño por una enfermedad benigna (interpretación falsa positiva) o pueden tener un tamaño normal, y a pesar de todo pueden estar afectados (interpretación falsa negativa). Raras veces se ve una atenuación baja en el interior de ganglios aumentados de tamaño, y ésta habitualmente representa necrosis. Se puede producir la calcificación de los ganglios en algunos tumores que producen calcificación o cuando se produce una necrosis tumoral después del tratamiento.

Linfoma

Los linfomas se dividen en los tipos de Hodgkin y no hodgkiniano. El linfoma de Hodgkin supone aproximadamente el 40% de los linfomas, y tiende a extenderse de manera ordenada por continuidad. El linfoma no hodgkiniano es un grupo mixto de enfermedades con un conjunto confuso de nombres y clasificaciones cambiantes. El linfoma no hodgkiniano se caracteriza por una extensión no contigua y por la afectación del aparato digestivo. Las características del linfoma en el abdomen y la pelvis en la TC incluyen:

- Múltiples ganglios individuales aumentados de tamaño (Fig. 9-21).
- Confluencia de ganglios aumentados de tamaño que forman masas redondeadas multilobuladas

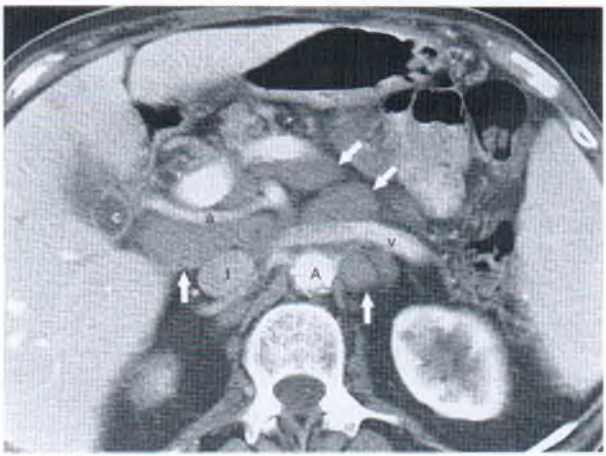

Linfoma. Una TC a través del abdomen superior muestra ganglios aumentados de tamaño *(flechas)* alrededor de la arteria hepática (a), la vena renal izquierda (v), la aorta (A) y la vena cava inferior (I). El paciente también tiene un cálculo biliar (c).

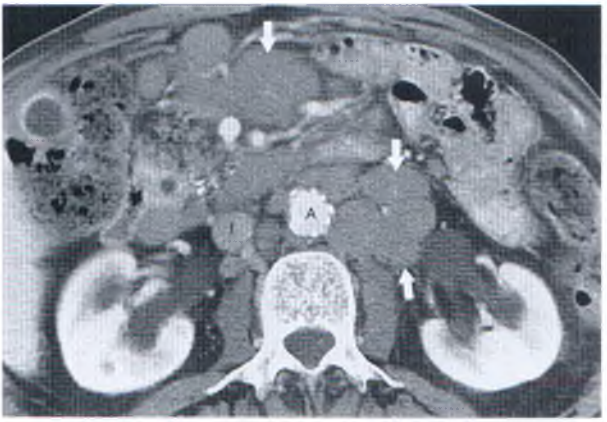

Linfoma. Ganglios linfáticos aumentados de tamaño *(flecha)* rodean la aorta (A) y la vena cava inferior (I) y son visibles en el mesenterio del intestino delgado.

que pueden encapsular vasos, desplazar órganos y obstruir uréteres (Fig. 9-22).

- Masas ganglionares conglomeradas: Estas masas son típicas del linfoma, y raras veces se ven en otras enfermedades.

Síndrome de inmunodeficiencia adquirida

El síndrome de inmunodeficiencia adquirida (sida) se caracteriza en la TC abdominal por signos de infecciones oportunistas intraabdominales, linfoma relacionado con el sida y sarcoma de Kaposi. La mayoría de los hallazgos tomográficos son una manifestación de una enfermedad intercurrente más que de la propia infección por el virus de inmunodeficiencia humana. Los hallazgos más frecuentes en la TC incluyen:

- La linfadenopatía que afecta a los ganglios retroperitoneales, pélvicos y mesentéricos está producida por una infección diseminada por *Mycobacterium avium-intracellulare* (30%), un linfoma relacionado con el sida (30%), un sarcoma de Kaposi, u otra infección. Es poco probable que el aumento del tamaño de los ganglios esté producido por la infección del virus de la inmunodeficiencia humana sola. Una adenopatía no explicada justifica una biopsia.
- La hepatoesplenomegalia sin lesiones focales puede deberse a una infección por *M. avium-intracellulare*, una histoplasmosis y una enfermedad hepatocelular.
- Las lesiones focales pequeñas (<1 cm) de atenuación baja en el hígado habitualmente están producidas por *Mycobacterium tuberculosis*, linfoma relacionado con el sida, sarcoma de Kaposi o histoplasmosis.
- Las lesiones focales pequeñas (<1 cm) en el bazo están producidas por *M. tuberculosis*, *M. avium-intracellulare*, coccidioidomicosis, candidiasis, peliosis bacilar, sarcoma de Kaposi, linfoma relacionado con el sida e infección por *Pneumocystis carinii*.
- El engrosamiento focal de la pared intestinal o la presencia de una masa intestinal focal casi siempre están producidas por un linfoma relacionado con el sida.
- Las calcificaciones en el bazo, en los ganglios linfáticos y en el hígado habitualmente se deben a una infección por *P. carinii*.
- La nefromegalia con un nefrograma estriado después de la administración de un medio de contraste es un signo de nefropatía causada por el virus de la inmunodeficiencia humana.
- Las *infecciones micobacterianas* producen un aumento del tamaño de los ganglios linfáticos, lesiones pequeñas de baja densidad en órganos sólidos, hepatoesplenomegalia y el engrosamiento de la pared intestinal.
- Las infecciones por *P. carinii* producen calcificaciones punteadas o nodulares en órganos sólidos y en ganglios linfáticos, y lesiones de baja atenuación en el bazo.

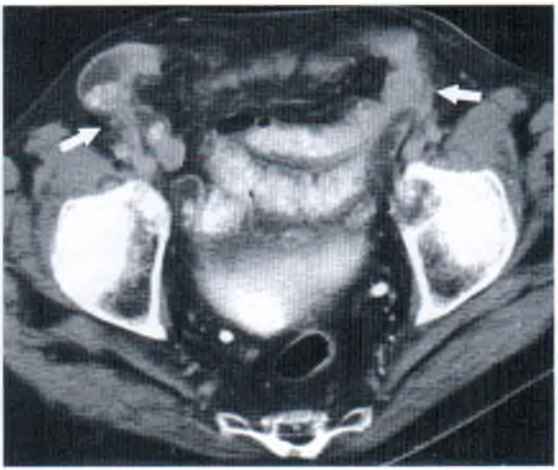

Hernia inguinal indirecta bilateral. El intestino protruye a través de los anillos inguinales internos *(flechas)* hacia interior del conducto inguinal lateralmente.

- El *sarcoma de Kaposi* produce adenopatía y hepatoesplenomegalia. Otros hallazgos menos frecuentes son un engrosamiento focal de la pared intestinal, nódulos de baja densidad en el hígado y bandas intrahepáticas de densidad baja en la región periportal.
- El *linfoma relacionado con el sida* se debe sospechar en toda masa sólida de cualquier localización del abdomen. Otros hallazgos adicionales consisten en múltiples localizaciones de adenopatías, afectación intestinal con engrosamiento parietal y masas focales, y masas focales en el bazo, el hígado y el riñón.

PARED ABDOMINAL

Anatomía

La TC es una excelente técnica de imagen para evaluar alteraciones de la pared abdominal. Los músculos de la pared abdominal aparecen perfilados por la grasa subcutánea y extraperitoneal. Los músculos rectos del abdomen tienen una localización anterior dentro de la vaina de los rectos. Los flancos están definidos por tres capas musculares formadas por los músculos oblicuos externo e interno y transverso del abdomen. Los músculos posteriores son el dorsal ancho, el cuadrado lumbar y los músculos paravertebrales.

Hernia de la pared abdominal

La obesidad hace que sea difícil detectar las hernias de la pared abdominal clínicamente. Las hernias pueden producir un dolor intermitente u obstrucción intestinal. Los sacos herniarios contienen grasa, que habitualmente es epiplón, intestino y, ocasionalmente, ascitis.

- Las *hernias incisionales* son hernias ventrales frecuentes que consisten en protrusión del contenido

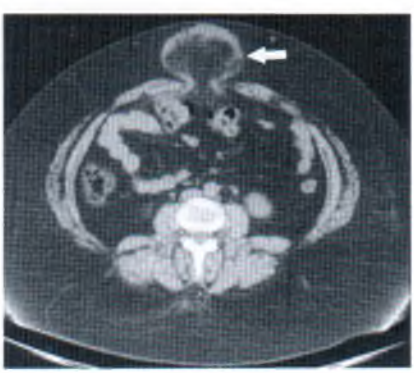

Hernia paraumbilical. La TC de una mujer obesa muestra una hernia paraumbilical *(flecha)* que contiene un epiplón mayor de densidad de grasa.

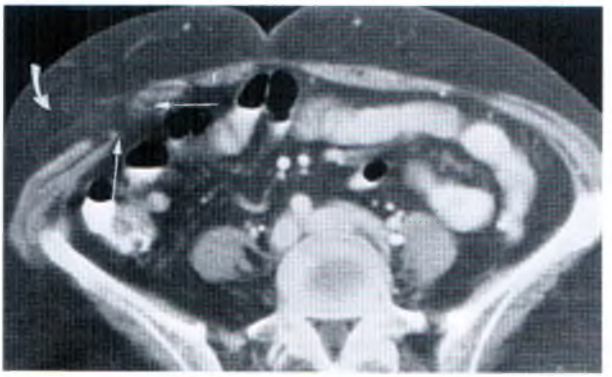

Figura 9-24 **Hernia de Spigel.** Epiplón con densidad de grasa y vasos sanguíneos *(flecha curva)* protruyen a través de un defecto *(flecha recta)* en la pared abdominal anterior en el borde lateral del recto abdominal (r).

abdominal a través de la pared abdominal debilitada por una incisión quirúrgica.

- Las *hernias inguinales* se clasifican en indirectas y directas. Las hernias indirectas son lesiones congénitas que protruyen por delante del cordón espermático (en varones) o del ligamento redondo (en mujeres) y lateralmente a los vasos epigástricos inferiores (Fig. 9-23). Las hernias inguinales directas siempre son adquiridas, y aparecen mediales a los vasos epigástricos inferiores.
- Las *hernias paraumbilicales* protruyen a través de la línea alba en la región del ombligo (Fig. 9-24).

Figura 9-26 **Hematoma en el recto del abdomen.** El músculo recto izquierdo *(flecha)* está muy aumentado de tamaño y muestra una atenuación elevada e irregular que indica un hematoma intramuscular. La hemorragia se produjo como complicación de diálisis. El paciente también tiene ascitis.

- Las *hernias de Spigel* son infrecuentes, pero presentan un riesgo elevado de incarceración y estrangulación intestinal. Protruyen a través de la línea semilunar en el borde lateral del recto abdominal (Fig. 9-25).

Hematoma de la pared abdominal

La hemorragia hacia el interior de la musculatura abdominal puede producirse como complicación de trastornos hemorrágicos o del tratamiento anticoagulante, o puede deberse a un traumatismo. Los hematomas producen un aumento del tamaño del músculo afectado, son hiperdensos en la fase aguda y su atenuación disminuye progresivamente con el tiempo (Fig. 9-26). Los hematomas y los seromas se ven con frecuencia en las heridas quirúrgicas en el periodo postoperatorio. La infección provoca la formación de abscesos con bandas de aumento de densidad en la grasa subcutánea, formación de aire y niveles líquidos. Para confirmar la infección es necesaria una aspiración percutánea.

Nódulos subcutáneos

El tejido graso proporciona un fondo óptimo para la visualización mediante TC de nódulos y masas en los tejidos subcutáneos. Las consideraciones diagnósticas incluyen:

- Las metástasis hematógenas en la piel son características del melanoma maligno (Fig. 9-27). Otros diagnósticos primarios que se deben tener en

Metástasis subcutánea. En la grasa subcutánea se ve un nódulo de tejido blando *(flecha)* con bordes espicula dos. La biopsia confirmó un melanoma metastásico. Se ven grapas quirúrgicas en la región inguinal derecha por una disección previa de los ganglios linfáticos. La lesión primaria se había resecado del muslo derecho dos años antes.

cuenta son carcinomas de mama, estómago, ovario, riñón y pulmón. Los nódulos están habitualmente bien definidos, y aumentan de tamaño con el tiempo.

- Los hematomas y los granulomas causados por una inyección se ven habitualmente en la pared abdominal anterior inferior.
- Los quistes sebáceos tienen un tamaño variable, y están unidos a la superficie cutánea.
- Los vasos subcutáneos aumentados de tamaño tie nen forma redonda, ovalada o tubular. Se pueder relacionar con hipertensión portal o con trombo sis venosa. La administración de contraste mues tra realce.
- Los endometriomas se deben a implantes de endo metrio en cicatrices quirúrgicas. Característicament sangran, y son dolorosos con la menstruación.

Bibliografía

Bass JE, Redwine MD, Kramer LA, et al: Spectrum of congenital anomalies of the inferior vena cava: Cross-sectional imaging findings. *Radiographics* 20:639-652, 2000.

Frauenfelder T, Wildermuth S, Marincek B, Boehm T: Nontraumatic emergent abdominal vascular conditions: Advantages of multi-detector row CT and three-dimensional imaging. *Radiographics* 24:481-496, 2004.

Garg K, Mao J: Deep venous thrombosis: Spectrum of findings and pitfalls in interpretation on CT venography. *AJR Am J Roentgenol* 177:319-323, 2001.

Ghaye B, Szapiro D, Willems V, Dondelinger RF: Pitfalls in CT venography of the lower limbs and abdominal veins. *AJR Am J Roentgenol* 178:1465-1471, 2002.

Gonsalves CF: The hyperattenuating crescent sign. *Radiology* 211:37-38, 1999.

Kim Y-S, Rhim H-C, Lee YJ, et al: Abdominal wall lesions: Computed tomography findings. *Radiologist* 5:45-56, 1998.

Levy JR, Heiken JP, Gutiérrez FR: Imaging of penetrating atherosclerotic ulcers of the aorta. *AJR Am J Roentgenol* 173:151-154, 1999.

Macedo TA, Stanson AW, Oderich GS, et al: Infected aorti aneurysms: Imaging findings. *Radiology* 213:250-25 2004.

Macura KJ, Corl FM, Fishman EK, Bluemke DA: Pathog nesis in acute aortic syndromes: Aortic aneurysm lea and rupture and traumatic aortic dissection. *AJR Am Roentgenol* 181:303-307, 2003.

Macura KJ, Corl FM, Fishman EK, Bluemke DA: Pathog nesis in acute aortic syndromes: Aortic dissection, intr mural hematoma, and penetrating atherosclerotic aort ulcer. *AJR Am J Roentgenol* 181:309-316, 2003.

Miller PA, Mezwa DG, Feczko PJ, et al: Imaging of abdom nal hernias. *Radiographics* 15:333-347, 1995.

Sebastia C, Pallisa E, Qquirosa S, et al: Aortic dissectio Diagnosis and follow-up with helical CT. *Radiographi* 19:45-60, 1999.

Shadbolt CL, Heinze SB, Dietrich RB: Imaging of groin ma ses: Inguinal anatomy and pathologic conditions revis ted. *Radiographics* 21:S261-S271, 2001.

Siegel CL, Cohan RH: CT of abdominal aortic aneurysm *AJR Am J Roentgenol* 163:17-29, 1994.

10

Traumatismos abdominales

William E. Brant, M.D.

La TC es el método de elección para obtener imágenes en el diagnóstico de lesiones intraabdominales producidas después de un traumatismo abdominal cerrado. El tratamiento depende de que se identifique la naturaleza concreta de la lesión o se demuestre de forma fiable la ausencia de lesiones significativas. La TC es particularmente útil cuando la exploración física del abdomen es confusa o poco fiable, como en caso de traumatismos craneales o alteración de la consciencia producida por fármacos o alcohol. La TC tiene la ventaja de evaluar la totalidad del abdomen y la pelvis en un solo estudio. La sensibilidad de la TC para la detección de lesión intraabdominal supera el 90%.

Los candidatos para una TC abdominal por traumatismo son pacientes que han sufrido un traumatismo abdominal cerrado grave y tienen estabilidad hemodinámica. Los pacientes con inestabilidad hemodinámica, signos de peritonitis, o aquellos que han sufrido traumatismos abdominales penetrantes son candidatos a una cirugía exploratoria inmediata, que no debería retrasarse por la realización de la TC.

El lavado peritoneal diagnóstico (LPD) es un método rápido y sencillo de detectar un sangrado intraperitoneal. Sin embargo, el LPD no cuantifica la abundancia de la hemorragia, no identifica su fuente, y no excluye hemorragia en el retroperitoneo, y no está indicada en pacientes con múltiples cirugías abdominales previas que tienen un alto riesgo de adherencias. Aun así, el radiólogo debe saber si se ha realizado un LPD antes de la TC debido a que el LPD puede ser una fuente de aire libre o de líquidos visibles dentro de la cavidad peritoneal.

En muchos centros, el LPD se ha sustituido por una exploración ecográfica limitada. La ecografía se usa como estudio rápido del abdomen y de la pelvis para detectar la presencia de líquido intraperitoneal libre (ecografía abdominal centrada en traumatismos, o estudio FAST). Si existe líquido libre, se lleva a cabo una TC de abdomen y pelvis en busca de traumatismo. Si no hay líquido y la evaluación clínica establece un riesgo bajo, la TC traumatológica se puede retrasar. La sensibilidad de la ecografía para el líquido intraperitoneal libre es de un 63%. Está limitada sobre todo por la falta de llenado de la vejiga, que dificulta la visualización de líquido en el fondo de saco peritoneal. El llenado sistemático de la vejiga con 200-300 cm^3 de suero salino estéril mejora la sensibilidad hasta un 84%. En mujeres en edad reproductora y en niños, el líquido libre limitado al fondo de saco peritoneal probablemente sea fisiológico.

TÉCNICA DE ESTUDIO

El contraste intravenoso es el componente más decisivo en la realización de una TC traumatológica del abdomen. El realce de los órganos sólidos confirma la presencia de flujo sanguíneo y proporciona la mejor detección de desgarros y hematomas, que pueden ser isodensos en los órganos no realzados. Todos los estudios de TC traumatológicos deben incluir tanto el abdomen como la pelvis. Se pueden producir hemorragias extensas en la pelvis, que pueden ser muy poco detectables en estudios limitados al abdomen. Todas las imágenes de TC se deberían ver con ventana pulmonar para detectar neumotórax y neumoperitoneo, con ventana ósea para detectar lesiones óseas, y con ventanas habituales de tejidos blandos para ver lesiones en órganos.

El uso de contraste por vía oral antes de la TC traumatológica sigue siendo motivo de controversia. Un número cada vez mayor de centros están pasándose al estudio sin contraste oral en los casos de traumatismos. La lenta preparación de un paciente con contraste oral puede retrasar de forma inapropiada un estudio tomográfico. Los pacientes pueden vomitar o aspirar el contraste. Éste también puede interferir en la realización de una angiografía si ésta es necesaria en el tratamiento

de una hemorragia activa. El contraste está a menudo muy mal distribuido en el intestino debido al íleo inducido por el traumatismo. En mi centro, el estudio sin contraste oral se lleva a cabo de forma sistemática en pacientes con un traumatismo agudo. Algunos estudios, incluyendo los míos propios, no documentan cambios significativos en la precisión de una TC traumatológica sin el uso de contraste oral. Cuando es posible, y si esto no provoca un retraso en la obtención del estudio, se pueden administrar por vía oral o a través de una sonda nasogástrica entre 400 cm^3 y 700 cm^3 de contraste yodado.

La TC helicoidal de corte único o multicorte permite un estudio rápido del tórax, abdomen y pelvis durante el mismo bolo intravenoso rápido de contraste. Los estudios se obtienen con una colimación de entre 5 mm y 7 mm utilizando una técnica helicoidal de corte único y con una colimación de 2,5 mm a 3 mm utilizando una técnica helicoidal multicorte. Las imágenes multicorte de 2,5 mm se ven normalmente como cortes de 5 mm. Los 150 cm^3 de contraste intravenoso se administran a un ritmo de entre 2,5 cm^3 y 3 cm^3/segundo iniciando el estudio a los 70 segundos después de comenzar la inyección. Se deben obtener imágenes tardías a los 3-5 minutos después de la inyección de contraste para evaluar la fase excretora de los riñones y las lesiones del sistema colector.

La cistografía por TC se realiza instilando entre 250 cm^3 y 350 cm^3 de agente de contraste yodado al 3%-5% dentro de la vejiga a través de una sonda de Foley. Las imágenes se obtienen a través de la pelvis antes y después de la instilación de contraste utilizando 5 mm de colimación. No se necesitan imágenes después del drenado vesical.

HALLAZGOS EN LA TC DE LESIONES TRAUMATOLÓGICAS

Los hallazgos en la TC de una lesión traumatológica dentro del abdomen o de la pelvis son:

- *Hemoperitoneo.* La sangre dentro de la cavidad peritoneal es un signo muy fiable de lesión intraabdominal (Fig. 10-1). La sangre fresca y sin coagular tiene una atenuación entre 30 UH y 45 UH en comparación con los 0 UH a 15 UH de la ascitis o del suero. La separación de la sangre coagulada y del suero puede dar lugar a capas de fluido visible (efecto hematocrito).

  La sangre fresca fluye desde el área de lesión hasta los recesos más declives del abdomen y de la pelvis.
- *Coágulo centinela.* Una colección focal de sangre coagulada (>60 UH) es un marcador muy preciso de lesión en el órgano adyacente (véanse Figs. 10-1*A* y 10-2). De forma ocasional, el coágulo centinela es el único hallazgo positivo de daño orgánico. La mayor densidad del coágulo resalta en comparación con la sangre coagulada o el suero, de menor densidad.
- *Sangrado activo.* La hemorragia activa se puede detectar durante la fase arterial de la administración dinámica intravenosa de contraste, que se obtiene de forma habitual utilizando inyectores de corriente y TC helicoidales. El sangrado activo se identifica como un foco hiperdenso dentro de áreas de sangre líquida de menor densidad (Fig. 10-3). La atenuación de la hemorragia activa oscila entre 85 UH y 370 UH, y por lo general se encuentra a menos de 20 UH de la atenuación de arterias próximas, como la aorta. Este hallazgo es un signo de hemorragia de riesgo vital, y a menudo necesita una terapia angiográfica o quirúrgica inmediatas.
- *Aire libre.* El aire libre en la cavidad peritoneal es un signo de desgarro transparietal del intestino (Fig. 10-4). Por desgracia, este signo no es ni sensible ni específico. Se encuentra aire extraluminal en solamente entre el 32% y el 55% de los casos de desgarro intestinal. El aire libre puede ser también el resultado de LPD, barotrauma, o ventilación mecánica. Deben existir signos adicionales de lesión intestinal antes de asignar definitivamente este hallazgo a una perforación intestinal. El aire libre por lo general se detecta mejor con ventana pulmonar.
- *Contraste libre.* El contraste libre en la cavidad peritoneal se puede producir con la extravasación de contraste oral a través de una perforación intestinal o por la salida de orina con contraste a partir del tracto urinario (Fig. 10-5). El contraste oral extraluminal se encuentra en sólo el 14% de las transecciones intestinales. Hallazgos adicionales tales como el engrosamiento de la pared intestinal y sangre en el mesenterio confirman la lesión intestinal como fuente del contraste extraluminal. La orina extravasada que contiene contraste se debe ver en imágenes tardías después de llenar el uréter y la vejiga con agentes de contraste.
- *Hematomas subcapsulares.* Estos hematomas aparecen como colecciones en forma de semiluna que aplanan e indentan el parénquima orgánico (Fig. 10-6). La densidad es menor que la del parénquima que capta contraste. El borde externo de la colección está bien definido por la cápsula del órgano.

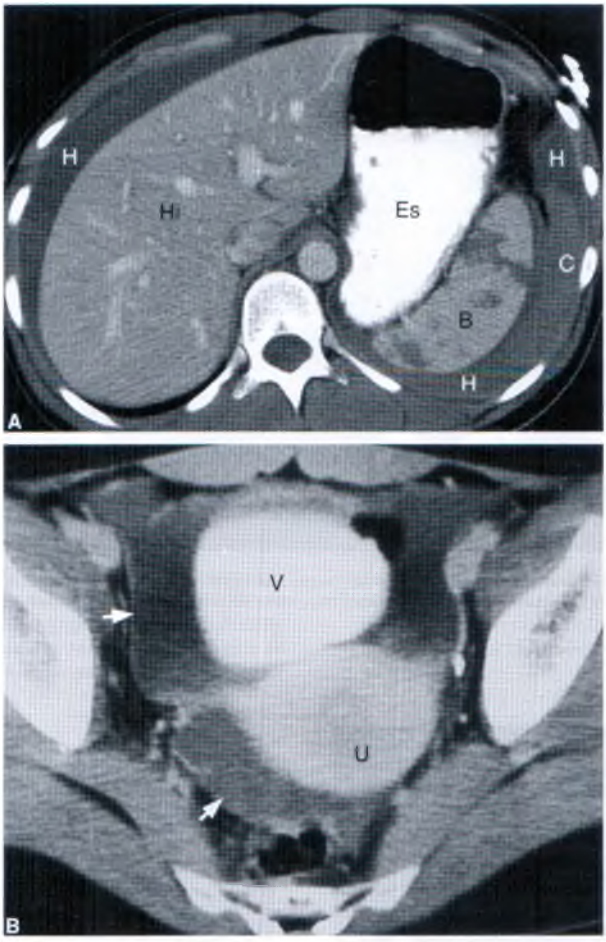

Hemoperitoneo. *A*, Estudio a través del abdomen superior que muestra un hemoperitoneo (H) rodeando el hígado (Hi) y el bazo (B). Son evidentes múltiples desgarros del bazo. Se puede ver un coágulo de sangre de mayor densidad (C) adyacente al bazo. Este paciente recibió contraste oral, que distiende el estómago (Es). *B*, Imagen TC de la pelvis que muestra sangre (*flechas*) situada en el receso peritoneal de la pelvis, rodeando la vejiga (V) y el útero (U).

El margen interior comprime el parénquima adyacente.

- *Hematomas intraparenquimatosos.* Estos hematomas se ven como colecciones de forma irregular, redondeadas y de baja densidad dentro de un parénquima que capta contraste (Fig. 10-7). Los hematomas intraparenquimatosos pequeños se conocen por lo general como *contusiones*.
- *Desgarros.* Los desgarros son defectos lineales desflecados en el tejido orgánico que se definen por sangre de menor densidad dentro de los mismos (Fig. 10-8). La mayoría de los desgarros se

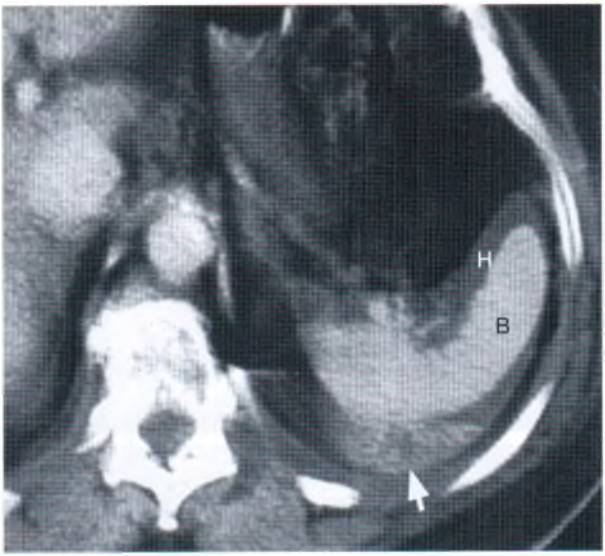

Coágulo centinela. Un coágulo sanguíneo de alta atenuación *(flecha)* sirve como marcador de un desgarro esplénico poco visible (B). Se puede ver sangre de menor atenuación (H) en el receso de la cavidad peritoneal que rodea el bazo.

Hemorragia activa. TC para traumatismo hepático que muestra un foco de hemorragia activa *(flecha)* visto como una colección amorfa extravascular de contraste dentro de un hematoma hepático de baja atenuación. Se observa un extenso hemoperitoneo.

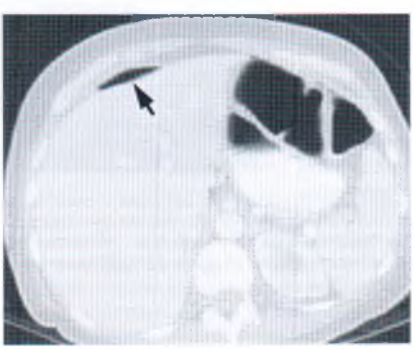

Neumoperitoneo. La TC abdominal con ventana pulmonar muestra una colección extraluminal de aire *(flecha)* anterior al hígado. El paciente tenía un desgarro traumatológico de yeyuno. Se examinan cuidadosamente las imágenes seriadas para comprobar que no hay intestino en esta zona.

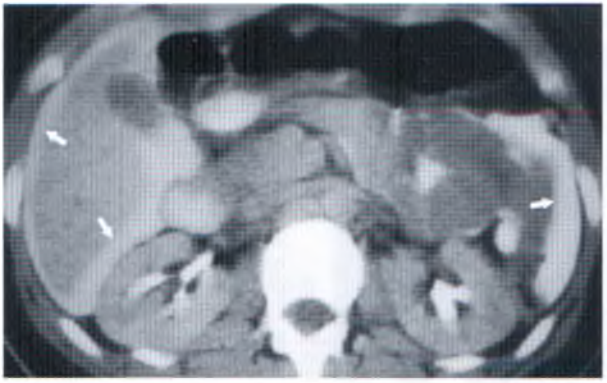

Contraste libre dentro del peritoneo. La imagen a través del abdomen superior muestra un agente de contraste de alta densidad en los recesos peritoneales *(flechas)*. Este paciente tenía una rotura intraperitoneal de la vejiga. El contraste excretado en la orina se extravasó a través del orificio de la vejiga y hacia la cavidad peritoneal.

extienden a través de la cápsula del órgano y se asocian con hemoperitoneo.

- *Órganos destruidos.* Los órganos destruidos están atravesados por desgarros múltiples (Fig. 10-9). Se asocian con frecuencia con segmentos múltiples e infartados de parénquima. Las partes de parénquima orgánico que realzan y aquellas que no realzan pueden estar ampliamente separados por hematomas.
- *Ausencia de realce del parénquima.* Esto indica pérdida del aporte vascular (Fig. 10-10). La arteria nutricia puede estar desgarrada o trombosada. Puede estar afectada la totalidad o sólo una parte del órgano.

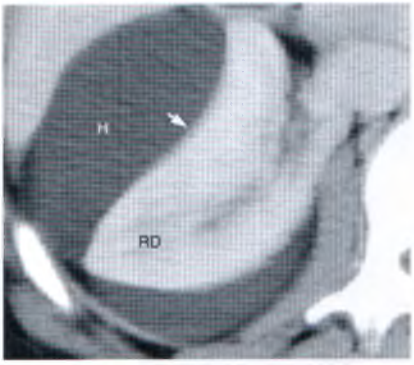

Hematoma subcapsular. El contorno *(flecha)* del riñón derecho (RD) está comprimido y deformado por un hematoma (H) confinado dentro del espacio limitado por la cápsula renal. Este hallazgo indica la localización subcapsular del hematoma.

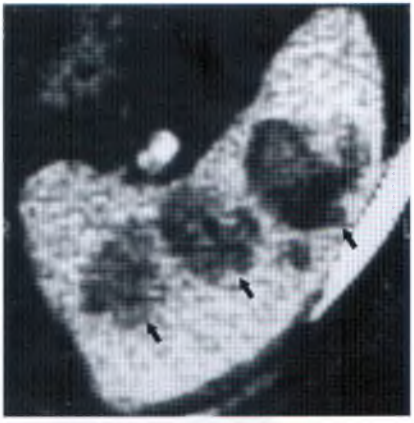

Hematomas intraparenquimatosos. Se pueden ver múltiples hematomas intraparenquimatosos *(flechas)* como defectos de baja atenuación dentro del parénquima esplénico.

Desgarro hepático. Se puede ver un desgarro traumatológico *(flecha)* del hígado como un defecto irregular de baja densidad dentro del parénquima hepático con contraste. La sangre y los líquidos dentro del desgarro son los responsables de la baja atenuación del mismo.

- *Infartos.* Los infartos se ven como áreas bien demarcadas, a menudo en forma de cuña y de menor realce de contraste que se extienden hasta la cápsula del órgano (Fig. 10-11). Los infartos están producidos por trombosis o desgarros de arterias segmentarias.

Traumatismo esplénico

El bazo es el órgano abdominal que se lesiona con mayor frecuencia. El tratamiento actual tiene como objetivo evitar la esplenectomía. Los pacientes que se someten a una esplenectomía presentan un riesgo muy aumentado de infección o de sepsis fulminante. Los pacientes que están hemodinámicamente estables se pueden tratar de forma conservadora con una observación continua. Se puede producir una *rotura tardía del bazo* hasta 10 días después del traumatismo. La ruptura tardía se asocia con lesiones esplénicas de bajo grado, como hematomas intraparenquimatosos y subcapsulares. La cirugía se reserva para los pacientes que tienen un sangrado activo, grandes partes no perfundidas del bazo, o que han formado seudoaneurismas. Hasta un 40% de los pacientes con una lesión esplénica tienen fracturas de las costillas inferiores izquierdas asociadas. Puede haber una hemorragia extraperitoneal en asociación con una lesión esplénica y una hemorragia intraperitoneal. La sangre se extiende hacia el espacio pararrenal anterior a lo largo del páncreas y de los vasos esplénicos. Con la administración rápida de un bolo de contraste intravenoso y el estudio rápido de una TC multicorte, es frecuente encontrar un realce irregular del bazo (Fig. 10-12). El contraste se difunde más lentamente a través de la pulpa esplénica. Estos defectos en el realce no se deben confundir con anomalías esplénicas. Las imágenes tardías mostrarán un realce uniforme del bazo.

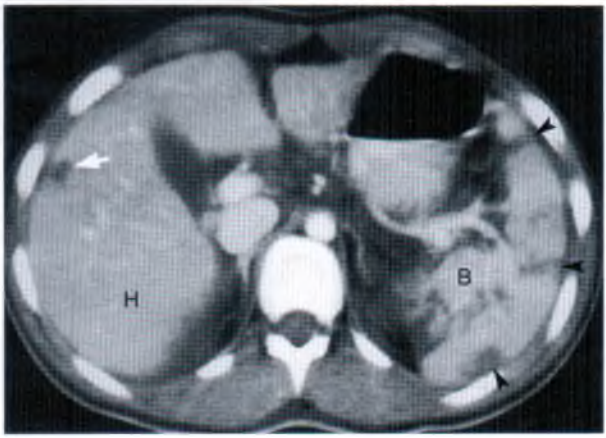

Bazo destruido. Se pueden ver múltiples desgarros *(flechas negras)* como defectos irregulares del parénquima del bazo (B). También es evidente un desgarro focal *(flecha blanca)* del hígado (H).

Lesión del pedículo renal. El riñón derecho (RD) muestra una falta difusa de realce en comparación con el riñón izquierdo. La incapacidad de un órgano para realzar con el contraste intravenoso es evidencia de lesión de la irrigación vascular. En este caso, la arteria renal derecha se trombosó debido a un desgarro traumatológico de la íntima. Se puede ver un débil realce de la periferia renal, mostrando el signo del reborde cortical *(flecha)*. Las arterias que irrigan la cápsula renal no surgen de la arteria renal principal, por lo que siguen siendo visibles cuando se ocluye la arteria renal principal. Estas ramas capsulares proporcionan un aporte sanguíneo a un fino reborde de corteza periférica.

Traumatismo hepático

El hígado es el órgano abdominal que se lesiona con mayor frecuencia después del bazo. Sin embargo, los desgarros hepáticos se asocian con una morbilidad doble que el desgarro del bazo. Hasta un 45% de los pacientes con lesión hepática tienen también lesión esplénica. Cuando la cápsula del hígado está intacta, el hígado cicatrizará por lo general en el plazo de uno a seis meses. Los desgarros hepáticos tienden a ir paralelos al trayecto de las arterias hepáticas. Por ejemplo:

- La *atenuación periportal baja* (Fig. 10-13) puede encontrarse con restos de sangre adyacentes a los vasos portales o con linfáticos periportales dilatados asociados a una elevación de la presión venosa central producida por una reanimación agresiva con líquidos. Las lesiones del árbol biliar o del sis-

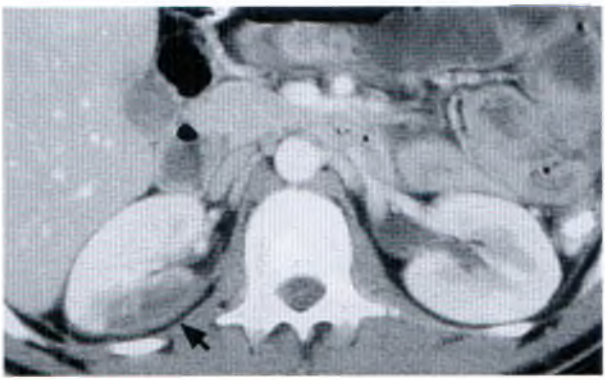

Infarto renal. Una parte en forma de cuña *(flecha)* del riñón derecho no capta. Esto es una prueba de un infarto renal como resultado de la oclusión o un desgarro de una rama de la arteria renal. El riñón izquierdo realza normalmente.

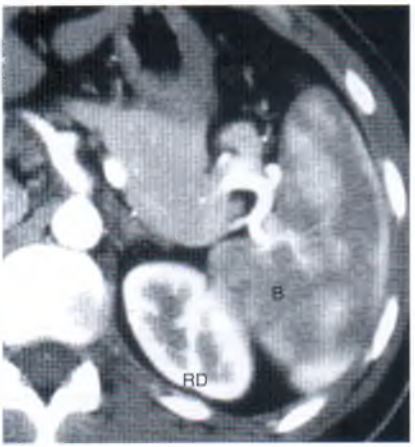

Realce temprano moteado del bazo. Una TC multicorte obtenida durante la fase arterial muestra un realce irregular del parénquima esplénico (B) producido por la difusión normal de contraste a través de la pulpa esplénica. Compárese con la imagen del bazo contusionado de la Figura 10-9. RD, riñón derecho.

tema linfático intrahepático son otras causas de atenuación periportal baja. Este hallazgo inespecífico no contraindica el tratamiento no quirúrgico de los traumatismos hepáticos.

- La infiltración grasa difusa hace más difícil la identificación de los desgarros y los hematomas. Los hematomas pueden aparecer con una densidad elevada en lugar de baja en relación con un parénquima hepático que realza.
- Las complicaciones tardías afectan hasta a un 20% de las lesiones hepáticas. La bilis en los hematomas hepáticos retrasa la cicatrización, y puede dar lugar a bilomas. Las lesiones vasculares pueden provocar seudoaneurismas o fístulas arterioportales. El efecto masa de los bilomas o de los hematomas puede producir ictericia obstructiva.

Traumatismo pancreático

La lesión del páncreas es poco común, pero conlleva una elevada morbilidad y con frecuencia permanece clínicamente oculta. Los traumatismos penetrantes (p. ej., heridas por arma blanca o de fuego) producen la mayoría (75%) de las lesiones pancreáticas. El trau-

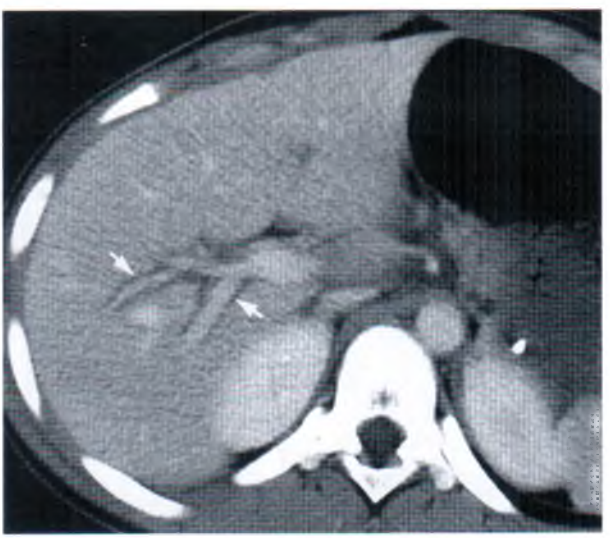

Baja atenuación periportal. Las imágenes de TC traumatológicas de un niño de 10 años muestran una atenuación lineal baja *(flechas)* adyacente a las venas portales que realzan. Se deben buscar minuciosamente datos adicionales de desgarros hepáticos. En este caso, la baja atenuación periportal estaba producida por una hidratación intravenosa agresiva.

Desgarro del páncreas. La TC traumatológica de una niña de dos años muestra un desgarro *(flecha)* que se extiende entre el cuerpo y la cola del páncreas.

matismo abdominal cerrado, que se asocia a menudo con el maltrato infantil, es la causa más frecuente de pancreatitis en los niños. El cuerpo del páncreas se comprime contra la columna y es propenso a la contusión, al desgarro (Fig. 10-14), a la transección, a la pancreatitis y a la necrosis hemorrágica focal. Los hallazgos en la TC de los traumatismos pancreáticos son:

- El desplazamiento tisular puede ser mínimo, lo que hace difícil identificar los desgarros pancreáticos. El líquido adyacente a la vena esplénica, el engrosamiento inexplicado de la fascia renal anterior, y el líquido en el saco menor o en el espacio pararrenal anterior son datos en la TC de una posible lesión pancreática. Se ha documentado la sensibilidad de la TC para lesiones pancreáticas de entre un 67% y un 90%.
- Las complicaciones de las lesiones traumatológicas del páncreas son frecuentes con índices de mortalidad tan elevados como de hasta un 20%. Las complicaciones consiste en la formación de seudoquistes, la pancreatitis hemorrágica, abscesos y fístulas.

Traumatismo intestinal y mesentérico

Se producen lesiones del intestino y del mesenterio en aproximadamente un 5% de los pacientes tras un traumatismo abdominal cerrado. Los hallazgos en la TC que se asocian con estas lesiones son a menudo muy sutiles y se pasan fácilmente por alto. La precisión de la TC en el diagnóstico de las lesiones intestinales y mesentéricas se ha establecido en entre un 77% y un 93%. Los hallazgos en la TC de traumatismos intestinales y mesentéricos son:

- Como se ha mencionado antes, el aire y el contraste oral libres dentro del peritoneo son enormemente indicativos, pero no específicos, de la lesión intestinal. Muchos casos de lesión intestinal carecen de estos hallazgos.
- El hemoperitoneo en ausencia de lesión de un ór-

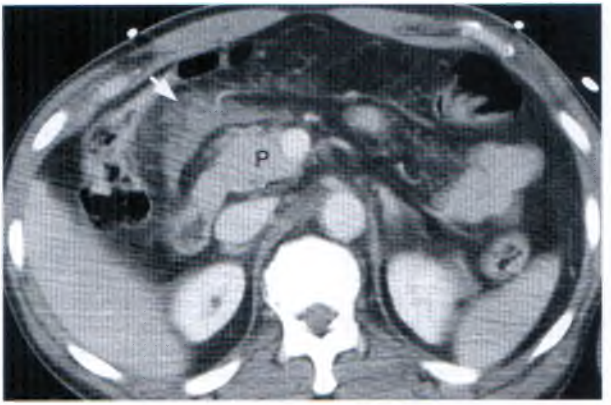

Hematoma mesentérico. Se puede ver un hematoma focal *(flecha)* en el mesenterio como una densidad amorfa que rodea los vasos sanguíneos mesentéricos. Se puede ver la cabeza del páncreas (P) adyacente al hematoma. En este caso, el hematoma mesentérico era una lesión aislada.

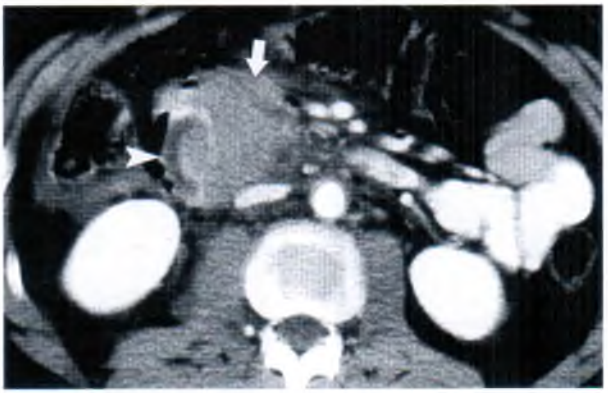

Duodeno desgarrado. El duodeno descendente está abierto por un desgarro longitudinal extenso. Un gran hematoma *(flecha)* ocupa su luz y se extiende alrededor de los vasos retroperitoneales. La pared duodenal *(cabeza de flecha)* está engrosada. Esto es una lesión retroperitoneal sin hemoperitoneo.

gano sólido detectado debe promover una búsqueda tenaz de anomalías sutiles en el intestino y en el mesenterio. El líquido entre las asas intestinales es muy indicativo de lesión intestinal.

- Los hematomas mesentéricos focales (Fig. 10-15) asociados con el engrosamiento focal de la pared intestinal indican una alta probabilidad de lesión intestinal grave que requiere cirugía.
- Los hematomas mesentéricos focales sin un engrosamiento focal de la pared intestinal son un hallazgo inespecífico que se asocia con lesiones que necesitan cirugía, así como con otras que no la necesitan. El hematoma mesentérico aislado no requiere cirugía.
- El engrosamiento de la pared intestinal puede ser circunferencial o excéntrico (Fig. 10-16). Los hematomas de alta densidad dentro de la pared intestinal son enormemente indicativos de lesión intestinal. Un engrosamiento de la pared de más de 3 mm con la luz bien distendida se considera anómalo.
- El realce intenso de la pared intestinal que se asocia con el engrosamiento de la pared intestinal y con líquido libre intraperitoneal es muy indicativo de perforación intestinal y peritonitis.
- El aire o el contraste oral retroperitoneales son indicativos de desgarro del duodeno.
- El engrosamiento de la pared del duodeno transverso indica un hematoma duodenal intraparietal. El estómago y el duodeno proximales pueden estar obstruidos.
- El desgarro o la transección del yeyuno o del íleon da lugar a una peritonitis y a dilatación del intestino delgado en un plazo de unas 12 horas. Sólo se ve aire libre en aproximadamente el 50% de los casos. Los hallazgos más sutiles son el engrosamiento focal de la pared y un coágulo centinela.
- La lesión del colon puede dar lugar a hallazgos intraperitoneales o extraperitoneales.
- La *reperfusión del tercer espacio* (*shock bowel*) resulta de una hipotensión e hipoperfusión graves en pacientes traumatológicos. Los hallazgos en la TC incluyen la dilatación difusa del intestino delgado o el engrosamiento de la pared, y el aumento del realce en la pared intestinal (Fig. 10-17). El colon permanece normal. La vena cava inferior está aplanada, y los riñones muestran un intenso realce en el parénquima.
- La sobrecarga de líquidos que resulta de una reanimación agresiva con líquidos puede producir un edema difuso de la pared del intestino delgado, que se asocia con una dilatación de la vena cava inferior, edema periportal, y el realce normal de la pared intestinal y del parénquima renal.

Traumatismo renal

Los riñones están lesionados en el 8% al 10% de los pacientes con traumatismos abdominales cerrados. Las le-

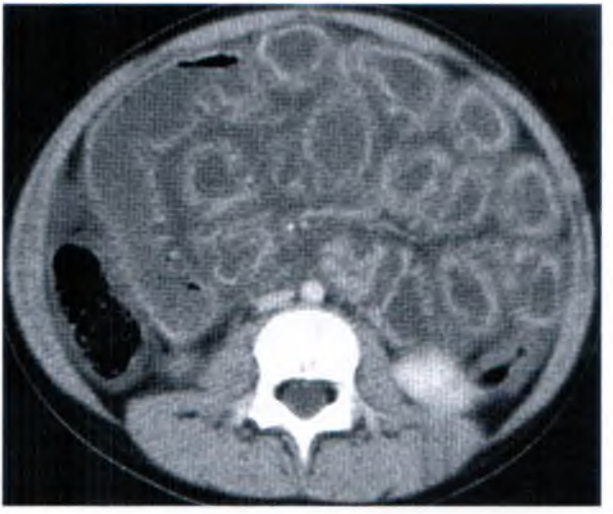

Figura 10-17 Reperfusión del tercer espacio (*shock bowel*). Las imágenes tomográficas del abdomen medio de una niña de 7 años lesionada en una colisión entre vehículos a motor muestra la distensión difusa del intestino delgado con un marcado realce de la pared intestinal. La luz del intestino delgado está llena de líquido, y hay ascitis.

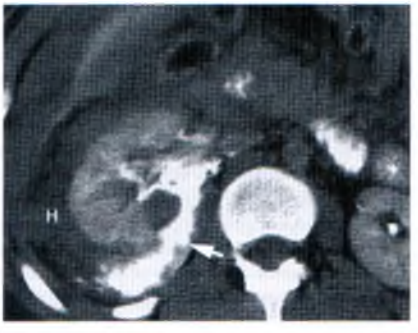

Figura 10-18 Desgarro del sistema colector renal. Una imagen tardía a través del riñón derecho muestra la extravasación de contraste *(flecha)* desde la pelvis renal hacia el espacio perirrenal, ya distendido con sangre (H) y orina. Las imágenes iniciales tras la administración de contraste no mostraron una extravasación precoz del contraste, lo que excluye un sangrado activo.

Figura 10-19 Riñón destruido. El riñón izquierdo (RI) muestra múltiples desgarros y focos de parénquima que no realzan, indicando una desvascularización. Existe un gran hematoma perirrenal (H). También es visible un hemoperitoneo (HP) producido por una laceración esplénica. Hubo que extirpar este riñón gravemente lesionado.

siones menores son las más frecuentes (75%-85%), y se tratan sin cirugía. Éstas incluyen contusiones, hematomas subcapsulares y desgarros menores con hematomas perinéfricos limitados, así como pequeños infartos corticales. Es frecuente encontrar hematuria con las lesiones renales menores.

- La lesión del sistema colector renal se diagnostica en las imágenes tardías por la extravasación de la orina con contraste dentro del seno renal y del espacio perirrenal medial (Fig. 10-18). Los desgarros renales profundos se pueden asociar con la salida de orina en el espacio perirrenal lateral. La extravasación urinaria cicatrizará de forma espontánea en tanto que no haya una obstrucción del flujo urinario anterógrado. La obstrucción requiere la colocación de una prótesis o de la reparación quirúrgica.
- Las lesiones por desastres naturales necesitan intervención quirúrgica. Estas lesiones son los riñones con múltiples golpes y las lesiones del pedículo vascular renal. Los riñones con múltiples golpes (Fig. 10-19) tienen desgarros múltiples, un intenso deterioro de la excreción de contraste, una hemorragia extensa, desgarros del sistema colector renal con salida de orina, y a menudo un sangrado arterial activo. Puede haber segmentos desvitalizados de riñón.
- Las trombosis de la arteria renal principal están producidas por el estiramiento del pedículo renal con el desgarro de la íntima, que es menos elástica que la media y la adventicia. El colgajo de íntima inicia la trombosis, que se propaga distalmente. Puede que no realce todo el riñón o una parte segmentaria del mismo (véase Fig. 10-10). Se puede ver una interrupción abrupta de la arteria renal con la TC helicoidal de alta calidad. La mayoría de las oclusiones se producen en los 2 cm proximales de la arteria renal. Esta lesión se puede producir en ausencia de hematoma perirrenal. El *signo del reborde cortical* es un hallazgo tardío de oclusión de la arteria renal, que aparece varios días después de la trombosis aguda de la arteria renal (véase Fig. 10-10). Sólo realza la periferia del riñón, irrigado por colaterales de la cápsula renal. La gran mayoría del riñón, que está irrigado por la arteria renal y que carece de vías colaterales, no realza.
- La avulsión de la arteria renal es rara y por lo general provoca la muerte del paciente. Los pacientes con avulsión que sobreviven hasta ser estudiados muestran ausencia de realce renal y grandes hematomas perinéfricos, y pueden mostrar una extravasación de tipo arterial.
- Las lesiones de la unión ureteropélvica están producidas por una deceleración súbita, que desgarra la unión ureteropélvica. Se ven urinomas medialmente o de forma ocasional rodeando el riñón, pero, por lo general, no existe hematoma perinéfrico. Las transecciones completas muestran contraste en la pelvis renal, pero no en el uréter distal. Los desgarros de la unión ureteropélvica se caracterizan por la visualización de contraste tanto en la pelvis renal como en el uréter distal. La ausencia de visualización de contraste en el uréter en la TC indica una pielografía retrógrada.

Traumatismo vesical

Se produce la rotura de la vejiga en hasta un 10% de los pacientes con fracturas de la pelvis. En la mayoría de ellos (80%), la vejiga está desgarrada por una espícula de hueso roto, y la orina (y el contraste) salen hacia los espacios extraperitoneales. La rotura de la vejiga dentro de la cavidad peritoneal (20%) se produce como resultado de un traumatismo en el abdomen inferior cuando la vejiga está distendida. El aumento súbito de la flexión intravesical rompe la vejiga en su cúpula, por lo que la orina sale hacia la cavidad peritoneal. Ambos tipos de rotura vesical se muestran con eficacia en la TC tras la administración de contraste, ya sea intravenoso o mediante sonda vesical. Sin embargo, hay que distender la vejiga hasta un volumen de por lo menos 250 cm^3 para mostrar con fiabilidad las roturas pequeñas. Los datos en la TC de un traumatismo vesical son:

- La presencia de líquido libre o de un hematoma en la pelvis, o las fracturas de las ramas del pubis, del sacro, o del íleon, sugieren una posible lesión vesical. Se debe considerar una cistografía por TC.
- La *rotura vesical extraperitoneal* se caracteriza por la salida de contraste dentro del espacio retropúbico y su extensión a lo largo de los planos faciales dentro de la pared abdominal, escroto, cadera y retroperitoneo. Las colecciones de contraste tienden a ser lineales y mal definidas.
- La *rotura vesical intraperitoneal* se caracteriza por la salida de contraste dentro de la cavidad peritoneal, rodeando asas intestinales y extendiéndose a lo largo de las gotieras paracólicas. Las colecciones de contraste están bien definidas por el peritoneo visceral y parietal.
- Se producen roturas combinadas extraperitoneales e intraperitoneales en aproximadamente el 5% de los pacientes (Fig. 10-20).

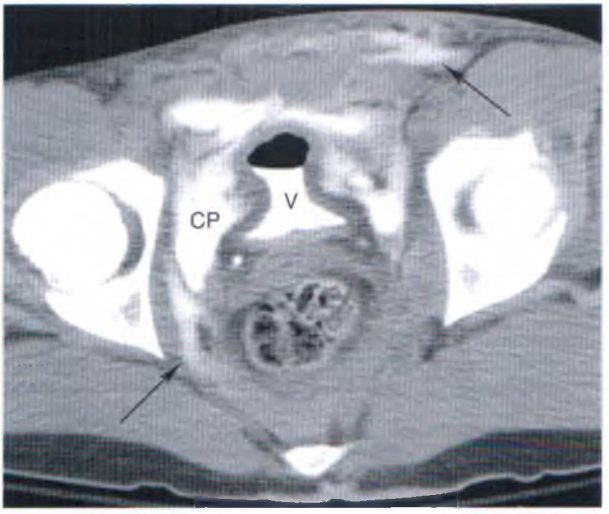

Rotura intraperitoneal y extraperitoneal de la vejiga. Una cistografía por TC muestra la salida libre de contraste desde la vejiga (V) hacia la cavidad peritoneal (CP) y los espacios extraperitoneales *(flechas)*.

Hemorragia suprarrenal. Una masa sólida *(flecha)* sustituye a la suprarrenal derecha en un paciente con múltiples lesiones por un accidente de tráfico. La TC de seguimiento confirmó que la glándula suprarrenal derecha volvió a tener un aspecto normal.

- Las *contusiones vesicales* aparecen como áreas focales de engrosamiento de la pared vesical. La hemorragia en la pared vesical puede producir atenuaciones focales elevadas.
- Se deben sospechar *lesiones uretrales* en los pacientes con fracturas pélvicas, lesiones vesicales y hematomas pélvicos. Los hallazgos clínicos incluyen sangre en el meato uretral e incapacidad para orinar. Las lesiones uretrales se diagnostican mediante uretrografía retrógrada.

Traumatismos suprarrenales

Se observan hemorragias en las glándulas suprarrenales en aproximadamente el 2% de los adultos con traumatismos graves. Las hemorragias postraumatológicas tienen una llamativa propensión a afectar a la glándula suprarrenal derecha (90% de los pacientes); la predilección por esta glándula se ha atribuido a la compresión de la glándula entre el hígado y la columna. La hemorragia es bilateral en el 25% de los casos. La hemorragia bilateral pone al paciente en riesgo de desarrollar una insuficiencia suprarrenal. Los datos en la TC que indican traumatismo suprarrenal consisten en:

- La hemorragia aguda da lugar a una masa ovalada o redonda hiperdensa (50 UH a 65 UH) sustituye a la glándula suprarrenal afectada (Fig. 10-21).
- La grasa adyacente a la glándula suprarrenal está infiltrada con trazas de densidad de tejidos blandos que representan un sangrado en la grasa perisuprarrenal.
- La hemorragia disminuye de densidad y se reduce con el tiempo. En el plazo de unos pocos meses se pueden desarrollar calcificaciones en la glándula.

Bibliografía

Bode PJ, Edwards MJR, Kruit MC, van Vugt AB: Sonography in a clinical algorithm for early evaluation of 1671 patients with blunt abdominal trauma. *AJR Am J Roentgenol* 172:905-911, 1999.

Brody JM, Leighton DB, Murphy BL, et al: CT of blunt trauma bowel and mesenteric injury: Typical findings and pitfalls in diagnosis. *Radiographics* 20:1525-1536, 2000.

Butela ST, Federle MP, Chang PJ, et al: Performance of CT in detection of bowel injury. *AJR Am J Roentgenol* 176:129-135, 2001.

Cernigliaro J, Siragusa D, Presley J, et al: A review of gastrointestinal and pancreatic injuries. *Radiologist* 6:163-171, 1999.

Clancy TV, Ragozzino MW, Ramshaw D, et al: Oral contrast is not necessary in the evaluation of blunt abdominal trauma by computed tomography. *Am J Surg* 166:680-685, 1993.

Donnelly LF, Frush DP, O'Hara SM, et al: CT appearance of clinically occult abdominal hemorrhage in children. *AJR Am J Roentgenol* 170: 1073-1076, 1998.

Dowe MF, Shanmuganathan K, Mirvis SE, et al: CT findings of mesenteric injury after blunt trauma: Implications for surgical intervention. *AJR Am J Roentgenol* 168:425-428, 1997.

Harris A, Zwirewich C, Lyburn I, et al: CT findings in blunt renal trauma. *Radiographics* 21: S201-S214, 2001.

Kawashima A, Sandler CM, Corl FM, et al: Imaging of renal trauma: A comprehensive review. *Radiographics* 21:557-574, 2001.

Kulzer LM, Decarvalho VL, Epstein RE: Helical CT evaluation of traumatic bowel and mesenteric injuries. *Radiologist* 9:55-61, 2002.

Lane MJ, Katz DS, Shah RA, et al: Active arterial contrast extravasation on helical CT of the abdomen, pelvis, and chest. *AJR Am J Roentgenol* 171:679-685, 1998.

Levine CD, Patel UJ, Silverman PM, Wachsberg RH: Low attenuation of acute traumatic hemoperitoneum on CT scans. *AJR Am J Roentgenol* 166:1089-1093, 1996.

McGahan J, Richards J, Gillen M: The focused abdominal sonography for trauma scan. *J Ultrasound Med* 2002:789-800, 2002.

Mirvis S, Shanmuganathan K, Erb R: Diffuse small-bowel ischemia in hypotensive adults after blunt trauma (shock bowel): CT findings and clinical significance. *AJR Am J Roentgenol* 163: 1375-1379, 1994.

Morgan DE, Nallamala LK, Kenney PJ, et al: CT cystography: Radiographic and clinical predictors of bladder rupture. *AJR Am J Roentgenol* 174:89-95, 2000.

Neish AS, Taylor GA, Lund DP, Atkinson CC: Effect of CT information on the diagnosis and management of acute abdominal injury in children. *Radiology* 206:327-331, 1998.

Orwig D, Federle MP: Localized clotted blood as evidence of visceral trauma on CT: The sentinel clot sign. *AJR Am J Roentgenol* 153:747-749, 1989.

Pao DM, Ellis JH, Cohan RH, Korobkin M: Utility of routine trauma CT in the detection of bladder rupture. *Acad Radiol* 7:317-324, 2000.

Patrick EL, Turner BI, Atkinson GO, Winn KJ: Pediatric blunt abdominal trauma: Periportal tracking at CT. *Radiology* 183:689-691, 1992.

Peng MY, Parisky YR, Cornwell EE III, et al: CT cystography versus conventional cystography inevaluation of bladder injury. *AJR Am J Roentgenol* 173:1269-1272, 1999.

Shanmuganathan K, Mirvis SE, Amerosa M: Periportal low density on CT in patients with blunt abdominal trauma: Association with elevated venous pressure. *AJR Am J Roentgenol* 160: 279-283, 1992.

Shuman WP: CT of blunt abdominal trauma in adults. *Radiology* 205:297-306, 1997.

Sivit CJ, Frazier AA, Eichelberger MR: Prevalence and distribution of extraperitoneal hemorrhage associated with splenic injury in children. *AJR Am J Roentgenol* 172:1015-1017, 1999.

Strouse PJ, Close BJ, Marshall KW, Cywes R: CT of bowel and mesenteric injuries in children. *Radiographics* 19:1237-1250, 1999.

Tsang BD, Panacek EA, Brant WE, Wisner DH: Effect of oral contrast administration for abdominal computed tomography in the evaluation of acute blunt trauma. *Ann Emerg Med* 30:7-13, 1997.

Vaccaro JP, Brody JM: CT cystography in the evaluation of major bladder trauma. *Radiographics* 20:1373-1381, 2000.

Willmann J, Roos J, Platz A, et al: Multidetector CT: Detection of active hemorrhage in patients with blunt abdominal trauma. *AJR Am J Roentgenol* 179:437-444, 2002.

Yao D, Jeffrey R Jr, Mirvis S, et al: Using contrast-enhanced helical CT to visualize arterial extravasation after blunt abdominal trauma: Incidence and organ distribution. *AJR Am J Roentgenol* 178: 17-20, 2002.

11 Hígado

William E. Brant, M.D.

ANATOMÍA

El Sistema de Clasificación Internacional de Couinaud divide el hígado en ocho segmentos independientes (Fig. 11-1; Tabla 11-1). Cada segmento es una unidad autolimitada que puede resecarse quirúrgicamente sin dañar el resto del hígado, y cada uno tiene su propio flujo vascular aferente dual (la arteria hepática y la vena porta), su propio drenado biliar y un flujo vascular eferente compartido (las venas hepáticas). La tríada portal (el conducto biliar, las arterias hepáticas y las venas portales) discurre a través del centro de cada segmento, mientras que las venas hepáticas delimitan la periferia de los segmentos y el plano quirúrgico de disección. Esta anatomía segmentaria proporciona un método útil y de aceptación general para identificar la localización de las lesiones que se aprecian en la TC y en otros estudios de imagen.

Las venas hepáticas derecha, media e inferior penetran la vena cava inferior (VCI) justo antes de que ésta perfore el diafragma, aproximadamente unos 2 cm por debajo de la aurícula derecha. Mientras que, normalmente, la vena hepática derecha penetra la VCI de forma aislada, a menudo las venas hepáticas media e izquierda, (entre en un 65% y un 85% de los casos) forman un tronco común antes de unirse con la VCI. En la mayoría de los pacientes estas tres venas hepáticas mayores drenan todo el hígado, excepto el lóbulo caudado, el cual es drenado de forma aislada, directamente en la VCI, mediante venas hepáticas cortas. Como variante anatómica, las venas hepáticas accesorias drenan por separado los segmentos V y VI en la VCI.

La vena porta se forma mediante la unión de la vena esplénica con la vena mesentérica superior, justo por delante de la VCI y por detrás del cuello del páncreas. Asciende por detrás del duodeno hasta el hilio hepático, acompañada por la arteria hepática y del conducto biliar común, y allí se divide en una vena porta derecha, corta y gruesa, y en una vena porta izquierda, más larga y delgada.

La arteria hepática tiene una anatomía variable. En su forma «clásica» (55%), las arterias hepáticas derecha e izquierda se ramifican a partir de una verdadera arteria hepática, que es una continuación de la arteria hepática común, la cual se origina en el eje celíaco. En el 10% de los individuos, la arteria hepática izquierda surge como rama de la arteria gástrica izquierda. En el 11% de los sujetos, la arteria hepática derecha parte de la arteria mesentérica superior; en este caso, la arteria hepática derecha «recolocada» pasa a través del espacio portocavo, desde la arteria mesentérica superior hasta el lóbulo hepático derecho.

La división del hígado en ocho segmentos se basa en un planteamiento de tres planos verticales y uno transverso. Un plano vertical a través de la vena hepática media, de la VCI y de la fosa de la vesícula biliar, divide el hígado en los lóbulos derecho e izquierdo. Un plano vertical a través de la vena hepática derecha divide el lóbulo derecho en los segmentos anteriores (VII y V) y posteriores (VII y VI). Un plano vertical a través de la vena hepática izquierda divide el lóbulo izquierdo en

los segmentos mediales (IVa y IVb) y laterales (II y III). Un plano transverso a través de la vena porta izquierda divide el lóbulo izquierdo en los segmentos superiores (IVa y II) e inferiores (IVb y III). Un plano oblicuo transverso a través de la vena porta derecha divide el lóbulo derecho en los segmentos superior (VIII y VII) e inferior (V y VI) (véase Tabla 11-1).

El *segmento I* es el lóbulo caudado, el cual está separado del resto del hígado por la cisura del ligamento venoso, por delante, y por la VCI por detrás y lateralmente. Se nutre tanto de ramas de las arterias hepáticas derecha e izquierda como de las venas portas y drena sangre venosa directamente en la VCI, mediante numerosas venas hepáticas pequeñas. El apéndice papilar del

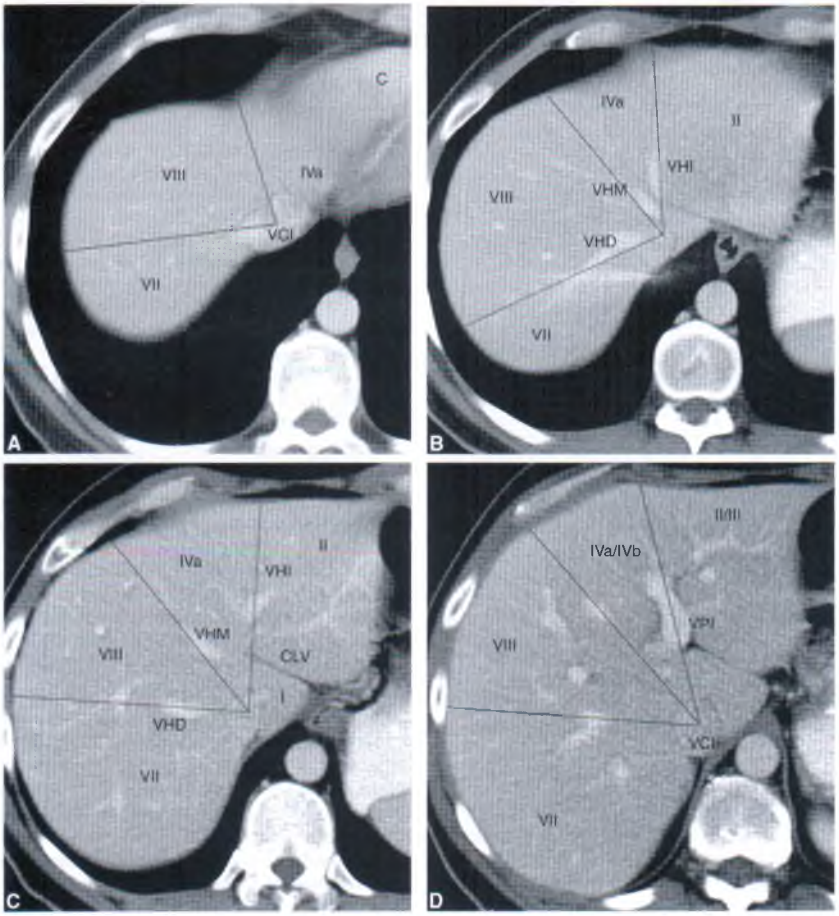

Segmentos anatómicos del hígado. *A-I.* Serie de imágenes de TC poscontraste que muestra los puntos anatómicos y la anatomía segmentaria del hígado. Los segmentos están marcados del I al VIII. Los planos verticales, delimitados por las venas hepáticas derecha (VHD), media (VHM) e izquierda (VHI), aparecen como líneas rectas. Se identifican otros puntos clave. La *punta de flecha negra* señala la rama posterior de la vena portal derecha (VPD); la *punta de flecha blanca* señala la rama anterior de la VPD. Este paciente había sufrido una colecistectomía. Obsérvese la dificultad para aplicar planos geométricos rectos a los vasos curvos. CLR, cisura del ligamento redondo; CLV, cisura del ligamento venoso; FVB, fosa de la vesícula biliar; C, corazón; VCI, vena cava inferior; VPI, vena porta izquierda; VPP, vena porta principal.

(Continúa)

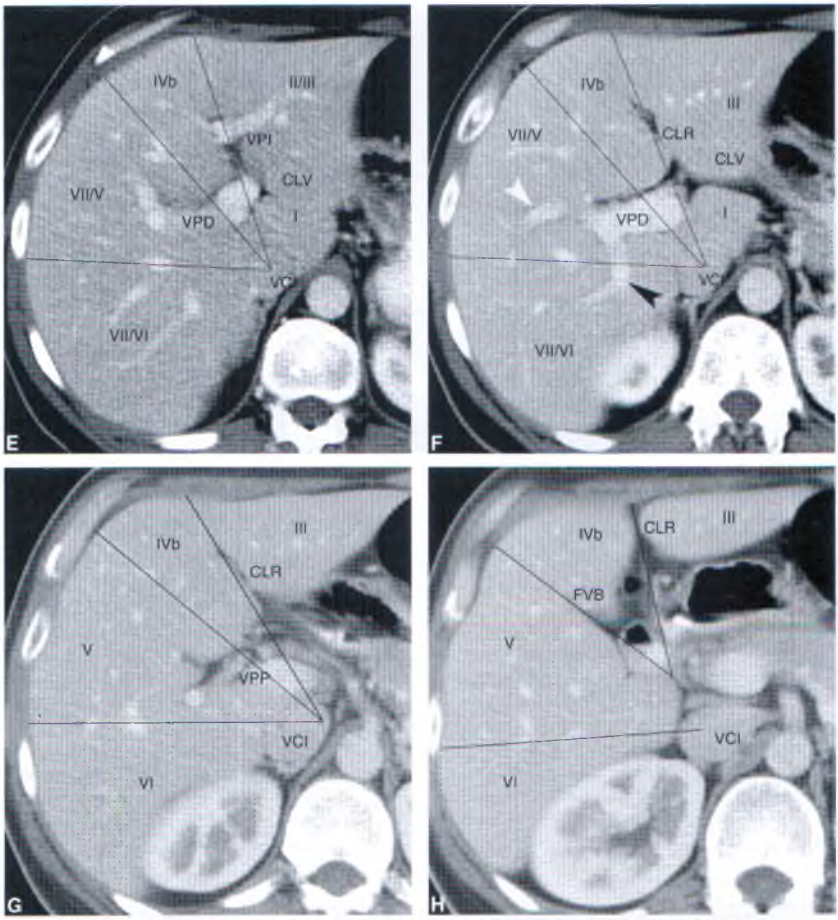

Figura 11-1 (Continuación)

(Continúa)

lóbulo caudado se extiende hacia el saco menor; puede parecer que está separado del resto del citado lóbulo caudado y confundirse con una tumoración o un ganglio linfático aumentado de tamaño.

Los *segmentos II* y *III* dividen lateralmente el lóbulo izquierdo. El plano de la vena porta izquierda divide los segmentos II y III. El segmento II forma los contornos superior izquierdo y lateral del hígado. El segmento III forma los contornos hepáticos inferior izquierdo y lateral. El *segmento IV* forma la división medial del lóbulo izquierdo. El plano de la vena porta izquierda divide el segmento medial del lóbulo izquierdo en los segmentos IVa (superior) y IVb (inferior). El segmento IV se denominaba previamente lóbulo cuadrado.

Los segmentos anteriores del lóbulo derecho (V y VIII) están separados de los segmentos posteriores (VI y VII) por el plano de la vena hepática derecha. El contorno lateral del lóbulo anterior derecho está formado por el *segmento VIII*, en su parte superior, y por el *segmento V*, en su parte inferior. El *segmento VII* es pos-

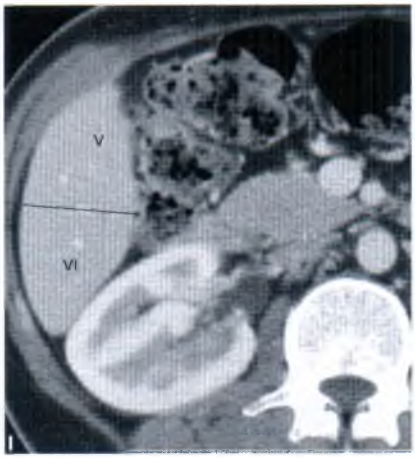

(Continuación)

terior al segmento VIII, y el *segmento VI* es posterior al segmento V. El plano de la vena porta derecha separa el segmento anterior VIII del segmento V, y el segmento posterior VII del segmento VI.

Por desgracia, las variaciones anatómicas naturales en el aporte sanguíneo no se ajustan exactamente al concepto de planos geométricos lisos que dividen los segmentos (Fasel y cols., 1998). En realidad, los límites territoriales vasculares entre segmentos tienen unas ondulaciones más variables y curvilíneas respecto de sus bordes que lo que la idea de plano liso pudiera indicar. Por otra parte, muchos esquemas tridimensionales que aparecen en la bibliografía pueden confundir en cuanto a la localización de los lóbulos. En una proyección frontal, el segmento VII es posterior y está oculto por el segmento VIII, en vez de ser lateral a dicho segmento, tal y como aparece en algunos esquemas. De mismo modo, el segmento VI es posterior, y no lateral al segmento V. Las imágenes axiales de la Figura 11-1 tienen por objeto localizar los segmentos de acuerdo con su aspecto en la TC. Para conocer los segmentos, hay que correlacionar la descripción anatómica de los lóbulos que aparece en la Tabla 11-1 con su localización tal y como muestra la Figura 11-1. Identificar cualquier variación anatómica en el aporte sanguíneo, hace que localización de las lesiones en un segmento específico sea algo imprecisa. Además, muchas lesiones hepáticas pueden afectar a dos o más segmentos.

Nomenclatura de los segmentos anatómicos del hígado

Segmento de Couinaud	Descripción anatómica	Nomenclatura tradicional
I	Lóbulo caudado	Lóbulo caudado
		Lóbulo izquierdo
II	Subsegmento superior lateral izquierdo	Segmento lateral
III	Subsegmento inferior lateral izquierdo	Segmento lateral
IVa	Subsegmento superior medial izquierdo	Segmento medial
IVb	Subsegmento inferior medial izquierdo	Segmento medial
		Lóbulo derecho
V	Subsegmento inferior anterior derecho	Segmento anterior
VIII	Subsegmento superior anterior derecho	Segmento anterior
VI	Subsegmento inferior posterior derecho	Segmento posterior
VII	Subsegmento superior posterior derecho	Segmento posterior

Hay muchas cisuras y ligamentos que merecen una mención especial, ya sea porque son particularmente prominentes, o porque delimitan espacios perihepáticos importantes. El ligamento falciforme consta de dos capas de peritoneo estrechamente unidas, que se extienden desde el ombligo hasta el diafragma en un plano parasagital. El extremo libre caudal del ligamento falciforme contiene el ligamento redondo, una reminiscencia de la vena umbilical obliterada. Los repliegues del ligamento falciforme se separan sobre la cúpula posterior hepática y forman los ligamentos coronarios, los cuales delimitan el «área desnuda» del hígado no recubierta por peritoneo. Los ligamentos coronarios se repliegan entre el hígado y el diafragma, impidiendo el acceso de líquido intraperitoneal, al recubrir el área desnuda hepática. La ausencia de líquido sobre el área desnuda es un signo importante que, en la TC, diferencia la ascitis del derrame pleural. El resto del ligamento falciforme y del ligamento redondo continúa hasta el hígado y forma una marcada cisura rellena de grasa que delimita la cisura intersegmentaria izquierda, al dividir los segmentos medial y lateral del lóbulo izquierdo.

La cisura del ligamento venoso contiene los restos del conducto venoso, el cual, durante la vida fetal, llevaba la sangre oxigenada desde la vena umbilical hasta la VCI. Habitualmente, esta cisura está rellena de grasa, y se aprecia muy bien en la TC separando el lóbulo caudado del lóbulo izquierdo.

El epiplón menor mantiene en suspensión la curvatura menor del estómago y el bulbo duodenal desde la superficie inferior hepática, y se inserta dentro de la cisura del ligamento venoso. El epiplón menor se subdivide en los ligamentos gastrohepático y hepatoduodenal. El ligamento gastrohepático contiene las venas coronarias que, cuando se dilatan, constituyen un signo importante de hipertensión porta. Por borde libre derecho del ligamento hepatoduodenal discurren la vena porta, la arteria hepática y el conducto biliar común, entre el hilio hepático y el duodeno. El ligamento hepatoduodenal conforma el límite anterior del agujero de Winslow, que se abre en el saco menor.

El hígado normal tiene una atenuación homogénea, de entre 40 UH y 70 UH en TC no realzada. La densidad del parénquima hepático no realzado es normalmente mayor que la de los vasos sanguíneos y entre 7 UH y 8 UH mayor que la del parénquima esplénico. La anemia disminuye la densidad de los vasos sanguíneos en la TC, y puede hacer que el parénquima hepático parezca erróneamente aumentado de densidad. En las proximidades del diafragma, el contorno del hígado es liso y convexo, con un reborde inferior afilado y una superficie inferior cóncava. Las cisuras pueden estar rellenas de grasa y ser muy marcadas. El lóbulo derecho es habitualmente más grande que el izquierdo, y puede extenderse bastante en sentido caudal, formando el lóbulo de Riedel. El lóbulo izquierdo tiene un tamaño más variable, y puede su segmento lateral hiperextenderse hacia la izquierda, envolviendo parcialmente el bazo. La ausencia congénita del lóbulo izquierdo es una anomalía rara. Los hundimientos diafragmáticos son pliegues del diafragma que se introducen en el contorno liso hepático normal (Fig. 11-2). Estas invaginaciones del músculo diafragmático se producen con mayor frecuencia en los pacientes mayores de 60 años, y no deben confundirse con tumoraciones hepáticas o diafragmáticas.

CONSIDERACIONES TÉCNICAS

La TC multidetector permite escanear todo el hígado con una colimación fina, mientras se aguanta la respiración entre 10 y 25 segundos. La adquisición de imágenes se repite de forma sistemática varias veces a lo largo de distintas fases del realce con medio de contraste.

La TC hepática dinámica realzada con contraste ofrece la oportunidad de clasificar con exactitud los patrones de realce de la lesión y de mejorar de forma importante la especificidad del diagnóstico. Varias lesiones se detectan mejor, o al menos a veces, en fases específicas del rastreo poscontraste. El contraste intravenoso se administra mediante un inyector de corriente utilizando una concentración de contraste de 300 mg/ml a un ritmo de entre 2,5 ml y 4 ml/segundo, para un volumen de entre 100 ml y 150 ml. El retardo habitual en la TC multidetector es de 25 segundos tras el inicio de la inyección de contraste, en la fase arterial, y de 65 segundos tras comenzar la inyección de contraste en la fase venosa portal. En la TC multidetector, las imágenes se obtienen habitualmente con una colimación de entre 1,25 mm y 2,50 mm, aunque se ven con un grosor de corte de 5 mm. El realce del hígado normal es homogéneo a lo largo de todo el parénquima y en todas las fases. Por ejemplo:

- Los *escáneres sin contraste* se obtienen habitualmente para proporcionar una base sobre la que observar el grado de realce de la lesión. Se detectan muchas lesiones hepáticas, aunque, a menudo, pequeñas lesiones se confunden con vasos no opacificados. Los escáneres sin contraste son mejores que los que utilizan contraste para diagnosticar

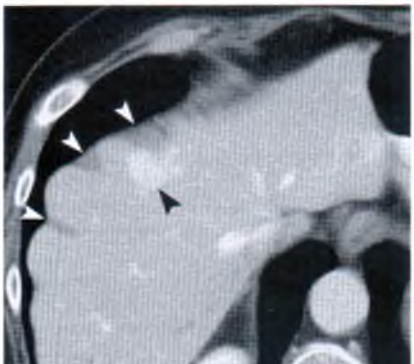

Hendiduras diafragmáticas. Los pliegues diafragmáticos *(puntas de flecha blancas)* en esta mujer de 78 años crean defectos en el hígado. Estas hendiduras diafragmáticas son más frecuentes en pacientes mayores. Se reconocen por su localización periférica y su característico aspecto lineal. Puede verse parte de un hemangioma que está realzado *(punta de flecha negra)*.

una infiltración grasa y otras alteraciones de la atenuación parenquimatosa.

- La adquisición de la *fase arterial* es la óptima para visualizar lesiones hipervasculares nutridas por la arteria hepática, como, por ejemplo un hepatoma, metástasis carcinoides o una hiperplasia nodular focal. Las lesiones son muy visibles, dado que realzan más que el parénquima que las rodea. Hay diversas anomalías de perfusión que sólo se aprecian en imágenes de la fase arterial.
- La imagen de la *fase venosa portal* tiene generalmente la mayor capacidad de detección de la lesión, puesto que, en esta fase, el realce parenquimatoso es máximo. Las lesiones se aprecian muy bien, pues presentan una atenuación baja dentro de un parénquima hepático de máximo realce.
- La *fase de equilibrio* se produce a los 2 ó 3 minutos de iniciar la inyección de contraste. Durante la fase de equilibrio, la concentración del agente de contraste entre los espacios intravascular y extravascular es aproximadamente la misma, lo que hace que la mayoría de las lesiones hepáticas sean invisibles.
- Las imágenes en la *fase tardía*, adquiridas entre 10 y 20 minutos tras la inyección de contraste, sirven para mostrar el relleno tardío de contraste en hemangiomas y para detectar tumores fibróticos, como el colangiocarcinoma.

HEMODINÁMICA HEPÁTICA Y ANOMALÍAS DE LA PERFUSIÓN

El hígado tiene un claro doble aporte sanguíneo, del cual aproximadamente un 25% del volumen hemático procede normalmente de la arteria hepática, y aproximadamente un 75% llega de la vena porta. Aunque esta distribución considera el hígado como un todo, el patrón no es uniforme a través del hígado. Alteraciones en el aporte sanguíneo arterial y venoso a porciones hepáticas provocan anomalías transitorias de la perfusión, que se ven en la TC poscontraste. Algunas anomalías de perfusión resultan de trastornos transitorios, mientras que otras son trastornos congénitos o crónicos que causan alteraciones metabólicas en el hígado, las cuales originan anomalías como una esteatosis focal o una esteatosis hepática difusa con áreas no afectadas. Trastornos temporales que pueden causar anomalías transitorias de la perfusión son la compresión de la cápsula hepática por las costillas, o por pliegues diafragmáticos (hundimientos) que se producen mientras se contiene la respiración al realizar una TC. Variaciones en el aporte vascular conocidas como *tercer aporte* son trastornos crónicos que pueden causar cambios metabólicos focales en el parénquima hepático. El tercer aporte hace referencia a pequeñas áreas hepáticas que son nutridas por venas sistémicas aberrantes además de por el habitual aporte hepático arterial y portal venoso.

Los defectos de perfusión representan generalmente un aumento del flujo sanguíneo arterial a una porción del hígado, como respuesta a un descenso en el flujo venoso portal. En la mayoría de casos, la anomalía de perfusión se manifiesta como un aumento del realce de un segmento o subsegmento hepático durante la fase arterial, con un realce parenquimatoso normal durante la fase venosa portal. Cuando persiste el flujo sanguíneo anómalo, la anomalía metabólica se manifiesta como una esteatosis focal o como zonas focales sin afectación grasa. La mayoría de los trastornos de perfusión son asintomáticos, aunque se deben identificar para evitar confundirlos con lesiones importantes.

El tercer aporte por parte de venas sistémicas origina anomalías de perfusión en áreas hepáticas predecibles, las cuales son por ello fáciles de reconocer. Las venas sistémicas se comunican con ramas venosas por

tales para disminuir focalmente el flujo venoso portal y originar un aumento del flujo arterial hepático en la misma área. Éstas son las principales áreas de esteatosis focal o de zonas focales no afectadas. Por ejemplo:

- El parénquima hepático adyacente a la vesícula biliar en los segmentos IV y V recibe en ocasiones el aporte de la vena colecística, que drena la vesícula biliar.
- La cara dorsal del segmento IV adyacente al hilio hepático puede nutrirse de las venas parabiliares que drenan el estómago distal y la cabeza del páncreas.
- La cara anterior de los segmentos IV y III, adyacente a la cisura del ligamento redondo, a menudo se nutre de las venas epigástricas paraumbilicales que drenan sangre directamente en el hígado desde la pared abdominal anterior (Fig. 11-3). Este plexo venoso puede estar aumentado de tamaño y puede apreciarse muy bien en la TC cuando hay una obstrucción, ya sea de la vena cava superior o de la VCI. En la hipertensión portal, estas colaterales se encuentran aumentadas de tamaño, y el flujo sanguíneo puede estar invertido y drenar fuera, en lugar de dentro del hígado.

La *compresión extrínseca* de la cápsula hepática produce defectos de baja atenuación con las siguientes características:

- Durante la fase venosa portal se aprecia un defecto de baja atenuación mal delimitado, por debajo de una indentación cóncava de la cápsula hepática.
- En las fases arterial, de equilibrio, o en imágenes retardadas no realzadas, no se aprecian anomalías en dicha área.
- Se observan costillas compresoras o hundimiento diafragmático. La enfermedad metastásica en la superficie hepática peritoneal y la presencia de colecciones líquidas subcapsulares pueden causar hallazgos de perfusión similares.

Los *tumores* pueden afectar a la perfusión del parénquima hepático adyacente de varias maneras, entre las cuales se incluyen:

- Los tumores hipervasculares pueden tener comunicaciones arterioportales intratumorales; éstas producen, en el parénquima periférico al tumor, unas zonas de intensificación periférica transitoria y en forma de cuña durante la fase arterial, y un realce precoz de las ramas portales periféricas, antes de que se potencie la vena porta principal. La intensificación periférica puede confundirse con un tumor adicional, lo que resulta en un tamaño tumoral sobredimensionado.
- La invasión, la compresión, o la trombosis inducida por el tumor puede obstruir la vena porta.

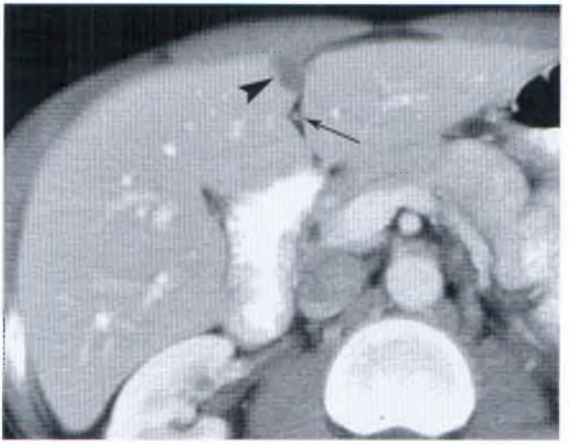

Seudolesión causada por un tercer aporte. La imagen inicial de la fase venosa portal muestra un foco nodular de baja atenuación *(punta de flecha)* adyacente a la cisura del ligamento redondo *(flecha)*. Ello debe reconocerse como una frecuente seudolesión, que está originada por el tercer aporte. Dentro de la cisura se aprecian restos del ligamento falciforme, que tiene una densidad de partes blandas.

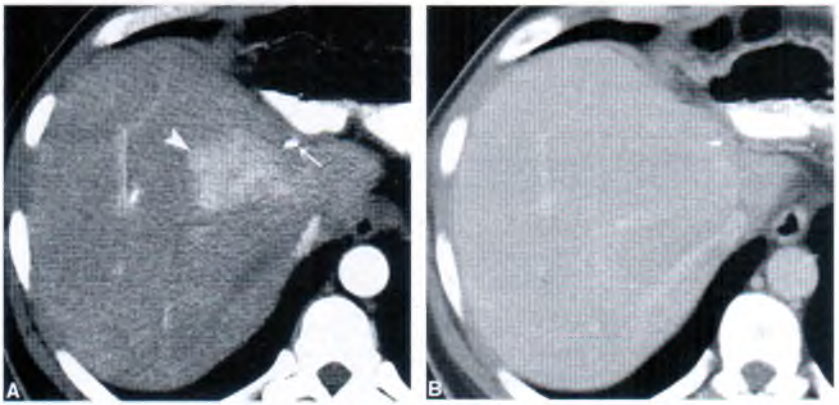

Anomalía transitoria de la perfusión arterial. *A*, Imagen de la fase arterial hepática en un paciente sometido a una lobectomía del lóbulo izquierdo, que muestra un área mal delimitada con un realce arterial brillante *(punta de flecha)*. La serie de imágenes no evidenció ninguna tumoración en esta región. Puede observarse una grapa metálica *(flecha)* colocada durante la cirugía. *B*, La imagen de la fase venosa portal, a través de la misma región, muestra un realce parenquimatoso normal. Este defecto de perfusión se creyó debido a una oclusión de las ramas venosas portales de esta zona, lo cual produjo un aumento del flujo compensatorio arterial hepático.

Ello origina una disminución de la atenuación del parénquima afectado en escáneres realizados sin contraste, la cual se debe al edema, y produce también un aumento transitorio de la potenciación durante la fase arterial, dado el aumento de flujo arterial (Fig. 11-4). En las venas portales pueden observarse trombos.

- Los tumores hipervasculares, como los carcinomas hepatocelulares (CHC) grandes, pueden parasitar y agrandar las arterias hepáticas regionales. El tumor puede «robar» sangre del parénquima hepático adyacente, o bien producir un aumento del flujo sanguíneo arterial al parénquima adyacente. Así, en la fase arterial, el parénquima adyacente a grandes tumores hipervasculares puede presentar un aumento o una disminución del realce.

ENFERMEDA HEPÁTICA DIFUSA

Esteatosis hepática

La infiltración grasa hepática (esteatosis) es una de las anomalías más frecuentemente diagnosticadas en el hígado mediante TC. La infiltración grasa es una respuesta inespecífica de los hepatocitos a diversas agresiones, que incluyen el alcoholismo, la obesidad, la diabetes, la quimioterapia, la terapia con corticosteroides, la sobrealimentación y la desnutrición.

- *Infiltración grasa.* La infiltración grasa disminuye en la TC la atenuación del parénquima hepático afectado. La atenuación hepática normal es al menos 10 UH mayor que la del bazo. Cuando hay infiltración grasa, el hígado afectado es al menos 10 UH menor que el bazo. Los vasos sanguíneos atraviesan sin cambios las áreas de infiltración grasa. En la TC poscontraste es más difícil juzgar el cambio graso dada la variabilidad del tiempo de exploración y el hecho de que el máximo realce hepático está retrasado, en comparación con el máximo realce del bazo.
- *Infiltración grasa difusa.* En la mayoría de los casos, todo el hígado muestra una disminución de la densidad uniforme (Fig. 11-5). Los vasos están marcadamente realzados, aunque en su trayecto normal a través del hígado no presentan el efecto de desplazamiento que causaría una tumoración. Habitualmente, el hígado está aumentado de tamaño y el parénquima muestra una mínima potenciación. Éste es el patrón más común y el más fácil de reconocer. En algunos casos, la infiltración grasa es difusa por todo el hígado, aunque tiene un aspecto moteado y no es uniforme.
- *Infiltración grasa focal.* Una porción muy bien

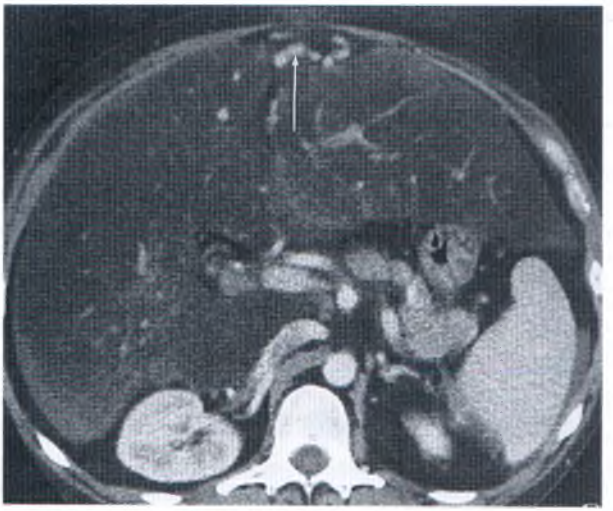

Figura 11-5 **Infiltración grasa difusa.** El parénquima hepático tiene una densidad difusa y mucho menor que la del parénquima esplénico, lo que indica una infiltración grasa hepatocelular difusa. El aumento de tamaño de las venas umbilicales (*flecha*) evidencia una hipertensión portal.

demarcada del hígado, o con forma de abanico, presenta infiltración grasa, mientras que el resto del hígado tiene una densidad normal (Fig. 11-6). La baja densidad puede extenderse hasta la superficie hepática, aunque no se observan protuberancias en el contorno. Los vasos siguen su curso normal a través del área afectada. Los márgenes entre el hígado infiltrado por grasa y el normal con

Figura 11-6 **Infiltración grasa focal.** El lóbulo izquierdo hepático (I) es de menor densidad que el lóbulo derecho (D) y que el bazo. Los lóbulos izquierdo y derecho están separados por una banda sorprendentemente nítida *(flecha)*. Este aspecto es característico de la infiltración grasa focal.

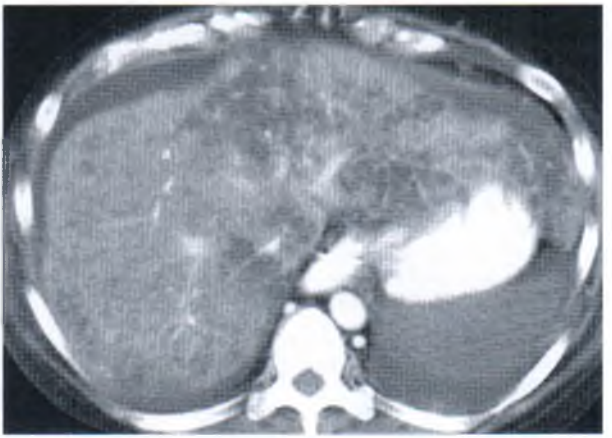

Figura 11-7 **Infiltración grasa multifocal.** Áreas moteadas de infiltración grasa de baja atenuación penetran el parénquima hepático. Los vasos sanguíneos intrahepáticos tienen un curso normal, sin efecto masa. Puede apreciarse ascitis (a).

frecuencia son rectos y están bien demarcados. La infiltración grasa está limitada a segmentos y subsegmentos. Las áreas hepáticas nutridas por venas sistémicas del tercer aporte suelen estar afectadas en las proximidades de la vesícula biliar, la cisura del ligamento redondo y el hilio hepático.

- *Infiltración grasa multifocal.* Hay áreas moteadas de baja atenuación diseminadas por todo el hígado (Fig. 11-7). Islotes de infiltración grasa rodeados por parénquima normal, o islotes de parénquima normal rodeados por infiltración grasa, pueden confundirse con tumoraciones. El patrón

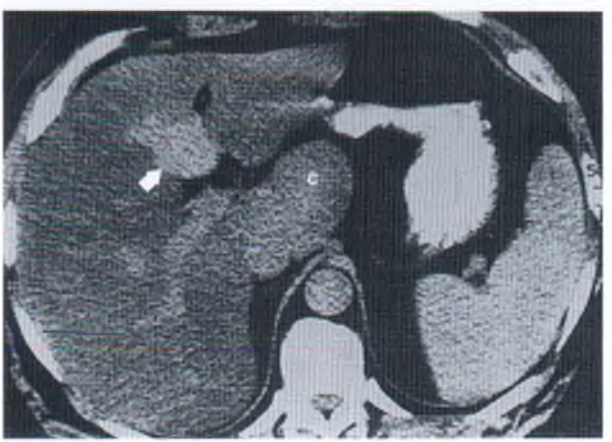

Figura 11-8 **Conservación focal.** En el segmento IVb *(flecha)*, hay un islote de parénquima normal que parece una lesión tumoral en un hígado con una amplia infiltración grasa. El lóbulo caudado (C) está hipertrofiado. La imagen está fotografiada con una ventana «hepática» estrecha, a fin de acentuar los hallazgos.

tiende a ser bien demarcado y con márgenes rectos, en vez de tumoraciones redondeadas. Con el parénquima normal pueden intercalarse áreas afectadas.

- *Conservación focal.* Islotes de parénquima normal se encuentran rodeados de grandes áreas de infiltración grasa difusa que pueden parecer neoplasias (Fig. 11-8). Como se ha mencionado antes, los patrones de esteatosis focal y de conservación focal se deben a anomalías crónicas de la perfusión, como por ejemplo el drenado venoso sistémico en el hígado. La conservación focal es más frecuente en las áreas hepáticas que con mayor frecuencia se ven afectadas por una esteatosis focal.

Para establecer un diagnóstico fiable de infiltración grasa son útiles los siguientes hallazgos:

- Márgenes geométricos angulados (de forma no esférica).
- Márgenes intercalados con digitaciones delgadas de tejido normal o graso.
- Ausencia de efecto masa o de desplazamiento de vasos.
- Cambios rápidos a lo largo del tiempo: Los cambios grasos pueden observarse dentro de unas 3 semanas desde el comienzo de la agresión, y se pueden resolver en el plazo de 6 semanas tras cesar la agresión.
- Una mayor confirmación de la sustitución grasa puede obtenerse mediante otras pruebas de imagen: la ecografía mostrará las áreas de infiltración grasa como correspondientes áreas de aumento de la ecogenicidad parenquimatosa, las cuales dan lugar al signo de «cambio de chaqueta»: la grasa es oscura en la TC y brillante en la ecografía; la resonancia magnética con desviación química con imágenes dentro y fuera de fase puede mostrar la presencia de grasa; en casos difíciles, otra opción es la biopsia percutánea.

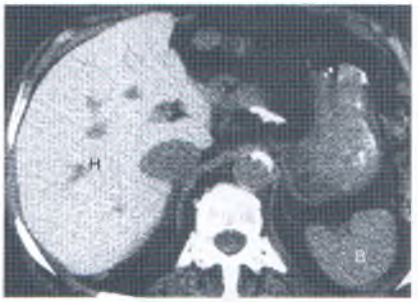

Hígado de alta atenuación. La TC sin contraste muestra un notorio aumento de la atenuación hepática (H), en comparación con la del bazo (B), en este paciente en tratamiento crónico con amiodarona por arritmias cardíacas.

Aumento de la atenuación hepática

La atenuación hepática normal en la TC sin realce se encuentra entre 40 UH y 70 UH, siendo al menos 10 UH mayor que la atenuación del bazo. El aumento de la atenuación hepática oscila normalmente entre 75 UH y 140 UH. Las venas porta y hepática permanecen como estructuras tubulares oscuras en un terreno de parénquima hepático brillante. Causas del aumento de la atenuación hepática son:

- La amiodarona es tóxica para el hígado ,y aumenta su atenuación al depositar metabolitos que contienen yodo (Fig. 11-9).
- La hemocromatosis aumenta la atenuación hepática al depositar hierro. La hemocromatosis primaria se caracteriza por un aumento de la absorción intestinal de hierro, con depósitos de hemosiderina en los hepatocitos, en el parénquima pancreático y en otros órganos, causan finalmente una lesión celular y una pérdida de función. En la hemocromatosis secundaria (llamada también hemosiderosis), la sobrecarga de hierro resultante de múltiples transfusiones sanguíneas es captada por las células del sistema reticuloendotelial en el hígado, en el bazo y en la médula ósea. La hemocromatosis suele progresar a cirrosis. La resonancia magnética es excelente para confirmar el exceso de hierro en el hígado.

Cirrosis

La cirrosis es una enfermedad hepática difusa crónica que se caracteriza por una destrucción progresiva de los hepatocitos, con una deformación de la arquitectura hepática causada por amplios depósitos de colágeno, y por la regeneración nodular del tejido hepático. Formas comunes de cirrosis son la de Laënnec, causada por el alcohol; la posnecrótica, causada por varios tipos de hepatitis y agresiones tóxicas al hígado y la cirrosis biliar, causada por una colestasis intrahepática crónica. En los países occidentales, el abuso de alcohol causa entre un 60% y un 70% de los casos de cirrosis. Los pacientes con cirrosis presentan los siguientes hallazgos en la TC:

- En las fases iniciales de la cirrosis, el hígado puede parecer sano en la TC.

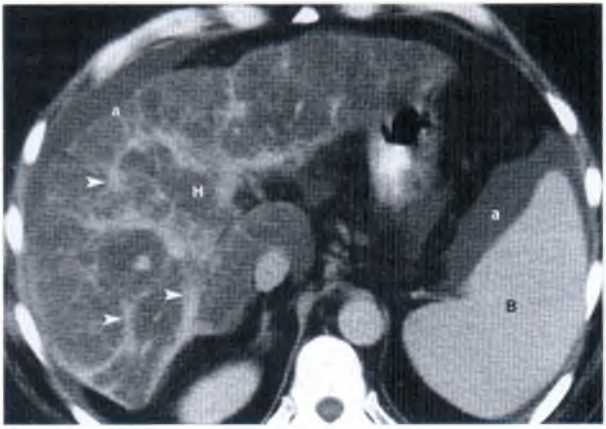

Figura 11-10 **Cirrosis avanzada con infiltración grasa.** La fase venosa portal retardada de la TC muestra el hígado (H) deforme y de contorno irregular. La densidad hepática, que es significativamente menor a la del bazo (B), indica una infiltración grasa y una continua lesión hepática. A lo largo de todo el hígado pueden apreciarse notorias cicatrices y bandas de fibrosis *(puntas de flecha)*. Puede observarse ascitis (a).

- La infiltración grasa con hepatomegalia evidencia una agresión activa a los hepatocitos.
- La atenuación parenquimatosa heterogénea se debe a una infiltración grasa moteada y a una fibrosis irregular (Fig. 11-10). El realce con contraste también es heterogéneo y acentúa el aspecto heterogéneo del tejido hepático.
- El contorno de la superficie hepática es lobulado e irregular, o bien levemente irregular debido a las áreas de atrofia y nódulos regenerativos.
- En la cirrosis micronodular alcohólica (de Laënnec) es frecuente la atrofia del lóbulo derecho y la hipertrofia de los lóbulos izquierdo y caudado.
- Con la progresión de la cirrosis, disminuye el volumen del hígado, que encoge y se deforma.
- El tamaño y la prominencia del hilio hepático y de las cisuras intrahepáticas aumenta debido a la atrofia del tejido hepático adyacente.
- Con frecuencia se aparecen ascitis, esplenomegalia y otros signos de hipertensión portal.
- En las proximidades de los conductos biliares intrahepáticos y extrahepáticos pueden desarrollarse quistes serosos. Estos quistes peribiliares pueden simular una dilatación biliar cuando se presentan en configuración linear. Es más típico que aparezcan como una hilera de quistes con paredes quísticas delgadas, pero visibles.
- En pacientes con una cirrosis terminal, es frecuente observar ganglios linfáticos aumentados de tamaño (>1cm) en el hilio hepático y en el espacio portocavo. Habitualmente, éstos son benignos, se asocian con cirrosis, y no indican un proceso cancerígeno.

Nódulos en la cirrosis

Las lesiones nodulares en la cirrosis se clasifican como nódulos regenerativos, nódulos displásicos y nódulos de CHC. Los nódulos regenerativos están presentes en todos los hígados cirróticos, aunque sólo se aprecian en la TC en el 25% de los casos. Representan una respuesta reparadora local a una agresión, con una proliferación focal de hepatocitos y del estroma de soporte. Los nódulos displásicos son premalignos. Una colección nodular de hepatocitos tiene atipias celulares y características displásicas, pero no realmente malignas. El CHC puede desarrollarse espontáneamente o como resultado de la progresión de una displasia focal. La fibrosis confluyente puede confundirse con un CHC. Los hallazgos de TC en las lesiones nodulares de la cirrosis incluyen:

- Los nódulos de regeneración normalmente no se aprecian en la TC sin contraste, puesto que son isodensos respecto del tejido que los rodea. Sin embargo, pueden acumular hierro y tener una atenuación alta en la TC sin contraste (Fig. 11-11). Se denominan *nódulos sideróticos*. General-

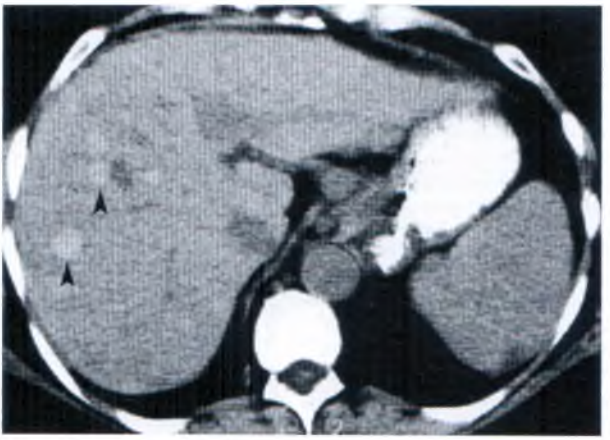

Nódulos regenerativos sideróticos. La TC sin contraste muestra varios nódulos de atenuación alta *(puntas de flecha)* dentro de un hígado cirrótico; éstos representan nódulos regenerativos sideróticos con un alto contenido en hierro.

mente, los nódulos de regeneración no realzan en la fase arterial tras la TC con contraste. En la fase venosa portal, los nódulos de regeneración no se aprecian debido a que realzan homogéneamente con el tejido que los rodea, o bien se presentan hipodensos al intensificarse menos que este tejido (Fig. 11-12). Los nódulos de regeneración que se observan son normalmente menores de 10 mm.

- Los nódulos displásicos no se suelen apreciar en la TC. Cuando se observan en la TC sin contraste, aparecen ligeramente hipoatenuados o hiperatenuados. Los nódulos sideróticos mayores de 10 mm se consideran displásicos. En la TC sin con-

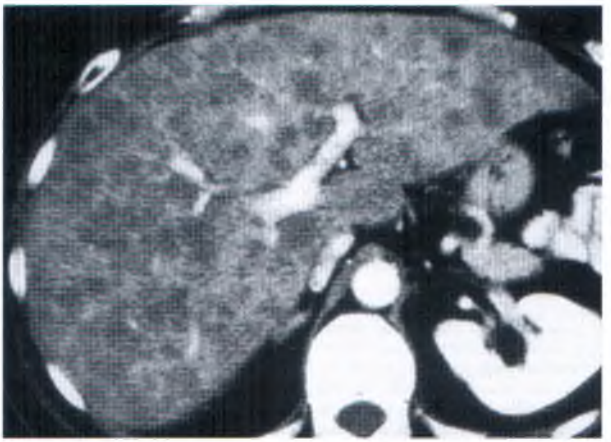

Nódulos regenerativos. La fase venosa portal poscontraste muestra numerosos nódulos pequeños (<10 mm) de baja atenuación en un hígado cirrótico. Generalmente, esto representa una marcada visualización de los nódulos regenerativos.

traste, la mayoría de los nódulos displásicos realzan homogéneamente respecto del tejido hepático que los rodea, tanto en la fase arterial como en la venosa portal, por lo que no son detectables. Un pequeño número de nódulos displásicos presenta realces homogéneos en la fase arterial, y sólo se distinguen del CHC mediante biopsia.

- En la TC sin contraste, los pequeños nódulos del CHC son hipointensos o isointensos respecto del parénquima que los rodea. El hallazgo clave que sugiere un CHC es el realce hiperintenso homogéneo en la fase arterial. Este característico hallazgo debe hacernos considerar la realización de una biopsia. En las imágenes de la fase venosa portal, el realce disminuye y la visibilidad es variable. Hasta un 50% de los nódulos pequeños del CHC no se detectan, dado que son isointensos respecto del parénquima en todas las fases.
- La enfermedad metastásica difusa, que se asocia especialmente con el cáncer de mama, puede confundirse con una cirrosis con nódulos; la distinción la proporciona habitualmente la historia clínica. También pueden verse numerosas metástasis pequeñas en el carcinoma pulmonar de células pequeñas, en el melanoma, en el carcinoide y, ocasionalmente, en el carcinoma pancreático.

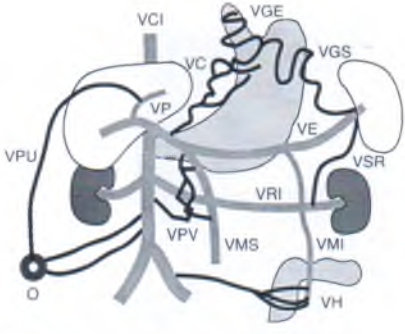

Vasos portosistémicos colaterales. Representación esquemática de las venas portosistémicas colaterales que pueden verse en la hipertensión portal. VC, venas cardinales (en el ligamento gastrohepático); VGE, varices gastroesofágicas; VGS, venas gastroesplénicas; VH, venas hemorroidales; VMI, vena mesentérica inferior; VCI, vena cava inferior, VRI, vena renal izquierda, VPU, vena paraumbilical; VP, venas portales; VPV; venas paravertebrales, VMS, vena mesentérica superior; VSR, venas esplenorenales; VE, vena esplénica; O, ombligo.

- En los hígados cirróticos raramente se observan hemangiomas. El proceso de lesión y cicatrización produce una fibrosis completa de la mayoría de los hemangiomas, y por ello no se detectan. Los quistes hepáticos están presentes con la misma frecuencia que en los hígados no cirróticos, pero habitualmente se diagnostican con facilidad.
- El hallazgo característico de un realce homogéneo durante la fase arterial también puede verse en trastornos benignos como los nódulos displásicos, la fibrosis focal, las comunicaciones arteriovenosas y los seudoaneurismas relacionados con biopsias hepáticas previas, así como las anomalías transitorias de perfusión mencionadas antes.

Hipertensión portal

La hipertensión portal se debe a una fibrosis progresiva del lecho vascular hepático con el desarrollo de vasos colaterales portosistémicos y finalmente de un flujo hepatófugo (es decir, un flujo desde el hígado hacia fuera, en vez de hacia dentro). La hipertensión portal causa una gran morbilidad en los pacientes con cirrosis debido a la encefalopatía hepática y a las varices hemorrágicas. Este trastorno puede diagnosticarse en la TC por la presencia de los siguientes signos anatómicos:

- Los vasos sistémicos colaterales aumentan la sangre de la comunicación entre las venas porta y sistémica (Fig. 11-13). Los hallazgos incluyen varices esofágicas, paraesofágicas y gástricas; venas paraumbilicales aumentadas de tamaño, conectadas con venas subcutáneas aumentadas de tamaño alrededor del ombligo (caput medusae); y colaterales esplenorrenales y periesplénicas. Las varices se presentan como estructuras serpiginosas, redondeadas y bien delimitadas que realzan homogéneamente con el contraste durante las fases venosa porta y retardada (Fig. 11-14).
- La vena porta está aumentada de tamaño (>13 mm).
- Las venas esplénicas y mesentérica superior están aumentadas de tamaño (>10 mm).
- Habitualmente, se observa una esplenomegalia debido a la congestión esplénica.
- A menudo hay ascitis.
- Los vasos colaterales aumentados de tamaño, característicos de la hipertensión portal, pueden ser tenues y a menudo pasar desapercibidos, o pueden confundirse con otras estructuras. ¡Se verá lo que se busque!

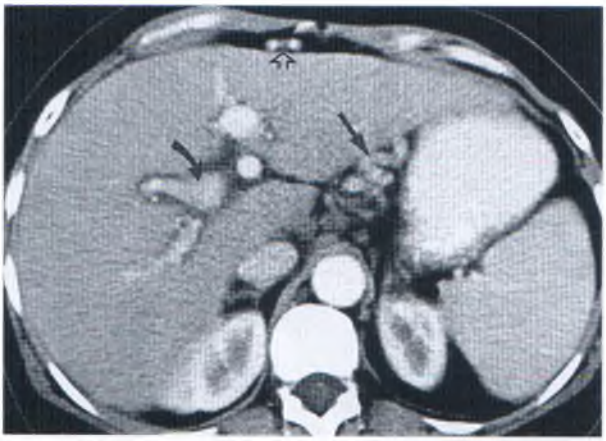

Hipertensión portal. En este corte a través del hilio hepático pueden apreciarse los signos de hipertensión portal en la TC. La vena porta *(flecha curva)* está aumentada de tamaño, y mide 15 mm. En el ligamento gastrohepático se aprecian las venas cardinales, dilatadas y tortuosas (*flecha recta*). La vena paraumbilical *(flecha abierta)* está aumentada de tamaño. El signo más específico de hipertensión portal en la TC es la observación de una marcada vena paraumbilical.

Trombosis de la vena porta

La trombosis de la vena porta se encuentra habitualmente asociada a cirrosis, hepatoma, o a una inflamación mesentérica. Esta enfermedad puede causar o exacerbar una hipertensión portal. Los signos de trombosis aguda incluyen:

- Un trombo intraluminal de baja densidad, no realzado, que rellena la vena porta.
- La vena porta a menudo está aumentada de tamaño.
- La vena porta no realza en exploraciones poscontraste.
- El hecho de no poder visualizar la vena porta sugiere el diagnóstico.
- El trombo tumoral dentro de la vena porta puede realzar durante la fase arterial (Fig. 11-15).
- La transformación cavernosa es el desarrollo de numerosas venas colaterales periportales como respuesta a la trombosis de la vena porta, habitualmente en pacientes con cirrosis. La TC muestra un nido de vasos colaterales en el hilio hepático.
- Cuando el trombo es crónico puede apreciarse una calcificación dentro de la vena porta.

Trombo tumoral de la vena porta. La imagen de TC en la fase venosa portal muestra un carcinoma hepatocelular de baja atenuación *(punta de flecha)* que invade la vena porta *(flecha curva)*.

Congestión pasiva

En presencia de una insuficiencia cardíaca derecha o de una pericarditis constrictiva, el volumen de retorno venoso sanguíneo excede la capacidad del corazón derecho, produciendo un aumento de la presión venosa central y una dilatación de la VCI y de las venas hepá-

Congestión hepática pasiva. En este paciente con insuficiencia cardíaca derecha crónica la vena cava inferior (VCI), la vena hepática derecha (VHD), la vena hepática media (VHM) y la vena hepática izquierda (VHI) se encuentran muy dilatadas. Similar en fisiología al síndrome de Budd-Chiari, los vasos colaterales intrahepáticos *(puntas de flecha)* han aumentado de tamaño y se manifiestan como estructuras realzadas tubulares y en forma de coma.

ticas. En los sinusoides hepáticos, la congestión y la estasis crónicas producen una lesión isquémica en los hepatocitos, lo que resulta en una infiltración grasa y finalmente en una cirrosis.

- Las venas hepáticas y la VCI están distendidas, puesto que el corazón insuficiente no puede acomodar el retorno venoso (Fig. 11-16).
- El parénquima hepático puede realzar en un patrón de mosaico moteado, similar al observado en el síndrome de Budd-Chiari.
- El reflujo del contraste en las venas hepáticas durante la inyección de contraste en la extremidad superior evidencia una regurgitación tricuspídea.
- Con frecuencia se encuentra una cardiomegalia, derrames pleurales y pericárdicos, ascitis y hepatomegalia.

Síndrome de Budd-Chiari

El síndrome de Budd-Chiari hace referencia a la manifestación de la obstrucción del flujo hepático venoso de salida, lo cual incluye una congestión centrilobulillar, una necrosis hepatocelular y atrofia. La trombosis aguda de las principales venas hepáticas o de la VCI se asocia con el embarazo, con el uso de anticonceptivos orales y con la policitemia vera. La obstrucción neoplásica de las venas hepáticas o de la VCI se produce en el hepatoma y en los carcinomas de células renales y suprarrenal. La fibrosis crónica es idiopática, y afecta a pequeñas venas sublobulares y a la vena central hepática. Causas congénitas incluyen membranas o diafragmas que obstruyen la VCI. Los hallazgos tomográficos consisten en:

- El lóbulo caudado está aumentado de tamaño. No se está lesionado porque tiene un drenado hepático venoso independiente.
- Las venas hepáticas y la VCI están estrechadas y no se visualizan.
- El realce del parénquima no es homogéneo y presenta un aspecto de patrón en mosaico (Fig. 11-17). La parte central del hígado se intensifica precozmente, y la periferia lo hace tardíamente.
- Los vasos colaterales intrahepáticos se observan como vasos realzados en forma de coma.

TUMORACIONES HEPÁTICAS FOCALES

Tumoraciones hepáticas sólidas

Uno de los objetivos principales de los estudios hepáticos de imagen consiste en diferenciar las tumoraciones hepáticas importantes de las no importantes. Clínicamente, las tumoraciones hepáticas importantes son las

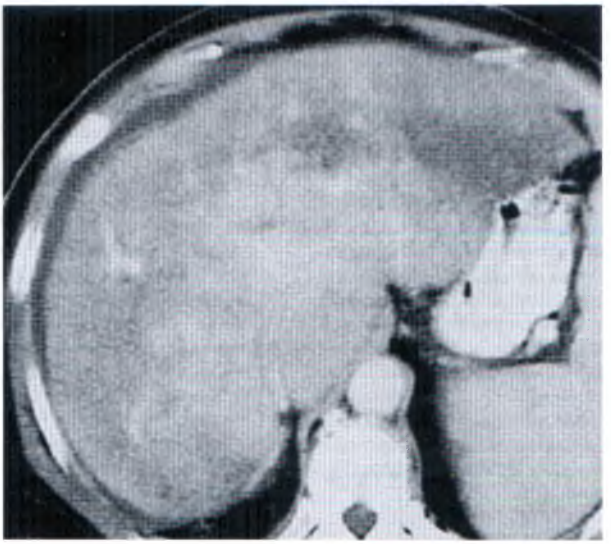

Figura 11.21 **Síndrome de Budd-Chiari.** Imagen de la fase venosa portal que muestra un notorio patrón moteado anómalo de realce del parénquima hepático, estando la parte central del hígado muy realzada y la periférica poco realzada. La venografía (no mostrada) mostró la oclusión de la vena cava inferior intrahepática y de las venas hepáticas.

Figura 11.22 **Metástasis.** La fotografía de esta exploración de TC con ventana estrecha hace que las múltiples metástasis *(puntas de flecha)* hepáticas y esplénicas sean más visibles. Se observa un débil realce periférico de las lesiones metastásicas. Los núcleos de baja densidad indican necrosis. El tumor primario era un carcinoma de pulmón.

metástasis, el hepatoma y el adenoma hepático. El hemangioma cavernoso, los quistes hepáticos y la hiperplasia nodular focal son tumoraciones hepáticas no quirúrgicas que se deben diferenciar.

Metástasis

Las metástasis son los tumores hepáticos malignos más frecuentes, y superan en número a los tumores malignos primarios en un porcentaje de 18:1. Las metástasis hepáticas pueden producirse desde casi cualquier tumor primario, aunque la mayoría proceden del tubo digestivo, especialmente del colon. Habitualmente, las metástasis son múltiples, pero el mayor problema de diferenciación surge cuando son solitarias. Es posible que muestren una amplia diversidad en cuanto a su aspecto en TC.

- Lo más habitual es una tumoración sólida, bien delimitada, de baja densidad, con un vago realce periférico que produce un aspecto en diana (Fig. 11-18).
- Las metástasis hipovasculares se aprecian mejor durante la fase venosa portal. Las metástasis del cáncer de colon son característicamente hipovasculares.
- Las metástasis hipervasculares muestran un realce difuso durante la fase arterial. Las metástasis hipervasculares más comunes son las del carcinoide, el coriocarcinoma, el melanoma, el tumor de células de los islotes pancreáticos y el carcinoma tiroideo.
- En escáneres sin contraste, las tumoraciones pueden tener una alta densidad, especialmente cuando el hígado está infiltrado por grasa.
- Los tumores quístico/necróticos no realzan y tienen una baja densidad central. Tumores primarios comunes son el carcinoma mucoso de colon, el cáncer de pulmón, el melanoma y el tumor carcinoide.
- Cuando el tumor primario es un adenocarcinoma mucoso, un osteosarcoma o un condrosarcoma, las metástasis pueden estar calcificadas.

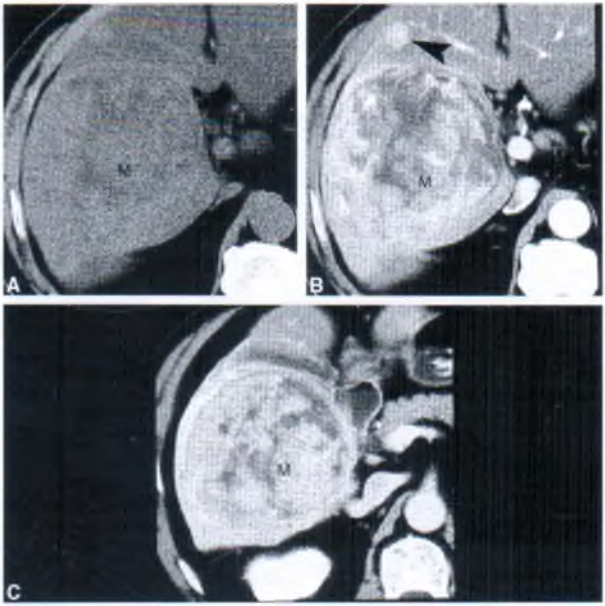

Carcinoma hepatocelular. Imagenes sin contraste *(A)*, en fase arterial *(B)* y en fase venosa portal *(C)* que muestran un realce heterogéneo precoz de este carcinoma hepatocelular. El tumor contenía áreas de hemorragia y de necrosis. En la imagen de la fase arterial se observa un nodulo tumoral satélite *(punta de flecha)*.

- Las metástasis que producen una infiltración difusa pueden confundirse con una cirrosis, sin parecer una tumoración diferenciada.

En resumen, las metástasis se parecen a cualquier otra lesión hepática, y siempre deben tenerse en cuenta como una posibilidad.

Carcinoma hepatocelular

El hepatoma es el tumor primario hepático más frecuente. En los países occidentales, el 80% de los hepatomas se originan en hígados cirróticos. La mayoría de los pacientes son mayores de 50 años. En el diagnóstico, una clave clínica habitual es el aumento de los niveles séricos de α-fetoproteína. Las hepatitis B y C son factores de riesgo mayores para el desarrollo de un CHC, lo cual sucede entre un 20% y un 25% de los pacientes. El CHC se produce en entre un 3% y un 6% de los pacientes con otras causas de cirrosis. La detección del CHC en la TC se encuentra limitada por las amplias anomalías que se observan en la cirrosis. Hasta un 40% de todos los CHC en hígados cirróticos pueden pasar desapercibidos en la TC. Los hallazgos tomográficos incluyen:

- Se observan tres patrones de crecimiento tumoral: tumor solitario (50%), tumor difuso infiltrante (30%) y tumor multinodular (20%). Es particularmente típica la presencia de una tumoración dominante rodeada por lesiones satélite.

Figura 11-15 Carcinoma fibrolaminar. La imagen de la fase venosa portal muestra un carcinoma fibrolaminar en un hombre de 37 años, que reemplaza la mayor parte del lóbulo hepático derecho. Puede apreciarse una cicatriz central débilmente realzada *(punta de flecha)*, con bandas fibróticas realzada en forma de radios.

- El hallazgo más característico del CHC en la TC es la hipervascularización arterial (Fig. 11-19).
- Los tumores pequeños (<3 cm) presentan generalmente una potenciación homogénea brillante en las imágenes poscontraste de la fase arterial. Este hallazgo es lo más característico en la detección del CHC.
- Los CHC grandes son típicamente hipodensos en exploraciones sin contraste, y realzan de forma muy heterogénea, tanto en la fase arterial como en la fase venosa portal, en las exploraciones poscontraste.
- Son frecuentes las áreas de necrosis tumoral; hay calcificaciones en un 25% de los casos. Un hallazgo infrecuente, aunque característico, es la presencia de una destacada cápsula fibrosa de atenuación baja en la TC sin contraste, que realza en la fase venosa portal y en imágenes retardadas.
- Es habitual la metamorfosis grasa histológica dentro de los hepatomas, que se ha descrito en la TC.
- La fibrosis confluente, que se manifiesta como una tumoración irregular que reemplaza el parénquima hepático, se presenta hasta en un tercio de los pacientes con cirrosis. En exploraciones sin contraste es típico que la tumoración fibrosa tenga una atenuación baja. En la fase venosa portal de la TC poscontraste, aproximadamente un 40% de las lesiones siguen presentando una atenuación baja, mientras que el 50% llegan a tener una atenuación idéntica al tejido que las rodea. En el 10% de los casos, la fibrosis muestra un claro realce, por lo que resulta necesaria la biopsia para diferenciar esta lesión de un CHC.
- Es frecuente la invasión tumoral de las venas hepática y porta (véase Fig. 11-15). Una tumoración hepática, observada en asociación con una trombosis de vena porta, es probablemente un CHC.

Carcinoma fibrolaminar

El carcinoma fibrolaminar es una enfermedad diferente del CHC. Éste es un tumor de crecimiento lento que habitualmente se origina en el hígado sano. Los pacientes son más jóvenes (normalmente <40 años) que la mayoría de los pacientes con hematoma, y no se encuentra α-fetoproteína en el suero. Cuando el tumor se reseca por completo el pronóstico es bueno. Los hallazgos del carcinoma fibrolaminar en la TC incluyen:

- Es característica la presencia de una gran tumoración hepática dentro de un hígado sano, en un adulto joven o en un adolescente.

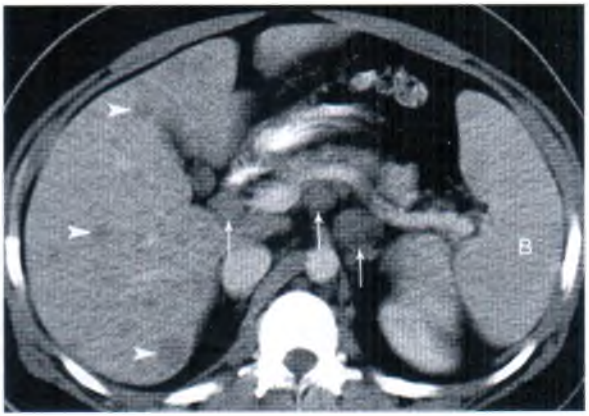

Linfoma hepático. En este paciente con un linfoma no hodgkiniano la imagen de la TC en fase venosa portal tardía muestra múltiples nódulos hepáticos tenues y de baja densidad. Pueden verse numerosos ganglios linfáticos aumentados de tamaño *(flechas)*, estando el bazo (B) agrandado.

- La TC sin contraste muestra una gran tumoración lobulada, de baja atenuación, con márgenes bien delimitados.
- En las exploraciones poscontraste, la lesión realza notablemente y heterogéneamente, tanto durante la fase arterial como en la venosa. En exploraciones retardadas, el realce se hace más homogéneo y se mantiene visible.
- A través de la tumoración se extiende un tejido fibroso que separa el tumor en islotes y forma habitualmente una coalescencia en una cicatriz central (Fig. 11-20). La cicatriz puede verse en la TC

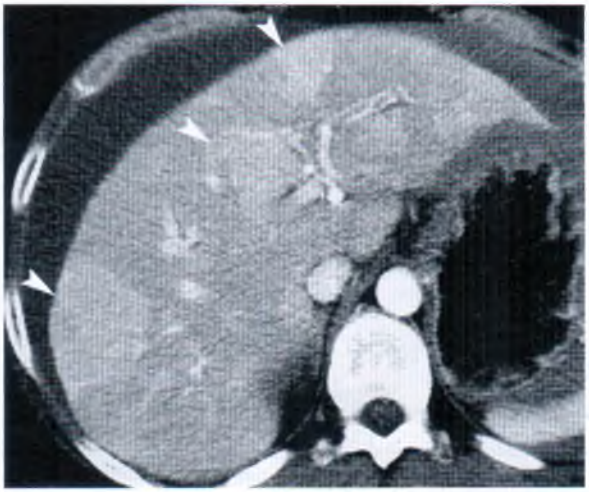

Múltiples adenomas hepáticos. Imagen de la fase arterial que muestra una potenciación homogénea de múltiples adenomas hepáticos *(puntas de flecha)* en esta mujer con una adenomatosis hepática. Hay ascitis debida al asociado deterioro de la función hepática.

en hasta en un 60% de los casos. Puede calcificarse (33%-55%), y se aprecia mejor en exploraciones retardadas.
- La cirrosis, la invasión vascular y la enfermedad multifocal, que son frecuentes en el CHC, son raras en el carcinoma fibrolaminar.
- El carcinoma fibrolaminar puede ser difícil de diferenciar de la hiperplasia nodular focal.

Linfoma

En más de la mitad de los pacientes con linfoma de Hodgkin y linfomas no hodgkinianos está afectado el hígado; sin embargo, no es frecuente detectar la afección mediante TC.

- La infiltración difusa puede causar sólo una hepatomegalia sin alterar la densidad parenquimatosa.
- Los hallazgos más característicos son múltiples nódulos bien delimitados, grandes, homogéneos y de baja densidad (Fig. 11-21).
- En el linfoma de Hodgkin se forman numerosos nódulos de pequeño tamaño que parecen microabscesos.

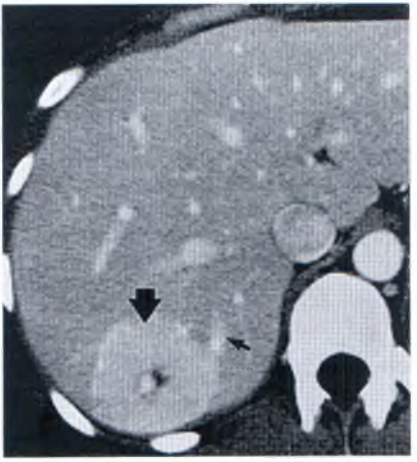

Figura 11-22 **Hiperplasia nodular focal.** Tumoración de realce brillante *(flecha grande)* en el segmento posterior del lóbulo derecho hepático, que tiene una típica cicatriz central de baja densidad. La presencia de una gran vena de drenado *(flecha pequeña)* señala la naturaleza hipervascular de la tumoración.

- Habitualmente también se ve afectado el bazo, y se encuentra generalmente una adenopatía abdominal.

Adenoma hepático

El adenoma hepatocelular es un tumor benigno raro que se observa con mayor frecuencia en mujeres jóvenes que usan anticonceptivos orales, en hombres que toman esteroides anabólicos, y en pacientes con enfermedad por almacenamiento de glucógeno. Es una enfermedad importante, dado el mayor riesgo de hemorragia asociado con su presencia. Los adenomas hepáticos se componen de hepatocitos neoplásicos. Ocasionalmente hay células de Kuppfer, aunque no son funcionales. La mayoría de los pacientes están asintomáticos, y los resultados de los estudios funcionales hepáticos son normales. Debido al riesgo de rotura y de transformación maligna, a menudo se recomienda la resección quirúrgica. Los hallazgos de imagen son:

- En una TC sin realce, muchos adenomas, que consisten en hepatocitos bien diferenciados son isodensos al parénquima hepático normal.
- Sin embargo, en algunos tumores, los hepatocitos están rellenos de grasa y la lesión tiene una densidad próxima a la misma. Dentro del tumor, el contenido lípido puede ser focal o difuso.
- También en exploraciones sin contraste la hemorragia puede ser más marcada. La hemorragia fresca tiene una atenuación alta, mientras que la antigua muestra una atenuación heterogénea baja. La hemorragia intratumoral es frecuente; se observa en entre un 20% y un 40% de los adenomas.
- En un 10% de los tumores se observan calcificaciones.
- La fase arterial de las exploraciones poscontraste muestra un realce homogéneo precoz (Fig. 11-22).
- El contraste desaparece de forma bastante rápida, volviéndose los tumores más isodensos respecto del parénquima hepático en la fase venosa portal y en las exploraciones retardadas poscontraste.
- Como las células de Kuppfer son pocas en cuanto a número y son disfuncionales, en las exploraciones con radionúclidos no hay absorción intratumoral de sulfuro coloidal de Tecnecio-99m.
- Entre un 70% y un 80% de los pacientes tienen tumores solitarios. En pacientes con enfermedad por almacenamiento de glucógeno tipo I y con ademonatosis hepática, pueden verse múltiples tumores (véase Fig. 11-22).
- Las lesiones varían entre 1 cm y 15 cm de tamaño.

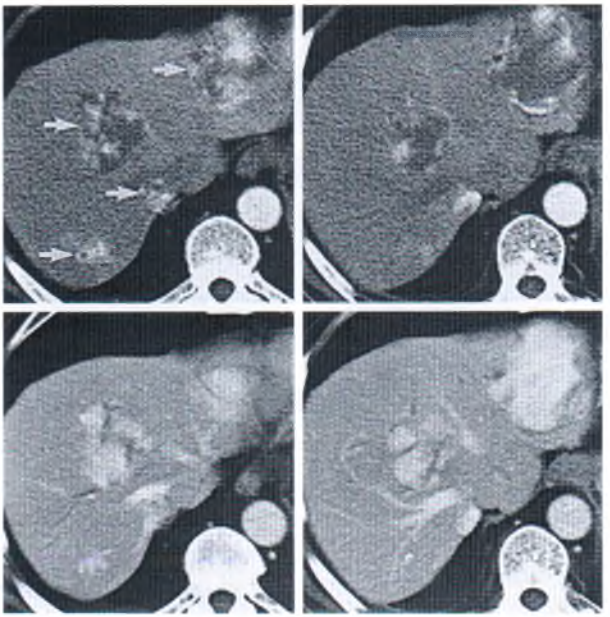

Hemangioma cavernoso. Imágenes de la fase arterial *(parte superior)* y la fase venosa portal *(parte inferior)* que muestran el característico patrón de realce del hemangioma cavernoso múltiple *(flechas)*. El realce inicial debido al medio de contraste tiene un aspecto nodular y es periférico. El realce avanza centralmente hasta la completa opacificación, salvo en áreas de cicatrización fibrosa en las lesiones grandes.

Hiperplasia nodular focal

A diferencia del adenoma hepático, la hiperplasia nodular focal contiene todos los elementos histológicos del hígado normal, incluyendo células de Kupffer. Es el segundo tumor benigno hepático más frecuente tras el hemangioma cavernoso. Son características las bandas fibrosas y las cicatrices fibrosas centrales en forma de estrella. La hemorragia y la necrosis son raras. La mayoría de los pacientes están asintomáticos, y el tumor se descubre de forma accidental. Como el tumor es benigno, no está indicado ningún tratamiento. Los hallazgos de TC incluyen:

- En la TC sin realce, las lesiones son isodensas o ligeramente hipodensas respecto del parénquima hepático normal. La cicatriz central puede ser hipodensa (20%) o invisible (80%).
- En la fase arterial de la TC poscontraste se observa el hallazgo característico de un realce homogéneo intenso e inmediato. La cicatriz central puede permanecer hipodensa (Fig. 11-23).
- En la fase venosa portal, la lesión se vuelve casi isodensa, con un parénquima intensificado. Las grandes venas de drenado propician una rápida eliminación del medio de contraste.
- En la fase retardada, la imagen de la lesión tras el contraste es habitualmente isodensa respecto del parénquima, aunque la cicatriz central puede mostrar una intensificación.
- En exploraciones hepáticas con sulfuro coloidal marcado con Tecnecio-99m, el hallazgo más específico es una absorción intratumoral del radionúclido, que puede ser normal (40%) o estar aumentada (10%). Sin embargo, el 50% de las lesiones muestran un defecto frío inespecífico.
- Las lesiones son solitarias (entre un 80% y un 95%), y habitualmente menores de 5 cm.

Hemangioma cavernoso

Los hemangiomas cavernosos son las segundas lesiones tumorales focales más habituales en el hígado, superadas en frecuencia sólo por las metástasis. Son las

Múltiples quistes hepáticos simples. Los quistes hepáticos simples tienen una densidad interna uniformemente disminuida y unos márgenes nítidos respecto del parénquima hepático que los rodea. No se observan paredes quísticas. Las lesiones no realzan con medio de contraste intravenoso.

neoplasias hepáticas benignas más frecuentes, y se observan en hasta el 7% de los individuos. A menudo se descubren accidentalmente durante un estudio de imagen hepática mediante ecografía o TC. Pueden encontrarse a cualquier edad, y son más frecuentes en mujeres. Aunque la mayoría son solitarios, el 10% de los pacientes afectados presentan múltiples lesiones que se confunden fácilmente con metástasis. Los tumores constan de grandes espacios vasculares de pared delgada, rellenos de sangre, delimitados por un epitelio y separados por tabiques fibrosos. El flujo sanguíneo a través del complejo de espacios vasculares es lento, produce en la TC una característica retención prolongada del medio de contraste. La mayoría de las lesiones son menores de 5 cm, asintomáticas, y no suponen ninguna amenaza para el paciente. Los hemangiomas cavernosos gigantes, de mayor tamaño, pueden causar síntomas por efecto presión, por hemorragias o por comunicaciones arteriovenosas. Los hallazgos en la TC incluyen:

- En la TC realce, los hemangiomas presentan el aspecto de una tumoración bien delimitada, hipodensa, de la misma densidad que otros espacios rellenos de sangre, como por ejemplo la VCI o la vena porta.
- Las imágenes de la fase arterial poscontraste muestran nódulos de contraste periféricos, precoces, de la misma densidad que la aorta cuando está realzada (Fig. 11-24).
- Las imágenes de la fase venosa muestran un relleno que se intensifica progresivamente desde la periferia, lo que hace que la lesión realce uniformemente.
- Las imágenes retardadas muestran una prolongación del realce, dada la característica eliminación lenta del medio de contraste.
- La intensificación debida al contraste persiste habitualmente dentro de la lesión durante unos 20 ó 30 minutos tras la inyección de éste.
- Como el flujo sanguíneo a través de la lesión es lento, puede producirse una trombosis, lo que origina áreas irregulares de fibrosis, que permanecen sin realzar a lo largo de las fases poscontraste de la TC. Ocasionalmente, estas porciones fibróticas de la lesión pueden mostrar calcificaciones particuladas o densas.
- Los hemangiomas pequeños, especialmente los menores de 1 cm, pueden presentar durante la fase arterial un realce homogéneo inmediato, semejando un CHC y metástasis hipervascularizadas. La diferenciación se realiza observando la lenta

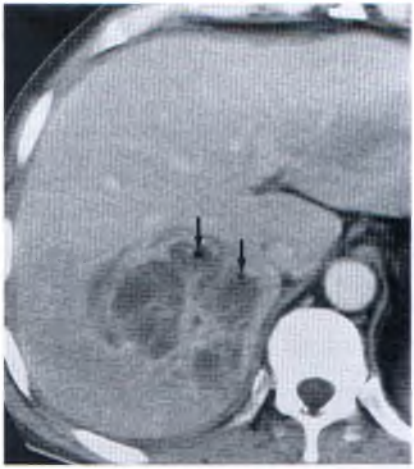

Absceso hepático piógeno. Absceso hepático *Escherichia coli*, que muestra tabiques irregulares y que tiene pocas burbujas de aire *(flechas)*. Dadas las múltiples lobulaciones, este absceso no responde al drenado mediante catéter insertado percutáneamente, sino que es necesario el desbridamiento quirúrgico.

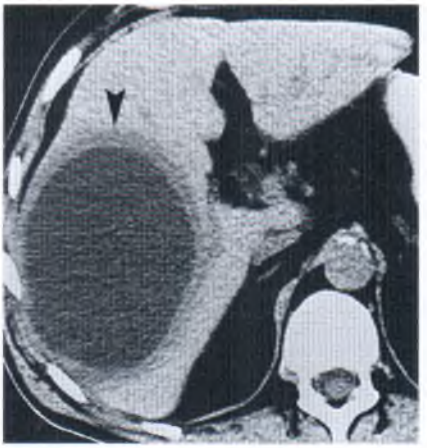

Absceso amebiano. Un hombre americano de 50 años, residente en Tailandia, regresó a Estados Unidos con esta tumoración en el hígado. Aunque la densidad interna es homogéneamente baja, se aprecia una pared gruesa y bien delimitada *(punta de flecha)*, la cual se observó realzada mediante la inyección intravenosa de medio de contraste. Las titulaciones serológicas fueron positivas para amebiasis.

eliminación y la persistencia del realce durante la fase venosa portal y en imágenes retardadas, típico de los hemangiomas, pero no de otros tumores hipervasculares.

- La mayoría de los hemangiomas permanecen estables en cuanto a tamaño a lo largo del tiempo.
- Cuando se observan los hallazgos clásicos, la exploración mediante TC puede considerarse diagnóstica del hemangioma cavernoso, con un alto grado de fiabilidad. En casos de duda, la gammagrafía con hematíes marcados suele ser diagnóstica.

TUMORACIONES QUÍSTICAS HEPÁTICAS

Quistes hepáticos

Los quistes hepáticos benignos se encuentran en un 5% o un 10% de la población. No producen síntomas, y habitualmente se descubren accidentalmente. No son potencialmente malignos, pero deben distinguirse de lesiones importantes. Los quistes diminutos y múltiples pueden confundirse con metástasis precoces.

- En la TC sin realce, los quistes están bien delimitados y tienen una baja densidad con una atenuación interna de tipo agua (0-10 UH). La pared del quiste no es perceptible (Fig. 11-25). El tamaño varía desde unos pocos milímetros a varios centímetros. Pueden ser solitarios, aunque con frecuencia son múltiples.
- Los quistes hepáticos tienden a producirse agrupados en racimos, los cuales tienen un contorno lobulado. Las paredes entre los quistes tienen aspecto de tabiques.
- En ninguna de las fases de la exploración poscontraste se aprecia realce.

Absceso piógeno

El absceso bacteriano hepático es una colección localizada de pus y de restos dentro de un área de parénquima destruido. La siembra bacteriana se produce a través de la vena hepática, de la arteria hepática, del árbol biliar, por extensión directa de una infección adyacente, o como resultado de un traumatismo. Aproximadamente el 85% de los abscesos hepáticos en pacientes de Estados Unidos son piógenos. Habitualmente, los pacientes están clínicamente sépticos y a menudo ictéricos. Los hallazgos tomográficos son:

- Los abscesos bacterianos suelen ser solitarios, pero a menudo son multilobulados con paredes gruesas realzadas (Fig. 11-26). Cuando hay múltiples abscesos, las lesiones están frecuentemente agrupadas y constan de muchos microabscesos. Las tumoraciones son hipodensas, con un anillo periférico que habitualmente realza con el medio de contraste.

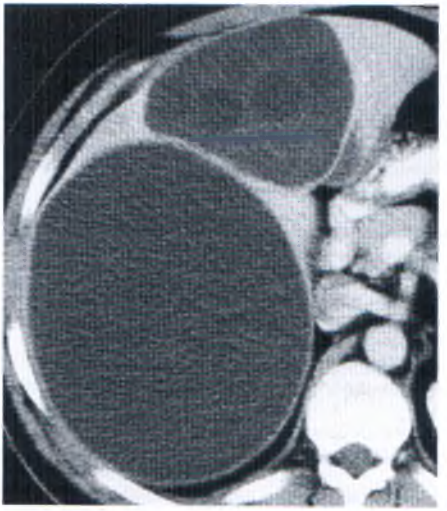

Figura 11-28 **Quiste hidatídico.** En el lóbulo derecho del hígado pueden observarse dos quistes hidatídicos. Aunque en la TC tienen un aspecto unilobular, en la ecografía *(no mostrada)* presentaban membranas internas delgadas, unos pocos quistes hijos y arena hidatídica.

- En un 20% de los casos hay aire dentro de la lesión.
- La aspiración con aguja fina está indicada para hacer cultivos bacterianos. Es necesario el drenado mediante catéter o cirugía.
- El hallazgo asociado más frecuente es la obstrucción biliar.

Absceso amebiano

El absceso amebiano se produce en entre el 3% y el 7% de los pacientes con amebiasis. Los abscesos amebianos representan el 6% de los abscesos hepáticos en los pacientes de Estados Unidos. La serología amebiana es positiva en el 95% de los casos. Los hallazgos en la TC incluyen:

- El absceso es habitualmente solitario (85%) y se localiza en el lóbulo derecho (72%) (Fig. 11-27).
- La pared está bien delimitada, en ocasiones es nodular, y realza con la administración de contraste. Habitualmente, también lo hace el parénquima hepático adyacente a la pared del absceso, lo que produce un aspecto de diana de doble anillo.
- A menudo se encuentra un derrame pleural derecho y una infiltración del lóbulo inferior derecho.

Quiste hidatídico

La enfermedad hepática está producida por la fase larval de la tenia *Ecuinococcus*. El hígado es el lugar que se ve afectado con mayor frecuencia. La enfermedad no es endémica en Estados Unidos y, por ello, los casos encontrados se observan en inmigrantes y en personas que han viajado a zonas endémicas, principalmente a áreas de pastoreo en Sudamérica, Nueva Zelanda, África, Oriente Medio, Australia y el Mediterráneo. Los hallazgos en la TC incluyen:

- El aspecto del quiste hidatídico (Fig. 11-28) depende de su fase de crecimiento. El quiste puede ser unilobulado, contener quistes hijos, o estar completamente calcificado (muerto).
- La pared quística tiene generalmente una atenuación alta, y con frecuencia está calcificada (50%). Habitualmente, la atenuación del fluido interno es parecida a la del agua. Dentro de los quistes es frecuente encontrar capas de restos (arena hidatídica). En ocasiones se observan membranas desprendidas flotando.
- Un quiste hijo consiste en un quiste dentro de una formación de aspecto quístico. El quiste hijo puede estar separado por una matriz hidatidiforme que produce un aspecto de rueda con radios.

Bibliografía

Auh YH, Lim JH, Kim KW, et al: Loculated fluid collections in hepatic fissures and recesses: CT appearance and potential pitfalls. *Radiographics* 14: 529-540, 1994.

Baron RL, Peterson MS: Screening the cirrhotic liver for hepatocellular carcinoma with CT and MR imaging: Opportunities and pitfalls. *Radiographics* 2LS117-S132, 2001.

Brown JJ, Naylor MJ, Yagan N: Imaging of hepatic cirrhosis. *Radiology* 202:1-16, 1997.

Carlson SK, Johnson CD, Bender CE, Welch TJ: CT of focal nodular hyperplasia of the liver. *AJR Am J Roentgenol* 174:705-712, 2000.

Chen W-P, Chen J-H, Hwang J-I, et al: Spectrum of transient hepatic attenuation differences in biphasic helical CT. *AJR Am J Roentgenol* 172:419-424, 1999.

Cho KC, Patel YD, Wachsberg RH, Seeff J: Varicies in portal hypertension: Evaluation with CT. *Radiographics* 15:609-622, 1995.

Colagrande S, Centi N, La Villa G, Villari N: Transient hepatic attenuation differences. *AJR Am J Roentgenol* 183:459-464, 2004.

Desser TS, Sze DY, Jeffrey RB: Imaging and intervention in the hepatic veins. *AJR Am J Roentgenol* 180:1583-1591, 2003.

Dodd GD: An American's guide to Couinaud's numbering system. *AJR Am J Roentgenol* 161:574-575, 1993.

Dodd GDI, Baron RL, Oliver JHI, Federle MP: Spectrum of imaging findings of the liver in endstage cirrhosis: Part I, gross morphology and diffuse abnormalities. *AJR Am J Roentgenol* 173:1031-1036, 1999.

Dodd GDI, Baron RL, Oliver JHI, Federle MP: Spectrum of imaging findings of the liver in endstage cirrhosis: Part II, focal abnormalities. *AJR Am J Roentgenol* 173:1185-1192, 1999.

Dodd GDI, Baron RL, Oliver JHI, et al: Enlarged abdominal lymph nodes in end-stage cirrhosis: CT-histopathologic correlation in 507 patients. *Radiology* 203:127-130, 1997.

Fasel JHD, Selle D, Evertsz CJG, et al: Segmental anatomy of the liver: Poor correlation with CT. *Radiology* 206:151-156, 1998.

Gallego C, Velasco M, Marcuello P, et al: Congenital and acquired anomalies of the portal venous system. *Radiographics* 22:141-159, 2003.

Gazelle GS, Haaga JR: Hepatic neoplasms: Surgically relevant segmental anatomy and imaging techniques. *AJR Am J Roentgenol* 158: 1015-1018, 1992.

Gore RM, Mathieu DG, White EM, et al: Passive hepatic congestion: Cross-sectional imaging features. *AJR Am J Roentgenol* 162:71-75, 1994.

Graziola L, Federle MP, Brancatelli G, et al: Hepatic adenomas: Imaging and pathologic findings. *Radiographics* 21:877-894, 2001.

Guermazi A, Brice P, de Kerviler E, et al: Extranodal Hodgkin disease: Spectrum of disease. *Radiographics* 21:161-179, 2001.

Horton KM, Bluemke DA, Hruban RH, et al: CT and MR imaging of benign hepatic and biliary tumors. *Radiograpics* 19:431-451, 1999.

Hussain SM, Terkivatan T, Zondervan PE, et al: Focal nodular hyperplasia: Findings at state-of-the-art MR imaging, US, CT, and pathologic analysis. *Radiographics* 24:3-19, 2004.

Ito K, Higuchi M, Kada T, et al: CT of acquired abnormalities of the portal venous system. *Radiographics* 17:897-917, 1997.

Ji H, McTavish JD, Mortele KJ, et al: Hepatic imaging with multidetector CT. *Radiographics* 21: S71-S80, 2001.

Kawamoto S, Soyer PA, Fishman EK, Bluemke DA: Nonneoplastic liver disease: Evaluation with CT and MR imaging. *Radiographics* 18:827-848, 1998.

Lee KHY, O'Malley MEO, Kachura JR, et al: Hepatocellular carcinoma: Imaging and imaging-guided intervention. *AJR Am J Roentgenol* 180: 1015-1022, 2003.

McLarney JK, Rucker PT, Bender GN, et al: Fibrolamellar carcinoma of the liver: Radiologic-pathologic correlation. *Radiographics* 19:453-471, 1999.

Mergo PJ, Ros PR, Buetow PC, Buck JL: Diffuse disease of the liver: Radiologic-pathologic correlation. *Radiographics* 14:1291-1307, 1994.

Mortele KJ, Ros PR: Cystic focal liver lesions in the adult: Differential CT and MR imaging features. *Radiographics* 21:895-910, 2001.

Mortele KJ, Segatto E, Ros PR: The infected liver: Radiologic-pathologic correlation. *Radiographics* 24:937-955, 2004.

Parvey HR, Raval B, Sandler CM: Portal vein thrombosis: imaging findings. *AJR Am J Roentgenol* 162:77-81, 1994.

Pedrosa I, Saiz A, Arrazola J, et al: Hydatid disease: Radiologic and pathologic features and complications. *Radiographics* 20:795-817, 2000.

Quiroga S, Sebastia C, Pallisa E, et al: Improved diagnosis of hepatic perfusion disorders: Value of hepatic arterial phase imaging during helical CT. *Radiographics* 21:65-81, 2001.

Sica GT, Ji H, Ros PR: CT and MR imaging of hepatic metastases. *AJR Am J Roentgenol* 174:691-698, 2000.

Soyer P, Bluemke DA, Bliss DF, et al: Surgical segmental anatomy of the liver: Demonstration with spiral CT during arterial portography and multiplanar reconstruction. *AJR Am J Roentgenol* 163: 99-103, 1994.

Szklaruk J, Silverman PM, Charnsangavej C: Imaging in the diagnosis, staging, treatment, and surveillance of hepatocellular carcinoma. *AJR Am J Roentgenol* 180:441-454, 2003.

Vilgrain M, Boulos L, Vullierme M-P, et al: Imaging of atypical hemangiomas of the liver with pathologic correlation. *Radiographics* 20:379-397, 2000.

Winter TC III, Ngheim HV, Freeny PC, et al: Hepatic arterial anatomy: Demonstration of normal supply and vascular variants with three-dimensional CT angiography. *Radiographics* 15:771-780, 1995.

Yoshimitsu K, Honda H, Kuroiwa T, et al: Unusual hemodynamics and pseudolesions of the noncirrhosis liver at CT. *Radiographics* 21:S81-S96, 2001.

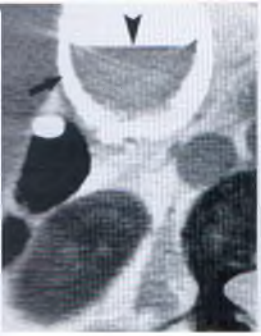

12

Árbol biliar y vesícula biliar

William E. Brant, M.D.

ÁRBOL BILIAR

Anatomía

Los conductos biliares surgen como capilares biliares entre los hepatocitos. Los capilares biliares confluyen y forman los conductos biliares intrahepáticos; éstos se ramifican según un patrón predecible que corresponde a los segmentos del hígado. Los conductos biliares interlobulillares se combinan y forman dos troncos principales procedentes de los lóbulos derecho e izquierdo del hígado. El conducto hepático común, de 3 cm a 4 cm de longitud, se forma en el hilio hepático por la unión de los conductos biliares principales derecho e izquierdo. El conducto cístico tiene un trayecto en dirección posterior e inferior desde el cuello de la vesícula biliar hasta unirse con el conducto hepático común y formar el colédoco (CC). El CC, de 6 cm a 7 cm de longitud, tiene un trayecto ventral a la vena porta y discurre a la derecha de la arteria hepática, y desciende desde el hilio hepático a lo largo del borde libre del ligamento hepatoduodenal hasta detrás del bulbo duodenal. Su tercio distal gira directamente en dirección caudal y desciende en el surco que hay entre el duodeno descendente y la cabeza del páncreas, inmediatamente ventral a la vena cava inferior. El CC se afila distalmente cuando finaliza en el esfínter de Oddi, el cual protruye en el duodeno como la ampolla de Vater. El CC y el conducto pancreático comparten un orificio común en el 60% de los pacientes, y tienen orificios separados en el resto. En cualquier caso, están tan próximos que los tumores de la región ampular generalmente obstruyen ambos conductos.

Los conductos biliares intrahepáticos de tamaño normal no se suelen ver en la TC abdominal de carácter ordinario; sin embargo, con una colimación fina (3-5 mm) y con realce dinámico con un medio de contraste intravenoso en bolo estos conductos se pueden ver en hasta el 40% de los pacientes. Los conductos intrahepáticos normales miden 2 mm de diámetro en la parte central del hígado, y se estrechan progresivamente hacia la periferia. El conducto hepático común habitualmente se ve en el hilio hepático, y el CC se ve sistemáticamente descendiendo adyacente al duodeno descendente. Es justo utilizar el término general *conducto común* para referirse tanto al conducto hepático común como al conducto biliar común (colédoco), porque la unión con el conducto cístico que señala su división anatómica no siempre se ve en la TC. El colédoco normal no supera los 6 mm de diámetro en la mayoría de los pacientes adultos. En pacientes ancianos, el colédoco normal aumenta aproximadamente 1 mm por cada década (es decir, 7 mm es normal para pacientes en la octava década y 8 mm es normal para los pacientes en la novena década). El realce con un medio de contraste mejora la identificación de los conductos biliares normales y dilatados mediante al realzar los vasos sanguíneos y el parénquima circundante. Las vías biliares se ven como estructuras tubulares ramificadas transparentes. Sin la administración de un medio de contraste, puede ser difícil diferenciar las vías biliares de los vasos sanguíneos.

Técnica

La evaluación de una obstrucción biliar es el motivo más frecuente para realizar una TC de las vías biliares. En esta situación clínica se prefiere el agua como medio de contraste oral, porque un contraste de densidad elevada en el duodeno puede producir estrías y puede oscurecer los cálculos del CC adyacente.

- El paciente bebe 300 ml de agua en 15 a 20 minutos justo antes de la TC.
- Cortes finos (1-2,5 mm) utilizando TC multidetector proporcionan una resolución elevada de los conductos biliares.
- Con frecuencia se utiliza un estudio multifase. Los cálculos se ven mejor en imágenes sin contraste. El estudio durante la fase arterial muestra mejor las lesiones pancreáticas. El estudio tardío entre 15 y 20 minutos después de la administración de un contraste intravenoso muestra el realce tardío característico de los colangiocarcinomas.

Obstrucción biliar

La TC tiene una exactitud de aproximadamente el 96% para determinar la presencia de obstrucción biliar, del 90% para determinar su nivel, y del 70% para determinar su causa. Las principales causas de obstrucción biliar son litiasis la biliar, un tumor, la estenosis y la pancreatitis (Tabla 12-1). Una causa infrecuente pero interesante de obstrucción biliar es el síndrome de Mirizzi. Un cálculo de la vesícula biliar impactado en el conducto quístico provoca una colangitis o erosiona en dirección al colédoco y produce una ictericia obstructiva. Los tumores incluyen el colangiocarcinoma, el carcinoma pancreático, el carcinoma ampular y los tumores benignos de las vías biliares, como cistoadenomas biliares y tumores de células granulosas.

El diagnóstico de obstrucción biliar en la TC depende de visualizar vías biliares dilatadas. El árbol biliar se dilata proximalmente al punto de obstrucción, mientras que las vías biliares distales a la obstrucción tienen un tamaño normal o reducido. Cuando la presencia de cirrosis, colangitis o fibrosis periductal impide la dilatación de las vías biliares en la ictericia obstructiva, habrá resultados falsos negativos en la TC. Los hallazgos de la obstrucción biliar en la TC son:

- Múltiples estructuras ramificadas, redondas u ovaladas, tubulares y de baja densidad, que corresponden a las vías biliares intrahepáticas dilatadas y que se dirigen hacia la porta hepática (Fig. 12-1).

Tabla 12-1 Causas de ictericia obstructiva en adultos

Impactación de un cálculo biliar en la vía biliar
Estenosis de la vía biliar
Traumatológica/quirúrgica/instrumentación
Pancreatitis crónica
Colangitis esclerosante
Colangiohepatitis oriental
Colangitis asociada al síndrome de inmunodeficiencia adquirida
Neoplasia maligna
Carcinoma de páncreas
Carcinoma duodenal/ampular
Colangiocarcinoma
Metástasis
Parásitos (*Ascaris* y *Clonorquis*)
Quistes del colédoco

- La dilatación del conducto común en el hilio hepático se ve como un tubo redondo u ovalado de densidad líquida mayor de 7 mm de diámetro.
- La dilatación del CC en la cabeza del páncreas se ve como un tubo redondo de densidad líquida mayor de 7 mm.
- Aumento del tamaño de la vesícula biliar hasta más de 5 cm de diámetro, cuando la obstrucción es distal al conducto cístico.

Los datos que orientan sobre la causa de la obstrucción biliar se muestran en la Figura 12-2, y son los siguientes:

- Finalización súbita de un CC dilatado, que es característica de un proceso cancerígeno incluso si no hay una masa visible; los tumores que producen obstrucción biliar con más frecuencia son el carcinoma pancreático, el carcinoma ampular y el colangiocarcinoma; con frecuencia se ve una masa en la TC en el punto de la obstrucción biliar.
- El afilamiento gradual de un conducto dilatado se ve la mayoría de las veces en enfermedades benignas como estenosis inflamatoria o pancreatitis (Fig. 12-3); las calcificaciones en el páncreas son un dato que indica la presencia de pancreatitis crónica.
- Datos de coledocolitiasis.

Coledocolitiasis

La coledocolitiasis es una causa frecuente de pancreatitis, ictericia, cólico biliar y colangitis. Sin embargo

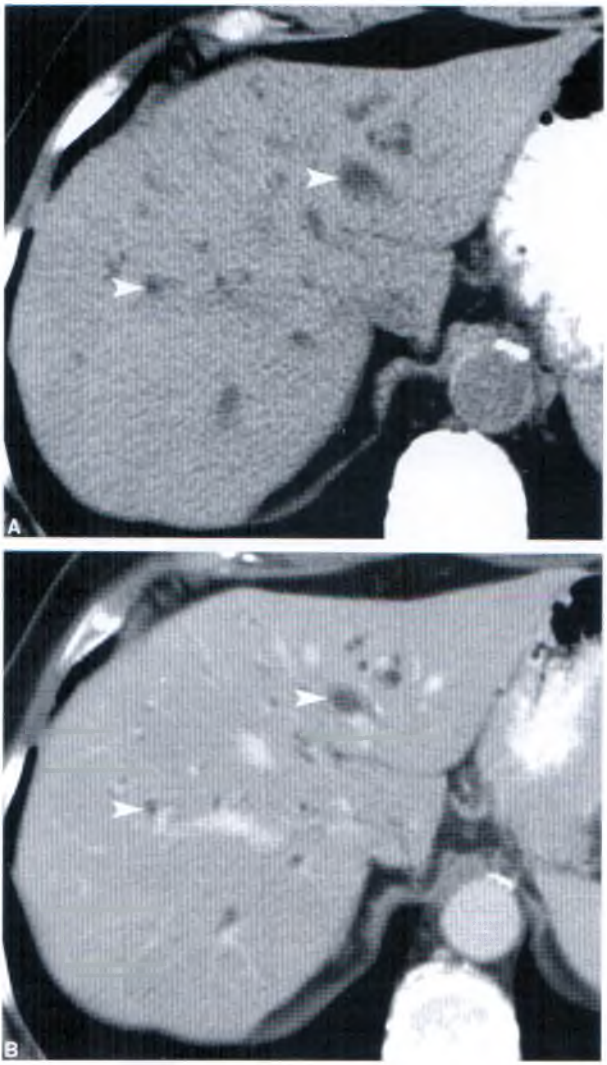

Dilatación de las vías biliares. *A,* En la TC sin contraste, las vías biliares dilatadas *(cabezas de flecha)* se ven como zonas mal definidas de densidad baja. Las estructuras vasculares no están bien definidas. *B,* Después de la administración intravenosa de contraste se definen mucho mejor las vías biliares dilatadas *(cabezas de flecha),* y se aprecian bien los vasos sanguíneos.

(Continúa)

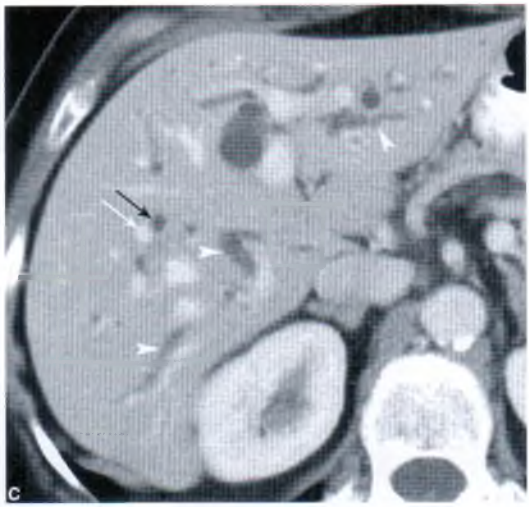

Continúa *C*. La imagen a un nivel inferior después de la administración de contraste muestra las vías biliares dilatadas como tubos tortuosos *(cabezas de flecha)*. Obsérvese que en el corte transversal la vía biliar dilatada *(flecha negra)* tiene un diámetro ligeramente mayor que la rama de la vena porta adyacente *(flecha blanca)*.

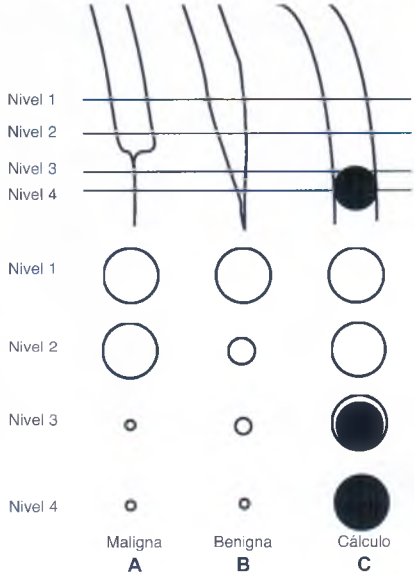

Datos sobre la causa de la obstrucción biliar. *A*, Los tumores malignos producen interrupción brusca del colédoco distal. *B*, Las estenosis inflamatorias y la pancreatitis producen el afilamiento progresivo del colédoco distal. *C*, Los cálculos biliares impactados se ven como estructuras redondeadas en el colédoco distal. La densidad de los cálculos en la TC varía desde densidad cálcica hasta densidad de grasa.

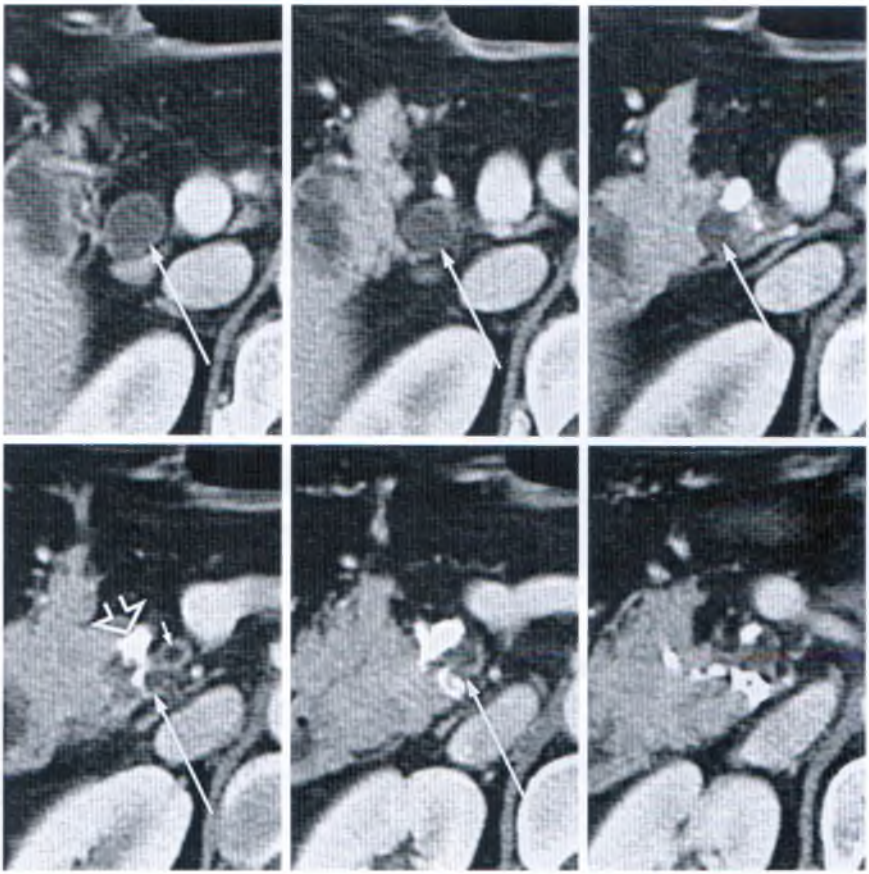

Estenosis benigna del colédoco producida por una pancreatitis crónica. Los cortes seriados de TC muestran un estrechamiento progresivo del colédoco distal *(flechas largas)* a medida que atraviesa la cabeza del páncreas. Ésta está deformada, y múltiples calcificaciones *(flecha abierta)* y cambios quísticos *(flecha corta)* indican la pancreatitis crónica.

los cálculos de las vías biliares también pueden ser asintomáticos. La mayoría de los cálculos (el 95%) se forman en la vesícula biliar, aunque también pueden aparecer cálculos en el interior de las vías biliares de manera primaria. La TC muestra aproximadamente el 75% de los cálculos del CC. Los hallazgos en la TC incluyen:

- Los cálculos de las vías biliares se ven como estructuras de densidad cálcica (cálculos de bilirrubinato cálcico), de tejido blando (cálculos mixtos) o de grasa (cálculos de colesterol) (Fig. 12-4). Los cálculos pueden ser isodensos a la bilis, y pueden no visualizarse en la TC (15%-25% de los cálculos).
- El cálculo puede aparecer como una densidad central rodeada por un borde o una semiluna de bilis de menor densidad, el signo de la diana o de la semiluna.
- Los cálculos de atenuación baja se pueden definir por un rodete externo de mayor atenuación, el signo del rodete.
- La interrupción súbita del CC proximal a la ampolla indica un cálculo en el CC.

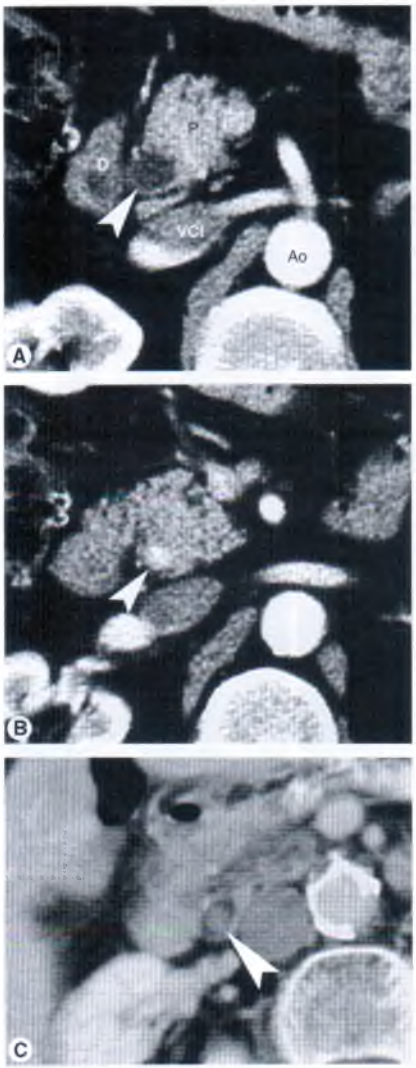

Cálculo en el colédoco. *A*, La TC después de la administración de contraste a través de la cabeza del páncreas (P) muestra la dilatación del colédoco distal *(cabeza de flecha)* adyacente al duodeno descendente (D). Se identifican la vena cava inferior (VCI) y la aorta abdominal (Ao). *B*, Un corte de TC ligeramente más caudal muestra un cálculo biliar de densidad elevada *(cabeza de flecha)* que obstruye el colédoco. *C*, En otro paciente, un cálculo *(cabeza de flecha)* en el colédoco distal tiene la atenuación de tejido blando.

Colangiocarcinoma

El colangiocarcinoma es un adenocarcinoma de crecimiento lento que se origina en el epitelio de las vías biliares. Aparece como complicación de los quistes del colédoco, de la colangitis esclerosante primaria (CEP), la enfermedad de Caroli, la enfermedad calculosa intrahepática y la clonorquiasis. Los patrones de crecimiento del colangiocarcinoma son la formación de una masa, la infiltración periductal y el crecimiento intraductal. Los tumores aparecen en la periferia del hígado (10%), en el hilio (25%) o en las vías biliares extrahepáticas (65%). Los tumores son hipovasculares y muy fibróticos, lo que da lugar a un escaso realce con el contraste y una escasa capacidad de detección mediante TC, especialmente en los cortes tempranos después de administrar contraste. Se recomiendan cortes tardíos a los 10-20 minutos después de la inyección de contraste para la detección óptima del tumor. Los datos que indican un colangiocarcinoma en la TC son:

- El colangiocarcinoma intrahepático que produce masa aparece como un tumor homogéneo de bordes irregulares y una atenuación notablemente baja. La masa es muy fibrótica, y con frecuencia muestra únicamente un realce periférico débil en las imágenes tempranas después de administrar contraste (Fig. 12-5). Las imágenes tardías (hasta varias horas) pueden mostrar un realce central o difuso. Las vías biliares periféricas al tumor habitualmente están obstruidas y dilatadas.
- Las lesiones que producen infiltración periductal crecen a lo largo de las vías biliares en un patrón alargado de ramificación. La estenosis irregular del conducto produce obstrucción. Los conductos afectados están estenosados, con paredes gruesas, mientras que los conductos periféricos están dilatados. La masa tumoral visible es mínima (Fig. 12-6).
- Los tumores intraductales son lesiones papilares polipoideas o sésiles que se extienden superficialmente a lo largo de la mucosa del conducto biliar. Algunos de estos tumores producen grandes cantidades de mucina, que dilata de manera desproporcionada el árbol biliar.
- Los colangiocarcinomas extrahepáticos pueden aparecer como un nódulo tumoral de 1 cm a 2 cm de diámetro que obstruye un conducto (Fig. 12-7), como una estenosis abrupta de engrosamiento parietal de hasta 1 cm, o como masas intraductales únicas o múltiples ramificadas.

Figura 12-3B **Colangiocarcinoma intrahepático.** La imagen tardía después de la administración de contraste (obsérvese la fase de pielograma del riñón derecho [RD]) muestra un realce periférico débil *(cabezas de flecha)* de un colangiocarcinoma intrahepático. Se observa una dilatación de las vías biliares intrahepáticas *(flecha)*. Hay ascitis (a). El riñón izquierdo (RI) está atrófico.

Figura 12-4A **Colangiocarcinoma hiliar infiltrante.** Un colangiocarcinoma infiltrante en la unión de los conductos biliares derecho e izquierdo (tumor de Klatskin) produce una dilatación generalizada del árbol biliar intrahepático. El tumor primario no se visualiza en la TC.

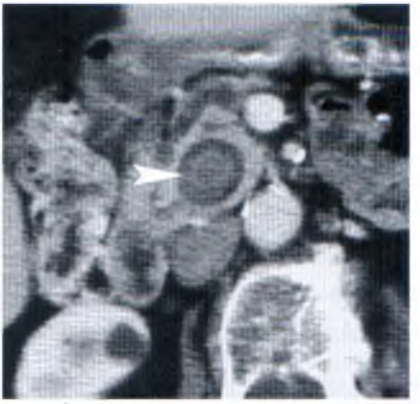

Figura 12-4B **Colangiocarcinoma polipoide intraductal.** Un colangiocarcinoma polipoide *(cabeza de flecha)* produce una ictericia obstructiva con una marcada dilatación del colédoco. Obsérvese la similitud de su aspecto con el cálculo de atenuación baja que se muestra en la Figura 12-4C.

Colangitis esclerosante

La colangitis esclerosante primaria (CEP) es una enfermedad inflamatoria idiopática que se caracteriza por una fibrosis progresiva de las vías biliares que produce obstrucción, colestasis y cirrosis biliar. La CEP guarda una estrecha relación (el 70% de los pacientes) con la colitis ulcerosa y con otras enfermedades intestinales inflamatorias. Los hallazgos de la colangitis esclerosante en la TC incluyen:

- La CEP en la TC muestra múltiples estenosis segmentarias con un engrosamiento (2-5 mm) de las paredes de las vías biliares que alternan con segmentos de conductos de calibre normal o ligeramente dilatados y producen un aspecto arrosariado. Se ven cálculos dentro de las vías biliares en el 30% de los pacientes.
- Cuando las bacterias contaminan un sistema biliar obstruido se produce una *colangitis ascendente*. Se pueden producir abscesos hepáticos y sepsis.
- La *colangiohepatitis oriental* es una colangitis piógena recurrente que se asocia con cálculos pigmentados y estenosis y dilataciones biliares multifocales. Las infestaciones por *Clonorquis sinensis* y *Ascaris lumbricoides*, la desnutrición y la bacteriemia en la vena porta participan en su producción. Esta enfermedad es endémica en el sudeste asiático y en poblaciones chinas, y en los países occidentales se da principalmente en inmigrantes. Las vías biliares dilatadas con paredes que realzan con el contraste están llenas de cálculos y pus. Es característica una marcada dilatación del CC.
- La *colangitis asociada al sida* se relaciona con la infección oportunista por *Cryptosporidium* o citomegalovirus. Las vías biliares intrahepáticas muestran estenosis y una dilatación focal similar a la CEP. Con frecuencia se observa un llamativo engrosamiento de las paredes de las vías biliares y de la vesícula biliar. Habitualmente hay una estenosis del CC distal.

Quistes del colédoco

Los quistes del colédoco son dilataciones congénitas del árbol biliar que habitualmente se descubren en la infancia. Los pacientes adultos con quistes biliares no detectados pueden tener pancreatitis, colangitis, ictericia o dolor abdominal, náuseas, o vómitos no explicados. Las complicaciones incluyen la litiasis biliar y el colangiocarcinoma. La TC muestra estructuras quísticas en el trayecto de las vías biliares intrahepáticas o del

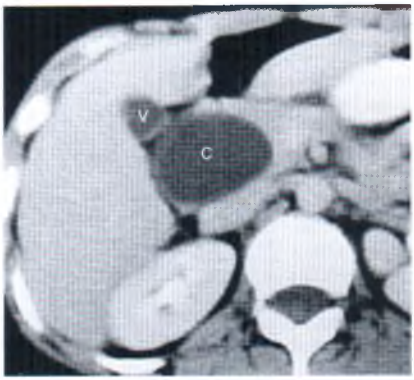

Quiste de colédoco. Hay una dilatación masiva del colédoco (C). Se observa el cuello de la vesícula (V) adyacente al colédoco dilatado.

CC, bien diferenciadas de la vesícula biliar. Todani clasifica los quistes del colédoco en cinco tipos:

- El quiste del colédoco clásico de tipo I (aproximadamente el 77%) es una dilatación quística localizada del CC (Fig. 12-8). Puede ser grande y sacular o pequeño y fusiforme.
- El tipo II (aproximadamente el 1,5%) es un divertículo que se origina en el CC o en el conducto hepático común. El resto del sistema biliar es normal.
- El tipo III (aproximadamente el 1,5%), o coledococele, es una dilatación bulbosa infrecuente de la porción parietal del CC distal que protruye hacia la luz del duodeno. Los coledococeles se detectan la mayoría de las veces en adultos. Habitualmente hay cálculos en el sistema biliar.
- El tipo IV se divide en el tipo IVA (aproximadamente el 20%), que es la dilatación quística de las vías biliares intrahepáticas asociada a la dilatación sacular del CC, y el tipo IVB (infrecuente), que son dilataciones quísticas múltiples de las vías biliares extrahepáticas con vías biliares intrahepáticas normales.
- El tipo V es la enfermedad de Caroli.

Enfermedad de Caroli

La enfermedad de Caroli es una malformación congénita poco frecuente de las vías biliares que se caracteriza por una dilatación sacular del árbol biliar intrahe-

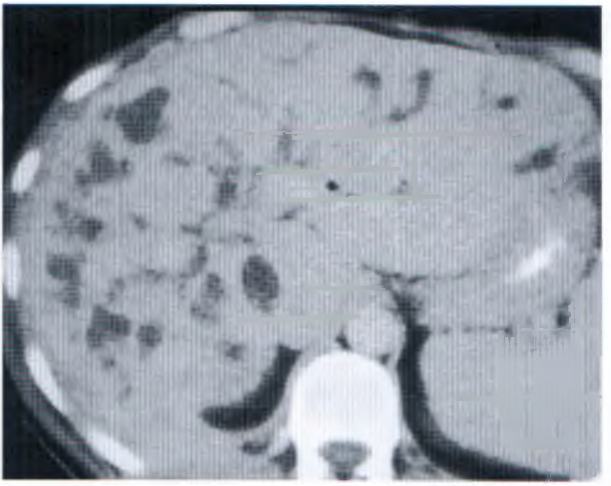

Enfermedad de Caroli. Las vías biliares intrahepáticas dilatadas anormalmente se ven como zonas quísticas transparentes tubulares y redondeadas en el hígado.

pático, una colangitis, y la formación de cálculos biliares en ausencia de cirrosis y de hipertensión portal. Los pacientes presentan un riesgo muy aumentado de carcinoma de las vías biliares (el 7% de los pacientes). La TC muestra la dilatación quística del árbol biliar intrahepático, con zonas focales de aumento de tamaño tubular y sacular (Fig. 12-9).

Aire o medio de contraste en el árbol biliar

La presencia de aire o de medio de contraste en el árbol biliar (Fig. 12-10) es un hallazgo anómalo que se debe explicar. La mayoría de las veces la causa es yatrógena. El diagnóstico diferencial se presenta en la Tabla 12-2.

VESÍCULA BILIAR

Anatomía

La vesícula biliar yace en la fosa que forma la unión de los lóbulos derecho e izquierdo del hígado. Aunque la posición del fondo varía, el cuello y el cuerpo de la vesícula están colocados de forma invariable en el hilio hepático y en la cisura interlobular principal. La vesícula biliar está muy próxima al bulbo duodenal y al ángulo hepático del colon. La vesícula biliar normal mide de 3 cm a 5 cm de diámetro y 10 cm de longitud, y tiene una capacidad de aproximadamente 50 ml. La agenesia de la vesícula biliar es muy rara (< 0,02%), y se produce la duplicación de la vesícula biliar en aproximadamente 1 de cada 4.000 personas. Los pliegues de la vesícula, que producen una deformidad en gorro frigio, son frecuentes (índice de incidencia entre el 1% y el 6%), y no son significativos clínicamente.

La ecografía, y no la TC, es la principal modalidad de imagen para estudiar la vesícula biliar. Sin embargo, la TC permite diagnosticar una patología significativa de la vesícula biliar, especialmente cuando se estudia a pacientes graves. La bilis normal tiene una densidad de líquido (0-20 UH) en la TC. Una bilis de mayor densidad indica estasis biliar (barro biliar), hemorragia o infección (pus). La pared de la vesícula se realza con avidez después de la administración de un medio de contraste en bolo.

Cálculos biliares

Aunque los cálculos biliares se pueden detectar en la TC, la sensibilidad de esta técnica es de sólo el 85% aproximadamente, que es mucho menor que la de la ecografía y la de la colecistografía oral. La densidad de los cálculos biliares en la TC varía desde números negativos, que indican la densidad de grasa de los cálculos de colesterol, hasta los elevados números positivos de los cálculos calcificados (Fig. 12-11). Los cálculos fisurados pueden contener estrías lineales de aire. Puede que

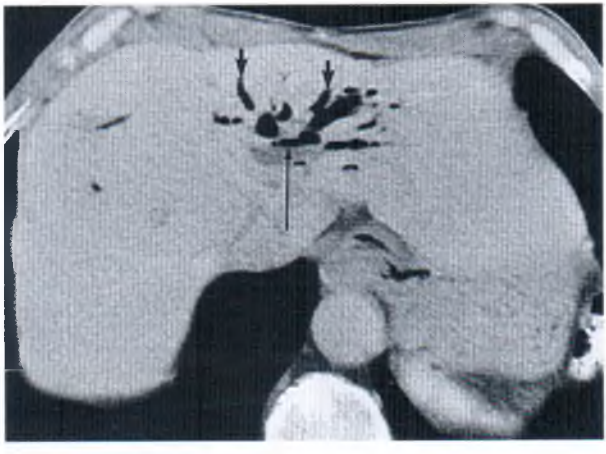

Aire en el árbol biliar. Se ve aire en las vías biliares (*flechas cortas*) del lóbulo izquierdo del hígado en este paciente al que se le había realizado una coledocoyeyunostomía como parte de una intervención de Whipple. El aire ocupa las vías biliares hepáticas izquierdas en el paciente en decúbito supino y las vías biliares hepáticas derechas en el paciente en decúbito prono. Obsérvese el nivel aire-bilis *(flecha larga)*.

algunos cálculos biliares no se vean en la TC porque son isodensos a la bilis o porque son demasiado pequeños. La presencia de un medio de contraste en las asas intestinales adyacentes puede oscurecer los cálculos biliares, o puede confundirse con ellos.

Colecistitis aguda

La colecistitis aguda se suele diagnosticar clínicamente o mediante ecografía o gammagrafía hepatobiliar. Los casos generalmente se estudian con TC porque son atípicos o porque se sospecha que están complicados. La colecistitis gangrenosa puede producir perforación, absceso, fístula o peritonitis. La colecistitis alitiásica se produce la mayoría de las veces en pacientes en estado grave, especialmente después de cirugía, traumatismo o quemaduras, o en pacientes con hiperalimentación. La colecistitis alitiásica puede ser provocada por una estasis biliar, una isquemia y una bacteriemia. La colecistitis enfisematosa es una forma grave de colecistitis que tiende a aparecer en pacientes ancianos y en diabéticos. Puede producir síntomas engañosamente leves, pero se asocia con índices elevados de morbilidad y mortalidad. Los hallazgos de la colecistitis aguda en la TC son los siguientes:

- La TC muestra la presencia de cálculos en la vesícula biliar en el 75% de los pacientes (Fig. 12-12).
- La vesícula suele estar distendida, hasta 4 cm a 5 cm de diámetro.
- La pared de la vesícula biliar está engrosada (>3 mm) y tiene un aspecto poco definido. Con frecuencia realza con intensidad, pero este hallazgo no es diagnóstico.
- El aumento transitorio de la atenuación en la fase temprana del hígado adyacente a la vesícula biliar es un dato muy indicativo de hiperuremia e inflamación.

Reflujo de aire o de contraste intestinal hacia el árbol biliar

Yatrógeno
Esfinterotomía
Coledocoyeyunostomía
Fístula biliar
Fístula colecistoduodenal
Úlcera perforada
Fístula coledocoduodenal
Carcinoma
Fístula coledocoentérica

Cálculos biliares. *A*, Los cálculos biliares *(flecha)* se depositan en las zonas declive de la vesícula biliar. Estos cálculos tienen centros de baja densidad con un contenido elevado en colesterol y bordes externos calcificados. *B*, Cálculos de colesterol de atenuación baja flotan en el interior de la luz de la vesícula biliar. *C*, En esta TC no se vio un cálculo biliar en la vesícula *(flecha)*. *D*, Sin embargo, una ecografía del mismo paciente muestra un gran cálculo biliar *(flecha)*. Algunos cálculos biliares no se ven en la TC porque su atenuación es isodensa a la bilis circundante.

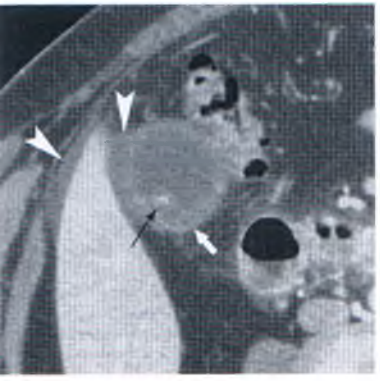

Colecistitis aguda. La vesícula biliar está distendida, y su pared *(flecha blanca)* está deshilachada y mal definida. Se ve líquido *(cabezas de flecha)* adyacente a la vesícula biliar y alrededor del borde del hígado. Había numerosos cálculos *(flecha negra)* dentro de la vesícula. La cirugía confirmó colecistitis aguda y una perforación focal de la vesícula.

Colecistitis enfisematosa. Hay una infiltración de la pared de la vesícula por aire *(flecha)*, y se forma un nivel aire-líquido *(cabeza de flecha)* con la bilis en la luz de la vesícula.

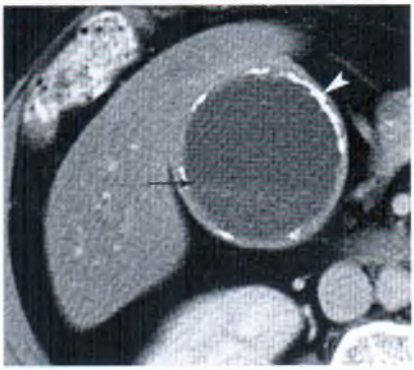

Vesícula de porcelana. La pared de la vesícula biliar *(cabeza de flecha)* está engrosada y calcificada. Se ve un débil nivel líquido *(flecha negra)* en la luz de la vesícula biliar debido a una estasis biliar crónica.

- Se puede observar un halo de edema subseroso en la pared de la vesícula biliar y estrías en los tejidos pericolecistíticos.
- La acumulación de líquido pericolecistítico se asocia a perforación y absceso.
- El aumento de la densidad de la bilis (>20 UH) está producido por una estasis biliar, pus intraluminal, una hemorragia o deshechos celulares.
- Los hallazgos de la colecistitis alitiásica en la TC son idénticos, excepto en que no hay cálculos. Esta enfermedad aparece sólo en pacientes con las enfermedades predisponentes que se han señalado.
- Se ve aire en la pared o en la luz de la vesícula biliar en la *colecistitis enfisematosa*, que es una forma grave de colecistitis aguda producida por gérmenes productores de aire y se asocia con un índice de mortalidad elevado (Fig. 12-13).

Vesícula de porcelana

La calcificación de la pared de la vesícula biliar (Fig. 12-14), asociada a una colecistitis crónica, se denomina *vesícula de porcelana*. La calcificación puede ser an-

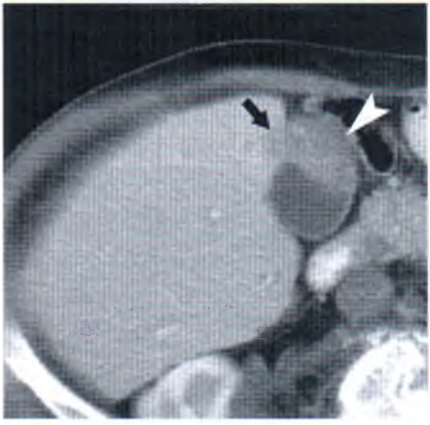

Un carcinoma de la vesícula biliar invade el hígado. Un carcinoma *(cabeza de flecha)* que se origina en el interior de la vesícula biliar se extiende directamente hacia el hígado *(flecha)*.

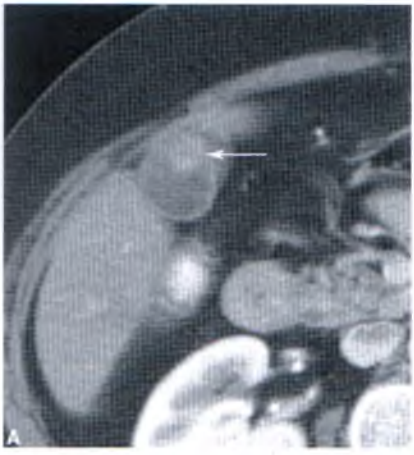

Carcinoma de la vesícula biliar y barro biliar. *A*, Un carcinoma de la vesícula biliar *(flecha)* se ve como una masa polipoide mal definida de densidad de tejido blando en la porción no declive de la vesícula biliar. *B*, En otro paciente, el barro biliar *(flecha)* en el interior de la vesícula tiene un aspecto similar. El barro biliar es bilis concentrada que se espesa hasta una consistencia de pasta de dientes. Aparece principalmente en pacientes en estado grave que no comen y que, por lo tanto, no vacían la vesícula biliar. Los hallazgos que pueden ayudar a diferenciar las dos situaciones incluyen el realce del carcinoma con el contraste (o la ausencia de realce con el contraste del barro biliar) y la visualización del movimiento del barro biliar con el cambio de la postura del paciente. También se puede utilizar la ecografía Doppler para documentar la presencia de flujo sanguíneo dentro del tumor.

cha y continua o múltiple y punteada. Casi siempre hay cálculos biliares. Puede aparecer un carcinoma de la vesícula biliar en el 25% de los pacientes con vesícula de porcelana. Se ha propuesto la colecistectomía, incluso si el paciente está asintomático.

Carcinoma de la vesícula biliar

El carcinoma de la vesícula biliar es la neoplasia maligna más frecuente del sistema biliar. La mayoría de los pacientes tienen 50 años o más. La evaluación clínica y mediante estudios de imagen con frecuencia pasa por alto la enfermedad en estadios iniciales. La colelitiasis crónica es el principal factor de riesgo de este tumor. La TC muestra tres patrones principales de enfermedad:

- Una masa polipoide de tejido blando en el interior de la luz de la vesícula biliar (Fig. 12-15).
- Un engrosamiento focal o difuso de la pared de la vesícula biliar.
- Una masa que contiene cálculos biliares, sustituye a la vesícula e invade el hígado adyacente.

Los hallazgos asociados incluyen cálculos biliares; dilatación biliar; metástasis hepáticas; invasión del hígado (Fig. 12-16), del intestino y de estructuras adyacentes, y calcificación de la pared de la vesícula biliar.

Bibliografía

Bennett GL, Rusinek H, Lisi V, et al: CT findings in acute gangrenous cholecystitis. *AJR Am J Roentgenol* 178:275-281, 2002.

Bortoff GA, Chen MYM, Ott DJ, et al: Gallbladder stones: Imaging and intervention. *Radiographics* 20:751-766, 2000.

Grand D, Horton KM, Fishman E: CT of the gallbladder: Spectrum of disease. *AJR Am J Roentgenol* 183:163-170, 2004.

Han JK, Choi BI, Kim AY, et al: Cholangiocarcinoma: Pictorial essay of CT and cholangiographic findings. *Radiographics* 22:173-187, 2002.

Hanbidge AE, Buckler PM, O'Malley ME, Wilson SR: Imaging evaluation for pain in the right upper quadrant. *Radiographics* 24:1117-1135, 2004.

Keogan MT, Seabourn JT, Paulson EK, et al: Contrast-enhanced CT of intrahepatic and hilar cholangiocarcinoma: Delay time for optimal imaging. *AJR Am J Roentgenol* 169:1493-1499, 1997.

Kim OH, Chung HJ, Choi BG: Imaging of choledochal cyst. *Radiographics* 15:69-88, 1995.

Lee W, Lim HK, Jang KM, et al: Radiologic spectrum of cholangiocarcinoma: Emphasis on unusual manifestations and differential diagnosis. *Radiographics* 21:S97-S116, 2001.

Levy AD, Murakata LA, Abbott RM, Rohrmann CA Jr: Benign tumors and tumorlike lesions of the gallbladder and extrahepatic bile ducts: Radiologic-pathologic correlation. *Radiographics* 22:387-413, 2002.

Levy AD, Murkata LA, Rohrmann CA Jr: Gallbladder carcinoma: Radiologic-pathologic correlation. *Radiographics* 21:295-314, 2001.

Levy AD, Rohrmann CA Jr, Murakata LA, Lone-Rgan GJ: Caroli's disease: Radiologic spectrum with pathologic correlation. *AJR Am J Roentgenol* 179:1053-1057, 2002.

Lim JH: Oriental cholangiohepatitis: Pathologic, clinical, and radiologic features. *AJR Am J Roentgenol* 157:1-8, 1991.

Lim JH: Cholangiocarcinoma: Morphologic classification according to growth pattern and imaging findings. *AJR Am J Roentgenol* 181:819-827, 2003.

Lim JH, Yoon K-H, Kom SH, et al: Intraductal papillary mucinous tumor of the bile ducts. *Radiographics* 24:53-67, 2004.

Miller FH, Hwang CM, Gabriel H, et al: Contrast-enhanced helical CT of choledocholithiasis. *AJR Am J Roentgenol* 181:125-130, 2003.

Miller WJ, Sechtin AG, Campbell WL, Pieters PC: Imaging findings in Caroli's disease. *AJR Am J Roentgenol* 165:333-337, 1995.

Paulson EK: Acute cholecystitis: CT findings. *Sem Ultrasound CT MRI* 21:56-63, 2000.

Rizzo RJ, Szucs RA, Turner MA: Congenital abnormalities of the pancreas and biliary tree in adults. *Radiographics* 15:49-68, 1995.

Rooholamini SA, Tehrani NS, Razavi MK, et al: Imaging of gallbladder carcinoma. *Radiographics* 14:291-306, 1994.

Soyer P, Gouhin M, Brocheiou-Spelle I, et al: Carcinoma of the gallbladder: Imaging features with surgical correlation. *AJR Am J Roentgenol* 169:169-181, 1997.

Vitellas KM, Keogan MT, Freed KS, et al: Radiologic manifestations of sclerosing cholangitis with emphasis on MR cholangiopancreatography. *Radiographics* 20:959-975, 2000.

Yamashita K, Jin MJ, Hirose Y, et al: CT finding of transient focal increase attenuation of the liver adjacent to the gallbladder in acute cholecystitis. *AJR Am J Roentgenol* 164:343-346, 1995.

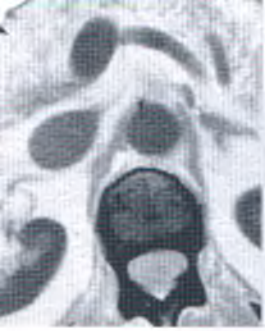

13 Páncreas

William E. Brant, M.D.

La TC es el método de elección para estudiar el páncreas en la mayoría de las indicaciones. La TC multidetector (TCMD) o multicorte ha mejorado la visualización del páncreas al permitir obtener cortes más finos que mejoran la resolución espacial y emplear menores tiempos de adquisición que agudizan la evaluación del realce con el contraste.

TÉCNICA DE TC

La técnica óptima de TC consiste en cortes finos (≤3 mm a 5 mm) obtenidos dinámicamente durante el realce con contraste intravenoso. La TCMD es muy útil por su capacidad para obtener muchos cortes en un período breve. Se prefiere el agua como medio de contraste oral porque un contraste denso puede oscurecer la presencia de cálculos pequeños cerca de la ampolla y el detalle de la cabeza del páncreas. Se realizan sistemáticamente cortes de fase dual durante el realce arterial y venoso. Se debe obtener un estudio preliminar sin contraste de todo el abdomen. Se utiliza un inyector para administrar de 120 ml a 150 ml de contraste intravenoso a una velocidad de 3 ml a 5 ml/s. El estudio de la fase «arterial» se obtiene entre 30 y 35 segundos después del inicio de la inyección. Con la TCMD, estos cortes se pueden adquirir utilizando colimaciones de 1 mm a 2,5 mm y un campo de visión reducido al tamaño del páncreas, para obtener imágenes de elevada resolución. Los cortes finos permiten una reconstrucción tridimensional muy detallada de las angiotomografías. El estudio de la fase «venosa» se obtiene entre 65 y 70 segundos después del inicio de la inyección del contraste. El estudio incluye sistemáticamente todo el abdomen, y se puede ampliar para que incluya la pelvis.

ANATOMÍA DEL PÁNCREAS

El páncreas está en el compartimento pararrenal anterior del espacio retroperitoneal, detrás del lóbulo izquierdo del hígado y del estómago y delante de la columna vertebral y de los grandes vasos (Fig. 13-1). El saco menor tapizado de peritoneo forma un espacio virtual entre el estómago y el páncreas. El páncreas recuerda en cierto modo a un signo de interrogación tumbado sobre el lado izquierdo en el que la porción del gancho está formada por la cabeza y la apófisis unciforme, que están situadas en el asa duodenal. La vena porta ocupa el centro del gancho. La apófisis unciforme rodea la vena mesentérica superior y se estrecha hasta una punta aguda por debajo de ella. El cuerpo y la cola se estrechan a medida que se extienden hacia el hilio esplénico. El páncreas habitualmente se dirige hacia arriba y hacia la izquierda, aunque puede tener una forma de U invertida con la cola en dirección caudal. Se deben combinar mentalmente los cortes secuenciales de TC para evaluar la forma y el tamaño del páncreas. La glándula mide de 12 cm a 15 cm de longitud. Las dimensiones máximas de su anchura son 3 cm para la cabeza, 2,5 cm para el cuerpo y 2 cm para la cola. La glándula es mayor en pacientes jóve-

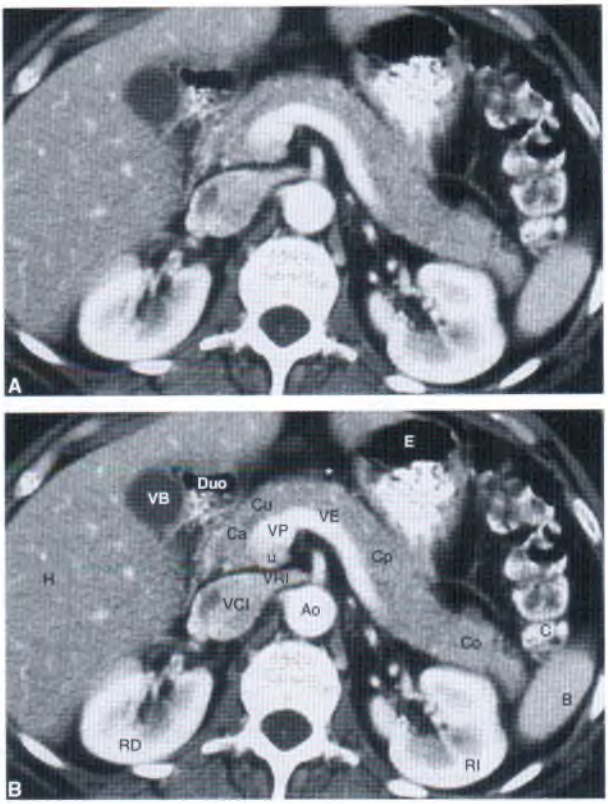

Anatomía del páncreas normal. *A*, TC de un páncreas normal. *B*. Misma imagen que en *A* con las estructuras anatómicas marcadas.

(Continúa)

nes, y disminuye progresivamente de tamaño con la edad. La atenuación en la TC es uniforme y es aproximadamente igual a la del músculo. En pacientes jóvenes, el páncreas recuerda a un trozo de carne. La infiltración progresiva de grasa entre los lóbulos del páncreas hace que tenga un aspecto algodonoso al avanzar la edad. El conducto pancreático se visualiza mejor con cortes finos (<5 mm). Mide un máximo de 3 mm a 4 mm de diámetro en la cabeza, y se estrecha suavemente hasta la cola.

Se debe conocer la compleja anatomía vascular que rodea el páncreas para interpretarlo correctamente en la TC. La vena esplénica tiene un trayecto bastante recto en el dorso del páncreas, desde el hilio esplénico hasta su unión con la vena mesentérica superior, justo detrás del cuello del páncreas. No se debe confundir el plano de grasa entre la vena esplénica y el páncreas con el conducto pancreático. La arteria esplénica tiene un trayecto ondulante a través del páncreas, desde el eje celíaco hasta el bazo. Las calcificaciones ateroescleróticas son frecuentes en la arteria esplénica, y se confunden con facilidad con calcificaciones pancreáticas. La arteria mesentérica superior se origina en la aorta en situación dorsal al páncreas, y tiene un trayecto caudal rodeado por un collar de grasa. La vena mesentérica superior sigue un trayecto en dirección craneal, justo a la derecha de la arteria mesentérica superior, hasta que se une con la vena esplénica y forma la vena porta. La cabeza del páncreas rodea totalmente esta unión con la apófisis unciforme, que se extiende

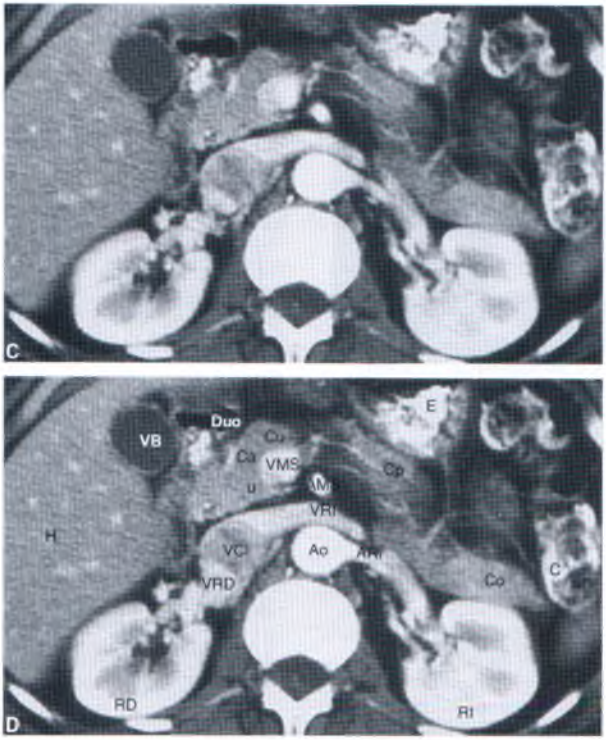

Continúa *C*, TC de la cabeza y de la apófisis unciforme normales del páncreas. *D*, Misma imagen que en *C* con las estructuras anatómicas marcadas. El *asterisco* indica la localización del saco menor. Ao, aorta; Cp, cuerpo del páncreas; C, colon; Duo, duodeno; VB, vesícula biliar; Ca, cabeza del páncreas; VCI, vena cava inferior; H, hígado; RI, riñón izquierdo; VRI, vena renal izquierda; Cu, cuello del páncreas; VP, comienzo de la vena porta; RD, riñón derecho; VRD, vena renal derecha; AMS, arteria mesentérica superior; VMS, vena mesentérica superior; B, bazo; E, estómago; VE, vena esplénica; Co, cola del páncreas; u, apófisis unciforme de la cabeza del páncreas.

por debajo de la vena mesentérica superior. La vena porta comparte un trayecto hacia arriba y hacia la derecha con la arteria hepática y el conducto colédoco hasta la porta hepática.

INFILTRACIÓN GRASA DEL PÁNCREAS

La infiltración grasa del páncreas se produce con frecuencia con el envejecimiento y en la obesidad sin que afecte a la función del páncreas. En la fibrosis quística avanzada, el parénquima pancreático está atrófico y es sustituido de manera difusa por grasa, a la vez que hay un grave deterioro de la función exocrina del páncreas.

Los hallazgos en la TC que indican infiltración grasa son:

- Como la glándula no está encapsulada, la infiltración grasa entre los lóbulos en pacientes ancianos le da al páncreas un aspecto algodonoso delicado similar al de un plumero (Fig. 13-2).
- La sustitución por grasa puede ser difusa o puede estar distribuida de manera no uniforme en todo el páncreas. Las zonas que habitualmente están libres de infiltración grasa son la cabeza y la apófisis unciforme. En algunos pacientes se ven afectadas la cabeza y la apófisis unciforme y se respeta el resto del páncreas.

Infiltración grasa del páncreas. El páncreas *(cabezas de flecha)* muestra una infiltración grasa entre los lobulillos atróficos del parénquima. A pesar de la atrofia difusa y de la infiltración grasa, en este paciente las funciones exocrina y endocrina del páncreas eran normales.

PANCREATITIS AGUDA

La inflamación del páncreas lesiona el tejido acinar y produce una rotura focal de los conductos pequeños, lo que da lugar a la fuga del jugo pancreático. La ausencia de una cápsula alrededor del páncreas permite que las secreciones pancreáticas accedan fácilmente a los tejidos circundantes. Las enzimas pancreáticas se comen a las capas fasciales para extenderse a múltiples compartimentos anatómicos. La pancreatitis aguda en adultos está producida la mayoría de las veces por el paso de un cálculo biliar o por el abuso de alcohol (Tabla 13-1). El diagnóstico de pancreatitis se realiza mediante clínica. La TC puede ser normal en los casos leves. La función de la TC es documentar la presencia y la gravedad de las complicaciones. La gravedad de los hallazgos en la TC se correlaciona con el pronóstico.

- Los *cambios pancreáticos* consisten en un aumento focal o difuso del tamaño del páncreas, una disminución de la densidad del parénquima pancreático por edema, y el borramiento de los bordes de la glándula por inflamación.
- Los *cambios peripancreáticos* incluyen densidades lineales en la grasa y el borramiento de los planos grasos con el engrosamiento de la fascia retroperitoneal afectada.

Causas de pancreatitis

Abuso de alcohol: Causa más frecuente de pancreatitis crónica
Paso/impactación de cálculos biliares: Causa más frecuente de pancreatitis aguda
Trastornos metabólicos
Pancreatitis hereditaria: Dominante autosómica
Hipercalcemia
Hiperlipidemia: tipos I y V
Desnutrición
Traumatismo
Traumatismo abdominal contuso
Cirugía
Colangiopancreatografía retrógrada endoscópica
Úlcera penetrante
Neoplasia maligna
Adenocarcinoma pancreático
Linfoma
Fármacos: Corticoides, tetraciclinas, furosemida, otros muchos
Infección
Vírica: Retinitis, hepatitis, mononucleosis infecciosa, síndrome de inmunodeficiencia adquirida
Parasitaria: Ascariasis, clonorquiasis
Estructural
Coledococele
Páncreas dividido
Idiopática: 20% de los casos de pancreatitis aguda

Complicaciones relacionadas con la pancreatitis aguda son:

- Las *acumulaciones de líquido* son agregados homogéneos y no encapsulados de líquido en el lecho pancreático, en el retroperitoneo y, con frecuencia, generalizados en todo el abdomen (Figs. 13-3 y 13-4).
- Los *seudoquistes* son acumulaciones de líquido redondas u ovaladas bien definidas con una cápsula fibrosa claramente identificable. La acumulación de líquido debe permanecer durante aproximadamente 6 semanas para que se forme la cápsula fibrosa y para que la acumulación de líquido cumpla los criterios de seudoquiste pancreático (Fig. 13-15).
- La *necrosis* es la licuefacción de porciones de la glándula, que se identifican por la ausencia de realce con el contraste durante su administración en bolo (Fig. 13-16). El tejido necrótico es muy propenso a la infección. El diagnóstico exacto requiere la administración de un bolo de contraste intravenoso y el estudio durante la fase arterial del realce. La presencia de necrosis establece el diagnóstico de pancreatitis necrosante, que se asocia a un aumento de la gravedad de la enfermedad y del riesgo de muerte.
- Un *flemón* es una masa de edema e inflamación que aparece como densidades de tejido blando y líquido (20-40 UH) heterogéneas y mal definidas en el páncreas y alrededor del mismo.
- Un *absceso* lo forman focos de crecimiento bacteriano en el interior de tejidos necróticos que se ven como acumulaciones loculadas de líquido que pueden contener aire (Fig. 13-7). Es necesaria una aspiración percutánea guiada con TC o ecografía para confirmar el diagnóstico.
- La *hemorragia* está producida por la erosión de los vasos sanguíneos o del intestino. Se ve como líquido de elevada atenuación en el retroperitoneo o en la cavidad peritoneal. La hemorragia habitualmente acompaña a la necrosis, dando lugar a los términos intercambiables *pancreatitis hemorrágica* o *pancreatitis necrosante*.
- Los *seudoaneurismas* son hemorragias arteriales encapsuladas que se comunican por continuidad con la arteria erosionada. En el interior del seudoaneurisma continúa el flujo sanguíneo en remolino y «adelante-atrás». El riesgo de hemorragia masiva es elevado. Se debe excluir un seudoaneurisma antes de realizar la punción percutánea de las acumulaciones de líquido pancreático (Fig. 13-8).
- La *trombosis* de la vena esplénica y de otros vasos peripancreáticos se produce como consecuencia del proceso inflamatorio. Las venas trombosadas están distendidas por un trombo de atenuación baja, y no realzan en los cortes de la fase venosa.

Figura 13-3 Pancreatitis aguda: acumulaciones de líquido. Las acumulaciones de líquido (a) debidas a una pancreatitis aguda se extienden desde el páncreas necrótico hacia el saco menor (A), comprimiendo el estómago (e), y son visibles alrededor de la vesícula biliar (VB). Se observa la dilatación del conducto pancreático distal *(flecha)*.

Pancreatitis aguda: acumulación de líquido. El líquido pancreático (L) y la inflamación se extienden desde el páncreas en el espacio pararrenal anterior (EPA), parcialmente alrededor del riñón izquierdo, entre las hojas de la fascia renal posterior *(cabezas de flecha)*. Obsérvese que se respeta el espacio perirrenal (EPR) y el espacio pararrenal posterior (EPP).

- La *ascitis pancreática* está producida por la fuga de líquido pancreático hacia la cavidad peritoneal, que induce la secreción de líquido desde las membranas peritoneales. La ascitis pancreática contiene una concentración elevada de amilasa.

PANCREATITIS CRÓNICA

La pancreatitis crónica es una enfermedad inflamatoria crónica del páncreas que se caracteriza por una lesión pancreática progresiva con una fibrosis irreversible. El proceso produce alteraciones estructurales importantes combinadas de diferentes formas, que incluyen atrofia parenquimatosa, calcificaciones, estenosis y dilatación del conducto pancreático, acumulaciones de líquido, formación de seudomasas y alteración de la grasa peripancreática. Aunque muchos pacientes con pancreatitis crónica tienen episodios recurrentes de pancreatitis aguda, la pancreatitis crónica parece ser una enfermedad diferente. Los pacientes con pancreatitis crónica son en promedio 13 años más jóvenes que los pacientes con pancreatitis aguda. La pancreatitis aguda raras veces da lugar al desarrollo de una pancreatitis crónica. Las causas de pancreatitis crónica incluyen alcoholismo (70%), enfermedad autoinmunitaria, pancreatitis tropical y pancreatitis no alcohólica destructora de los conductos. Los datos tomográficos que indican pancreatitis crónica son:

- Con frecuencia (el 50% de los pacientes) hay calcificaciones en zonas focales o extendidas de manera difusa por todo el páncreas (Fig. 13-9), y varían de aspecto entre un punteado fino y calcificaciones gruesas. Las calcificaciones pancreáticas se producen con más frecuencia en la pancrea-

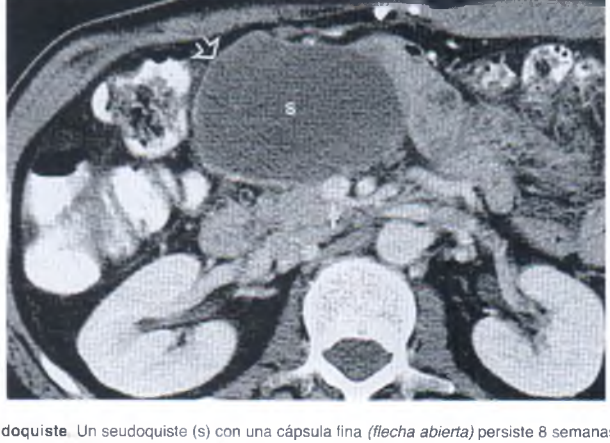

Seudoquiste. Un seudoquiste (s) con una cápsula fina *(flecha abierta)* persiste 8 semanas después de un episodio de pancreatitis aguda. El seudoquiste comprimía la vena mesentérica superior *(flecha)* y la vena porta, provocando la dilatación de los vasos colaterales portosistémicos.

Pancreatitis necrosante. La necrosis por licuación ha destruido completamente el páncreas, sustituyéndolo por una acumulación loculada de líquido (L) en el lecho pancreático anterior a la vena esplénica *(cabeza de flecha)*.

Absceso pancreático. Una úlcera duodenal penetrante produjo pancreatitis, absceso pancreático y fístula pancreatoduodenal. Una acumulación extensa de aire (A) ocupa el lecho pancreático. Los bordes del páncreas han sido borrados por el proceso inflamatorio *(flechas abiertas)*.

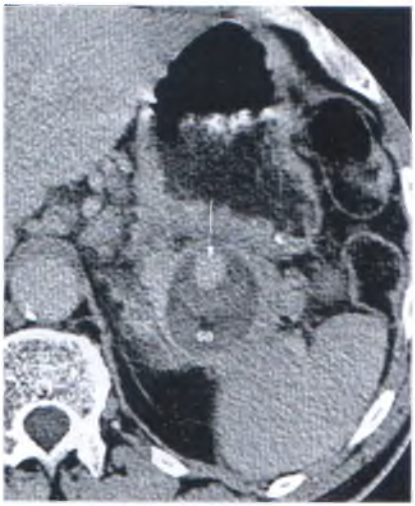

Seudoaneurisma. Se identifica un seudoaneurisma (sa) de la arteria esplénica, que aparece como complicación de una pancreatitis recurrente, por un nódulo de realce *(flecha)*. El resto del seudoaneurisma tenía una intensidad baja, lo que indica trombo.

titis hereditaria y en la pancreatitis crónica producida por alcoholismo.

- La glándula tiene una atrofia focal o difusa (en el 54%; Fig. 13-10). Esta atrofia puede producir una insuficiencia exocrina y diabetes mellitus.
- El conducto pancreático tiene estenosis focales y segmentos dilatados (68%). Esta dilatación «arrosariada» es característica (véase Fig. 13-10).
- Son frecuentes (30%) las zonas focales de aumento del tamaño del páncreas producidas por inflamación focal, y no deben confundirse con tumores (Fig. 13-11). La presencia de calcificaciones en el interior de las masas habla muy a favor de pancreatitis y no de tumor. Con frecuencia es necesaria una biopsia percutánea guiada por ecografía o por TC para establecer un diagnóstico correcto.
- Las vías biliares pueden estar dilatadas por la estenosis inflamatoria del colédoco en su trayecto a través del páncreas (véase Fig. 13-9).
- Las acumulaciones de líquido están producidas por una pancreatitis aguda superpuesta (30%).
- Se encuentran seudoquistes pancreáticos en el 25% al 40% de los pacientes.
- Los tejidos peripancreáticos muestran cambios inflamatorios con un engrosamiento fascial y densidades lineales en la grasa peripancreática. Estas alteraciones hacen que los bordes del páncreas estén mal definidos.

ADENOCARCINOMA DEL PÁNCREAS

El adenocarcinoma pancreático es un tumor agresivo y habitualmente mortal; sólo el 3% de los pacientes afectados sobreviven 5 años. La única esperanza realista de curación es su detección temprana y una cirugía agresiva (operación de Whipple). La TC tiene una función fundamental en la estadificación preoperatoria, y per-

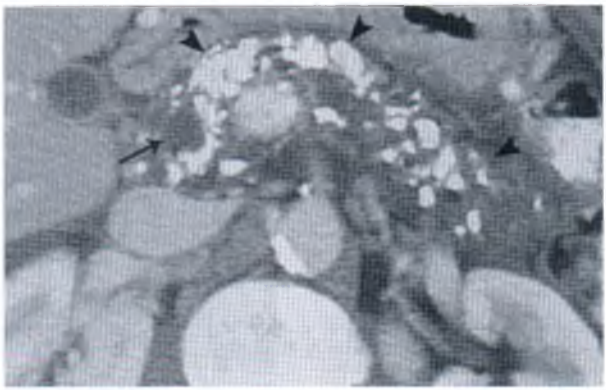

Pancreatitis crónica: calcificaciones. Se ven numerosas calcificaciones gruesas en todo el páncreas *(cabezas de flecha)* en este paciente con pancreatitis alcohólica recurrente. El colédoco *(flecha)* está levemente dilatado por una estenosis benigna en la cabeza del páncreas.

mite diferenciar entre los pacientes que son claramente *irresecables* y un porcentaje de un 10% a un 15% de pacientes que son *potencialmente resecables*. La angiotomografía es útil para determinar si ha habido afectación vascular por parte del tumor. Lamentablemente, la mayoría de los pacientes sometidos a una resección agresiva morirán finalmente por la enfermedad. Los hallazgos del adenocarcinoma en la TC incluyen:

- El tumor aparece como una masa hipodensa (96% de los pacientes) que realza mínimamente en comparación con el parénquima pancreático normal. Como la pancreatitis crónica focal puede simular una neoplasia maligna del páncreas, con frecuencia es necesaria una biopsia para confirmar el diagnóstico. Las calcificaciones raras veces se asocian a adenocarcinoma. Los tumores se localizan en la cabeza (60%), en el cuerpo (15%) y en la cola (5%), y son difusos en todo el páncreas en el 20% de los pacientes.
- El tumor puede ser sutil, y aparece como un aumento focal del tamaño del páncreas con una pérdida de la lobulación superficial.
- El conducto pancreático o el colédoco, o ambos conductos, con frecuencia están dilatados proximalmente al tumor.
- Se puede producir la atrofia del tejido pancreático proximal al tumor.
- Puede haber signos de pancreatitis aguda o crónica al mismo tiempo.

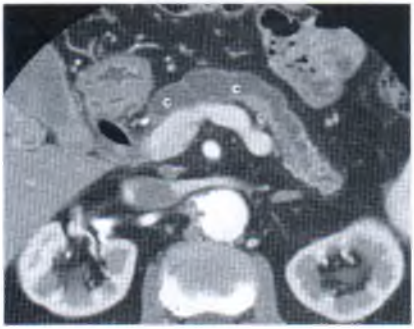

Pancreatitis crónica: dilatación del conducto pancreático. El conducto pancreático (c) muestra una marcada dilatación arrosariada. El parénquima pancreático está gravemente atrofiado.

Los signos de posible resecabilidad son:

- Masa pancreática aislada con o sin dilatación de los conductos colédoco y pancreático (Fig. 13-12).
- Dilatación combinada de los conductos colédoco y pancreático sin masa pancreática identificable (conducto pancreático >5 mm en la cabeza o mayor que 3 mm en la cola; colédoco >9 mm).
- Los ganglios linfáticos regionales detectables pueden o no estar afectados por el tumor; el tamaño de los ganglios no es un criterio fiable de afectación ganglionar tumoral; la presencia de ganglios linfáticos aumentados de tamaño (>10 mm) no impide la resecabilidad.

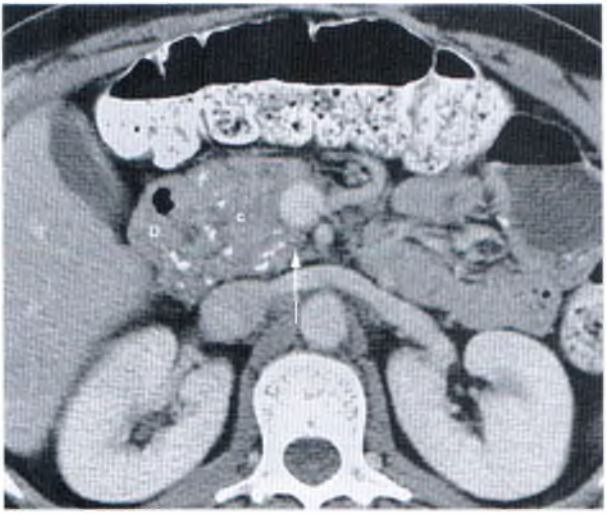

Figura 13-11 **Pancreatitis crónica: masa**. La pancreatitis crónica produce un aumento del tamaño de la cabeza del páncreas (c) y el aplanamiento de la punta de la apófisis unciforme *(flecha)*. La masa encapsula parcialmente el duodeno (D). Un factor causante benigno es la presencia de calcificaciones, que son frecuentes en la pancreatitis crónica e infrecuentes en el carcinoma pancreático. Compárese con las Figuras 13-12 y 13-13.

Figura 13-12 **Carcinomas pancreáticos potencialmente resecables**. *A*, Se puede detectar un carcinoma muy sutil *(flecha)* del cuerpo pancreático porque produce la dilatación del conducto pancreático *(cabeza de flecha)* y la atrofia de la cola del páncreas.

(Continúa)

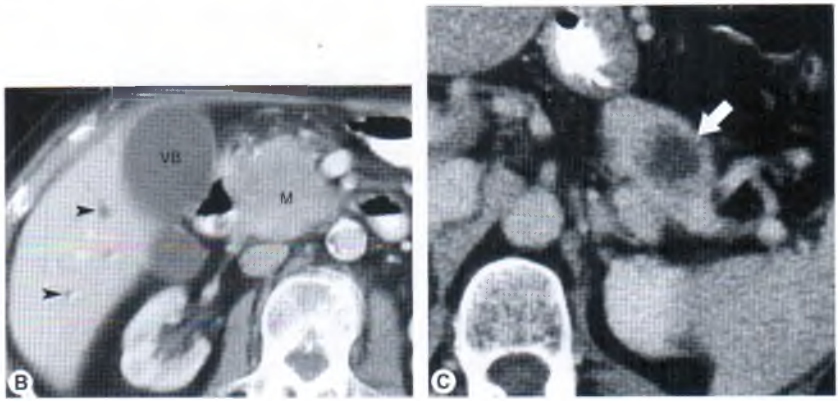

Continuación *B*. Una masa (M) en la cabeza del páncreas produce la dilatación de las vías biliares *(cabezas de flecha)*. La vesícula biliar (VB) está distendida. *C*, Una masa aislada *(flecha)* en la cola del páncreas no se asociaba a ningún hallazgo adicional. Las tres lesiones fueron resecables en la operación.

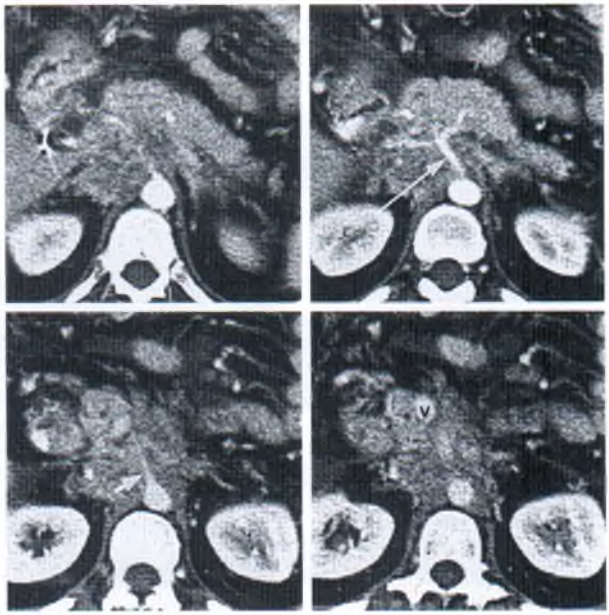

Carcinoma pancreático irresecable. Cuatro imágenes de una TC helicoidal muestran el encapsulado por parte del tumor del eje celíaco *(flecha larga)* y de sus ramas, de la arteria mesentérica superior *(flecha corta)* y de la vena mesentérica superior (V). El tumor infiltra de manera extensa la grasa retroperitoneal y encapsula parcialmente la aorta.

Los signos de irresecabilidad incluyen:

- La afectación de arterias importantes o de un segmento largo, o la oclusión de venas importantes, hace que el tumor sea irresecable (Fig. 13-13).
- Extensión del tumor mas allá de los límites del páncreas.
- Invasión por el tejido tumoral de los órganos adyacentes (bazo, estómago y duodeno).
- Afectación del eje celíaco, la arteria mesentérica superior o las venas porta, esplénica o mesentérica superior; la afectación incluye los signos siguientes:
  - Engrosamiento de las paredes vasculares.
  - Oscurecimiento por tejidos blandos de la definición normalmente nítida del vaso debido a la grasa perivascular; este hallazgo también puede estar producido por una pancreatitis.
  - Deformidad del vaso por el tumor adyacente.
  - Aumento del tamaño de los vasos colaterales.
  - Ausencia de realce vascular.
- Metástasis hepáticas (habitualmente hipodensas y con poco realce).
- Ascitis, que es un dato de posible carcinomatosis peritoneal.

TUMOR DE CÉLULAS DE LOS ISLOTES

Los tumores funcionantes de células de los islotes producen diferentes síndromes clínicos, y habitualmente se manifiestan cuando los tumores son pequeños. Los tumores no funcionantes de células de los islotes son clínicamente silentes, excepto si se manifiestan por los síntomas de una masa grande y creciente. Los tumores funcionantes varian en su potencial maligno desde un 10% para el insulinoma hasta un 60% para el gastrinoma y un 80% para el glucagonoma. Hasta el 80% de los tumores no funcionantes son malignos. Los hallazgos de la TC en los tumores de células de los islotes incluyen:

- Los tumores pequeños (<4 cm) son homogéneos y habitualmente isodensos al páncreas no realzado con contraste. Realzan de manera intensa y habitualmente uniforme durante la fase arterial de la administración de contraste (Fig. 13-14). Los tumores que producen hormonas suelen ser pequeños.
- Los tumores grandes (6-20 cm) son habitualmente heterogéneos, con calcificación, degeneración quística, necrosis, invasión vascular y extensión tumoral directa a estructuras adyacentes (Fig. 13-15). Los tumores no funcionantes habitualmente son grandes.
- Se producen metástasis en el hígado y en órganos distantes.

Insulinoma. Un pequeño tumor de las células de los islotes productor de insulina *(flecha)* muestra un realce temprano durante una imagen de TC en fase arterial. El paciente tenía episodios de hipoglucemia.

LINFOMA PANCREÁTICO

Se debe diferenciar el linfoma del adenocarcinoma porque el diagnóstico y el tratamiento son radicalmente diferentes. El linfoma afecta al páncreas, la mayoría de

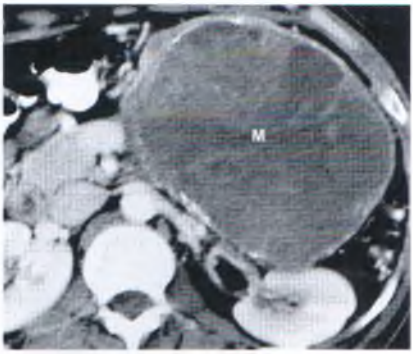

Tumor maligno no funcionante de células de los islotes. Una gran masa sólida heterogénea (M) que se origina en el cuerpo y en la cola del páncreas desplaza el intestino y comprime el riñón izquierdo.

las veces por extensión directa desde una linfadenopatía peripancreática. El páncreas puede estar afectado en el 30% de los pacientes con un linfoma no hodgkiniano, especialmente en pacientes con un linfoma relacionado con el sida. El linfoma pancreático primario es infrecuente. Los hallazgos de linfoma pancreático en la TC son:

- Es característico un tumor focal que está bien delimitado, con atenuación homogénea menor que la del músculo y que realza débil pero uniformemente.
- La infiltración difusa del páncreas es similar a la pancreatitis, pero sin datos clínicos de pancreatitis.
- Una linfadenopatía peripancreática que se extiende hacia el páncreas y lo desplaza es característica de un linfoma pancreático secundario (Fig. 13-16).
- Una masa voluminosa con una dilatación nula o mínima del conducto pancreático habla muy a favor de un linfoma y no de un adenocarcinoma.
- La linfadenopatía por debajo del nivel de las venas renales se da en el linfoma, pero no en el adenocarcinoma pancreático.

METÁSTASIS PANCREÁTICAS

Las metástasis pancreáticas son poco frecuentes, y están presentes en sólo el 3% al 12% de los pacientes con neoplasias malignas avanzadas. Los tumores primarios más frecuentes son el melanoma y los carcinomas de riñón, pulmón y mama. Las metástasis pancreáticas presentan las características siguientes:

- La mayoría de los tumores son redondos u ovoides, con bordes lisos y bien diferenciados.
- Las metástasis se encuentran con la misma frecuencia en todas las porciones del páncreas.
- La mayoría (el 75%) muestran un realce heterogéneo con el contraste.
- Los tumores son con frecuencia solitarios (50%-79%), y simulan un adenocarcinoma pancreático primario.
- La afectación difusa (5%-44%) produce un aumento generalizado del tamaño del páncreas.
- Se encuentran múltiples nódulos en el 5% al 17% de los pacientes.
- Es rara la afectación de los vasos sanguíneos pancreáticos.
- Las lesiones de la cabeza y del cuello pueden obstruir el conducto pancreático principal (37%) o el colédoco.
- Habitualmente hay metástasis en otros órganos y en otras localizaciones.

NEOPLASIA MUCINOSA PAPILAR INTRADUCTAL

Una neoplasia mucinosa papilar intraductal secreta un volumen excesivo de mucina hacia los conductos pancreá-

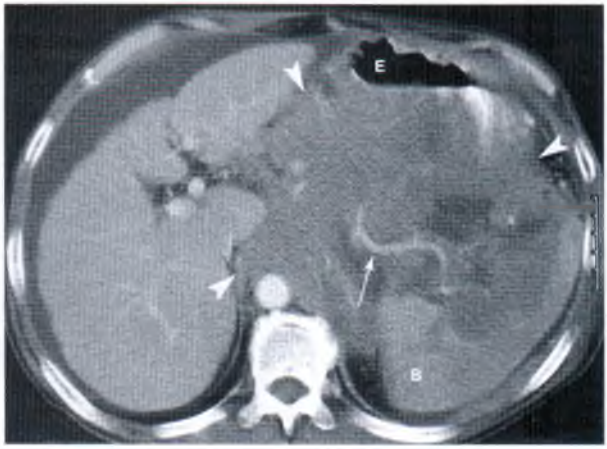

Linfoma. Adenopatías confluentes de manera masiva *(cabezas de flecha)* que encapsulan el páncreas, invaden el bazo (B) y desplazan el estómago (E). Sólo se ve claramente la arteria esplénica *(flecha)* en el interior de la masa tumoral.

ticos, produce progresiva dilatación del conducto pancreático principal y la ectasia quística de los conductos pancreáticos secundarios. Se debe considerar que los tumores intraductales que producen mucina son una patología diferente de los tumores quísticos mucinosos-quísticos del páncreas. Los tumores intraductales se originan en el recubrimiento epitelial de los conductos pancreáticos. La histología varía desde una hiperplasia hasta un adenocarcinoma. Los hallazgos en la TC incluyen:

- Los tumores que se originan en el conducto pancreático común producen un marcado aumento difuso o segmentario del tamaño del conducto pancreático, asociado a la atrofia del parénquima pancreático (Fig. 13-17). Se puede ver una calcificación amorfa en el interior del conducto dilatado.
- La ectasia quística de las ramas laterales produce un aspecto de «racimo de uvas» que protruye en el contorno del páncreas.
- Se ven masas sólidas papilares intraductales en el interior de los conductos pancreáticos dilatados, y pueden protruir hacia la luz del duodeno en la papila.
- Los tumores que se originan en las ramas laterales producen una masa multiquística; esta lesión tiene una marcada propensión a aparecer en la apófisis unciforme (véase Fig. 13-17).
- La colangiopancreatografía retrógrada endoscópica muestra una comunicación característica entre el conducto pancreático principal dilatado y la dilatación multiquística de las ramas del conducto pancreático.

LESIONES QUÍSTICAS

Las lesiones quísticas del páncreas son muy difíciles de diagnosticar con exactitud mediante TC. Los tumores quísticos del páncreas representan sólo el 10% de todos los quistes pancreáticos y el 1% de todas las neoplasias pancreáticas. Es importante establecer un diagnóstico exacto porque: a) los cistoadenomas mucinosos son malignos y precisan resección quirúrgica, b) los cistoadenomas serosos son benignos y se pueden someter a observación, y c) los seudoquistes, que se deben a pancreatitis, son las lesiones más frecuentes y habitualmente precisan drenado. La TC es sensible para detectar lesiones quísticas, pero habitualmente se utilizan otras técnicas, como la ecografía endoscópica con aspiración-biopsia, para conseguir un diagnóstico definitivo.

Seudoquistes

Los seudoquistes, que son con diferencia las lesiones quísticas más frecuentes del páncreas y de la zona que lo rodea, son acumulaciones de líquido pancreático que se han quedado encerradas en el interior de paredes gruesas. Se deben a episodios de pancreatitis aguda. Aunque la mayoría de los pacientes con pancreatitis tienen dolor abdominal, algunos no lo tienen. El seudoquiste siempre se debe incluir en el diagnóstico diferencial de las lesiones pancreáticas quísticas. El líquido aspirado de un seudoquiste tiene una concentración ele-

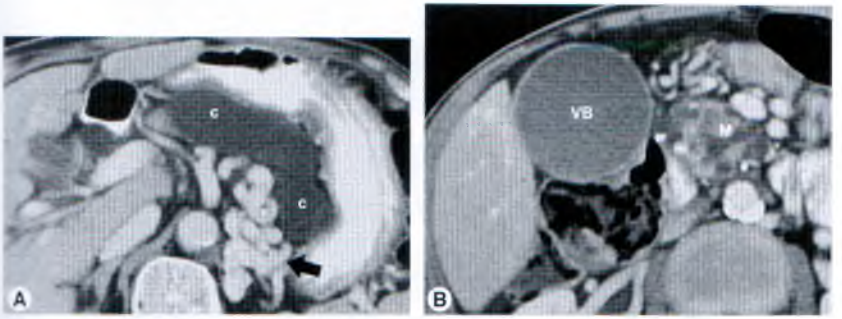

Figura 13-17 **Tumor mucinoso papilar intraductal**. *A*, El conducto pancreático (c) está enormemente dilatado y se ve poco parénquima pancreático. Los inmensos vasos colaterales portosistémicos *(flecha)* están producidos por una trombosis de la vena esplénica. *B*, La cabeza del páncreas ha sido sustituida por una masa sólida heterogénea (M) con zonas quísticas que se presentan ramas dilatadas del conducto pancreático. La vesícula biliar (VB) está muy dilatada. La biopsia confirmó la presencia de adenocarcinomas papilares secretores de mucina. La marcada dilatación del conducto pancreático estaba producida por una combinación de obstrucción del conducto y una excesiva secreción de mucina.

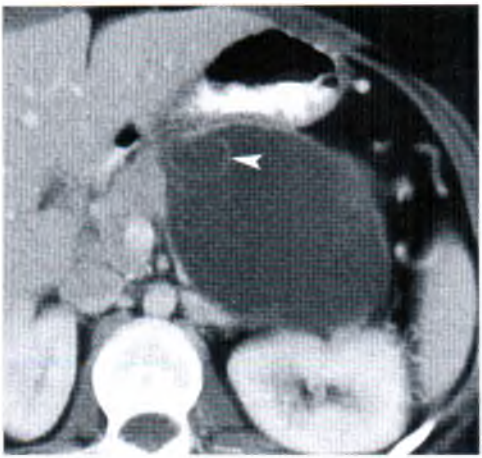

Neoplasia quística mucinosa. Una gran masa quística (M) se origina en el cuerpo del páncreas. Se puede ver un tabique fino que realza contraste *(cabeza de flecha)*. El diagnóstico diferencial debe incluir seudoquiste y la forma macroquística del cistoadenoma seroso.

vada de amilasa. Los hallazgos de los seudoquistes en la TC incluyen:

- Los seudoquistes aparecen como acumulaciones de líquido, desechos celulares o sangre de densidad baja (véase Fig. 13-5).
- Tienen unas paredes diferenciadas bien definidas y de grosor variable. De manera ocasional hay calcificaciones en la pared del quiste.
- La mayoría son uniloculados. Algunos contienen varios tabiques.
- Habitualmente hay signos de pancreatitis.

Neoplasia quística mucinosa: metástasis. Se ve una masa quística de baja atenuación en la cola del páncreas (M). Las lesiones pequeñas de densidad baja *(cabezas de flecha)* del hígado y el aumento del tamaño del ganglio linfático *(flecha)* por detrás de la vena renal izquierda corresponden a la diseminación metastásica del tumor maligno.

Cistoadenoma seroso: tumor microquístico. Aunque está formado por innumerables quistes minúsculos, este tumor es similar a una masa sólida. La calcificación central *(cabeza de flecha)* en el interior de una cicatriz estrellada es característica. Se trata de un tumor benigno que se origina en el cuello del páncreas.

Neoplasia quística mucinosa

Las neoplasias quísticas mucinosas son tumores primarios raros del páncreas que se encuentran la mayoría de las veces en mujeres de mediana edad (95% de los pacientes). Todos ellos son cistoadenocarcinomas mucinosos de bajo grado. Tienen un pronóstico excelente con la resección quirúrgica. Los hallazgos en la TC incluyen:

- Los tumores aparecen como quistes multiloculados de tabiques finos (<2 mm) (Fig. 13-18). Se considera que la presencia de seis o menos quistes mayores de 2 cm es típica de la lesión. La TC puede no mostrar los tabiques finos en imágenes sin contraste, pero los tabiques habitualmente realzan y se ven bien después de la administración de contraste.
- La atenuación del líquido en el interior del quiste varía con su contenido (acuoso, mucoide, hemorrágico).
- Se ven calcificaciones en la cápsula o en los tabiques en el 10% de las lesiones. Las calcificaciones periféricas son características de los tumores quísticos mucinosos, mientras que los cistoadenomas serosos tienen sólo calcificaciones centrales.
- Las versiones varían de tamaño desde 2 cm hasta 36 cm, con un tamaño medio de 6 cm a 10 cm.
- Los tumores son más frecuentes en la cola del páncreas.
- Estos tumores no se comunican con el sistema ductal del páncreas.
- Las metástasis pueden ser evidentes (Fig. 13-19).

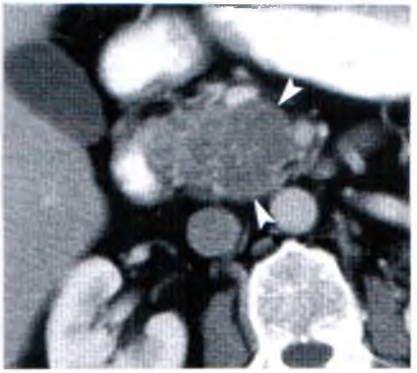

Cistoadenoma seroso: aspecto de colmena. Esta lesión quística *(cabezas de flecha)* que se origina en la cabeza del páncreas tiene quistes algo mayores, lo que le da un aspecto de colmena. La localización y el aspecto son característicos del cistoadenoma seroso.

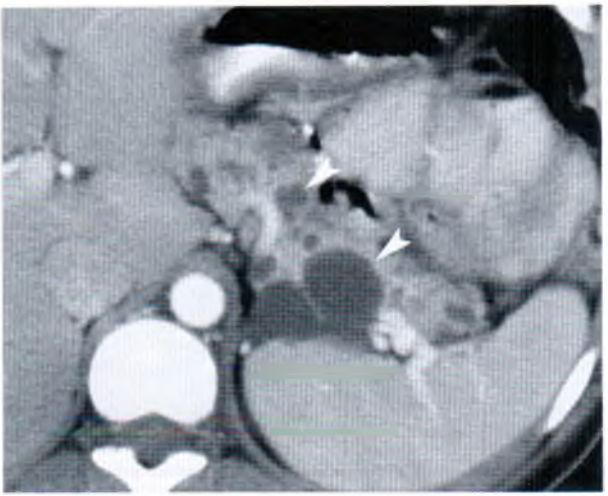

Síndrome de Von Hippel-Lindau. Se ven quistes multiloculados y uniloculados *(cabezas de flecha)* en todo el páncreas en este paciente con síndrome de Von Hippel-Lindau.

Cistoadenoma seroso

Los cistoadenomas serosos son tumores pancreáticos benignos sin potencial maligno. Los quistes serosos contienen un líquido claro. La aspiración endoscópica guiada por ecografía que permite obtener un líquido claro y no un líquido mucinoso ayuda a confirmar el diagnóstico. Estas lesiones adoptan dos patrones morfológicos:

- El aspecto clásico es una masa bien delimitada de innumerables quistes pequeños: cuando los quistes son minúsculos, la masa tiene un aspecto sólido y tiene característicamente una cicatriz estrellada central, con frecuencia con una calcificación central (Fig. 13-20); cuando los quistes son mayores (hasta 2 cm) la masa adopta un aspecto de colmena (Fig. 13-21).

- La forma unilocular mide de 2 cm a 6 cm de tamaño y puede ser indistinguible de las neoplasias quísticas mucinosas. El contorno lobulado, la ausencia de realce de la pared y la localización en la cabeza pancreática hablan a favor de un cistoadenoma seroso.

Quistes pancreáticos verdaderos

Los quistes pancreáticos verdaderos son raros y se ven con mucha menos frecuencia que los seudoquistes pancreáticos. Los quistes congénitos tapizados por epitelio son habitualmente solitarios. Se ven múltiples quistes pancreáticos en el síndrome de Von Hippel-Lindau (en el 50% de los pacientes) y en la enfermedad poliquística dominante autosómica (el 5% de los pacientes). Raras veces se ven quistes tapizados por epitelio en pacientes con una fibrosis quística. Los hallazgos en la TC son:

- Los quistes aparecen como masas bien definidas y llenas de líquido de diversos tamaños, con paredes de grosor variable (Fig. 13-22).
- En el síndrome de Von Hippel-Lindau el páncreas también está afectado por cistoadenomas serosos (12%) y tumores neuroendocrinos (del 7% al 12%). Un pequeño número de los tumores neuroendocrinos son malignos. Las lesiones quísticas del páncreas son benignas.

Divertículo duodenal

Los divertículos duodenales son lesiones frecuentes que pueden estar completamente llenas de líquido y pueden confundirse con una neoplasia quística del páncreas.

Bibliografía

Balthazar EJ: Acute pancreatitis: Assessment of severity with clinical and CT evaluation. *Radiology* 223:603-613, 2002.

Buetow PC, Miller DL, Parrino Ty Buck JL: Islet cell tumors of the pancreas: Clinical, radiologic, and pathologic correlation in diagnosis and localization. *Radiographics* 17:453-472, 1997.

Buetow PC, Rao P, Thompson LDR: Mucinous cystic neoplasms of the pancreas: Radiologic-pathologic correlation. *Radiographics* 18:433-449, 1998.

Casas JD, Diaz R, Valderas G, et al: Prognostic value of CT in the early assessment of patients with acute pancreatitis. *AJR Am J Roentgenol* 182:569-574, 2004.

Cohen-Scali F, Vilgrain V, Brancatelli G, et al: Discrimination of unilocular macrocystic serous cystadenoma from pancreatic pseudocyst and mucinous cystadenoma with CT: Initial observations. *Radiology* 228:727-733, 2003.

Curry CA, Eng J, Horton KM, et al: CT of primary cystic pancreatic neoplasms: Can CT be used for patient triage and treatment? *AJR Am J Roentgenol* 175:99-103, 2000.

Demos TC, Posniak HV, Harmath C, et al: Cystic lesions of the pancreas. *AJR Am J Roentgenol* 179:1375-1388, 2002.

Grogan JR, Saeian K, Taylor AJ, et al: Making sense of mucin-producing pancreatic tumors. *AJR Am J Roentgenol* 176:921-929, 2001.

Horton KM, Fishman EJ: Multidetector CT angiography of pancreatic carcinoma: Part 1, evaluation of arterial involvement. *AJR Am J Roentgenol* 178:827-831, 2002.

Horton KM, Fishman EJ: Multidetector CT angiography of pancreatic carcinoma: Part 2, evaluation of venous involvement. *AJR Am J Roentgenol* 178:833-836, 2002.

Katz DS, Hines J, Math KR, et al: Using CT to reveal fat-containing abnormalities of the pancreas. *AJR Am J Roentgenol* 172:393-396, 1999.

Kim T, Murakami T, Takamura M, et al: Pancreatic mass due to chronic pancreatitis: Correlation of CT and MR imaging features with pathologic findings. *AJR Am J Roentgenol* 177:367-371, 2001.

Klien KA, Stephens DH, Welch TJ: CT characteristics of metastatic disease of the pancreas. *Radiographics* 18:369-378, 1998.

Lesniak RJ, Hohenwalter MD, Taylor A: Spectrum of causes of pancreatic calcifications. *AJR Am J Roentgenol* 178:79-86, 2002.

Lim JH, Lee G, Oh YL: Radiologic spectrum of intraductal papillary mucinous tumor of the pancreas. *Radiographics* 21:323-340, 2001.

Macari M, Lazarus D, Isreal G, MegibowA: Duodenal diverticula mimicking cystic neoplasms of the pancreas: CT and MR imaging findings in seven patients. *AJR Am J Roentgenol* 180:195-199, 2003.

Merkle EM, Bender GN, Brambs H-J: Imaging findings in pancreatic lymphoma: Differential aspects. *AJR Am J Roentgenol* 174:671-675, 2000.

O'Malley ME, Boland GWL, Wood BJ, et al: Adenocarcinoma of the head of the pancreas: Determination of surgical unresectability with thin-section pancreatic-phase helical CT. *AJR Am J Roentgenol* 173:1513-1518, 1999.

Patel BK, Chenoweth JL, Garvin PJ, et al: Role of imaging in the diagnosis of chronic pancreatitis and differentiation from carcinoma of the pancreas. *Radiologist* 5:245-255, 1998.

Paulson EK, Vitellas KM, Keogan MT, et al: Acute pancreatitis complicated by gland necrosis: Spectrum of findings on contrast-enhanced CT. *AJR Am J Roentgenol* 172:609-613, 1999.

Procacci C, Megibow A, Carbognin G, et al: Intraductal papillary mucinous tumor of the pancreas: A pictorial essay. *Radiographics* 19:1447-1463, 1999.

Prokesch RW, Chow LC, Beaulieu CF, et al: Isoattenuating pancreatic adenocarcinoma at multidetector row CT: Secondary signs. *Radiology* 224:764-768, 2002.

Roche CJ, Hughes ML, Garvey CJ, et al: CT and pathologic assessment of prospective nodal staging in patients with ductal adenocarcinoma of the head of the pancreas. *AJR Am J Roentgenol* 180:475-480, 2003.

Scatarige JC, Horton KM, Sheth S, Fishman EK: Pancreatic parenchymal metastases: Observations on helical CT. *AJR Am J Roentgenol* 176:695-699, 2001.

Stone EE, Brant WE, Smith GB: Computed tomography of duodenal diverticula. *J Comput Assist Tomogr* 13:61-63, 1989.

Tamm EP, Silverman PM, Charnsangavej C, Evans DB: Diagnosis, staging, and surveillance of pancreatic cancer. *AJR Am J Roentgenol* 180:1311-1323, 2003.

Taouli B, Ghouadni M, Correas J, et al: Spectrum of abdominal imaging findings in von Hippel-Lindau disease. *AJR Am J Roentgenol* 181:1049-1054, 2003.

14 Bazo

William E. Brant, M.D.

ANATOMÍA

El bazo ocupa prácticamente siempre la misma posición en el cuadrante superior izquierdo del abdomen. Es un órgano blando y flexible que se amolda a la forma de las estructuras adyacentes. La superficie diafragmática es lisa y convexa y se adapta a la cúpula del diafragma, mientras que la superficie visceral tiene concavidades para el estómago, el riñón y el colon. La arteria y la vena esplénicas tienen un trayecto muy próximo al páncreas hasta el hilio esplénico, donde cada uno de los vasos se divide en múltiples ramas. El bazo normal tiene lobulaciones, muescas y escotaduras que se pueden confundir con alteraciones (Fig. 14-1). En los cortes seriados se puede generalmente observar que las lobulaciones del contorno esplénico forman parte del bazo.

La densidad del bazo normal en la TC es menor que la densidad del hígado normal o igual a la misma. La atenuación del bazo normal sin contraste es de 40 UH a 60 UH, que es entre 5 UH y 10 UH menor que el hígado normal sin contraste. La mayoría de las lesiones esplénicas se ven mejor en la TC con contraste. El bazo realza de manera irregular en la fase temprana después de la inyección en bolo del medio de contraste, lo que da lugar a la aparición de seudomasas transitorias producidas por velocidades variables de flujo a través de su pulpa (Fig. 14-2).

CONSIDERACIONES TÉCNICAS

El bazo se incluye en todas las TC del abdomen. Normalmente, las imágenes se ven con cortes de 5 mm de grosor. El contraste se administra a una velocidad de 2 ml a 3 ml/s hasta una dosis total de 120 ml a 150 ml. Los cortes se obtienen entre 60 y 70 segundos después de la inyección del contraste.

ANOMALÍAS

Bazo accesorio

Los vasos accesorios, o esplénulos, son nódulos de tejido esplénico normal que se forman por separado al bazo principal. Están presentes en el 10% al 30% de las personas, y pueden ser solitarios o múltiples. Los vasos accesorios tienen las características siguientes:

- Los esplénulos aparecen como masas redondas u ovaladas de hasta 2 cm a 3 cm de diámetro, y la mayoría de las veces se localizan en el hilio esplénico (Fig. 14-3).
- En la TC tienen la misma densidad y la misma textura tisular que el bazo principal.
- Los bazos accesorios se pueden hipertrofiar después de la resección del bazo.

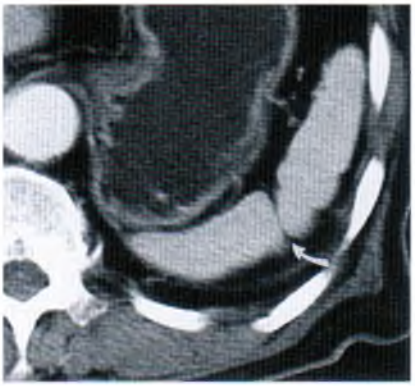

Hendidura normal. Se puede ver una hendidura prominente pero normal *(flecha)* en el bazo de un varón de 72 años.

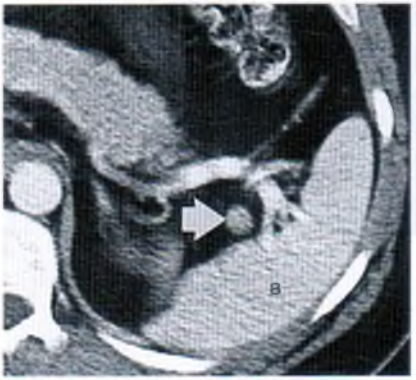

Bazo accesorio. Se puede ver un bazo accesorio *(flecha)* cerca del hilio del bazo (B) adyacente a la vena esplénica.

Bazo errante

El bazo errante es un bazo normal que se encuentra fuera del cuadrante superior izquierdo del abdomen. La laxitud congénita de los ligamentos, que con frecuencia se asocia a malformaciones de la fijación intestinal, hace que el bazo se pueda mover libremente y que se localice en cualquier parte del abdomen. Los bazos errantes suelen ser asintomáticos, aunque pueden producir una masa abdominal palpable y son más propensos a la lesión traumatológica y a la torsión. El diagnóstico se realiza observando la ausencia del bazo normal en su localización típica y si la masa ectópica aparece vascularizada por los vasos esplénicos.

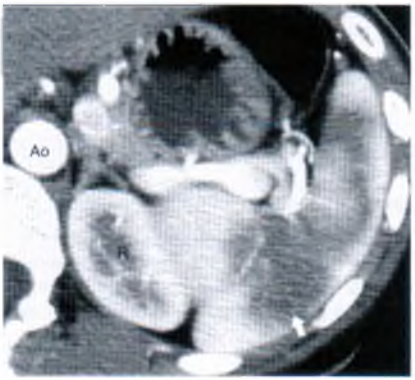

Seudomasa transitoria. El realce heterogéneo del bazo produce un efecto de seudomasa *(flecha)* durante la fase temprana de la administración del medio de contraste intravenoso utilizando un inyector. El realce brillante de la aorta (Ao) y el realce de sólo la corteza del riñón (R) indican la fase arterial temprana del realce con el contraste. Las imágenes obtenidas varios minutos después (no se incluyen) mostraban la densidad uniforme del bazo.

Regeneración esplénica

Los bazos accesorios o los restos de tejido esplénico que quedan después de una lesión esplénica se pueden hipertrofiar después de una esplenectomía, dando lugar a la aparición de masas únicas o múltiples en el abdomen superior izquierdo. El diagnóstico está indicado clínicamente cuando un paciente con antecedentes de esplenectomía no tiene cuerpos de Howell-Jolly en el frotis de la sangre periférica. Los cuerpos de Howell-Jolly son restos de material nuclear de los eritrocitos que habitualmente se eliminan de la sangre circulante a través del bazo.

Los restos esplénicos degenerativos tienen en la TC el aspecto de un tejido esplénico con una forma anómala pero por lo demás de aspecto normal (Fig. 14-4). La presencia de tejido esplénico se confirma por la gammagrafía con tecnecio-99m con azufre coloidal.

Esplenomegalia

El tamaño del bazo varía con la edad, con el hábito corporal, el estado de hidratación y la nutrición. El bazo

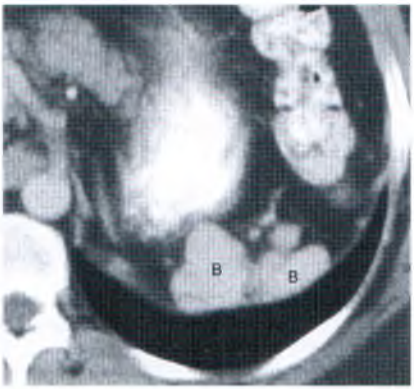

Regeneración esplénica. A este paciente se le realizó una esplenectomía por una rotura esplénica 8 años antes de la TC. Los restos retenidos del bazo (B) se han regenerado hasta convertirse en múltiples nódulos de tejido esplénico funcionante.

normalmente disminuye de tamaño con la edad. Las causas de esplenomegalia son múltiples, aunque se pueden clasificar en categorías mieloproliferativas, infecciosas, congestivas e infiltrantes. La mayoría de las enfermedades no afectan a la densidad del bazo en la TC, por lo que la diferenciación se basa en otros hallazgos de la TC y en la evaluación clínica. Un tamaño mayor de 14 cm en cualquier dimensión es un signo importante de esplenomegalia en adultos.

LESIONES FOCALES

Quistes

Las lesiones quísticas del bazo tienen diversas causas. Habitualmente se puede establecer un diagnóstico exacto correlacionando los hallazgos de la TC con la historia clínica y los hallazgos clínicos.

- El *quiste postraumatismo* es el quiste esplénico más frecuente, y supone el 80% de todas las lesiones quísticas esplénicas. Estos quistes se deben a una hemorragia, un infarto o una infección anteriores, y básicamente representan la fase final de un hematoma intraesplénico. La pared es tejido fibroso de grosor variable (Fig. 14-5). Los desechos internos, los niveles líquidos y la leche de calcio son datos frecuentes. Se encuentra calcificación de la pared en el 30% al 40% de los casos.

Quiste postraumatismo. La licuefacción de un hematoma antiguo dio lugar a la formación de esta masa quística *(flecha)* de pared densamente calcificada.

- Los *quistes epidermoides congénitos* son quistes verdaderos con paredes tapizadas por epitelio. Son esféricos y están bien definidos, y habitual-

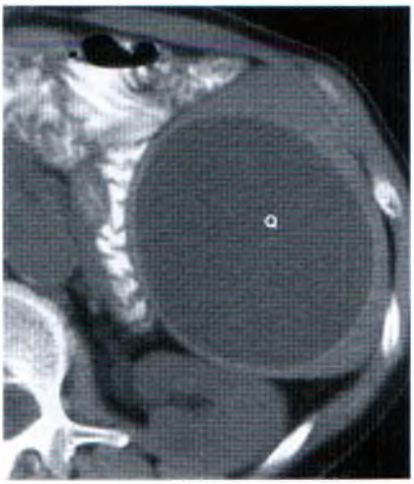

Quiste epidermoide. Un gran quiste (Q) expande el bazo y comprime el riñón izquierdo y desplaza el intestino en esta TC sin contraste.

mente son uniloculados y tienen paredes finas (Fig. 14-6). A veces hay desechos internos. No se produce realce con el contraste. Se encuentra calcificación parietal en aproximadamente el 5% de los casos.

- Los *quistes equinocócicos* pueden ser indistinguibles de los quistes traumatológicos y de los quistes epidermoides, pero no son frecuentes en Estados Unidos. Los pacientes presentan dolor abdominal, fiebre y esplenomegalia. La lesión está formada por un quiste madre de mayor tamaño que contiene quistes hijos pequeños cerca de la periferia. Es frecuente la calcificación valvular de las paredes del quiste madre y de los quistes hijos internos. La arena hidatídica aparece como desechos internos de mayor densidad que el líquido del quiste. Menos del 2% de los pacientes con enfermedad hidatídica tiene afectación esplénica.
- Los *seudoquistes pancreáticos* se deben a una pancreatitis en la que el líquido accede al parénquima esplénico desde el páncreas por disección a través del hilio esplénico (Fig. 14-7). La TC muestra hallazgos de pancreatitis asociados a líquido esplénico subcapsular.

Infarto

Los infartos esplénicos pueden ser asintomáticos o pueden manifestarse por dolor en el cuadrante superior izquierdo. Las causas incluyen la afectación de los vasos esplénicos por ateroesclerosis, arteritis, tumor o pancreatitis. Otras causas son embolia sistémica y la enfermedad drepanocítica. La esplenomegalia es un factor que predispone al infarto. Los infartos se infectan fácilmente si se produce una bacteriemia en el paciente. Los hallazgos del infarto en la TC son:

- El aspecto clásico es un defecto cuneiforme de atenuación baja que se extiende hasta la cápsula esplénica.
- Muchos infartos no tienen el aspecto clásico. Es probable que cualquier zona del bazo que no realza y que se extiende justo hasta la cápsula esplénica sea un infarto (Fig. 14-8).
- Los infartos se atrofian con el paso del tiempo, dando lugar a zonas deprimidas y muescas en el contorno esplénico.

Abscesos bacterianos

Los abscesos bacterianos se producen con poca frecuencia, pero tienen un índice de mortalidad elevado cuando no se tratan. Los síntomas y signos pueden ser inespecíficos. Los bazos enfermos son particularmente propensos a la formación de abscesos cuando los gérmenes llegan por vía hematógena desde focos de infección distantes. Los abscesos también se pueden deber a la diseminación de la infección desde órganos adyacentes o

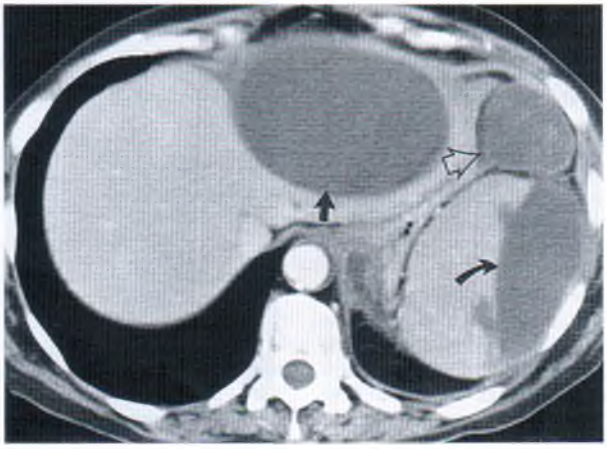

Seudoquistes pancreáticos. Se observan acumulaciones de líquido subcapsulares asociadas a una pancreatitis aguda en el bazo *(flecha curva)* y en el hígado *(flecha recta)*. También se ve líquido loculado en un receso del saco menor *(flecha abierta)*. Se confirmó el elevado contenido en amilasa del líquido mediante aspiración y drenado guiados con TC.

Figura 14-8 **Infarto**. Los infartos esplénicos (I) se ven como lesiones de baja densidad que se extienden hasta la cápsula del bazo *(flechas)* en este paciente con esplenomegalia masiva.

por supuración en un hematoma causado por traumatismo. Los abscesos aparecen como zonas únicas o múltiples de densidad baja y de pared mal definida, la cual puede estar engrosada y realzar con el medio de contraste. La atenuación interna es de 20 UH a 40 UH. Los abscesos pueden contener aire o pueden tener niveles líquidos. El diagnóstico se confirma por aspiración percutánea. El tratamiento es el drenado con catéter o la esplenectomía.

Microabscesos

Los pacientes inmunodeprimidos por sida, quimioterapia, linfoma, leucemia o trasplante de órganos pueden presentar microabscesos producidos por infecciones oportunistas. Los causantes pueden ser hongos (*Candida*, *Aspergillus*, *Cryptococcus*, *Histoplasma*), tuberculosis, *Pneumocystis carinii* y citomegalovirus. Los hallazgos de los microabscesos en la TC incluyen:

- Múltiples defectos de densidad baja en el bazo, de 2 mm a 10 mm de tamaño (Fig. 14-9).

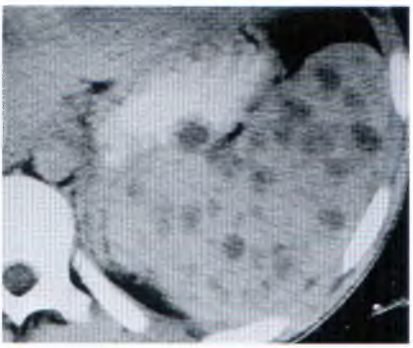

Figura 14-9 **Microabscesos**. Se ven muchas lesiones de densidad baja en el bazo de este paciente con leucemia mielógena aguda. Las lesiones estaban producidas por una sepsis por *Candida albicans*.

- El diagnóstico diferencial de múltiples defectos esplénicos pequeños de densidad baja incluye el linfoma, el sarcoma de Kaposi, la sarcoidosis y las metástasis.

Linfoma

El bazo es el órgano linfático más grande del cuerpo, por lo que no es sorprendente que sea frecuentemente afectado por el linfoma. Aproximadamente un tercio de todos los pacientes con linfoma presentan la afectación del bazo. La TC no es fiable para detectar la afectación linfomatosa. El bazo puede tener un aspecto normal aunque esté afectado, o puede estar aumentado de tamaño y no estar afectado. Las lesiones focales son un signo fiable de enfermedad. Los hallazgos de linfoma en la TC incluyen:

- La infiltración difusa puede producir un aumento de tamaño homogéneo sin masas.
- La manifestación más característica son las lesiones múltiples, que varían desde un patrón miliar de lesiones minúsculas hasta lesiones de 2 cm a 10 cm de tamaño. Las lesiones no realzan con la administración de contraste intravenoso.
- Una masa grande solitaria corresponde a un depósito confluente de tejido linfomatoso (Fig. 14-10).
- Se pueden ver ganglios aumentados de tamaño en el hilio esplénico, a lo largo de los vasos esplénicos y en otras localizaciones del abdomen.

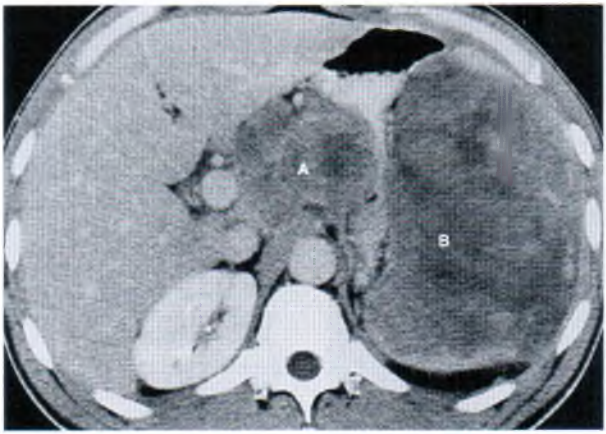

Linfoma. El bazo (B) está muy aumentado de tamaño, y el parénquima está sustituido en su mayor parte po una lesión difusa, de aspecto irregular y de densidad baja que corresponde a un linfoma no hodgkiniano. Una masa de adeno patías (A) comprime el estómago y está en contacto con la vena porta.

Metástasis

El melanoma y los cánceres de pulmón, mama y ovario son los orígenes más frecuentes de las metástasis esplénicas. Las metástasis son sorprendentemente infrecuentes, y se ven sólo en el 7% de los pacientes con una neoplasia maligna generalizada. El melanoma es el origen del 50% de las metástasis esplénicas que se detectan radiográficamente. Las lesiones aparecen en fases tardías de la evolución de la enfermedad:

- La mayoría aparecen como nódulos mal definidos de densidad baja y con cierto grado de realce periférico (Fig. 14-11).
- El melanoma con frecuencia produce metástasis quísticas bien definidas.

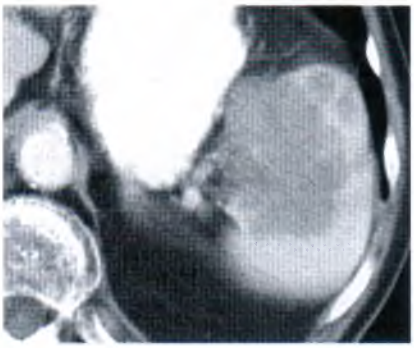

Metástasis. Las metástasis de un melanoma maligno producen múltiples lesiones de atenuación baja homogénea en el bazo.

Hemangioma

Aunque es poco frecuente, el hemangioma es la neoplasia más observada del bazo. Al igual que en el hígado, la lesión está formada por espacios de tamaño variado tapizados por endotelio y rellenos de sangre. La mayoría son asintomáticos, aunque los hemangiomas grandes pueden producir dolor y esplenomegalia. Los hallazgos del hemangioma en la TC incluyen:

- Las lesiones pueden tener un aspecto quístico o sólido en la TC sin contraste. Pueden ser únicas o múltiples.
- Después de la administración de contraste los hemangiomas esplénicos muestran un realce nodular desde la periferia similar al patrón de realce de los hemangiomas hepáticos (Fig. 14-12).

Hemangioma. *A*, Una imagen poco tiempo después de la administración de contraste muestra nódulos pequeños de realce periférico *(cabezas de flecha)*. *B*, La imagen tardía después de la administración de contraste muestra que la lesión se ha vuelto isodensa al parénquima esplénico y que ya no se ve.

Angiosarcoma. Una masa compleja con componentes de densidad baja y elevada y con vasos tortuosos sustituye a la mayor parte del parénquima esplénico. El tumor metastásico produce el aumento de tamaño de un ganglio linfático (G) en el hilio esplénico.

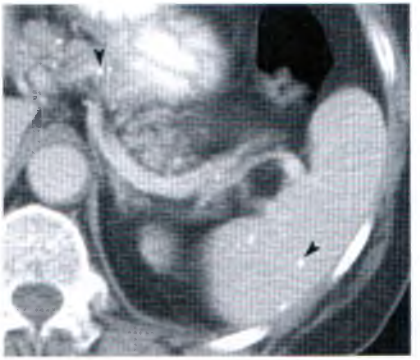

Granulomas calcificados. Se ven granulomas calcificados *(cabezas de flecha)* sin masa asociada en el bazo y el páncreas. Muy probablemente estuvieron producidos por una histoplasmosis.

- Puede haber calcificaciones punteadas y centrales o curvilíneas y periféricas.

Angiosarcoma

El angiosarcoma es una neoplasia maligna primaria infrecuente del bazo. El tumor es agresivo, y habitualmente se manifiesta por metástasis generalizadas, especialmente en el hígado. El tumor se puede romper espontáneamente y sangrar hacia la cavidad peritoneal. Los hallazgos en la TC incluyen:

- El aspecto más frecuente en la TC son múltiples nódulos bien definidos que realzan con el contraste.
- El angiosarcoma también puede aparecer como una masa compleja de componentes quísticos y sólidos que realza irregularmente (Fig. 14-13).

Calcificaciones esplénicas

Las calcificaciones esplénicas son un hallazgo frecuente en la TC. Los hallazgos incluyen:

- Las calcificaciones focales múltiples pequeñas (Fig. 14-14) en un bazo de aspecto por demás normal se deben a una infección previa por histoplasmosis o tuberculosis.
- Las calcificaciones de mayor tamaño y más gruesas se deben a un infarto previo, una infección o un traumatismo.
- La hemoglobinopatía falciforme sola o combinada con talasemia o con enfermedad por hemoglobina C puede producir la calcificación de todo el bazo, que con frecuencia se atrofia y se vuelve no funcionante.

Bibliografía

Abbott RM, Levy AD, Aguilera NS, et al: Primary vascular neoplasms of the spleen: Radiologic-pathologic correlation. *Radiographics* 24:1137-1163, 2004.

Brant WE, Jain KA: Current imaging of the spleen. *Radiologist* 3:185-192, 1996.

Dodds WJ, Taylor AJ, Erickson SJ, et al: Radiologic imaging of splenic anomalies. *AJR Am J Roentgenol* 155:805-810, 1990.

Ferrozzi F, Bova D, Draghi F, Garlaschi G: CT findings in primary vascular tumors of the spleen. *AJR Am J Roentgenol* 166:1097-1101, 1996.

Freeman JL, Jafri SZH, Roberts JL, et al: CT of congenital and acquired abnormalities of the spleen. *Radiographics* 13:597-610, 1993.

Paterson A, Frush DP, Donnelly LF, et al: A pattern-oriented approach to splenic imaging in infants and children. *Radiographics* 19:1465-1485, 1999.

Rabushka LS, Kawashima A, Fishman EK: Imaging of the spleen: CT with supplemental MR examination. *Radiographics* 14:307-332, 1994.

Taylor AJ, Dodds WJ, Erickson SJ, Stewart ET: CT of acquired abnormalities of the spleen. *AJR Am J Roentgenol* 157:1213-1219, 1991.

Urban BA, Fishman EK: Helical CT of the spleen. *AJR Am J Roentgenol* 170:997-1003, 1998.

Urritia M, Mergo PJ, Ros LH, et al: Cystic lesions of the spleen: Radiologic-pathologic correlation. *Radiographics* 16:107-129, 1996.

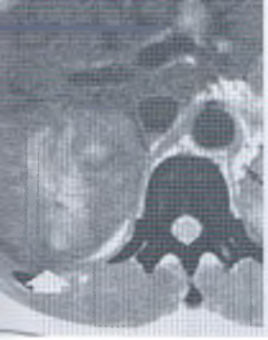

15

Riñones y uréteres

William E. Brant, M.D.

RIÑONES

Anatomía del espacio retroperitoneal

Conocer detalladamente los planos fasciales y los compartimentos del retroperitoneo es un requisito previo a la interpretación correcta de la TC abdominal. El espacio retroperitoneal entre el diafragma y el borde de la pelvis está dividido en los compartimentos pararrenal anterior, perirrenal y pararrenal posterior por medio de las fascias renales anterior y posterior (Fig. 15-1).

El *espacio pararrenal anterior* se extiende entre el peritoneo parietal posterior y la fascia renal anterior. Está limitado lateralmente por la fascia lateroconal, que es la continuación de la capa posterior de la fascia renal posterior. El páncreas, el duodeno y las porciones ascendente y descendente del colon están dentro del espacio pararrenal anterior.

Las fascias renales anterior y posterior rodean el riñón, la pelvis renal, el uréter proximal, la glándula suprarrenal y, grasa perirrenal dentro del *espacio perirrenal*. La fascia renal anterior es delgada y consta de una capa de tejido conectivo. La fascia renal posterior es más gruesa y consta de dos capas de tejido conectivo. La capa anterior de la fascia renal posterior es continua a la fascia renal anterior. La capa posterior de la fascia renal posterior es continua a la fascia lateroconal y forma el límite lateral del espacio pararrenal anterior. Las capas anterior y posterior de la fascia renal posterior pueden estar separadas por procesos inflamatorios, como una pancreatitis, que se extienden desde el espacio pararrenal anterior. El espacio perirrenal es discontinuo a través de la línea media debido a la fusión de las capas fasciales renales con los tejidos conectivos que circundan la aorta y la vena cava inferior. El compartimento perirrenal se estrecha según se va extendiendo hacia abajo, hasta dar lugar a una forma de cono invertido. El uréter pasa a través del vértice de este cono.

El *espacio pararrenal posterior* es un espacio potencial, que por lo general sólo está ocupado por grasa, que se extiende desde la fascia renal posterior hasta la fascia transversa. La grasa pararrenal posterior continúa hacia el flanco como la banda de grasa properitoneal que se ve en las radiografías simples del abdomen. Este compartimento está delimitado medialmente por el borde lateral del psoas y el músculo cuadrado lumbar.

Los riñones están recubiertos de una tensa cápsula fibrosa que produce un margen muy agudo definido por la grasa perirrenal en la TC. Las colecciones subcapsulares de sangre o de líquidos comprimirán y distorsionarán el parénquima renal, a menudo sin afectar a la grasa perirrenal. La grasa perirrenal se extiende por dentro del seno renal y marca los vasos sanguíneos y el sistema colector renal. Entre el riñón y la fascia renal se extienden tabiques de tejido conectivo, los cuales se pueden ver como densidades prominentes en forma de banda en la grasa perirrenal cuando están engrosados por inflamación, hemorragia, o isquemia. Las arterias y las venas renales se pueden identificar desde los grandes vasos hasta los riñones. La arteria renal derecha pasa por detrás de la vena cava. La vena renal izquierda cruza entre la aorta y la arteria mesentérica superior.

Consideraciones técnicas

Dado que los riñones concentran activamente el material de contraste dentro del parénquima, la mayoría de las anomalías renales se ven mejor en la TC después de la administración intravenosa (i.v.) de un medio de contraste. Las TC sin contraste se emplean para mostrar calcificaciones y cálculos que pueden estar oscurecidos por el agente de contraste. La TC helicoidal multidetector (TCMD) es la óptima para la evaluación renal, y es la actual técnica de elección. La sensibilidad para la detección de masas renales varía considerablemente con la modalidad de imagen: un 67% para la urografía

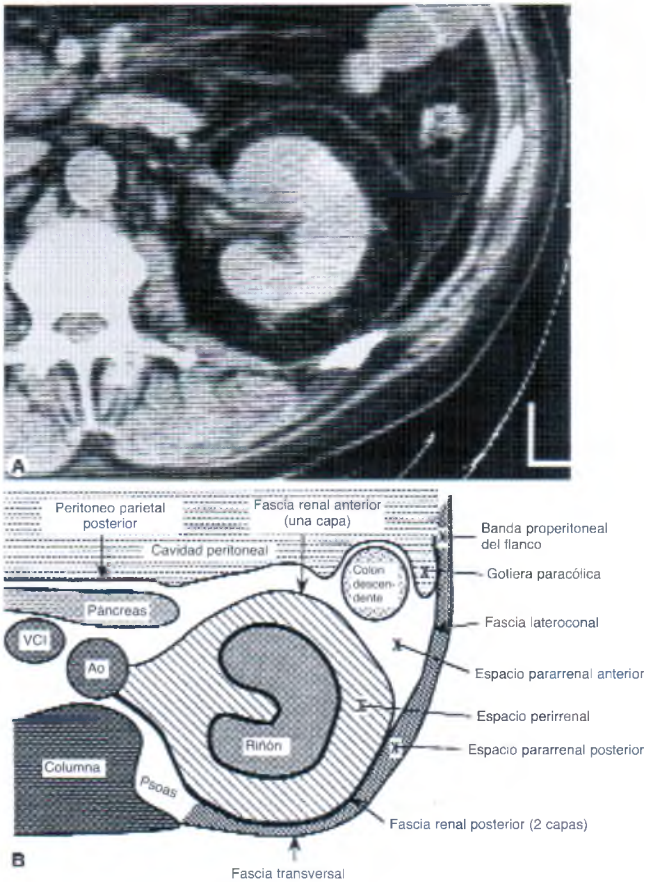

Anatomía retroperitoneal. Imagen de TC del riñón izquierdo *(A)* y diagrama *(B)* que muestran los planos fascia les y los compartimentos del retroperitoneo. Ao, aorta; VCI, vena cava inferior.

excretora, un 79% para la ecografía, un 94% para la TC convencional no helicoidal, y al menos un 95% para la TCMD.

TC de masas renales

Para estudiar una masa renal en la TC helicoidal, nosotros utilizamos la TCMD con cortes finos contiguos y durante una sola pausa de apnea en localizaciones idénticas antes y después de la administración de un bolo de contraste. El procedimiento para la TC con siste en:

- La mayoría de los protocolos utilizan una coli mación de 5 mm o menos y una sola pausa de ap nea durante 20 a 30 segundos. Se pueden obte ner cortes más delgados con una TC multidetector Las imágenes obtenidas con una colimación de 2,5 mm o menos están por lo general fundidas, y se ven con grosores de 5 mm. Para lesiones pro blemáticas, se pueden no fundir los cortes de

5 mm y verse como los cortes más delgados obtenidos originalmente.

- Se lleva a cabo un *barrido precontraste* de ambos riñones (Fig. 15-2*A*).
- Se administra por vía intravenosa un total de 150 ml de contraste yodado no iónico al 60% mediante un inyector a 2,5 ml/segundo.
- Se obtiene una *fase de estudio corticomedular* utilizando un retraso del estudio de 70 segundos (véase Fig. 15-2*B*). Este estudio se extiende desde la cúpula del diafragma y hasta la parte inferior de los riñones. El estudio durante esta fase sirve para evaluar otros órganos abdominales buscando enfermedad metastásica y para evaluar las venas y las arterias renales.
- Se obtiene una *imagen en fase nefrográfica* unos 100-120 segundos después de administrar el contraste (véase Fig. 15-2*C*). La extensión del estudio incluye solamente los riñones, desde la parte superior hasta la inferior.
- Se añade una *fase de estudio pielográfico* a los 3-5 minutos después de la inyección. Este estudio repite las imágenes de los riñones con una colimación de 5 mm.
- El estudio puede continuar a través de la pelvis para evaluar el retroperitoneo, los uréteres y la vejiga.

Estudios de fase corticomedular

Cuando se estudia el abdomen por razones que no son la identificación de una masa renal, es habitual obtener imágenes con contraste limitadas a la corteza renal (véase Fig. 15-2*B*). La fase corticomedular suele verse a aproximadamente unos 70 segundos después de la inyección del contraste en una vena del brazo; esta fase tiene un valor limitado para la detección de masas renales, dado que sólo realza la corteza renal y las porciones medulares del riñón permanecen sin realce. La fase corticomedular define mejor las arterias y las venas renales que la fase de nefrograma.

Urografía por TC

La urografía por TC (TC-IVP) ha evolucionado como el método de elección para evaluar más a fondo el tracto urinario, y a menudo se utiliza en el contexto de una hematuria. Se obtiene una TC sin contraste desde los riñones a través de la vejiga para documentar la presencia de cálculos o calcificaciones parenquimatosas. El parénquima renal se evalúa en fase de nefrograma. El sistema colector y los uréteres se visualizan bien mediante radiografías post-TC o mediante TCMD con colimación fina y reconstrucción coronal de los uréteres. El procedimiento para obtener una urografía por TC es:

- No se requiere preparación intestinal.
- Se obtiene una TC precontraste (protocolo de cálculo) desde la parte alta de los riñones hasta la base de la vejiga.
- Se inyectan por vía intravenosa un total de 150 ml de contraste no iónico con un 60% de yodo a 2,5 ml/segundo.
- La TC de los riñones se obtiene con un retraso de 100 segundos, utilizando una colimación de 5 mm o más delgada y durante una sola pausa de apnea.
- Inmediatamente después de la TC renal, se traslada al paciente a la sala de radiografías para realizar una radiografía abdominal anteroposterior y las oblicuas bilaterales de abdomen completo de los uréteres y la vejiga a los 5 minutos. Si es necesario se obtienen otras radiografías tardías adicionales de riñones y vejiga. Las radiografías en bipedestación después de vaciar la vejiga completan el estudio.
- Como alternativa, son muchos los que utilizan ahora la TCMD para completar el estudio en la sala de TC. Se obtienen cortes finos (1-3 mm) entre 3 y 5 minutos después del contraste intravenoso en toda la longitud de los uréteres, que se reconstruyen utilizando protocolos tridimensionales (Fig. 15-3).

Protocolo tomográfico para cálculos

La TC para cálculos renales (llamada a veces TC-KUB) es una TC helicoidal sin contraste del tracto urinario utilizada para diagnosticar la presencia de cálculos del tracto urinario y para detectar la obstrucción urinaria aguda producida por los mismos:

- No se administra contraste oral o por vía intravenosa.
- La adquisición de datos es continua desde la parte alta de los riñones hasta la base de la vejiga (desde el nivel de la mitad de D12 hasta la sínfisis del pubis) utilizando una colimación de entre 2,5 mm y 3 mm. Las imágenes se pueden ver con un grosor de corte de 2,5-5 mm.
- La TCMD permite la reconstrucción retrospectiva de los cortes de entre 1 mm y 3 mm. Los cortes finos permiten identificar cálculos pequeños, que pueden pasarse por alto con cortes más gruesos.
- El cambio del paciente a la posición prona permitirá diferenciar las piedras impactadas en la unión ureterovesical de las que ya han pasado hacia el interior de la vejiga.

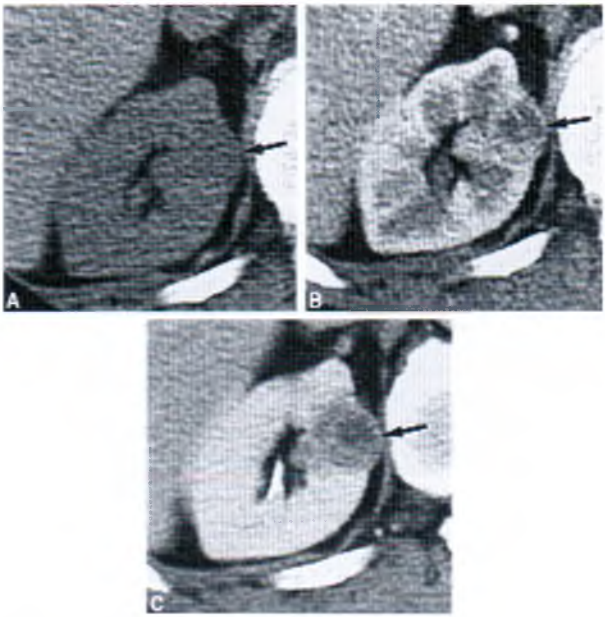

Carcinoma de células renales. Las imágenes sin contraste *(A)*, de fase corticomedular *(B)*, y de fase de ne frograma *(C)* de un estudio con TC helicoidal muestran un pequeño carcinoma renal *(flechas)* que surge del riñón derecho. E tumor es casi isodenso al parénquima renal en el estudio sin contraste. El realce arterial precoz del tumor coincide con el de la corteza renal en *B*. El tumor es hipointenso en comparación con el parénquima renal durante la fase de nefrograma.

- Siempre que la TC sin contraste para cálculos renales sea confusa, se puede administrar contraste intravenoso para aclarar el diagnóstico. La fase de pielograma de la excreción del contraste con llenado de los uréteres es de máximo interés. Se administra una inyección intravenosa de 100 ml de contraste al 60%. No es necesario utilizar un inyector. El protocolo de cálculo renal descrito antes se repite con un retraso de la obtención de imágenes de 3 a 5 minutos después de completar la inyección del contraste. Este estudio con un retraso prolongado por lo general permite el llenado de ambos sistemas colectores y ambos uréteres.

Anomalías congénitas

Riñón en herradura

La fusión congénita de los polos inferiores de los riñones es una anomalía congénita bastante frecuente (1-4/1.000). Los hallazgos en la TC del riñón en herradura son:

- El istmo se extiende a través de la aorta al nivel de la arteria mesentérica inferior, lo cual impide e ascenso normal de los riñones hasta las fosas renales (Fig. 15-4).
- Los riñones unidos tienen una posición baja y están mal rotados, con la pelvis renal dirigida hacia delante. La malposición suele producir la estasis urinaria, la formación de cálculos, e infecciones recurrentes.
- El carcinoma de células transicionales (CCT) es entre 3 y 4 veces más habitual en los riñones en herradura que en la población general.

Masas renales

Los datos que se deben evaluar para caracterizar una masa renal son la presencia y el tipo de calcificación, la

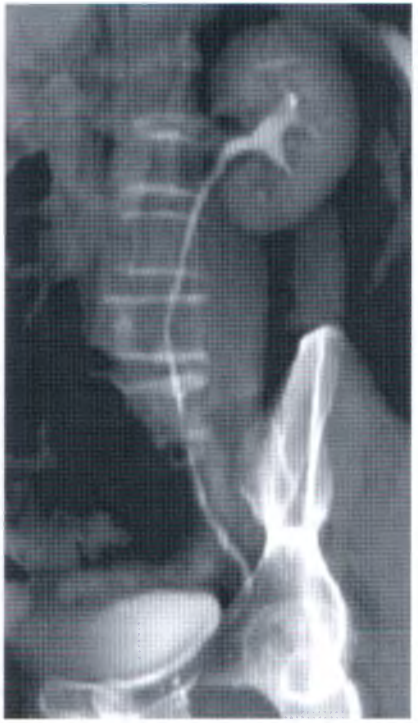

Pielografía intravenosa por TC. Esta proyección oblicua del uréter izquierdo, del sistema colector y del riñón se creó a partir de una serie de imágenes de TC axiales de corte fino. Muestra perfectamente el trayecto y el tamaño del uréter, pero carece de la alta resolución de una imagen radiológica normal.

atenuación de la masa antes y después de administrar contraste, el margen de la masa con el riñón y los tejidos circundantes, la presencia y el grosor de los tabiques y el grosor de la pared de las masas quísticas. La seudocaptación por artefactos, en relación con el efecto de endurecimiento del haz por el contraste yodado, puede aumentar la atenuación de las lesiones en hasta 10 UH. La atenuación debe aumentar *un mínimo de 10-15 UH* después de la administración intravenosa del bolo de contraste para considerarla aumentada.

Carcinoma de células renales

Los carcinomas de células renales (CCR) suponen el 90% de los tumores sólidos del riñón. La mayoría de las lesiones de gran tamaño se pueden diagnosticar fácilmente mediante TC. Las lesiones pequeñas son por lo general indeterminadas. Los hallazgos tomográficos incluyen:

- Los tumores grandes (>3 cm) son heterogéneos y multilobulados. Son frecuentes la hemorragia interna y la necrosis quística (Fig. 15-5). Las calcificaciones son comunes y por lo general son groseras e irregulares.
- El realce suele ser visible con un aumento de la atenuación de entre 10 UH a 25 UH. La mayoría de las lesiones son hipervasculares y realzan de forma heterogénea (véanse Figs. 15-2 y 15-6).
- Aproximadamente un 5% de los CCR son predominantemente quísticos. La mayoría aparecen como masas multiquísticas, con espacios quísticos no comunicantes de tamaño variado. Los quistes están llenos con cantidades variables de sangre nueva y antigua. Las variantes quísticas y multiquísticas complejas se identifican por paredes y tabiques engrosados que realzan, o por la presencia de un nódulo tumoral sólido. Los tabiques contienen células malignas, y por lo general realzan.
- Las lesiones sólidas pequeñas (<3 cm) pueden compartir características de imagen con algunas lesiones benignas.

Estadificación mediante TC del carcinoma de células renales

El CCR responde mal a todos los tipos de radioterapia y quimioterapia a pesar de los muchos intentos nuevos e innovadores de terapia. La única terapia eficaz sigue siendo la escisión quirúrgica de todo el tumor. La TC es enormemente precisa para ayudar al urólogo a planificar la cirugía (Tabla 15-1):

- La extensión del tumor a través de la cápsula renal y dentro de la grasa perinéfrica no se ve con precisión mediante TC; sin embargo, esta diferenciación no afecta al abordaje quirúrgico de la lesión.
- El tumor puede crecer dentro de la vena renal principal (30%) y de la vena cava inferior (10%). La invasión venosa viene indicada por moldes tisulares dentro de la vena renal o de la vena cava inferior. La invasión venosa consiste en un tumor que crece dentro de la vena, asociado a menudo con una cantidad variable de trombos blandos. Las venas afectadas están por lo general agrandadas. Los trombos tumorales se ven como nódu-

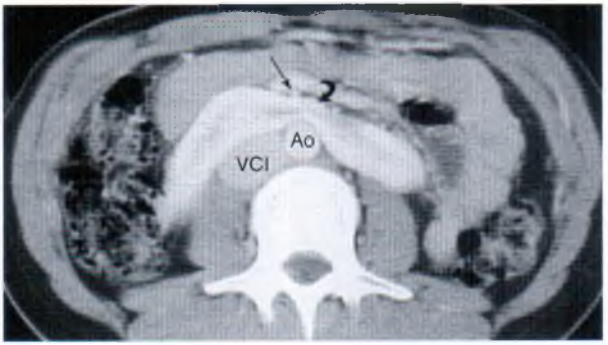

Riñón en herradura. El istmo *(flecha curva)* del riñón en herradura cruza la línea media entre la vena cava inferior (VCI) y la aorta (Ao) y la arteria mesentérica inferior *(flecha)*. En este caso, el istmo consta de un parénquima renal funcionante que realza. En algunos casos, el istmo consta de una banda fibrosa.

los de baja densidad dentro de la vena (Fig. 15-7). El realce del trombo dentro de la vena es una prueba de que el trombo consiste en un tumor en crecimiento. Determinar la presencia o la ausencia de afectación venosa es esencial para la planificación quirúrgica. La TC tiene una precisión de un 95% en la determinación de afectación venosa.

- Los ganglios linfáticos de más de 2 cm en el eje corto casi siempre contienen tumores metastásicos. Los ganglios linfáticos afectados son más frecuentes en el hilio renal y en las regiones próximas a la cava y a la aorta.
- Los ganglios linfáticos de 1-2 cm en su eje más corto son de tipo indeterminado, hiperplásicos frente a metastásicos, y siempre se deben extirpar

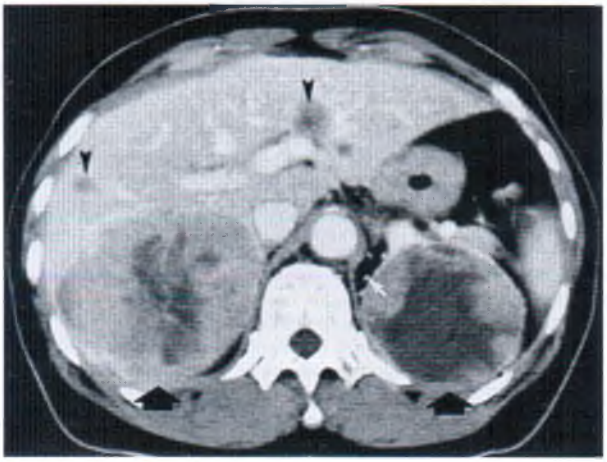

Carcinoma bilateral de células renales. Surgen carcinomas de células renales *(flechas negras)* de los polos superiores de ambos riñones. Las regiones de baja densidad dentro de los tumores son áreas de necrosis y hemorragia. Se pueden ver vasos tumorales que realzan *(flecha blanca)* en la grasa perirrenal. Se pueden ver metástasis hepáticas *(cabezas de flecha negras)*.

Figura 15-6. Carcinoma de gran tamaño de células renales. Una gran masa sólida y lobulada se extiende desde el riñón izquierdo en la imagen en fase cortical. Se pueden ver vasos tumorales que realzan *(cabeza de flecha)* en la periferia de la lesión. Las áreas de necrosis y hemorragia *(flecha)* aparecen como regiones de baja densidad dentro de la masa.

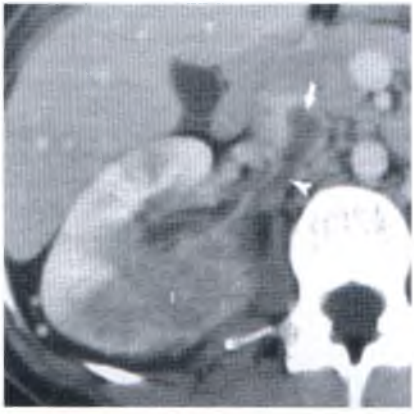

Figura 15-7. Invasión de la vena renal derecha y la vena cava inferior (VCI). Un carcinoma infiltrante de células renales (T) reemplaza al parénquima en el riñón derecho, y un trombo tumoral se extiende dentro de la vena renal derecha *(cabeza de flecha)* y la VCI *(flecha)*.

en la cirugía para determinar el pronóstico. La linfadenectomía no mejora el pronóstico.

- Los ganglios linfáticos menores de 1 cm en su eje corto son por lo general benignos.
- Las metástasis hematógenas son más frecuentes en el pulmón, el hígado y el hueso.
- La adrenalectomía es opcional si la glándula suprarrenal parece normal en la TC.

Recurrencia del carcinoma de células renales

La TC es muy precisa en la búsqueda de enfermedad recurrente después de la cirugía. La recurrencia del CCR se produce por lo general dentro de los primeros seis años después de la cirugía. La media de tiempo para la aparición de una enfermedad recurrente detectable es de 15 a 18 meses después de la nefrectomía. El riesgo de recurrencia aumenta con la fase del tumor en el momento de la cirugía inicial. De forma ocasional, el tumor recurrirá después de que los pacientes hayan estado aparentemente libres de enfermedad durante 10 años o más. Los hallazgos tomográficos de recurrencia del CCR son:

- La recurrencia local en la fosa renal se produce en el 5% de los pacientes. El tumor recurrente aparece como una masa de realce irregular de contraste que afecta por lo general a los músculos psoas o cuadrado lumbar. Hay un desplazamiento de estructuras adyacentes.
- La recurrencia linfática se suele producir en los ganglios linfáticos próximos al pedículo vascular renal.

Tabla 15-1. Estadios del carcinoma de células renales (Robson)

Fase I	Tumor limitado al riñón
Fase II	Crecimiento del tumor a través de la cápsula dentro del espacio perirrenal
Fase IIIA	El tumor afecta a la vena renal principal
Fase IIIB	El tumor afecta a los ganglios linfáticos regionales
Fase IIIC	El tumor afecta a la vena renal principal y a los ganglios linfáticos regionales
Fase IVA	El tumor se extiende a través de la fascia renal hacia los órganos adyacentes
Fase IVB	Metástasis hematógenas o linfáticas a puntos distantes

Dra. Blanca Janet Camilo A.

- Se desarrollan metástasis a distancia en el 20% al 30% de los pacientes. Los puntos más habituales son los pulmones (50% al 60%), el mediastino, el hueso, el hígado, el riñón o la glándula suprarrenal contralateral, y el cerebro.
- Las metástasis tardías (>10 años después de la cirugía) son más frecuentes en el pulmón, el páncreas, el hueso, el músculo esquelético, el intestino. La resección quirúrgica de metástasis tardías aisladas puede ser curativa.

Oncocitoma

El oncocitoma es un tumor sólido benigno que surge de los túbulos renales proximales. La mayoría se ven en varones de entre 60 y 70 años. Por desgracia, no hay ningún método de imagen que pueda diferenciar de forma fiable estos tumores benignos del CCR. El tratamiento es quirúrgico. Se puede intentar una exploración con una escisión tumoral limitada si los hallazgos de la TC sugieren la posibilidad de un oncocitoma.

Las características «clásicas» en la TC del oncocitoma, que por desgracia también se pueden ver en el CCR, son el realce homogéneo después de administrar contraste y una cicatriz central, estrellada, de bordes nítidos y baja atenuación. Las características más peculiares de CCR, como un realce heterogéneo, necrosis y hemorragia, se pueden ver también con el oncocitoma.

Angiomiolipoma

El angiomiolipoma (AML) es un tumor benigno compuesto por vasos sanguíneos (*angio*), músculo liso (*mio*), y grasa (*lipoma*). Las arterias tienen unas paredes vasculares más gruesas de lo normal pero anormalmente débiles, y están predispuestas a la formación de aneurismas. Los tumores más grandes y los aneurismas de mayor tamaño tienen una mayor tendencia a la rotura, haciendo de la hemorragia la complicación más frecuente. El AML se produce en dos situaciones clínicas diferentes. El tumor esporádico y por lo general único (80%-90%) es más común en mujeres de mediana edad (proporción mujer:varón, 4:1; edad media 43 años). Los tumores multifocales y bilaterales se producen en asociación con esclerosis tuberosa. Muchos tumores se descubren de forma accidental durante la realización de una TC o una ecografía por otras razones. La presencia de acumulaciones de grasa diferenciadas permite un diagnóstico tomográfico específico de AML. Los hallazgos en la TC incluyen:

Angiomiolipoma solitario. Los focos de densidad grasa diferenciados *(flecha)* definen esta masa renal como un angiomiolipoma. Compárese la densidad de la grasa dentro de la lesión con la grasa que rodea al riñón. También son visibles dentro de la masa áreas de densidad de tejido blando, que corresponden a músculo liso.

- La proporción de cada elemento tisular presente dentro del tumor determina el aspecto en las imágenes.
- La TC muestra una lesión bien delimitada de predominio graso que surge en la corteza. La mayoría de los tumores miden menos de 5 cm. Las partes vascular y de músculo liso del tumor realzan al administrar contraste.
- La característica diagnóstica de AML en la TC es la presencia de grasa (densidad en la TC < –20 UH; Fig. 15-8). Los elementos con densidad de tejido blando están a menudo dispersos sobre un fondo de un tejido claramente graso. En otras ocasiones, la densidad de tejido blando predomina, y el diagnóstico se hace por la presencia de acúmulos pequeños y bien diferenciados de grasa. La TC de corte fino (colimación < 5 mm) se recomienda para un diagnóstico fiable. No se necesita utilizar contraste intravenoso para confirmar la presencia de grasa dentro de la lesión.
- La ecografía muestra de forma característica los AML como tumores pequeños (<3 cm) con una buena definición ecogénica. Por desgracia, hasta un 32% de los CCR pequeños (<3 cm) aparecen también como masas ecogénicas. Por tanto, se recomienda la identificación mediante TC de todas las lesiones renales ecogénicas pequeñas.
- La hemorragia es frecuente en los AML debido a las paredes característicamente débiles de los va

sos sanguíneos tumorales. Suele extenderse por dentro del espacio perirrenal, puede oscurecer la densidad grasa dentro del tumor, y a menudo resta definición a los márgenes del tumor. El riesgo de hemorragia aumenta cuando los tumores son mayores de 4 cm.

- Aproximadamente un 5% de los AML no muestran áreas de atenuación grasa clara en la TC. Estos tumores son indistinguibles del CCR; sin embargo, se sugiere un AML si las lesiones tienen una elevada atenuación homogénea en la TC sin contraste y muestran un aumento homogéneo de densidad en la TC con contraste.
- En los pacientes con esclerosis tuberosa, por lo general se visualizan múltiples quistes y AML en ambos riñones (80% de los pacientes). Las lesiones son a menudo de gran tamaño, y el riesgo de hemorragia está aumentado (Fig. 15-9).
- Los tumores pueden crecer de forma extensa dentro del espacio perirrenal. Los márgenes del tumor son por lo general indistinguibles de la grasa perirrenal.
- Se han descrito unos pocos casos de CCR que contenían grasa. En cada caso, la presencia de grasa se atribuyó a una metaplasia ósea de partes estromales del tumor, con crecimiento de médula ósea. Por lo general existen calcificaciones asociadas con estos depósitos grasos. Las calcificaciones intratumorales casi nunca están presentes con los AML. Los CCR que contienen grasa muestran otros signos de malignidad.

Carcinoma de células transicionales

Los CCT pueden surgir en cualquier sitio a lo largo del revestimiento uroepitelial del sistema colector, la pelvis renal, el uréter, o la vejiga. La mayoría de los tumores (90%) surgen en la vejiga; sólo de un 5% a un 10% surgen dentro del uréter o la pelvis renal. Una característica es que puede haber CCT adicionales de forma sincrónica o pueden surgir posteriormente en cualquier punto del uroepitelio. La TC se usa cada vez más para su detección y estadificación. Se han descrito cuatro patrones de enfermedad. Los hallazgos tomográficos del CCT son:

- En la TC sin contraste, el CCT es isodenso al parénquima renal. Con el contraste, muestra un realce variable, pero por lo general escaso.
- Los *defectos de llenado únicos o múltiples (35%) en la pelvis renal* tienen una superficie lisa o un patrón papilar moteado (Fig. 15-10), con restos de contraste en los intersticios del tumor.

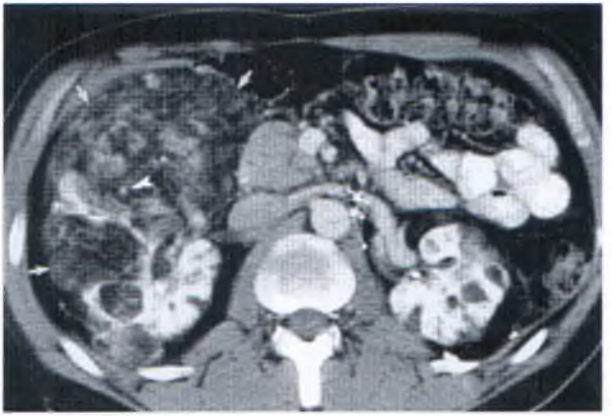

Figura 15-9 Angiomiolipomas bilaterales. En este paciente con esclerosis tuberosa, ambos riñones están en gran medida reemplazados por angiomiolipomas. El tumor *(flechas)* que surge desde el riñón derecho se extiende hasta la pared abdominal anterior. Las áreas de baja densidad dentro del tumor tienen una densidad casi idéntica a la grasa subcutánea e intraabdominal, lo que confirma el diagnóstico de angiomiolipoma. Los nódulos y bandas con densidad de tejido blando corresponden al componente muscular liso del tumor. Los puntos brillantes *(cabezas de flecha)* corresponden a vasos sanguíneos dentro de un tumor muy vascular. El parénquima renal funcionante muestra un realce brillante con el medio de contraste.

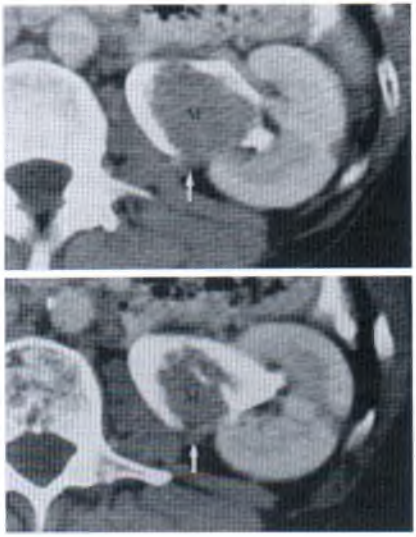

Carcinoma de células transicionales: pelvis renal. Dos imágenes secuenciales del riñón izquierdo muestran un carcinoma de células transicionales que aparece como una masa de baja densidad (M) rodeada por un contraste de alta densidad dentro de la pelvis renal. El tumor se extiende a través de la pared de la pelvis renal hacia dentro de la grasa perirrenal *(flechas)*.

- *Los defectos de llenado se ven dentro de cálices dilatados* obstruidos en el infundíbulo (26%). Un cáliz «fantoma» puede no opacificarse y se puede asociar con un nefrograma focal retrasado o un nefrograma lobular cada vez más denso.
- La *ausencia o disminución de la excreción del contraste (13%)* está producida por una obstrucción de larga evolución de la unión ureteropélvica.
- La *hidronefrosis difusa con aumento del tamaño renal (6%)* se ve con la obstrucción tumoral en la unión ureteropélvica.
- Los tumores de gran tamaño invaden la grasa del seno renal y se infiltran dentro del parénquima. Puede ser difícil diferenciarlos del CCT.
- La enfermedad avanzada muestra la extensión extrarrenal, la afectación de los ganglios linfáticos regionales, y metástasis a distancia en huesos y pulmones. El CCT puede invadir aunque con poca frecuencia la vena renal y la vena cava inferior.
- Se producen calcificaciones en hasta un 5% de los tumores. Pueden ser gruesas, punteadas, lineales, granulares, o difusas e indistintas.

Linfoma renal

La afectación renal en el linfoma se produce casi siempre en casos de enfermedad sistémica. Mientras que los estudios de autopsia muestran que los riñones están afectados en entre un 34% y un 68% de los pacientes con linfoma, la TC muestra la afectación renal solamente en entre un 3% y un 8%. La afectación de los riñones es más común con el linfoma no hodkiniano en comparación con el linfoma de Hodgkin. Se han descrito cinco patrones característicos de afectación. Los patrones atípicos representan un desafío diagnóstico. Los hallazgos en la TC del linfoma renal son:

- En la TC sin contraste, el linfoma es homogéneo y puede ser isodenso o ligeramente hiperdenso en comparación con el parénquima renal. Los márgenes con el parénquima renal por lo general son poco diferenciados.
- Después de la administración de contraste, el linfoma permanece homogéneo y es siempre hipodenso en comparación con el parénquima renal, que realza.
- Las *masas renales bilaterales múltiples* son el aspecto más frecuente (60%) en la TC del linfoma (Fig. 15-11). De forma ocasional, las múltiples masas pueden afectar solamente a un riñón. El tamaño de las lesiones es normalmente de entre 1 cm y 3 cm. Son raras la necrosis y la calcificación. Las adenopatías retroperitoneales acompañan solamente al 50% de los casos.
- La *afectación por contigüidad desde el retroperitoneo* se ve en el 35% al 60% de los pacientes. Las masas de adenopatías retroperitoneales se ex-

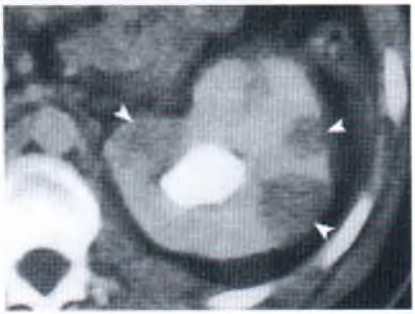

Linfoma renal: masas múltiples. El riñón izquierdo de un niño de 16 años muestra el patrón de masas renales múltiples *(cabezas de flecha)* de un linfoma renal. Obsérvese la superficie mal definida entre las masas del linfoma y el parénquima renal que realza.

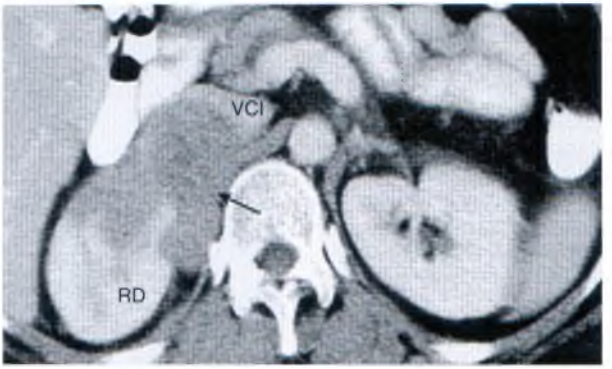

Figura 15-12 Linfoma renal: invasión por contigüidad. Una masa homogénea, de mínima captación *(flecha)* invade el riñón derecho (RD) y deforma la vena cava inferior (VCI), a la vez que la desplaza anteriormente.

tienden a lo largo de los vasos renales hacia dentro del seno renal, y después hacia el interior del parénquima renal (Fig. 15-12). El encapsulamiento de la arteria y la vena renales por parte del tumor da lugar rara vez a trombosis. Este hallazgo es enormemente característico del linfoma.

- Una *masa solitaria* (10%-20%) puede parecerse mucho a un CCR. Sin embargo, la masa es habitualmente homogénea y muestra un realce mínimo (Fig. 15-13). La invasión de la vena renal por el tumor es sumamente rara.
- El *linfoma perirrenal* suele acompañar a la invasión por contigüidad desde el retroperitoneo. La enfermedad masiva rodea al riñón, pero por lo general no comprime el parénquima ni interfiere en su función. Los patrones de enfermedad incluyen múltiples masas perirrenales, nódulos y placas de tejidos blandos, masas curvilíneas de tejidos blandos separadas del riñón (Fig. 15-14) y engrosamiento de la fascia renal.
- La *infiltración difusa* (20%) agranda el riñón sin alterar su aspecto reniforme. Casi todos los casos tienen afectados ambos riñones. El realce de con-

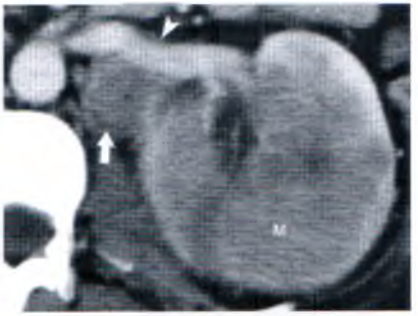

Figura 15-13 Linfoma renal: masa solitaria. El linfoma sustituye al parénquima en la parte media del riñón izquierdo, dando lugar a una gran masa (M) de bordes mal definidos. Se puede ver un ganglio linfático agrandado *(flecha)* posterior a la vena renal izquierda *(cabeza de flecha)*. Obsérvese que la vena renal no está afectada. El carcinoma de células renales invade por lo general la vena renal, mientras que el linfoma renal raramente lo hace. Compárese con la Figura 15-7.

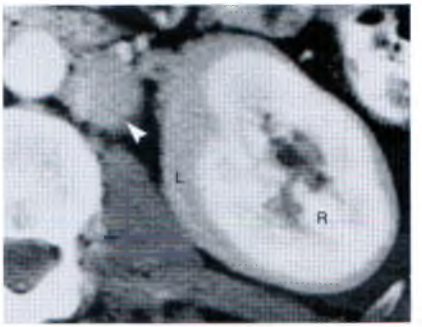

Figura 15-14 Linfoma renal: perirrenal. El parénquima con realce del riñón izquierdo (R) está completamente rodeado por tejidos blandos homogéneos que no realzan y que corresponden a tejido linfomatoso. Se puede ver un ganglio linfático agrandado *(cabeza de flecha)* entre el riñón y la aorta.

traste es típicamente limitado, es parcheado, y se asocia con una mala excreción de contraste.
- La ausencia de afectación de los nódulos retroperitoneales es bastante común (hasta el 43% de todos los casos), y no excluye al linfoma como causa de masa renal.
- Las manifestaciones atípicas son la hemorragia espontánea, la necrosis, la atenuación heterogénea, cambios quísticos y calcificación. Los hallazgos atípicos son más comunes después del tratamiento. Con un tratamiento que tiene éxito, es habitual que el aspecto tomográfico del riñón vuelva a ser normal.

Carcinoma medular renal

El carcinoma medular renal es un tumor agresivo infiltrante que surge de los túbulos colectores de la médula renal. Se llama también carcinoma de los conductos colectores del riñón. A diferencia de él, el CCR surge de los túbulos controneados de la corteza renal. Los hallazgos en la TC de un carcinoma medular renal incluyen:

- La masa parece infiltrante; reemplaza al parénquima renal y muestra márgenes mal definidos y no encapsulados.
- El tumor surge de la médula, se extiende hacia el seno renal y reemplaza la grasa sinusal y protruye dentro del sistema colector. Por lo general se extiende hasta afectar a la corteza, y puede tener un componente exofítico.
- El contorno reniforme del riñón está conservado cuando el tumor es pequeño.
- Los tumores grandes a menudo se hacen expansivos y son indistinguibles de un CCR.

Metástasis renales

Las metástasis renales se encuentran en el 7% al 13% de los casos con tumores extrarrenales en series autópsicas. Los tumores primarios más comunes son adenocarcinomas de pulmón, de mama y gastrointestinales. Por lo general, las lesiones sólo se identifican en la TC en pacientes con una enfermedad metastásica avanzada diseminada. Los hallazgos en la TC incluyen:

- Nódulos múltiples, bilaterales, de baja atenuación, que son el patrón de TC más común (Fig. 15-15).
- Se pueden ver masas exofíticas únicas en el melanoma y en el cáncer de colon.
- Las metástasis de infiltración difusa son poco comunes.

Masas quísticas renales

Las masas quísticas renales son un hallazgo extremadamente frecuente en la TC abdominal. El problema es diferenciar el habitual quiste simple y otros quistes benignos de varias lesiones quísticas potencialmente malignas.

Los *quistes renales simples* son masas benignas no neoplásicas, llenas de líquido, presentes en la mitad de

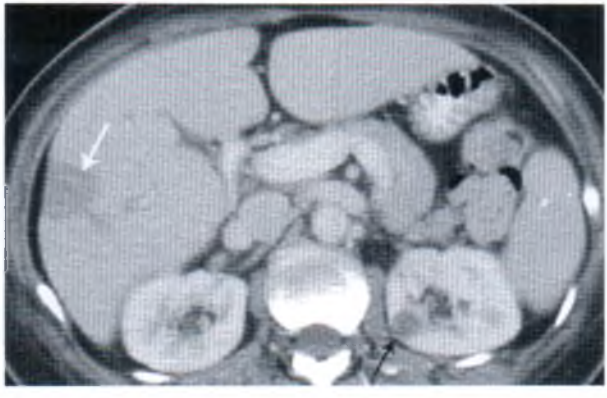

Metástasis en el riñón. Se pueden ver masas de tejido blando en el riñón izquierdo *(flecha negra)* y en el hígado *(flecha blanca)*. El estudio tomográfico completo mostró múltiples masas de baja atenuación en el hígado y en ambos riñones. La biopsia confirmó un melanoma metastásico.

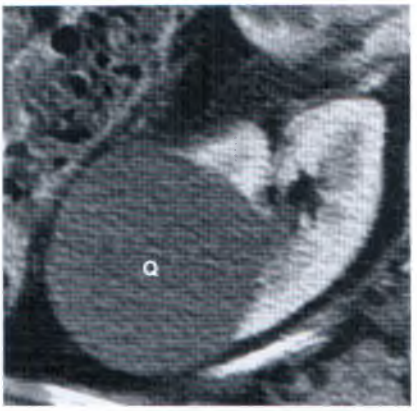

Figura 15-16 Quiste renal simple: categoría I de Bosniak. Un gran quiste (Q) que surge del riñón izquierdo muestra las clásicas características en la TC de un quiste renal simple. No se necesita más evaluación ni seguimiento.

la población de más de 55 años. Los quistes pequeños son hallazgos casuales asintomáticos. Los quistes de gran tamaño (>4 cm) producen de forma ocasional hipertensión, hematuria, dolor, u obstrucción ureteral. Los quistes múltiples y bilaterales son frecuentes. Los criterios estrictos que permiten un diagnóstico por TC fiable de una masa renal como quiste simple (Fig. 15-16) son:

- Márgenes definidos con el parénquima renal.
- Ausencia de pared perceptible.
- Atenuación homogénea próxima a la densidad de agua (–10 UH a +20 UH).
- Ausencia de realce tras la administración intravenosa de medio de contraste.
- Los quistes simples por lo general aumentan lentamente de tamaño (6% al año) en el seguimiento.

Las masas quísticas complejas parecen quísticas, pero no cumplen los criterios de quiste simple. Se deberían considerar las siguientes lesiones: quiste simple complicado, absceso renal, carcinoma multiquístico de células renales, tumor renal quístico multilocular y enfermedad quística renal localizada.

Quiste simple complicado. Los quistes simples pueden verse complicados por una hemorragia, una infección, o una calcificación dentro de la pared. Algunos pueden tener tabiques internos. Los quistes simples múltiples contiguos pueden aparecer como una masa compleja. Si los tabiques son finos, lisos y regulares, se puede hacer un diagnóstico de quiste benigno (Fig. 15-167*A*). La calcificación fina de la pared de un quiste, o de un tabique, sigue siendo compatible con un quiste benigno (véase Fig. 15-17*B*). Los quistes pequeños (<3 cm), que son hiperdensos de manera uniforme (25-90 UH) en la TC sin contraste, también pueden considerarse benignos cuando tienen otras características tomográficas de quiste simple (véanse Figs. 15-17*C* y *D*).

Absceso renal. La pielonefritis complicada por una supuración y una licuefacción puede provocar la formación de un absceso que necesite drenado. Igualmente, se pueden infectar quistes preexistentes. En la TC, los abscesos aparecen como colecciones líquidas de pared gruesa y baja densidad dentro del parénquima renal. A veces se puede ver aire dentro de la colección de pus. La pared realza por lo general con la administración de medio de contraste. Es frecuente la extensión de la infección dentro del espacio perirrenal.

Carcinoma multiquístico de células renales. Algunos carcinomas renales están compuestos por espacios quísticos múltiples no comunicantes llenos de líquido (véase Fig. 15-20). Las células tumorales malignas revisten las loculaciones. Raramente, puede surgir un carcinoma renal dentro de un quiste renal simple o adyacente a él.

Tumor renal quístico multilocular. El nefroma quístico multilocular es una neoplasia renal benigna poco frecuente compuesta de quistes de tamaño variado separados por tabiques de tejido conectivo. Dos tercios de estos tumores se producen en varones de entre dos meses y tres años de edad; el resto se producen en mujeres de entre 40 y 60 años. El tratamiento es la escisión quirúrgica. Los hallazgos en la TC consiste en:

- La masa es única y unilateral, y con mayor frecuencia surge del polo superior.
- Los lóbulos múltiples llenos de líquido oscilan entre unos pocos milímetros y 2,5 cm de tamaño.
- Los tabiques realzan moderadamente, pero menos que el CCR.
- Pequeños lóbulos y líquido de alta densidad dentro de ellos pueden hacer que parte de la masa tenga un aspecto sólido.
- Son raras la calcificación, la hemorragia y la necrosis.

Enfermedad renal quística localizada. La enfermedad quística localizada es un proceso benigno que se parece a un nefroma quístico multilocular. La lesión consta de quistes múltiples de tamaño variado separados por un parénquima renal normal o atrófico (Fig. 15-18). La en-

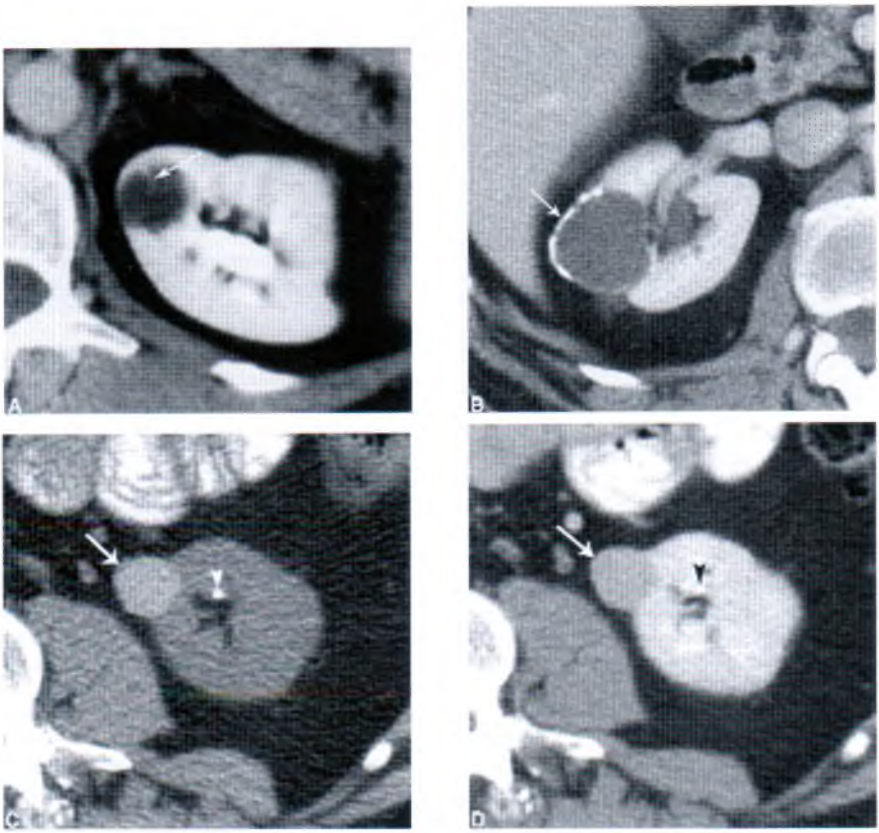

Quistes renales complicados: categoría II de Bosniak. *A*, En este quise renal izquierdo se puede ver un ta bique delgado aislado *(flecha)*. *B*, La pared de este quiste que se extiende desde el riñón derecho tiene focos de calcificacio nes uniformes *(flecha)* dentro de su pared. *C*, Una TC sin contraste muestra una masa de elevada atenuación uniforme (64 UH *(flecha)* que surge del riñón izquierdo. También se puede ver un cálculo renal *(cabeza de flecha)*. *D*, TC con contraste en la misma localización que *C* y que muestra la ausencia de realce de la masa renal. Los hallazgos son indicativos de un quiste re nal de alta densidad de categoría II de Bosniak. Obsérvese que el elevado realce del parénquima renal oscurece la visualiza ción del cálculo renal *(cabeza de flecha)*.

fermedad no es hereditaria, y no se asocia con insuficiencia renal. Los hallazgos en la TC son:

- Múltiples quistes de tamaño variado están separados por un parénquima renal que realza con normalidad.
- No existe cápsula diferenciada.
- Se pueden encontrar quistes benignos claramente diferenciados en la proximidad.
- La lesión afecta con mayor frecuencia a una parte de un riñón.
- De forma ocasional, se ve afectado un riñón en tero y se parece a una enfermedad renal poliquís tica unilateral autosómica dominante.
- La enfermedad renal quística localizada no se asocia con la presencia de quistes en otros órganos.

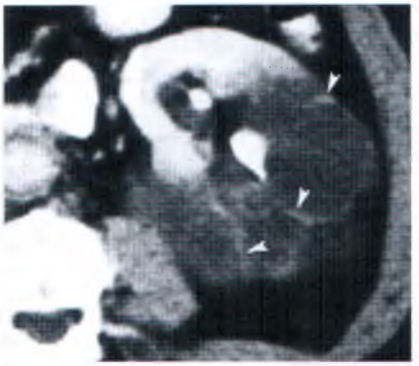

Masa quística: tabiques que realzan, categoría IIF de Bosniak. Una masa quística compleja que surge del riñón izquierdo tiene tabiques que realzan *(cabezas de flecha)*. Las TC seriadas durante tres años no mostraron cambios en esta masa.

Clasificación de Bosniak de las masas quísticas renales

En 1986, Morton Bosniak elaboró una clasificación de las masas renales quísticas que es ahora de uso general. El esquema de clasificación se modificó en 1993.

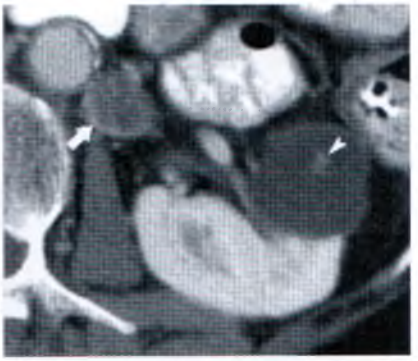

Masa quística: nódulo que realza, categoría III de Bosniak. Una masa quística que surge del riñón izquierdo tiene un pequeño nódulo que realza débilmente *(cabeza de flecha)* que hace que la masa sea indeterminada y posiblemente maligna. Está recomendada la exploración quirúrgica. Un ganglio linfático agrandado *(flecha)* adyacente a la aorta está probablemente producido por el carcinoma ovárico coexistente de este paciente.

La clasificación de las lesiones quísticas se basa en los hallazgos de la TC:

- *Categoría I de Bosniak: Quiste benigno simple.* La TC muestra una atenuación interna homogénea con densidad de agua; una pared muy delgada; ausencia de realce con el contraste intravenoso; y ausencia de tabiques, calcificaciones, o componentes sólidos (véase Fig. 15-16).
- *Categoría II de Bosniak: Quiste benigno complicado.* Los quistes se complican por una hemorragia interna o al infectarse. La TC muestra un quiste benigno mínimamente complicado que puede contener tabiques finos, una calcificación fina de la pared del quiste, un segmento corto de calcificación lisa y mínimamente engrosada en la pared del quiste, o una atenuación interna uniformemente alta en un quiste bien delimitado menor de 3 cm (véase Fig. 15-17). Las lesiones no muestran realce. El líquido de alta densidad dentro de los quistes representa a una hemorragia antigua.
- *Categoría IIF de Bosniak: Seguimiento.* Esta categoría se añadió en 1993 para lesiones que son casi seguro benignas pero para las que se recomienda seguimiento debido a que los hallazgos son más pronunciados que en las lesiones del grupo II (véase Fig. 15-18). La TC muestra un gran número de tabiques, un mínimo realce de los tabiques o de la pared del quiste, una calcificación gruesa o nodular sin realce, o lesiones renales de 3 cm o mayores totalmente intrarrenales, sin realce, y de alta atenuación. En estas lesiones no se ven componentes de tejidos sólidos que realzan. La TC de seguimiento se recomienda por lo general a los seis meses y al año, y después de manera anual durante 5 años. La ausencia de cambios apoya la benignidad, mientras que el aumento en el grosor de los tabiques o en el componente sólido indica que es probable una neoplasia.
- *Categoría III de Bosniak: Lesiones quísticas indeterminadas.* Estas lesiones tienen paredes engrosadas, nodularidad y tabiques en los que se puede ver realce (Fig. 15-19). Las lesiones pueden ser benignas o malignas, e incluyen patologías tales como el nefroma quístico multilocular, la enfermedad renal quística localizada y el CCR multiquístico. Las lesiones de categoría III necesitan de exploración quirúrgica.
- *Categoría IV de Bosniak: Tumores quísticos malignos.* La TC muestra hallazgos que se ven en la categoría III, pero con componentes de tejido blando que realzan adyacentes o dentro de la pared de la lesión quística (Fig. 15-20).

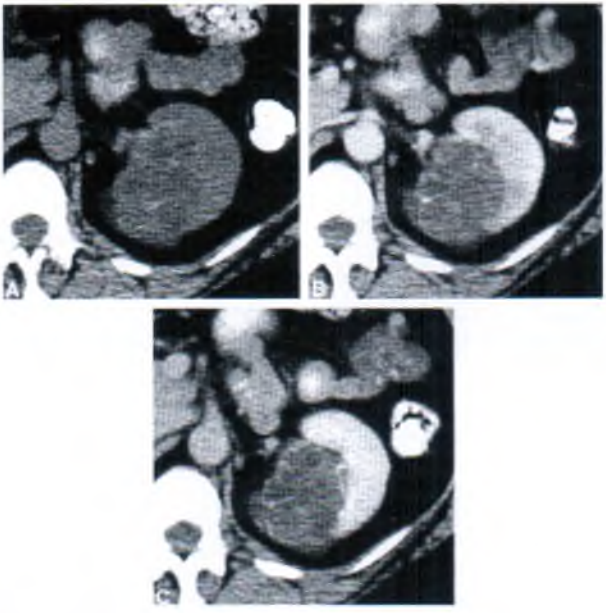

Masa quística: realce acusado, categoría IV de Bosniak. Las imágenes sin contraste *(A)*, en fase cortico medular poscontraste *(B)* y en fase de nefrograma *(C)* muestran un llamativo realce de los tabiques de esta masa renal quísti ca. La nefrectomía confirmó un carcinoma de células renales multiquístico.

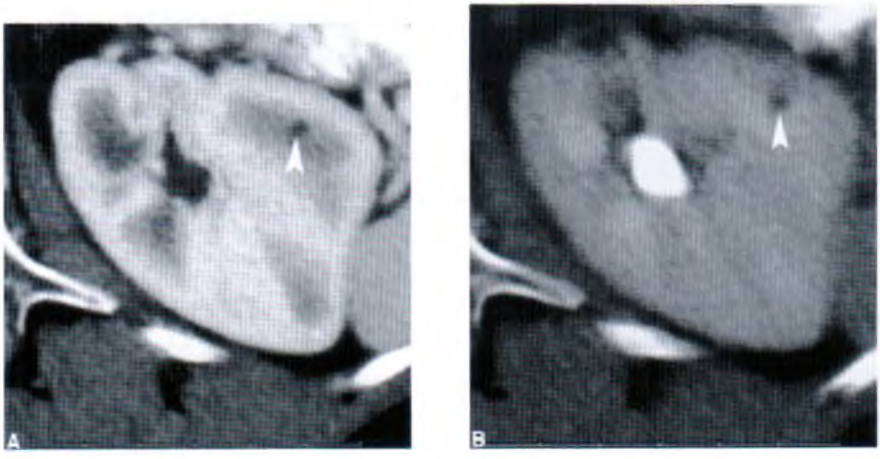

Masa renal pequeña indeterminada. Las imágenes de fase corticomedular poscontraste *(A)* y en fase de pie lografía *(B)* muestran una pequeña masa renal que no realza y de baja atenuación. Esta masa probablemente corresponde un pequeño quiste renal.

Masas renales pequeñas indeterminadas

La obtención de imágenes transversales de alta calidad ha dado lugar a un aumento en la detección de pequeñas masas renales. El pronóstico en cuanto a la curación del CCR es mejor cuando las lesiones son pequeñas y cuando se extirpan quirúrgicamente por completo antes de que se produzca la extensión metastásica. En la actualidad, entre el 25% y el 40% de los CCR se descubren en los estudios de imagen como una masa renal «casual». Antes de que se generalizara el uso de las imágenes transversales, sólo se descubrían por casualidad un 10% de los CCR. La mejor detección de los tumores pequeños ha dado lugar a una mejoría global del pronóstico. Por desgracia, las mejores técnicas también han permitido detectar un gran número de lesiones renales pequeñas que son benignas. El problema para el radiólogo es diferenciar con precisión las lesiones benignas de las malignas. La identificación precisa requiere una TC de alta calidad. A pesar de que se evalúe correctamente la imagen, un número considerable de masas renales, en especial las pequeñas, siguen siendo indeterminadas. Se han recomendado varias estrategias distintas.

- La mayoría de las masas renales pequeñas son quistes simples (Fig. 15-21). El promediado volumétrico de los quistes pequeños complica la evaluación de la atenuación de la lesión y del realce de contraste. El brillante del parénquima renal circundante durante las fases corticomedular y de nefrograma aumenta la atenuación de un quiste simple en 5 UH a 10 UH. La ecografía es útil en la identificación de pequeños quistes simples que muestran esta seudocaptación.
- En los pacientes asintomáticos de bajo riesgo, las lesiones de menos de 10 mm se consideran quistes benignos.
- En pacientes de alto riesgo (síndrome de Von Hippel-Lindau, historia familiar, enfermedad quística renal adquirida de la diálisis), el urólogo puede escoger una resección quirúrgica.
- El seguimiento con TC a intervalos de 3 ó 6 meses durante por lo menos un año es otra opción. Los CCR pequeños tienden a crecer lentamente (media, 0,36 cm/año), y no constituyen una amenaza inmediata para la vida del paciente. Datos de crecimiento de la lesión o la aparición de características más agresivas son indicativas de CCR.
- La biopsia con aguja y guiada por imagen de una masa renal raramente está indicada. La biopsia percutánea de una masa renal pequeña es menos precisa que el diagnóstico por imagen. Las piezas histológicas de biopsia obtenidas durante la cirugía tuvieron sólo un 81% de sensibilidad y un 67% de especificidad. El índice de falsos positivos fue de un 34%, y el de falsos negativos de un 20%. En pa-

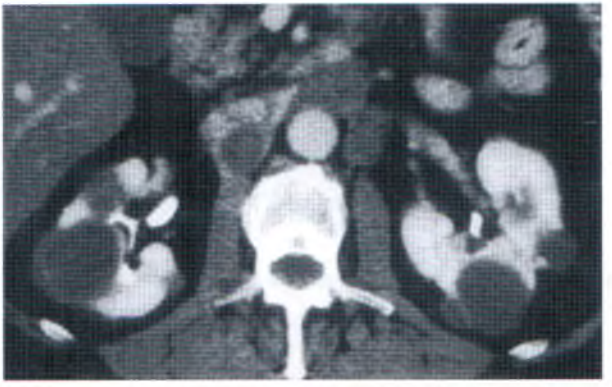

Figura 15-21 Quistes simples múltiples. La TC muestra múltiples quistes simples de varios tamaños en ambos riñones. Constituyen hallazgos casuales.

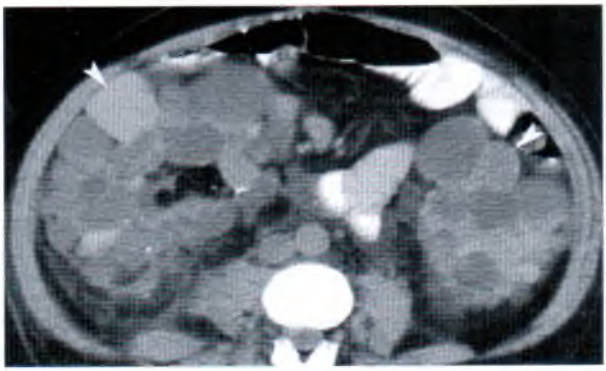

Enfermedad renal poliquística autosómica dominante. La TC sin contraste muestra que ambos riñones están agrandados de forma masiva y que quistes de diverso tamaño y atenuación sustituyen al parénquima renal. Los quistes de alta atenuación *(cabezas de flecha)* están producidos por hemorragias dentro de los quistes.

cientes con un CCR posiblemente metastásico, la biopsia de una posible metástasis es por lo general más fructífera que la biopsia de la masa renal.

Quistes renales múltiples

Cuando se encuentran quistes renales múltiples, se deben considerar los siguientes procesos: quistes simples múltiples, enfermedad poliquística autosómica dominante, riñón displásico multiquístico, enfermedad de Von Hippel-Lindau, esclerosis tuberosa y enfermedad quística renal adquirida.

Quistes simples múltiples. Los quistes simples aumentan en frecuencia con la edad, y son por lo general múltiples y bilaterales (Fig. 15-22). Los pacientes mayores de 50 años y sin quistes en otros órganos y sin historia familiar de enfermedad quística renal tendrán más probablemente quistes simples múltiples.

Enfermedad poliquística autosómica dominante. La corteza y la médula de ambos riñones son sustituidos de forma progresiva por quistes múltiples no comunicantes, de tamaño variado en la enfermedad poliquística autosómica dominante, que es un trastorno heredi-

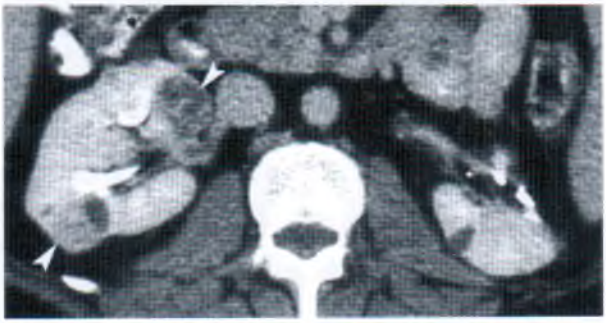

Enfermedad de Von Hippel-Lindau. Dos carcinomas de células renales parcialmente quísticos *(cabezas de flecha)* son visibles en el riñón derecho. Se ha realizado una nefrectomía parcial en el riñón izquierdo para resecar un carcinoma de células renales. El estudio tomográfico completo mostró numerosos quistes en ambos riñones.

tario frecuente. Aunque esta enfermedad se puede detectar en la infancia, la mayoría de los pacientes se presentan clínicamente con hipertensión e insuficiencia renal a una edad de entre 30 y 50 años. Los quistes renales se suelen complicar por sangrado o infección, lo cual produce el engrosamiento de las paredes de los quistes y un aumento en la densidad de líquido del quiste. Se encuentran aneurismas «en frambuesa» en el polígono de Willis en el 10% al 15% de los pacientes. Los hallazgos en la TC se hacen más pronunciados a medida que progresa la enfermedad. La enfermedad poliquística autosómica dominante («adulta») se diferencia de otros procesos por la presencia de quistes en otros órganos, una historia familiar positiva, y la presencia de hipertensión renal. Los hallazgos diagnósticos en la TC son:

- Sustitución progresiva del parénquima renal por quistes de tamaño variado que se asocian con un aumento bilateral progresivo del volumen renal.
- Hay quistes en otros órganos, más frecuentemente en el hígado (30%-50%) y el páncreas (10%).
- Los quistes en los riñones pueden tener paredes calcificadas y una alta atenuación interna producida por hemorragias previas (Fig. 15-23).
- Son frecuentes los cálculos renales (20%-40% de los pacientes).

Riñón displásico multiquístico. El riñón displásico multiquístico es una displasia renal no hereditaria en la que el riñón contiene múltiples quistes de pared fina unidos por tejido conectivo. El riñón afectado carece de función. En el nacimiento, el riñón afectado está muy aumentado de tamaño; al ir avanzando en edad, el riñón se va encogiendo progresivamente y a menudo se calcifica. Raramente, se puede ver afectada sólo una parte del riñón. Pueden existir riñones displásicos multiquísticos bilaterales, pero conllevan la mortalidad desde el nacimiento. El riñón opuesto se ve afectado por una obstrucción en la unión ureteropélvica u otras anomalías en el 30% de los pacientes.

Enfermedad de Von Hippel-Lindau. La enfermedad de Von Hippel-Lindau es un trastorno autosómico dominante caracterizado por hemangioblastomas cerebelosos, de la médula espinal y de la retina; quistes renales y pancreáticos; CCR; y feocromocitoma. Los hallazgos en la TC son:

- Se observan quistes renales múltiples bilaterales en el 50% al 75% de los pacientes (Fig. 15-24).
- Se produce CCR en el 28% al 45% de los pacientes. Los tumores son a menudo sólidos, multicéntricos y bilaterales. Algunos aparecen como quistes complejos con tabiques que realzan.
- Se encuentran feocromocitomas en el 30% de los pacientes; son bilaterales en el 50%, y malignos en el 10% al 15%.

Esclerosis tuberosa. La esclerosis tuberosa es un síndrome autosómico dominante que combina quistes renales múltiples y AML múltiples y bilaterales del riñón (véase Fig. 15-9) con hamartomas cutáneos, cerebrales y de la retina. Las lesiones renales se suelen detectar en los bebés y en los niños.

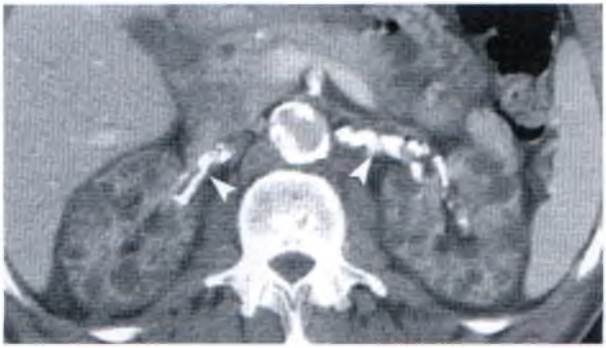

Enfermedad renal quística adquirida. La TC de un paciente con una historia de 15 años de hemodiálisis mostró numerosos quistes pequeños en ambos riñones. Los riñones tienen un tamaño normal bajo. No se detectaron masas sólidas. Obsérvese la intensa ateroesclerosis que afecta a ambas arterias renales *(cabezas de flecha)* y a la aorta.

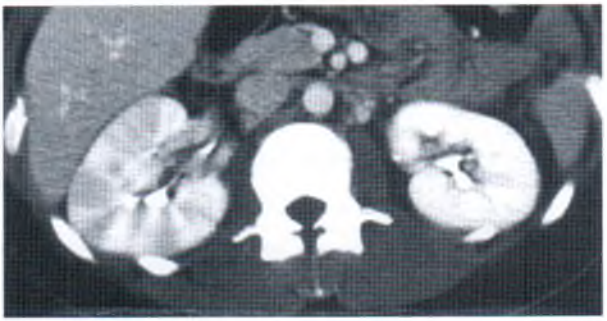

Pielonefritis aguda. El riñón derecho muestra las áreas cuneiformes de disminución de realce parenquimatoso características de una pielonefritis aguda. El edema intenso en las regiones afectadas del riñón da lugar a una disminución del flujo sanguíneo y produce los defectos de realce. El riñón izquierdo es normal.

Enfermedad renal quística adquirida. Los pacientes en hemodiálisis crónica desarrollan por lo general innumerables quistes en sus riñones nativos. Más de un 90% de los pacientes que están en diálisis durante 5 a 10 años se ven afectados. Muchos de los quistes están recubiertos por un epitelio hiperplásico y displásico. El proceso se complica por una hemorragia en los quistes y por el desarrollo de un CCR. Los hallazgos en la TC incluyen:

- El parénquima renal es reemplazado de forma progresiva por una miríada de pequeños quistes (<6 mm; Fig. 15-25); algunos son de hasta 2 cm de tamaño. El riñón se agranda lentamente con el tiempo según se desarrollan los quistes. Es frecuente la calcificación de la pared de los quistes.
- Por lo general, los quistes van desapareciendo a los meses de realizar un trasplante renal.

Infección

Está indicado realizar una TC cuando se sospechan complicaciones de infecciones renales. Ciertas condiciones predisponentes, entre las que figuran los cálculos urinarios, la vejiga neurogénica, la inmunodepresión, la diabetes, el abuso de fármacos por vía intravenosa, o enfermedades debilitantes crónicas, aumentan el riesgo de complicaciones que necesitan intervención. La mayoría de las infecciones del tracto urinario están producidas por bacilos Gram-negativos, pero está aumentando la incidencia de infecciones por hongos y tuberculosas.

Pielonefritis aguda

La pielonefritis aguda es una infección multifocal de uno o ambos riñones. En los pacientes con una pielonefritis no complicada todos los síntomas suelen ceder a

Absceso renal y perirrenal. Un absceso bacteriano (A) que complica una pielonefritis aguda se ha extendido a través de la cápsula renal y hacia dentro del espacio perirrenal *(flecha curva)*. El edema y la inflamación afectan también a los músculos y a los tejidos subcutáneos en el flanco *(flecha grande)*.

las 72 horas de instituir una terapia antibiótica adecuada. Los pacientes que no mejoran deberían ser sometidos a un estudio de imagen para detectar complicaciones. Los signos en la TC de una infección bacteriana aguda de los riñones son:

- Se pueden ver áreas en forma de cuña con una disminución moteada del realce del parénquima (Fig. 15-26). El aspecto en la TC es parecido al de un infarto renal. La disminución del realce es el resultado del menor flujo sanguíneo producido por el edema y por la inflamación dentro del parénquima, confinados por la cápsula renal.
- Es particularmente característico un patrón estriado de densidades lineales alternativamente aumentadas o disminuidas en su realce.
- Las áreas de alta densidad de parénquima en las imágenes sin contraste indican una hemorragia parenquimatosa producida por inflamación e isquemia.
- Se producen densidades en forma de banda en la grasa perirrenal y un engrosamiento de la fascia renal como resultado de la inflamación y el edema en el espacio perirrenal.
- Las infecciones localizadas graves (pielonefritis focal, nefritis bacteriana focal aguda, nefronia lobular) producen una masa mal definida, con una baja densidad moteada sin una clara licuefacción. Estos flemones se pueden resolver por completo, dando lugar a una cicatriz, o evolucionar hacia un absceso.
- La *pielonefritis enfisematosa* es un tipo grave de pielonefritis difusa que se produce en pacientes diabéticos y en pacientes con obstrucción urinaria. El aire es producido por el metabolismo de la glucosa por bacterias Gram-negativas. La TC muestra aire en el parénquima renal y los demás signos de inflamación renal. Por lo general, el tratamiento de elección es una nefrectomía de urgencia.
- La *pielitis enfisematosa* es el aire confinado a los cálices y a la pelvis renal. Este hallazgo se puede encontrar con infección, traumatismo, instrumentación, o fístulas, y carece de las graves implicaciones del aire dentro del parénquima renal.
- Un *absceso* es una colección de pus y tejidos licuefactados dentro del riñón o con extensión hacia el espacio perirrenal (Fig. 15-27). La TC muestra una colección líquida (10-30 UH) con un reborde que realza. Puede haber aire dentro de la colección, en especial en pacientes diabéticos. Los abscesos de gran tamaño precisan cateterismo o drenado quirúrgico.

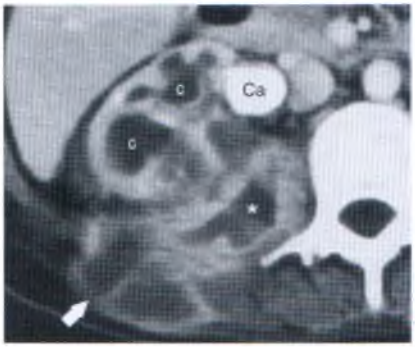

Pielonefritis xantogranulomatosa. Un gran cálculo (Ca) llena la pelvis renal y produce una obstrucción, dando lugar a una dilatación del sistema colector (c). El proceso infeccioso crónico se extiende desde el riñón a través del espacio perirrenal (*) y por dentro de los tejidos blandos subcutáneos *(flecha)*. Se realizó una nefrectomía que produjo organismos del grupo *Proteus* en los cultivos microbiológicos.

Pionefrosis

Una pionefrosis es una infección aguda con pus dentro de un sistema colector obstruido. La destrucción renal es rápida, y se necesita de un drenado urgente. Las características de la pionefrosis son:

- El sistema colector está dilatado, y el líquido que contiene es de alta densidad, siendo a veces visible la formación de capas.
- La pared del sistema colector está engrosada.
- El parénquima renal a menudo está adelgazado. Puede haber abscesos intraparenquimatosos.

Tuberculosis renal

La tuberculosis sigue siendo la primera causa de muerte por enfermedades infecciosas en el mundo. El tracto urinario se ve afectado en el 15% al 20% de los pacientes. Se forman múltiples granulomas gaseosos en la corteza debido a su favorable irrigación sanguínea; estos granulomas pueden permanecer «dormidos» o reactivarse, diseminando organismos a los túbulos y dando lugar a una necrosis papilar. La infección progresiva acabará destruyendo el riñón. Los hallazgos en la TC de la tuberculosis renal son:

- La enfermedad es a menudo unilateral, con una predilección por los polos del riñón.
- Las calcificaciones son una característica de la enfermedad que se observa en la TC en el 50%

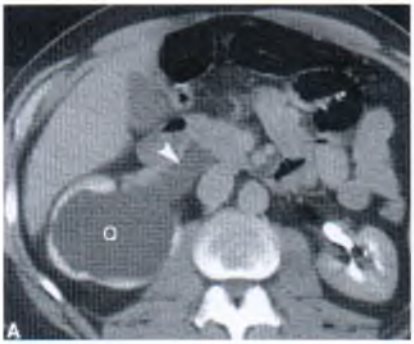

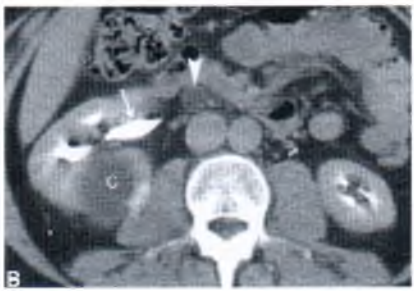

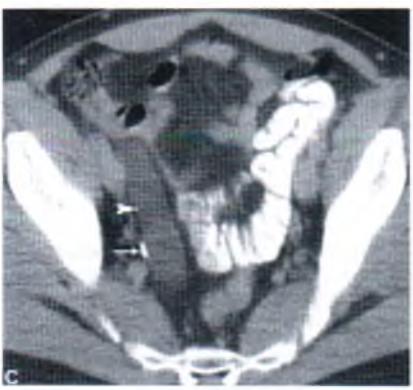

Duplicación ureteral obstruida. *A*, Una estructura quística (Q) en el polo superior del riñón derecho se comunica con una pelvis dilatada *(cabeza de flecha)*. La estructura quística representa el sistema colector obstruido del polo superior del riñón. La ausencia de excreción de contraste dentro del sistema colector obstruido prueba la ausencia de función renal del polo superior. *B*, La imagen de TC obtenida por debajo de *A* muestra la parte caudal del sistema obstruido del polo superior (C) y el sistema funcional del polo inferior excretando contraste dentro de una pelvis renal separada *(flecha)*. También se ve el uréter dilatado *(cabeza de flecha)* que continúa a partir del sistema del polo superior. *C*, Más abajo en la pelvis, el uréter dilatado del polo superior se parece a una salchicha llena de líquido. El uréter normal del polo inferior *(flecha)* está lleno de contraste. *D*, El uréter dilatado del polo superior termina en la vejiga (B) como un ureterocele ectópico que protruye *(cabeza de flecha)*.

de los casos. Se encuentran normalmente dentro del parénquima renal, y pueden ser gruesas, globulares, curvilíneas, o granulares. La calcificación extensa de un riñón no funcionante (riñón «mástic») es característica de una tuberculosis renal terminal.

- Son características las estenosis fibróticas del infundíbulo, la pelvis y el uréter.
- Los cálices están a menudo dilatados debido a la fibrosis y la estenosis del sistema colector. Los cálices dilatados están llenos de líquido claro, detritos, o cálculos.
- Por lo general, se observa un adelgazamiento de la cortical, producido por cicatrices parenquimatosas focales o difusas.

Pielonefritis xantogranulomatosa

La pielonefritis xantogranulomatosa es el resultado de una combinación de obstrucción renal crónica e infección crónica. El parénquima renal es destruido de forma progresiva y es sustituido por macrófagos llenos de lípidos. Un cálculo coraliforme provoca la afectación de todo el riñón. Los cálculos únicos o las estrecheces del

infundíbulo resultan a menudo en una afectación focal. Los hallazgos en la TC son:

- La TC muestra un agrandamiento de baja densidad de todo el riñón o del área afectada, con múltiples masas de baja densidad que representan cálices dilatados (Fig. 15-28).
- El cálculo que obstruye se ve dentro de la pelvis o de los cálices renales.
- Es frecuente la extensión del proceso infeccioso dentro de los tejidos perirrenales.

URÉTER

Anatomía

El uréter es un tubo muscular de aproximadamente 30 cm de largo que descansa sobre el músculo psoas. En la cresta ilíaca se desvía medialmente hacia la articulación sacroilíaca, después lateralmente cerca de la espina ilíaca, y más tarde gira medialmente hasta entrar en la vejiga a través de un túnel submucoso (la unión ureterovesical). El uréter está revestido de un epitelio de transición, tiene una pared muscular que consta de haces musculares circulares y longitudinales, y tiene una capa adventicia externa que continúa con la cápsula renal y con la adventicia de la vejiga. En una TC sin contraste, 3 mm es el límite máximo de su diámetro normal.

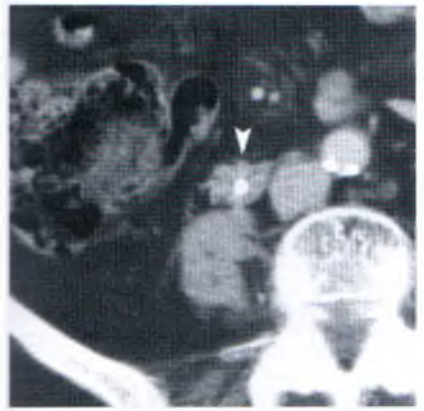

Figura 15-30 Carcinoma de células transicionales del uréter. El uréter *(cabeza de flecha)* está engrosado de forma considerable e irregular, con bandas de tejido blando que se extienden dentro de la grasa adyacente. Una biopsia percutánea guiada por TC confirmó un carcinoma de células transicionales. Se colocó una prótesis, que se ve como una estructura de alta densidad, debido a que el uréter estaba intensamente estenosado.

Duplicación ureteral

La duplicación de los uréteres es la anomalía más habitual del tracto urinario. La duplicación completa se asocia con la inserción ectópica del uréter, ureteroceles ectópicos y reflujo ureterovesical, y es más frecuente en las mujeres. Las características de la duplicación ureteral son:

- El uréter que drena el polo superior del riñón tiene generalmente menos cálices, se inserta en la vejiga medialmente e inferiormente con respecto al uréter del polo inferior (regla de Weigert-Meyer), y es más probable que sea ectópico, que se obstruya, y que termine en un ureterocele. Con la obstrucción de grado alto, el polo superior del riñón es atrófico, y es sustituido por un quiste que representa la pelvis dilatada del polo superior (Fig. 15-29).
- El uréter que drena el polo inferior del riñón se inserta habitualmente en la vejiga en una localización normal. El sistema del polo inferior es propenso al reflujo si un ureterocele ectópico del sistema del polo superior deforma la unión ureterovesical del polo inferior.
- Se puede ver una mayor frecuencia de obstrucción de la unión ureteropélvica en el sistema del polo inferior.
- Cuando la duplicación es incompleta, los uréteres se funden generalmente a una distancia variable del riñón, dando lugar a una inserción ureteral única en la vejiga. Se produce un reflujo urinario «en yo-yo» entre los dos uréteres inducido por la peristalsis de un uréter primero y del otro después.

Carcinoma de células transicionales del uréter

El CCT supone el 90% de los tumores ureterales. Aproximadamente un 75% se producen en el uréter distal. Más de un 50% se asocian con la presencia o desarrollo de un CCT vesical.

Los tumores aparecen como una masa de tejido blando, con una densidad inferior a la de la orina sin opacificar, que expande y obstruye el uréter. Cuando se administra contraste, las lesiones aparecen como un defecto de llenado irregular. Se puede ver un engrosamiento irregular de la pared ureteral con las lesiones estenosantes (Fig. 15-30). El realce con contraste intravenoso es mínimo.

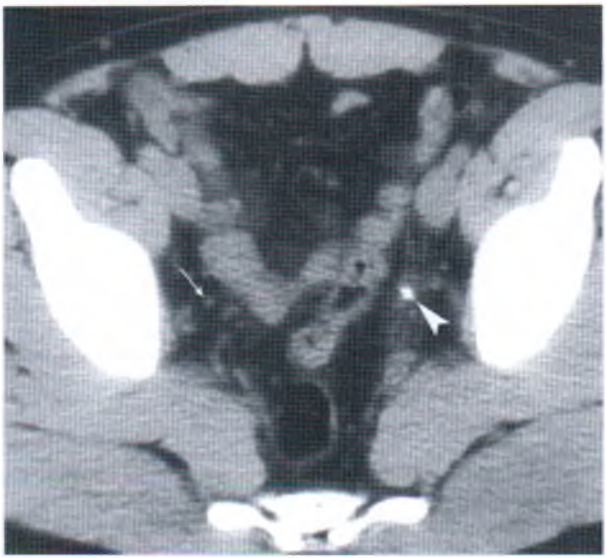

Cálculo en el uréter: signo del halo tisular. La TC sin contraste muestra un cálculo impactado en el urét distal izquierdo *(cabeza de flecha)* visto como un foco de forma irregular y de alta atenuación. La pared del uréter produce reborde de densidad de tejido blando alrededor del cálculo (el «signo del halo tisular»). El uréter normal derecho *(flecha)* identifica siguiéndolo a través de las imágenes secuenciales de TC y buscando el trayecto del uréter.

Enfermedad renal por cálculos

La TCMD ha cambiado para siempre la imagen de la enfermedad litiásica renal. La TC es ahora el método de imagen de elección para detectar cálculos renales y para diagnosticar las complicaciones de la enfermeda litiásica renal. Las radiografías simples tienen una e pecificidad para los cálculos de sólo un 77%. Se ha d mostrado que la TC sin contraste es más eficaz que l pielografías intravenosas para identificar con precisi

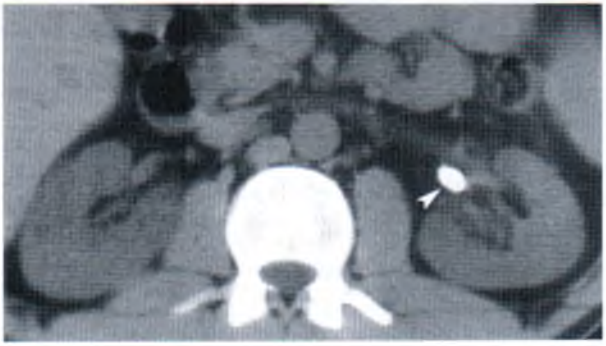

Cálculo en la unión ureteropélvica (UUP). Un cálculo de gran tamaño *(cabeza de flecha)* ha impactado en UUP izquierda. El artefacto por el cálculo de elevada atenuación oscurece el signo del halo tisular. Se confirmó que el cálcu estaba localizado en la UUP mediante una cuidadosa inspección de las imágenes seriadas de TC.

los cálculos ureterales, y que es igualmente eficaz que ellas para determinar la presencia o ausencia de obstrucción ureteral. Las radiografías simples y las pielografías intravenosas han sido en gran medida sustituidas por la TC helicoidal. La TC para buscar cálculos no necesita contraste ni preparación por parte del paciente. Con la TCMD, el estudio se completa de forma habitual en segundos. La TC puede también proporcionar un diagnóstico alternativo para los síntomas del paciente, incluyendo otra patología urinaria, apendicitis aguda, diverticulitis, pancreatitis, masas anexiales, o aneurismas fisurados.

Aspecto en la TC de los cálculos urinarios

Mientras que solamente un 85% de los cálculos urinarios se pueden ver como densidades calcificadas en las radiografías simples, la TC detecta prácticamente todos los cálculos. Los cálculos de oxalato cálcico y fosfato cálcico son los más comunes (73%), y tienen normalmente una atenuación en la TC de 800 UH a 1.000 UH. Los cálculos de estruvita (fosfato alumínico-magnésico; 15% de los cálculos renales) se ven en la infección crónica. La atenuación de la estruvita oscila entre 300 UH y 900 UH. Los cálculos de ácido úrico (8%), que son radiotransparentes en las radiografías simples, tienen una atenuación de 150 UH a 500 UH. Los cálculos de cistina (1%-4%) son moderadamente radioopacos debido a su contenido en azufre. El calcio puede estar presente en algunos cálculos de cistina. Los cálculos de cistina tienen unos valores de atenuación de 200 UH a 880 UH dependiendo de su contenido en calcio. Una elevada atenuación en la TC hace que los cálculos se diferencien con facilidad de otras lesiones del tracto urinario, como tumores, hematomas, masas fúngicas, o papilas necrosadas. Los hallazgos en la TC de los cálculos urinarios son:

- Prácticamente todos los cálculos, incluso aquellos que son radiotransparentes en las radiografías simples, se identifican como focos de alta atenuación en las imágenes de TC vistas con ventana de tejido blando (Fig. 15-31). El tamaño umbral para la detección de cálculos en la TC es de aproximadamente 1 mm.
- Los cálculos ureterales tienen por lo general una forma geométrica u ovalada (véanse Figs. 15-31 y 15-32). Rara vez son completamente esféricos. Esta característica es útil para diferenciar los cálculos de los flevolitos. El índice de predicción positiva de la forma geométrica para identificar un cálculo se ha establecido en hasta un 100%.
- La única excepción a los cálculos en cuanto a tener una alta densidad en la TC son los cálculos cristalinos de la orina debido al uso de inhibidores de la proteasa (indinavir [Crixivan]) en el tratamiento de la enfermedad por el virus de la inmunodeficiencia humana. Estos cálculos no son opacos en las imágenes de TC, pero pueden producir una obstrucción ureteral. La TC con contraste muestra estos cálculos como pequeños defectos de llenado en el uréter o en el sistema colector.
- La carga de cálculos renales se determina fácilmente en la TC. Los cálculos se ven en la región de los cálices menores o en las pirámides medulares. La carga de cálculo se define como el número

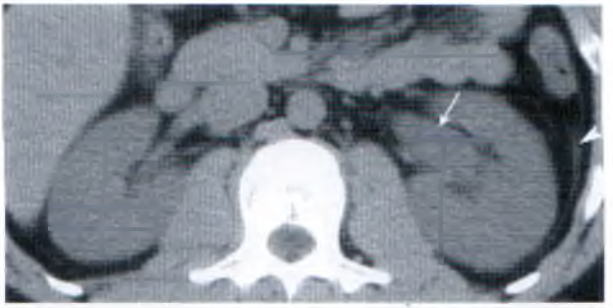

Riñón obstruido. La imagen de TC de un paciente con dolor en flanco izquierdo muestra una sutil inflamación y una disminución de la densidad del riñón izquierdo con una leve dilatación de la pelvis y de los cálices del riñón izquierdo *(flecha)*. El margen del riñón izquierdo con la grasa perirrenal es poco visible. La fascia renal izquierda *(cabeza de flecha)* está ligeramente engrosada. Esta constelación de hallazgos sutiles sugiere una obstrucción ureteral izquierda. Se vio un cálculo impactado en la unión ureterovesical izquierda en las imágenes de TC a través de la pelvis.

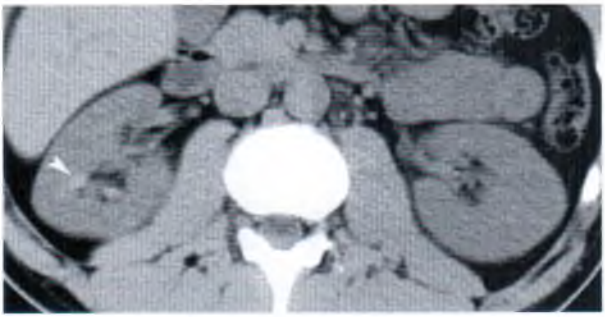

Pirámide blanca unilateral. Las puntas de las pirámides medulares del riñón derecho muestran una elevada atenuación *(cabeza de flecha)*, indicando que este paciente con dolor en el flanco izquierdo está deshidratado. En el lado izquierdo sintomático, no se ven pirámides blancas. La ausencia unilateral de pirámides blancas es un signo sutil de obstrucción aguda. Se evidenció un cálculo en la unión ureterovesical izquierda.

y el tamaño de los cálculos existentes, y se usa para determinar tratamientos como la litotricia.

- Las puntas de las pirámides renales tienen una elevada atenuación cuando el paciente está deshidratado (véase Fig. 15-34). Este hallazgo normal de «pirámides blancas» no se debe interpretar como representativo de cálculos renales.

Obstrucción ureteral aguda

La TC helicoidal sin contraste tiene una sensibilidad documentada de un 94% a un 98%, y una especificidad de un 96%-98%, para la obstrucción ureteral aguda producida por un cálculo impactado. Los datos en la TC de una obstrucción ureteral aguda producida por cálculos incluyen:

- Se puede ver un cálculo en el uréter (véanse Figs. 15-31 y 15-32). Las localizaciones más habituales del impacto de un cálculo son la unión ureteropélvica, donde el uréter cruza el reborde de la pelvis, y la unión ureterovesical. El uréter se sigue en cortes consecutivos hasta que se identifica un cálculo. El barrido de la TC es la forma más sencilla de seguir el trayecto del uréter. Conocer la anatomía del trayecto del uréter y de sus vasos adyacentes es esencial para hacer una interpretación exacta.
- Se mide el tamaño del cálculo, y se describe su localización con precisión. La probabilidad del paso espontáneo de un cálculo depende de su tamaño y de la localización del cálculo en el uréter. Los cálculos menores de 4 mm casi siempre pa-

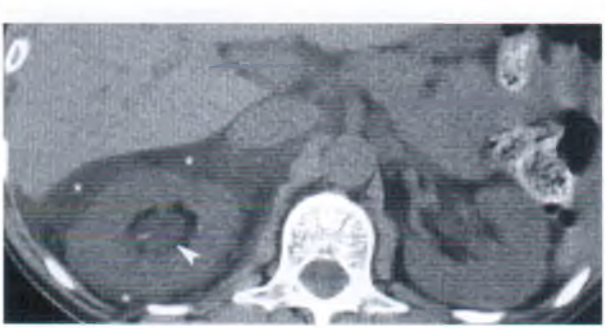

Obstrucción: cáliz roto. Las imágenes de TC sin contraste muestran la dilatación del cáliz *(cabeza de flecha)* en el polo superior del riñón derecho. La densidad líquida *(asterisco)* en el espacio perirrenal indica la rotura de un cáliz inducida por los aumentos de presión dentro del sistema colector resultantes de la obstrucción del uréter y de la alta producción de orina en este paciente que había estado forzando la ingesta oral. El riñón izquierdo es normal.

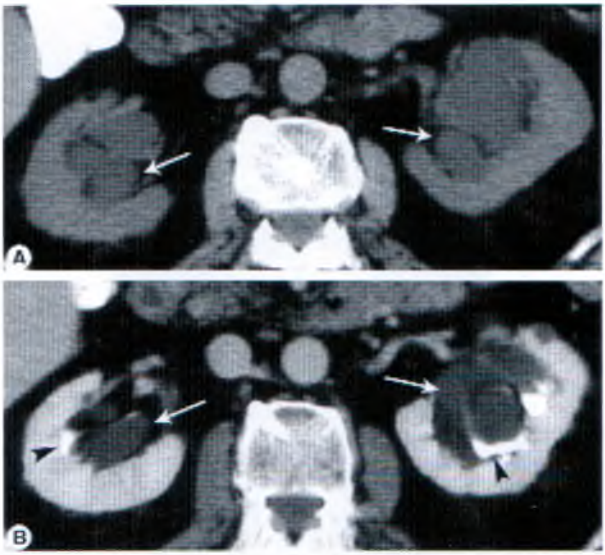

Quistes peripélvicos. *A*, La TC sin contraste muestra estructuras quísticas bilaterales *(flechas)* en los senos renales, que remedan una hidronefrosis. *B*, La TC poscontraste en la fase de pielograma muestra que no hay llenado de contraste de las estructuras quísticas *(flechas)*, indicando que son quistes peripélvicos. El contraste opacifica los sistemas colectores *(cabezas de flecha)*, que están comprimidos por los quistes dentro de los senos renales de ambos riñones. La pista para el diagnóstico es la inspección de imágenes seriadas que muestran que no hay conexión entre los quistes peripélvicos y la pelvis renal dilatada.

san de forma espontánea. Los cálculos de 6 mm pasan aproximadamente la mitad de las veces. Es raro que los cálculos de más de 8 mm pasen de forma espontánea. El tamaño y la localización del cálculo son factores importantes que se utilizan para determinar el tratamiento de los cálculos que no pasan de forma espontánea. Los cálculos mayores de 5 mm y localizados en los dos tercios proximales del uréter tienen más probabilidades de necesitar litotricia o retirada mediante endoscopia.

- Para confirmar un cálculo en el uréter, hay que buscar el signo del borde tisular (presente en un 76% de los pacientes). El *signo del halo tisular* (véase Fig. 15-31) describe un halo de tejido blando que rodea a los cálculos en el uréter. El reborde de tejido blando es la pared del uréter. El signo del reborde tisular puede estar ausente debido a un artefacto o a una pared ureteral delgada.
- La imagen localizadora de la TC es útil para detectar cálculos y otras anomalías. El examen de la visión localizadora debe incluirse en cada interpretación de TC. Si el cálculo se puede ver en esta vista, se puede utilizar entonces una radiografía simple para controlar su paso. Los cálculos que no son visibles en las radiografías simples se pueden seguir, cuando es necesario, mediante TC sin contraste.
- Los hallazgos secundarios de obstrucción urinaria son frecuentes, pero a menudo sutiles (Fig. 15-33). La comparación con el lado opuesto es muy útil para diferenciar los hallazgos preexistentes de obstrucción aguda. La presencia de hallazgos secundarios múltiples mejora la fiabilidad y la precisión del diagnóstico de obstrucción aguda. La frecuencia de visualización de signos secundarios aumenta con la duración de los síntomas.
- El riñón obstruido puede estar agrandado y tener una densidad ligeramente disminuida debido al edema. Una atenuación disminuida en 5 UH es significativa como muestra de edema en un riñón obstruido.

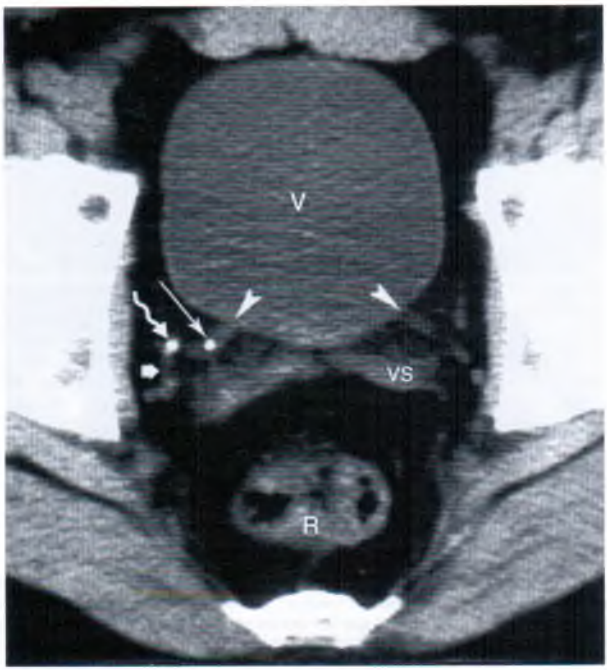

Flebolito y cálculo. Las vesículas seminales (VS) sirven como referencia anatómica para el nivel de las uniones ureterovesicales *(cabezas de flecha)*. Las uniones ureterovesicales derecha e izquierda (UUV) se localizan al mismo nivel axial en la TC. Un cálculo *(flecha recta larga)* está impactado en el uréter distal derecho. Un flebolito adyacente *(flecha ondulada)* está identificada por el signo de la cola, que representa la vena trombosada *(flecha corta ancha)*. La vejiga (V) está llena de orina y hace más sencilla la identificación de los UUV. Se puede ver el recto (R) en situación posterior.

- La formación de bandas en la grasa perinéfrica y periureteral se produce de forma secundaria al edema causado por una obstrucción aguda. La cantidad de edema existente se correlaciona con la gravedad de la obstrucción.
- El sistema pielocalicial está, como máximo, ligeramente dilatado con la obstrucción calculosa aguda. Los cálices dilatados se ven mejor en los polos del riñón como estructuras redondeadas y llenas de líquido que desplazan la grasa del seno renal. Siempre es útil la comparación con el riñón opuesto. Una dilatación intensa del sistema colector es un dato de obstrucción crónica y no aguda.
- La ausencia unilateral de «pirámides blancas» en el lado afectado se ha descrito como un signo sutil de obstrucción (Fig. 15-34). El edema y la inflamación contrarrestan el efecto de concentración de orina de la deshidratación sistémica.
- El uréter está ligeramente dilatado hasta el nivel del cálculo. La peristalsis ureteral normal produce áreas focales transitorias de dilatación y estrechamiento que se deben diferenciar de la dilatación difusa hasta el nivel de la obstrucción. El uréter que está debajo del cálculo que obstruye no está dilatado.
- Se pueden producir colecciones focales perinéfricas de líquido (Fig. 15-35) de forma secundaria a la rotura del fondo producida por la obstrucción y el alto débito urinario.
- Las imágenes en el plano axial de la TC se pueden reformatear en imágenes del plano coronal que simulan imágenes de pielografía intravenosa en casos problemáticos. Este procedimiento, sin embargo, lleva tiempo y rara vez es necesario.

Problemas en el diagnóstico de cálculos ureterales

Ninguna prueba de imagen es perfecta. Varios problemas complican la interpretación de los cálculos renales en la TC. Por ejemplo:

- Una pelvis extrarrenal puede confundirse con una pelviectasia.
- Los quistes peripélvicos pueden simular una hidronefrosis (Fig. 15-36).
- Muchos pacientes, en especial los más mayores, tienen bandas preexistentes en la grasa peripélvica. La comparación con el lado opuesto es fundamental para detectar bandas asimétricas.
- Los cambios postobstructivos preexistentes son difíciles de diferenciar de una obstrucción aguda.
- Con frecuencia los flebolitos se parecen a los cálculos (Fig. 15-37). Los flebolitos son calcificaciones que se originan en trombos dentro de las venas pélvicas. La mayoría de los flebolitos se encuentran en las venas perivesicales, en las venas periprostáticas en los varones, y en las venas periuterinas y perivaginales en las mujeres. De forma ocasional, se ven flebolitos en las venas gonadales que van paralelas al trayecto de los uréteres. La mayoría de los flebolitos son redondos. A veces son ovalados, y nunca tienen una forma geométrica. La visualización de una lucencia central es altamente característico de los flebolitos, pero a menudo es menos evidente en la TC que en las radiografías simples. El *signo de la cola* describe una cola de vena no calcificada que se extiende desde el flebolito. Se ha publicado que un signo de la cola se asocia con entre el 21% y el 65% de los flebolitos, los cuales son de menor densidad que la mayoría de los cálculos, con una atenuación media de 160 UH y unos límites de 80 UH a 278 UH. La probabilidad de que una calcificación represente a un flebolito es del 0,03% cuando la atenuación media es de 311 UH o más.
- Las calcificaciones ateroescleróticas se pueden confundir con cálculos ureterales. La diferenciación se realiza estudiando cuidadosamente cortes seriados y determinando si la calcificación es vascular o ureteral.
- Cuando existen signos de obstrucción ureteral y no hay ningún cálculo manifiesto, se debe considerar la posibilidad de un cálculo que haya pasado recientemente, una pielonefritis, una estenosis o un tumor, o un cálculo relacionado con el tratamiento con inhibidores de la proteasa.
- Los cálculos que han pasado desde el uréter se pueden identificar en la vejiga o en la uretra, o puede que no se vean.
- Se deben buscar siempre datos de causas no urinarias de dolor en el flanco. Se ha publicado que la TC sin contraste tiene una precisión de un 94% en el diagnóstico de apendicitis. Las masas anexiales se detectan por lo general con facilidad.
- En hasta un 20% de los pacientes se puede necesitar una segunda TC con contraste para proporcionar un diagnóstico inequívoco.

Bibliografía

Abramson S, Walders N, Applegate KE, et al: Impact in the emergency department of unenhanced CT on diagnostic confidence and therapeutic efficacy in patients with suspected renal colic: A prospective study. *AJR Am J Roentgenol* 175:1689-1695, 2000.

Al-Nakshabandi NA: The soft-tissue rim sign. *Radiology* 229:239-240, 2003.

Assi Z, Platt JF, Francis IR, et al: Sensitivity of CT scout radiography and abdominal radiography for revealing ureteral calculi on helical CT: Implications for radiologic follow-up. *AJR Am J Roentgenol* 175:333-337, 2000.

Bae KT, Heiken JP, Siegel CL, Bennett HF: Renal cysts: Is attenuation artifactually increased on contrast-enhanced CT images? *Radiology* 216:792-796, 2000.

Bechtold RB, Chen MYM, Dyer RB, Zagoria RJ: CT of the ureteral wall. *AJR Am J Roentgenol* 170:1283-1289, 1998.

Bell TV, Fenlon HM, Davison BD, et al: Unenhanced helical CT criteria to differentiate distal ureteral calculi from pelvic phleboliths. *Radiology* 207:363-367, 1998.

Boridy IC, Nikolaidis P, Kawashima A, et al: Ureterolithiasis: Value of the tail sign in differentiating phleboliths for ureteral calculi at nonenhanced helical CT. *Radiology* 211:619-621, 1999.

Bosniak MA: The current radiological approach to renal cysts. *Radiology* 158:1-10, 1986.

Bosniak MA: The small (<3.0 cm) renal parenchymal tumor: Detection, diagnosis, and controversies. *Radiology* 179:307-317, 1991.

Bosniak MA: Problems in the radiologic diagnosis of renal parenchymal tumors. *Urol Clin North Am* 20:217-230, 1993.

Brant WE: Spiral CT replaces IVP and KUB for renal stone disease. *Diag Imag* 21:51-57, 2001.

Coll DM, Varanelli MJ, Smith RC: Relationship of spontaneous passage of ureteral calculi to stone size and location as revealed by unenhanced helical CT. *AJR Am J Roentgenol* 178:101-103, 2002.

Coulam CH, Sheafor DH, Leder RA, et al: Evaluation of pseudoenhancement of renal cysts during contrast-enhanced CT. *AJR Am J Roentgenol* 174:493-498, 2000.

Dalrymple NC, Casford B, Raiken DP, et al: Pearls and pitfalls in the diagnosis of ureterolithiasis with unenhanced helical CT. *Radiographics* 20:439-447, 2000.

Fernbach SK, Feinstein KA, Spencer K, Lindstrom CA: Ureteral duplication and its complications. *Radiographics* 17:109-127, 1997.

Georgiades CS, Moore CJ, Smith DP: Differences of renal parenchymal attenuation for acutely obstructed and unobstructed kidneys on unenhanced helical CT: A useful sign? *AJR Am J Roentgenol* 176:965-968, 2001.

Gibson M, Puckett M, Shelly M: Renal tuberculosis. *Radiographics* 24:251-256, 2004.

Goldman SM, Faintuch S, Ajzen SA, et al: Diagnostic value of attenuation measurements of the kidney on unenhanced helical CT of obstructive ureterolithiasis. *AJR Am J Roentgenol* 182: 1251-1254, 2004.

Guest AR, Cohan RH, Korobkin M, et al: Assessment of clinical utility of the rim and comet-tail signs in differentiating ureteral stones from phleboliths. *AJR Am J Roentgenol* 177:1285-1291, 2001.

Heneghan JP, Dalrymple NC, Verga M, et al: Soft-tissue «rim» sign in the diagnosis of ureteral calculi with use of unenhanced helical CT. *Radiology* 202:709-711, 1997.

Hopkins J, Giles H Jr, Wyatt-Ashmead J, Bigler SA: Cystic nephroma. *Radiographics* 24:589-593, 2004.

Isreal GM, Bosniak MA: Follow-up CT of moderately complex cystic lesions of the kidney (Bosniak Category IIF). *AJR Am J Roentgenol* 181:627-633, 2003.

Jain MK, Singh R, Karol I: Alternative pathologies on unenhanced helical CT scan in patients presenting with flank pain. *Radiologist* 10:55-59, 2003.

Kawashima A, Sandler CM, Boridy IC, et al: Unenhanced helical CT of ureterolithiasis: Value of the tissue rim sign. *AJR Am J Roentgenol* 168:997-1000, 1997.

Kazerooni NL, Dunnick NR: Current diagnosis and treatment of urolithiasis. *Radiologist* 6:99-108, 1999.

Kim J, Park S, Shon J, Cho K: Angiomyolipoma with minimal fat: Differentiation from renal cell carcinoma at biphasic helical CT. *Radiology* 230:677-684, 2004.

Levine JA, Neitlich J, Verga M, et al: Ureteral calculi in patients with flank pain: Correlation of plain radiography with unenhanced helical CT. *Radiology* 204:27-31, 1997.

Maki DD, Birnbaum BA, Chakraborty DP, et al: Renal cyst pseudoenhancement: Beam-hardening effects on CT numbers. *Radiology* 213:468-472, 1999.

McNicholas MMJ, Raptopoulos VD, Schwartz RK, et al: Excretory phase CT urography for opacification of the urinary collecting system. *AJR Am J Roentgenol* 170:1261-1267, 1998.

Pickhardt PJ, Lonergan GJ, Davis CJ Jr, et al: Infiltrative renal lesions: Radiologic-pathologic correlation. *Radiographics* 20:215-243, 2000.

Scatarige JC, Sheth S, Corl FM, Fishman EK: Patterns of recurrence of renal cell carcinoma: Manifestations on helical CT. *AJR Am J Roentgenol* 177:653-658, 2001.

Sheeran SR, Sussman SK: Renal lymphoma: Spectrum of CT findings and potential mimics. *AJR Am J Roentgenol* 171:1067-1072, 1998.

Sourtzis S, Thibeau JF, Damry N, et al: Radiologic investigation of renal colic: Unenhanced helical CT compared with excretory urography. *AJR Am J Roentgenol* 172:1491-1494, 1999.

Tack D, Sourtzis S, Delpierre I, et al: Low-dose unenhanced multidetector CT of patients with suspected renal colic. *AJR Am J Roentgenol* 180:305-311, 2003.

Tamm EP, Silverman PM, Shuman WP: Evaluation of the patient with flank pain and possible ureteral calculus. *Radiology* 228:319-329, 2003.

Taouli B, Ghouadni M, Correas J, et al: Spectrum of abdominal imaging findings in von Hippel-Lindau disease. *AJR Am J Roentgenol* 181:1049-1054, 2003.

Traubici J, Neitlich JD, Smith RC: Distinguishing pelvic phleboliths from distal ureteral stones on routine unenhanced helical CT: Is there a radiolucent center? *AJR Am J Roentgenol* 172:13-17, 1999.

Tublin ME, Tessler FN, McCauley TR, Kesack CD: Effect of hydration on renal medulla attenuation on unenhanced CT scans. *AJR Am J Roentgenol* 168:257-259, 1996.

Urban BA, Fishman EK: Renal lymphoma: CT patterns with emphasis on helical CT. *Radiographics* 20:197-212, 2000.

Warshauer DM, McCarthy SM, Street L, et al: Detection of renal masses: Sensitivities and specificities of excretory urography/linear tomography, success story. AJR Am J Roentgenol 175:945-955, US and CT. *Radiology* 169:363-365, 1988.

Wong-You-Cheong JJ, Wagner BJ, Davis CJ Jr: Transitional cell carcinoma of the urinary tract: Radiologic-pathologic correlation. *Radiographics* 18:123-142, 1998.

Zagoria RJ: Imaging of small renal masses: A medical success story. *AJR Am J Roentgenol* 175:945-955, 2000.

16

Glándulas suprarrenales

William E. Brant, M.D.

Las imágenes de las glándulas suprarrenales suelen ser necesarias en tres circunstancias clínicas. Los pacientes pueden haber recibido un diagnóstico clínico de hiperfunción hormonal suprarrenal; la TC se usa entonces para identificar y caracterizar la lesión. Con frecuencia se obtienen imágenes de las glándulas suprarrenales para confirmar la sospecha de una enfermedad metastásica, en especial cuando el tumor primario, como un carcinoma pulmonar, metastatiza con frecuencia en esta localización. Las lesiones suprarrenales se detectan con frecuencia de manera casual en los estudios de imagen realizados por otras indicaciones; la relevancia del hallazgo se debe evaluar tanto desde el punto de vista clínico como radiológico. La TC sigue siendo el método de imagen de primera elección para estudiar las glándulas suprarrenales.

GLÁNDULAS SUPRARRENALES NORMALES

Las glándulas suprarrenales tienen una corteza externa y una médula interna que son funcionalmente independientes y anatómicamente distintas. La corteza segrega hormonas esteroideas, incluyendo cortisol, aldosterona, andrógenos y estrógenos. La médula produce catecolaminas. Las glándulas suprarrenales están situadas en el espacio perirrenal, rodeadas por grasa; son por lo general triangulares, o con forma de V o de Y invertida. La glándula suprarrenal derecha está por encima del riñón derecho, en situación posterior a la vena cava inferior entre el pilar diafragmático derecho y el lóbulo hepático derecho (Fig. 16-1). La glándula suprarrenal izquierda es adyacente al polo superior del riñón izquierdo, posterior al páncreas y los vasos esplénicos y lateral al pilar izquierdo del diafragma (Fig. 16-2). Los extremos de las glándulas suprarrenales son de 4 cm a 5 cm de largo, y por lo general no exceden los 10 mm de grosor. El grosor de sus extremidades es uniforme, y los márgenes son rectos o cóncavos. Las glándulas suprarrenales normales son aproximadamente iguales que el músculo en cuanto a atenuación en la TC.

MASAS SUPRARRENALES DE ASPECTO ESPECÍFICO EN LA IMAGEN

Mielolipoma

El mielolipoma es un tumor suprarrenal benigno poco común que consta de grasa madura con elementos hematopoyéticos de médula ósea interpuestos. El mielolipoma es más habitual en la glándula suprarrenal, pero se puede encontrar en otros puntos, en especial en el retroperitoneo perirrenal o en la región presacra. La lesión no se asocia con anomalías endocrinas. El tumor se descubre más a menudo de manera casual. De forma ocasional, los tumores se presentan con una hemorragia aguda espontánea dolorosa. Los hallazgos tomográficos del mielolipoma son:

- Es característica la presencia de grasa. La TC muestra grandes depósitos de grasa intercalados con tejido blando de alta densidad (Fig. 16-3). La grasa es casi igual a la grasa subcutánea en atenuación, generalmente entre –80 UH y –100 UH. Los componentes de tejido blando son de densidad baja (20 UH a 30 UH), lo que refleja la mezcla de grasa con el tejido mieloide.
- Pueden observarse pequeñas calcificaciones.
- La hemorragia es bastante común, y altera el aspecto de la imagen. La TC muestra una hemorragia aguda como focos de alta atenuación dentro de la masa grasa.

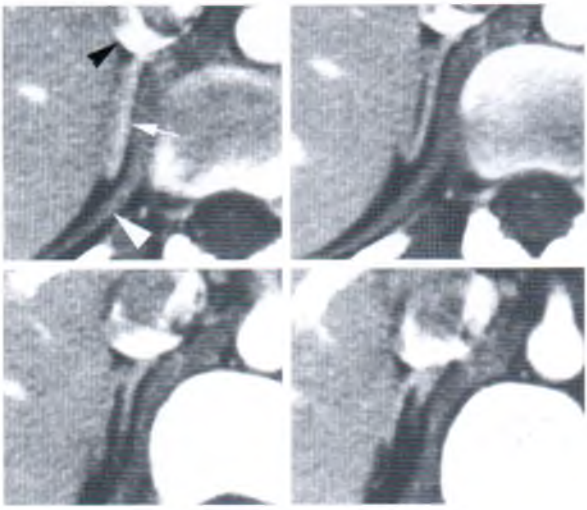

Glándula suprarrenal derecha normal. Una serie de imágenes de TC poscontraste muestran el aspecto normal de la glándula suprarrenal derecha *(flecha)* extendiéndose posteriormente desde la vena cava inferior *(cabeza de flecha negra)* entre el lóbulo derecho hepático y el pilar derecho del diafragma *(cabeza de flecha blanca)*.

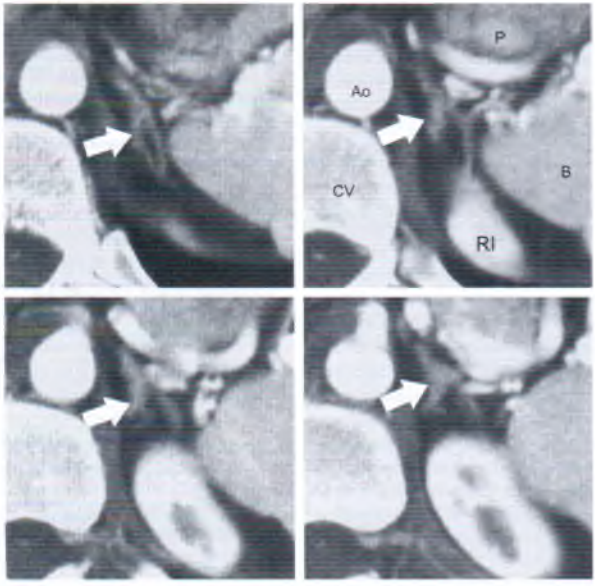

Glándula suprarrenal izquierda normal. Una serie de imágenes de TC poscontraste muestran el aspecto normal de la glándula suprarrenal izquierda *(flecha)* en el espacio entre la aorta (Ao), el polo superior del riñón izquierdo (RI), el cuerpo vertebral (CV), el páncreas (P) y el bazo (B).

Mielolipoma. Un tumor de densidad grasa entre *cabezas de flecha)* reemplaza a la glándula suprarrenal izquierda. Las bandas de densidad de tejidos blandos dentro del tumor representan elementos hematopoyéticos de la médula ósea.

Quistes

Los quistes verdaderos de la glándula suprarrenal están recubiertos por endotelio o epitelio. La mayoría de las lesiones son asintomáticas y se descubren de forma casual. Pueden producir síntomas debido a una hemorragia. Los hallazgos en la TC de los quistes son:

- Los quistes son masas bien delimitadas, que no realzan, son homogéneas, y contienen líquido (Fig. 16-4).
- La pared puede tener calcificaciones periféricas delgadas si se han producido hemorragias previas.
- Los contenidos del quiste tienen características de líquido simple (<20 UH) a menos que se haya producido una hemorragia.

Seudoquistes

Los seudoquistes suponen aproximadamente un 40% de los quistes suprarrenales. Se producen como una secuela de hemorragias suprarrenales previas. Los seudoquistes tienen paredes fibrosas sin revestimiento celular. Los hallazgos en la TC de los seudoquistes son:

- Los seudoquistes aparecen como una masa hipodensa de pared fina o gruesa y, habitualmente, con tabiques internos.
- Los contenidos del quiste son por lo general de una densidad más alta que el líquido simple, pero los contenidos del quiste no realzan. Pueden verse niveles líquido-líquido.
- La calcificación de la pared es bastante frecuente (56%; Fig. 16-5).

Hemorragia suprarrenal

La hemorragia suprarrenal es frecuente en el recién nacido, y está producida por hipoxia, traumatismo al nacer, o septicemia. En adultos o niños más mayores, la hemorragia está inducida por traumatismos, coagulopatías, o un tumor subyacente. Los hallazgos en la TC de una hemorragia suprarrenal son:

- En la TC sin contraste, la hemorragia suprarrenal aparece redonda u ovalada e hiperdensa (50 UH a 90 UH; Fig. 16-6). Suele haber bandas en la grasa perisuprarrenal.
- La hemorragia suprarrenal postraumatológica tiene una marcada predisposición a ser unilateral en el lado derecho.
- Con la evolución y la licuefacción del coágulo sanguíneo, la masa suprarrenal encoge y disminuye de densidad.
- Los cambios crónicos de la hemorragia pueden ser difíciles de diferenciar de otras masas suprarrenales.

Seudotumores

Diferentes estructuras no suprarrenales pueden parecer masas suprarrenales. La distinción se consigue mediante un elevado índice de sospecha y llevando a cabo las adecuadas imágenes correlativas. El diagnóstico por imagen preciso debería obviamente establecerse antes de realizar una biopsia suprarrenal. Los seudotumores son mucho más frecuentes en el lado izquierdo debido al mayor número de estructuras que hay en la región de la supra-

Quiste suprarrenal en desarrollo. Una masa puramente quística *(flecha)* reemplaza a la glándula suprarrenal izquierda. No se ve ninguna pared del quiste. La densidad interna es homogéneamente baja, y próxima en atenuación al agua.

Seudoquiste suprarrenal. Esta masa quística suprarrenal derecha *(flecha grande)* tiene calcificación en un delgado tabique y contiene un depósito cálcico denso y grueso *(flecha pequeña)*. Este aspecto es característico de un seudoquiste secundario a una hemorragia suprarrenal.

Hemorragia suprarrenal. TC poscontraste en un paciente lesionado en un accidente de tráfico que muestra una hemorragia que expande la glándula suprarrenal derecha *(cabeza de flecha)* y produce una masa homogénea. Se puede ver otra hemorragia adicional *(flecha)* en el espacio perirrenal. La TC de seguimiento cuatro meses después confirmó la resolución completa de la hemorragia suprarrenal.

rrenal izquierda. Una técnica tomográfica hace menos probable la confusión de los seudotumores con una lesión suprarrenal real. Por ejemplo:

- Las partes no opacificadas del estómago o del intestino delgado se diferencian de una masa suprarrenal administrando contraste oral y repitiendo la TC (Fig. 16-7).
- Los vasos sanguíneos tortuosos se identifican mediante una TC con contraste o una ecografía Doppler.
- Un bazo accesorio o una lobulación esplénica se reconocen por su contorno liso y su densidad y realce idénticos al tejido esplénico.

Carcinoma suprarrenocortical

El carcinoma de la glándula suprarrenal se asocia con hiperfunción suprarrenal en el 50% de los pacientes. Lo más frecuente es el síndrome de Cushing. La mayoría de los carcinomas primarios se diferencian fácilmente de los adenomas. El tumor es agresivo y enormemente letal, con una fuerte propensión a invadir los vasos sanguíneos. Los hallazgos en la TC del carcinoma suprarrenocortical son:

- La masa suprarrenal es por lo general grande (>5 cm) y muy heterogénea (Fig. 16-8).
- Es común la necrosis central, y hay calcificaciones irregulares (Fig. 16-9) en el 30% de los pacientes.
- Los trombos tumorales en la vena renal o de la vena cava inferior son una complicación frecuente que conlleva un riesgo significativo de embolia pulmonar.
- La invasión directa de estructuras adyacentes y las metástasis en los ganglios linfáticos regionales, en el hígado, el hueso y el pulmón son habituales ya desde la presentación.
- La TC poscontraste muestra áreas nodulares de realce, hipoperfusión central y lavado tardío del contraste.
- A veces hay depósitos focales de grasa en los carcinomas suprarrenales. Sin embargo, todos los tumores que contenían grasa descritos hasta ahora han tenido otras muestras de malignidad.
- Raramente, adenomas suprarrenales benignos degenerados y de gran tamaño presentan un aspecto parecido al de un carcinoma suprarrenal.

Calcificaciones suprarrenales

La mayoría de las calcificaciones suprarrenales, tanto en niños como en adultos, son secuelas de hemorragia suprarrenal. La tuberculosis y la histoplasmosis producen calcificaciones suprarrenales, y se pueden asociar con la enfermedad de Addison. Los hallazgos en la TC de las calcificaciones suprarrenales son:

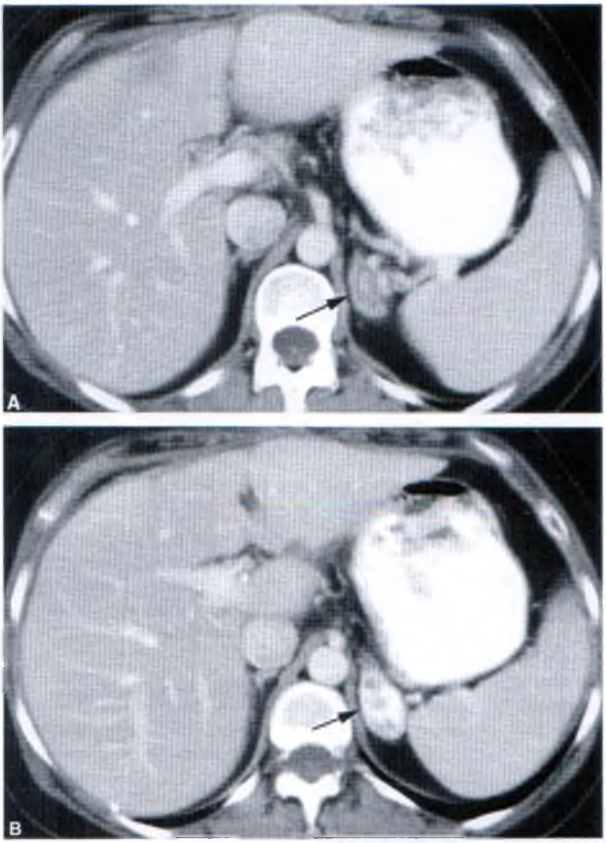

Seudotumor suprarrenal. *A*, La TC inicial muestra una masa *(flecha)* en la región de la glándula suprarrenal izquierda. *B*, Otra TC tras la administración de contraste oral adicional muestra el contraste llenando un divertículo gástrico *(flecha)*.

- Las calcificaciones gruesas y punteadas de una o ambas glándulas sin que haya una masa visible son características de una hemorragia suprarrenal anterior (Fig. 16-10).
- Los tumores suprarrenales de los niños que se calcifican son el neuroblastoma y el ganglioneuroma.
- Los tumores suprarrenales que se calcifican en el adulto son el carcinoma suprarrenal, el feocromocitoma, la ganglioneuroma y la metástasis.
- La enfermedad de Wolman es una rara enfermedad autosómica recesiva que se asocia con glándulas suprarrenales calcificadas y agrandadas, hepatomegalia y esplenomegalia.

LESIONES SUPRARRENALES HIPERFUNCIONANTES

Hiperplasia suprarrenal

La hiperplasia suprarrenal se asocia por lo general con hipertensión suprarrenal endocrina. Los hallazgos en la TC incluyen:

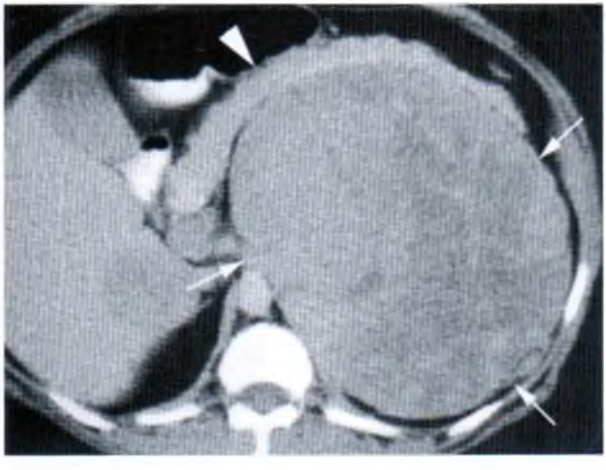

Carcinoma suprarrenal. Una enorme masa sólida heterogénea *(flechas)* reemplaza la glándula suprarrena izquierda. El páncreas *(cabeza de flecha)* está desplazado hacia delante por la masa, confirmando que el origen del tumo está en el retroperitoneo.

- Las glándulas suprarrenales están por lo general agrandadas de manera uniforme, pero mantienen su forma suprarrenal normal (Fig. 16-11). El grosor de los extremos de la glándula supera los 10 mm.
- Se puede producir también un patrón multinodular de hiperplasia suprarrenal. El aspecto puede ser indistinguible de múltiples metástasis suprarrenales de pequeño tamaño.
- La hiperplasia bioquímica se puede asociar con ur tamaño normal y un aspecto normal de las glándulas suprarrenales.

Síndrome de Cushing

El síndrome de Cushing está producido por una exce siva secreción de glucocorticoides. Aproximadamente un 70% de los pacientes presentan una hiperplasia supra rrenal bilateral, un 20% tienen un adenoma suprarrena

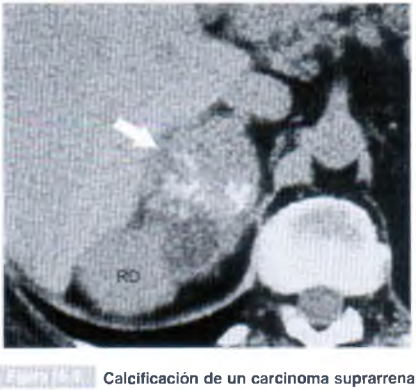

Calcificación de un carcinoma suprarrenal. Una TC sin contraste muestra una masa sólida *(flecha)* con calcificaciones gruesas que surge de la masa suprarrenal derecha. El tumor invadía el polo superior del riñón derecho (RD).

Calcificaciones suprarrenales. La suprarre nal derecha *(flecha)* está completa y densamente calcificada La glándula suprarrenal izquierda *(cabeza de flecha)* est igualmente calcificada.

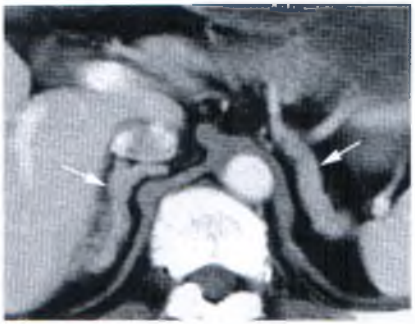

Hiperplasia suprarrenal. Ambas glándulas suprarrenales *(flechas)* muestran un engrosamiento difuso de sus partes.

hiperfuncionante benigno, y un 10% tienen un carcinoma suprarrenocortical. Los hallazgos tomográficos en el síndrome de Cushing son:

- Los adenomas son redondos u ovalados, y por lo general tienen menos de 2 cm de diámetro.
- Los adenomas hiperfuncionantes son indistinguibles de los adenomas no hiperfuncionantes.

Síndrome de Conn

El hiperaldosteronismo primario está producido por un adenoma hiperfuncionante benigno (80%) o por una hiperplasia suprarrenal bilateral (20%). El carcinoma suprarrenal rara vez es causa de hiperaldosteronismo.

Síndrome suprarrenogenital

El exceso de secreción de andrógenos puede producir una enfermedad congénita o adquirida. El síndrome suprarrenogenital congénito es el resultado de un déficit enzimático congénito, y se asocia con una hiperplasia suprarrenal bilateral. El síndrome suprarrenogenital adquirido está producido habitualmente por un adenoma suprarrenal benigno hiperfuncionante (80%), pero el 20% se asocian con un carcinoma cortical suprarrenal.

Feocromocitoma

El feocromocitoma es un tumor secretor de catecolaminas que procede de las células cromafines del sistema nervioso simpático. La mayoría (90%) son benignos, unilaterales, y surgen en la médula suprarrenal. Aproximadamente un 10% son extrasuprarrenales, siendo la localización más común el órgano de Zückerkandl, cerca del origen de la arteria mesentérica inferior. Aproximadamente otro 10% son bilaterales, y otro 10% se asocian con síndromes de neoplasias endocrinas múltiples o con esclerosis tuberosa. Los hallazgos en la TC del feocromocitoma incluyen:

- La TC muestra con mayor frecuencia una masa homogénea redondeada con una atenuación sin contraste aproximadamente igual al hígado normal.
- Pueden observarse cambios quísticos, necrosis central y calcificaciones (Fig. 16-12).
- Se ha publicado que el realce de contraste con los antiguos agentes de contraste iónico ha precipitado crisis hipertensivas en algunos pacientes. El contraste no iónico parece ser seguro en cuanto a su administración.
- Los tumores son enormemente vasculares y realzan con avidez.
- Se puede utilizar una gammagrafía con metayodobencilguanidina o con indio-111-pentetreótido para localizar los feocromocitomas extrasuprarrenales que no se identifican mediante TC.

MASAS SUPRARRENALES PROBLEMÁTICAS

Los adenomas suprarrenales benignos y no hiperfuncionantes son hallazgos incidentales frecuentes en los estudios de imagen transversales. Hasta un 5% de las imágenes de TC obtenidas por otras razones muestran una masa suprarrenal. Incluso en pacientes con un tumor maligno conocido, las masas suprarrenales benignas son más frecuentes que las metástasis en la misma localización. Sin embargo, la estadificación exacta de un tumor necesita un diagnóstico definitivo de lesiones suprarrenales. Se han publicado diferentes estrategias de imagen.

Distinguir en las imágenes adenomas benignos de metástasis depende del mayor contenido graso que se encuentra en la mayoría de los adenomas suprarrenocorticales funcionales. El colesterol es un precursor de las hormonas suprarrenocorticales, y el colesterol, los ácidos grasos y las grasas neutras se almacenan dentro de las células suprarrenales funcionantes. La TC y la resonancia magnética con desviación química se basan en la detección del aumento de contenido graso dentro de los tumores benignos.

Curiosamente, los lípidos de los adenomas benignos están dentro del citoplasma de las células corticales suprarrenales, mientras que los lípidos de los mielolipomas son macroscópicos, y están dentro de las células grasas. Así, los mielolipomas ofrecen densi-

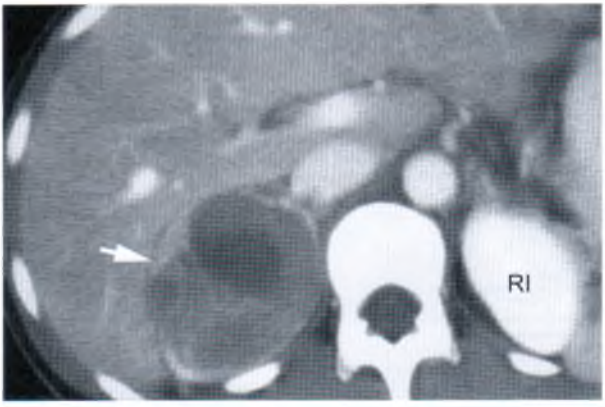

Feocromocitoma. Un feocromocitoma no sospechado se ve como una masa heterogénea *(flecha)* surgiend de la glándula suprarrenal derecha. Hay necrosis y cambios quísticos. Se administró medio de contraste no iónico mediante u bolo intravenoso sin efectos secundarios. Algunas inyecciones intravenosas de agentes iónicos de contraste han precipitac crisis hipertensivas en pacientes con feocromocitoma. El riñón izquierdo (RI) capta con avidez.

dad grasa en la TC, mientras que los adenomas dan una baja densidad pero, por lo general, no tan baja como la grasa subcutánea.

Características generales de los adenomas suprarrenales benignos

Los pacientes con adenomas benignos y no hiperfuncionantes no presentan síntomas relacionados con la función suprarrenal, y pueden tener niveles normales de hormonas suprarrenales. Se encuentran adenomas en el 9% de los casos en la autopsia. Los hallazgos en la TC son:

- Los adenomas suprarrenales son masas bien definidas, homogéneas y redondeadas, por lo general más pequeñas de 3 cm (Fig. 16-13). En las imágenes de TC sin contraste, los adenomas son hipodensos en comparación con el hígado normal.
- El realce de contraste tiende a ser de intensidad moderada y bastante uniforme en el tumor. La eliminación de contraste es significativamente más rápida con los adenomas benignos que con las metástasis; esta importante característica se usa para distinguir a los adenomas benignos que tienen un bajo contenido graso (adenomas pobres en lípidos).
- Debido a la variabilidad de la administración de contraste y al momento en el que se obtienen las imágenes de TC, los adenomas no se pueden ider tificar de forma definitiva como benignos con un única imagen poscontraste.
- Una masa suprarrenal pequeña con las caracte rísticas descritas que mantiene un tamaño y a

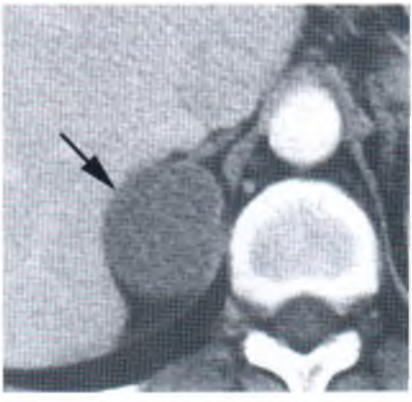

Adenoma suprarrenal benigno. Incluso au que esta TC haya sido realizada tras la administración intr venosa de contraste, es fácil apreciar la baja densidad u forme de este adenoma suprarrenal benigno rico en lípid *(flecha)*.

pecto estables en el seguimiento durante seis meses o más probablemente sea benigna.

Características generales de las metástasis en las suprarrenales

Se encuentran metástasis en las glándulas suprarrenales en el 27% de los pacientes con tumores epiteliales malignos en los estudios autópsicos. Los tumores primarios más frecuentes son los adenocarcinomas de pulmón y mama y el melanoma. Los hallazgos en la TC son:

- Las metástasis de mayor tamaño (>3 cm) tienden a ser más heterogéneas y lobuladas en su contorno, con márgenes peor definidos. Son frecuentes la calcificación y la hemorragia. El realce tiende a ser heterogéneo (Fig. 16-14). Estas lesiones grandes, irregulares y heterogéneas no se deberían confundir con adenomas suprarrenales benignos. La mayoría de las masas suprarrenales de más de 5 cm son malignas (metástasis o carcinoma suprarrenal).
- Pueden observarse cambios quísticos. Las metástasis quísticas tienen paredes gruesas e irregulares que realzan.
- Las metástasis más pequeñas (<3 cm) tienden a ser homogéneas, redondas y bien definidas. Estas lesiones pueden ser indistinguibles de los adenomas benignos. El tamaño no es un criterio útil para distinguir los adenomas benignos de las metástasis (Fig. 16-15).

Hallazgos que identifican a los adenomas benignos y a las metástasis suprarrenales

Boland y Korobkin proporcionan excelentes resúmenes de un gran número de estudios que analizan los criterios de atenuación en la TC para diferenciar las lesiones benignas de las malignas. La diferenciación en la TC se basa en el alto contenido en lípidos, en la rápida eliminación del contraste que caracteriza a los adenomas suprarrenales benignos, o ambos.

- *Atenuación en la TC sin contraste.* En la TC sin contraste, un valor de atenuación medio *inferior a 10 UH* indica un adenoma benigno (especificidad 98%, sensibilidad 71%). Este criterio define a los adenomas suprarrenales benignos ricos en lípidos (Fig. 16-16). Aproximadamente el 70% de los adenomas benignos son ricos en lípidos, y se pueden identificar mediante la atenuación en una TC sin contraste. El 30% restante de los adenomas benignos son pobres en lípidos y no se pueden caracterizar como benignos por este criterio. Utilizar una cifra inferior a 20 UH como valor umbral de atenuación proporciona una especificidad de un 84% y una sensibilidad del 88%. Un valor umbral inferior a 2 UH proporciona una especificidad de un 100% y una sensibilidad de un 47%.

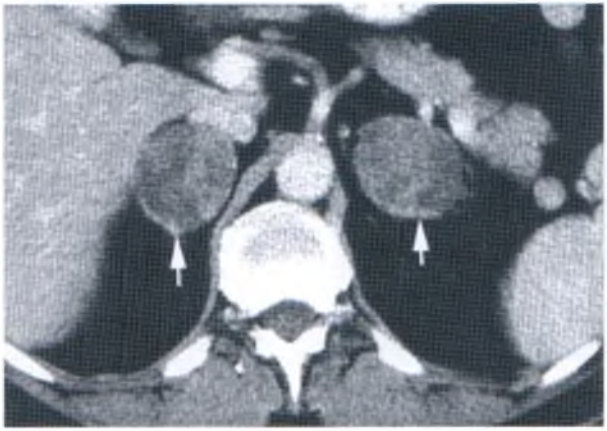

Figura 16-14 Metástasis suprarrenales bilaterales. Las metástasis suprarrenales *(flechas)* de un carcinoma pulmonar están bien definidas, pero son de densidad heterogénea. Compárese con la densidad uniformemente baja del adenoma benigno de la Figura 16-13.

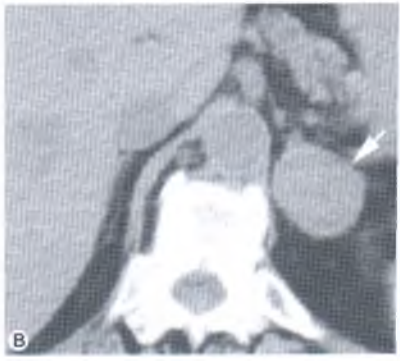

Lesiones suprarrenales problemáticas. *A.* Este nódulo suprarrenal bien definido (*flecha*) era un aden benigno. *B.* Este nódulo suprarrenal bien definido *(flecha)* era una metástasis de un carcinoma pulmonar.

- Para utilizar valores umbral de atenuación en la TC, se debe colocar adecuadamente el cursor en la región de interés dentro de la mitad o dos terceras partes centrales de la masa. Cualquier región de calcificación o necrosis se debe excluir de la medición del cursor. Las lesiones con grandes áreas de necrosis o cambios quísticos no se pueden caracterizar mediante cálculos de eli nación de contraste.
- *Atenuación en la TC con contraste.* Los valore atenuación de los adenomas benignos y de las tástasis en las imágenes de TC convencionales contraste muestran demasiada similitud como que sean de utilidad clínica en su diferenciac Por desgracia, muchas masas suprarrenales se cubren en imágenes TC poscontraste. Por lo g ral, estos pacientes necesitan una nueva ima para identificar con precisión sus lesiones.
- *Porcentaje de eliminación del realce.* Aunqu se ha probado que los valores absolutos de ate ción tras el contraste sean diagnósticos, los nomas muestran una eliminación caracterís mente rápida del agente de contraste, que se p utilizar para identificar las lesiones como be nas. Las metástasis muestran una eliminación racterísticamente lenta del agente de contraste. robkin proporciona una explicación de los térm utilizados en varios estudios. *Realce* se de como la atenuación durante el realce menos la nuación sin realce. *Eliminación del realce* es cifra que se calcula comparando las imágene mediatas poscontraste con imágenes tardías contraste (obtenidas por lo general a los 10-1 nutos después de la inyección). La eliminació realce se define como la atenuación inicial realce menos la atenuación tardía tras el cont *Porcentaje de eliminación del realce* es la elir ción del realce dividido por el realce y mul

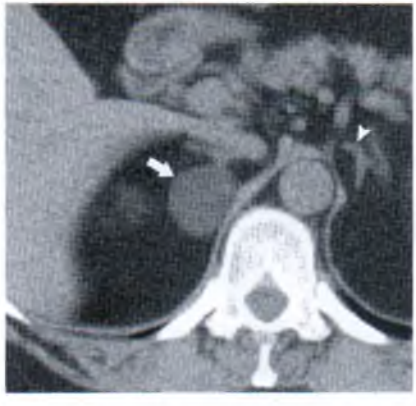

Adenoma benigno rico en lípidos. Una masa bien definida de 2,5 cm *(flecha)* que surge de la glándula suprarrenal derecha mide –2 UH de atenuación. Estas características definen un adenoma suprarrenal benigno rico en lípidos. Se observa una parte de la glándula suprarrenal izquierda normal *(cabeza de flecha)*.

cado por el 100%. Este cálculo requiere medir la atenuación en una TC sin contraste. *El porcentaje relativo de eliminación del contraste* se define como la eliminación del contraste dividido por la atenuación inmediata con realce y multiplicado por el 100%. Este cálculo requiere medir la atenuación solamente en las imágenes TC poscontrate inmediata y tardía. *Un porcentaje relativo de eliminación superior al 40%-50%* es muy indicativo de un adenoma benigno. Korobkin utilizó un umbral de eliminación superior a un 40%, mientras que Peña utilizó un umbral de eliminación de más de un 50%. Ambos estudios documentaron una especificidad y una sensibilidad de un 100% comparando las imágenes inmediatas poscontraste con los estudios poscontraste con un retraso de 10-15 minutos. La atenuación de la masa suprarrenal se mide en las imágenes inmediatas poscontraste (dinámica) y en las imágenes tardías poscontraste. El análisis de eliminación del contraste parece ser muy fiable para evaluar los adenomas suprarrenales benignos tanto ricos en lípidos como pobres en lípidos.

Ejemplo: La TC de una lesión suprarrenal realizada de acuerdo con el protocolo diseñado en el apartado siguiente dio lugar a los siguientes datos (Fig. 16-17):

Atenuación precontraste: +26 UH
Atenuación inmediata (1 minuto) poscontraste: +94 UH

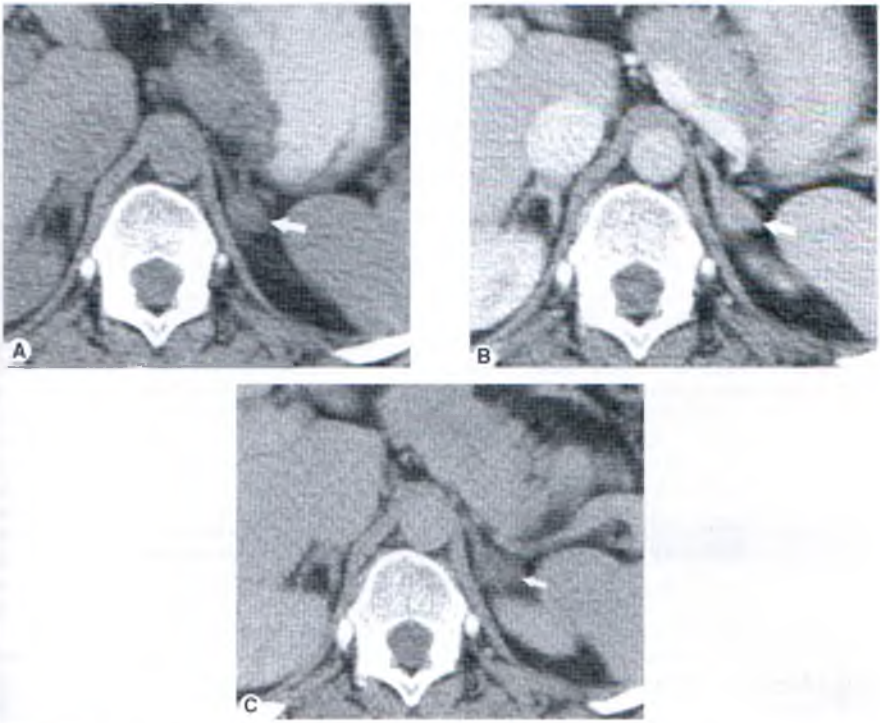

Adenoma pobre en lípidos. *A*, Pequeña masa suprarrenal izquierda *(flechas)* que mide +26 UH en la TC sin contraste. Esta atenuación no es compatible con un adenoma rico en lípidos. Se tomó la decisión de administrar contraste intravenoso siguiendo el protocolo suprarrenal mencionado al final de este capítulo. *B*, El estudio inmediato poscontraste muestra que la masa realza con avidez hasta +94 UH. *C*, La imagen postcontraste con 15 minutos de retraso muestra una rápida eliminación del agente de contraste, siendo ahora la atenuación de la masa +30 UH. El porcentaje relativo de eliminación del realce es de un 68%, que se considera diagnóstico de un adenoma pobre en lípidos.

Atenuación tardía (15 minutos) poscontraste: +30 UH
Realce = inmediato – precontraste = 94 – 26 = 68 UH
Eliminación del realce = inmediato – tardía = 94 – 30 = 64 UH
Porcentaje de eliminación del realce = (eliminación del realce/realce) × 100% = 64/68 × 100% = 94%
Porcentaje relativo de eliminación del realce = (eliminación del realce/atenuación inmediata) × 100% = 64/94 × 100% = 68%

Este estudio es diagnóstico de un adenoma suprarrenal benigno, pobre el lípidos.

- No se han estudiado todavía de forma adecuada los carcinomas suprarrenales para determinar si los criterios señalados antes se pueden aplicar para diferenciar los adenomas suprarrenales de los pequeños carcinomas suprarrenales. La mayoría de los carcinomas se diagnosticarán con precisión por su gran tamaño, por la extensa necrosis y por la presencia habitual de hemorragia, o por la presencia frecuente de metástasis en su presentación.
- Recientemente se han publicado valores de atenuación inferiores a 10 UH y eliminación del realce superior a un 60% con feocromocitomas pequeños.
- Se puede utilizar la *RM de desviación química* para identificar con precisión los adenomas ricos en lípidos. Los protones del agua y de la grasa se procesan a frecuencias diferentes. Se pueden realizar entonces secuencias de imagen en eco de gradiente de manera que las señales de protones del agua y de la grasa se separan dentro de la imagen de un vóxel. A 1,5 Tesla, los protones del agua y de la grasa están fuera de fase a un tiempo de eco de 2,3 milisegundos, y están en fase en un tiempo de eco de 4,6 milisegundos. Los adenomas que contienen grasa muestran una particular disminución en la intensidad de la señal en las imágenes fuera de fase (las señales del agua y de la grasa se cancelan cada una a la otra) en comparación con las imágenes en fase (señal aditiva del agua y de la grasa) (Figs. 16-18 y 16-19). La evaluación subjetiva de la pérdida de señal es igualmente precisa para las mediciones cuantitativas de pérdida de señal. Aunque la RM es igualmente exacta que la TC sin contraste para caracterizar los adenomas ricos en lípidos, no ofrece ventajas sobre la TC. Sólo los adenomas ricos en lípidos que se pueden identificar de forma definitiva mediante una TC sin contraste se pueden identificar mediante una RM de fase/fuera de fase. Intentos limitados de evaluar la eliminación de gadolinio en una RM no han tenido éxito.
- Las lesiones que no se pueden identificar de forma adecuada mediante TC o RM pueden necesitar una biopsia percutánea con guía de imagen. Este método ha demostrado ser seguro y eficaz. De manera habitual se usa la TC para guiar la biopsia.

Protocolo tomográfico para la identificación de masas suprarrenales

Se pueden usar de forma eficaz diferentes protocolos. La TC helicoidal de corte único y la TC multicorte permiten una colimación fina para disminuir el artefacto de promediado de volumen en las pequeñas suprarrenales. Los protocolos son los siguientes:

- La TC suprarrenal se lleva a cabo de forma habitual con la técnica helicoidal y una colimación de 3 mm a 5 mm con una velocidad de mesa acorde. La TC multicorte permite la reconstrucción prospectiva o retrospectiva de cortes con un grosor de 1 mm. Se administra contraste oral para opacificar y distender el intestino y evitar confusiones con lesiones suprarrenales.
- La TC sin contraste se obtiene a través de ambas glándulas suprarrenales. Si la atenuación de la masa suprarrenal es inferior a 10 UH, se hace un diagnóstico de adenoma suprarrenal rico en lípidos y no se necesitan más evaluaciones.
- Si en la TC sin contraste la atenuación de la masa suprarrenal es superior a 10 UH, se realiza entonces una TC con contraste. Se administra por vía intravenosa un bolo de 150 ml de agente de contraste no iónico al 60% mediante un inyector motorizado. Se obtienen imágenes inmediatas poscontraste aproximadamente un minuto después del comienzo de la inyección del mismo. Las imágenes tardías de las glándulas suprarrenales se obtienen 15 minutos después de la inyección del contraste. La atenuación de la masa suprarrenal se mide en el estudio inmediato poscontraste y se compara con el estudio poscontraste tardío.
- Si la eliminación del realce es de más de un 50% y la atenuación es de menos de 35 UH a los 15 minutos, se puede hacer entonces un diagnóstico de adenoma suprarrenal benigno pobre en lípidos.
- Si la eliminación del realce es de menos de un 50% o la atenuación de la masa a los 15 minutos es superior a 35 UH, entonces la masa es indeterminada, y puede estar indicada una biopsia de la suprarrenal.

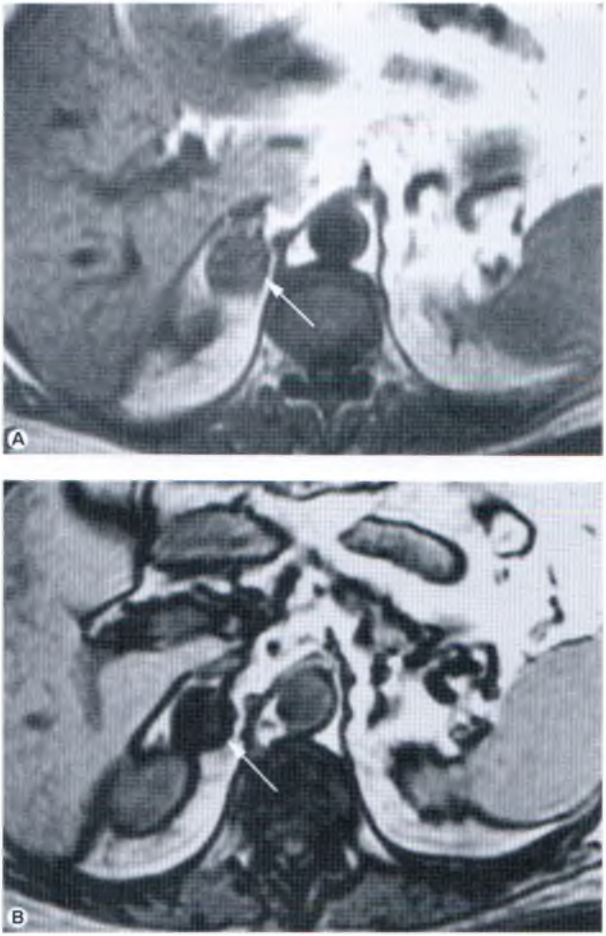

Figura 16-31 **Resonancia magnética (RM) de un adenoma suprarrenal benigno.** *A*, Las imágenes de RM en fase muestran una masa suprarrenal *(flecha)* que tiene una intensidad de señal parecida a la del músculo. *B*, Las imágenes de RM fuera de fase muestran una marcada disminución en la intensidad de la señal de la masa *(flecha)*, indicando un alto contenido en grasa.

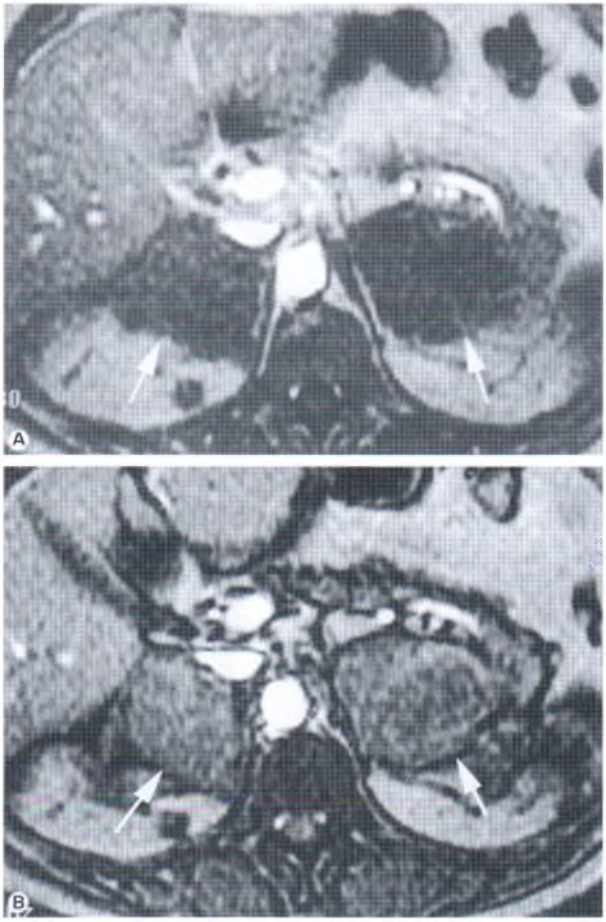

RM de metástasis suprarrenales. *A*, La imagen de RM en fase muestra masas suprarrenales bilaterales mal definidas *(flechas)* de una intensidad de señal baja. *B*, La imagen de RM fuera de fase muestra un aumento en la intensidad de la señal en vez de una disminución. Este paciente tiene un sarcoma metastásico.

Bibliografía

Blake MA, Krishnamoorthy SK, Boland GW, et al: Low-density pheochromocytoma on CT: A mimicker of adrenal adenoma. *AJR Am J Roentgenol* 181:1663-1668, 2003.

Boland GWL, Lee MJ, Gazelle GS, et al: Characterization of adrenal masses using unenhanced CT: An analysis of the CT literature. *AJR Am J Roentgenol* 171:201-204, 1998.

Brant WE: Adrenal glands and kidneys. In Brant WE, Helms CA (eds): *Fundamentals of Diagnostic Radiology* 2nd ed. Baltimore, Lippincott Williams & Wilkins, 1999, pp 769-775.

Burks DW, Mirvis SE, Shanmuganathan K: Acute adrenal injury after blunt abdominal trauma: CT findings. *AJR Am J Roentgenol* 158:503-507, 1992.

Caoili EM, Korobkin M, Francis IR, et al: Delayed enhancement CT of lipid-poor adrenal adenomas. *AJR Am J Roentgenol* 175:1411-1415, 2000.

Cirillo RL, Bennett WF, Vitellas KM, et al: Pathology of the adrenal gland: Imaging features. *AJR Am J Roentgenol* 170:429-435, 1998.

Cyran KM, Kenney PJ, Memel DS, Yacoub I: Adrenal myelolipoma. *AJR Am J Roentgenol* 166:395-400, 1996.

Doppman JL, Chrousos GP, Papincolaou DA, et al: Adrenocorticotropin-independent macronodular adrenal hyperplasia: An uncommon cause of primary adrenal hypercortisolism. *Radiology* 216:797-802, 2000.

Dunnick NR, Korobkin M, Francis I: Adrenal radiology: Distinguishing benign from malignant adrenal masses. *AJR Am J Roentgenol* 167: 861-867, 1996.

Fujiyoshi F, Nakajo M, Fukukuro Y, Tsuchimochi S: Characterization of adrenal tumors by chemical shift fast low-angle shot MR imaging: Comparison of four methods of quantitative evaluation. *AJR Am J Roentgenol* 180:1649-1657, 2003.

Fulcher AS, Narla LD, Hingsbergen EA: Pediatric case of the day (Wolman disease). *Radiographics* 18:533-535, 1998.

Kawashima A, Sandler CM, Ernst RD, et al: Imaging of nontraumatic hemorrhage of the adrenal gland. *Radiographics* 19:949-963, 1999.

Kawashima A, Sandler CM, Fishman EK, et al: Spectrum of CT findings in nonmalignant disease of the adrenal gland. *Radiographics* 18:393-412, 1998.

Kenney PJ, Stanley RJ: Calcified adrenal masses. *Urol Radiol* 9:9-15, 1987.

Kenney PJ, Wagner BJ, Rao P, Heffess CS: Myelolipoma: CT and pathologic features. *Radiology* 208:87-95, 1998.

Kloos RT, Gross MD, Francis IR, et al: Incidentally discovered adrenal masses. *Endocr Rev* 16: 460-484, 1996.

Korobkin M: CT characterization of adrenal masses: The time has come. *Radiology* 217:629-632, 2000.

Korobkin M, Brodeur FJ, Francis IR, et al: CT time-attenuation washout curves of adrenal adenomas and nonadenomas. *AJR Am J Roentgenol* 170:747-752, 1997.

Korobkin M, Giordano TJ, Brodeur FJ, et al: Adrenal adenomas: Relationship between histologic lipid and CT and MR findings. *Radiology* 200:743-747, 1996.

Krebs TL, Wagner BJ: MR imaging of the adrenal gland: Radiologic-pathologic correlation. *Radiographics* 18:1425-1440, 1998.

Mayo-Smith WW, Lee MJ, McNicholas MMJ, et al: Characterization of adrenal masses (<5 cm) by use of chemical shift MR imaging: Observer performance versus quantitative measures. *AJR Am J Roentgenol* 165:91-95, 1995.

Mitchell DG, Crovello M, Matteucci T, et al: Benign adrenocortical masses: Diagnosis with chemical shift MR imaging. *Radiology* 185:345-351, 1992.

Mitchell DG, Nascimento AB, Alam F, et al: In vivo observations, and high-resolution in vitro chemical shift MR imaging-histologic correlation. *Acad Radiol* 9:430-436, 2002.

Mukherjee JJ, Peppercorn PD, Reznek RH, et al: Pheochromocytoma: Effect of nonionic contrast medium in CT on circulating catecholamine levels. *Radiology* 202:227-231, 1997.

Newhouse JH, Heffess CS, Wagner BJ, et al: Large degenerated adrenal adenomas: Radiologic-pathologic correlation. *Radiology* 210:385-391, 1999.

Otal P, Escourrou G, Mazerolles C, et al: Imaging features of uncommon adrenal masses with histopathologic correlation. *Radiographics* 19:569-581, 1999.

Outwaker EK, Siegelman ES, Huang AB, Birnbaum BA: Adrenal masses: Correlation between CT attenuation value and chemical shift ratio at MR imaging with in-phase and opposed-phase sequences. *Radiology* 200:749-752, 1996.

Outwaker EK, Siegelman ES, Radecki PD, et al: Distinction between benign and malignant adrenal masses: Value of T1-weighted chemical-shift MR imaging. *AJR Am J Roentgenol* 165:579-583, 1995.

Peña CS, Boland GWL, Hahn PF, et al: Characterization of indeterminate (lipid-poor) adrenal masses: Use of washout characteristics at contrast-enhanced CT. *Radiology* 217:798-802, 2000.

Rao P, Kenney PJ, Wagner BJ, Davidson AJ: Imaging and pathologic features of myelolipoma. *Radiographics* 17:1373-1385, 1997.

Rozenblit A, Morehouse HT, Amis ES Jr: Cystic adrenal lesions: CT features. *Radiology* 201:541-548, 1996.

Sivit CJ, Ingram JD, Taylor GA, et al: Posttraumatic adrenal hemorrhage in children: CT findings in 34 patients. *AJR Am J Roentgenol* 158:1299-1302, 1992.

Szolar DH, Kammerhuber FH: Adrenal adenomas and nonadenomas: Assessment of washout at delayed contrast-enhanced CT. *Radiology* 207:369-375, 1998.

van Gils APG, Falke THM, van Erkel AR, et al: MR imaging and MIBG scintigraphy of pheochromocytomas and extraadrenal functioning paragangliomas. *Radiographics* 11:37-57, 1991.

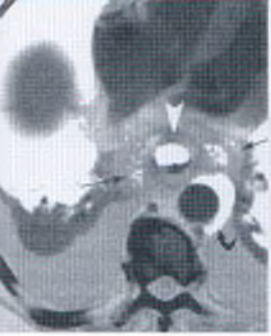

17 Tubo digestivo

William E. Brant, M.D.

PRINCIPIOS BÁSICOS

La TC complementa a la endoscopia y al estudio con bario del tubo digestivo porque permite ver mejor los componentes intraparietal y extraintestinal de la enfermedad digestiva, entre ellos las patologías del mesenterio, la cavidad peritoneal, los ganglios linfáticos y el hígado. La TC se utiliza por las siguientes razones: 1) para diagnosticar la presencia de enfermedad digestiva, 2) para evaluar su naturaleza y su extensión y 3) para mostrar la presencia de complicaciones como absceso, flemón, fístula y perforación. La TC es perfecta para determinar la extensión de la enfermedad digestiva, pero raras veces permite identificar su naturaleza específica.

El tubo digestivo se ve en todos los cortes de la TC abdominal. En una TC ordinaria se debe distender y opacificar la luz intestinal mediante la administración de 700 ml a 800 ml de contraste yodado al 2% o al 3%, o de contraste baritado, al menos una hora antes del estudio. La TC para evaluar el tubo digestivo requiere que el colon esté limpio (mediante la preparación con un enema de bario), que el paciente no haya ingerido nada en las últimas 4 horas (para mantener el estómago vacío) que se administre un medio de contraste oral. Los estudios deberían optimizarse mediante la administración oral de cristales productores de gas, insuflando el colon con aire y cambiando la posición del paciente para maximizar la distensión digestiva en el área donde se sospecha hay un proceso patológico. El agua es un medio de contraste excelente para la luz del estómago y del intestino superior. El medio de contraste intravenoso se usa para evaluar el realce de lesiones ya conocidas, mostrar los vasos sanguíneos y estudiar los órganos sólidos del abdomen. Los cortes finos (<5 mm) mejoran la definición de la lesión. Un tiempo de adquisición de <1 segundo mejora la calidad de la imagen al reducir el artefacto por movimiento. Las asas intestinales colapsadas sin realce intraluminal por un medio de contraste podrían simular adenopatías y lesiones tumorales. Sin embargo, cuando los cortes se obtienen durante la fase arterial del realce con el medio de contraste en bolo, la identificación de la pared intestinal realzada confirma la naturaleza del intestino no distendido.

Un dato distintivo de la enfermedad intestinal en la TC es el engrosamiento de la pared intestinal. Cuando el intestino está totalmente distendido, la pared intestinal mide de 1 mm a 2 mm de grosor. Cuando está colapsado, no debe medir más de 3 mm a 5 mm excepto en el estómago, cerca de su unión con el esófago, donde la pared del estómago puede llegar a tener 2 cm de grosor cuando está colapsado. El aspecto del engrosamiento de la pared intestinal en la TC ayuda a diferenciar un engrosamiento benigno de uno maligno (Tabla 17-1). Un engrosamiento parietal patológico benigno generalmente no excede de 1 cm, y su atenuación es homogénea, es circunferencial, simétrico y de distribución segmentaria. El aspecto del intestino «en doble halo» y «en diana» en un corte transversal se debe a la inflamación, el edema y la hiperemia, y se ve mejor en cortes con contraste. El engrosamiento parietal neoplásico es más grueso (1 cm a 2 cm), asimétrico, nodular, lobulado o de bordes irregulares, y tiende a estenosar la luz intestinal. El engrosamiento parietal benigno se debe a una enfermedad inflamatoria intestinal, una isquemia intestinal y una hemorragia intraparietal. Un engrosamiento parietal maligno se produce por un adenocarcinoma, un linfoma o un leiomiosarcoma.

Grosores de la pared intestinal benignos y malignos

Benigno	Maligno
Atenuación homogénea	Atenuación heterogénea
Simétrico	Asimétrico
Circunferencial	Excéntrico
Engrosamiento <1 mm	Engrosamiento >1-2 cm
Afectación segmentaria o difusa	Masa focal
«Signo del doble halo»	Transición abrupta
Anillo interno negro	Contorno lobulado
Anillo externo brillante	Contorno espiculado
«Signo de la diana»	Luz intestinal estenosada
Anillo interno brillante	Aumento del tamaño de los ganglios linfáticos
Anillo medio oscuro	Metástasis hepáticas
Anillo externo brillante	

ESÓFAGO

Anatomía

El esófago es un tubo muscular que se extiende desde el músculo cricofaríngeo a la altura del cartílago cricoides hasta el estómago. La mayor parte de su longitud está dentro del mediastino medio. La parte cervical se extiende desde el cuerpo de la vértebra C6 hasta el desfiladero torácico superior. Un segmento abdominal corto se extiende por debajo del diafragma hasta la unión gastroesofágica. El esófago está recubierto por epitelio escamoso hasta la unión gastroesofágica, donde la mucosa cambia repentinamente a epitelio cilíndrico. La ausencia de cobertura serosa permite la invasión temprana de los tumores esofágicos hacia los tejidos periesofágicos. La musculatura de la pared esofágica es estriada en el tercio superior, estriada y lisa en el tercio medio y únicamente lisa en el tercio distal.

En la TC, el esófago aparece como un óvalo de densidad de tejido blando que a menudo contiene aire o medio de contraste dentro de su luz (Fig. 17-1). Cuando está distendido, la pared del esófago no debe superar los 3 mm de grosor. En el cuello y en la parte superior del tórax el esófago transcurre entre la tráquea y la columna vertebral. En la parte inferior del tórax el esófago se dirige hacia la derecha de la aorta descendente, entre la aurícula izquierda y la columna vertebral. El esófago entra en el abdomen a través del hiato esofágico y se dirige hacia la izquierda hasta unirse al estómago. Los bordes de los pilares del diafragma que forman el hiato esofágico se ven a menudo como estructuras prominentes con forma de lágrima que rodean parcialmente el esófago.

Consideraciones técnicas

El esófago se estudia con cortes contiguos de 5 mm de grosor o menos desde el nivel de la laringe hasta el estómago. Cuando se estudian los tumores esofágicos, la TC se amplía hasta el hígado para buscar metástasis. El medio de contraste oral se administra para distender el estómago y la unión gastroesofágica. El medio de contraste intravenoso sirve para evaluar los vasos sanguíneos mediastínicos y para detectar varices. Los intentos para distender totalmente el esófago durante una TC no siempre tienen éxito. La administración oral de una pasta de bario diluida puede ayudar a recubrir la mucosa esofágica.

Carcinoma esofágico

Debido a la ausencia de cobertura serosa, los carcinomas se extienden más allá del esófago en las primeras fases de su evolución, lo que se asocia a un mal pronóstico. El 90% de los tumores son carcinomas epidermoides, y el 10% restante son adenocarcinomas que aparecen en el esófago de Barret en la posición distal. Hay que reconocer que los hallazgos de la TC del cáncer de esófago pueden ser similares a los de las enfermedades benignas. El diagnóstico se basa en la biopsia. La TC se utiliza para confirmar la extensión de la enfermedad y para identificar a aquellos pacientes en los cuales la enfermedad no se puede resecar. Los hallazgos de la TC en el carcinoma esofágico incluyen:

- Engrosamiento irregular de la pared del esófago, mayor de 3 mm (Fig. 17-2).
- Masa polipoide intraluminal.
- Estenosis excéntrica de la luz.
- Dilatación del esófago por encima del área de estenosis.
- Invasión de los tejidos periesofágicos: grasa, aorta, tráquea.
- Metástasis en los ganglios linfáticos, el hígado y otros órganos.
- La invasión tumoral de la tráquea o de los bronquios viene indicada por el desplazamiento o la indentación de la pared posterior de las vías respiratorias (exactitud del 90%).
- La invasión tumoral de la aorta viene indicada por un arco de contacto entre el tumor y la aorta mayor de 90°; si el ángulo del arco es menor de 45° indica que no hay invasión, y si el arco tiene un

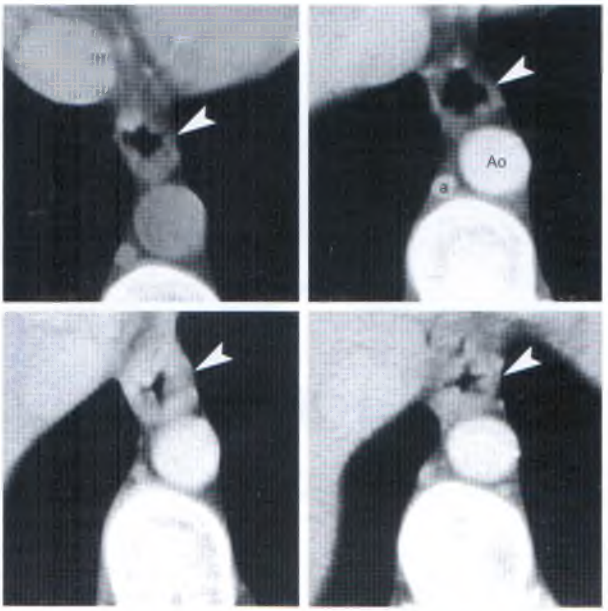

Esófago normal. Múltiples cortes secuenciales muestran el aspecto normal del esófago *(flechas)* en la TC. También se ve la aorta torácica descendente (Ao) y la vena ácigos (a).

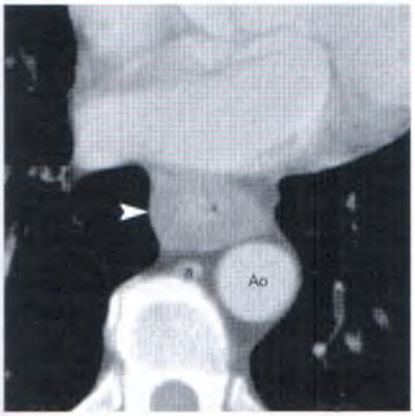

Carcinoma: esófago. Un carcinoma epidermoide del esófago produce un engrosamiento circunferencial *(cabeza de flecha)* de la pared del esófago con la estenosis de la luz. a, vena ácigos; Ao, aorta torácica.

ángulo de entre 45° y 90°, no se puede determinar si hay o no invasión; estos hallazgos tienen una exactitud de aproximadamente el 80%.

- El carcinoma esofágico se extiende a los ganglios paraesofágicos, a otros ganglios mediastínicos, a los ganglios del ligamento gastrohepático y a las cadenas ganglionares gástricas izquierdas (Fig. 17-3); la enfermedad microscópica en ganglios de tamaño normal, así como el aumento del tamaño de los ganglios linfáticos causado por enfermedades benignas, limita la exactitud de la TC en la evaluación de la afectación ganglionar por el carcinoma esofágico en hasta entre un 39% y un 85%.
- La TC muestra bien la recurrencia del tumor después de una esofagectomía; los tumores pueden reaparecer en cualquier lugar dentro del mediastino; en los ganglios linfáticos distantes del cuello o del abdomen y en el hígado, el pulmón, la cavidad pleural, las glándulas suprarrenales y la cavidad peritoneal.

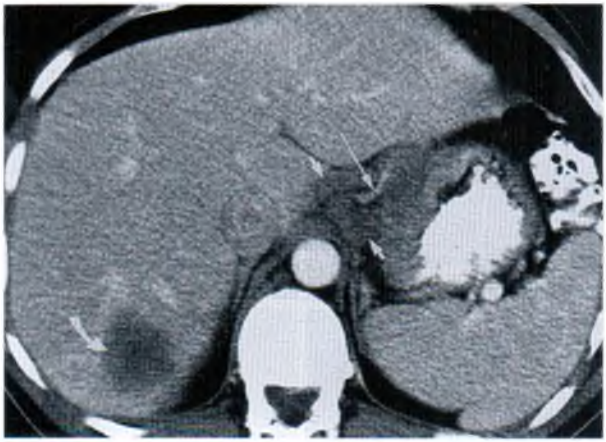

Carcinoma de la unión gastroesofágica. El carcinoma localizado cerca de la unión gastroesofágica se ha extendido al hígado *(flecha curva)* y a los ganglios linfáticos *(flechas pequeñas)* que rodean el eje celíaco *(flecha larga)*.

Leiomioma esofágico

El leiomioma es el tumor benigno más frecuente del esófago. Los tumores del músculo liso del esófago son auténticos leiomiomas y no se clasifican como tumores del estroma digestivo. La mayoría son asintomáticos hasta que son muy grandes y causan disfagia. La endoscopia muestra una masa submucosa que se diferencia fácilmente del carcinoma. Los hallazgos de la TC en el leiomioma esofágico incluyen:

- En la TC se ve como una masa lisa, bien definida de 2 cm a 8 cm, de densidad uniforme de tejido blando. La pared esofágica tiene un engrosamiento excéntrico y la luz está deformada. Una masa grande y bien definida tiene mucha más probabilidad de ser un leiomioma que un carcinoma.
- Los leiomiomas son múltiples en el 3% al 4% de los pacientes.
- Los leiomiosarcomas tienden a crecer intraluminalmente, generalmente son grandes (>5 cm), tienen una atenuación heterogénea y pueden ulcerarse.

Varices esofágicas

Las varices esofágicas están causadas la mayoría de las veces por una hipertensión portal, pero pueden también producirse por la obstrucción de la vena cava superior. La complicación más grave es la hemorragia. Los hallazgos de la TC en las varices esofágicas incluyen:

- Las varices se reconocen claramente en los estudios obtenidos con contraste como densidades nodulares y tubulares bien definidas que realzan con el contraste, adyacentes al esófago y por dentro de su pared (Fig. 17-4).
- Las varices causan un engrosamiento festoneado de la pared esofágica que puede ser indistinguible de un tumor o una inflamación si no se utiliza contraste.
- Pueden verse signos de cirrosis e hipertensión portal, y también puede haber otros vasos colaterales portosistémicos.

Esofagitis

Las causas de la esofagitis incluyen el reflujo gastroesofágico, la radiación y la infección. La esofagitis infecciosa aparece la mayoría de las veces en pacientes inmunodeprimidos. Entre los gérmenes que pueden causarla están *Candida*, el virus del herpes simple, citomegalovirus y el bacilo tuberculoso. Los hallazgos de la TC en la esofagitis son:

- El hallazgo más importante en la TC es un segmento bastante largo de engrosamiento parietal circunferencial de >5 mm.
- La presencia del signo de la diana ayuda a diferenciar la esofagitis de otras causas de engrosamiento de la pared esofágica.

Varices esofágicas. Numerosas varices que realzan con el contraste *(cabezas de flecha blancas)* por cirrosis e hipertensión portal rodean el esófago distal y producen indentaciones *(cabeza de flecha negra)*. Ao, aorta torácica.

- Las estenosis se ven como áreas de estrechamiento de la luz con la dilatación del esófago por encima de la lesión.
- La esofagitis grave puede producir úlceras profundas, perforación, mediastinitis y abscesos.

Perforación esofágica

La perforación esofágica puede ser de origen traumatológico, yatrógena después de haber usado instrumentación, o puede deberse a una neoplasia o a una inflamación. El síndrome de Boerhaave es la rotura espontánea del esófago asociada a vómitos violentos. Debido a que puede ser mortal, es esencial realizar un diagnóstico temprano de la perforación esofágica. A menudo hay una enfermedad esofágica subyacente. Los hallazgos de la TC incluyen:

- El líquido o contraste periesofágico y el aire mediastínico extraluminal son los hallazgos más específicos (Fig. 17-5).
- La pared del esófago generalmente está engrosada.
- Los derrames pleurales son frecuentes.

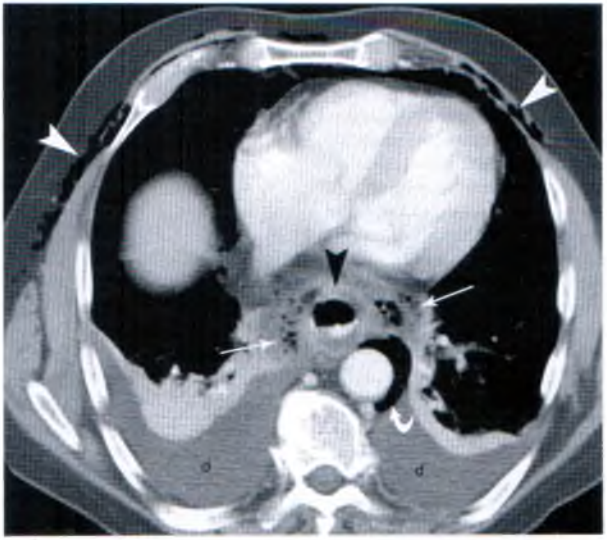

Perforación esofágica. Una perforación del esófago distal durante la implantación de una endoprótesis por estenosis esofágica se manifiesta por la presencia de una gran cantidad de aire en el mediastino *(flechas rectas)*, alrededor de la aorta *(flecha curva)* y en los tejidos subcutáneos del tórax *(cabezas de flecha blancas)*. El esófago *(cabeza de flecha negra)* tiene una pared engrosada. Se ven derrames pleurales bilaterales (d).

ESTÓMAGO

Anatomía

El fondo gástrico, localizado en la parte posterior, se ve en los cortes de TC a través de la cúpula del diafragma. El esófago se une al estómago a poca distancia del fondo. A menudo se ve un seudotumor prominente cerca de la unión gastroesofágica causado por el engrosamiento de la pared gástrica debido a una distensión incompleta; la distensión adicional con más aire o con un medio de contraste eliminará este seudotumor. El cuerpo del estómago se dirige hacia la derecha. El antro cruza la línea media del abdomen entre el lóbulo izquierdo del hígado y el páncreas, hasta unirse al bulbo duodenal en la región de la vesícula biliar.

La pared gástrica normal no debe tener más de 5 mm de grosor cuando el estómago está bien distendido. Normalmente se ven los pliegues gástricos, incluso con una buena distensión. Como en el esófago, las enfermedades benignas y malignas producen hallazgos similares en la TC. La TC se realiza para documentar la extensión de la enfermedad extraluminal.

Consideraciones técnicas

El estómago debe llenarse con un medio de contraste positivo, o se debe distender con aire o con agua para que la evaluación con TC sea óptima. El medio de contraste oral o el agua (200 ml a 300 ml) se administra de forma sistemática para llenar el estómago justo antes de que el paciente se tumbe en la camilla para realizar la TC. Como alternativa, también se puede conseguir la distensión del estómago con aire introduciendo cristales productores de gas (de 4 g a 6 g de gránulos de citrocarbonato con 16-30 ml de agua) en lugar de contraste opaco. Se puede recolocar al paciente, en decúbito prono o en decúbito supino, para acrecentar la distensión de las diferentes partes del estómago con aire o con contraste. La TC se realiza usando cortes contiguos de 5 mm o más finos.

Hernia de hiato y vólvulo gástrico

La hernia de hiato es la protrusión de cualquier parte del estómago hacia el tórax. Una razón importante para reconocer una hernia de hiato es evitar confundirla con un tumor. Los hallazgos de la TC consisten en:

- En la TC una hernia de hiato por deslizamiento (el 95% de las hernias de hiato) se identifica mediante el reconocimiento de pliegues gástricos que aparecen por encima del hiato esofágico (Fig. 17-6). El estómago herniado puede crear una masa rellena de aire o de contraste contigua al esófago por arriba y al resto del estómago por debajo.
- Los bordes del hiato esofágico están a menudo muy separados, y pueden superar los 15 mm de anchura.
- En una hernia paraesofágica el cardias gástrico y la unión gastroesofágica están por debajo del hiato esofágico, y el fondo del estómago está por encima del hiato, adyacente al esófago distal. Una variante de la hernia paraesofágica es la coexistencia de una hernia hiatal por deslizamiento con el fondo en localización paraesofágica intratorácica.
- En la rotación organoaxial el estómago rota alrededor de su propio eje, lo que hace que la curvatura mayor convexa del estómago esté situada en la parte anterior y superior del tórax y a la derecha de la curvatura menor.
- En la rotación mesenterioaxial, que es mucho menos frecuente, el estómago gira de abajo a arriba. El antro y el píloro están ubicados en la parte superior y en el tórax, mientras que el fondo está cerca del diafragma.

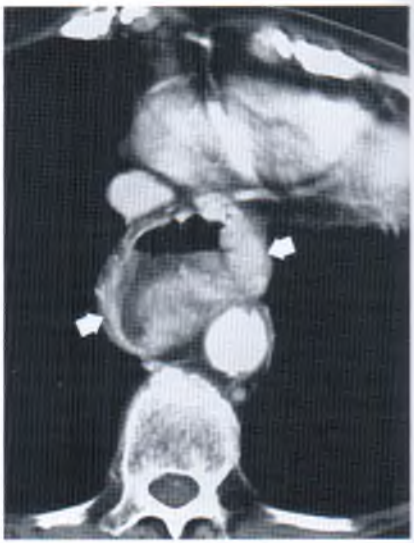

Hernia hiatal. Una parte del estómago se extiende a través del hiato esofágico y forma una hernia hiatal *(flechas)*. Se pueden ver los pliegues gástricos. El líquido retenido dentro del estómago herniado forma un nivel aire-líquido.

- El término *vólvulo gástrico* se refiere a una rotación gástrica anómala asociada a estrangulación y obstrucción. Es necesaria una reparación quirúrgica urgente.

Engrosamiento de la pared gástrica

El engrosamiento de la pared gástrica, tanto focal como difuso, es un signo importante pero inespecífico de enfermedad gástrica. Con una buena técnica, que incluye la distensión completa del estómago con aire o contraste, se considera que el engrosamiento parietal de más de 5 mm es anómalo. Las causas incluyen carcinoma, linfoma, inflamación gástrica (péptica o enfermedad de Crohn), inflamación perigástrica (pancreatitis) y radiación. La TC puede mostrar las úlceras gástricas como acumulaciones de contraste dentro de una pared engrosada. Las úlceras penetrantes aparecen como un trayecto fistuloso, marcado por el medio de contraste o el aire, que se extiende hacia las estructuras adyacentes.

Gastritis

La gastritis es una enfermedad frecuente que tiene numerosas causas, como el alcohol, el ácido acetilsalicílico, los antiinflamatorios no esteroideos y la infección vírica, fúngica o por *Helicobacter pylori*. Los hallazgos de la TC en la gastritis incluyen:

- Los pliegues gástricos engrosados son el mejor signo de gastritis en la TC.
- El engrosamiento parietal es a menudo focal, y la mayoría de las veces está en el antro.
- La mucosa puede realzar mucho durante la fase arterial debido a la hiperemia, causando así un aspecto parietal de tres capas que diferencia esta enfermedad benigna de un engrosamiento parietal maligno.
- La gastritis enfisematosa es una enfermedad infrecuente y potencialmente mortal que se caracteriza por la presencia de aire dentro de la pared gástrica engrosada. Está causada por la invasión de la pared gástrica por la bacteria productora de gas *Escherichia coli*.

Carcinoma gástrico

El adenocarcinoma es la causa del 95% de los tumores malignos gástricos. La TC se utiliza para estadificar la enfermedad y para identificar a aquellos pacientes cuya enfermedad no puede resecarse quirúrgicamente. Los hallazgos de la TC en el carcinoma gástrico son:

- El tumor primario aparece como un engrosamiento focal, nodular o irregular de la pared gástrica (Fig. 17-7), o como una masa intraluminal polipoide de densidad de tejido blando.
- El engrosamiento parietal difuso con estenosis de la luz indica un carcinoma escirro (linitis plástica).
- La propagación del tumor hacia la grasa perigástrica está presente casi siempre cuando el engrosamiento de la pared es mayor de 2 cm (Fig. 17-8).

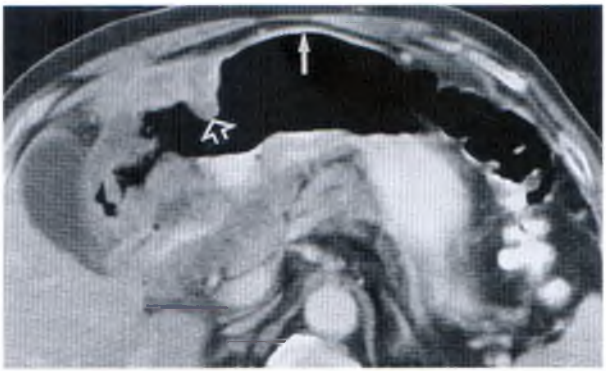

Carcinoma gástrico. El engrosamiento nodular de la pared del antro gástrico *(flecha abierta)* es llamativo en comparación con la pared normal del cuerpo gástrico *(flecha cerrada)*.

Carcinoma gástrico grande. Un adenocarcinoma del estómago distal produce una masa grande y heterogénea *(cabezas de flecha)* que tiene áreas de baja atenuación de necrosis y hemorragia. El tumor se ha extendido a través de la pared del estómago, ha obliterado el plano graso que hay entre el estómago y el páncreas y ha invadido *(flecha)* el páncreas (P).

La superficie serosa está borrosa, y se ven bandas y nódulos del tumor en la grasa adyacente.

- Se considera que los ganglios linfáticos perigástricos están afectados cuando el diámetro del eje corto mide más de 6 mm. La forma redondeada y el realce heterogéneo o marcado son signos adicionales de afectación ganglionar. Los ganglios próximos al eje celíaco y a los ligamentos gastrohepáticos tienen la mayor probabilidad de estar afectados.
- Las metástasis hematógenas se dirigen primero al hígado y luego a los pulmones, las glándulas suprarrenales, los riñones, los huesos y el encéfalo.
- Puede producirse una carcinomatosis peritoneal.
- La recurrencia local del carcinoma gástrico se ve como un engrosamiento parietal focal en la anastomosis o en lo que queda del estómago. La recurrencia es más frecuente a lo largo del trayecto de la arteria hepática o en la región paraaórtica. La recurrencia peritoneal se ve en el fondo de saco, en las superficies peritoneales o en la superficie del intestino.

Linfoma gástrico

El estómago es la localización más frecuente de afectación por el linfoma digestivo primario. En la mayoría de los casos (del 90% al 95%) es un linfoma no hodgkiniano que se origina en los linfocitos B. El linfoma del tejido linfático asociado a la mucosa es una forma indolente de linfoma, con un pronóstico significativamente mejor. Los hallazgos de la TC incluyen:

- El linfoma gástrico puede producir una masa polipoide, una infiltración parietal difusa con paredes sin características visibles, o un marcado engrosamiento parietal con pliegues nodulares y engrosados.
- Los datos de TC que señalan más a linfoma que a carcinoma incluyen un engrosamiento más marcado de la pared gástrica (>3 cm), la afectación de más de una zona del tubo digestivo, la propagación transpilórica del tumor (ocurre en el 30% de los pacientes con linfoma gástrico) y una adenopatía más generalizada por encima y por debajo del nivel del hilio renal (Fig. 17-9). La estenosis luminal es típica del carcinoma, pero es infrecuente en el linfoma.
- Los linfomas de bajo grado del tejido linfático asociado a la mucosa son lesiones de extensión superficial que se ven como nódulos en la mucosa, úlceras poco profundas y un engrosamiento mínimo de los pliegues.
- Los linfomas de alto grado tienden a verse como masas voluminosas o como un marcado engrosamiento de los pliegues y de la pared.

Tumores del estroma digestivo

La creencia de que los tumores mesenquimatosos digestivos se originan en una célula precursora común (la célula de Cajal) ha llevado al término *tumor del estroma*

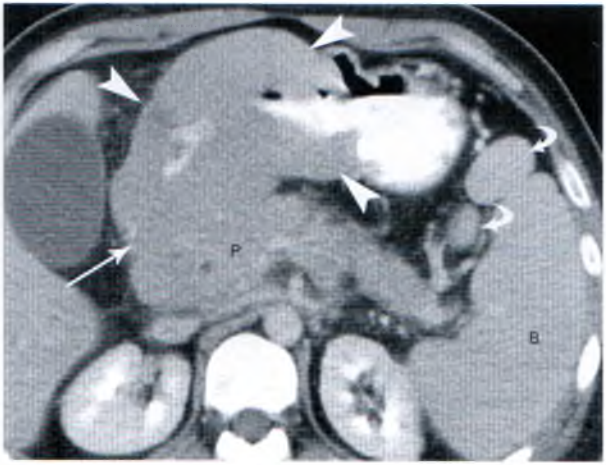

Linfoma gástrico. Un linfoma no hodgkiniano produce una masa grande que engruesa la pared del estómago distal *(cabezas de flecha)*. Compárese con la Figura 17-8. Obsérvese la atenuación homogénea del linfoma en comparación con la del adenocarcinoma grande. El linfoma también oblitera el plano graso *(flecha)* entre el estómago y el páncreas (P). El bazo (B) y dos esplénulos *(flechas curvas)* estaban aumentados de tamaño.

digestivo (TED). La mayoría de los TED se originan en la muscular propia de todo el tubo digestivo, y de ellos, entre el 60% y el 70% se originan en el estómago, y entre el 20% y el 30% en el intestino delgado. Las lesiones son infrecuentes en el colon y en el recto. Otros lugares de origen son el epiplón, el mesenterio y el retroperitoneo. Los tumores gástricos identificados previamente como leiomiomas, leiomiosarcomas y leiomioblastomas se clasifican hoy en día principalmente como TED. Aproximadamente entre el 10% y el 30% de los TED son malignos. Los TED se diferencian de los leiomiomas y de los leiomiosarcomas verdaderos por la presencia de la proteína KIT (CD117), un receptor del factor de crecimiento de la tirosina cinasa que se estudia mediante técnicas inmunohistoquímicas. Los leiomiomas son más frecuentes que los TED sólo en el esófago. En otras porciones del tubo digestivo, los TED son los tumores mesenquimatosos más frecuentes. La mayoría de los tumores se manifiestan inicialmente con hemorragia digestiva, por ulceración de la mucosa. Los TED raramente se ven en pacientes de menos de 40 años. Los hallazgos de la TC en los casos de TED incluyen:

- Los tumores se originan en la pared intestinal, y crecen alejándose de la luz intestinal y se proyectan dentro de la cavidad abdominal. El tamaño varía desde varios milímetros hasta 30 cm. Las pequeñas lesiones de atenuación homogénea generalmente son benignas (Fig. 17-10).
- La ulceración de la superficie luminal se ve en el 50% de las lesiones.
- La degeneración quística, la hemorragia y la necrosis son frecuentes, especialmente en las lesiones grandes (Fig. 17-11). La cavidad del tumor puede comunicarse con la luz intestinal y alber-

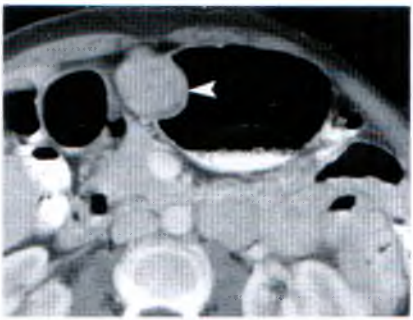

Tumor del estroma gástrico benigno. Una masa parietal *(cabeza de flecha)* de atenuación uniforme y que realza se proyecta hacia la luz gástrica y hacia la cavidad abdominal.

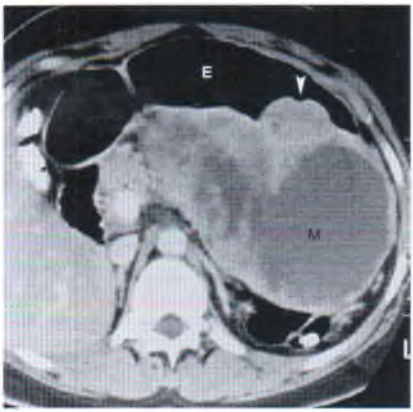

Tumor del estroma gástrico maligno. Una gran masa heterogénea (M) se origina en la pared posterior del estómago (E). Grandes áreas de baja densidad del interior de la masa se deben a hemorragia y necrosis. Se puede identificar un cráter ulceroso *(punta de flecha)* dentro de una proyección tumoral nodular hacia la luz gástrica.

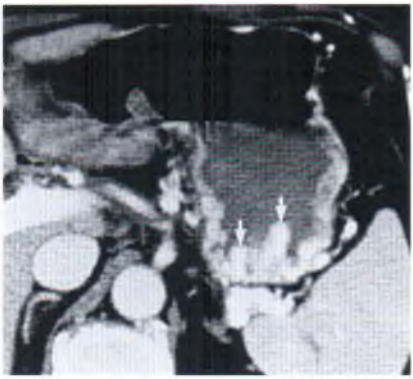

Varices gástricas. En este paciente alcohólico con hipertensión portal la administración de un medio de contraste en bolo intravenoso produce un realce brillante de las varices *(flechas)* en la pared del fondo gástrico.

gar aire o medio de contraste oral. Es infrecuente la calcificación del tumor.

- El realce con contraste se ve en el tumor viable, con más frecuencia en la periferia de la masa.
- El riesgo de cáncer aumenta en aquellos tumores que se originan fuera del estómago o que miden más de 5 cm. Las metástasis son más frecuentes en el hígado y en la cavidad peritoneal.

Varices gástricas

Las varices gástricas se deben a una hipertensión portal o a una trombosis de la vena esplénica. Los hallazgos de la TC consisten en:

- Las varices aparecen como grupos de densidades redondas y tubulares de bordes bien definidos en la pared del estómago o adheridas a ella, la mayoría de las veces en la región del fondo. El realce brillante con el contraste intravenoso facilita el diagnóstico (Fig. 17-12).
- Con frecuencia hay signos de hepatopatía y de otros vasos colaterales portosistémicos en la TC.
- Las varices gástricas sin varices esofágicas son un hallazgo característico asociado a la trombosis de la vena esplénica.

INTESTINO DELGADO

Anatomía

El duodeno se extiende desde el píloro hasta el ligamento de Treitz, formando la conocida asa en forma de C. El duodeno pasa a ser retroperitoneal en el borde derecho libre del ligamento hepatoduodenal, muy cerca del cuello de la vesícula biliar. El duodeno descendente pasa a la derecha de la cabeza del páncreas hasta justo debajo de la apófisis unciforme, donde el duodeno gira hacia la izquierda. La porción horizontal cruza por delante de la vena cava inferior y de la aorta y por detrás de la vena mesentérica superior. La cuarta porción asciende inmediatamente a la izquierda de la aorta hasta el ligamento de Treitz, donde se convierte en el yeyuno intraperitoneal.

El yeyuno ocupa la parte superior izquierda del abdomen, mientras que el íleon se ubica en el abdomen inferior derecho y la pelvis. Las asas del yeyuno tienen paredes delgadas con pliegues marcados. Las asas del íleon no tienen rasgos distintivos, y sus paredes son delgadas. La opacificación de la luz con un medio de contraste oral es esencial para evaluar correctamente el intestino delgado. El intestino delgado no opacificado puede confundirse con adenopatías y masas abdominales. El mesenterio del intestino delgado contiene muchos vasos sanguíneos que se ven fácilmente cuando están perfilados por la grasa. El diámetro luminal normal del intestino delgado no sobrepasa los 2,5 cm. El grosor normal de la pared es menor de 3 mm.

Consideraciones técnicas

La opacificación del intestino delgado con un medio de contraste oral es indispensable para obtener TC abdominales de alta calidad. Es casi imposible administrar demasiado contraste oral. Una concentración de contraste oral del 1% al 3% es la óptima para la TC. Esta concentración se obtiene añadiendo 3 ml de contraste al 60% a 100 ml de agua. Administramos dosis de 400 ml de esta mezcla 12 horas, 2 horas, 30 minutos e inmediatamente antes de realizar la TC. Para estudiar el intestino delgado obtenemos cortes secuenciales de 5 mm o menos de grosor a través del abdomen y la pelvis. Cuando el duodeno es el órgano principal de interés es útil administrar 0,1 mg de glucagón por vía intravenosa para detener la peristalsis y distender el intestino. El contraste intravenoso es opcional para observar el intestino delgado en sí mismo, pero ayuda a valorar el resto del abdomen.

Edema en el intestino delgado y engrosamiento parietal

Como en otras porciones del tubo digestivo, el edema y el engrosamiento parietal son signos inespecíficos que se observan en una amplia variedad de enfermedades. Un engrosamiento parietal mayor de 15 mm o un engrosamiento asociado a una masa mesentérica indican una neoplasia. Un engrosamiento parietal menor de 15 mm (Fig. 17-13), con una grasa mesentérica de densidad normal o aumentada, indica una enfermedad inflamatoria o un edema no inflamatorio (isquemia, traumatismo, hipoalbuminemia, obstrucción linfática o radiación).

Divertículos del intestino delgado

Los divertículos del intestino delgado pueden producir una acumulación anormal de líquido, aire o contraste, o densidad de tejido blando en la grasa y los tejidos adyacentes al intestino. Estas alteraciones no se deben confundir con abscesos, seudoquistes pancreáticos o tumores. La repetición de la TC mostrará a menudo un cambio significativo del aspecto del divertículo. Típicamente, los divertículos aparecen como sacos mucosos sin pliegues que contienen aire o contraste y que se localiza junto a un asa intestinal (Fig. 17-14).

Tumores del intestino delgado

Las neoplasias benignas y malignas del intestino delgado son poco frecuentes. La TC muestra aproximadamente el 73% de los tumores del intestino delgado, que

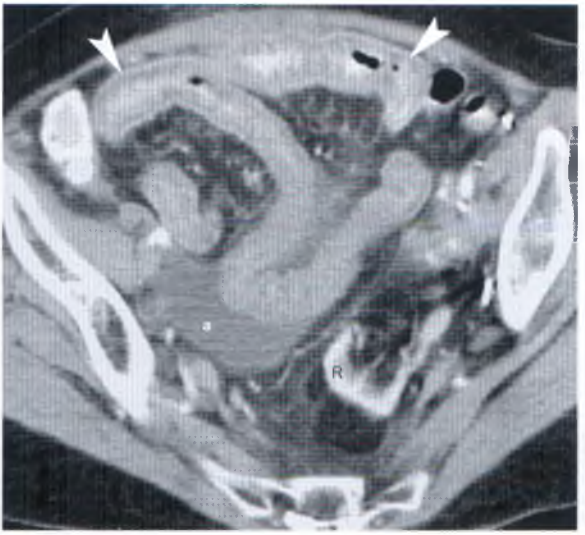

FIGURA 17-13 **Engrosamiento parietal producido por una enteritis por radiación.** Las asas del intestino delgado de la pelvis muestran un engrosamiento parietal circunferencial difuso *(cabezas de flecha)* asociado a enteritis por radiación. Un riñón pélvico (R) muestra atrofia difusa también causada por la radioterapia. Hay ascitis (a).

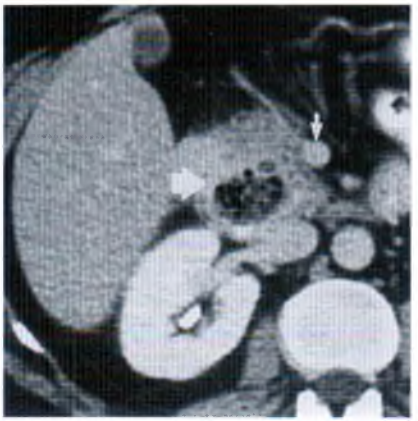

Figura 17-14 **Divertículo duodenal.** Un divertículo que se origina en la segunda porción del duodeno se ve como una masa *(flecha grande)* que contiene aire y líquido y que desplaza la vena mesentérica superior *(flecha pequeña)*.

aparecen como una masa de tejido blando o como un engrosamiento parietal. La TC es útil para mostrar el crecimiento extraluminal del tumor, la afectación de las estructuras adyacentes, las adenopatías y complicaciones como fístulas o necrosis. Los hallazgos de la TC incluyen:

- Los *linfomas* aparecen como masas únicas o múltiples, a menudo grandes (9 cm), de tejido blando, o como un engrosamiento parietal nodular focal o difuso (Fig. 17-15). La ulceración es frecuente. El íleon es la localización más habitual. En la mitad de los casos se ven adenopatías mesentéricas o retroperitoneales.
- Son frecuentes las *metástasis hematógenas* en el intestino delgado. Los tumores primarios más frecuentes son el melanoma maligno y los carcinomas de mama, pulmón y células renales. Las lesiones del melanoma son pequeñas y redondeadas, y pueden causar una invaginación intestinal. Las metástasis pueden ser únicas o múltiples, planas o polipoides, submucosas o ulcerativas, y producir un aspecto de «diana».
- Los tumores *carcinoides* aparecen principalmente en el apéndice (50%) y en el intestino delgado mesentérico (20%). Son los segundos tumores malignos en frecuencia del intestino delgado. Todos los tumores tienen la capacidad de metastatizar y se considera que son malignos, aunque algunos pueden tener una evolución indolente. El tumor primario tiende a ser pequeño y difícil de detectar con la TC. Aparecen como una masa parietal que realza mucho con contraste. Los tumores agresivos tienden a medir más de 2 cm y presentan necrosis y ulceración. La invasión de la pared intestinal por el tumor induce una intensa reacción fibrosa en el mesenterio, lo cual constituye un dato fundamental en el diagnóstico mediante TC. Estrías lineales de fibrosis irradian desde la masa de tejido blando o desde el engrosamiento parietal del tumor primario hacia la grasa mesentérica (Fig. 17-16). Las metástasis hepáticas aparecen siempre en pacientes

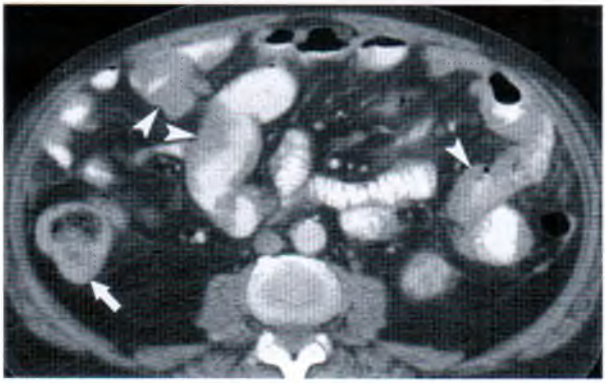

Figura 17-15 **Linfoma del intestino delgado.** Las asas del intestino delgado de la parte central del abdomen muestran un engrosamiento parietal variable *(cabezas de flecha)*. El ciego *(flecha)* también muestra un engrosamiento parietal que indica linfoma.

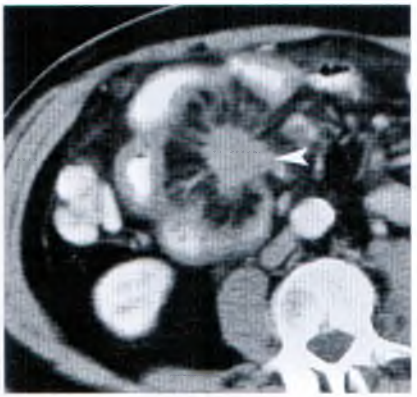

Figura 17-16 **Tumor carcinoide.** Un tumor carcinoide que se origina en el íleon produce una masa *(cabeza de flecha)* en el mesenterio del intestino delgado. Bandas fibróticas gruesas características irradian desde la masa hacia el intestino adyacente, que muestra un engrosamiento parietal.

con síndrome carcinoide. Las metástasis son hipervasculares, y se ven mejor en imágenes de fase arterial.

- El *adenocarcinoma* del intestino delgado es una lesión rara que es más frecuente en el duodeno (50%). Los tumores aparecen como una masa anular constrictiva con bordes irregulares y abruptos, un nódulo polipoide diferenciado o una masa ulcerosa. Solamente está afectado un pequeño segmento del intestino. Puede aparecer una obstrucción parcial o completa (Fig. 17-17).
- El *leiomiosarcoma* suele ser grande (11 cm) y exofítico, con una necrosis central prominente.

Enfermedad de Crohn

La enfermedad de Crohn se caracteriza por la inflamación de la mucosa intestinal, la pared intestinal y el mesenterio, con un marcado edema submucoso. Estos datos se ven muy bien en la TC:

- Está afectado el intestino delgado, especialmente el íleon terminal, en el 80% de los pacientes, y el colon en el 50%.
- El engrosamiento circunferencial de la pared intestinal es una característica identificativa de la enfermedad (Fig. 17-18). El engrosamiento es la mayoría de las veces de entre 1 cm y 2 cm, pero puede llegar a los 3 cm. El engrosamiento parietal puede ser homogéneo o puede tener el «signo de la diana» o del «doble halo» causado por bandas de edema.
- Un intestino inflamado de manera aguda muestra un marcado realce de la pared después de la administración de contraste intravenoso. El grado de realce se correlaciona con la intensidad de la inflamación.
- El «signo del peine» producido por el engrosamiento hiperémico de los vasos rectos es un signo de enfermedad activa. Los vasos sanguíneos tumefactos producen un aspecto similar a un peine que se extiende desde la pared intestinal engrosada hasta la grasa mesentérica.
- El engrosamiento parietal produce una estenosis de la luz intestinal en la enfermedad avanzada.

Figura 17-17 **Adenocarcinoma del yeyuno.** Una masa sólida e irregular *(cabeza de flecha)* que producía una obstrucción del intestino delgado proximal *(flecha)* resultó ser un adenocarcinoma que se originaba en el yeyuno.

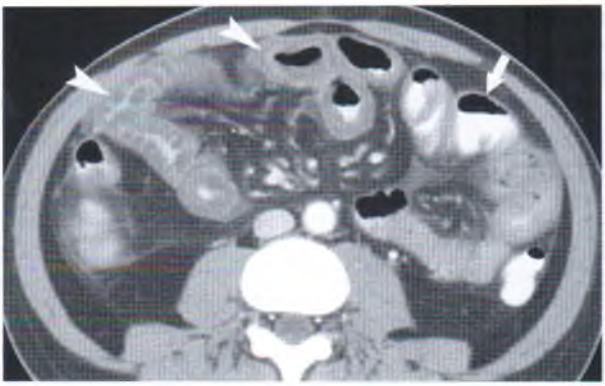

Enfermedad de Crohn: engrosamiento parietal. Muchas asas del intestino delgado muestran un engrosamiento parietal circunferencial *(puntas de flecha)*, mientras que otras *(flecha)* no están afectadas y presentan lesiones salteadas.

- Las «áreas salteadas» de intestino normal intercaladas con áreas enfermas son características de la enfermedad de Crohn.
- El borramiento difuso y el aumento de la densidad de la grasa mesentérica son datos de inflamación mesentérica.
- Las fístulas y los trayectos sinusales entre las asas intestinales (Fig. 17-19) o hacia la vejiga, el músculo adyacente o la superficie cutánea, son características de la enfermedad de Crohn.
- Los abscesos extraparietales aparecen como acumulaciones de líquido en el mesenterio. Puede haber un aumento del tamaño de los ganglios linfáticos mesentéricos.
- Hay abscesos mesentéricos que contienen líquido, aire o medio de contraste.

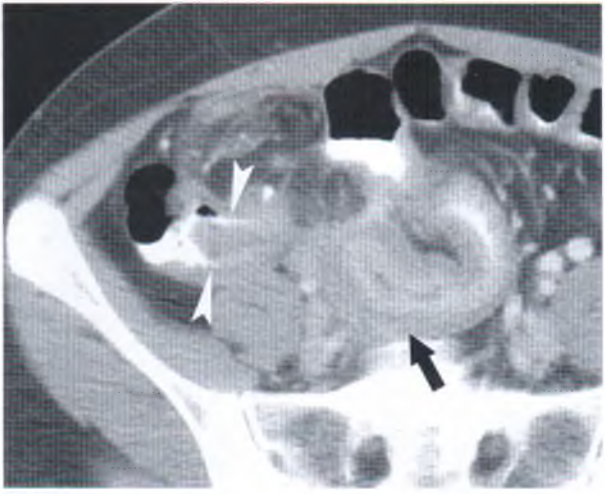

Enfermedad de Crohn: fístulas. El íleon (*flecha*) en el cuadrante inferior derecho muestra un marcado engrosamiento parietal y el borramiento del contorno de las asas intestinales por la inflamación del mesenterio. Se ve una luz intestinal doble *(cabezas de flecha)* que indica la formación de una fístula ileoileal.

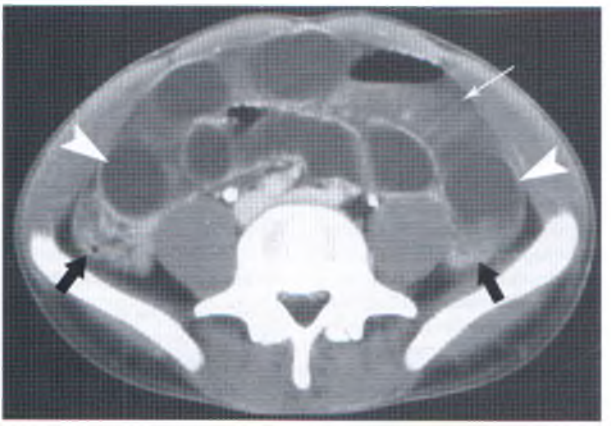

Obstrucción del intestino delgado. La TC muestra una dilatación difusa del intestino delgado *(puntas de flecha)*. La mayoría de las asas contienen líquido. El intestino delgado se identifica por su localización central y por los pliegues circulares *(flecha blanca)*. El colon *(flecha negra)* está caído. Las adherencias fueron la causa de esta obstrucción.

La TC es excelente para documentar las manifestaciones extraluminales de la enfermedad.

Obstrucción del intestino delgado

Se ha señalado que la TC tiene una sensibilidad de entre el 90% y el 95% en la detección de la obstrucción del intestino delgado (OID), y de entre el 47% y el 73% en la identificación de su causa. Los hallazgos de la TC incluyen:

- Si el intestino está muy distendido en una radiografía simple no hace falta administrar contraste oral. Se recomienda el contraste intravenoso porque proporciona el realce de la pared intestinal y una mejor visualización de los procesos patológicos.
- La OID *mecánica completa* aparece como una dilatación del intestino delgado proximal (>2,5 cm), con una zona de transición diferenciada al intestino distal colapsado (Fig. 17-20). El medio de contraste oral no atraviesa la zona de transición. El colon está colapsado y contiene cantidades mínimas de líquido y de aire.
- Un *íleo paralítico* aparece como una dilatación del intestino delgado proximal y distal sin zona de transición. El colon está distendido con líquido y aire, y puede contener medio de contraste oral. Sin embargo, es frecuente que el colon descendente esté totalmente caído en el íleo no obstructivo, y no se debe confundir con una zona de transición.
- El aspecto de la *OID mecánica parcial* está entre el de la OID completa y el del íleo. El intestino proximal está menos dilatado, y la zona de transición es menos clara. El intestino distal a la obstrucción no está caído completamente. El colon es normal o está ligeramente dilatado, y contiene cantidades moderadas de líquido y aire. Las «heces del intestino delgado» no son frecuentes, pero son muy indicativas de OID parcial. El tránsito intestinal es más lento, por lo que aumenta la absorción del agua, y esto hace que el contenido del intestino delgado sea similar a las heces.
- La *TC con enteroclisis* es útil para el diagnóstico de los casos dudosos. Se coloca una sonda en la cuarta porción del duodeno y se infunde entre 1 l y 1,5 l de medio de contraste diluido dentro del intestino delgado para mejorar al máximo la visualización del intestino.
- Las adherencias producen entre el 50% y el 70% de las OID, pero no se ven directamente en la TC. Las transiciones súbitas entre el intestino dilatado y el intestino no dilatado sin otros hallazgos indican que la causa son las adherencias. La estenosis en forma de pico en la zona de transición es característica de las adherencias, aunque no es frecuente.
- Los tumores, los abscesos, la invaginación intestinal, la inflamación y la hernia que producen obs-

trucción se identifican por unos signos característicos.

- La *obstrucción de un asa cerrada* tiene un índice de morbilidad y de mortalidad más elevado que la obstrucción simple. La obstrucción de un asa cerrada consiste en un asa intestinal cerrada en dos puntos adyacentes a lo largo de su trayecto, producida generalmente por adherencias o por una hernia interna. El asa obstruida puede retorcerse, produciendo un vólvulo. El «signo del pico» o de la «torsión» puede verse en la obstrucción y en el vólvulo. Las asas intestinales dilatadas con vasos mesentéricos distendidos y prominentes que convergen en una zona de obstrucción indican la obstrucción de un asa cerrada. La estrangulación es la obstrucción de un asa cerrada con isquemia intestinal. La estrangulación viene indicada por el engrosamiento circunferencial leve asociado de la pared intestinal, con anillos concéntricos de baja densidad que indican un edema parietal (signos de la «diana» y del «halo»). El realce débil o ausente de la pared intestinal con el contraste indica la existencia de isquemia.
- La *invaginación* intestinal es una causa poco frecuente de OID en adultos. Las causas incluyen lipoma y otros tumores submucosos benignos, carcinoma, enfermedad metastásica y linfoma. La TC muestra hallazgos característicos (Fig. 17-21). El segmento distal receptor del segmento invaginado está muy dilatado y presenta un engrosamiento parietal. Su luz contiene una masa lisa excéntrica de densidad de tejido blando (segmento invaginado) con una semiluna adyacente de densidad de grasa que corresponde al mesenterio invaginado. La masa que causa la invaginación intestinal se puede identificar a menudo en el extremo guía del segmento invaginado.

MESENTERIO

Mesenteritis esclerosante

La mesenteritis esclerosante es un trastorno inflamatorio de causa desconocida que afecta al mesenterio. Normalmente afecta al mesenterio del intestino delgado, pero también puede afectar al mesocolon. La lesión es una mezcla de inflamación crónica (paniculitis mesentérica), necrosis grasa (lipodistrofia mesentérica) y fibrosis (mesenteritis retráctil). Los pacientes pueden tener inicialmente dolor abdominal. Los hallazgos de la TC incluyen:

- La inflamación hace que la grasa del interior del mesenterio tenga una atenuación aumentada y borrosa, con pequeños ganglios linfáticos. Este aspecto se ha denominado *mesenterio borroso*. El mesenterio borroso se puede deber a hemorragia o edema de cualquier causa o a un linfoma.
- Una inflamación persistente puede confluir y formar una masa de tejido blando que envuelve los

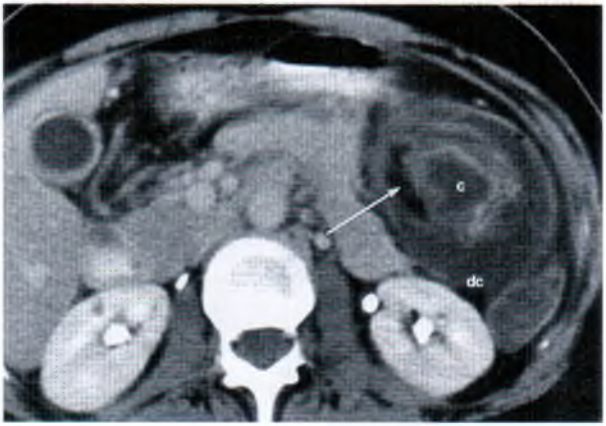

Invaginación intestinal. Un adenoma que se origina en el ciego sirvió como masa guía para una invaginación colocolónica. Esta imagen muestra una porción del ciego (c) dentro de la luz del colon descendente (dc). Nótese la semiluna intraluminal de densidad de grasa *(flecha)*, que corresponde al mesenterio cecal.

vasos mesentéricos. Es característica la conservación de la grasa alrededor de los vasos envueltos («signo del anillo de grasa»).

Masas mesentéricas quísticas

Las lesiones quísticas primarias del mesenterio son más frecuentes que las neoplasias mesentéricas primarias. Los hallazgos de la TC incluyen:

- Los quistes mesentéricos y epiploicos son linfangiomas quísticos. Generalmente son uniloculados, tienen paredes finas y contienen líquido seroso. Pueden producirse hemorragias internas.
- El mesotelioma quístico es un raro tumor benigno que aparece como una masa mesentérica uniloculada o multiloculada.
- Los teratomas quísticos contienen grasa y calcificaciones.

Neoplasias mesentéricas

Una gran variedad de lesiones pueden producir masas sólidas dentro del mesenterio:

- El *linfoma* es el tumor maligno que se ve con más frecuencia en el mesenterio. El linfoma del intestino delgado muestra un engrosamiento parietal nodular focal o circunferencial. La afectación del mesenterio puede estar formada por ganglios mesentéricos individuales agrandados o por grandes masas confluentes (Fig. 17-22). Las masas linfomatosas «emparedan» característicamente los vasos mesentéricos entre finas capas de grasa mesentérica sana («signo del emparedado»).
- Las *metástasis* en el mesenterio son más frecuentes que los tumores primarios que se originan en el mesenterio. La extensión de las metástasis hacia el mesenterio puede producirse por extensión directa (carcinoide), a través del flujo linfático (neoplasias malignas intestinales), por propagación hematógena hacia la pared intestinal (melanoma y cáncer de mama) y mediante siembra peritoneal (cánceres de colon y ovario).
- La *fibromatosis mesentérica (tumor desmoide)* se origina la mayoría de las veces en el mesenterio del intestino delgado. En el síndrome de Gardner también se encuentran tumores en la pared abdominal. La lesión está formada por células fibroblásticas pálidas suspendidas en un estroma de colágeno. Esto da lugar a una masa sólida bien definida y homogénea sin hemorragia, necrosis ni cambios quísticos (Fig. 17-23).
- Los *TED* que se originan en el mesenterio o el epiplón tienden a ser grandes (>10 cm) y tienen una hemorragia abundante, necrosis y cambios quísticos.
- Los *sarcomas* que se originan en el mesenterio o en el epiplón son indistinguibles de los TED. Los tipos tisulares incluyen el leiomiosarcoma, el fibrosarcoma, el histiocitoma fibroso maligno y el liposarcoma.

Linfoma mesentérico. Múltiples ganglios linfáticos linfomatosos inflamados se fusionan en una masa mesentérica voluminosa *(flechas)*.

Fibromatosis mesentérica. En un paciente con síndrome de Gardner después de una colectomía total, la fibromatosis mesentérica *(tumor desmoide)* produce una masa homogénea de tejido blando *(cabezas de flecha)*. También se ve un tumor desmoide en la pared abdominal anterior *(flecha)*.

APÉNDICE

Anatomía

El apéndice normal se ve en la TC como una estructura tubular de pared fina rodeada por grasa mesentérica.

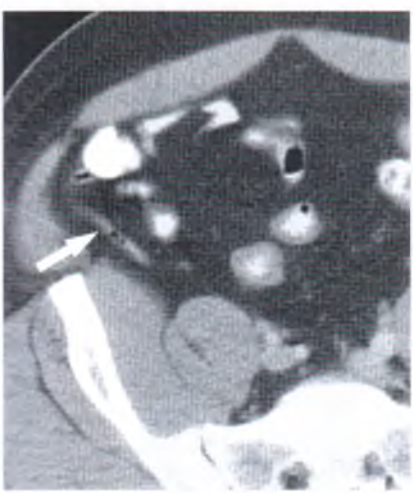

Apéndice normal. El apéndice vermiforme normal *(flecha)* se extiende desde el ciego. La grasa periapendicular permite la definición nítida de la pared sin una infiltración inflamatoria.

Puede estar colapsado o lleno de aire, líquido o medio de contraste. El apéndice normal no mide más de 6 mm de diámetro, y tiene un contorno externo nítido definido por grasa de densidad baja homogénea (Fig. 17-24). El origen del apéndice está entre la válvula ileocecal y el vértice del ciego. Aproximadamente un tercio de los apéndices tienen un trayecto inferomedial desde el ciego, mientras que dos tercios son retrocecales.

Apendicitis

La apendicitis aguda es la causa más frecuente de dolor abdominal agudo, y afecta al 6% de la población. La TC tiene una sensibilidad de entre el 95% y el 98% para su diagnóstico:

- Los hallazgos diagnósticos de apendicitis aguda en la TC son un apéndice distendido (>6 mm de diámetro), un engrosamiento parietal que realza con el contraste y cambios inflamatorios periapendiculares con estriaciones en la grasa (Fig. 17-25).
- La detección de un apendicolito que aparece como una calcificación anular u homogénea dentro de un flemón o de un absceso, o adyacente al mismo, es diagnóstica de apendicitis. Pueden verse apendicolitos en el 28% de los pacientes adultos con apendicitis aguda. El estudio de la TC con ventana ósea facilita la detección de los apendicolitos.
- La apendicitis confinada al extremo distal es más difícil de diagnosticar. El apéndice proximal puede estar colapsado o lleno de aire o de medio de con-

Apendicitis aguda. Se muestran cuatro ejemplos diferentes de apendicitis aguda. *A*, El apéndice inflamado, e 9 mm de diámetro, se identifica por su punta bulbosa *(flecha)*. La grasa periapendicular está infiltrada por edema *(punta de echa)*. *B*, El apéndice inflamado *(flecha)* aparece en un corte transversal. La pared del apéndice realza mucho, y hay una in-amación importante en la grasa circundante. •

(Continúa)

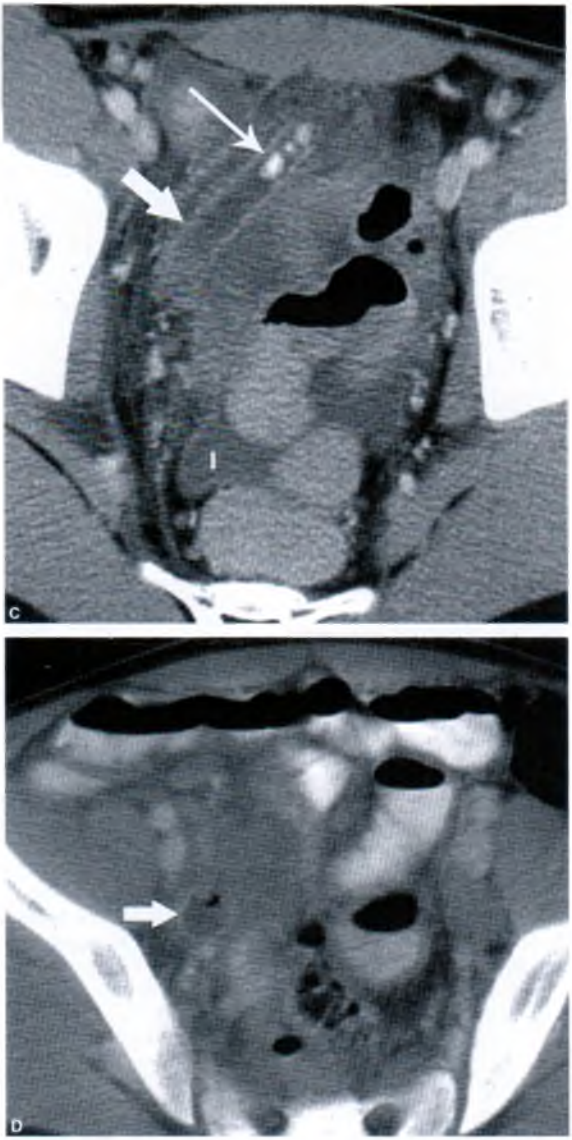

Continuación. *C*, Se observa una hilera de apendicolitos de atenuación elevada *(flecha larga)* que obstruye apéndice proximal *(flecha corta)*, que está dilatado y tiene una pared que realza con el contraste. La presencia de líquido (I) el fondo de saco indica perforación, que se confirmó durante la intervención quirúrgica. *D*, Es difícil identificar el apéndice *cha)* debido al líquido y la inflamación circundantes. Es necesario un estudio con imágenes seriadas para identificar su ori en el ciego y su punta bulbosa.

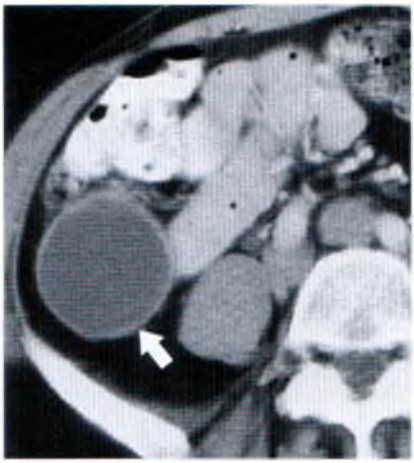

Mucocele apendicular. El apéndice *(flecha)* está muy dilatado y lleno de líquido. En la intervención quirúrgico estaba lleno de mucina, y se descubrió un cistoadenoma mucinoso obstructivo benigno.

traste. El apéndice distal inflamado está distendido (en promedio, 13 mm), con engrosamiento parietal y estrías en la grasa periapendicular. Se ve una zona de transición entre la pared apendicular normal delgada y la pared engrosada con una luz estrecha.

- Las complicaciones asociadas a la apendicitis perforada son el flemón, que se ve como una masa periapendicular de tejido blando (>20 UH), y el absceso, que se ve como una acumulación de líquido (<20 UH). Los flemones y los abscesos menores de 3 cm generalmente desaparecen con un tratamiento antibiótico, mientras que los abscesos mayores de 3 cm requieren generalmente el drenado quirúrgico o con catéter.
- Otras complicaciones que se pueden ver en la TC son la OID, el absceso hepático y la trombosis de la vena mesentérica.
- El diagnóstico diferencial de los cambios inflamatorios del cuadrante inferior derecho, sin la visualización de un apéndice anormal ni de apendicolitos, incluye la enfermedad de Crohn, la diverticulitis cecal, el carcinoma de ciego perforado, la adenitis mesentérica y la enfermedad inflamatoria pélvica.

Mucocele apendicular

Un mucocele es un apéndice distendido por moco. Las neoplasias mucinosas son la causa más frecuente de mucocele. En la TC un mucocele aparece como una masa quística encapsulada de paredes finas que pueden estar calcificadas (Fig. 17-26). El tamaño es variado, de hasta 15 cm. Es probable que los mucoceles menores de 2 cm de diámetro se deban a un quiste de retención simple cerca del origen del apéndice; aquellos que son mayores de 2 cm se deben generalmente a una neoplasia mucinosa. En el 50% de los pacientes se ven calcificaciones curvilíneas en la pared.

COLON Y RECTO

Anatomía

El colon se identifica fácilmente por su localización y sus marcas haustrales cuando se distiende con aire o con contraste. El material fecal moteado también sirve como marcador del colon y del recto. Se debe estudiar la imagen localizadora de la TC abdominal para determinar el contorno general y el trayecto del colon. El ciego ocupa generalmente la fosa ilíaca, aunque, debido a que su mesenterio tiene una longitud variable, puede encontrarse casi en cualquier lugar del abdomen. Su identidad se confirma identificando la válvula ileocecal o el apéndice. El colon ascendente ocupa una posición posterior y lateral en el flanco derecho. El ángulo hepático crea una o más curvas cerradas cerca de la superficie inferior del hígado y de la vesícula biliar. El colon transverso atraviesa el abdomen sobre un mesenterio largo y móvil. Debido a su posición anterior, el colon transverso está normalmente lleno de aire cuando los pacientes están en decúbito supino sobre la camilla de la TC. El ángulo esplénico del colon produce una o más curvas cerradas cerca del bazo. El colon descendente se extiende en dirección caudal a lo largo del flanco izquierdo. Recuérdese que las porciones ascendente y descendente del colon son retroperitoneales. El peritoneo se encuentra sobre sus superficies anteriores y se extiende lateralmente para formar los surcos parabólicos, que se distienden con líquido cuando hay ascitis. El colon sigmoide comienza en la fosa ilíaca izquierda y tiene un trayecto en dirección craneal durante una distancia variable antes de descender hacia el recto. El sigmoide se convierte en el recto a la altura del tercer segmento sacro. El recto se distiende y forma la ampolla rectal, y entonces se estrecha repentinamente hasta formar el conducto anal. La grasa que rodea el colon normalmente

tiene una densidad baja y uniforme. Las estrías de densidad de tejido blando en la grasa pericólica indican cambios inflamatorios o una invasión neoplásica.

El peritoneo que cubre la superficie anterior del recto se extiende hasta el nivel de la vagina y forma el fondo de saco rectovaginal de Douglas. En los varones el peritoneo se extiende hasta las vesículas seminales, 2,5 cm por encima de la próstata, formando el fondo de saco rectovesical. Es importante identificar tres compartimentos anatómicos cuando se estadifica el carcinoma rectal: 1) la cavidad peritoneal sobre las reflexiones peritoneales, 2) el compartimento extraperitoneal entre el peritoneo y el músculo elevador del ano, que forma el diafragma de la pelvis, y 3) el perineo, que se identifica por la fosa isquiorrectal triangular, inferior y lateral al elevador del ano. Los dos tercios inferiores del recto son extraperitoneales. En la TC el grosor de la pared del colon normal no sobrepasa los 3 mm.

Consideraciones técnicas

En un estudio ordinario con TC, generalmente se pueden opacificar adecuadamente el recto y el colon mediante la administración de material de contraste oral. Después se realiza la TC de todo el abdomen y la pelvis. La detección de hallazgos sutiles mejora con una colimación fina (de 3 mm a 5 mm) a través de un área definida de anormalidad. El realce con un medio de contraste intravenoso es opcional, aunque suele ser útil.

Colonoscopia virtual

La colonotomografía se está convirtiendo en una alternativa viable a la colonoscopia invasiva para hacer el cribado de un cáncer colorrectal oculto. La técnica comienza con una preparación adecuada del intestino idéntica a la que se utiliza para la colonoscopia invasiva. Se introduce una sonda rectal y se insufla el colon con dióxido de carbono o con aire ambiental. La TC de todo el colon con tomógrafo multidetector y con el paciente en decúbito supino se obtiene con una única pausa de apnea y usando una colimación de 1,25 mm a 2,5 mm y una reconstrucción a intervalos de 1 mm. La TC se repite con el paciente en decúbito prono. Existen programas informáticos comercialmente disponibles que muestran la imagen endoluminal y permiten navegar a través de la imagen, y que proporcionan el procesado tridimensional volumétrico de la imagen. La proyección y la interpretación de la imagen se realizan generalmente con reconstrucciones bidimensionales axiales convencionales y tridimensionales volumétricas en una terminal informática. Se piensa que la mayoría de los cánceres de colon se originan en un pólipo adenomatoso. La detección del pólipo es mayor del 90% para lesiones de 6 mm o más. Todavía se debate la utilidad de la colonoscopia virtual en la detección del cáncer colorrectal. Los hallazgos de la TC incluyen:

- Los pólipos se ven como proyecciones intraluminales ovaladas o redondas bien definidas que habitualmente se ven mejor de perfil (Fig. 17-27).
- Los pólipos menores de 5 mm son casi siempre hiperplásicos, y la mayoría de los autores consideran que son poco importantes clínicamente. Los pólipos que miden entre 6 mm y 9 mm pueden contener displasia y raramente cáncer (<1%); sin embargo, el 50% de las lesiones de este margen de tamaño son adenomas. Los pólipos de entre 10 mm y 15 mm tienen un riesgo del 80% de ser adenomas, y del 1% al 5% de ser cáncer. Los pólipos mayores de 2 cm tienen un riesgo del 40% de ser cancerosos.
- Los cánceres aparecen como masas intraluminales de mayor tamaño, con contornos nodulares y superficies mucosas irregulares.
- La estenosis de la luz indica la presencia de carcinomas anulares constrictivos.
- El adenoma plano y las lesiones anulares constrictivas son las principales causas de errores de interpretación.
- Se producen hallazgos extracolónicos casuales en más del 11% de los pacientes; incluyen masas suprarrenales, quistes renales, cálculos biliares y renales y cánceres renales no sospechados.

Carcinoma colorrectal

El cáncer de colon es la segunda causa más importante de muerte por cáncer en Estados Unidos. El 70% de los cánceres de colon se originan en la región rectosigmoide. El resto se reparte de manera bastante uniforme a lo largo del resto del colon. El cáncer de colon se extiende por: 1) extensión directa con penetración de la pared del colon, 2) drenado linfático a los ganglios regionales, 3) vía hematógena a través de las venas del sistema porta hasta el hígado, y 4) siembra intraperitoneal. La TC es una técnica habitual para la estadificación preoperatoria (Tabla 17-2) y la planificación quirúrgica; sin embargo, su exactitud para la estadificación varía desde el 17% en las lesiones tempranas (estadio B de Dukes) al 81% para las lesiones avanzadas (estadio D de Dukes). Las inexactitudes se deben a signos inespecíficos en la TC de la propagación del tumor a través de la pared intestinal y a una incidencia elevada de ganglios linfáticos menores de 10 mm afectados por el tu-

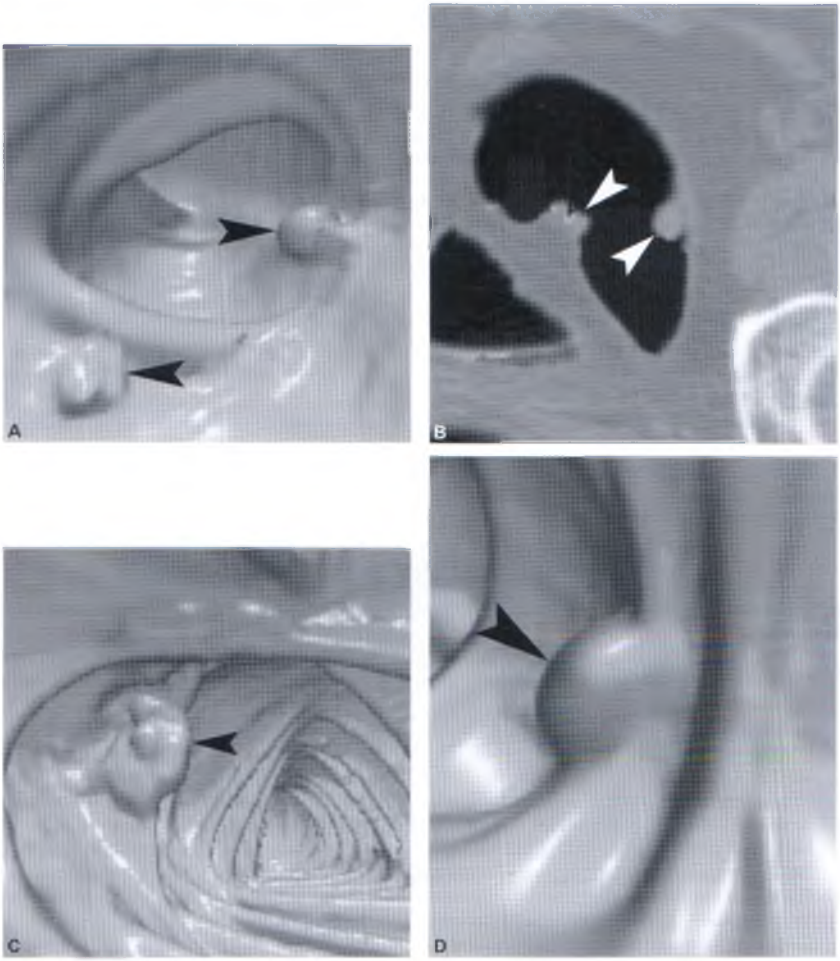

Colonoscopia virtual. *A*, La colonoscopia virtual mediante reconstrucción tridimensional muestra dos pólipos *(cabezas de flecha)* que se proyectan hacia la luz del colon. Se ven varios pliegues colónicos. *B*, La TC original muestra los mismos dos pólipos *(cabezas de flecha)* que en *A*. *C*. Se ve un pólipo velloso *(cabeza de flecha)* de contorno lobulado. *D*, Un pólipo bien definido *(cabeza de flecha)* se proyecta desde un pliegue.

Estadios de cáncer colorrectal

Clasificación de Dukes modificada	Clasificación TNM		
	T	N	M
A: Penetración en la pared intestinal pero sin atravesarla	T1: Tumor que invade la submucosa	N0	M0
	T2: Tumor que invade la muscular propia		M0
B: Penetración a través de la pared intestinal	T3: Tumor que invade la muscular propia hasta la subserosa o hasta tejidos pericólicos no recubiertos de peritoneo o tejidos perirrectales	N0	
	T4: Tumor que perfora el peritoneo visceral o que invade los órganos o estructuras adyacentes		
C: Afectación de los ganglios linfáticos independientemente de la extensión de la penetración en la pared intestinal	Cualquier T	N1: Metástasis en uno a tres ganglios linfáticos regionales	M0
		N2: Metástasis en 4 o más ganglios linfáticos regionales	
D: Metástasis a distancia	Cualquier T	Cualquier N	M1: Metást a distancia

M= metástasis a distancia; N= ganglios linfáticos; T= tumor primario.
Modificado de Iyer RB, Silverman PM, DuBrow RA, Charnsangave C: Imaging in the diagnosis, staging, and follow-up of colorectal cancer. AJR Am J Roentgenol 179:3-13, 2002.

mor. Los hallazgos de la TC en los casos de carcinoma colorrectal incluyen:

- El tumor primario puede ser un pólipo en el colon, que casi siempre mide más de 1 cm.
- La mayoría de los cánceres se originan como una masa de tejido blando que estenosa la luz del colon (Fig. 17-28). La atenuación central baja representa hemorragia o necrosis. La presencia de aire dentro del tumor indica ulceración.
- Las lesiones planas aparecen como un engrosamiento focal y lobulado de la pared intestinal (>3 mm).
- Las lesiones «en corazón de manzana» muestran un voluminoso engrosamiento parietal circunferencial irregular y una marcada estenosis irregular de la luz intestinal (Fig. 17-29).
- Las densidades lineales de tejido blando que se extienden desde la masa colónica hacia la grasa pericólica son indicativas, aunque no diagnósticas, de la extensión del tumor a través de la pared intestinal.
- La pérdida de los planos grasos entre el tumor y las estructuras adyacentes indica una invasión local.
- Se considera que los ganglios linfáticos regionales mayores de 1 cm son positivos para enfermedad metastásica; sin embargo, algunos ganglios más pequeños pueden contener tumor, y algunos ganglios mayores de 1 cm pueden no contener tumor, lo que limita la utilidad de la TC.
- Se ven metástasis a distancia en el hígado (75%), el pulmón (del 5% al 50%), las glándulas suprarrenales (14%) y otras zonas.
- Las complicaciones de las neoplasias malignas de colon son la obstrucción intestinal, la perforación y la formación de fístulas (Fig. 17-30).
- Las calcificaciones en el tumor primario y en las metástasis se producen en el adenocarcinoma mucinoso.
- El edema podría producir el engrosamiento de la pared del colon proximal al tumor. Los cánceres de colon obstructivos pueden producir una colitis isquémica proximal al tumor.

Recidiva del cáncer colorrectal

La TC es más útil para la detección de la recidiva de cáncer colorrectal que para su estadificación inicial. Un tercio de los pacientes sometidos a la resección de

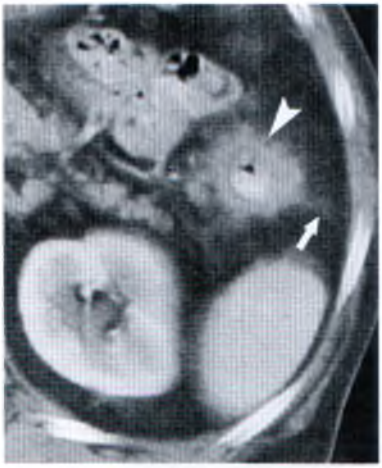

Carcinoma de colon. Engrosamiento parietal. Un carcinoma del colon descendente produce un engrosamiento parietal del colon *(cabeza de flecha)* y la estenosis de la luz. La presencia de densidades estriadas *(flecha)* que se propagan hacia la grasa pericólica indica la extensión del tumor a través de la pared intestinal.

un cáncer colorrectal tendrán una recidiva de la enfermedad; la mayoría (del 70% al 80%) tendrán la recidiva en los siguientes 2 años. Aproximadamente la mitad de las recidivas de cáncer de colon aparecen en la localización del tumor original, mientras que el resto recidiva en localizaciones distantes, especialmente el hígado. Las localizaciones múltiples de la recidiva tumoral son más frecuentes que las recidivas en una sola localización. Los hallazgos de la TC en las recidivas consisten en:

- Las recidivas aparecen como masas irregulares, a menudo con un centro necrótico de densidad baja y realce periférico.
- Las densidades de tejido blando en la región presacra, que se ven en pacientes sometidos a resección abdominoperineal, pueden ser tumores recurrentes o fibrosis. Generalmente se necesita una biopsia percutánea para confirmarlo.

Carcinoma rectal. Lesión en corazón de manzana. El recto muestra un marcado engrosamiento parietal *(cabeza de flecha)* con una estenosis luminal grave e irregular. Es evidente la extensión del tumor a la grasa perirrectal *(flecha)*.

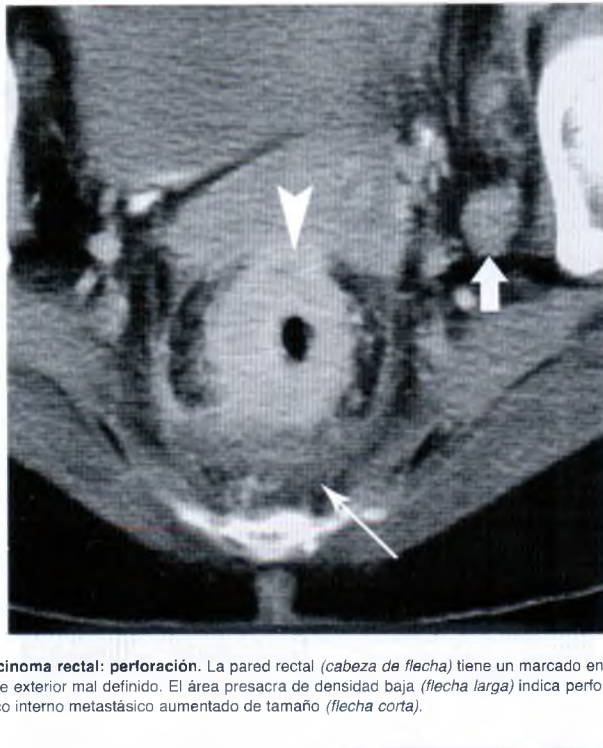

Carcinoma rectal: perforación. La pared rectal *(cabeza de flecha)* tiene un marcado engrosamiento circunferencial, con un borde exterior mal definido. El área presacra de densidad baja *(flecha larga)* indica perforación focal. Se ve un ganglio linfático ilíaco interno metastásico aumentado de tamaño *(flecha corta)*.

Linfoma de colon

El linfoma de colon es menos frecuente que el linfoma gástrico o del intestino delgado, pero tiene un aspecto llamativo y bastante característico en la TC; por ejemplo:

- Un marcado engrosamiento de la pared intestinal, a menudo mayor de 4 cm.
- Una masa de tejido blando homogénea sin calcificación ni necrosis (Fig. 17-31).
- Un realce mínimo o nulo de la masa con el medio de contraste intravenoso.
- Adenopatías regionales difusas, a menudo masivas.

Característicamente, los linfomas producen masas de tejido blando mucho mayores que el carcinoma. Es típica la ausencia de reacción desmoplásica, y la luz del colon habitualmente está dilatada o es normal, en lugar de constreñida, en la localización de la afectación tumoral. La obstrucción intestinal no es frecuente. Los

Linfoma rectal. En un paciente con sida, un linfoma no hodgkiniano produce una masa rectal voluminosa *(cabeza de flecha)* que deforma la luz rectal.

pacientes con síndrome de inmunodeficiencia adquirida tienen una incidencia mucho mayor de afectación linfomatosa del colon que la población general.

Lipoma

La TC se puede utilizar para realizar un diagnóstico específico y no invasivo de lipoma digestivo mediante la visualización de densidad de grasa homogénea (de −80 UH a −120 UH) en un tumor bien definido. La mayoría de los lipomas miden de 2 cm a 3 cm, son redondos u ovoides y clínicamente son silentes. Algunos pueden sangrar o producir invaginación intestinal. Los lipomas aparecen la mayoría de las veces en el colon (del 65% al 75%) y en el intestino delgado (del 20% al 25%), y con poca frecuencia en el estómago (5%), el esófago y la faringe.

Diverticulitis aguda

La diverticulitis es una pequeña evaginación sacular de mucosa y submucosa a través de las capas musculares de la pared del colon. Los divertículos son más frecuentes en el colon sigmoide, pero puede aparecer una diverticulitis en cualquier parte del colon. La incidencia de diverticulosis aumenta con la edad, afectando a más del 80% de la población mayor de 85 años. La obstrucción del cuello de un divertículo por heces, partículas de alimento no digeridas o inflamación produce una diverticulitis aguda. La microperforación del divertículo produce una inflamación pericólica. El proceso inflamatorio se extiende generalmente a los divertículos adyacentes hasta afectar a un segmento corto o largo del colon. Los hallazgos de la TC en casos de diverticulitis aguda incluyen:

- Los divertículos se ven fácilmente en la TC como acumulaciones de aire, heces o contraste, pequeñas y redondas, fuera de la luz del colon. Su tamaño varía desde 1 mm hasta 2 cm. Es frecuente el engrosamiento de la pared muscular del colon.
- En la diverticulitis aguda la TC muestra un segmento de colon con un realce hiperémico del engrosamiento parietal y cambios inflamatorios que se extienden hacia la grasa pericólica (Fig. 17-32).

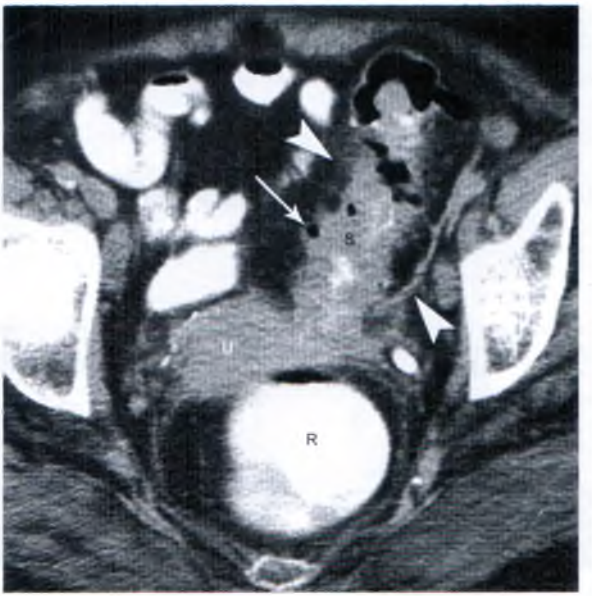

Figura 17-32 Diverticulitis aguada: no complicada. El colon sigmoide (S) muestra un engrosamiento parietal en la estenosis luminal. La inflamación pericolónica se manifiesta por el engrosamiento de la fascia y el estriado de la grasa pericólica *(cabezas de flecha)*. Se ven varios divertículos en la porción inflamada del colon *(flecha larga)*. R, recto; U, útero.

La identificación de los divertículos en el segmento afectado confirma el diagnóstico de diverticulitis aguda.

- Como la mayoría de los divertículos aparecen a lo largo de la superficie mesentérica del colon, la perforación que produce la diverticulitis está confinada inicialmente entre las hojas del mesocolon. La masa inflamatoria que se forma es extraluminal y extraperitoneal. La TC es mejor que el enema de bario para documentar esta enfermedad extraluminal.
- Los trayectos sinusales y las fístulas se pueden extender a los órganos adyacentes o a la piel, y se manifiestan por acumulaciones lineales de líquido o de aire. La presencia de aire en la vejiga indica la posibilidad de una fístula colovesical.
- La formación de abscesos puede ser extensa (Fig. 17-33). El proceso inflamatorio puede producir la obstrucción del colon o del aparato urinario.
- La diverticulitis del colon derecho se puede confundir con una apendicitis aguda o con la enfermedad de Crohn.
- El aspecto de la diverticulitis en la TC comparte características con el del cáncer de colon. La presencia de líquido en el mesenterio sigmoide con la ingurgitación de los vasos mesentéricos señala hacia una diverticulitis. El aumento del tamaño de los ganglios linfáticos en el mesenterio y la presencia de una masa intraluminal sugiere cáncer. Los casos dudosos requieren una biopsia.

Colitis

Los pacientes con colitis tienen normalmente síntomas abdominales inespecíficos. La TC es a menudo la primera técnica de imagen que se realiza. El engrosamiento de la pared del colon es el dato distintivo de la colitis en la TC. Un grosor parietal mayor de 3 mm cuando el colon está distendido es anormal. Un intestino con engro-

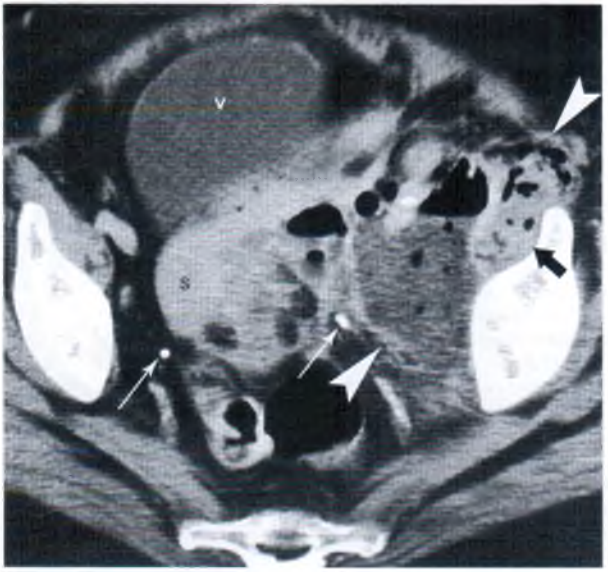

Diverticulitis aguda: perforación y absceso. La diverticulitis que se origina en el colon sigmoide (S) se ha roto y ha producido un gran absceso pélvico *(cabezas de flecha)* que contiene aire y líquido. El músculo iliopsoas izquierdo (*flecha negra*) está afectado por el absceso. Obsérvese la proximidad de los uréteres *(flechas blancas)* respecto del proceso inflamatorio. Pueden llegar afectarse y obstruirse. V, vejiga.

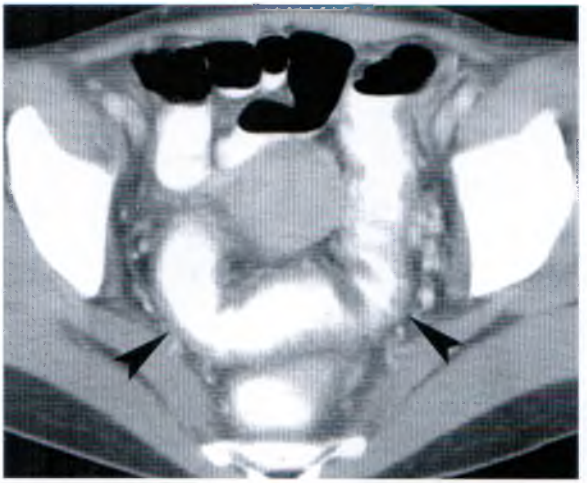

Colitis ulcerosa. Los hallazgos de colitis ulcerosa con TC no suelen ser llamativos. Esta TC muestra un engrosamiento parietal *(puntas de flecha)* y cambios inflamatorios pericólicos que afectan al colon sigmoide y al recto. Estos hallazgos son indicativos de colitis, pero no son específicos de su causa.

samiento parietal generalmente tiene un realce parietal homogéneo o un aspecto de «diana» o «halo». El aspecto de diana o de halo es más indicativo de inflamación o de proceso infeccioso que de neoplasia. Los hallazgos de la TC en la colitis son:

- La *colitis ulcerosa* (CU) se caracteriza por una inflamación y una ulceración difusas de la mucosa del colon. La enfermedad comienza en el recto y se extiende proximalmente hasta afectar parcial o totalmente al colon. Los datos característicos de la TC en la CU son el engrosamiento parietal y la estenosis de la luz (Fig. 17-34). A veces se ven en la TC los seudopólipos que se producen por una ulceración extensa de la mucosa. El engrosamiento parietal está generalmente entre 7 mm y 8 mm, y normalmente tiene aspecto de diana o de halo. Es característica la estenosis de la luz rectal con engrosamiento de la pared rectal y un ensanchamiento del espacio presacro. En la grasa pericólica y en el mesocolon se pueden ver estriaciones edematosas y ganglios linfáticos algo aumentados de tamaño.
- La *colitis de Crohn* se caracteriza por una inflamación transparietal que generalmente afecta al íleon terminal y al colon proximal, y que se extiende distalmente. El engrosamiento de la pared intestinal en la colitis de Crohn es normalmente de 10 mm a 20 mm, en comparación con los 7 mm a 8 mm de la CU. En la enfermedad de Crohn la pared externa es irregular, mientras que en la CU la pared externa es lisa. La enfermedad aguda activa muestra la distribución en capas de la pared del colon (signos de la diana y del halo), mientras que la enfermedad crónica con fibrosis muestra un realce homogéneo de la pared del colon. La proliferación de tejido fibroso y de grasa en el mesenterio («grasa reptante») separa las asas del intestino con estrías fibrosas diseminadas que contienen grasa. Se ven ganglios linfáticos de hasta 1 cm en el mesenterio. Las fístulas y los trayectos sinusales son características adicionales de la enfermedad de Crohn (Fig. 17-35); éstos pueden producir abscesos intraabdominales, que aparecen en el 15% al 20% de los pacientes. Los flemones son masas inflamatorias mal definidas que aparecen en el mesenterio o el epiplón.
- La *colitis seudomembranosa* se debe al sobrecrecimiento de *Clostridium difficile* en el colon como una complicación del tratamiento antibiótico. Una enterotoxina citotóxica producida por el bacilo ul-

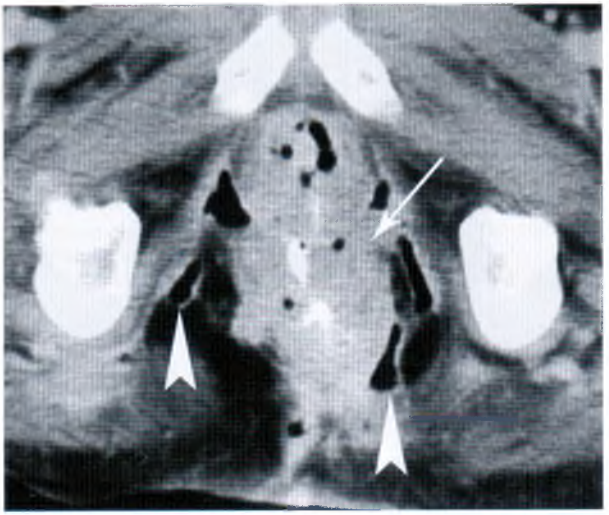

Colitis de Crohn: fístulas perianales. La TC muestra un engrosamiento marcado e irregular de la pared del recto *(flecha)*, la infiltración de la grasa perirrectal y fístulas perianales que se extienden hacia la fosa isquiorrectal *(cabezas de flecha)*. La presencia de fístulas es característica de la colitis de Crohn.

cera la mucosa y produce seudomembranas de mucina, fibrina, células inflamadas y células mucosas desprendidas. Es característica la pancolitis o la colitis segmentaria con un engrosamiento parietal irregular (de hasta 30 mm), con un contorno intraluminal desflecado. El edema submucoso es marcado, y da lugar al «patrón de acordeón» característico de la colitis seudomembranosa en la TC (Fig. 17-36).

- La *tiflitis* o colitis neutropénica es una infección potencialmente mortal del ciego y del colon ascendente en pacientes neutropénicos con inmunodepresión grave. Clásicamente se ve en pacientes

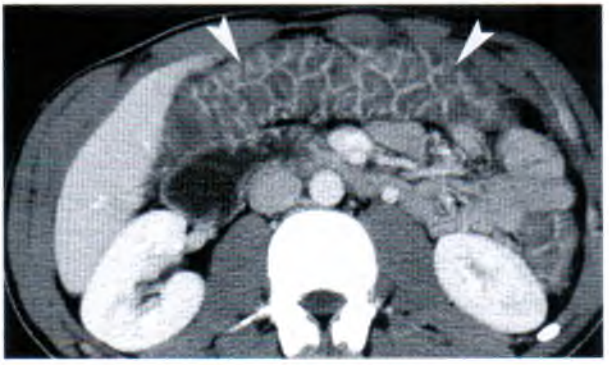

Colitis seudomembranosa. El colon transverso *(cabezas de flecha)* muestra el «patrón de acordeón» del engrosamiento parietal irregular característico de la colitis por *Clostridium difficile*.

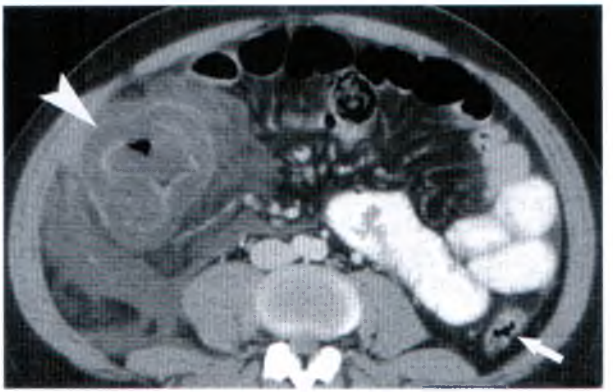

Figura 17-37 **Tiflitis.** El colon ascendente *(cabeza de flecha)* y el ciego muestran un gran engrosamiento parietal, escaso realce con el contraste y acumulaciones de líquido pericólico y edema. El colon descendente *(flecha)* no está afectado. Este paciente tenía neutropenia por quimioterapia.

con leucemia tratados con quimioterapia. La TC muestra un marcado engrosamiento parietal (10 mm a 30 mm), edema de baja densidad en la pared cecal y líquido e inflamación pericecales (Fig. 17-37). La isquemia de la pared del colon produce neumatosis, necrosis y perforación.

- La *colitis isquémica* aparece la mayoría de las veces en una situación de bajo gasto cardíaco en pacientes con una vasculopatía extensa no oclusiva. La mayoría de los pacientes tienen más de 70 años. Las características de la TC son un engrosamiento parietal circunferencial de leve a moderado en un segmento del colon correspondiente a una distribución vascular anatómica. Las zonas que con más frecuencia se ven afectadas son las que tienen vascularización terminal en el ángulo esplénico y en el rectosigma. El edema submucoso produce el signo de la diana o del halo en la TC con contraste. En la grasa pericólica aparecen estrías e inflamación. En la pared intestinal puede haber hemorragia y neumatosis.
- La *colitis por radiación* aparece solamente dentro de un área tratada con radioterapia. En la fase aguda, la TC muestra un engrosamiento parietal leve y estrías pericólicas limitadas al campo de irradiación. La lesión crónica por radiación se ve entre 6 y 24 meses después del tratamiento, y aparece como un engrosamiento parietal con estrías prominentes en la grasa pericólica expandida. Estos hallazgos se ven la mayoría de las veces en el recto y el sigma de pacientes que han sido tratados con radioterapia pélvica.
- La *colitis infecciosa* puede estar producida por bacterias (*Shigella, Salmonella, Campylobacter, Yersinia, Staphylococcus*), hongos (hitoplasmosis, mucormicosis, actinomicosis), virus (herpes, citomegalovirus), parásitos (amebiasis) o tuberculosis. La diferenciación se basa en los hallazgos clínicos, ya que los hallazgos de la TC son inespecíficos. El engrosamiento parietal con realce homogéneo o edema parietal afecta a todo el colon o a alguna porción del mismo. Se ven cambios inflamatorios en la grasa pericólica. Se ven niveles de aire-líquido en el colon debido al aumento de volumen de líquido mezclado con heces.
- La *colitis hemorrágica* está producida por una cepa específica de *E. coli,* que la mayoría de las veces se contrae por la ingesta de carne picada de vacuno poco hecha. Los pacientes tienen dolor cólico y diarrea acuosa que progresa a diarrea hemorrágica. La TC muestra un engrosamiento parietal de hasta 20 mm en segmentos del colon con edema submucoso (signo de la diana), y la aparición de estrías en la grasa pericólica.
- El *megacolon tóxico* es una posible complicación mortal de muchos tipos de colitis. Los datos que lo distinguen en la TC son la dilatación del colon (>5 cm) y el adelgazamiento de la pared del colon, neumatosis y perforación.

Neumatosis intestinal e isquemia intestinal

Neumatosis intestinal es el término que se aplica a todos los casos de aire intestinal intraparietal. Es un signo de la técnica de imagen, no un diagnóstico. Se han descrito al menos 58 factores causales, que van desde causas potencialmente mortales hasta factores poco significativos. Las causas principales se pueden agrupar en cuatro categorías. La *necrosis intestinal* es la causa más importante porque es potencialmente mortal; puede producirse por cualquier causa de isquemia intestinal, vólvulo, enterocolitis necrosante, tiflitis o septicemia. La *rotura de la mucosa* relacionada con úlceras pépticas, endoscopia, sondas entéricas, traumatismo, maltrato infantil, CU o enfermedad de Crohn puede causar neumatosis. El *aumento de la permeabilidad de la mucosa* se asocia a la inmunosupresión en el sida, al transplante de órganos, a la quimioterapia, al tratamiento con corticoides o a la enfermedad de injerto frente a huésped. En enfermedades pulmonares, como enfermedad pulmonar crónica obstructiva, asma, fibrosis quística, traumatismo torácico o ventilación mecánica, el aire procedente de alveolos rotos puede hacer una brecha a lo largo del intersticio broncopulmonar hacia el mediastino y el retroperitoneo hasta los vasos viscerales y el intestino delgado. La clave es diferenciar entre los pacientes con una neumatosis indicativa de enfermedad importante y aquellos en los cuales la neumatosis es un hallazgo secundario. La situación clínica del paciente es fundamental. Los pacientes asintomáticos se pueden estudiar sin peligro. Los que están gravemente enfermos y presentan datos de isquemia intestinal precisan una cirugía urgente. Los pacientes con isquemia intestinal generalmente tienen enfermedades predisponentes, como hipotensión, insuficiencia cardíaca congestiva, arritmias cardíacas, sepsis o deshidratación. Los hallazgos de la TC incluyen:

- La neumatosis quística aparece como vesículas o grupos similares a racimos de uvas bien definidos de acumulaciones esféricas de aire en la región subserosa de la pared intestinal. El tejido circundante es habitualmente normal, y la causa generalmente es benigna (Fig. 17-38). Estos quistes de aire se pueden romper, dando lugar a un «neumoperitoneo benigno».
- La neumatosis lineal aparece como estrías de aire en el interior de la pared intestinal y paralelas a la misma. Se puede asociar a causas tanto benignas como isquémicas. Puede ser necesario cambiar la posición del paciente de decúbito supino a decúbito prono o decúbito lateral para confirmar que el aire está en la pared y no en la luz intestinal.
- Los hallazgos de isquemia intestinal que se pueden ver, además de la neumatosis, incluyen dilatación intestinal, engrosamiento de la pared intestinal con edema submucoso o hemorragia que puede aparecer como espiculaciones o signo de

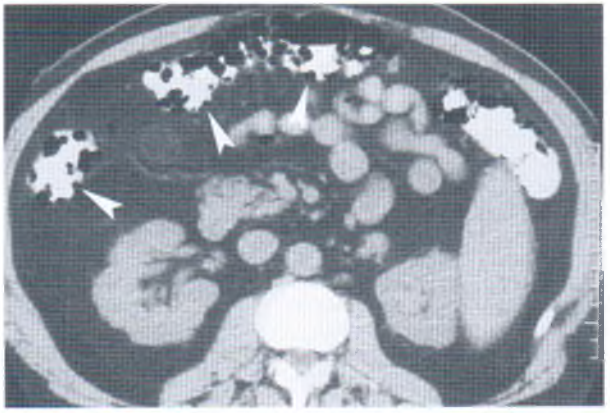

Neumatosis colónica: benigna. La TC muestra burbujas de aire bien definidas en la pared declive *(cabezas de flecha)* y no declive del colon transverso. La pared del colon no está engrosada. No hay inflamación pericólica. El paciente no estaba gravemente enfermo. Estos hallazgos son indicativos de neumatosis benigna.

Neumatosis: isquemia intestinal. En un paciente gravemente enfermo, la TC muestra aire en la pared y en os pliegues del intestino delgado y grueso. Hay engrosamiento parietal y edema pericólico. Este paciente murió por un infarto ntestinal agudo.

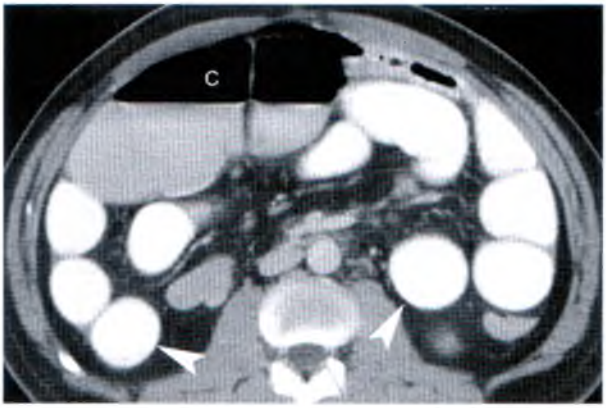

Vólvulo cecal. La TC muestra la dilatación del ciego (C) y la dilatación asociada del intestino delgado *(cabezas de lecha)*, que indican la obstrucción del intestino delgado. Es necesario el estudio cuidadoso de imágenes seriadas y la imagen locazadora abdominal de la radiografía simple para ver el giro del vólvulo cecal o el pliegue de la báscula cecal.

diana, ingurgitación de los vasos mesentéricos, trombosis de los vasos mesentéricos, y aire en el mesenterio o en las venas del sistema porta (Fig. 17-39).

Vólvulo de colon

Un vólvulo del intestino grueso supone un giro o un pliegue de un segmento intraperitoneal del colon. El diagnóstico suele hacerse mediante una simple radiografía del abdomen, pero la TC se usa para detectar datos de isquemia. Los hallazgos del vólvulo en la TC son:

- El *vólvulo sigmoide* es el tipo más frecuente de vólvulo. El colon sigmoide gira sobre el mesocolon aproximadamente 15 cm por encima del borde anal. La imagen localizadora de la TC o las radiografías simples muestran un colon sigmoide distendido que se ve como un tubo interno doblado, con el vértice hacia el cuadrante inferior izquierdo. La TC muestra la distensión del colon y el giro mesentérico aparece como un «remolino». Los signos de isquemia intestinal incluyen el engrosamiento parietal, la infiltración de la grasa pericólica y la neumatosis.
- El *vólvulo cecal* tiene un aspecto similar, con el vértice del colon distendido apuntando hacia el cuadrante inferior derecho y el «remolino» del mesenterio cecal en el abdomen derecho. El eje de torsión está en el colon ascendente, encima de la válvula ileocecal. El intestino delgado está dilatado la mayoría de las ocasiones que se asocia con el vólvulo cecal (Fig. 17-40). Los cambios isquémicos son también más frecuentes.
- *Báscula cecal* se refiere más a un pliegue que a un giro de un ciego móvil. El ciego se pliega sobre sí mismo, como cuando se dobla el dedo de un calcetín. El ciego está muy distendido y está desplazado hacia la parte central del abdomen. El intestino delgado no suele estar obstruido.

Bibliografía

Abbara S, Kalan MMH, Lewicki AM: Intrathoracic stomach revisited. *AJR Am J Roentgenol* 181: 403-414, 2003.

Applegate KE, Sivit CJ, Myers MT, Pschesang B: Using helical CT to diagnose acute appendicitis in children: Spectrum of CT findings. *AJR Am J Roentgenol* 176:501-505, 2001.

Ba-Ssalamah A, Prokop M, Uffman M, et al: Dedicated multidetector CT of the stomach: Spectrum of diseases. *Radiographics* 23:625-644, 2003.

Berkovich GY, Levine MS, Miller WTJr: CT findings in patients with esophagitis. *AJR Am J Roentgenol* 175:1431-1434, 2000.

Betts MT, Huo EJ, Miller FH: Gastrointestinal and genitourinary smooth-muscle tumors. *AJR Am J Roentgenol* 181:1349-1354, 2003.

Birnbaum BA, Wilson SR: Appendicitis at the millennium. *Radiology* 215:337-348, 2000.

Buckley JA, Fishman EK: CT evaluation of small bowel neoplasms: Spectrum of disease. *Radiographics* 18:379-392, 1998.

Buetow PC, Buck JL, Carr NJ, Pantongrag-Brown L: Colorectal adenocarcinoma: Radiologic-pathologic correlation. *Radiographics* 15: 127-146, 1995.

Chou CK: CT manifestations of bowel ischemia. *AJR Am J Roentgenol* 178:87-91, 2002.

Ferruco JT: Colon cáncer screening with virtual colonoscopy: Promise, polyps, politics. *AJR Am J Roentgenol* 177:975-988, 2001.

Ferruco JT: Virtual colonoscopy for colon cancer screening: Further reflections on polyps and politics. *AJR Am J Roentgenol* 181:795-797, 2003.

Furukawa A, Saotome T, Yamasaki M, et al: Cross-sectional imaging in Crohn disease. *Radiographics* 24:689-702, 2004.

Furukawa A, Yamasaki M, Furuichi K, et al: Helical CT in the diagnosis of small bowel obstruction. *Radiographics* 21:341-355, 2001.

Giménez A, Franquet T, Erasmus JJ, et al: Thoracic complications of esophageal disorders. *Radiographics* 22:S247-S258, 2002.

Gore RM, Balthazar EJ, Ghahremani GG, Miller FH: CT features of ulcerative colitis and Crohn's disease. *AJR Am J Roentgenol* 167:3-15, 1996.

Heng Y, Schuffer MD, Haggitt RC, Rohrmann CA Jr: Pneumatosis intestinalis: A review. *Am J Gastroenterol* 90:1747-1757, 1995.

Horton KM, Abrams RA, Fishman EK: Spiral CT of colon cáncer: Imaging features and role in management. *Radiographics* 20:419-430, 2000.

Horton KM, Corl FM, Fishman EK: CT evaluation of the colon: Inflammatory disease. *Radiographics* 20:399-418, 2000.

Horton KM, Fishman EK: Current role of CT in imaging of the stomach. *Radiographics* 23:75-87, 2003.

Horton KM, Kamel I, Hofmann L, Fishman EK: Carcinoid tumors of the small bowel: A multitechnique imaging approach. *AJR Am J Roentgenol* 182:559-567, 2004.

Horton KM, Lawler LP, Fishman EK: CT findings in sclerosing mesenteritis (panniculitis): Spectrum of disease. *Radiographics* 23:1561-1567, 2003.

Iyer RB, Silverman PM, DuBrow RA, Charnsan-Gave C: Imaging in the diagnosis, staging, and follow-up of colorectal cáncer. *AJR Am J Roentgenol* 179:3-13, 2002.

Iyer RB, Silverman PM, Tamm EP, et al: Diagnosis, staging, and follow-up of esophageal cáncer. *AJR Am J Roentgenol* 181:785-793, 2003.

Jayaraman MY Mayo-Smith W, Movson JS, et al: CT of the duodenum: An overlooked segment gets its due. *Radiographics* 21:S147-S16O, 2001.

Kawamoto S, Horton KM, Fishman EK: Pseudo-membranous colitis: Spectrum of imaging findings with clinical and pathologic correlation. *Radiographics* 19:887-897, 1999.

Kim H-C, Lee JM, Kim SH, et al: Primary gastrointestinal stromal tumors in the omentum and mesentery: CT findings and pathologic correlations. *AJR Am J Roentgenol* 182:1463-1467, 2004.

Levy AD, Remotti HE, Thompson WM, et al: Gastrointestinal stromal tumors: Radiologic features with pathologic correlation. *Radiographics* 23: 283-304, 2003.

Macari M, Bini EJ, Jacobs SL, et al: Filling defects at CT colonography: Pseudo- and diminutive lesions (the good), polyps (the bad), flat lesions, masses, and carcinomas (the ugly). *Radiographics* 23:1073-1091, 2003.

Miller FH, Ma JJ, Scholz FJ: Imaging features of enterohemorrhagic *Escherichia coli* colitis. *AJR Am J Roentgenol* 177:619-623, 2001.

Noh HM, Fishman EK, Forastiere AA, et al: CT of the esophagus: Spectrum of disease with emphasis on esophageal carcinoma. *Radiographics* 15:1113-1134, 1995.

Pear BL: Pneumatosis intestinalis: A review. *Radiology* 207:13-19, 1998.

Pickhardt PJ, Choi JR, Hwang I, et al: Computed tomographic colonoscopy to screen for colorectal neoplasia in asymptomatic adults. *N Engl J Med* 349:2191-2200, 2003.

Pickhardt PJ, Levy AD, Rohrmann CAJr, Kende AI: Primary neoplasms of the appendix: Radiologic spectrum of disease with pathologic correlation. *Radiographics* 23:645-662, 2003.

Rao PM: Technical and interpretative pitfalls of appendiceal CT imaging. *AJR Am J Roentgenol* 171:419-425, 1998.

Rha SE, Ha HK, Lee S-H, et al: CT and MR imaging findings of bowel ischemia from various primary causes. *Radiographics* 20:29-42, 2000.

Sheth S, Horton KM, Garland MR, Fishman EK: Mesenteric neoplasms: CT appearances of primary and secondary tumors and differential diagnosis. *Radiographics* 23:457-473, 2003.

Wiesner W, Khurana B, Ji H, Ros PR: CT of acute bowel ischemia. *Radiology* 226:635-650, 2003.

18 Pelvis

William E. Brant, M.D.

ANATOMÍA

La pelvis verdadera (menor) está separada de la pelvis falsa (mayor) por un plano oblicuo que se extiende a través del ala pélvica desde el promontorio sacro hasta la sínfisis del pubis. La pelvis verdadera contiene el recto, la vejiga, los uréteres pélvicos, la próstata y las vesículas seminales en el hombre, o la vagina, el útero y los ovarios en la mujer. La pelvis falsa está abierta en la parte anterior y rodeada lateralmente por las fosas ilíacas. Contiene asas de intestino delgado y porciones del colon ascendente, descendente y sigmoide.

Los grupos musculares forman límites anatómicos prominentes en la TC. Los músculos psoas se extienden desde las vértebras lumbares a través de la pelvis mayor hasta unirse a los músculos ilíacos que salen de la fosa ilíaca. Los músculos iliopsoas salen de la pelvis anteriormente y se insertan en los trocánteres menores del fémur. Los músculos obturadores internos delimitan la superficie inferior de las paredes laterales de la pelvis menor. La afectación de estos músculos por los tumores pélvicos imposibilita la resección quirúrgica del tumor. Los músculos piriformes se originan en el sacro anterior y salen de la pelvis a través de la escotadura ciática mayor, hasta insertarse en el trocánter mayor del fémur. Los piriformes forman una parte de la pared lateral de la pelvis verdadera. El diafragma pélvico, que se compone del elevador del ano anteriormente y del coccígeo posteriormente, se alarga a través de la pelvis y separa la cavidad pélvica del periné. El diafragma pélvico está atravesado por el recto, la uretra y la vagina.

La pelvis se divide en tres compartimentos mayores (Figs. 18-1 y 18-2); éstos son importantes para comprender por qué los compartimentos anatómicos permiten determinar el origen y la diseminación de la enfermedad. La *cavidad peritoneal* se extiende hasta la vagina y forma el fondo de saco de Douglas en las mujeres, o llega hasta el nivel de las vesículas seminales en hombres. El *espacio extraperitoneal* de la pelvis se convierte en el espacio retroperitoneal del abdomen. Las patologías de la pelvis pueden extenderse, preferentemente, hacia los compartimentos retroperitoneales del abdomen. El espacio retropúbico (de Retzius) se convierte en el espacio pararrenal posterior y la grasa extraperitoneal de la pared abdominal. Los planos fasciales también permiten la comunicación con el escroto y los labios. El espacio presacro entre el sacro y el recto normalmente contiene sólo grasa. Cualquier densidad de partes blandas en este espacio es anómala y debe explicarse. El periné está debajo del diafragma pélvico. En la TC, la porción más obvia del periné es la fosa isquiorrectal, la cual se observa como un área triangular de densidad de grasa que se extiende entre el obturador interno lateralmente, el

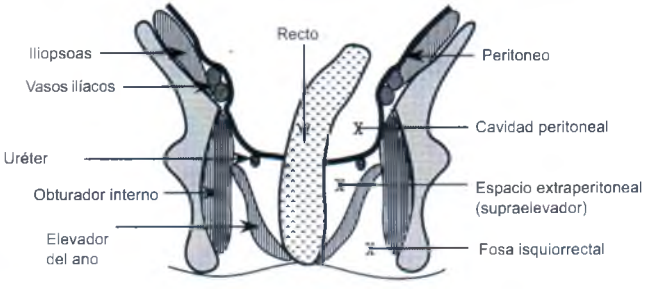

Compartimentos anatómicos de la pelvis. Diagrama de un corte coronal posterior a nivel del recto que muestra los compartimentos anatómicos principales de la pelvis.

glúteo mayor posteriormente y el ano y la región urogenital medialmente.

Las arterias y las venas definen la localización de las principales cadenas linfáticas de la pelvis (Fig. 18-3). La aorta y la vena cava se dividen y forman los vasos ilíacos comunes a la altura de la cresta ilíaca superior. Los vasos ilíacos comunes se dividen en el ala pélvica, marcados en la TC por la transición entre el promon-

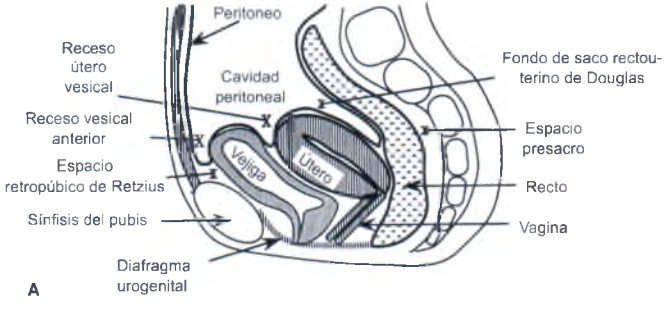

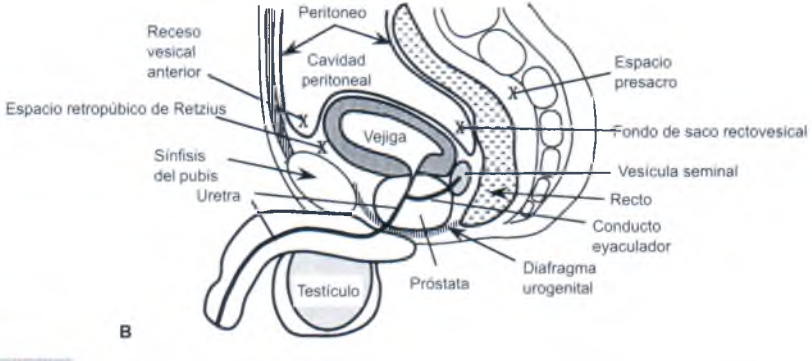

Compartimentos anatómicos de la pelvis. Diagramas de los planos sagitales de la línea media a través de la pelvis femenina (A) y masculina (B), que muestra los compartimentos pélvicos y los recesos peritoneales, así como sus relaciones con los órganos pélvicos.

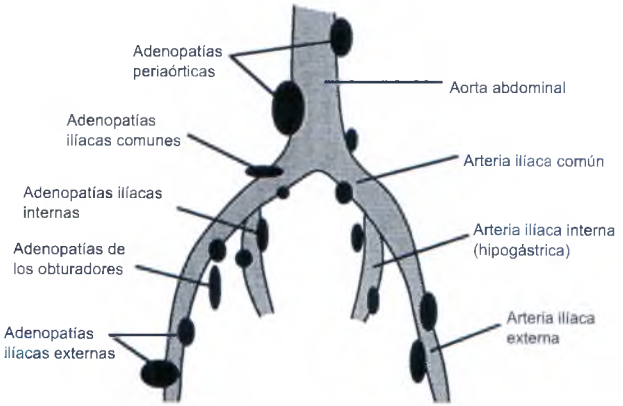

Cadenas linfáticas pélvicas. Esquema de la bifurcación aórtica y de las arterias ilíacas que muestra la clasificación en el hombre de las adenopatías pélvicas.

torio sacro convexo y la cavidad sacra cóncava. Los vasos ilíacos internos (hipogástricos) discurren posteriormente a través de la escotadura ciática, dividiéndose rápidamente en pequeñas ramas. Los vasos ilíacos externos discurren anteriormente adyacentes al iliopsoas y salen de la pelvis por el ligamento inguinal. Los ganglios linfáticos pélvicos se clasifican según sus vasos acompañantes, y se denominan correspondientemente cadenas ganglionares ilíaca comun, ilíaca interna e ilíaca externa. Los ganglios obturadores son satélites de la cadena ilíaca externa y discurren a lo largo de la porción media del obturador interno. Los ganglios inguinales en el tejido subcutáneo cerca de los vasos femorales comunes drenan el periné, pero no la pelvis verdadera. Los ganglios linfáticos pélvicos se consideran aumentados patológicamente cuando exceden de 10 mm en su eje corto.

La vejiga se observa mejor en la TC cuando está llena de orina o agente de contraste. La pared vesical normal no sobrepasa los 5 mm de grosor cuando está distendida. La cúpula de la vejiga está cubierta por peritoneo, mientras que su base y la superficie anterior son extraperitoneales. Los uréteres pasan anteriores al psoas, cruzan los vasos ilíacos comunes en las alas pélvicas, pasan a ambos lados del cérvix, y se insertan en el trígono vesical. En los varones, los uréteres se insertan en la vejiga justo por encima de la próstata a la altura de las vesículas seminales.

La vagina se observa en sección transversal como una elipse aplanada de partes blandas entre la vejiga y el recto. Un tampón insertado delimitará la cavidad vaginal con densidad aire, y será útil para marcar la vagina en la TC pélvica. El nivel del cérvix se reconoce por la transición desde la forma elíptica de la vagina a la forma redondeada del cérvix. Los uréteres llenos de contraste se identifican frecuentemente en íntima proximidad al cérvix. El útero se ve como una densidad homogénea de partes blandas, oval y de límites nítidos. El miometrio es enormemente vascular, lo que hace que el útero realce más que la mayoría de los órganos pélvicos. El estudio del útero en la TC es difícil por la variación en la posición y flexión del útero, así como por el relleno vesical. El ligamento ancho es un pliegue en forma de hoja del peritoneo que se pliega sobre el útero y se extiende lateralmente a las paredes pélvicas. Entre las hojas del ligamento ancho está el *parametrio*, que es tejido conectivo laxo y grasa a través de la cual pasan las trompas de Falopio, los vasos sanguíneos y los linfáticos uterinos y ováricos, los uréteres pélvicos y el ligamento redondo. Determinar la extensión tumoral en el parametrio es importante de la estadificación ginecológica tumoral. Las trompas de Falopio forman el borde superior libre del ligamento ancho, que se observa mejor cuando está rodeado de ascitis. Los ligamentos cardinales se extienden lateralmente desde el cérvix hasta los músculos obturadores internos, formando la base del ligamento ancho. Los ligamentos cardinales aparecen en la TC como densidades triangulares que se extienden lateralmente desde el cérvix. Los ligamentos redondos se extienden desde el fondo uterino a través del anillo inguinal interno y terminan en los labios mayores. Los ligamentos uterosacros se extienden

en un arco desde el cérvix hasta el sacro anterior. Las arterias uterinas se ramifican a partir del tronco hipogástrico y discurren por el parametrio justo por encima de los ligamentos cardinales. En la TC con contraste en embolada los vasos sanguíneos parametriales habitualmente son prominentes. Los ovarios normales son a veces difíciles de identificar en la TC; como son móviles, pueden estar en cualquier sitio de la pelvis, pero habitualmente se los ve adyacentes al fondo uterino. Son densidades de partes blandas ovales, aproximadamente de 2 × 3 × 4 cm. La presencia de folículos quísticos permite la identificación positiva de los mismos.

La glándula prostática normal se observa en la base de la vejiga como un órgano redondeado, de partes blandas, de hasta 4 cm de diámetro máximo. No se puede mostrar la anatomía prostática con detalle mediante TC. Un plano graso bien definido separa la próstata del obturador interno. Este plano graso puede estar invadido por un carcinoma. La fascia de Denonvilliers es una barrera especialmente resistente entre la próstata y el recto que habitualmente evita que la enfermedad se extienda de un órgano a otro. El par de vesículas seminales produce una característica estructura de partes blandas en forma de corbata «pajarita» en el surco situado entre la base de la vejiga y la próstata. Los testículos normales se identifican fácilmente en el escroto como estructuras ovales de 3 cm a 4 cm de diámetro. El cordón espermático puede reconocerse en el canal inguinal como una estructura oval de paredes delgadas de densidad de grasa que contiene pequeños puntos que representan los vasos deferentes y los vasos espermáticos.

CONSIDERACIONES TÉCNICAS

La técnica ideal para la exploración por TC de la pelvis requiere una opacificación intestinal óptima. Nosotros administramos oralmente 500 ml de agente de contraste diluido la noche antes del estudio, y repetimos la dosis 45 a 60 minutos antes del estudio. El colon y el recto pueden distenderse colocando un tubo rectal e insuflando aire 20 veces, hasta el límite tolerado por el paciente. A todos los pacientes se les pide que eviten orinar de 30 a 40 minutos antes del estudio para permitir el llenado vesical. El contraste intravenoso se administra habitualmente mediante un inyector mecánico de 2 ml a 3 ml/segundo para una dosis total de 150 ml de contraste al 60%. La exploración de la pelvis se realiza con cortes contiguos de 3 mm a 5 mm de grosor. Habitualmente exploramos también el abdomen en pacientes con cáncer pélvico conocido o sospechado. Para mejorar el realce de contraste de los órganos pélvicos, nosotros exploramos primero la pelvis y luego el abdomen.

VEJIGA

Carcinoma vesical

El cáncer vesical puede ser superficial y estar limitado a la mucosa; sin embargo, cuando la musculatura de la pared vesical está invadida, el riesgo de diseminación a las adenopatías regionales y distantes aumenta. A medida que aumentan el número y el tamaño de las metástasis ganglionares, también lo hace el riesgo de diseminación hematógena al pulmón y al hueso. La TC es útil en la estadificación de la enfermedad avanzada, pero no es precisa a la hora de definir la enfermedad en estado inicial. Los elementos clave de la estadificación son la profundidad de la invasión tumoral en la pared vesical y la afectación por el tumor de sitios anexos y distantes. La estadificación TNM se ha convertido en el método más utilizado. La mayoría (95%) de los tumores vesicales malignos son carcinomas de células transicionales con riesgo de múltiples tumores sincrónicos en el uréter y en el sistema colector renal ipsilateral. Los carcinomas de células escamosas (5%) se asocian generalmente con procesos inflamatorios crónicos. Los hallazgos en la TC son los siguientes:

- El tumor primario aparece como un engrosamiento focal de la pared vesical o como una masa de partes blandas que se proyecta en la luz vesical (Fig. 18-4). Los estudios después del contraste precoz pueden mostrar un nódulo parietal de bajo realce sobre un fondo de orina de baja atenuación. El estudio tardío muestra un defecto de repleción de partes blandas sobre un fondo de alta atenuación, que es la orina opacificada con contraste. Las masas pueden ser como placas, polipoideas o papilares.
- Se ven calcificaciones en el 5% de los carcinomas de células transicionales.
- La diseminación perivesical se observa como densidad de partes blandas en la grasa perivesical (Fig. 18-5). La extensión a la pared pélvica imposibilita la resección quirúrgica completa.
- Las adenopatías pélvicas mayores de 10 mm en eje corto se consideran positivas para enfermedad metastásica. Es improbable que los ganglios más pequeños estén afectados.
- Las metástasis hematógenas son más frecuentes en el hígado, los pulmones, los huesos y las glándulas suprarrenales.

Carcinoma de células transicionales de la vejiga: polipoide. La ventana ósea muestra la mejor visualización de una masa polipoidea *(cabeza de flecha)*, proyectándose dentro de la luz vesical y viéndose como un defecto de repleción dentro del contraste intraluminal.

- Tumores vesicales raros que deban considerarse en el diagnóstico diferencial son el feocromocitoma, el leiomioma, el linfoma, el sarcoma y las metástasis.

ÚTERO

Leiomioma

Los leiomiomas (fibromas) se encuentran en hasta el 40% de las mujeres mayores de 30 años. Como es tan frecuente hallarlos, sus características tomográficas deberían conocerse, por ejemplo:

- Los leiomiomas aparecen como masas homogéneas o heterogéneas que pueden ser hipodensas, isodensas o hiperdensas con respecto al miometrio realzado (Fig. 18-6). Son frecuentes el aumento difuso del útero y su contorno lobulado.
- Las calcificaciones distróficas gruesas y moteadas dentro de la masa son frecuentes y características.
- La degeneración quística produce una baja densidad interior y puede convertir la masa en una gran cavidad.
- Los leiomiomas pedunculados pueden aparecen como masas anexiales más que uterinas.
- Los leiomiomas no pueden diferenciarse con precisión de los infrecuentes leiomiosarcomas sólo por su aspecto en la TC. El crecimiento rápido de una masa uterina en una mujer posmenopáusica sugiere tumor maligno. Los leiomiosarcomas aparecen como grandes masas con áreas prominentes, irregulares, de baja atenuación por necrosis y hemorragia.

Carcinoma de cérvix

Aunque en la estadificación del carcinoma cervical se ha usado la TC, la RM es preferible en la mayoría de las ocasiones. La TC es útil para estadificar la enfermedad avanzada y detectar recurrencia. Los cánceres cervicales son carcinomas de células escamosas (85%) y

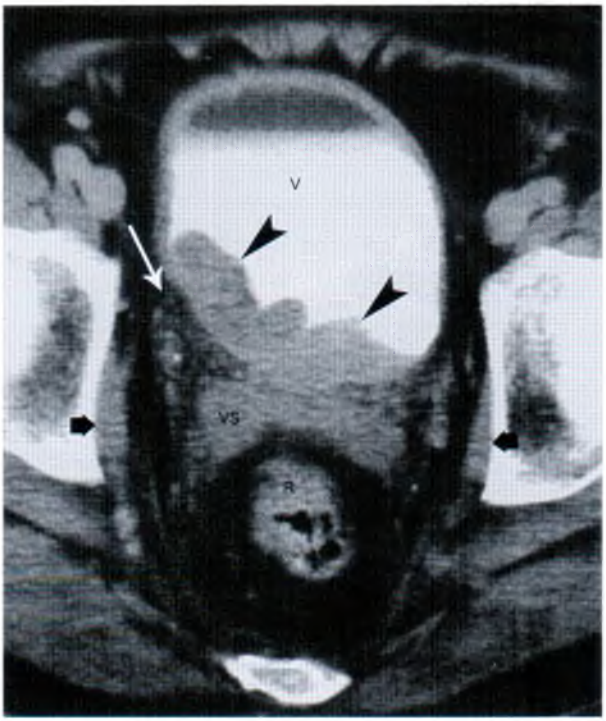

Carcinoma de células transicionales de la vejiga; engrosamiento de pared. El tumor diseminado *(cabezas de flecha)* engruesa la pared vesical y se proyecta dentro de la luz de la misma (V) cerca del trígono. Pequeños nódulos y estrías densas *(flecha blanca)* infiltran el triángulo graso normalmente nítido, entre la vejiga en las vesículas seminales (VS). En este caso, el tumor infiltraba la pared vesical y la grasa perivesical. Sin embargo, este hallazgo no es un indicador fiable de diseminación tumoral. Los músculos obturadores internos *(flechas negras)* están claramente respetados, indicando que este tumor es potencialmente resecable. La grasa nítida separa estos músculos de los nódulos tumorales perivesicales. R, recto.

adenocarcinomas (15%) que se extienden fundamentalmente por extensión directa a los órganos y tejidos adyacentes. La diseminación linfática a adenopatías regionales es frecuente. La diseminación hematógena a pulmón, hueso y cerebro es rara y se produce tardíamente en el curso de la enfermedad. La precisión de la estadificación por TC está entre el 58% y el 88%, comparado con el 70% al 100% atribuido a la RM (Tabla 18-1). Los hallazgos por TC incluyen:

- El cérvix normal realza de forma variable en los estudios precoces poscontraste, pero realza uniformemente en los estudios obtenidos con un retraso de varios minutos. El tumor primario puede ser de baja atenuación comparado con el cérvix normal (Fig. 18-7). La baja atenuación está originada por una vascularización disminuida, necrosis o ulceración. El tumor primario puede aumentar el cérvix (>3,5 cm de diámetro).
- Las colecciones líquidas en la cavidad uterina, que corresponden a líquidos serosos, sangre, o pus, son frecuentes debido a la obstrucción tumoral del cérvix.
- La diseminación tumoral por extensión directa (Figs. 18-8 y 18-9) se observa como estrías irregulares y gruesas o masas que se difuminan desde el cérvix en los parametrios, frecuentemente atrapando los uréteres y extendiéndose a la vagina o a las paredes pélvicas (músculo obturador interno). Los ligamentos ancho, redondo, cardinal y utero-

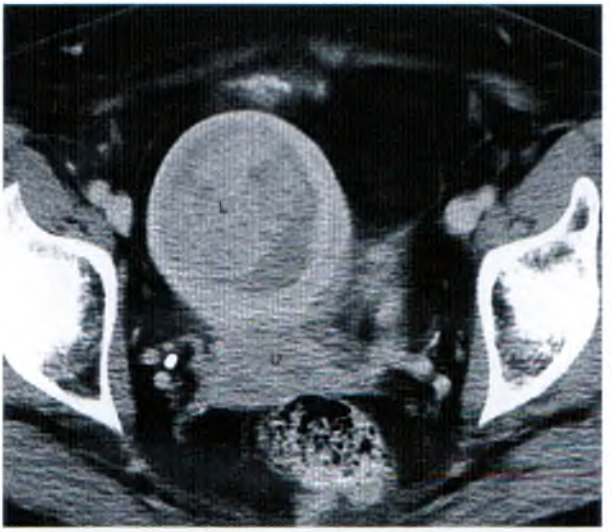

Útero miomatoso. Un gran leiomioma (L) se extiende anteriormente desde el útero (U).

sacro normales no deben confundirse con una extensión tumoral. Un uréter encapsulado es un signo específico de invasión parametrial.

- Hay extensión a las paredes pélvicas cuando se ven nódulos tumorales dentro de los 3 mm de los músculos obturadores internos o piriformes. La invasión tumoral se aprecia como una masa que realza dentro de unos músculos engrosados.
- Existe invasión de la vejiga o el recto con la pérdida del plano graso perivesical o perirrectal, el engrosamiento de la pared vesical o del recto, o una masa dentro de estos órganos. El aire dentro de la vejiga sugiere la formación de fístula.
- Las adenopatías aumentadas de tamaño (>10 mm en el eje corto) son una clara prueba de afectación metastásica, pero el carcinoma cervical habitualmente afectará a los ganglios sin aumentarlos. Estos ganglios pequeños pero afectados no pueden diferenciarse de las adenopatías benignas mediante la TC.

Estadificación del carcinoma cervical (Federación Internacional de Obstetricia y Ginecología, 1995)

Estadio	Descripción
0	Carcinoma *in situ*
I-A	Carcinoma diagnosticado sólo al microscopio
I-B	Lesiones clínicamente visibles, confinadas al cérvix
II	Tumor que se extiende fuera del cérvix sin afectar a la pared pélvica. Puede afectar a la vagina, pero no a su tercio inferior
II-A	Sin afectación del parametrio
II-B	Afectación del parametrio
III	Tumor que afecta a la pared pélvica y al tercio inferior de la vagina, que causa hidronefrosis o un riñón no funcionante
III-A	Afectación del tercio inferior de la vagina, pero sin extensión a la pared pélvica
III-B	Extensión hasta la pared pélvica, o bien hidronefrosis o riñón no funcionante
IV-A	Afectación de mucosa rectal o vesical
IV-B	Metástasis a distancia

Carcinoma cervical, estadio IB. La TC poscontraste muestra un carcinoma de células escamosas del cérvix como un tumor de baja atenuación (T) confinado dentro del cérvix que realza. El tejido cervical está asimétricamente adelgazado a la izquierda *(flecha)*, pero los tejidos paracervicales no están invadidos.

- Las recurrencias aparecen como masas de partes blandas en cualquier sitio de la pelvis, pero más frecuentemente por encima de la cúpula vaginal en pacientes que han sido histerectomizadas. Las adenopatías aumentadas de tamaño también sugieren recurrencias. Se necesita habitualmente la biopsia percutánea para confirmar el diagnóstico.

Carcinoma endometrial

El carcinoma de endometrio es el cáncer ginecológico invasivo más frecuente. Su incidencia máxima se da entre los 55 y los 65 años. La mayoría de los tumores (90%) son carcinomas endometrioides. Los subtipos serosos de células claras y papilares son más agresivos. El tumor mixto de Müller es un sarcoma de endometrio; el tumor se disemina primero con la invasión del miometrio, y luego por canales linfáticos a los ganglios regionales o por extensión directa a través de la pared uterina a los tejidos parametriales. Cuando penetra la serosa uterina, puede haber una extensión peritoneal difusa. La diseminación hematógena al pulmón, el hueso, el hígado y el cerebro es mucho más frecuente en el cáncer endometrial que en el cervical. Como el tumor es isodenso con el tejido uterino en las TC sin contraste, todos los estudios deberían realizarse con contraste. Se calcula que la estadificación por TC tiene una precisión del 58% al 88% comparada con el 83% al 92% de la RM. La estadificación quirúrgica es el método de elección (Tabla 18-2). La estadificación por imagen es útil en pacientes con enfermedad avanzada o pacientes que son difíciles de explorar. Los hallazgos por TC incluyen:

- El tumor primario aparece como una masa hipodensa dentro de la cavidad endometrial (Fig. 18-10). La cavidad uterina está frecuentemente rellena de líquido por la obstrucción tumoral. El útero puede estar muy aumentado. El tumor habitualmente realza menos que el miometrio de alrededor.
- La profundidad de la invasión miometrial se comprueba en las imágenes tras el contraste. El tumor

Carcinoma cervical, estadio IIIB. En este paciente, el tumor cervical (T) tiene una atenuación ligeramente inferior que el cérvix que realza. Sin embargo, la extensión del tumor al parametrio es evidente *(flechas cortas)*. La densidad de partes blandas se acerca a los uréteres *(flechas largas)*, pero no los atrapa.

invasor es hipodenso respecto del miometrio realzado. La TC es sólo precisa un 58% a un 61% a la hora de evaluar la profundidad de la invasión miometrial.

- La invasión cervical es evidente por el aumento heterogéneo del cérvix.
- Los márgenes uterinos irregulares y bandas y nódulos de partes blandas extendiéndose en la grasa adyacente son un dato de invasión parametrial.
- Las adenopatías pélvicas engrosadas (>1 cm) indican afectación tumoral. Sin embargo, como con otros tumores pélvicos, la TC no detectará metástasis ganglionares microscópicas que no aumentan los ganglios. La TC puede usarse para guiar la biopsia percutánea de las adenopatías sospechosas.
- Los tumores mixtos de Müller pueden corresponder a un aumento masivo del útero, grandes áreas de necrosis y hemorragia dentro del tumor, y un crecimiento rápido de las metástasis.
- La recurrencias tumorales aparecen como masas pélvicas o un aumento adenopático. La mayoría de las recidivas se producen en los dos primeros años.

OVARIO

Cáncer ovárico

El cáncer de ovario incluye una amplia variedad de tumores histológicos, pero la mayoría comparten un patrón común de diseminación y características semejantes del aspecto en la TC. Dos tercios de los cánceres ováricos son quísticos, el 25% son bilaterales, y el 85% son endocrinologicamente no funcionantes. La ruta primaria de diseminación es la difusión a través de la cavidad peritoneal, y en un 70% de los casos está presente

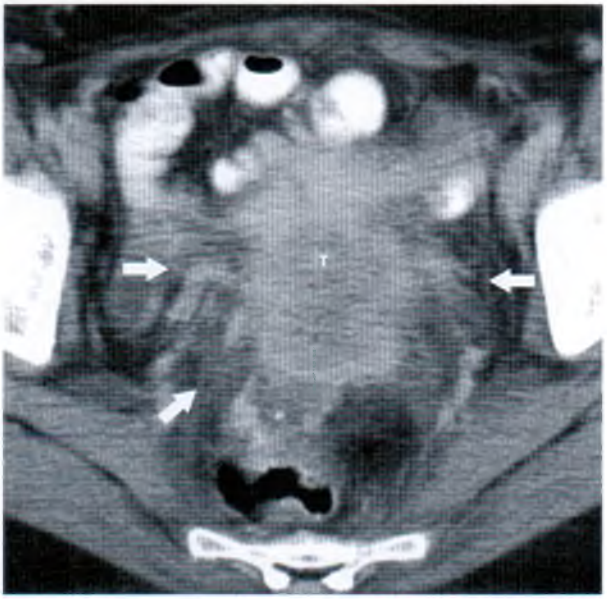

Carcinoma cervical, estadio IIIB. Masa tumoral mal definida (T) de carcinoma de células escamosas cervicales que muestra una extensa nodulación estriada *(flechas)* de los parametrios, lo que indica invasión tumoral. El uréter izquierdo estaba obstruido a este nivel, indicando una lesión estadio IIIB.

en el momento del diagnóstico. También se produce la extensión directa a los órganos pélvicos, la diseminación linfática a los ganglios, y la hematógena a pulmón, hígado y hueso. La mayoría de los pacientes irán directamente a cirugía sin imagen preoperatoria para la estadificación inicial, histerectomía, salpingo-ooforectomía, omentectomía y reducción tumoral. La TC es, sin embargo, el método de elección para documentar la respuesta del tumor residual al tratamiento y para detectar de la recidiva posquirúrgica. La RM continúa siendo de menor uso que la TC, fundamentalmente por la dificultad para diferenciar un tumor intraperitoneal del intes-

Estadificación del carcinoma endometrial (Federación Internacional de Obstetricia y Ginecología, 1988)

Estadio	Descripción
0	Carcinoma *in situ*
I-A	Tumor limitado al endometrio
I-B	Invasión <50% espesor miometrio
I-C	Invasión >50% espesor miometrio
II-A	Afectación glandular endocervical
II-B	Invasión estromal cervical
III-A	Tumor invade serosa y/o anejos y/o citología peritoneal positiva
III-B	Metástasis vaginales
III-C	Metástasis en ganglios pélvicos o paraaórticos
IV-A	Tumor invade vejiga o mucosa rectal, se extiende fuera de la pelvis verdadera, o ambos
IV-B	Metástasis a distancia (cualquier localización fuera de la pelvis)

Figura 18-10 **Carcinoma endometrial, estadio IB.** *A*, Masa tumoral de baja densidad (T) que rellena la cavidad uterina. Unos pocos milímetros de endometrio posterior *(flecha)* fueron invadidos por esta neoplasia.

(Continúa)

tino. La precisión de la TC es del 70% al 90% (Tabla 18-3). Los hallazgos tomográficos de la neoplasia ovárica son:

- El tumor primario generalmente es quístico, con paredes gruesas e irregulares; tabiques internos; y componentes de partes blandas prominentes (Fig. 18-11). También hay tumores uniformemente sólidos y mixtos sólidos/quísticos. Las calcificaciones pueden ser visibles tanto en los tumores primarios como en las metástasis.
- La extensión tumoral a los órganos pélvicos anejos la sugieren la deformación o la irregularidad de la interfaz entre el tumor y el miometrio, la obliteración de los planos tisulares entre el tumor y la vejiga o el colon, menos de 3 mm de separación entre el tumor y los músculos intrapélvicos, y el desplazamiento o el encapsulamiento de los vasos sanguíneos.
- La extensión tumoral directa habitualmente afecta al útero, al colon, al intestino delgado y a la vejiga.
- Los implantes peritoneales se observan frecuentemente como nódulos sutiles de partes blandas, con engrosamiento o realce de las superficies peritoneales (véanse Figs. 9-4 a 9-6). Las áreas clave a examinar cuidadosamente son las superficies interiores del diafragma, las gotieras paracólicas, el fondo de saco y la superficie del intestino. La presencia de ascitis hace más evidentes los implantes peritoneales en la TC. El "pastel epiploico" se refiere al frecuentemente marcado engrosamiento irregular del epiplón mayor separando el intestino de la pared abdominal anterior. El epiplón mayor, normalmente de densidad de grasa, se hace de densidad

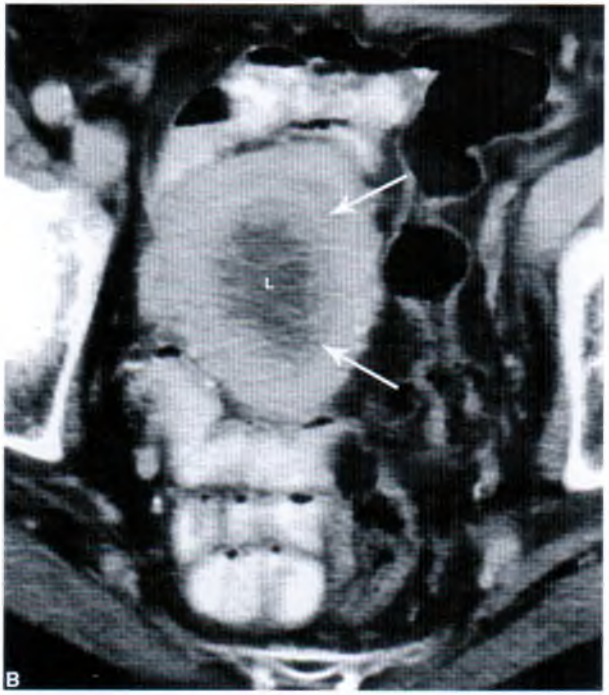

Continuación. B, En otro paciente, líquido sanguinolento (L) dentro de la cavidad uterina. El tumor endometrial *(flechas)* es de densidad intermedia entre el líquido negro y el miometrio que realza. Este tumor invade menos del 50% de espesor del miometrio.

Estadificación del carcinoma ovárico (Federación Internacional de Obstetricia y Ginecología, 1988)

Estadio	Descripción
I	Limitado al ovario
I-A	Sólo un ovario, no ascitis
I-B	Dos ovarios sin ascitis
I-C	I-A o I-B con ascitis
II	Uno o ambos ovarios afectados con extensión pélvica
II-A	Extensión a útero o trompas, sin ascitis maligna
II-B	Extensión a otros tejidos pélvicos, sin ascitis maligna
II-C	II-A o II-B con ascitis o líquido de lavado peritoneal positivo
III	Tumor limitado fundamentalmente a pelvis menor, pero con invasión microscópica en superficies abdominales peritoneales
III-A	Implantes peritoneales microscópicos fuera de la pelvis
III-B	Implantes peritoneales <2 cm
III-C	Implantes peritoneales >2 cm o ganglios retroperitoneales o inguinales positivos
IV	Metástasis parenquimatosas hepáticas o a distancia

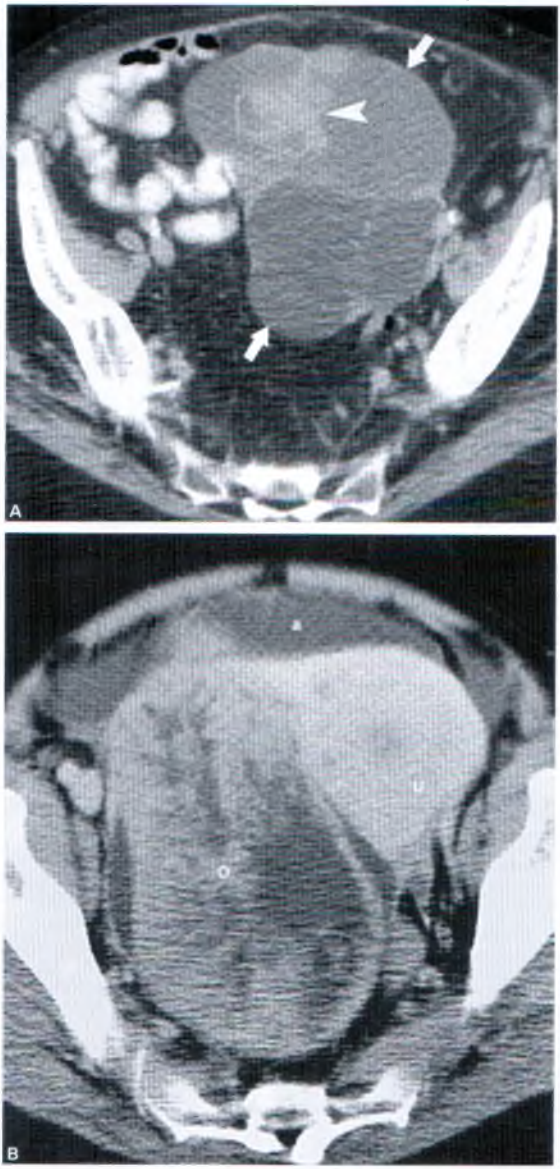

Carcinoma ovárico. *A*, Una gran masa, predominantemente quística *(flechas)* ocupa la pelvis central. La masa contiene tabiques de grosor irregular y prominentes componentes sólidos lobulados *(cabeza de flecha)*, que son hallazgos típicos del carcinoma ovárico. *B*, Una gran masa (O) de componente predominantemente sólido se origina en el ovario derecho y desplaza el útero (U) anteriormente y hacia la izquierda. Hay ascitis (a), indicando con toda probabilidad la diseminación intraperitoneal del tumor.

de partes blandas cuando se ve afectado por el tumor. La TC habitualmente no detecta ni siquiera diseminaciones peritoneales extensas cuando los nódulos tumorales son pequeños (<5 mm).

- La afectación intestinal se evidencia por el engrosamiento de las paredes intestinales, el agrupamiento de las asas y datos de obstrucción intestinal.
- La presencia de ascitis generalmente indica una diseminación peritoneal, incluso si los nódulos peritoneales no se visualizan.
- Las metástasis linfáticas generalmente siguen a los linfáticos de las gónadas, saltan las adenopatías pélvicas y afectan a los ganglios del hilio renal.

Tumoraciones benignas anexiales

Aunque la ecografía es la técnica de imagen inicial para las masas pélvicas femeninas, las tumoraciones pélvicas pueden descubrirse fortuitamente en la TC. A su vez, ésta puede usarse para caracterizar mejor los casos difíciles. Las patologías que hay que considerar son:

- *Ovarios normales.* Los ovarios normales se ven como masas ovales de partes blandas de aproximadamente 4 × 3 × 2 cm de tamaño. Los folículos se ven mejor en las imágenes tras contraste (Fig. 18-12). La visualización de los folículos proporciona la identificación definitiva del ovario. Los folículos normales son quistes de paredes finas, de baja atenuación, menores de 3 cm de tamaño. Los ovarios pueden ser difíciles de identificar y pueden confundirse con intestino, vasos sanguíneos y adenopatías.
- *Quistes ováricos funcionales.* Los quistes ováricos benignos, que son los quistes foliculares y del cuerpo lúteo, son hallazgos casuales frecuentes. En la TC son bien definidos, de paredes finas (<3 mm), con una densidad interna homogénea cercana a la del agua y de un tamaño menor a los 3 cm (Fig. 18-13). Los quistes atípicos pueden estudiarse de nuevo con ecografía para comprobar si desaparecen tras uno o dos ciclos menstruales.
- *Teratoma quístico benigno.* La presencia de líquido de densidad de grasa, dientes, hueso, pelo o niveles líquido-grasa permiten el diagnóstico definitivo por TC en la mayoría de los casos (Fig. 18-14). Los polos dermoides son conglomerados de tejido y pelo que se observan como nódulos de partes blandas dentro de los quistes.
- *Cistoadenoma ovárico.* Los tumores ováricos benignos tienden a tener paredes finas regulares, tabiques finos, y ausencia de componentes sólidos y de ascitis asociada (Fig. 18-15). La diferenciación definitiva entre los tumores ováricos quísticos benignos y los malignos no es posible con la TC.
- Los *endomentriomas* se originan a partir de depósitos de glándulas y estroma endometrial en las superficies peritoneales. La mayoría (80%) aparecen en el ovario. Inicialmente la pared es fina, pero puede engrosarse y hacerse irregular con el tiempo. Los contenidos internos son de alta ate-

Figura 18-12 **Ovario normal.** *A,* Se observa un ovario derecho normal *(flecha)* con numerosos folículos, anejo al útero (U) y posterior a la vejiga (V). La administración de contraste ha realzado las paredes de los folículos haciéndolos más visibles que en un estudio sin contraste. *B,* En otro paciente, de 34 años, se aprecia un quiste de 2,5 cm de paredes finas *(flecha)* en el ovario derecho. Esto es una estructura fisiológica. No son necesarios más estudios ni seguimiento.

Quiste ovárico funcional. La TC muestra un quiste de paredes finas de 4,5 cm, de baja atenuación uniforme *(flecha)* en el anejo derecho al lado del útero (U) y posterior a la vejiga (V). Estas características son muy indicativas de quiste ovárico funcional. El seguimiento con ecografía 10 semanas más tarde confirmó la resolución completa.

Teratoma quístico benigno. Una masa posterior al útero (U) que impronta en el recto (R) se caracteriza en la TC como un teratoma quístico benigno. Es característico el líquido de densidad grasa *(flecha negra)* que corresponde a sebo. Compare la densidad del líquido con la grasa intrapélvica y subcutánea. El pelo suspendido dentro del sebo produce un nivel líquido *(cabeza de flecha)*, y un polo dermoide *(flecha blanca)* produce un nódulo de partes blandas.

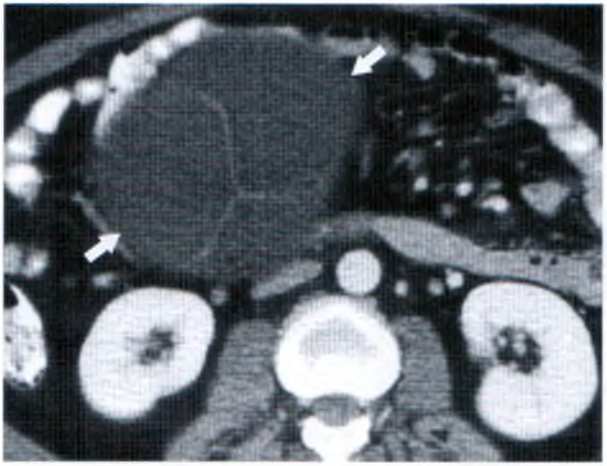

Cistoadenoma mucinoso ovárico benigno. Una gran masa quística *(flechas)* contiene líquido de baja atenuación homogéneo que se extiende fuera de la pelvis. Las paredes externas son tan delgadas que no se diferencian. Se aprecian tabiques finos (<3 mm) dentro de la masa. La resección quirúrgica y el estudio patológico se necesitan para confirmar la benignidad.

nuación, lo que indica la presencia de sangre. Los depósitos endometriales coexistentes en los tejidos adyacentes pueden causar cicatrización y retracción y simular cáncer.

Enfermedad pélvica inflamatoria

La enfermedad pélvica inflamatoria (EPI) es la infección y la inflamación del endometrio, las trompas de Falopio y los ovarios. La infección está originada por *Neisseria gonorrhoeae* o *Chlamydia trachomatis*, o es polimicrobiana. La TC es habitualmente el estudio de imagen inicial. Los hallazgos tomográficos:

- Los hallazgos iniciales son el engrosamiento de las trompas de Falopio y el aumento (edema) y el realce anómalo de los ovarios.
- La enfermedad pélvica inflamatoria más avanzada se presenta con trompas de Falopio dilatadas, rellenas de líquido de alta atenuación (piosalpinge) y colecciones complejas con tabiques, detritos, niveles líquido-líquido o aire en los anejos. A esta masa inflamatoria se le llama absceso tuboovárico (Fig. 18-16).
- El proceso inflamatorio puede incorporar el intestino delgado o grueso adyacente, obstruir los uréteres e inflamar y engrosar la pared vesical.

Torsión anexial

El ovario, la trompa de Falopio, o ambas estructuras se giran sobre el pedículo vascular y producen un compromiso vascular. La torsión puede ser parcial y afectar sólo al drenaje venoso, ocluyendo completa o intermitentemente el aporte arterial. Una torsión no solucionada puede producir un infarto hemorrágico del ovario. Como los pacientes acuden con frecuencia con dolor

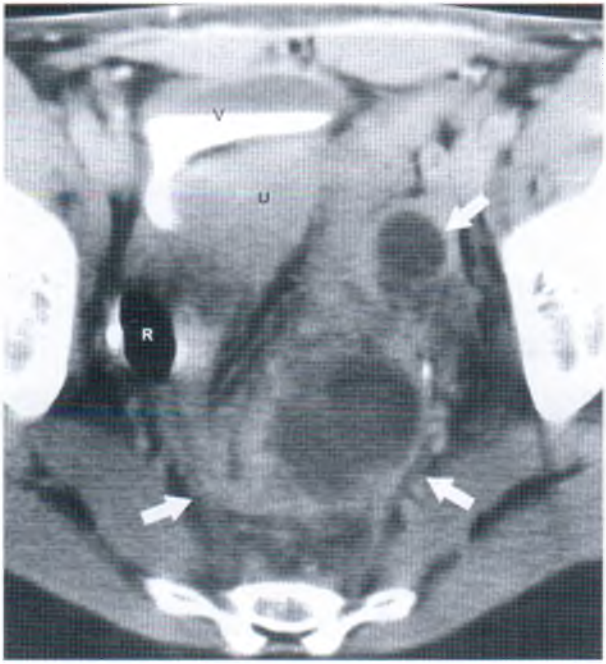

Abscesos tuboovárico. Una masa quística y sólida mal delimitada *(flechas)* desplaza el recto (R), el útero (U) y la vejiga (V) anteriormente y hacia la derecha. El ovario izquierdo y la trompa de Falopio izquierda dilatada están incorporadas dentro de la masa, pero no se identifican claramente.

grave, la TC puede proporcionar las imágenes iniciales. Los hallazgos en la TC de la torsión anexial incluyen:

- La mayoría de los casos afectan a una masa anexial, normalmente un teratoma quístico benigno, un hidrosalpinge o un quiste funcional. La pared de la masa se engruesa, y sus contenidos pueden hacerse hemorrágicos con la torsión.
- Los hallazgos principales son un engrosamiento de la pared de la trompa de Falopio, un engrosamiento difuso de la pared de la masa, ascitis y la desviación del útero hacia el lado afectado.
- El pedículo vascular torsionado puede visualizarse.

PRÓSTATA

Hipertrofia prostática benigna

La hipertrofia prostática benigna produce un engrosamiento nodular de la próstata con la estenosis de la uretra y una obstrucción del vaciamiento vesical. Es indistinguible del carcinoma prostático en la TC. Los hallazgos en la TC de la hipertrofia benigna prostática incluyen:

- La próstata está aumentada, y habitualmente tiene un contorno lobulado (Fig. 18-17). Los nódulos pueden causar regiones de alta y baja densidad dentro de la próstata, con un realce variable.
- La degeneración quística y las calcificaciones macroscópicas son frecuentes.
- La base de la vejiga está elevada, y la próstata se proyecta hacia arriba en la luz vesical.
- El engrosamiento de la pared vesical y la trabeculación se deben a la obstrucción de la salida vesical. Los divertículos se proyectan a través de la pared vesical.

Cáncer prostático

El cáncer prostático es el segundo cáncer más frecuente en los hombres. El carcinoma prostático se disemina

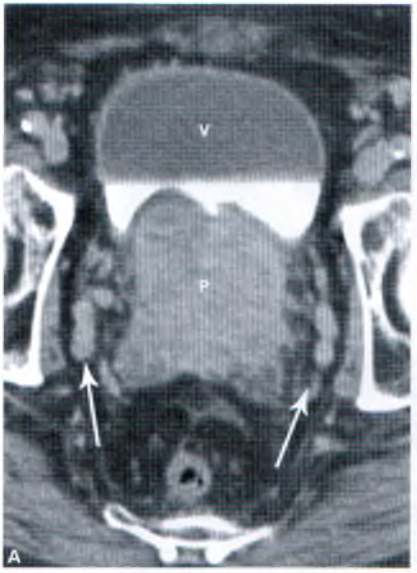

A, La TC tardía tras contraste muestra una próstata heterogénea (P) que impronta en la base de la vejiga (V). La pared de la vejiga muestra una mínima hipertrofia, indicando obstrucción a la salida originada por el aumento prostático. Son evidentes los vasos periprostáticos *(flechas)*. Esto es un hallazgo habitual y benigno confirmado al documentar el realce de las estructuras venosas. *B*, La TC sin contraste de otro paciente muestra el trayecto característico y las calcificaciones lineales *(flecha delgada)* asociados con hipertrofia benigna prostática y prostatitis crónica. La próstata *(flechas gruesas)* está ligeramente aumentada.

por extensión directa a los tejidos periprostáticos y a las vesículas seminales. La extensión linfática es similar a la del cáncer vesical, con la afectación inicial de los ganglios ilíacos internos y obturadores y la afectación posterior de los ganglios paraaórticos. La diseminación hematógena al esqueleto axial por las venas vertebrales es especialmente característica. La TC no muestra la arquitectura intraprostática, y muestra mal el tumor intraprostático. La estadificación por TC del cáncer prostático no es ni lo suficientemente sensible ni específica para ser clínicamente útil. Los hallazgos por TC son:

- El aumento de la próstata es habitual, y puede estar causado por una hipertrofia benigna de la próstata, un crecimiento tumoral o ambos. Los nódulos o densidades estriadas en la grasa periprostática son signos de extensión tumoral fuera de la glándula prostática.
- El tamaño asimétrico de las vesículas seminales y la infiltración de la grasa entre la base de la vejiga, la próstata y las vesículas seminales son indicios de afectación tumoral. La afectación vesical es difícil de detectar con exactitud. La invasión rectal es rara.
- Los ganglios mayores de 10 mm suelen estar invadidos por tumor metastásico.

TESTÍCULOS

Cáncer testicular

Los tumores testiculares de células germinales pueden dividirse en seminomas y no seminomas. Los seminomas (40% al 50%) se tratan con orquiectomía y radiación, y generalmente no necesitan una disección ganglionar retroperitoneal. Los no seminomas son radiorresistentes, se tratan con orquiectomía y radioterapia, y generalmente requieren una disección ganglionar retroperitoneal para la estadificación. La diseminación linfática es lo más habitual, y la afectación ganglionar sigue un ordenado patrón ascendente. La extensión inicial es por los linfáticos gonadales, siguiendo las venas testiculares hacia los hilios renales. En otros casos, puede haber metástasis linfáticas a la cadena ilíaca externa y a los ganglios paraaórticos. Los ganglios ilíacos internos e inguinales habitualmente no están afectados. La diseminación linfática

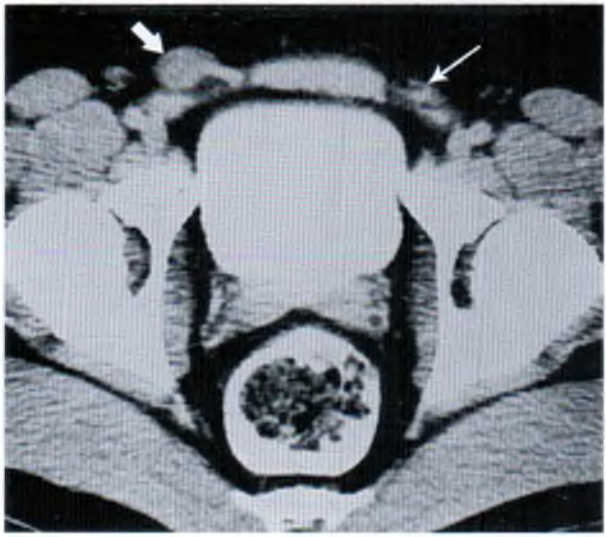

Testículos no descendidos. Un testículo no descendido *(flecha gruesa)* se observa en el canal inguinal derecho, cerca del anillo inguinal interno. Se observa un cordón espermático normal *(flecha delgada)* en el canal inguinal izquierdo.

al mediastino y hematógena a los pulmones raramente existe sin enfermedad paraaórtica, excepto en el coriocarcinoma, que se extiende precozmente por vía hematógena. La TC tiene una precisión del 73% al 97% en la estadificación tumoral inicial y en la detección de recurrencias. Los hallazgos en la TC del cáncer testicular incluyen:

- Las adenopatías pélvicas y retroperitoneales son más pronunciadas en el lado afectado. El aumento ganglionar cerca del hilio renal ipsilateral es especialmente característico. Las adenopatías inguinales están afectadas sólo cuando el escroto está invadido por el tumor. Las voluminosas adenopatías metastásicas pueden tener una baja atenuación interna debido a la necrosis tumoral.
- La ausencia de cordón espermático identifica el lado de la orquiectomía.

Testículos no descendidos

Los testículos no descendidos pueden localizarse en cualquier sitio a lo largo del trayecto de descenso testicular, desde el polo superior del riñón hasta el anillo inguinal superficial. Los testículos no descendidos tienen un alto riesgo de desarrollar cáncer (48 veces) y de torsión (10 veces). Se calcula que la TC tiene una sensibilidad del 95% para detectar testículos ectópicos. Los hallazgos en la TC incluyen:

- El testículo no descendido aparece como una densidad de partes blandas oval de hasta 4 cm (Fig. 18-18). Generalmente es atrófico. La detección por TC de testículos intraabdominales requiere una adecuada opacificación intestinal y contraste intravenoso para opacificar las estructuras normales.
- Los testículos en el canal inguinal pueden identificarse fácilmente en la TC siempre que se sepa dónde mirar. El canal inguinal discurre oblicua y medialmente a través de los músculos planos de la pared abdominal, entre los anillos inguinales profundo y superficial. El anillo inguinal profundo (interno) está situado en la línea media entre la espina ilíaca anterosuperior y la sínfisis del pubis. El anillo inguinal superficial (externo) está situado justo por encima de la cresta púbica.

Bibliografía

Casillas J, Joseph RC, Guerra JJ Jr. CT appearance of uterine leiomyomas. *Radiographics* 10:999-1007, 1990.

Eoshager MC, Walsh JW: CT anatomy of the female pelvis: A second look. *Radiographics* 14:51-66, 1994.

Jeong YY, Kang HK, Chung TW, et al: Uterine cervical carcinoma after therapy: CT and MR imaging findings. *Radiographics* 23:969-981, 2003.

Jeong YY, Outwater EK, Kang HK: *Radiographics* 20:1445-1470, 2000.

Kundra V, Silverman PM: Imaging in the diagnosis, staging, and follow-up of cancer of the urinary bladder. *AJR Am J Roentgenol* 180:1045-1054, 2003.

Pannu HK, Bristow RE, Montz FJ, Eishman EK: Multidetector CT of peritoneal carcinomatosis from ovarian cancer. *Radiographics* 23:687-701, 2003.

Pannu HK, Corl EM, Eishman EK: CT evaluation of cervical cancer: Spectrum of disease. *Radiographics* 21:1155-1168, 2001.

Rha SE, Byun JY, Jung SE, et al: CT and MR imaging features of adnexal torsion. *Radiographics* 22:283-294, 2002.

Rha SE, Byun JY, Jung SE, et al: CT and MRI of uterine sarcomas and their mimickers. *AJR Am J Roentgenol* 181:1369-1374, 2003.

Sam JW, Jacobs JE, Birnbaum BA: Spectrum of CT findings in acute pyogenic pelvic inflammatory disease. *Radiographics* 22:1327-1334, 2002.

Woodward PJ, Hosseinzadeh K, Saenger JS: Radiologic staging of ovarian carcinoma with pathologic correlation. *Radiographics* 24:225-246, 2004.

SECCIÓN III

Sistema musculoesquelético

19

TC en traumatismos musculoesqueléticos

Nancy M. Major, M.D.

El uso de la TC en el aparato locomotor se ha visto afectado de forma considerable por la introducción de la resonancia magnética (RM). Incluso aunque la RM se haya convertido en la modalidad diagnóstica de elección para muchas enfermedades que previamente se visualizaban con TC, continúa habiendo áreas donde la TC es superior y sigue siendo adecuada. La llegada de la TC helicoidal ha tenido un gran impacto en las aplicaciones musculoesqueléticas, sobre todo en casos de traumatismo, en parte por la disponibilidad de secciones finas rápidas que se pueden reformatear y reconstruir en 3D. Este capítulo estudia el uso de la TC en el aparato locomotor para la evaluación de los traumatismos.

TRAUMATISMOS

La TC ha resultado ser de extrema importancia en los traumatismos, tanto en el esqueleto axial (central) como en el apendicular (periférico). La RM ha sido la modalidad de elección para la evaluación de fracturas ocultas, pero la TC ha reemplazado por completo a la tomografía convencional para estudiar los traumatismos esqueléticos.

Las radiografías simples se siguen utilizando como examen de detección de traumatismos de la columna; sin embargo, se debería realizar una TC para estudiar el grado de anomalías óseas en los traumatismos vertebrales. La TC se realiza a menudo de forma conjunta con una RM, que puede evaluar las lesiones asociadas de médula o de raíces nerviosas en pacientes que experimentan déficit neurológicos. Se necesita una TC (o una RM) independiente de los hallazgos de las radiografías simples cuando existen déficit neurológicos. Si no hay déficit neurológicos, por lo general basta con las radiografías simples. Sin embargo, si las radiografías simples no son diagnósticas o suscitan preguntas que no se pueden responder mediante exploración clínica, se debería realizar una TC.

La TC helicoidal permite la rápida adquisición de imágenes múltiples de sección fina sobre un área de gran tamaño. El grosor de los cortes variará dependiendo de la localización anatómica en la columna, del número de niveles de cuerpos vertebrales que se deben explorar, y de la necesidad de reconstrucción. En general, los cortes finos (1,5 mm) permitirán unas reconstrucciones más aceptables, pero no se recomiendan para zonas grandes de la columna a menos que se disponga de una TC helicoidal, debido al enorme número de cortes necesarios para estudiar la zona en cuestión.

Las reconstrucciones, incluyendo las reconstrucciones tridimensionales (3D), se pueden realizar con rapidez mediante los sistemas computarizados actualmente disponibles. En la mayoría de los casos de traumatismos, se recomiendan reconstrucciones en al menos un plano. Las reconstrucciones en 3D raramente ayudan a realizar el diagnóstico, pero muchos cirujanos aprecian la visión y la diferente perspectiva que permite una imagen en 3D. Existen dos tipos de reconstrucciones en 3D: las de superficie y las de volumen. Las de superficie no muestran ningún detalle que esté por debajo de la superficie de las estructuras óseas, y son muchos los que creen que no producen una imagen tan clara ni tan como las reconstrucciones de volumen. Diferentes estudiosos parecen preferir un tipo de reconstrucción a otra por diferentes razones que tienen mucho que ver con sus preferencias personales, así como con las técnicas que permiten sus programas informáticos. En general, las técnicas de reconstrucción de volumen parecen ser el método más fiable de reconstrucciones en 3D.

Normalmente, las reconstrucciones en 3D se realizan cuando el cirujano las solicita, por lo general para planificar la cirugía. Esto se hace a menudo en casos

Imagen tridimensional (3D) de una fractura acetabular superior. Las *flechas* identifican la fractura. El diagnóstico se realizó rápidamente en la radiografía convencional, pero la imagen en 3D fue útil para el clínico en la planificación de la cirugía.

de fracturas de acetábulo, escápula, calcáneo, y fracturas complicadas de la pelvis (Fig. 19-1).

COLUMNA

Cervical

Un ejemplo típico de fractura de columna cervical que se evalúa de forma más completa con TC es una fractura de Jefferson, esto es, una fractura por estallido del anillo de C1 (Fig. 19-2). Cualquier fractura de cuerpo vertebral con fragmentos óseos en el canal central debería estudiarse mediante TC (Fig. 19-3).

Los traumatismos menores pueden provocar de forma ocasional una fractura si hay una anomalía ósea subyacente en el cuerpo vertebral, como una enfermedad metastásica (Fig. 19-4). La TC puede mostrar la extensión de la afectación ósea, así como la masa de tejidos blandos. Estos hallazgos también se pueden ver mediante RM.

Lumbar

Es frecuente ver deformidades por compresión en la columna lumbar en las evaluaciones de carácter ordinario. Cuando esta observación se hace en el caso de un



Fractura de Jefferson. Una imagen axial a través del cuerpo vertebral de C1 muestra dos fracturas manifiestas en el anillo óseo *(flechas)* que no se veían con claridad en la radiografía convencional. Las fracturas de columna identificadas con radiografía convencional deberían evaluarse más a fondo mediante TC.

traumatismo, es difícil excluir una fractura aguda como causa de este hallazgo, en particular si los pacientes tienen dolor referido a esta zona. Si los pedículos parecen anchos en la radiografía convencional anteroposterior, están afectados los elementos posteriores y la fractura es inestable; si no existe un ensanchamiento interpedicular, el paciente se trata a menudo, si está asintomático, con una inmovilización con un yeso o un corsé. Si hay síntomas neurológicos, se puede realizar una RM.

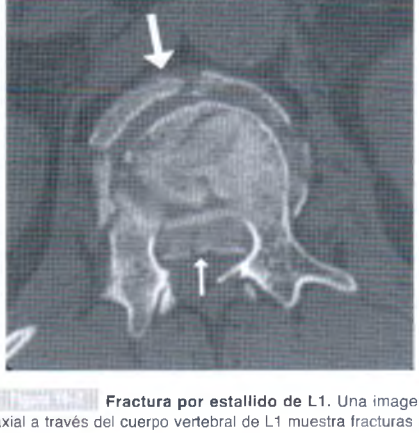

Fractura por estallido de L1. Una imagen axial a través del cuerpo vertebral de L1 muestra fracturas a través del cuerpo vertebral y su extensión dentro de los elementos posteriores. Se puede ver un fragmento desplazado extendiéndose dentro del canal central *(flecha pequeña)*. En la región anterior, se puede ver el margen externo de L1 *(flecha grande)*.

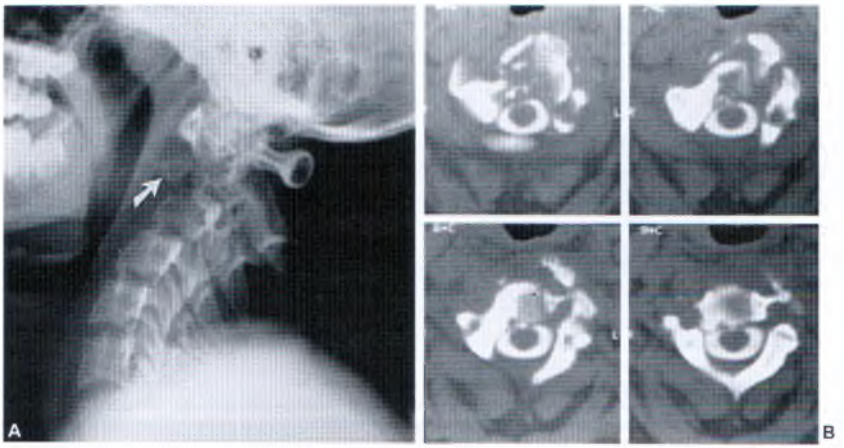

Granuloma eosinófilo con fractura. *A*, Radiografía lateral de columna en un niño de 12 años con dolor de cuello en la que se ve una disrupción del cuerpo vertebral de C2 con un gran fragmento en el espacio retrofaríngeo *(flecha)*. *B*, Las imágenes axiales de un mielograma por TC muestran una fractura conminuta de C2 con el desplazamiento del líquido cefalorraquídeo y un ligero efecto de masa sobre la médula.

En la columna lumbar, una entidad postraumatológica frecuente que se ve con claridad en la TC es la espondilolisis (defecto de los pedículos). Aunque son muchos los que dicen que es necesario utilizar reconstrucciones sagitales para identificar estos defectos, se pueden ver con facilidad mediante el examen de corte axial medio vertebral del cuerpo. Las estructuras presentes a este nivel son el plexo basivertebral, que está casi siempre en la parte posterior a nivel medio del cuerpo vertebral, y los pedículos. En este corte, la lámina debería ser un anillo óseo continuo: cualquier defecto es una rotura de la lámina (Fig. 19-5). Un defecto de la lámina se puede pasar por alto, en particular si el defecto es uniforme a lo largo de sus márgenes y parecido a las superficies articulares. Por esta razón, cualquier rotura en el anillo óseo que se pueda ver en el corte que contiene el plexo basivertebral es una espondilolisis hasta que se pruebe lo contrario. Otra forma de determinar la existencia de un defecto en los pedículos es comprobar que no hay ninguna superficie articular contigua en todas las imágenes axiales a través del cuerpo vertebral. Si en alguna de estas imágenes se ve una superficie articular, es probable un defecto del pedículo.

Una secuela poco habitual pero potencialmente grave de la espondilolisis es una masa fibrocartilaginosa que se puede desarrollar en el lugar del defecto o en el punto de fractura, en grado tal que invada el saco tecal o las

Espondilolisis. Una imagen axial a través del cuerpo vertebral de L5 muestra una interrupción lineal de los pedículos *(flechas)* en ambos lados. En las imágenes del centro del cuerpo vertebral, debería haber un anillo óseo completo. Se puede ver la superficie articular derecha adyacente a la parte fracturada.

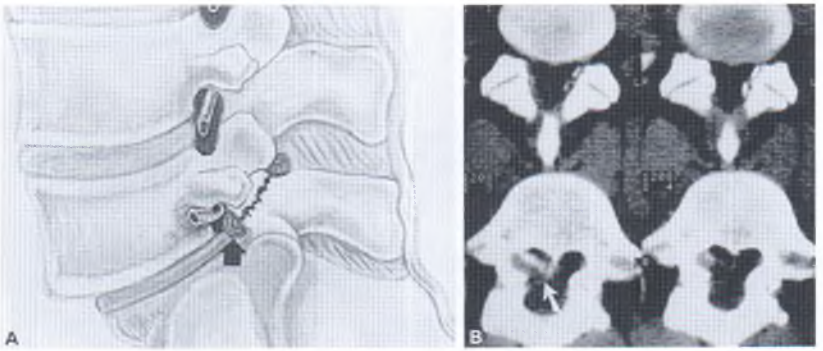

Masa fibrocartilaginosa en la espondilolisis. *A*, Dibujo en el que se ilustra cómo una masa fibrocartilaginosa *(flecha)* en una lámina fracturada puede comprimir una raíz nerviosa en el neuroforamen. *B*, Imagen axial de TC a través de L5 en un paciente con espondilolisis, y espondilolistesis que muestra una masa de tejidos blandos en el canal central *(flecha)* que ha invadido el receso lateral derecho y el saco tecal. Esto se puede identificar con facilidad en la resonancia magnética realizada para la evaluación de enfermedad discal.

raíces nerviosas (Fig. 19-6). Esta masa es una potencial fuente de síntomas, y debería buscarse en los pacientes que tienen un defecto del pedículo. Si no se identifica, una fusión quirúrgica a ese nivel podría hacer que se pasara por alto la posibilidad de que ésta sea la causa principal de los síntomas del paciente. Esta masa fibrocartilaginosa se ha asimilado al callo exuberante que se puede producir en una fractura de hueso largo que se ha inmovilizado de manera inadecuada.

En conclusión, la evaluación de una fractura de columna identificada en radiografías simples necesita la TC con reconstrucción. Esta técnica también está recomendada en caso de radiografías simples inadecuadas, déficit neurológicos, o ambos.

PELVIS/CADERA

Una fractura que se puede confundir con una enfermedad metastásica es una fractura por insuficiencia del sacro. Esto se encuentra sobre todo en dos tipos de pacientes: pacientes con osteoporosis y pacientes que han recibido previamente radioterapia en la pelvis. Los pacientes con estas fracturas por insuficiencia se presentan con dolor sacro o dorsal bajo, y pueden tener una radiografía simple normal o una radiografía simple que muestre una esclerosis parcheada de una o ambas alas del sacro (Fig. 19-7). La gammagrafía ósea es característica, y debería ser patognomónica debido a su aspecto geográfico en la mitad (fractura unilateral) o en la totalidad del sacro (fractura bilateral) (véase Fig. 19-7B). La línea de fractura corre en general paralela a la articulación sacroilíaca. Se pueden producir fracturas por sobrecarga del sacro como resultado de prácticas deportivas, las cuales se han descrito en corredores de larga distancia. Estos individuos tienen por lo general una densidad ósea normal, y a menudo se les diagnostica erróneamente una enfermedad discal. La TC puede mostrar la línea de fractura paralela a la articulación sacroilíaca o un aumento de esclerosis que representa la formación de un callo.

La TC de la cadera suele realizarse en la mayoría de los centros cuando se sospechan cuerpos libres o cuando hay que determinar con precisión la posición de los fragmentos de la fractura (Fig. 19-8). En casos donde puede haber metal en la articulación (balas, metralla, o tornillos o material de fijación por cirugía), se puede aún utilizar la TC, y casi siempre se obtiene información útil a pesar de los artefactos producidos por los fragmentos metálicos (Fig. 19-9). A menudo las reconstrucciones disminuyen estos artefactos metálicos, haciendo menos difícil la interpretación. Es importante que los pacientes que han sufrido una luxación de cadera se realicen una TC después de la reducción para ver fragmentos de fractura o cuerpos libres en el espacio articular. La presencia de estos hallazgos, si no se reconoce y no se trata, dará lugar a una articulación irregular y a un desgaste acelerado del cartílago articular.

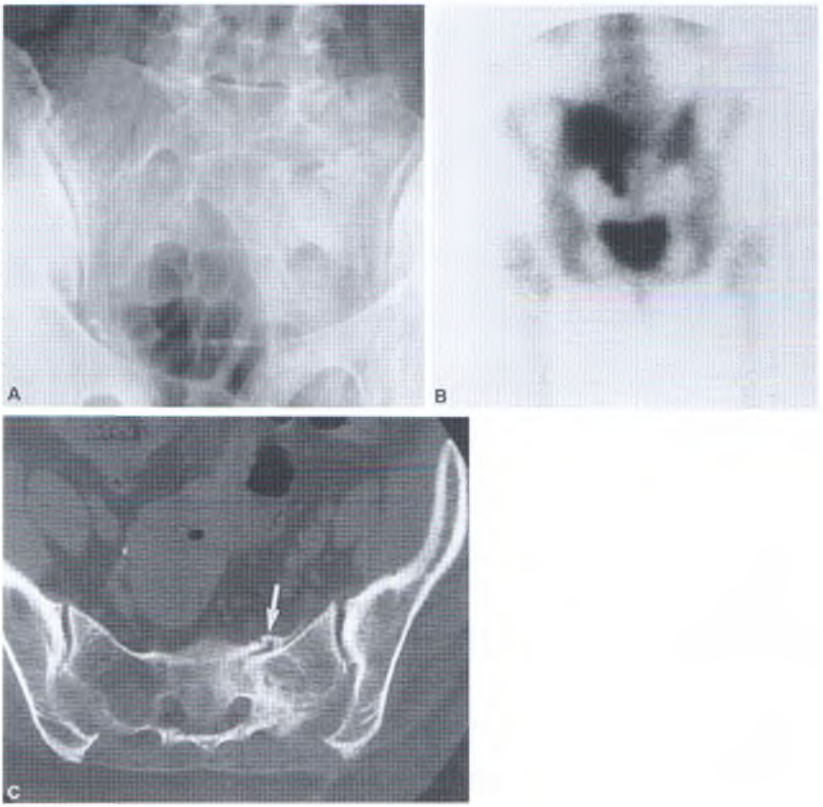

Fractura de sacro por insuficiencia. *A,* Radiografía convencional del sacro de una mujer mayor que muestra una esclerosis parcheada en el ala izquierda del sacro. *B,* Proyección posterior de una gammagrafía ósea que muestra una absorción muy bien demarcada que corresponde al cuerpo y el ala izquierdas del sacro. Esto tiene un aspecto característico de fractura por insuficiencia del sacro en las imágenes de la gammagrafía ósea. *C,* Una TC axial muestra una fractura *(flecha)* con una esclerosis reactiva del ala del sacro.

EXTREMIDADES

Las fracturas de la escápula, con o sin luxación glenohumeral, se estudian con TC si las radiografías simples no muestran con claridad todas las anomalías o si se cree que no se ha podido ver alguna parte de la anatomía (Figs. 19-10 y 19-11). Las reconstrucciones y las reconstrucciones en 3D pueden mostrar la extensión de las fracturas para determinar la planificación quirúrgica. Actualmente la RM es la mejor forma de evaluar las secuelas de la luxación glenohumeral: esta modalidad muestra las lesiones de los tejidos blandos además de las lesiones óseas. Sin embargo, si un paciente tiene contraindicaciones para la RM, se puede realizar una TC con «doble contraste». La técnica comienza como una artrografía habitual de hombro, con una aguja colocada en la articulación glenohumeral cerca del hueco axilar. En vez de los 10 ml habituales de medio de contraste colocados en la articulación, se instilan solamente 1,5-2 ml, junto con 0,25 ml de epinefrina al 1:10.000 y 10 ml de aire. La epinefrina retrasará la absorción del

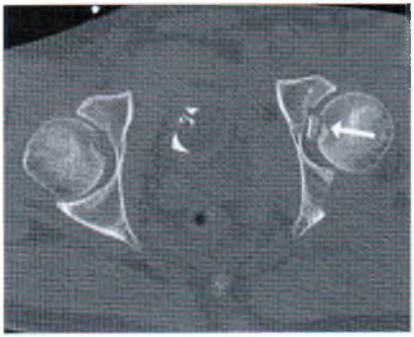

Luxación de la cadera con fragmentos de fractura. La imagen axial de TC muestra que la cadera izquierda está reducida, con un cuerpo extraño en el espacio articular *(flecha)* que corresponde a la columna posterior del acetábulo.

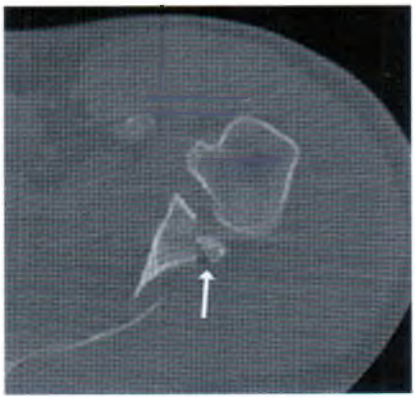

Fractura de la articulación glenohumeral. Una imagen axial de TC a través de una escápula fracturada muestra que la fractura se extiende por dentro de la parte articular de la glenoides y en la parte posterior de la escápula *(flecha)*. Las radiografías convencionales fueron incapaces de mostrar la extensión completa de la fractura.

agente de contraste y permitirá posibles retrasos para completar el estudio. Se retira la aguja, y se instruye al paciente para que mueva el hombro en todo su arco de movimiento para recubrir adecuadamente la articulación. Se realizan radiografías simples y se revelan buscando salidas de aire o de contraste dentro de la bolsa subacromial, que debería ser diagnóstica de un desgarro del manguito de los rotadores. El paciente se coloca entonces en el tomógrafo, y se obtienen cortes contiguos de 1,5 mm de grosor a través de la glenoides. La glenoides normal tiene una cobertura uniforme de cartílago fibroso (rodete o labrum) que es ligeramente más grueso y más triangular anteriormente (Fig. 19-12). Un rodete desgarrado tendrá una irregularidad manifiesta (Fig. 19-13), estará ausente, o será pequeño.

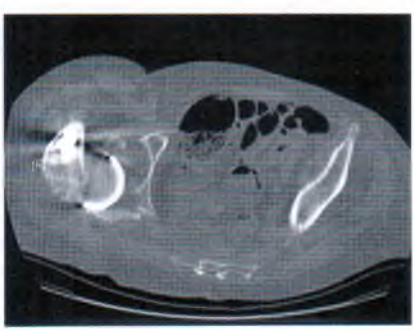

Luxación de cadera tras una artroplastia total de la cadera. Estado de la cadera derecha tras una artroplastia total. A pesar del artefacto metálico por la prótesis, se puede ver una luxación posterior con facilidad.

Otra aplicación de la TC es la evaluación de un hombro con una artrosis significativa (enfermedad degenerativa). La TC ayuda al cirujano ortopédico en la planificación preoperatoria determinando qué cantidad de exceso óseo existe en la glenoides. Esto es útil a la hora de tomar decisiones con respecto al tratamiento de la superficie glenoidea en la artroplastia total de hombro.

La TC se ha utilizado para estudiar fracturas de los huesos del carpo, en particular la apófisis del hueso ganchoso y del escafoides (Fig. 19-14). Esta evaluación está siendo sustituida de forma gradual por la RM (Fig. 19-15).

La TC no se suele utilizar en la evaluación de una fractura oculta. La RM es la modalidad de elección debido a que permite identificar la línea de fractura en la médula ósea. La discontinuidad cortical puede ser difícil de identificar en fracturas no desplazadas, y no se pueden identificar los cambios en la médula ósea en el examen de TC, por lo que la RM es el estudio de elección para fracturas ocultas.

El examen de TC es también útil para una identificación y un abordaje quirúrgico mejores de las fracturas complejas intraarticulares que afectan al codo, la muñeca y la meseta tibial, así como de fracturas que afectan al pie y al tobillo (Fig. 19-16).

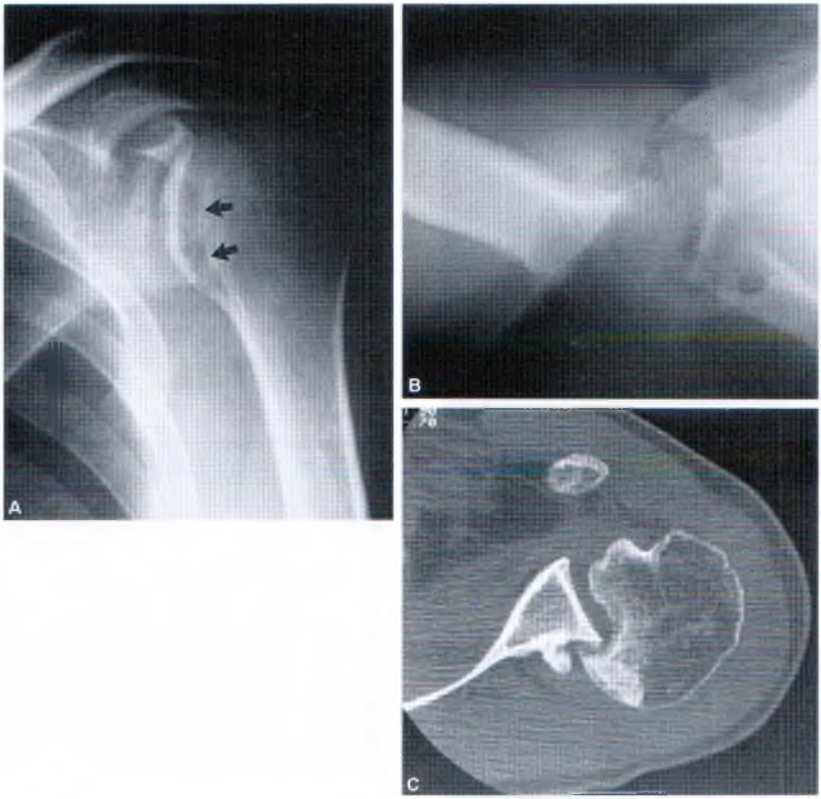

Figura 19-17 **Luxación posterior del hombro.** *A,* Una radiografía anteroposterior convencional del hombro de este paciente con dolor crónico de hombro muestra una transparencia vertical *(flecha)* que ha recibido el nombre de signo de la *depresión* e indica el impacto de una luxación posterior. *B,* Una proyección axilar muestra que la cabeza humeral está luxada posteriormente e incrustada en la glenoides. *C,* Un estudio de TC a través del hombro proporciona una mejor visión del impacto de la cabeza humeral y muestra un arrancamiento de la escápula.

MÚSCULOS

La miositis osificante es la formación de calcificaciones periféricas en un músculo que se ha lesionado. La TC es una exploración útil cuando se intenta determinar el patrón de calcificación, en particular cuando se intenta distinguir la masa de algún tumor maligno como un osteosarcoma paraóseo. Un osteosarcoma paraóseo mostrará acúmulos centrales de osificación, mientras que las miositis osificantes tendrán una osificación/calcificación periférica. Se prefiere la TC a la RM cuando se evalúa la miositis osificante, porque el aspecto en la RM puede parecer una lesión maligna (Figs. 19-17 y 19-18).

CONCLUSIÓN

Resumiendo, la TC es una exploración necesaria en el caso de un traumatismo de columna para buscar fractu

Artrografía por TC normal del hombro. La imagen de TC axial de doble contraste (aire y contraste yodado) muestra un rodete de aspecto normal *(flecha)*.

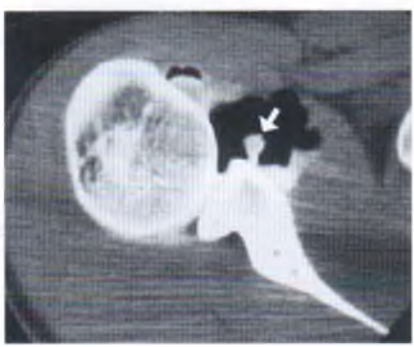

Artrografía por TC de un desgarro del rodete. La imagen de TC axial con doble contraste muestra una desinserción del rodete *(flecha)* desde la glenoides subyacente.

Fractura del hueso ganchoso. Imagen de TC sagital de la muñeca de un paciente con dolor de muñeca después de caer sobre una mano en extensión. Se puede ver con claridad la fractura del cuerpo de la apófisis del hueso ganchoso *(flecha)*. Las radiografías convencionales fueron normales.

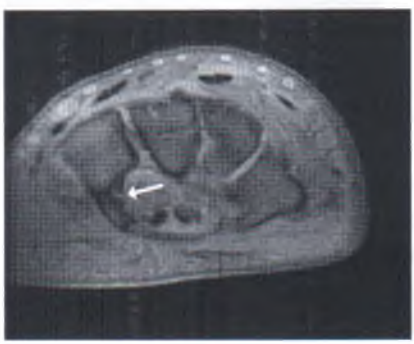

Imagen de resonancia magnética de una fractura del ganchoso. Una imagen axial en T1 muestra una fractura de la apófisis del ganchoso *(flecha)*.

Fractura de la meseta tibial. Las imágenes axiales y las imágenes sagitales reconstruidas de la TC muestran una fractura compleja del platillo tibial con múltiples fragmentos y la afectación del espacio articular.

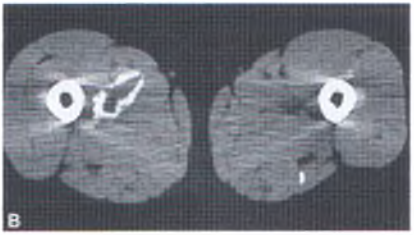

Miositis osificante. *A*, Radiografía convencional del muslo de un paciente joven con dolor e inflamación en la que se ve una masa calcificada. El paciente no recordaba ningún traumatismo reciente en esta zona. *B*, Una TC a través de la masa muestra calcificaciones circunferenciales, periféricas, características de miositis osificante. La biopsia de una miositis osificante puede parecerse a un diagnóstico de cáncer.

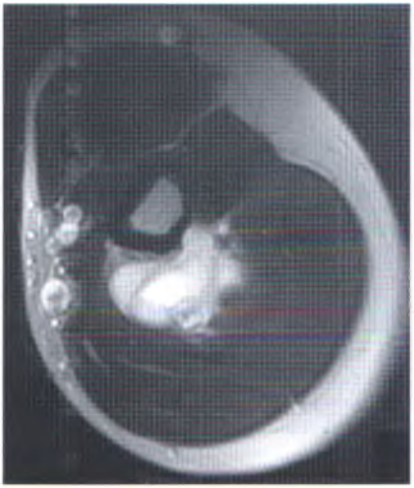

Imagen de resonancia magnética (RM) de una miositis osificante. La imagen axial en T2 muestra una intensidad de señal heterogénea. El aspecto en la RM es inespecífico para miositis osificante, y puede parecerse a un sarcoma.

ras. La exploración se puede combinar con la RM cuando el paciente tiene déficit neurológicos. En el estudio de la cintura escapular, la pelvis y la cadera, y en las fracturas complejas de extremidades, la TC ha mostrado una gran utilidad para determinar el grado y la extensión de las fracturas y para identificar una patología intraarticular.

Bibliografía

Bearcroft PW: The use of spiral computed tomography in musculoskeletal radiology of the lower limb: The calcaneus as an example. *Eur J Radiol* 28:30-38, 1998.

Bohndorf K, Kilcoyne RF: Traumatic injuries: Imaging of peripheral musculoskeletal injuries. *Eur Radiol* 12:1605-1616, 2002.

Buckwalter KA, Rydberg J, Kopecky KK, et al: Musculoskeletal imaging with multislice CT. *AJR Am J Roentgenol* 176:979-986, 2001.

Ney DR, Fishman EK, Kawashima A, et al: Comparison of helical and serial CT with regard to three-dimensional imaging of musculoskeletal anatomy. *Radiology* 185:865-869, 1992.

Pretorius ES, Fishman EK: Spiral CT and three-dimensional CT of musculoskeletal pathology. Emergency room applications. *Radiol Clin North Am* 37:953-974, vi, 1999.

20

TC musculoesquelética no traumatológica

Nancy M. Major, M.D.

ENFERMEDAD DISCAL

La TC posee la capacidad de examinar con detalle no solamente los discos, sino también la totalidad del hueso y las estructuras óseas localizadas dentro y alrededor de la columna, incluyendo las superficies articulares, el agujero intervertebral, el saco tecal y las raíces nerviosas según salen del saco tecal, el ligamento amarillo y las estructuras vasculares. Este capítulo explica cómo utilizar la TC para diagnosticar la enfermedad del disco y la estenosis de columna en la columna lumbar. La TC ha sido prácticamente sustituida por la resonancia magnética (RM) en la evaluación de carácter ordinario de enfermedad discal y dolor de espalda. Muchos estudios han demostrado que la RM es tan buena para identificar una patología como la TC, pero sin radiación ionizante. La TC es particularmente útil en la columna postoperatoria, donde las imágenes con artefactos por metal pueden ser más problemáticas en la RM que en la TC. En este contexto, la TC puede evaluar las masas óseas fusionadas, así como la estenosis residual. Muchos centros siguen realizando mielografías por TC en los pacientes operados. Se han llevado a cabo algunos escasos estudios que comparan la precisión del diagnóstico de la TC simple frente a la TC realzada con mielografía. Estos estudios no muestran diferencias estadísticas entre las dos técnicas.

La TC se puede llevar a cabo con facilidad en un paciente que no es compatible con RM y que necesita una evaluación de la columna. En este caso, no es necesaria la mielografía, porque la patología se puede ver con claridad sin ella.

Consideraciones técnicas

El protocolo de imagen adecuado para un estudio diagnóstico de columna lumbar es fundamental para reducir las probabilidades de pasar por alto una anomalía. El paciente se debe estudiar en la posición supina, con las rodillas flexionadas sobre una almohada o algún objeto parecido. Se obtiene una proyección preliminar anteroposterior y lateral. La radiografía preliminar anteroposterior permite al radiólogo averiguar si existen vértebras transicionales. Reconocer e identificar correctamente los niveles en la columna lumbar puede impedir una cirugía a un nivel equivocado. La proyección localizadora lateral se utiliza para colocar los cursores sobre el área que se pretende estudiar. El estudio debería incluir cortes continuos, no más gruesos de 5 mm, desde la mitad del cuerpo de L3 hasta la parte alta de S1. Un 10% de las protrusiones discales se producen al nivel de L3-4, y clínicamente pueden parecerse a protrusiones de niveles inferiores; por tanto, se debe examinar el nivel L3-4. Los protocolos de columna de algunas instituciones llevan a cabo cortes con la carcasa angulada paralela a cada placa terminal del cuerpo vertebral (Fig. 20-1); esto no se recomienda por dos razones: deja espacios en el canal central, de los que no se obtienen imágenes y que pueden hacer que se pasen por alto fragmentos libres de material discal y defectos de las láminas (espondilolisis), que se producen al nivel medio del cuerpo vertebral. Segundo, el cambio del ángulo de la carcasa no producirá ni eliminará protrusiones discales con efecto de masa sobre el saco tecal. Un protocolo razonable es el de cortes de 3 mm de grosor desde la mitad del cuerpo de L3 de manera axial y contigua hasta S1 (Fig. 20-2).

Cada imagen se debe obtener con ventana ósea y de tejidos blandos. No es correcto diagnosticar enfermedad de las superficies articulares u otras anomalías óseas con una imagen de ventana de tejidos blandos.

Patología

La terminología es importante cuando se estudia una enfermedad discal en la columna lumbar. Cuando un disco abulta o protruye más allá de la placa terminal,

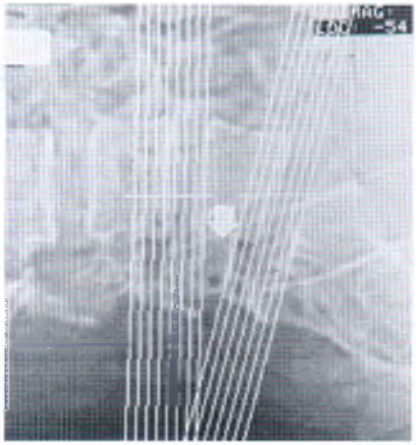

Protocolo de estudio inapropiado. Esta proyección localizadora lateral tiene la carcasa angulada de manera que quede paralela a la placa terminal L5-S1 con varios cortes por encima y por debajo. Esto se repite al nivel de L4-5. Existe un espacio pequeño pero definido entre los niveles *(flecha)* donde se podría pasar por alto un fragmento libre o una estenosis vertebral. Además, es obligatorio estudiar el nivel L3-4, dado que a este nivel se producen hasta un 10% de protrusiones discales.



Protocolo de estudio adecuado. Esta proyección localizadora lateral tiene unos cortes axiales de 3 mm de grosor de L3 a S1 sin espacios muertos. Éste es un protocolo de estudio adecuado para la evaluación de la enfermedad discal o la estenosis vertebral.

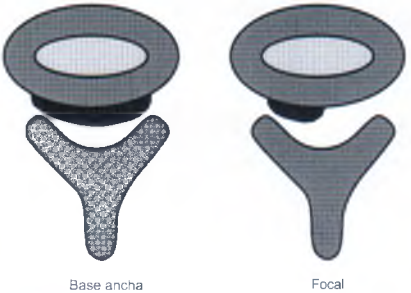

Esquema de las protrusiones discales focales frente a las de base amplia. Una protrusión discal de base amplia tiene un abultamiento uniforme que se extiende a través de todo el canal central. Una protrusión focal se extiende solamente en una parte del canal central.

adopta varios nombres, algunos de los cuales tienen unas connotaciones más siniestras que otros. A menudo se mencionan los términos *núcleo pulposo herniado* y *anillo fibroso protruido*, junto con discos «contenidos», «extruidos», y «secuestrados». La terminología probablemente no sea tan importante como reconocer la patología y distinguir un abultamiento de un fragmento libre o secuestrado (Fig. 20-3). Se debe utilizar la terminología que prefieran los cirujanos del hospital. Los abultamientos discales pueden ser difusos, de base ancha, o focales. Cuando el material del disco emigra desde su origen, se le llama «fragmento libre o secuestrado». El cirujano debe saber si hay algún material discal de cualquier tipo que comprima tejido neural.

Si un disco aplasta el saco tecal o una raíz nerviosa (Fig. 20-4), puede o no ser sintomático. Los cirujanos saben que esto debe coincidir con los hallazgos clínicos. Una gran protrusión discal con una marcada impresión sobre el saco tecal (Fig. 20-5) tiene muchas más probabilidades de ser sintomática.

Una gran protrusión discal debería levantar sospechas de un secuestro o de un fragmento libre. La causa más importante del fallo de una discectomía percutánea y una causa no infrecuente de fracaso quirúrgico en una microdiscectomía es pasar por alto un fragmento libre. Los fragmentos libres deben considerarse en cualquier momento que se identifique material del disco en los cortes por encima o por debajo del nivel del disco (Fig. 20-6). Si se identifica densidad de partes blandas por encima o por debajo del espacio discal, debería determinarse si es de una densidad parecida a la del saco

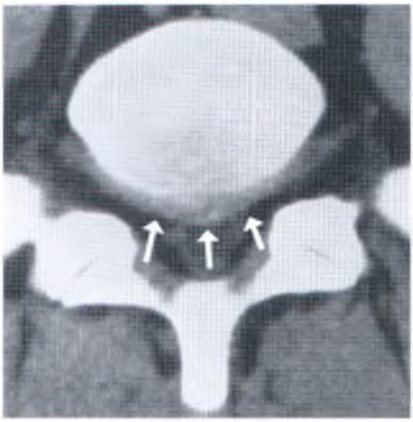

Pequeña protrusión discal. Una imagen de TC axial muestra una protrusión discal predominantemente de base ancha que no aplasta el saco tecal ni las raíces nerviosas *(flechas)*. Por tanto, es una protrusión discal que no se espera sea sintomática.

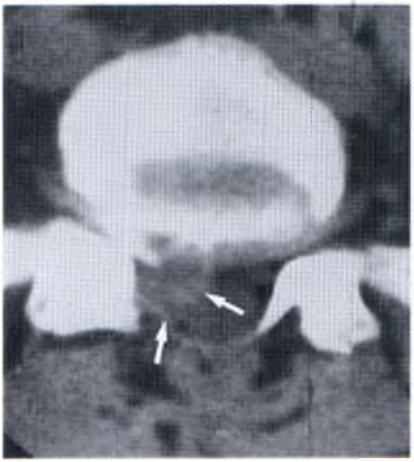

Protrusión discal con aplastamiento del saco tecal. Una TC axial muestra una protrusión discal de base focal que produce un aplastamiento moderado del saco tecal. Esta protrusión discal puede o no ser sintomática.

tecal o si es de una densidad superior. Si es claramente de densidad superior, es material del disco, y debería considerarse un fragmento libre.

Si la densidad de partes blandas por encima o por debajo del espacio discal es isodensa con respecto al saco tecal, entonces no es un fragmento libre, y probablemente represente un quiste de Tarlov o alguna variante de una raíz nerviosa. Un quiste de Tarlov es simplemente una vaina agrandada de una raíz nerviosa. Es una variante normal, y no causa síntomas. Puede hacerse bastante grande y, debido a las pulsaciones persistentes del líquido cefalorraquídeo, puede producir erosión ósea (Fig. 20-7). Los quistes de Tarlov se han llamado también *quistes perineurales*.

Una raíz conglomerada es una anomalía congénita de dos raíces nerviosas que salen del saco tecal juntas en vez de por separado (Fig. 20-8). Las dos raíces pasan juntas por el receso lateral y aparecen como una densidad de partes blandas en la TC. Un fragmento libre puede tener el mismo aspecto, pero tendrá una mayor densidad en comparación con el saco tecal (Fig. 20-9), mientras que una raíz conjunta será isodensa con el saco tecal. Las raíces saldrán siempre a través de su agujero correspondiente; así, es muy poco habitual tener un agujero «vacío».

También, las raíces conjuntas se asocian siempre con un receso lateral ligeramente más amplio que el del lado opuesto. Las raíces conjuntas se producen en el 1% al 3% de todos los pacientes, y son hallazgos casuales que no producen síntomas. El objetivo de reconocerlos es no llamar de forma errónea protrusiones discales a estas variantes normales. Muchos pacientes han sufrido daños neurales en la cirugía por no reconocer dos raíces en un área donde normalmente sólo hay una. Asimismo, muchos pacientes han sufrido exploraciones en busca de «fragmentos libres» cuando se trataba de una raíz conjunta que se parecía a un fragmento libre. Al observar las diferencias de densidad entre la «masa» y el saco tecal, se pueden evitar errores. Por tanto, es inadecuado hacer un diagnóstico diferencial de fragmento libre, raíz conjunta, o quiste de Tarlov cuando se encuentra una masa de partes blandas en un receso lateral.

Un disco lateral es una protrusión discal que se produce lateralmente al agujero intervertebral (Fig. 20-10). Es una de las protrusiones discales que con más frecuencia se pasa por alto, simplemente porque no se mira. El patrón habitual de búsqueda examina la interfaz sacotecal/disco y no el área lateral al agujero. Un disco lateral tiene gran relevancia para el cirujano. En primer lugar, un disco lateral irritará una raíz nerviosa que ya ha salido del agujero intervertebral, y por tanto pare-

Fragmento libre. Imágenes axiales contiguas que muestran una protrusión discal en el lado izquierdo, focal, extremadamente grande *(flechas)*, que comprime la raíz nerviosa del lado izquierdo y el saco tecal. Este disco tiene también un componente de base ancha que no toca el saco tecal ni las raíces nerviosas.

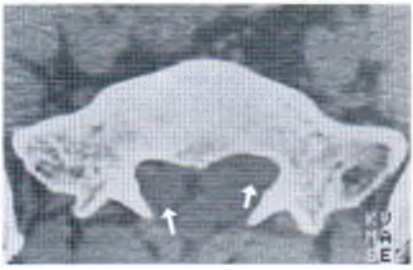

Quiste de Tarlov. La imagen axial a través del sacro muestra grandes dilataciones de las vainas de las raíces nerviosas, que producen una ligera erosión en el cuerpo vertebral. Los quistes están llenos de líquido cefalorraquídeo y son de la misma densidad que el saco tecal.

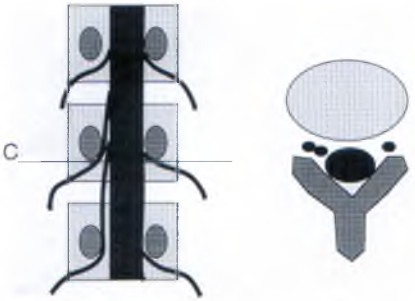

Dibujo de una raíz conjunta. Dos raíces nerviosas han salido del saco tecal en el lado derecho, de forma asimétrica en comparación con el lado izquierdo. Cuando se realiza un corte de TC al nivel del cursor (C), se pueden ver dos raíces en el corte axial del lado derecho, una de las cuales se puede confundir con un fragmento libre. Sin embargo, serán de menor densidad que el material del disco.

cerá una protrusión discal a un nivel más cefálico (Fig. 20-11). Por ejemplo, si un disco protruye posteriormente al nivel de L4-5, por lo general comprimirá la raíz L5; por tanto, si un paciente presenta síntomas y signos de irritación de la raíz L5, el nivel quirúrgico es habitualmente el L4-5, por la protrusión discal a ese nivel. Sin embargo, la raíz de L5 puede también irritarse por una protrusión lateral del disco en de L5-S1. Por tanto, si se pasa por alto, puede dar lugar a una cirugía a un nivel erróneo, en especial en un paciente con anomalías discales en múltiples niveles en las que se cree que la presentación clínica es la que determina qué nivel debería operarse. Otra implicación quirúrgica importante de los discos laterales es que un disco lateral no necesita una laminectomía porque se puede abordar desde fuera del canal central óseo. La localización de un disco lateral está en un área que el cirujano normalmente no explorará. Los discos laterales se producen en menos de un 5% de los pacientes, pero deberían buscarse en cada paciente y para cada nivel discal.

ESTENOSIS VERTEBRAL

Las estenosis vertebrales se han dividido clásicamente en dos tipos: congénitas y adquiridas. Los pacientes que sufren una estenosis congénita son los enanos acondroplásicos, los pacientes con enfermedad de Morquio, y los individuos con un saco tecal congénitamente pequeño que tienen estenosis vertebrales idiopáticas. Las estenosis adquiridas son la enfermedad articular degenerativa con o sin enfermedad degenerativa del disco, las estenosis postraumatológicas, las estenosis posquirúrgicas, la enfermedad de Paget y las calcificaciones del ligamento longitudinal posterior. En realidad, casi nadie se presenta clínicamente con una estenosis ver-

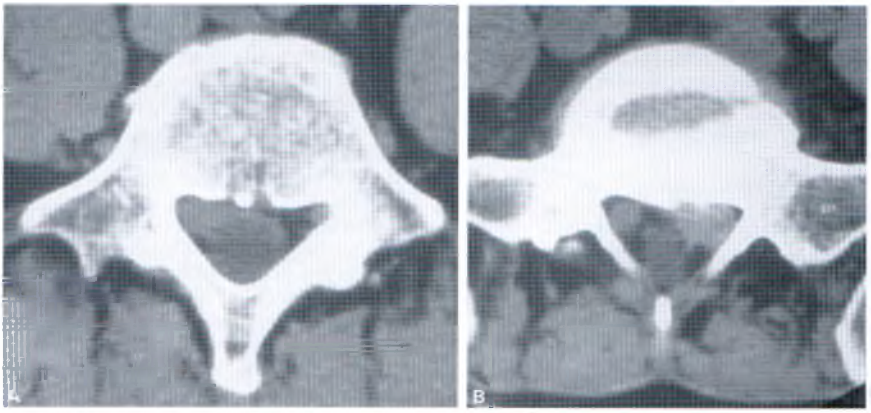

Raíz conjunta y fragmento libre a diferentes niveles del mismo paciente. *A*, Imagen axial de TC a través de la mitad del cuerpo de L4 que muestra una densidad de partes blandas en el receso lateral derecho, isodensa con el saco tecal. Se trata de una raíz conjunta. *B*, En el mismo paciente, un corte de TC a través del nivel del disco L5-S1 muestra una densidad de partes blandas en el receso lateral izquierdo que es más densa que el saco tecal. Se trata de un gran fragmento libre del disco.

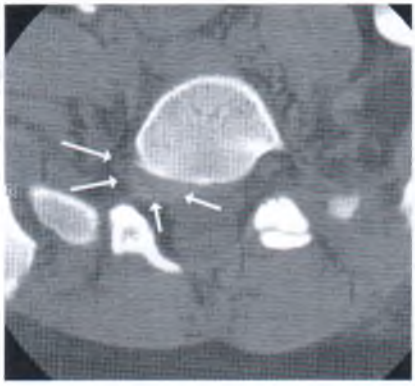

Disco lateral. Una imagen axial de TC a través del nivel L5-S1 muestra una masa de partes blandas en el lado derecho, justamente lateral al agujero intervertebral *(flechas)*.

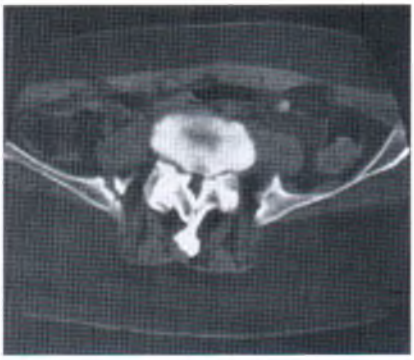

Acondroplasia con estenosis grave. En los pacientes con acondroplasia se produce una estenosis grave del canal central debido a que la estenosis congénita se une a la enfermedad degenerativa de las superficies articulares.

tebral a menos que haya también algún componente de estenosis adquirida. Incluso la forma más grave de estenosis congénita, la acondroplasia, no tiene signos ni síntomas clínicos hasta que la artrosis o la enfermedad discal degenerativa aparece a principios de la vida adulta y de forma secundaria a una lordosis acentuada (Fig. 20-12).

Una buena clasificación de la estenosis espinal es anatómica. La estenosis se describe como estenosis del canal central, estenosis de los agujeros intervertebrales y estenosis del receso lateral. En cualquiera de estas áreas, la causa más frecuente es la enfermedad articular degenerativa o la enfermedad degenerativa de los discos.

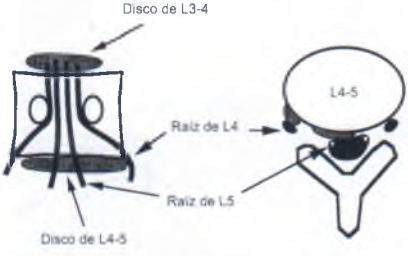

Dibujo de un disco lateral. Este dibujo muestra cómo una protrusión discal posterior en L4-5 afecta típicamente a la raíz de L5, aunque un disco lateral al mismo nivel afecta a la raíz de L4. Dado que la raíz de L4 se ve afectada típicamente por una protrusión posterior del disco de L3-4, un disco lateral en L4-5 podría dar lugar a una cirugía inadecuada en el espacio discal de L3-4.

Estenosis del canal central

Durante décadas, se ha pedido a los radiólogos que midan el canal central para diagnosticar una estenosis vertebral. A menudo nos encontramos a pacientes con mediciones óseas que son pequeñas pero que también tienen componentes neurales pequeños (Fig. 20-13). Para que una estenosis sea clínicamente manifiesta, debe haber una discordancia entre el tamaño del canal óseo y el del saco tecal. Simplemente midiendo el canal central no conoceremos el «ajuste» del saco tecal en ese canal; así, las medidas carecen prácticamente de valor. La única excepción a esto puede estar en la columna cervical, donde se ha correlacionado un canal central estrecho con un mayor riesgo de lesiones medulares en los jugadores de fútbol.

Los criterios tomográficos más útiles para diagnosticar una estenosis del canal central son la obliteración de la grasa epidural (Fig. 20-14) y el aplanamiento del saco tecal (Fig. 20-15). Estos dos hallazgos pueden darse sin síntomas de estenosis vertebral; por tanto, la estenosis sólo puede sugerirla el radiólogo, y será necesaria la correlación clínica.

La causa más frecuente de estenosis del canal central es secundaria a la enfermedad degenerativa de las superficies articulares, que resultan en hipertrofia de las carillas y atrapamiento del canal central y de los recesos laterales (Fig. 20-16). Como se ha mencionado

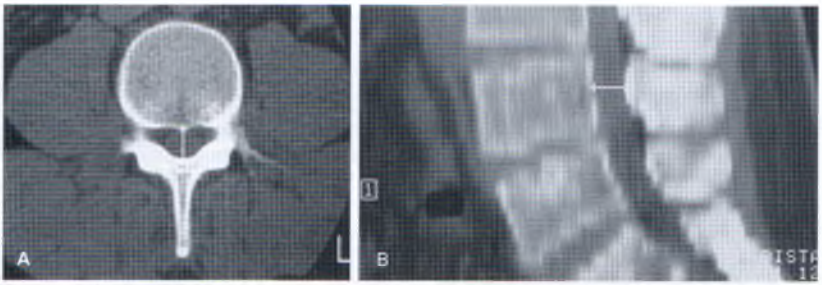

Canal pequeño sin estenosis. *A,* El diámetro anteroposterior del canal de este paciente mide 11,5 mm, que es extremadamente poco. Obsérvese que el saco tecal no está comprimido y que la grasa epidural no está obliterada. *B,* La medición anteroposterior tomada en una imagen reformateada sagital es de 11,2 mm. Este paciente no tenía datos clínicos de estenosis vertebral a pesar de tener un canal central pequeño. El paciente tiene un pequeño saco tecal que no se ve comprimido por el pequeño canal óseo. Clínicamente, el paciente no tenía datos de estenosis vertebral.

antes, incluso los pacientes con acondroplasia, el ejemplo más grave de estenosis vertebral congénita, raramente se presentan con síntomas clínicos hasta que se produce una marcada enfermedad degenerativa de las carillas.

Otra causa frecuente de estenosis del canal central es la hipertrofia del ligamento amarillo (Fig. 20-17). Esto es un falso nombre, ya que el ligamento amarillo no está realmente hipertrofiado, sino que más bien se pliega hacia dentro debido al deslizamiento de las carillas y al estrechamiento del espacio discal. Dado que esto es un atrapamiento de partes blandas, la medición del tamaño del canal óseo no refleja este proceso, que

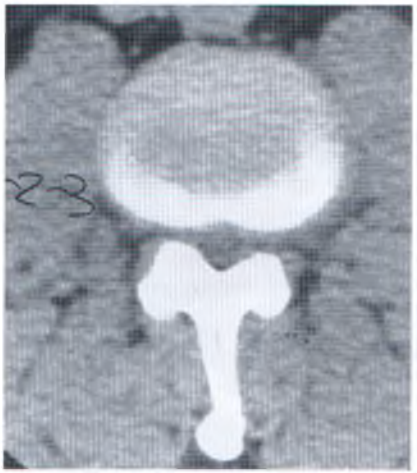

Obliteración de la grasa epidural. Una imagen axial a través del espacio discal de L2-3 muestra una estenosis del canal central que está comprimiendo el saco tecal. El saco tecal no se puede ver porque se ha obliterado la grasa epidural. Cuando esté ausente la grasa epidural, se debería sospechar una estenosis vertebral.

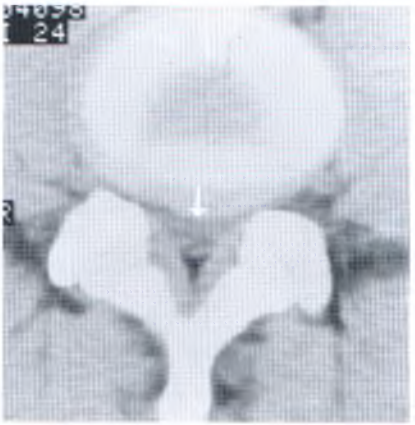

Aplanamiento del saco tecal. La imagen axial muestra un aplanamiento del saco tecal *(flecha);* éste es un buen signo tomográfico de estenosis del canal central. El paciente puede no tener signos clínicos ni síntomas de estenosis, pero se sigue considerando el diagnóstico.

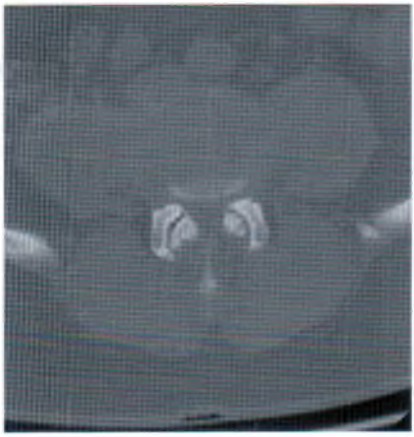

Hipertrofia de las superficies articulares. Una TC axial a través de L4-5 muestra una combinación de un abultamiento de base ancha y de enfermedad degenerativa de las superficies articulares. La causa más común de estenosis vertebral se debe a una enfermedad degenerativa de las superficies articulares con hipertrofia; esto se ve mejor con una ventana ósea, porque la ventana de tejidos blandos puede llevar a confusión y hacer que superficies articulares normales aparezcan como hipertrofiadas.

es otra razón por la que las mediciones no son fiables para detectar estenosis vertebrales.

La enfermedad de Paget con agrandamiento de los cuerpos vertebrales puede producir de forma ocasional una estenosis del canal central (Fig. 20-18), al igual que puede producirla la osificación del ligamento longitudinal posterior (Fig. 20-19). Se ha afirmado que hasta un 25% de los pacientes con una hiperostosis esquelética idiopática difusa, un trastorno común en los individuos mayores de 50 años, tendrán osificación del ligamento longitudinal posterior. Otras causas de estenosis del canal central son los traumatismos y los cambios postoperatorios.

Estenosis del agujero intervertebral

Las causas de estenosis de los agujeros intervertebrales, al igual que las de estenosis del canal central, pueden ser diversas, pero por lo general están producidas por una enfermedad articular degenerativa. Los osteofitos que surgen del cuerpo vertebral (Fig. 20-20) o de las superficies articulares superiores (Fig. 20-21) son a menudo la causa, pero las protrusiones discales y las cicatrices postoperatorias también pueden estrechar el agujero.

Las raíces nerviosas salen del canal central por las partes altas del agujero(s) intervertebral(es); por tanto, la invasión de la parte inferior, cerca del espacio discal, es una causa infrecuente de problemas clínicos. La raíz nerviosa está inmóvil en el agujero(s) intervertebral(es),

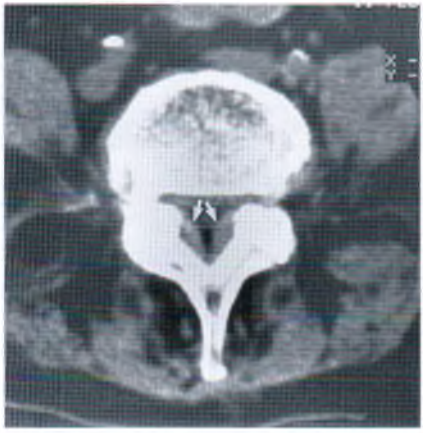

Hipertrofia del ligamento amarillo. El ligamento amarillo *(flechas)* se abomba hacia dentro y se introduce en el canal central, produciendo una estenosis vertebral.

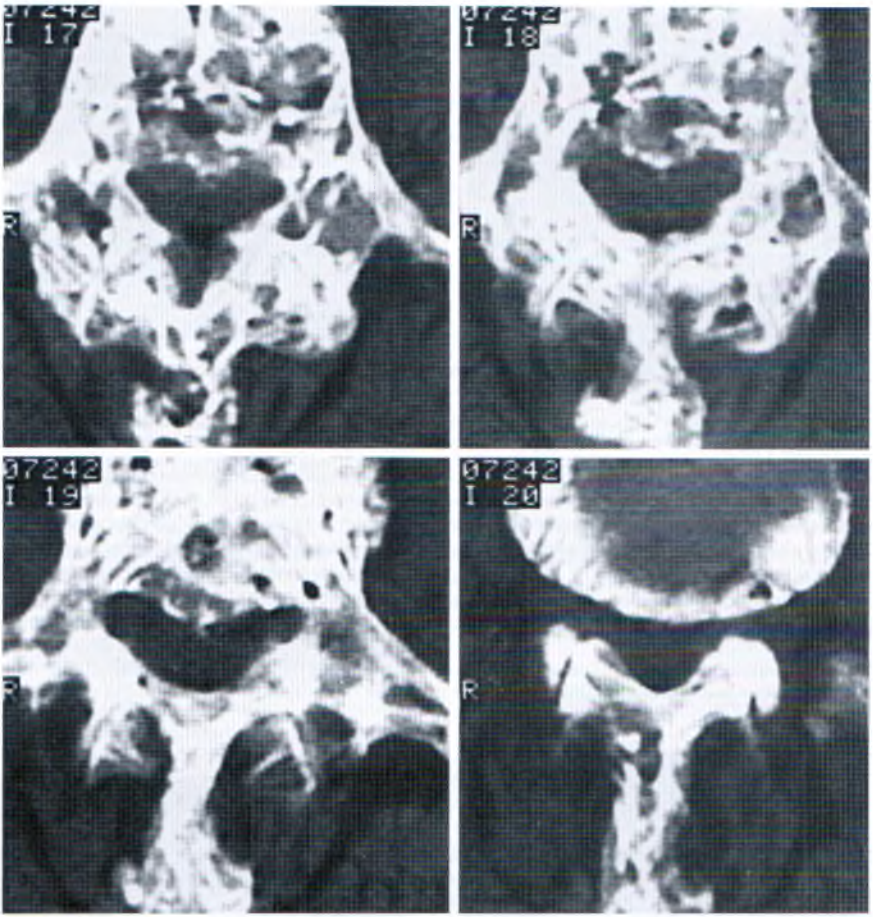

Figura 20-11 Enfermedad de Paget. Imágenes axiales contiguas que muestran un sobrecrecimiento óseo secundario a una enfermedad de Paget que produce una estenosis del canal central en este paciente. Éste es un aspecto típico de enfermedad de Paget en un cuerpo vertebral, aunque no siempre produce estenosis.

en lugar de poderse mover libremente; así, incluso una pequeña estenosis en la parte superior del agujero puede producir una sintomatología clínica intensa, mientras que estenosis intensas de la parte inferior del agujero pueden no producir síntomas en absoluto. Por estas razones, la cantidad de estrechamiento del agujero intervertebral a menudo no tiene correlación clínica.

Aunque muchos creen que las reconstrucciones sagitales a través del agujero intervertebral son adecuadas para identificar estenosis, las imágenes axiales son mucho más fiables para mostrar por completo el grado de estenosis y sus causas. El agujero intervertebral y la raíz nerviosa se pueden ver en su totalidad con imágenes axiales, mientras que una reconstrucción sagital única mostrará el volumen del corte.

Una causa frecuente de fracaso en la cirugía de la espalda es el no observar antes de la cirugía una estenosis del agujero intervertebral en un paciente que se

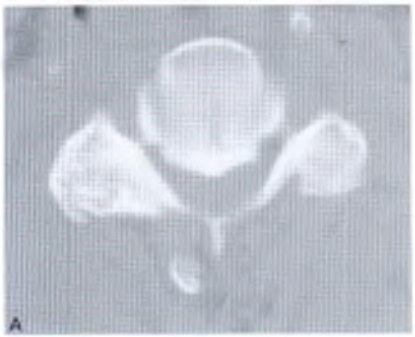

Osificación del ligamento longitudinal posterior. *A, B,* Las imágenes axiales a través de la columna cervical muestran una masa calcificada con efecto de masa sobre la médula *(flecha).*

va a someter a cirugía discal, haciendo que se lleve a cabo un procedimiento inadecuado. Nunca hay que olvidar que la enfermedad discal y la estenosis, en cualquiera de sus formas, a menudo tienen lugar de manera conjunta, y que tratar sólo el disco puede dar lugar a una cirugía de la espalda inútil.

Estenosis del receso lateral

El receso lateral es la parte ósea del canal central que está justo en situación caudal y cefálica respecto del agujero intervertebral. Cuando el agujero intervertebral acaba según se va uno moviendo hacia atrás, es cuando comienza el receso lateral. Se llama también canal de la raíz nerviosa debido a que las raíces nerviosas, después de abandonar el saco tecal y antes de salir del canal central a través del agujero intervertebral, pasan por este espacio óseo triangular. En el receso lateral óseo, las raíces nerviosas son susceptibles de quedar atrapadas por osteofitos, fragmentos discales y tejido cicatricial de una cirugía previa (Fig. 20-22). Como ocurre con el agujero intervertebral, el grado de este-

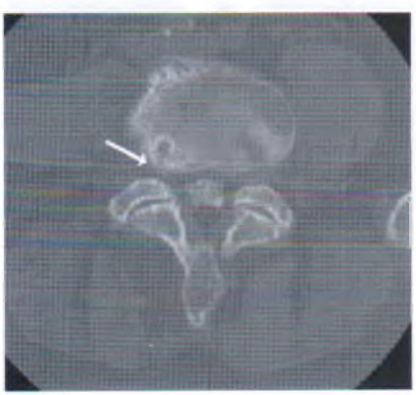

Estenosis del agujero intervertebral. Un osteofito que surge de la parte posterior derecha del cuerpo vertebral se está extendiendo dentro del agujero intervertebral derecho produciendo una estenosis del mismo *(flecha).* El agujero intervertebral izquierdo es normal.

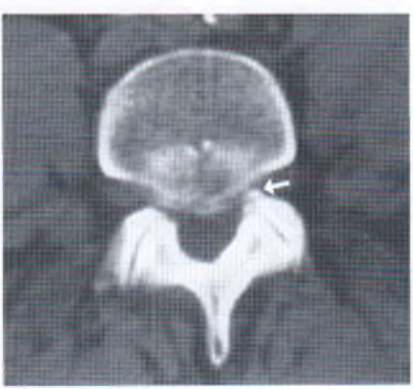

Estenosis del agujero intervertebral. Un osteofito procedente de la superficie articular superior izquierda se está extendiendo dentro del agujero articular izquierdo produciendo una estenosis del mismo *(flecha).*

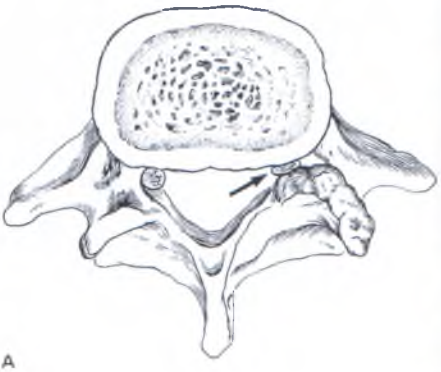

Estenosis del receso lateral. *A,* Este dibujo ilustra cómo una raíz nerviosa *(flecha)* puede quedar prisionera en el receso lateral por un sobrecrecimiento óseo. *B,* El receso lateral derecho *(flecha)* está estrechado por un sobrecrecimiento óseo. La raíz nerviosa está en el receso lateral, y puede o no estar lo suficientemente comprimida por este proceso como para producir síntomas.

nosis a menudo no se correlaciona con el cuadro clínico; así, es mejor simplemente comprobar que el receso lateral tiene un aspecto normal. Cualquier estrechamiento debe someterse a correlación clínica.

ESPONDILOLISIS Y ESPONDILOLISTESIS

La espondilolisis (defecto de la lámina) puede producir dolor en la parte baja de la espalda y ciática, pero sólo produce estenosis vertebral de manera ocasional. Como se ha dicho en el Capítulo 19, en raras ocasiones, una masa fibrocartilaginosa crece alrededor de una rotura de la lámina y puede extenderse dentro del canal central e insertarse en el saco tecal o las raíces nerviosas (Fig. 20-23). Aunque esto es poco común, debería buscarse en cada paciente con una rotura de la lámina para evitar el desventurado ejemplo de realizar una fusión sin eliminar la masa de partes blandas nociva en el canal central.

La espondilolistesis se define como un desplazamiento anterior de un cuerpo vertebral cefálico con respecto al cuerpo vertebral caudal, y se gradúa en su intensidad de deslizamiento con respecto al cuerpo vertebral inferior como I (<25%), II (25%-50%), III (50%-75%) y IV (75%-100%). La espondilolistesis puede producir una estenosis del canal central o una estenosis del agujero intervertebral. Cuando un cuerpo vertebral se desliza hacia delante sobre otro, el saco tecal puede quedar comprimido al nivel del deslizamiento; esto ocurre raramente con una espondilolistesis de grado I, pero no es infrecuente con los grados más avanzados. De forma ocasional, una lámina fracturada penetrará en el agujero intervertebral y comprimirá la raíz nerviosa (Fig. 20-24). La espondilolistesis puede estar producida bien por espondilolisis o por espondilosis (enfermedad degenerativa en las superficies articulares).

ARTICULACIONES SACROILÍACAS

El examen de las articulaciones sacroilíacas (SI) en las radiografías simples puede ser extremadamente difícil de interpretar debido a la oblicuidad anatómica de las articulaciones y al grosor de las partes blandas que hay por encima. La TC es una técnica de imagen más fiable que la radiografía simple y es también más reproducible, más sensible, y más precisa que las radiografías simples, y administra menos radiación al paciente. Si el protocolo está bien definido, se puede realizar rápidamente y con un coste bastante bajo, haciéndolo rentable.

Para depurar el protocolo y disminuir el número de cortes necesarios para cubrir las articulaciones SI, se invierte la carcasa de manera que esté en un ángulo agudo y paralela a las articulaciones SI (Fig. 20-25). Se obtienen entre 8 y 10 cortes de 3 mm de grosor para cubrir las articulaciones SI, tal y como se ve en la proyección localizadora lateral.

Los síntomas de las articulaciones SI pueden de forma ocasional ser causa de dolor de espalda. A menudo, las radiografías convencionales no pueden definir la patología de estas articulaciones. Las anomalías de las articu-

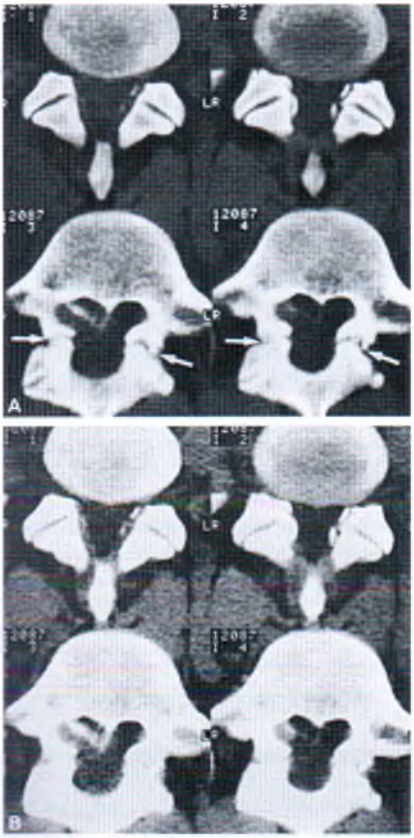

Espondilolisis con masa fibrocartilaginosa. *A,* Las imágenes con ventana ósea a través del disco de L4-5 y el cuerpo vertebral L5 muestra una rotura bilateral de los pedículos *(flechas). B,* Las imágenes con ventana de partes blandas de los mismos cortes muestra una gran masa de partes blandas, calcificada parcialmente, en el receso lateral derecho *(flecha),* que en la cirugía se observó surgía de la rotura del pedículo. Esto se ha asimilado a un callo que surge alrededor de una fractura y que aumenta de tamaño cuando la inmovilización es inadecuada.

laciones SI son parte del complejo sintomático de muchas artritis, en especial de las espondiloartropatías.

Las esclerosis y erosiones de las articulaciones SI se pueden identificar en la TC con mucha mayor claridad que en las radiografías simples (Fig. 20-26). La enfermedad articular degenerativa puede también produ-

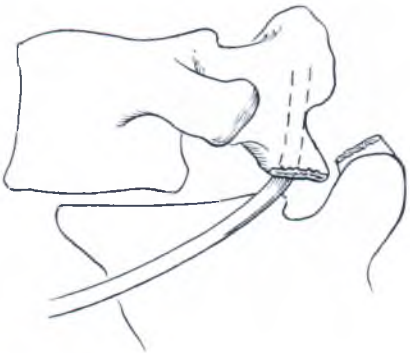

Espondilolistesis. Dibujo que indica cómo los extremos rotos de la parte interarticular se pueden extender dentro del agujero intervertebral con la espondilolistesis y atrapar una raíz nerviosa.

cir erosiones en las articulaciones SI, y puede confundirse con una espondiloartropatía o una infección (Fig. 20-27). Se ha demostrado que las erosiones y las esclerosis en las articulaciones SI, tal y como se ven en la TC, aumentan con el envejecimiento hasta el punto de

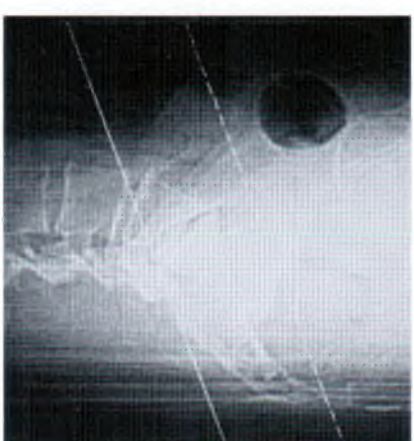

Proyección localizadora para articulaciones sacroilíacas. La proyección localizadora lateral del sacro muestra que los cursores están angulados y paralelos a las articulaciones sacroilíacas. Se obtienen entonces entre 8 y 10 cortes de 3 mm de grosor para abarcar la extensión de las articulaciones.

TC de las articulaciones sacroilíacas en la psoriasis. *A*, Una placa simple anteroposterior de la pelvis muestra esclerosis y erosiones de la articulación sacroiliaca izquierda. La articulación sacroiliaca derecha está posiblemente afectada. *B*, La TC muestra con nitidez los cambios del lado izquierdo, y también que la articulación derecha definitivamente no está afectada.

que los pacientes mayores de 40 años tienen a menudo anomalías de las articulaciones SI.

Se diagnostica osteítis condensante del ilion cuando se pueden ver áreas de esclerosis de forma

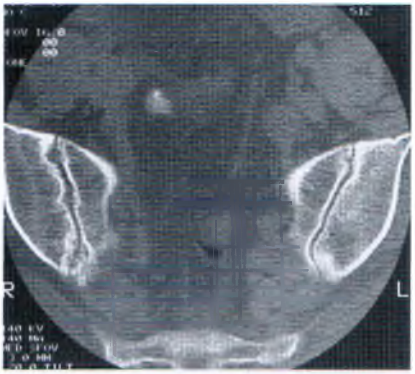

TC de las articulaciones sacroilíacas en la enfermedad articular degenerativa. La TC de las articulaciones sacroilíacas de este paciente muestra alguna esclerosis mínima y erosiones definidas en la articulación derecha. Hay también una pequeña erosión en la articulación izquierda. Estos cambios pueden estar producidos por cualquier artritis inflamatoria o por una espondiloartropatía, pero en este caso estaban producidos por una enfermedad articular degenerativa. Este paciente tiene una extensa artrosis en la columna y las grandes articulaciones. Éste es un aspecto típico de enfermedad articular degenerativa de las articulaciones sacroilíacas.

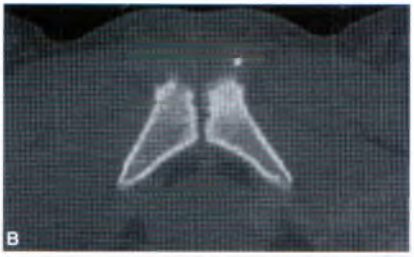

Osteítis del pubis. *A*, Radiografía convencional que muestra erosiones a lo largo de la sínfisis del pubis. *B*, La TC muestra erosiones con un pequeño arrancamiento óseo. Estos hallazgos representan cambios por sobrecarga en la sínfisis del pubis de este corredor de larga distancia.

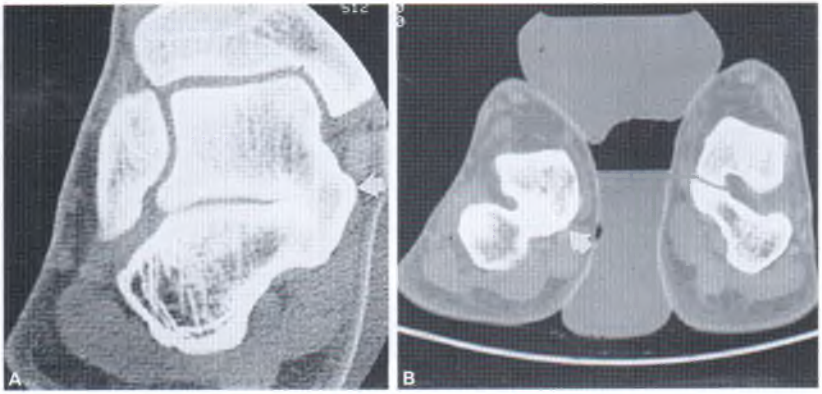

Coalición tarsiana. *A*, La TC coronal muestra una fusión ósea sólida en una coalición calcaneoastralina (*flecha*). *B*, Tobillo izquierdo normal para su comparación con una coalición calcaneoastralina derecha *(flecha)*.

triangular en el ilio próximas a la articulación SI. Éste es un hallazgo casual, y no es responsable de ningún síntoma.

OSTEÍTIS DEL PUBIS

Tradicionalmente, la osteítis del pubis se definió como una infección en la sínfisis del pubis identificada más a menudo después de la cirugía vesical. El nombre implicaría un cambio inflamatorio en este espacio articular; sin embargo, los cambios no están por lo general producidos por un proceso inflamatorio. Las erosiones y la esclerosis se identifican frecuentemente en la sínfisis del pubis, y pueden ser el resultado de una enfermedad degenerativa o verse como resultado de sobrecargas, en particular cuando se identifican en atletas (Fig. 20-28). En estos individuos es frecuente que coexistan los cambios de erosión o esclerosis en las articulaciones SI.

COALICIÓN

Un uso frecuente de la TC en el tobillo es la coalición tarsiana. El punto más común de coalición es la articulación calcaneonavicular. Las localizaciones que la siguen en frecuencia son la articulación talonavicular y la carilla media de la articulación talocalcánea (Fig. 20-29). A menudo es difícil diagnosticar una coalición si existe una fusión fibrosa en vez de ósea, pero por lo general habrá suficientes anomalías óseas asociadas como para permitir hacer el diagnóstico (Fig. 20-30). A menudo coexiste también un edema de tendones, ligamentos y hueso en los pacientes con coalición. Así, la RM se está convirtiendo en el método de elección para los pacientes en los que se sospecha hay una coalición.

Coalición calcaneoastragalina. La irregularidad a lo largo de la articulación subastragalina indica una coalición fibrosa *(flechas)*.

Miositis osificante. *A*, Una radiografía simple del húmero en este paciente con una masa dolorosa muestra una masa con calcificaciones tenues adyacentes al húmero, y también una ligera periostitis. Se consideraron en el diagnóstico diferencial la miositis osificante y un osteosarcoma perióstico. *B*, La TC a través de la masa muestra una definida calcificación circunferencial, que indica miositis osificante. No se realizaron biopsias porque la miositis osificante puede parecer histológicamente un sarcoma.

TUMORES E INFECCIÓN

No hay duda de que la RM es superior a la TC para evaluar tumores en el aparato locomotor. También es cierto que la TC es mejor que la RM para evaluar las anomalías corticales sutiles; en realidad, rara vez es necesario mejorar la resolución que permite la RM, con la excepción quizá de los casos de infección, cuando la sutil disrupción de la cortical es la clave para diagnosticar una osteomielitis. La RM no tiene rival en cuanto a mostrar la extensión de tumores en el hueso medular y en las partes blandas. La TC tiene un escaso papel en la evaluación de tumores a menos que la matriz interna de una lesión tenga calcificaciones que precisen la resolución del patrón de calcificación interna o si la miositis osificante se tiene en cuenta en el diagnóstico clínico. La TC mostrará la naturaleza periférica de las calcificaciones en esa lesión. No se puede realizar una biopsia si la miositis osificante es posible, debido a que puede parecerle un sarcoma al anatomopatólogo y dar lugar a una cirugía radical innecesaria. Un hallazgo en la radiografía simple que es practicamente patognomónico de miositis osificante es la calcificación periférica (Fig. 20-31). A menudo es difícil definir la calcificación como central o como periférica en las radiografías simples; la TC puede ayudar a localizar la calcificación y evitar una biopsia en la mayoría de los casos (Fig. 20-32).

La TC puede ser útil en el diagnóstico de la afectación ósea del mieloma múltiple antes de que aparezcan hallazgos en la radiografía simple. La TC de la columna mostrará un patrón «en queso suizo» de mieloma lítico (Fig. 20-33). En los mielomas de larga evolución, el patrón difiere considerablemente. Las escasas trabéculas normales restantes sufren una hipertrofia compensatoria, y el aspecto resultante es el de bandas óseas gruesas y escleróticas con áreas líticas entre ellas (Fig. 20-34). Este patrón se parece a los hemangiomas espinales (Fig. 20-35), con la excepción de que las trabéculas hipertrofiadas del hemangioma son mucho más ordenadas y simétricas.

Otra lesión particular en la que es útil la TC es el osteoma osteoide. Esta lesión se puede confundir, tanto en la clínica como en la radiología, con una infección. La TC puede mostrar la localización del nido que facilitará su eliminación por el cirujano; esto es especialmente útil en articulaciones complejas tales como la cadera (Fig. 20-36) o en la columna (Fig. 20-37). Ver una pequeña transparencia rodeada de esclerosis no es patognomónica del nido de un osteoma osteoide: una osteomielitis con un pequeño absceso puede tener un aspecto idéntico. El nido de un osteoma osteoide se calcifica parcialmente con frecuencia, y puede parecer un secuestro de una osteomielitis (Figs. 20-38 y 20-39). La TC, las radiografías simples, e incluso la RM, pueden tener un aspecto idéntico del osteoma os-

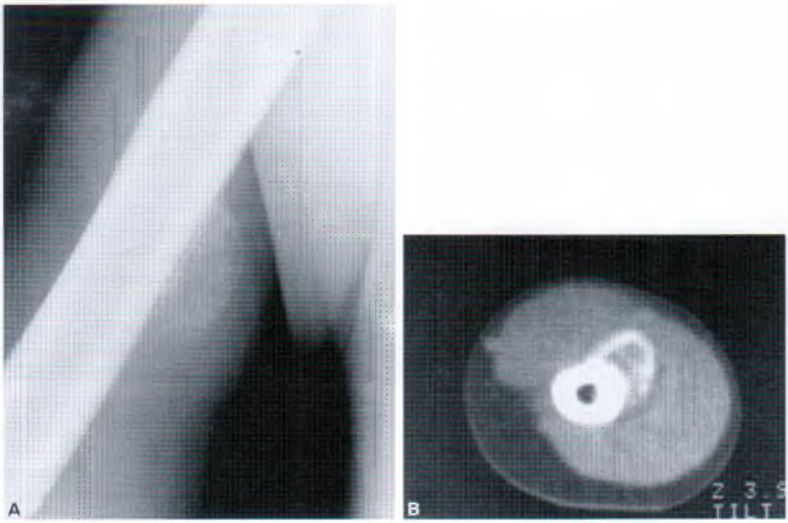

Miositis osificante. *A*, Radiografía convencional del húmero que muestra la calcificación de una masa adyacente al húmero derecho. *B*, Una TC axial a través de la lesión muestra claramente la naturaleza periférica de la calcificación.

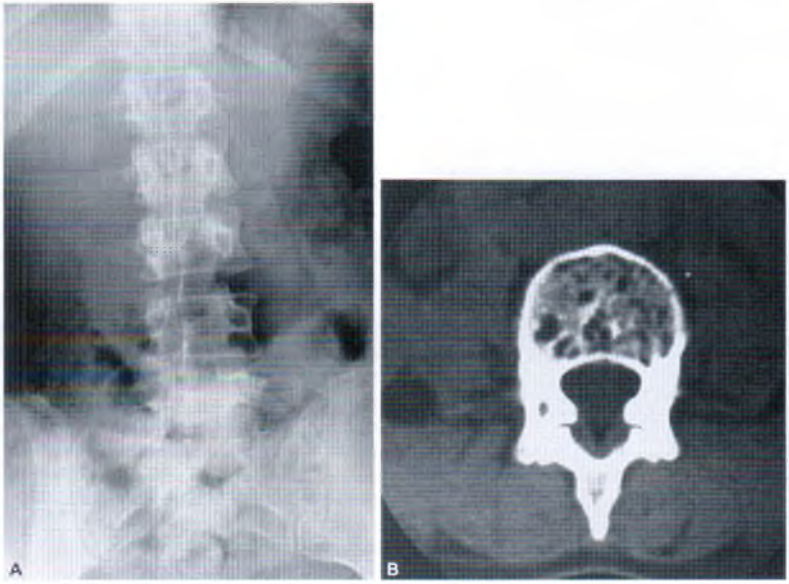

Mieloma múltiple. *A*, Proyección anteroposterior de la columna lumbar en un paciente con mieloma conocido. A excepción de una leve osteopenia, las placas son normales. *B*, La TC a través de un cuerpo vertebral lumbar muestra lesiones líticas difusas coherentes con un mieloma múltiple. Éste es un aspecto típico de un mieloma múltiple de la columna.

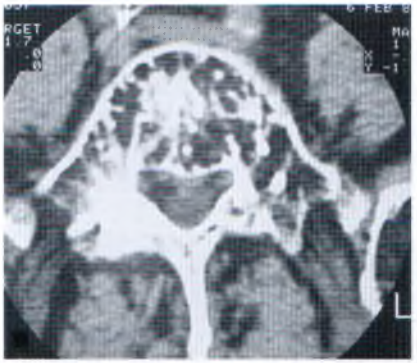

Mieloma múltiple. La TC a través de L5 muestra trabéculas densas que están hipertrofiadas. Están separadas por áreas quísticas múltiples. Éste es un aspecto característico de un mieloma crónico con hipertrofia compensatoria de las trabéculas restantes. Tiene un aspecto similar a la enfermedad de Paget y al hemangioma.

Hemangioma. La TC a través de un hemangioma de un cuerpo vertebral muestra unas trabéculas llamativamente densas e hipertrofiadas que están dispuestas a modo de columnas. Obsérvese la simetría de este patrón en comparación con el de un mieloma crónico.

teoide y la osteomielitis, con o sin secuestro; por tanto, se debería poder dar un diagnóstico diferencial de ambas patologías cuando se encuentre una lesión con este aspecto. La gammagrafía ósea puede por lo general diferenciar un osteoma osteoide de una osteomielitis observando un signo de «doble densidad» en el nido del osteoma osteoide. Esto está producido por la mayor afinidad que tiene el nido hipervascular por el radioisótopo. El nuevo hueso reactivo circundante absorbe el radioisótopo en menor grado que el nido. En la osteomielitis, un absceso pequeño será fotopénico en la gammagrafía.

La TC tiene una importante función en la osteomielitis al detectar secuestros (Fig. 20-40). El hallazgo de un secuestro tiene importancia tanto diagnóstica como terapéutica. El significado diagnóstico es que sólo se han descrito unas pocas enfermedades que tienen secuestros con frecuencia. Éstas son la osteomielitis, el granuloma eosinófilo (Fig. 20-41) y el histiocitoma fibroso desmoide o maligno (Fig. 20-42). Como se men-

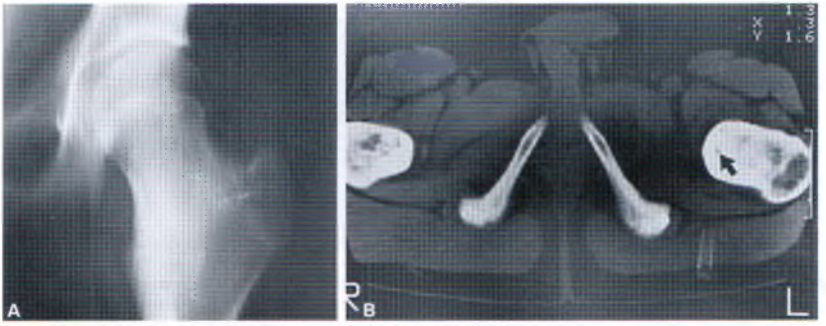

Osteoma osteoide. *A*, Una tomografía de la cadera en este varón de 20 años de edad con dolor de cadera muestra un engrosamiento cortical y esclerosis en la parte medial del cuello femoral *(flecha)*. Se sospechó un osteoma osteoide, pero no se pudo determinar la localización exacta del nido. *B*, Una TC a través del cuello femoral mostró una transparencia focal *(flecha)* rodeada por esclerosis. Se extirpó y se descubrió que era el nido de un osteoma osteoide.

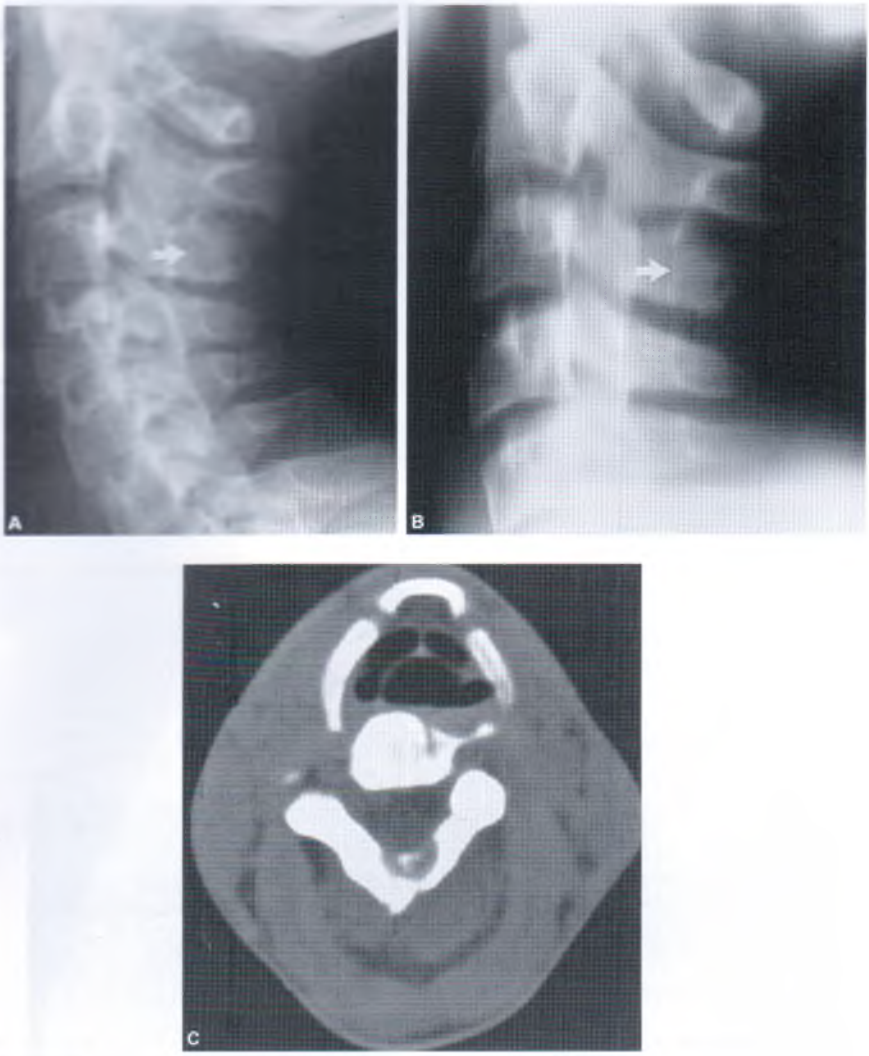

Figura 7-111 **Osteoma osteoide.** *A*, Una proyección lateral de columna cervical en este paciente joven con dolor en el cuello muestra un área de esclerosis sutil con ausencia de la línea espinolaminar normal en C3 *(flecha)*. *B*, Una tomografía convencional de esta zona confirma la ausencia de la línea espinolaminar *(flecha)*, pero por lo demás es irrelevante. *C*, Una TC axial a través de la vértebra C3 muestra una transparencia con un pequeño centro calcificado que se observó en la cirugía correspondía al nido de un osteoma osteoide con una calcificación parcial. Una osteomielitis con un secuestro podría tener un aspecto idéntico.

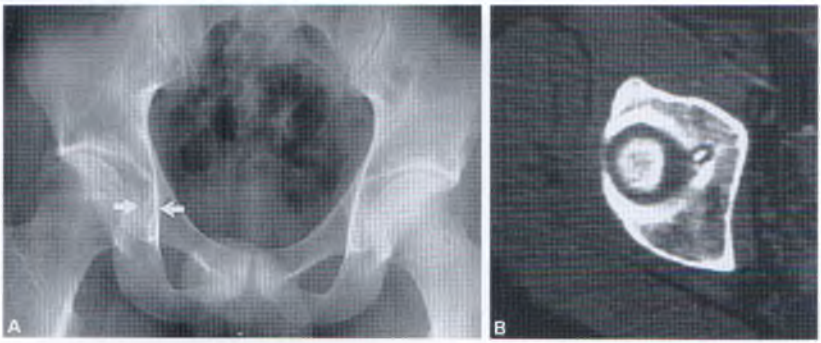

Osteoma osteoide con nido calcificado. *A*, Un paciente joven se presentó con dolor en la cadera y una medida aumentada de la «lágrima» *(flechas)* en el lado derecho comparado con el izquierdo. Una aspiración de la cadera excluyó un proceso infeccioso. *B*, Una TC axial de la cadera mostró una transparencia en el acetábulo con una densidad calcificada central acorde con osteomielitis con un secuestro o con un osteoma osteoide con un nido parcialmente calcificado. En la cirugía se observó que correspondía a un osteoma osteoide.

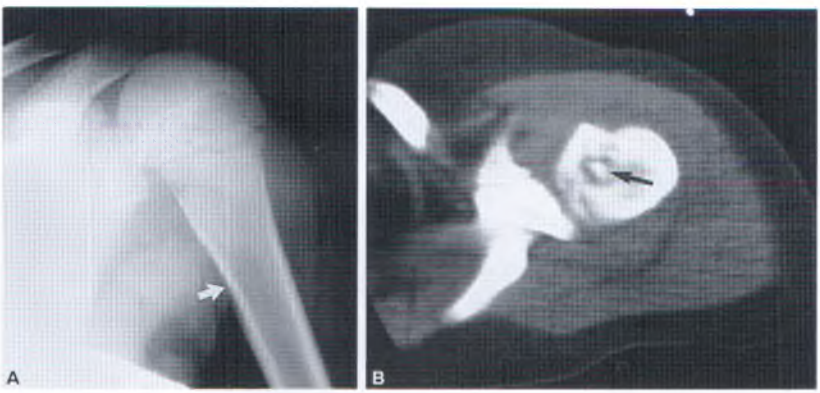

Osteomielitis. *A*, Una radiografía simple anteroposterior del húmero superior en un niño con dolor e inflamación muestra un patrón débilmente infiltrante en el hueso con periostitis *(flecha)*. El diagnóstico diferencial incluye osteomielitis, sarcoma de Ewing y granuloma eosinófilo. *B*, La TC del húmero muestra una lesión lítica con un secuestro óseo *(flecha)*; esto reduce el diagnóstico a osteomielitis y granuloma eosinófilo, dado que el sarcoma de Ewing no tendrá un secuestro. La biopsia demostró que se trataba de una osteomielitis.

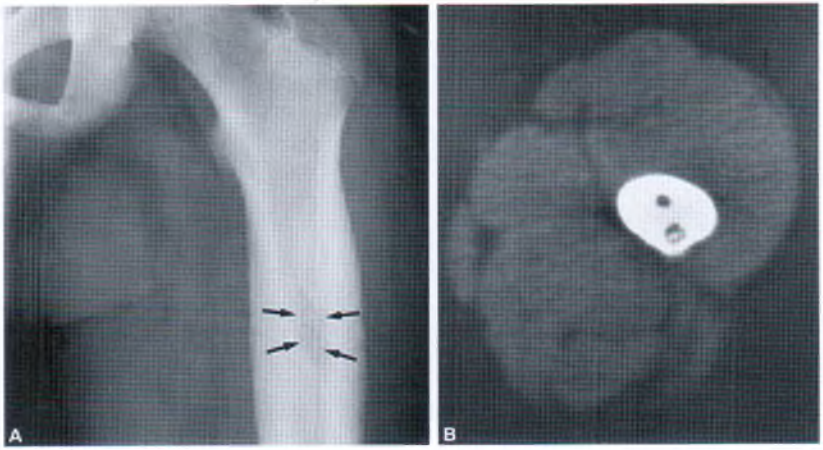

Secuestro en la osteomielitis. *A*, La radiografía simple anteroposterior del fémur proximal de un niño con dolor muestra un área de esclerosis difusa y engrosamiento cortical con una tenue transparencia en la parte intramedular *(flechas)*. *B*, La TC del fémur muestra una transparencia con una parte central calcificada. Radiológicamente, este aspecto se puede ver en la osteomielitis o en el osteoma osteoide. En la biopsia, se observó que se trataba de una osteomielitis con un secuestro.

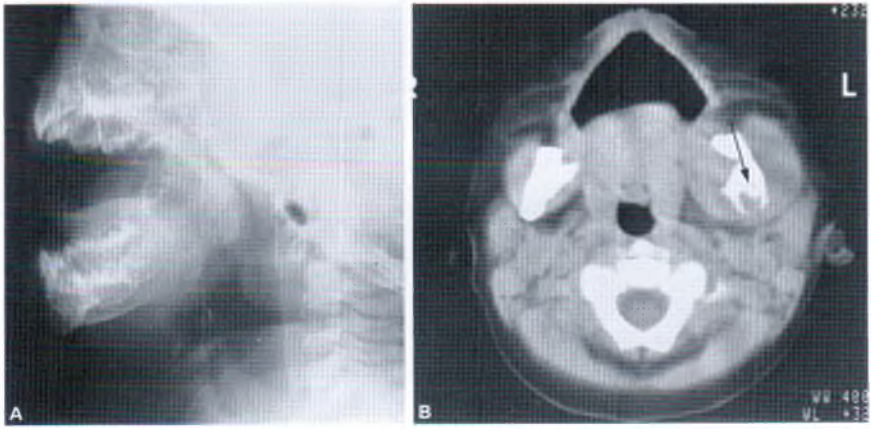

Secuestro en el granuloma eosinófilo. *A*, Radiografía convencional en un niño de dos años que se presentó con una mandíbula dolorosa e inflamada y en la que se aprecia una destrucción de la mandíbula próxima al ángulo. Las consideraciones diagnósticas fueron infección, sarcoma de Ewing, sarcoma osteogénico, neuroblastoma y granuloma eosinófilo *B*, La TC mostró una lesión destructiva que afectaba a gran parte de la mandíbula. Se halló un secuestro *(flechas)* que limitó el diagnóstico diferencial a osteomielitis y granuloma eosinófilo. En la biopsia, se observó que era un granuloma eosinófilo.

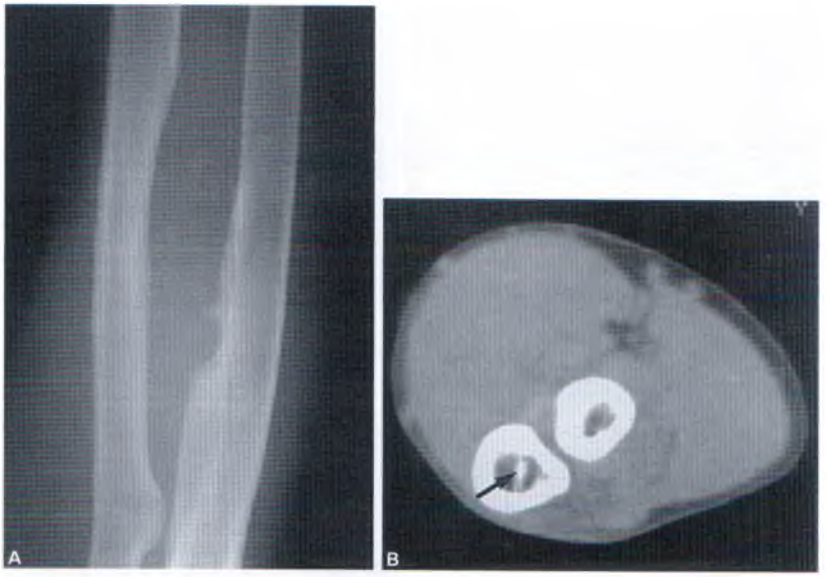

Figura 20-42 **Secuestro en un tumor desmoide.** *A*, Una radiografía simple del antebrazo muestra una lesión destructiva del cúbito con una leve periostitis agresiva. Obsérvese también la periostitis gruesa benigna. *B*, La TC a través de la lesión mostró un secuestro *(flecha)*, que limitaba el diagnóstico diferencial a granuloma eosinófilo, fibrosarcoma y osteomielitis. Histológicamente, se trataba de un desmoide.

cionó antes, un nido parcialmente calcificado de un osteoma osteoide puede tener un aspecto idéntico al de una osteomielitis con un secuestro. Siempre que se encuentre un secuestro se deberían tener en cuenta estas cuatro patologías. La importancia terapéutica está en que la presencia de un secuestro por lo general necesita cirugía. La terapia antibiótica aislada por lo general no basta, debido a que el secuestro no tiene un aporte sanguíneo y, por lo tanto, los antibióticos no pueden alcanzarlo.

MEDICIONES

Casi cualquier medición que se realiza con radiografías simples, como un estudio para diferencia de longitud de miembros inferiores, se puede realizar con más precisión y con una cantidad considerablemente menor de radiación utilizando TC. Las mediciones se pueden obtener fácil, y con precisión tomando una proyección localizadora anteroposterior de las extremidades y colocando los puntos del cursor en las referencias óseas para la medición (Fig. 20-43). El ordenador proporciona las distancias entre los puntos elegidos. Se ha demostrado que esta técnica tiene precisión y potencial de reproducción, pero no se puede realizar mientras el paciente sostiene peso. En la mayoría de los casos no se necesita un examen soportando peso; sin embargo, si se necesita, la TC no puede sustituir al estudio convencional. Se ha calculado que la dosis de radiación del estudio de TC es entre 50 y 100 veces inferior que la de un estudio convencional. El coste de un estudio de TC es menos que el de un estudio convencional debido al bajo coste de las proyecciones localizadores, que son la parte de imagen del estudio.

CONCLUSIÓN

La TC es útil en el estudio de la patología de la columna lumbar. Puede mostrar protrusiones discales centrales, laterales y secuestradas. La posibilidad de estudiar completamente tanto los huesos como las es-

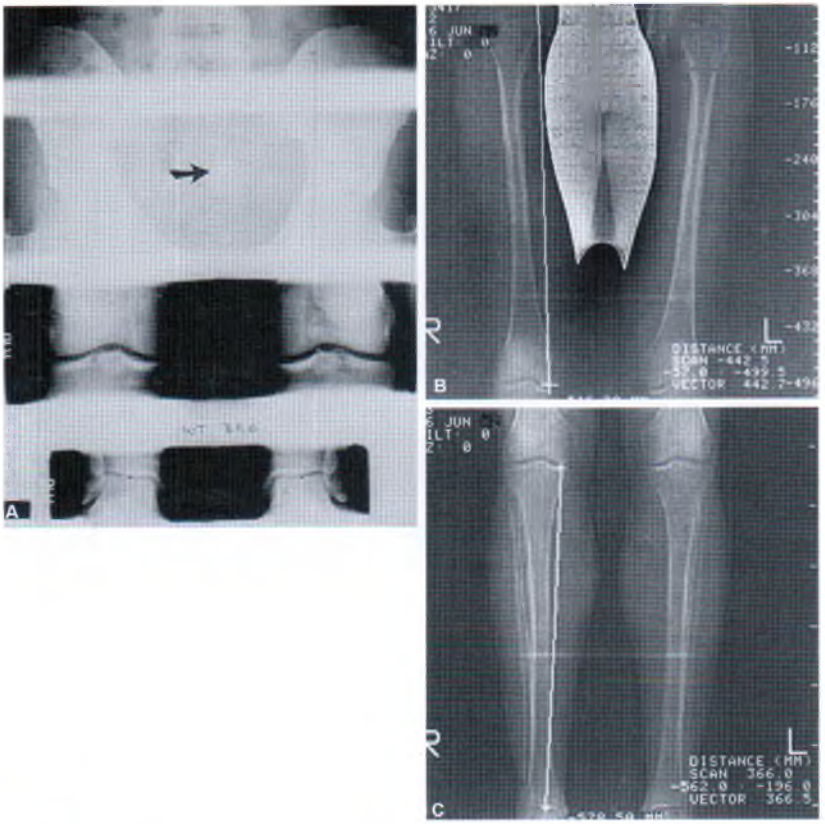

Escanograma por TC. *A,* Este escanograma convencional muestra cuán difícil puede ser visualizar los cursores *(flecha)* en todas las imágenes. No se podía ver en absoluto en las imágenes de las rodillas y tobillos. *B,* Una proyección localizadora de los fémures muestra la colocación del cursor en el fémur proximal y distal en la derecha, con una medición de 44,2 cm entre los dos puntos. *C,* Proyección localizadora de las tibias del mismo paciente con los cursores colocados en la meseta tibial medial y en la articulación del tobillo. La medición de la distancia entre los cursores es de 36,6 cm. Las mediciones se repiten en la pierna opuesta y se comparan.

tructuras de partes blandas es una de las mayores ventajas de la TC, y ha ayudado a disminuir la incidencia de una cirugía de la espalda infructuosa. Su uso en la evaluación de la sacroileítis y de la osteítis del pubis está siendo desbancada por el de la RM, sobre todo porque el edema de la médula ósea se aprecia más fácilmente con RM. Sin embargo, las erosiones se ven mejor con la TC. Ésta puede distinguir con facilidad un absceso y se usa a menudo para evaluar las infecciones esqueléticas. La RM es mucho más eficaz en la evaluación de los tumores de partes blandas. La RM está también sustituyendo a la TC en el estudio de las coaliciones óseas debido a su capacidad para identificar el edema de médula ósea, así como para distinguir una coalición fibrosa de otra cartilaginosa. Se pueden realizar de forma rápida y eficaz estudios localizadores en los pacientes que necesitan la medición de la longitud de los miembros inferiores.

Bibliografía

Goodman RE, Vander ZR, Kaiser GM, et al: Diagnosis of diseases of the lumbar spine: Correlation of computerized tomography with myelography and clinical findings. *South Med J* 80:855-860, 1987.

Hesselink JR: Spine imaging: History, achievements, remaining frontiers. *AJR Am J Roentgenol* 150:1223-1229, 1988.

Jackson R, Becker G, Jacobs R, et al: The neuroradiographic diagnosis of lumbar herniated nucleus pulposus: I. A comparison of computed tomography, myelography, CT-myelography, discography, and CT-discography. *Spine* 14: 1356-1361, 1989.

Modic MT, Masaryk TJ, Ross JS, Carter JR: Imaging of degenerative disk disease. *Radiology* 168: 177-186, 1988.

Pretorius ES, Fishman EK: Helical CT of musculoskeletal infection. *Crit Rev Diagn Imaging* 42:259-305, 2001.

Resnick D, Guerra J Jr, Robinson CA, Vint VC: Association of DISH and calcification and ossification of the posterior longitudinal ligament. *AJR Am J Roentgenol* 131:1049-1053, 1978.

Sartoris DJ, Resnick D: Computed tomography of the spine: An update and review. *Crit Rev Diagn Imaging* 27:271-296, 1987.

Schnebel B, Kingston S, Watkins R, Dillin W: Comparison of MRI to contrast CT in the diagnosis of spinal stenosis. *Spine* 14:332-337, 1989.

Weishaupt D, Zanetti M, Boos N, Hodler J: MR imaging and CT in osteoarthritis of the lumbar facet joints. *Skeletal Radiol* 28:215-219, 1999.

21 Hallazgos casuales

Nancy M. Major, M.D.

Este capítulo presenta ejemplos de patologías óseas que se encuentran en el transcurso de la obtención de imágenes de tórax, abdomen y pelvis para otras indicaciones diferentes a la evaluación de la patología ósea. El capítulo no pretende ser un atlas de todas las lesiones óseas posibles, sino que, en vez de ello, explica y muestra ejemplos de lesiones que se encuentran con frecuencia o que pueden llevar a confusión durante la exploración por TC.

ENFERMEDAD METASTÁSICA/MIELOMA MÚLTIPLE

Una indicación frecuente de la TC de tórax, abdomen, o pelvis es la evaluación de una posible enfermedad metastásica en un paciente que se sabe tiene un tumor primario. Los huesos se evalúan de forma minuciosa buscando afectación ósea. Se necesita ventana ósea para identificar con precisión la lesión. La radiografía convencional es útil para mostrar los márgenes de las lesiones. Sin embargo, algunas lesiones se pueden identificar en la TC. No todas las lesiones óseas de un paciente con un cáncer primario conocido van a ser enfermedad metastásica. Un signo útil de enfermedad metastásica es el aspecto infiltrado del hueso, que sugeriría un proceso de origen medular y una lesión agresiva. Este hallazgo se puede ver con la enfermedad metastásica y con el mieloma múltiple (Fig. 21-1). Se pueden encontrar lesiones metastásicas en cualquier parte del cuerpo, de manera que la localización de la lesión no es tan importante como el carácter de la misma (Fig. 21-2). Las infecciones, enfermedades no cancerígenas, también pueden tener un aspecto infiltrativo. Uno esperaría que la historia clínica hiciera más fácil la distinción entre enfermedad metastásica e infección. La presencia de una colección líquida periférica que realza hace mucho más probable la infección. A menudo se realiza una resonancia magnética (RM) en los casos de infección para evaluar el grado de afectación de la médula ósea.

El festoneado endóstico o el aspecto de la corteza excavada desde el interior del canal medular no es un diagnóstico específico de mieloma ni de enfermedad metastásica. Se puede ver en muchas enfermedades benignas, como encondroma, displasia fibrosa, o fibroma no osificante (Fig. 21-3). No todas las lesiones blásticas se deben considerar preocupantes en cuanto a enfermedad metastásica. Un islote óseo, por ejemplo, es un proceso blástico benigno. Se trata esencialmente de un hamartoma del hueso. Los márgenes estrellados y la falta de deformación del hueso son signos útiles cuando se intenta evaluar un islote óseo frente a una enfermedad metastásica (Fig. 21-4).

La presencia de una masa de partes blandas alrededor de una lesión lítica tampoco es útil para distinguir una enfermedad metastásica o un mieloma múltiple de un proceso benigno. Existen patologías benignas que pueden tener una masa asociada de partes blandas, como una infección, granulomas eosinófilos y tumores de células gigantes (Fig. 21-5), entre otros.

En la columna, el mieloma múltiple puede tener un aspecto característico. Las trabéculas pueden hipertrofiarse y engrosarse según se va perdiendo hueso alrededor de estas áreas debido al proceso de la enfermedad. Éste es un aspecto peculiar para los plasmocitomas y del mieloma múltiple. Este aspecto característico puede evitar la necesidad de biopsia, ya que es característico de esta lesión (Fig. 21-6).

En resumen, la mayor preocupación con respecto a una lesión metastásica o un mieloma es un proceso infiltrante del hueso que se puede ver en una TC en un contexto clínico adecuado.

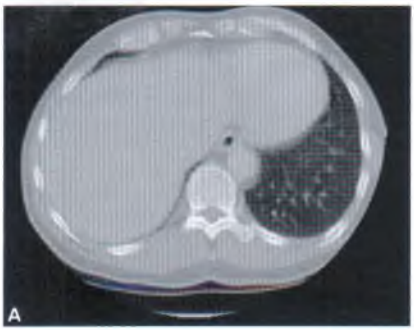

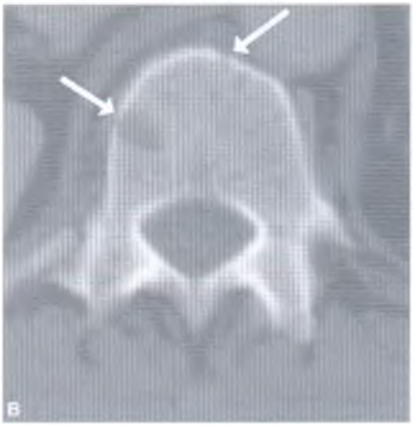

Mieloma múltiple. *A*, Imagen de TC axial a través de la columna torácica que muestra el aspecto «apolillado» que representa transparencias múltiples en el cuerpo vertebral. *B*, Ampliación de *A* que muestra áreas líticas de diferentes tamaños en este paciente con mieloma múltiple *(flechas)*.

HEMANGIOMA

Los hemangiomas del hueso pueden tener diferentes aspectos. Sin embargo, en la columna las trabéculas se engrosan de manera organizada a diferencia de lo que ocurre en el mieloma o en el plasmocitoma (Fig. 21-7). El engrosamiento de las trabéculas se produce en orientación vertical, dando el aspecto de «pana» que se observa en las radiografías simples. En general, los hemangiomas contienen cierto grado de grasa dentro de la lesión, y esto se puede ver con la baja densidad en la TC. A veces se pueden ver flebolitos asociados con los hemangiomas, y estas calcificaciones pueden ser útiles para hacer el diagnóstico. Cuando los hemangiomas se producen en la columna, son por lo general lesiones bien definidas, con trabéculas engrosadas organizadas y grasa dentro de la lesión. Se pueden localizar en cualquier

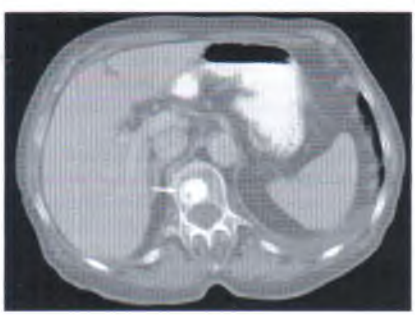

Metástasis en un cuerpo vertebral. Una TC axial a través de la columna torácica muestra un proceso con origen en la médula ósea y con una mezcla de lisis y de esclerosis en el cuerpo vertebral *(flecha)* en un paciente con un cáncer de mama probado.

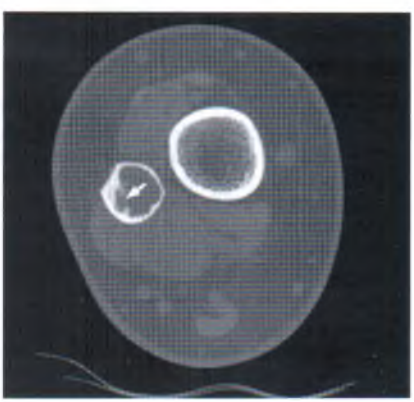

Fibroma no osificante. Imagen axial a través del peroné que muestra un festoneado del endostio *(flecha)* en este paciente con un fibroma no osificante.

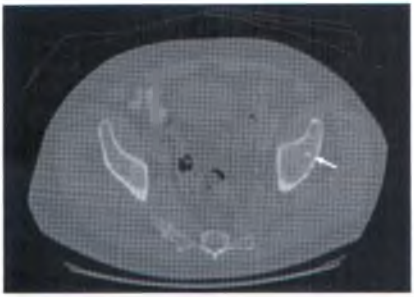

Islote óseo. Imagen axial a través del ilion que muestra un foco estrellado de esclerosis (*flecha*). No hay deformación en el hueso circundante. Se trataba de un hallazgo casual.

punto dentro del cuerpo vertebral, y merece la pena mencionarlas aunque se produzcan de manera tan frecuente. Si el clínico ve el estudio, puede preocuparse con respecto a que el hemangioma sea algo de muy peor pronóstico. Otra razón para comentar aquí esta lesión es que el hemangioma puede localizarse en un pedículo cuando se considera una fusión de columna en el paciente. Si se ha planeado hacer la fijación del pedículo con tornillos a través de esa zona, el cirujano debe saber que puede encontrar una lesión vascular.

Los hemangiomas pueden también afectar a la corteza del hueso. Cuando esto ocurre, se trata verdaderamente de una malformación vascular, y no necesariamente de un hemangioma. La corteza mostrará «agujeros» que están bien definidos y difieren en aspecto de los procesos infiltrantes que se ven en una lesión agresiva, que está confinada al espacio medular. Los agujeros son el resultado de los vasos haciendo túneles a través de la corteza.

NÓDULOS DE SCHMORL

Los nódulos de Schmorl se encuentran con frecuencia en las imágenes de TC de carácter ordinario. No son auténticos nódulos, sino más bien hernias de material discal a través de la placa terminal de un cuerpo vertebral. En las

Tumor de células gigantes. *A*, Radiografía convencional AP que muestra una lesión expansiva bien definida sin un borde esclerótico, que abomba la superficie articular del radio distal.

(Continúa)

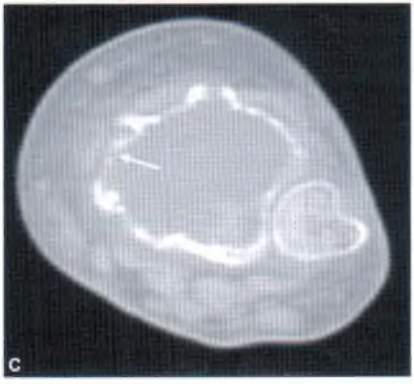

(Continuación). *B, C,* Las imágenes sagital y axial muestran la presencia de densidad de partes blandas y destrucción cortical *(flecha)* en esta enfermedad benigna. Estos hallazgos no implican malignidad.

Plasmocitoma. La imagen axial a través de la columna lumbar muestra un aspecto característico de plasmocitoma en la TC. Obsérvese el engrosamiento de las trabéculas *(flechas)*; esto probablemente se deba a la naturaleza del crecimiento lento de esta lesión que conduce a la hipertrofia de las trabéculas restantes.

Hemangioma. La imagen axial a través de L3 muestra una lesión lítica bien definida con un engrosamiento organizado de las trabéculas y grasa interpuesta *(flecha)*; éste es un aspecto característico de un hemangioma. Este patrón no se ve en el mieloma múltiple.

imágenes axiales de TC, ocasionalmente puede ser difícil caracterizar estas lesiones. Cuando se intenta determinar si la lesión es un nódulo de Schmorl, debe estar afectada la placa terminal. Los cambios asociados de enfermedad degenerativa también pueden ser útiles para determinar la presencia de un nódulo de Schmorl, pero puede que no haya. Los nódulos de Schmorl se pueden producir en cualquier parte del cuerpo vertebral en tanto que afecte a la placa terminal, pero se ven con mayor frecuencia en el centro del cuerpo vertebral (Fig. 21-8). A veces todavía puede ser difícil determinar si la lesión es un nódulo de Schmorl; puede entonces ser útil la proyección localizadora lateral. Si el paciente tiene radiografías simples de esa zona, puede confirmar la presencia de un nódulo de Schmorl. Los nódulos de Schmorl no realzan con el contraste, dado que el disco es avascular.

QUISTES DE TARLOV

Los quistes de Tarlov son dilataciones de las vainas nerviosas. Como se mencionó en el Capítulo 20, por lo general la densidad permitirá distinguir adecuadamente un quiste de Tarlov de un fragmento de disco. Sin embargo, si un quiste de Tarlov se hace lo suficientemente grande, y en particular si está localizado en el sacro, puede provocar una erosión ósea por el efecto de presión (Fig. 21-9). Es importante reconocer esta anomalía para evitar una biopsia. Los márgenes están bien definidos, y la densidad de la lesión inmediatamente adyacente al hueso excavado es la del líquido cefalorraquídeo. Una masa de partes blandas que produjera erosión ósea tendría una densidad superior a la del líquido cefalorraquídeo. Por lo general, los hallazgos son sencillos de interpretar; sin embargo, y en caso de confusión, está muy indicada una RM antes de intentar realizar una biopsia. La RM mostrará la naturaleza líquida de la lesión. No existe edema de médula ósea asociado con el quiste de Tarlov en la RM. Una masa pélvica o un tumor del sacro que erosione dentro del hueso puede tener asociada en la RM un edema de médula ósea.

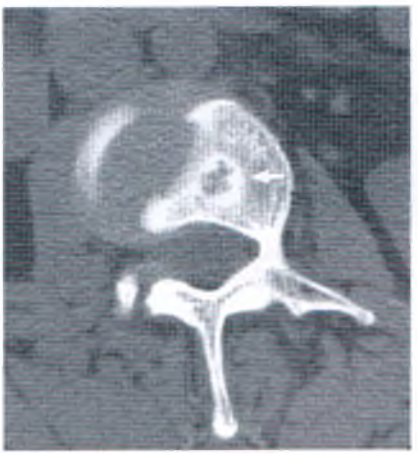

Nódulo de Schmorl. Imagen axial a través de la placa terminal del cuerpo de una vértebra lumbar (obsérvese el material del disco). Se puede ver un nódulo de Schmorl en la parte central del cuerpo vertebral con un margen esclerótico bien definido *(flecha)*.

ENFERMEDAD DE PAGET

La enfermedad de Paget no es una anomalía infrecuente que se encuentre en la TC. Puede afectar a cualquier hueso del organismo, y tiene tres aspectos distintos: puede ser puramente lítica, en cuyo caso tiene un borde bien definido; puede ser puramente esclerótica; y puede tener una mezcla de osteólisis y osteoesclerosis. La enfermedad de Paget tendrá hallazgos asociados de hipercrecimiento óseo, engrosamiento cortical y engrosamiento trabecular (Fig. 21-10). El engrosamiento trabecular no está organizado como en los hemangiomas, de manera que se puede distinguir de esta patología. La enfermedad de Paget se puede distinguir del mieloma múltiple por el engrosamiento cortical y el hipercrecimiento óseo. Estos procesos no suelen asociarse con un mieloma. La enfermedad de Paget comienza por lo general en un extremo del hueso en la superficie articular, y emigra entonces

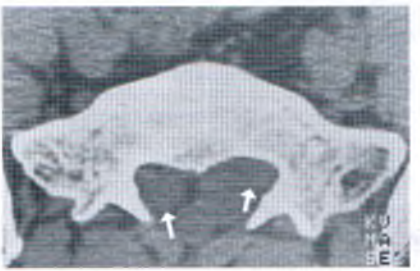

Quiste de Tarlov. La TC axial a través del sacro muestra vainas dilatadas de las raíces nerviosas *(flechas)*, con una densidad similar a la del líquido cefalorraquídeo. Obsérvese la erosión ósea por un efecto de presión de larga evolución.

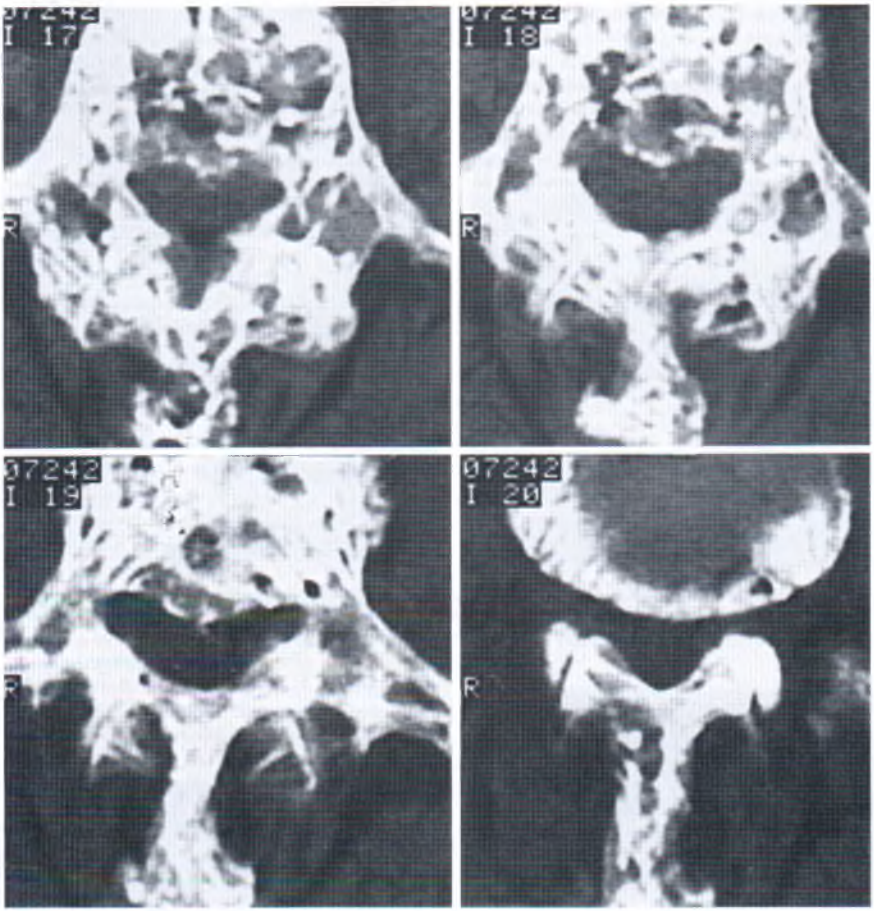

Enfermedad de Paget. Las imágenes múltiples a través de la columna lumbar muestran un marcado engrosamiento de las trabéculas y un hipercrecimiento del hueso. El hipercrecimiento del cuerpo vertebral, de los elementos posteriores, o de ambos puede dar lugar a una estenosis.

hasta el otro extremo en los huesos largos. En la pelvis (una localización habitual en la enfermedad de Paget), puede haber un engrosamiento de las líneas iliopectínea y/o ilioisquiática, pero éste no es siempre el caso. Parece que la mayoría de los casos de confusión se producen cuando se hacen imágenes de un paciente por un carcinoma de próstata y se encuentra un proceso blástico en la pelvis. No hay que olvidar buscar los hallazgos adicionales que sugieran enfermedad de Paget. El cáncer de próstata no se asociará con hipercrecimiento óseo, engrosamiento cortical, ni hipertrofia de las trabéculas.

DISPLASIA FIBROSA

La displasia fibrosa es un trastorno congénito del hueso que conduce a la presencia, dentro del mismo, de tejido fibroso, tejido cartilaginoso e incluso quistes. Debido a

Displasia fibrosa. La imagen axial a través del ilion izquierdo muestra una lesión bien definida con una matriz «velada» y un margen esclerótico *(flecha)* Obsérvese el engrosamiento cortical del ilion adyacente a la articulación sacroiliaca.

Displasia fibrosa. La imagen axial a través del cuello femoral derecho muestra un foco esclerótico *(flecha)* y el aspecto característico de una displasia fibrosa en esta localización.

los diferentes tipos tisulares, puede tener diferentes aspectos en la TC. En general, la displasia fibrosa será asintomática y, por tanto, un hallazgo casual. Es una lesión bien definida que se puede ver de forma ocasional con cortezas engrosadas, pero que no tendrá el engrosamiento trabecular de la enfermedad de Paget ni tampoco hipercrecimiento óseo (Fig. 21-11). Se pueden ver calcificaciones dentro de esta lesión producidas por elementos cartilaginosos, que se han descrito en aproximadamente el 10% al 30% de las lesiones de displasia fibrosa. Puede haber un festoneado endóstico asociado debido a que es un proceso de origen medular. Puede haber un borde esclerótico, en particular si se produce en la región intertrocantérea (Fig. 21-12). En resumen, la displasia fibrosa puede parecerse a otros muchos procesos en la TC, pero no tendrá un aspecto agresivo. No habrá una masa asociada de tejidos blandos ni una reacción perióstica (a menos que haya una fractura patológica). Si se encuentra una masa de tejidos blandos o una reacción perióstica (sin que se identifique una fractura), y asociada a una lesión ósea, el diagnóstico no debe ser displasia fibrosa.

En general, para las lesiones óseas que se encuentran en la TC y que no se pueden diagnosticar claramente, la radiografía convencional puede ser útil para una evaluación complementaria. Cuando se evalúan lesiones primarias del hueso, una radiografía convencional es la forma de distinguir un proceso benigno frente a otro agresivo. La TC se debe utilizar solamente para evaluar la matriz. Así, cuando se realiza una TC antes de la radiografía convencional, se debe estudiar la historia del paciente por si hubiera radiografías de la zona. Si no se ha realizado ninguna, hay que hacer una y comparar los hallazgos de la TC con las de la radiografía simple.

CONCLUSIÓN

En resumen, aunque no se pueden repasar en este capítulo todas las posibles lesiones, se han proporcionado algunas pistas útiles, con ejemplos que se encuentran con bastante frecuencia. Recuérdese que todas las lesiones óseas se identifican mejor en una radiografía convencional, y que cuando uno se enfrenta con una dificultad en cuanto al factor causante de la lesión y su diagnóstico adecuado, hay que comenzar con una radiografía convencional; esto evitará un montón de quebraderos de cabeza y biopsias innecesarias. La TC es útil cuando se estudian lesiones de la pelvis, ya que las radiografías simples de esta zona son a menudo difíciles de interpretar debido al aire intestinal existente.

Bibliografía

Matamedi K, Ilaslan H, Seeger LL: Imaging of the lumbar spine neoplasms. Semin Ultrasound CT MR 25(6):474-489, 2004.

Resnick D: Diagnosis of Bone and Joint Disorders. 4th ed. Vol. 3. Philadelphia: W.B. Saunders. 2203-2205, 2718-2721, 2002.

Whitehouse RW: Paget's disease of bone. Semin Musculoskelet Radiol 6(4):313-322, 2002.

Índice

Los números de página en *cursiva* se refieren a las ilustraciones; los números de página seguidos por t se refieren a las tablas.

A
Abdomen
absceso, 180
ganglios linfáticos de
anatomía de, 187
metástasis, 187-188
hallazgos en el síndrome de inmundeficiencia adquirida, 188-189
linfoma de, 188, *188-189*
masas quísticas de, 180-181
tomografía computarizada de
abordaje, 167-168
agentes de contraste utilizados, 168
artefactos
endurecimiento del rayo, 171, *171-172*
movimiento del paciente, 170, *170*
promediado de volumen, 170-171, *171*
ruido, 172
consideraciones para, 167-168
dosis de radiación en, 173
historia de, 167
interpretación del estudio, 168-170
ventana hepática, 168
ventanas de tejidos blandos, 168, *169*
ventanas óseas, 168, *169*
ventanas pulmonares, 168
traumatismos de. *Véase* Traumatismo abdominal
vasos sanguíneos de
aorta. *Véase* Aorta abdominal
tomografía computarizada
angiografía, 182-183
venografía, 183
variaciones anatómicas, 182
Abdominal, aorta
anatomía de, 181
imagen de, 8
Absceso
abdominal, 180
amebiano, 229, *230*
en diverticulitis aguda, 346, *346*
esplénico
bacteriano, 268
microabscesos, 269, *269*
extramural, 331
intraperitoneal, 180
mesentérico, 331
microabscesos, 269, *269*
pancreático, 251, *253*
pélvico, 180
piógeno, 228-229, *229*
pulmonar
características de, 116, *117*
frente a empiema, 150, *150*
renal, 285, 292, *292*
renal, 285, 292, *292*
subfrénico, *181*
tubo-ovárico, 368, *370*
Abuso del alcohol
pancreatitis producida por, 250t
Acondroplasia, 391, *392*
Adenocarcinoma de células claras, 362
Adenocarcinoma espiculado, 113, *113*
Adenocarcinoma seroso papilar, 362
Adenoma hepático, 225-226, *226*
arteria hepática
derecha, 207
izquierda, 207
Adenomas suprarrenales, benignos
características de, 310, *310*, 311-314
descripción de, 309
frente a metástasis, 309
pobres en lípidos, *313*
protocolo para tomografía computarizada, 314
resonancia magnética por desviación química, 314, *315-316*
ricos en lípidos, 309, *312*
valores de atenuación para, 311-312
«Adoquinado loco», 137
Agenesia pulmonar, 107
Agentes de contraste
aire, 168
detección de embolismo pulmonar, 8
dióxido de carbono, 168
en cavidad peritoneal, 194-195, *197*
en el árbol biliar, 241, 242c
extraluminal, 194-195
gastrointestinal, 168
imágenes abdominales usando, 168
imágenes de disección aórtica, 38
imágenes de enfermedades aórticas, 8
imágenes de fístula arteriovenosa, 108-109
imágenes de traumatismo abdominal usando, 194
imágenes de vejiga, 357
imágenes del estómago, 324
imágenes pélvicas, 168, 358
intravenosos, 168
porcentaje de lavado de captación, en metástasis suprarrenales, 312
tomografía computarizada torácica, 5-6
yodados, 168
Aire
como agente de contraste, 168
en la cavidad peritoneal, 177, *178*, 194, *196*
Almohadilla grasa, 77
Almohadillas de grasa extrapleural, 145
Amebiano, absceso, 229, *230*
Amiodarona, 217, *217*
Aneurismas. *Véase también*
Pseudoaneurismas
aorta abdominal
definición de, 183
imágenes de, *183*
infectado, 184-185
rotura de, 183-184, *184*
signo de la hiperatenuación en media luna, 184, *185*
aórtico
anatomía de, 34
arterioesclerótico, 34, *35*
tipos de, 34
arteria pulmonar, 44
arterioesclerótico, 34, *35*
de la arteria subclavia derecha aberrante, *30*
definición de, 34, 183
ductus, 34
en frambuesa, 289

fusiforme, 34, 183
ilíaca común, *183*
infectado, 184-185
micótico, 34, 184-185
sacular, 34, 183, *185*
verdadero, 183
Anexos
masas benignas de, 368, *369*
torsión de, 370
Angiografía, tomografía computarizada de carcinoma pancreático, 253-254
imágenes de vasos abdominales utilizando, 182-183
Angiomiolipoma, 280-281, *281*
Angiosarcoma, del bazo, 270, *271*
Aorta ascendente, 17, *17, 19*
Aorta descendente
anatomía de, 17, *17*
aneurismas de, 34
Aorta
abdominal
anatomía de, 181
imágenes de, 8
anomalías congénitas de
arco aórtico doble, 31, *32*
arteria subclavia derecha aberrante, 29, *30*
cayado aórtico derecho
con arteria subclavia izquierda aberrante, 29, 31, *31*
imagen especular, 29, 31, *31*
coartación, 31-32, *33*
descendente
anatomía de, 17, *17*
aneurismas de, 34
descripción de, 29
pseudocoartación, 32-34, *33-34*
coartación de, 31-32, *33*
desgarro de, 35
divertículo de, 29, *30*
invasión esofágica por carcinoma, 321
pseudoaneurisma de, 35-37, *36*
pseudocoartación de, 32-34, *33-34*
rotura de, 35, *36*
traumatismo de, 34-37
Aórticos, aneurismas
abdominal
definición de, 183
imagen de, *183*
infectado, 184-185
rotura de, 183-184, *184*
signo de la medialuna de hiperatenuación, 184, *185*
anatomía de, 34
arterioesclerótico, 34, *35*
tipos de, 34
Apéndice
anatomía de, 335, *336*
inflamación de, *337-338*
mucocele de, 339, *340*
Apendicitis
aguda, 335-336, *337-338*
perforada, 336
Apendicolitos, 336, *338*
Aplanamiento del saco tecal, 392, *393*
Aplasia pulmonar, 107, *108*
Árbol biliar
aire en, 241, *242*, 242t
anatomía de, 233-234
conductos biliares. *Véase* Conductos biliares
enfermedad de Caroli, 240, *241*
material de contraste en, 241, *242*, 242t
quiste del colédoco, 240, *240*
reflujo de gas en, 242t
tomografía computarizada de, 234
Árbol florecido, 131, *133*
Arco de la ázigos, *17*, 17-20
Arco de la hemiázigos, con vena cava superior izquierda persistente, *42*
Artefactos
en rayo, 39
endurecimiento del rayo, 171, *171-172*
moteado cuántico, 172, *173*
movimiento del paciente, 170, *170*
promediado de volumen, 170-171, *171*
ruido, 172
Arteria carótida, 12, *13*
Arteria coronaria
calcificación de, 21, *23*, 75
circunfleja, *23, 25*
principal izquierda, 75
Arteria esplénica, 248
Arteria innominada, 12, *13-14*
Arteria mamaria interna
anatomía de, *22-23*
en localización retroesternal, 26
Arteria mesentérica inferior, 182
Arteria mesentérica superior, 181, 248, *249*
Arteria mesentérica, 181-182
Arteria pulmonar
agrandamiento de, en hipertensión pulmonar, *103*
aneurismas de, 44
anomalías congénitas de, 44
defecto de llenado en, 45, *45-47*
derecha, *19*, 21, *22, 93*
dilatación de, 44
hipoplasia de, 111
izquierda, *19, 22, 93*
principal, 19, *21*
signo del donut asociado con, 45
Arteria subclavia
derecha
aberrante, 29, *30*
izquierda
aberrante, 29, *31*
anatomía de, 12, *13*
arco aórtico derecho con aberrancia, 29, *31*
Arterias ilíacas comunes
anatomía de, 181
aneurismas de, 183
Articulaciones sacroilíacas, 396-397, *398-399*
Ascitis
definición de, 176
descripción de, 146, *148*
en el cáncer de ovario, 365
exudativa, 176
imágenes de, *176, 216*
loculada, 176
pancreática, 252
quilosa, 176
serosa, 176
Aspergilosis
broncopulmonar alérgica, 123, *125*
invasiva
con signo de medialuna aérea, 116, *117*
con signo «del halo», 115, *116*
Atelectasias de cicatrización, 127
Atelectasias
causas de, 124
frente a masa hiliar, 104, *104*
obstructiva
características clínicas de, 124, *126*
causas de, 124, *126*
colapso del lóbulo inferior, 127, *128*
colapso del lóbulo medio, 127, *128*
colapso del lóbulo superior derecho, 124, *126*, 127
colapso del lóbulo superior izquierdo, 127, *128*
pasiva, 127
redondeada, 114, *115*
Atresia bronquial, 107
Aurícula derecha, *22, 24-25*
Aurícula izquierda
anatomía de, *23-25*
metástasis de, *75*
Axila, 159
Axilares, ganglios linfáticos, 160

B

Banda retrobronquial izquierda, 87, *89*
Barro biliar, *245*
Báscula cecal, 350
Bazo
abscesos de
bacterianos, 268
microabscesos, 269, *269*
accesorio, 265, *266*
anatomía de, *249*, 265, *266*
angiosarcoma de, 270, *271*
calcificaciones de, 270-272, *271*
errante, 266
hemangioma de, 270, *271*
hendidura de, 265, *266*
linfoma del, 269, *270*

metástasis de, 269, *270*
pseudomasa del, *267*
quistes del, *267*, 267-268
regeneración de, 266, *267*
tomografía computarizada de, 265, *266*
traumatismo del, 198, *198*
Biliar, obstrucción
cálculos biliares, 237, *238*
causas de, 234, *236*
coledocolitiasis, 234, 237
estenosis benigna del conducto biliar común, 234, *237*
tomografía computarizada de, 234, *235-236*
Biliares, cálculos
en el conducto biliar, 237, *238*
tomografía computarizada de, 241, *243*
Bilis, 241
Biopsia
nódulo pulmonar, 121
Bochdalek, hernia de, 162, *162*
Bocio, mediastínico, 67-68, *68*
Broncogénico, quiste, 70-71, *71*, 107-108
Broncogramas aéreos, 113, 124, *126-127*
Broncogramas de moco, 124
Broncopulmonar alérgica, aspergilosis, 123, *125*
Bronquiectasias por tracción, 130
Bronquiectasias, 123, *124*
Bronquio de la língula, 87, 95
Bronquio del lóbulo medio derecho, 84, 87, *92-93*
Bronquio intermediario derecho, 84, *88-89*
Bronquio intermediario
anatomía de, *19*
anormal, *92*
normal, *88-89*
Bronquio superior izquierdo.
bronquios, 81, 84
colapso de, 127, *128*
Bronquiolitis obliterante con neumonía organizada, 133, 137-138, *138*
Bronquiolitis obliterante, 124, *126*
Bronquiolo centrilobular, 129
Bronquios
anomalías de
atresia, 107
en sarcoidosis, *98*
engrosamiento de la pared bronquial, 98, 100
estrechamiento bronquial, 100, 103
indicadores de, 98
isomerismo, 107
de la língula, 87, 95
lobar
anatomía de, 79, *80*, 81t
inferior, 95-98, *98-99*
medio derecho, 84, 87, *92-93*
superior derecho, 81, *85-86*
superior izquierdo
anatomía de, 81, 84, 87, *89-90*
carcinoma broncogénico de, *101*
masa de, 100
principal izquierdo, *19*
segmentario
anatomía de, 79, *80*, 81t
apical, *83*
basal, 95-98, *98-99*
ramas de arterias pulmonares asociadas con, 98
traqueal, 107, *108*
tumores de, 102
Bucles ileales, 328

C

Calcificación
anillo concéntrico de, *119*
arteria coronaria, 75
carcinoma adrenocortical, 306, *308*
«en diana», *119*
en displasia fibrosa, 417
engrosamiento pleural, 150, *153*
esplénica, 270-272, *271*
frente a cálculos ureterales, 299
ganglio linfático, 54, *56*, *86*, 103
nódulo pulmonar, 118, *119-120*
pancreática, 253, *254*
suprarrenal, 307, *308*
Cálculos
biliares
en el conducto biliar, 237, *238*
tomografía computarizada de, 241, *243*
renales, protocolo de tomografía computarizada para, 276
ureteral
descripción de, 295
frente a flebolitos, 299, *300*
imágenes de tomografía computarizada de, 295-296, *296*
obstrucción ureteral aguda producida por, 296-298
problemas diagnósticos, 298-299, *299-300*
Canal de raíz nerviosa, 394
Canal verdadero, 38
Cáncer de pulmón
adenocarcinoma espiculado, 113, *113*
agrandamiento de ganglios linfáticos en, 53
carcinoma bronquioloalveolar, 113
cavitado, 113, *113*
derrame pericárdico por, *76*
detección de, 120-121
diagnóstico de, 113, *113*
estadiaje de, 55-56
estadiaje TNM del, 55, 58t
invasión de la pared torácica por, 158-159
invasión mediastínica por, *59*, 59-60
metástasis
con signo del vaso nutricio, *122*, 123
descripción de, 121-123
embolización tumoral como causa de, 121
ganglio linfático
descripción de, 54-55, 57
mediastinoscopia de, 59
tomografía por emisión de positrones de, 57, 59
morfología de, 122-123
obstrucción de la vena cava superior en, 41, *44*
tasa de duplicación para, 119
Cáncer. *Véase también* Carcinoma
cervical, 359-362, *362-366*
mama, 160
ovario
ascitis en, 365
características de, 363, *367*
estadiaje de, 363, 366t
extensión del tumor, 365
implantes peritoneales, 365
tipos histológicos de tumor, 363
próstata, 371-372
pulmón. *Véase* Cáncer de pulmón
testicular, 372
vejiga, 358, *359-360*
Capilares biliares, 233
Captación, 312
Carcinoma adenoide quístico, *70*, 102
Carcinoma adrenocortical, 306, *308*
Carcinoma broncogénico
agrandamiento de ganglios linfáticos en, *57*, 100
bronquio del lóbulo superior izquierdo, *101*
descripción de, 41
hilio derecho en
masa de, *87*, *94*
superior, *84*
invasión mediastínica por, *59*, 59-60
masas hiliares producidas por, 100-101
obstrucción de la vena cava superior en *44*
Carcinoma bronquioalveolar, 123
Carcinoma colorrectal. *Véase también*
Carcinoma rectal
clasificación de Dukes, 342t
colonoscopia para, 340, *341*
colonoscopia virtual para, 340, *341*
diseminación de, 340
engrosamiento de pared asociada con, 341, *343*
estadiaje de, 340, 342t
hallazgos clínicos de, 340, *343*
lesión «en corazón de manzana» asociada con, 340, *343*
metástasis, 340-341
recurrencia de, 341, 343

Carcinoma de células renales
afectación de ganglios linfáticos, 278-279
bilateral, *278*
características clínicas de, 277
diagnóstico de, 287
estadiaje de, 277-279, *279*, 279t
masas renales asociadas con, 287, *288*
metástasis, 279-280
multiquístico, 285, *288*
planificación para la cirugía de, 277-279
quístico, 277
recurrencia de, 279-280
Carcinoma de células transicionales
de los riñones, 281-282, *282*
de los uréteres, 294-295, *295*
de vejiga, 358, *359-360*
Carcinoma de la unión gastroesofágica, *321-322*
Carcinoma endometrial, 362-363
Carcinoma fibrolamelar, 224-225, *225*
Carcinoma gástrico, 325-326, *325-326*
Carcinoma hepatocelular, 213, 218, 222, 224
Carcinoma medular renal, 283-284
Carcinoma metastásico
derrame pleural maligno asociado con, *154*
diseminación linfangítica, 135
obstrucción de la vena cava superior en, *44*
tomografía computarizada de alta resolución de, 135
Carcinoma pancreático
angiografía con tomografía computarizada de, 253-254
descripción de, 253
irresecable, 254, *256*, 257
resecable, 254, *255*
Carcinoma rectal. *Véase también*
Carcinoma colorrectal
estadiaje de, 339
perforación intestinal en, 341, *344*
Carcinoma tímico, 65
Carcinoma traqueal, *70*
Carcinoma. *Véase también* Cáncer
broncogénico
agrandamiento de ganglios linfáticos en, *57*, 100
bronquio del lóbulo superior izquierdo, *101*
descripción de, 41
hilio derecho en
masa de, *87*, *94*
superior, *84*
invasión mediastínica por, *59*, 59-60
masas hiliares producidas por, 100-101
obstrucción de vena cava superior en, *44*
células renales
afectación de ganglios linfáticos, 278-279
bilateral, *278*
características clínicas de, 277
diagnóstico de, 287
estadiaje de, 277-279, *279*, 279t
masas renales asociadas con, 287, *288*
metástasis, 279-280
multiquístico, 285, *288*
planificación quirúrgica para, 277-279
quístico, 277
recurrencia de, 279-280
células transicionales
de los riñones, 281-282, *282*
de los uréteres, 294-295, *295*
cervical, 359-362, *362-366*
colangiocarcinoma, 237-238
endometrial, 362-363
esofágico, 320-322, *321-322*
estómago, 325-326, *325-326*
fibrolamelar, 224-225, *225*
gástrico, 325-326, *325-326*
hepatocelular, 213, 218, 222, 224
intestino delgado, 330, *331*
medular renal, 283-284
pancreático
descripción de, 253
irresecable, 254, *256*, 257
resecable, 254, *255*
tomografía computarizada angiografía de, 253-254
unión gastroesofágica, *321-322*
vejiga, 358, *359-360*
vesícula biliar, 244, *245*
yeyuno, 330, *331*
Carcinomatosis
mesentérica, 177, *179*
peritoneal, 177, *178-179*
Cartílago traqueal, 69
Cavidad peritoneal
aire libre en, 177, *178*, 194, *196*
anatomía de, 175, 355, *356*
contraste libre en, 194-195, *197*
líquido en, 175-177
Cayado aórtico derecho
con arteria subclavia izquierda aberrante, 29, *31*
imagen en espejo, 29, 31, *31*
Cayado aórtico
anatomía de 13-14, *15-16*
anterior, 14
diámetro de, 14
doble, 31, *32*
efectos sobre la pseudocoartación, 32, *33*
hipoplasia de, 32
CD117, 327
Ciego
anatomía de, 339
vólvulo de, 350, *351*
Cirrosis alcohólica micronodular, 217
Cirrosis
definición de, 217
Laennec, 217
nódulos en, 218-219, *219*
tomografía computarizada de, 217, *218*
Cistadenoma de ovario, 368, *369*
Cistadenoma seroso, 260-261, *261*
Cistografía TC, 194
Cisura de la ázigos, 40, *41*
Clasificación de Bosniak de las masas renales quísticas, 285-287, *285-288*
Clostridium difficile, 347, *348*
Coágulo centinela, 194, *195-196*
Coalición talocalcánea, 397, *400*
Coartación de la aorta, 31-32, *33*
Cola pleural, *113*
Colación tarsal, 397-398, *400*
Colangiocarcinoma hiliar infiltrante, 238, *239*
Colangiocarcinoma intrahepático formador de masa, 238, *239*
Colangiocarcinoma polipoideo intraductal, 238, *239*
Colangiocarcinoma, 237-238
Colangiohepatitis oriental, 240
Colangitis ascendente, 240
Colangitis en relación con SIDA, 240
Colangitis esclerosante primaria, 238, 240
Colangitis esclerosante, 238, 240
Colecciones de líquido paradiafragmático, 146-148
Colecistitis
aguda, 241-242, *243*
alitiásica, 241-242
enfisematosa, 242, *244*
gangrenosa, 241
Coledocolitiasis, 234, 237
Colelitiasis, 244
Colimación, 3
Colitis
Crohn, 347, *348*
enterohemorrágica, 349
hallazgos clínicos de, 346
infecciosa, 349
isquémica, 348
neutropénica, 347, *349*
por radiación, 348-349
pseudomembranosa, 347, *348*
ulcerosa, 346-347, *347*
Colon. *Véase también* Recto
anatomía de, 339
ascendente, 339
colitis. *Véase* Colitis
consideraciones técnicas para, 339-340
descendente, 339
diverticulitis aguda de, *345*, 345-346
linfoma de, 343-344, *344*
lipomas de, 345
megacolon tóxico, 349

neumatosis intestinal, 349-350
sigmoide
anatomía de, 339
vólvulo de, 350
transverso, 339
vólvulo de, 350, *351*
Colonoscopia virtual, 340 *341*
Columna
cervical, 378, *378*
enfermedad discal de. *Véase* Enfermedad discal
hemangiomas en, 412-413, *414*
lumbar
defecto del pedículo, 379, *379*
deformidades por compresión de, 378-379
espondilolisis de, 379, *379-380*
mieloma múltiple en, 412, *414*
Conducto biliar común
descripción de, 233
dilatación de, 234
estrechez de, 234, *237*, 253
Conducto pancreático
anatomía de, 233
dilatado, 253, *254*
Conductos biliares
anatomía de, 233
cálculos biliares en, 237, *238*
colangiocarcinoma de, 237-238
colangitis esclerosante de, 238, 240
común, 233
dilatado, 234, *235-236*, 253, *256*
interlobulares, 233
intrahepáticos, 233
Contraste libre en cavidad peritoneal, 194-195, *197*
Corazón
anatomía de, 21, 24-26
miocardio, 21, 24
patología de, 74-75
septo interventricular de, 21, *23*, 24, 25
Cordón espermático, 358
Crohn, colitis de, 347, *348*

D

Daily, clasificación de la disección aórtica, 37
DeBakey, clasificación de la disección aórtica, 37
Dermoide, quiste, 67
Derrames paraneumónicos, 148, *150*
Derrames pericárdicos
descripción de, 75, *76*
en linfoma, 157-158
Derrames pleurales
atelectasias redondas y, 114
en la enfermedad de Hodgkin, 157
en linfomas, 157-158
engrosamiento pleural y, 145, *147*
libre, 143, *146*
paraneumónicos, 148, *150*
tumores malignos asociados con, 153-154, *154*
y ascitis, *148*
Desgarro del labrum, 282, *384*
Deslizamientos diafragmáticos, 211, *212*
Diafragma
aberturas en, 162
anatomía de, 161, *161*
anomalías de, 162
eventración de, 162
hernias de, 162
pélvico, 355
rotura traumática de, 162
Dióxido de carbono, 168
Disco lateral, 389-391, *392*
Discrepancias de longitud de la pierna, 401, *408*
Disección aórtica
clasificación de Daily, 37
clasificación de DeBakey, 37
diagnóstico de, 37-38, 185-187
diagnóstico diferencial, 39-40
diagnóstico mediante ecocardiograma transesofágico, 38
falsa luz, 185
frente a hematoma intramural, *39*, 39-40
frente a úlcera arterioesclerótica penetrante, 40, *40*, 186, *186*
hematoma intramural, 185, *185*
imagen de, *186*
luz verdadera, 185-186
procesos asociados con, 37
signo «del pico», 185
tipo A, 37, *37*
tipo B, 37, *38*
valoraciones con tomografía computarizada, 38-39
Displasia fibrosa, 416-417, *417*
Diverticulitis aguda, *345*, 345-346
Divertículo
aórtico, 29, *30*
de Kommerell, 29, *30*
duodenal, 261, *330*
intestino delgado, 329, *330*
Diverticulosis, 345
Duodeno
anatomía de, 328
consideraciones técnicas para, 328-329
divertículo de, 261, *330*
traumatismo, *202*
Duplicación
de la vena cava inferior, 182, *182*
del uréter, 293-294, *294*

E

Eje celíaco, 181
Embolismo pulmonar
agentes de contraste para, 6
agudo, *45-46*
crónico, 45, *47*
diagnóstico de, 8, 9t, 44-45
diagnóstico diferencia, 47
imágenes de tomografía computarizada de
multidetector, 45
sensibilidad y especificidad, 45
técnicas para, 45-47
tórax, 6, 8, 9t
Embolismo
pulmonar. *Véase* Embolismo pulmonar
séptico, 115
Empiema necesitatis, 149-150
Empiema
agudo, *152*
aire en, 149, *151*
características de, 148-150, *151*
crónico, *152*
frente a absceso pulmonar, 150, *150*
y fístula broncopleural, *151*
Endometriomas, 191, 368
Enfermedad de Caroli, 240, *241*
Enfermedad de Castleman, 62-63, *63*
Enfermedad de Crohn, 331, *332*
Enfermedad de Hodgkin
adenopatía hiliar asociada con, 102
afectación del timo en, 66-67
afectación pulmonar parenquimatosa en, 123
agrandamiento de ganglios linfáticos en
descripción de, 60, *60*, 61t, *66*
prevascular, *51*, 60, *61*
derrames pleurales en, 157
linfadenopatía intratorácica en, 60
mediastínica anterior, *61*
presentación abdominal de, 188
Enfermedad de Paget, 392, *395*, 415-416, *416*
Enfermedad de Wolman
Enfermedad discal
consideraciones técnicas para, 387-388
descripción de, 387
disco lateral, 389-391, *392*
fragmentos libres, *390-391*
patología de, 388-390
raíz conjunta, 389, *391*
Enfermedad inflamatoria pélvica, 368, 370
Enfermedad renal poliquística autosómica dominante, 289, *290*
Enfermedad vascular del colágeno, 136, 136t
Enfermedad vascular pulmonar
frente a adenopatía hiliar, 103
imágenes de, 103-104
Enfermedades aórticas, 8
Enfermedades de la columna torácica, 73
Enfermedades pulmonares infiltrativas difusas
bronquiolitis obliterante con neumonía organizada, 133, 137-138, *138*
características de, 128-129

carcinoma metastásico, 135
definición de, 128
enfermedad vascular del colágeno, 136, 136f
fibrosis pulmonar idiopática, 135, *136*
hallazgos diagnósticos, 129
histiocitosis, 138-139
linfangiomiomatosis, 139
neumoconiosis de los trabajadores del carbón, 137
neumonía eosinofílica crónica, 138
neumonía intersticial habitual, 135
neumonía intersticial inespecífica, 135-136
proteinosis alveolar pulmonar, 137
sarcoidosis, 136-137
silicosis, 137
técnica para, 129
tuberculosis, 137
valoración mediante tomografía computarizada de alta resolución
hallazgos anormales
consolidación, 133, *134*
descripción de, 129
engrosamiento de septos interlobulares, 129-130, *130*
fibrosis pulmonar, 130-131, *131*
nódulos, 131-133, *132*
opacidad en vidrio deslustrado, 133-134, *134*
panalización, 130-131, *131*
quistes pulmonares, 134-135, *135*
Enfermedades vasculares
protocolos de tomografía computarizada del tórax, 8, 9t
tomografía computarizada helicoidal de detector único para, 9t
tomografía computarizada helicoidal multidetector para, 9t
Enfisema
bulloso, 139, *140*
centrilobular, 139, *139*
panlobular, 139, *140*
paraseptal, 139, *140*
tomografía computarizada de alta resolución de, 139, *139*
Engrosamiento de la pared aórtica asociada con, 40
causas de, 39
definición de, 185
imagen de, *39*, 39-40, *185*
Engrosamiento de la pared bronquial, 98, 100
Engrosamiento de la pared gástrica, 325
Engrosamiento intersticial intralobular, 130
Engrosamiento pericárdico, 75-76
Engrosamiento pleural en relación con asbesto, 151, *153*
Enteritis por radiación, *329*
Enteroclisis TC, 333
Entrada torácica, mediastino en, 12, *13*
Epidermoide, quiste, 267, *267*
Epiplón mayor, 175
Epiplón menor, 211
Epiplones aglomerados, 177, *179*, 365
Equinocócico, quiste, 267-268
Escáner
detector único o helicoidal, 3
helicoidal multidetector, 3-4
Escanogramas TC, 401, *408*
Escanogramas, 401, *408*
Escherichia coli, 325
Esclerodermia, neumonía intersticial inespecífica en, *136*
Esclerosis tuberosa, 280-281, 290-291
Escroto, 358
Esfínter de Oddi, 233
Esofagectomía, 322
Esofagitis, 322-323
Esófago
anatomía de, 15, *15*, *19*, 21, 320, *321*
carcinoma de, 320-322, *321-322*
consideraciones técnicas para, 320
esofagitis, 322-323
leiomioma, 322
perforación de, 323, *323*
síndrome de Boerhaave, 323
varices de, 322, *323*
Espacio axilar
anatomía de, 159-160
linfadenopatía de, 160
Espacio de Morison, 175
Espacio pararrenal
anterior, 273, *274*
posterior, 273
Espacio paratraqueal anterior, 16
Espacio perirrenal
absceso en, 292, *292*
anatomía de, 273
Espacio pretraqueal
anatomía de, *14-15*, 16
masas del, 60-70
Espacio prevascular
anatomía de, *15-17*, 16
masas en, 63-64
Espacio retroesternal, 26
Espacio retroperitoneal, 273-274, *274*
Espacio retropúbico, 355
Espacio subcarinal
anatomía de, 21
masas en
descripción de, 70-71
quistes broncogénicos, 70-71, *71*
quistes de duplicación esofágica, 70-71
Espacio subfrénico
derecho, 175
izquierdo, 175
posterior, 175
Espacio subhepático
derecho, 175
izquierdo, 175
Esplenomegalia, 266-267
Espolón óseo, 143
Espondilolisis
imágenes de, 379, *379*
masa cartilaginosa en, 379, *380*, 395, *398*
Espondilolistesis, 395-396, *398*
Estadiaje
del cáncer de ovario, 363, 366t
del cáncer de pulmón, 55-56
del carcinoma colorrectal, 340, 342t
del carcinoma de células renales, 277-279, *279*, 279t
del carcinoma de cérvix, 361t
del carcinoma endometrial, 364t
Estadios de ganglios linfáticos de la Unión Internacional Contra el Cáncer, 54, *54*
Esteatosis, hepática, 214-217
Estenosis del canal central, 391-392, *393-396*
Estenosis del neuroforamen, 393-394, *396*
Estenosis del receso lateral, 394, *397*
Estenosis espinal
acondroplasia, 391, *392*
adquirida, 391
congénita, 391
estenosis del canal central, 391-392, *393-396*
estenosis del neuroforamen, 393-394, *396*
estenosis del receso lateral, 394, *397*
Estenosis. *Véase* Estenosis espinal
Estómago
agentes de contraste para, 324
anatomía de, *249*, 324
carcinoma de, 325-326, *325-326*
consideraciones técnicas para, 324
distensión de, 324
engrosamiento de la pared gástrica, 325
gastritis, 325
hernia de hiato de, 324, *324*
linfoma no-Hodgkin de, *327*
tumores estromales gastrointestinales del, 326-327, *327-328*, 335
varices de, 328, *328*
vólvulo gástrico, 325
Estrella «estrellada», 260, *261*
Eventración, diafragmática, 162
Exudados, 145, 148t

F

Falso canal, 38-39
Fascia de Denonvilliers, 358
Fascia renal, 273
Fase de nefrograma, 275
Fase de pielograma del estudio, 275
Feocromocitoma, 290, 309, *310*
α-Fetoproteína, 222
Fibroides, uterinos, 359
Fibroma no osificante, 411, *412*

Fibromatosis mesentérica, 335
Fibrosis pericárdica, 75-76
Fibrosis pulmonar
  características clínicas de, 130-131, *131*
  idiopática, 135, *136*
Fibrosis quística, *133*
Fibrosis, pulmonar
  características de, 130-131, *131*
  idiopática, 135, *136*
Fístula
  arteriovenosa, 108-109, *109*
  broncopleural, *151*
  en la enfermedad de Crohn, 331, 347, *348*
  perianal, *348*
Flebolitos
  frente a cálculos ureterales, 299, *300*
  y hemangiomas, 413
Flemón, 251, 291
Fosa isquiorrectal, 355-356
Fracturas
  articulación glenohumeral, *382*
  carpo, 382, *384*
  de Jefferson, 378, *378*
  del acetábulo, 378, *378*
  del hueso ganchoso, 382, *384*
  escapular, 380-381, *382-383*
  estallido de L1, *378*
  granuloma eosinófilo con, *379*
  platillo tibial, *384*
  por estallido, *378*
  por insuficiencia del sacro, *381*

G

Ganglioneuroma, 72
Ganglios linfáticos aortopulmonares, 49, *51-52*, 55t
Ganglios linfáticos
  afectación de carcinoma de células renales, 278-279
  axilares, 160
  broncopulmonares, 55t
  hiliares, metástasis en, 102-103, *103*
  mamarios internos, 49, *50*
  mediastínicos
    acúmulo de, 51, *56*
    agentes de contraste para, 54
    agrandamiento de
      alteraciones del contorno del hilio como indicación de, 80
      causas infecciosas, 62
      descripción de, 53
      diagnóstico diferencial, 54-63
      en cáncer de pulmón, 54-60
      en carcinoma broncogénico, *57*
      en la enfermedad de Castleman, 62-63, *63*
      en leucemia, 61
      en linfoma de Hodgkin, *51*, 60, 61t, *66*
      en linfoma no-Hodgkin, 60-61
      en linfoma, 60-61
      en sarcoidosis, *52*, 62, 62t, *83*
      hiliar derecho, *91*
    anterior, 49, *50-52*
    aortopulmonar, 49, *51-52*, 55t
    aspecto en la tomografía computarizada de, 51-54, *56*
    ázigos, 49
    baja atenuación, 54
    broncopulmonar, 55t
    calcificación de, 54, *56*, *86*, 103
    centro, 49-50
    diámetro del eje corto de, 52-53, 56t, 57
    diámetro del eje largo, 53
    en mediastino supraaórtico, 12
    hiperplasia angiofolicular de, 62-63
    hiperplasia benigna de, 57
    ligamento pulmonar inferior, 50, 55t
    mamaria interna, 49, *50*
    medición de, 52-53
    metástasis de, 61-62, *62*
    necróticos, 54
    normales, *56*
    paracardíacos, 49, *51*
    paraesofágicos, 50, *53*, 55t
    paratraqueales, 55t
    paravertebral, 50
    peribronquial, 50, *52*, 55t
    posterior, 50, *53*
    pretraqueal, 49, 51-52, *51-52*
    prevascular
      anatomía de, 49, *51-52*, 55t
      en la enfermedad de Hodgkin, 60, *61*
    subcarinal, 49, 51, *52*, 55t
    tamaño de, 52-53, 56t
    ventana aortopulmonar, 18, 20
  paraesofágicos, 50, *53*, 55t
  pélvico, 356-357, *357*, 363
  perigástrico, 325-326
  pretraqueales, 49, 51-52, *51-52*
  prevasculares, 49, *51-52*, 55t
  subcarinales, 49, 51, *52*, 55t
Gastritis enfisematosa, 325
Gastritis, 325
Glándula prostática
  anatomía de, 358
  hipertrofia benigna de, 370-371, *371*
Glándulas suprarrenales
  anatomía de, 303, *304*
  derecha, 303, *304*
  descripción de, 303
  feocromocitoma de, 309, *310*
  hiperplasia de, 308, *309*
  izquierda, 303, *304*
  lesiones hiperfuncionantes de, 308-309
  masas de. *Véase* Masas suprarrenales
  metástasis a
    bilateral, *311*
    características de, 310-311
    características de, 311-314
    hallazgos en tomografía computarizada, 311, *311*
    porcentaje de lavado de la captación en, 312
    valores de atenuación para, 311-312
  síndrome de Conn, 309
  síndrome de Cushing, 308-309
  traumatismos de, 204, *205*
Gotiera paracólica derecha, 175
Granuloma eosinófilo
  con fractura, *379*
  secuestro con, 401, *406*
Granulomas calcificados, *271*
Grasa perirrenal, 273-274
Grosor del corte, 5

H

Hamartoma, 114, *114*
Helicobacter Pylori, 325
Hemangiomas
  cavernoso, 227-228, *228*
  descripción de, 219
  en la columna, 412-413, *414*
  esplénico, 270, *271*
  flebolitos y, 413
  ilustración de, *403*
Hematoma
  intramural
    causas de, 39
    definición de, 185
    engrosamiento de la pared aórtica asociada con, 40
    frente a disección aórtica, *39*, 39-40
    imagen de, *39*, 39-40, *185*
  intraparenquimatoso, 197, *197*
  mediastínico, 35, *36*
  mesentérico focal, 201, *201*
  pared abdominal, 190-191, *191*
  subescapular, 195, *197*
Hematopoyesis extramedular, 73
Hemocromatosis, 217
Hemoglobinopatía falciforme, 272
Hemoperitoneo, 176, 194, *195*, 201
Hemorragia
  abdominal, 194, *196*
  en angiomiolipoma, 280
  extraperitoneal, 198
  mediastínica, 74
  suprarrenal, 204, *205*, 305-306
Hemosiderosis, 217
Hemotórax, 145, *146*
Hepático, quiste
  absceso amebiano, 229, *230*
  absceso piógeno, 228-229, *229*
  acumulación de, 228
  prevalencia de, 228
  quiste hidatídico, 229-230, *230*
  simple, 228, *229*
Hepatoesplenomegalia, 189
Hernia
  Bochdalek, 162, *162*

de hiato, 324, *324*
de Morgagni, 162
de Spiegel, 190, *191*
diafragmática, 162
incisional, 190
inguinal, 190, *190*
paraesofágica, 324
paraesternal, 162
paraumbilical, 190, *190*
pared abdominal, 190, *190-191*
Hiato aórtico, 162
Hidronefrosis, 281
Hígado
anatomía de, 207-211
anomalías de perfusión de, 212-213, *214*
atenuación de, 217, *217*
atenuación periportal baja, 199, *200*
carcinoma de vesícula, invasión de, *245*
carcinoma hepatocelular de, 218
cirrosis de, 217, *218*
compresión extrínseca de, 213
congestión de, 220, *222*
congestión pasiva de, 220, *222*
deslizamientos diafragmáticos, 211, *212*
esteatosis de, 214-217
falta de afectación focal de, 215-216, *216*
fisuras de, 210-211
graso, 214-217
hemocromatosis de, 217
hemodinámica de, 212
hipertensión portal de, 219-220, *220-221*
infiltración de, 214-215, *215*
infiltración grasa de, 214-215, *215*
laceraciones de, *198*, 199
ligamento falciforme de, 211
ligamento redondo de, 211
ligamento venoso de, 211
ligamentos coronarios de, 211
ligamentos de, 210-211
lóbulo caudado de, 208-209, *216*
lóbulo de Riedel, 211
lóbulo derecho de, 209-210
lóbulo izquierdo de, 209
parénquima de, 215
pseudolesiones de, 213, *213*
segmentos de, 207-211, *208-210*
síndrome de Budd-Chiari, 220-221, *223*
tercer flujo en, 212, *213*
tomografía computarizada de
con contraste, 211-212
consideraciones técnicas para, 211-212
estudios sin contraste, 211
fase arterial, 211-212
fase de equilibrio, 212
fase tardía, 212
fase venosa portal, 212
multidetector, 211-212
presentación homogénea, 211
traumatismos de, 199-200, *200*
trombosis de la vena portal de, 220, *221*
tumores de, 213
Higroma, 69
Hilio pulmonar
adenopatía de
en sarcoidosis, 103
enfermedad vascular pulmonar
frente a, 103
hiliar derecha, *99*
ilustración de, *86*
linfoma con, *94*, 102
anatomía de, 80-98
bronquio derecho intermedio, 84, *88-89*
bronquio lingular y, 87, 95
bronquios del lóbulo medio derecho, 84, 87, *92-93*
contornos de, 79-80
derecho
adenopatía de, *99*
agrandamiento de ganglios linfáticos, en sarcoidosis, *91*
bronquio del lóbulo superior derecho, 81, *85-86*
bronquios de los lóbulos inferiores, 95-98, *98-99*
bronquios del lóbulo medio, 84, 87, *92-93*
en carcinoma broncogénico, *84, 87, 94*
linfoma con adenopatía de, *94*
masa de, *87, 94*
superior, 81, *84*
descripción de, 79
imágenes de, 79
izquierdo
adenopatía de, *95*
bronquios de los lóbulos inferiores, 95-98
bronquios del lóbulo superior izquierdo, 81, 84, 87, *89-90*
superior, 81
masas de
atelectasias frente a, 104, *104*
carcinoma broncogénico y, 100-101
descripción de, 79-98, 84, *91-92*
diagnóstico diferencial, 100-103
frente a enfermedades inflamatorias, 103
frente a moco, 103
ilustración de, *91-92*
tumores bronquiales y, 102
metástasis en ganglios linfáticos, 102-103, *103*
superior
anormal, *83*
normal, *82*
Hiperaldosteronismo, 309
Hiperplasia del timo, 66
Hiperplasia nodular focal, 226-227, *227*
Hipersensibilidad, neumonitis por
definición de, 137
hallazgos en la tomografía computarizada de alta resolución, 137, *138*
nódulos centrilobulares en, *133*
opacidad en vidrio deslustrado, *138*
Hipertensión portal, 219-220, *220-221*
Hipertensión pulmonar, *103*
Hipertrofia de facetas, 392, *394*
Hipertrofia del ligamento amarillo, 392, *394*
Hipertrofia prostática benigna, 370-371, *371*
Histiocitosis de Langerhans, 138-139
Histiocitosis, 138-139
Histoplasmosis, 118, 307
Hombro
artrograma del, *384*
luxación de, 382, *383*

I

Ictericia obstructiva, 234t
Íleo paralítico, 333
Imágenes de fase corticomedular, 275, *276*
Implantes peritoneales, 365
Infarto agudo de miocardio, 74
Infarto pulmonar, 115
Infartos renales, 198, *199*
Infecciones
musculoesquelética, 398-401
oportunistas, 188
Pneumocystis carinii, 133-134, 189
renal
condiciones predisponentes para, 291
pielonefritis aguda, 291-292, *292*
pielonefritis xantogranulomatosa, 293, *293*
pionefrosis, 291
tuberculosis, 291-292
Infiltración grasa
del hígado, 214-215, *215*
del páncreas, 249, *250*
Injertos de arterias coronarias, 74
Intestino delgado
adenocarcinoma de, 330, *331*
divertículos de, 329, *330*
duodeno
anatomía de, 328
consideraciones técnicas para, 328-329
divertículo de, 261, *330*
traumatismo de, *202*
enfermedad de Crohn de, 331, *332*
engrosamiento parietal, 319-320, 320t, 329, *329*
estrangulación de, 333
intususcepción de, 333-334, *334*
mesenterio de, 175

metástasis en, 330
obstrucción de, 332-334
obstrucción del bucle cerrado, 333
sobrecarga de líquidos en, 202
tumores carcinoides de, 330, *331*
tumores de, 329-331, *330*
yeyuno
adenocarcinoma de, 330, *331*
asas de, 328
descripción de, 202
Intestino
delgado. *Véase* Intestino delgado
grueso. *Véase* Colon; Recto
isquemia de, 350
necrosis de, 349
shock, 202, *203*
traumatismo de, 201-202, *201-202*
Intramural, hematoma
frente a disección aórtica, *39*, 39-40
Intraperitoneal, absceso, 180
Intraperitoneal, aire, 177, *178*
Intususcepción, 333-334, *334*
Invasiva, aspergilosis
con signo de la media luna aérea, 116, *117*
con signo «del halo», 115, *116*
Isomerismo bronquial, 107

L

Laceraciones
abdominal, 197, *198*
esplénico, *198*
hígado, *198*, 199
pancreático, 200, *201*
renal, 202
yeyuno, 202
Laennec, cirrosis de, 217
Lavado de la captación, 312-313
Lavado peritoneal diagnóstico, 193
Leiomioma
del esófago, 322
del útero, 359, *361*
Leiomiosarcomas
del esófago, 322, 331
del útero, 359
Lesión «en corazón de manzana», 340, *343*
Lesión del pedículo renal, *199*
Lesiones granulomatosas, 116-117
Leucemia, 61
Ligamento ancho del útero, 357
Ligamento de Treitz, 328
Ligamento falciforme, 211
Ligamento frénico cólico, 175
Ligamento gastrohepático, 211
Ligamento hepatoduodenal, 211
Ligamento pulmonar inferior
anatomía de, 144, *145*
ganglios linfáticos, 50, 55t
Ligamento redondo, 211
Ligamento venoso, 211
Ligamentos cardinales, 357
Línea media traqueal, 12
Linfadenopatía intratorácica, 60
Linfadenopatía peripancreática, 258, *258*
Linfadenopatía, 160, 188
Linfangioma
descripción de, 69
quístico, 180-181, *181*
Linfangiomiomatosis, *135*, 139
Linfocele, 180
Linfoma
adenopatía hiliar derecha con, *94*, 102
afectación del timo en, 66-67
colon, 343-344, *344*
de tejido linfoide asociado a mucosas, 326
derrames pleurales en, 157-158
en el abdomen, 188, *188-189*
esplénico, 269, *270*
gástrico, 326, *327*
hígado, 225, *226*
Hodgkin, 225
mesentérico, 334-335
no-Hodgkin
adenopatía hiliar asociada con, 102
agrandamiento de ganglios linfáticos en, 60-61
definición de, 60
del bazo, 269, *270*
del hígado, 225, *226*
enfermedad pulmonar en, 123
presentación abdominal de, 188
pancreático, 257-258, *258*
perirrenal, 282, *283*
rectal, *344*
relacionado con SIDA, 189
renal, 282-283, *282-283*
Lipoma
colon, 345
descripción de, 68
endobronquial, *102*
Lipomatosis, 68
Líquido cisural, 148, *149*
Líquido intraperitoneal, 176
Líquido pleural
colección de, 146-148, 150-151
colecciones de líquido paradiafragmáticas, 146-148
empiema, 148-150, *150-151*
exudados, 145, 148t
frente a ascitis, 146
líquido cisural, 148, *149*
trasudados, 145-146, 148t
valoraciones del tubo de toracostomía, 150-151
Lóbulo ázigos, 40, *41*
Lóbulo de Riedel, 211
Lóbulo superior derecho
bronquio, 81, *85-86*
colapso de, 124, *126*, 127
Lumbar, columna
defecto del pedículo de, 379, *379*
deformidades por compresión de, 378-379
espondilolisis de, 379, *379-380*
Luxación de cadera, 380, *382*

M

Malignidad, derrames pleurales asociados con, 153-154, *154*
Masa fibrocartilaginosa en la espondilolisis, 379, *380*, 395, *398*
Masa renal
angiomiolipoma, 280-281, *281*
bilateral, 282, *282*
características clínicas de, 277
carcinoma de células de transición, 281-282, *282*
carcinoma de células renales. *Véase* Carcinoma de células renales
linfoma, 282-283, *282-283*
metástasis, 284
oncocitoma, 280
pequeño indeterminado, 287-289, *288*
quística
clasificación de Bosniak, 285-287, *285-288*
pequeño indeterminado, 287-289, *288*
simple. *Véase* Quistes renales, simples
solitaria, 282, *283*
tomografía computarizada de, 275, *276*
Masas anexiales benignas, 368, *369*
Masas en el ángulo cardiofrénico anterior, 76-77
Masas hepáticas
adenoma hepático, 225-226, *226*
carcinoma fibrolamelar, 224-225, *225*
carcinoma hepatocelular, 213, 218, 222, 224
focal, 221-228
hemangioma cavernoso, 227-228, *228*
hiperplasia nodular focal, 226-227, *227*
linfoma, 225, *226*
metástasis, 222, *223*, 330
quístico, 228-230
sólida, 221-222, 224
Masas mediastínicas
atenuación de, 63, 64t
diagnóstico diferencial, 63
localización de, 63
Masas paracardíacas
descripción de, 76
masas del ángulo cardiofrénico anterior, 76-77
Masas paravertebrales
descripción de, 71
enfermedades de la columna torácica, 73
hematopoyesis extramedular, 73

meningocele torácico, 72, *72*
quiste neuroentérico, 73
tumores neurogénicos, 71-72
Masas suprarrenales
adenomas benignos. *Véase* Adenomas suprarrenales
calcificación, 307, *308*
mielolipoma, 303, 305
pseudoquistes, 305, *306*
pseudotumores, 306, *307*
quistes, 305, *305*
Masas tiroideas, 67-68, *68*
Mastectomía radical modificada, 160-161
Mastectomía radical, 160
Mastectomía simple, 161
Mastectomía, 160-161
Mediastínico, hematoma, 35, *36*
Mediastinitis aguda, 73, *74*
Mediastinitis esclerosante, 73
Mediastinitis granulomatosa, 73
Mediastinitis, 73, *74*
Mediastino
anatomía de, 11-21
anterior, 16
definición de, 11
en la entrada torácica, 12, *13*
ganglios linfáticos de, 16
imágenes de, 11
invasión por carcinoma broncogénico, *59*, 59-60
paracardíaco, 12, 21, *22-24*
retroesternal, 71
subaórtico, 12-21
supraaórtico, 12-13, *13*
Mediastinoscopia, 59
Megacolon tóxico, 349
Melanoma maligno, 191, *192*
Meningocele, torácico, 72, *72*
linfangioma, 69
lipoma, 68
lipomatosis, 68
masas mediastínicas
Mesentérico, absceso, 331
Mesentérico, quiste, 180-181
Mesenterio
«con vaho», 334
intestino delgado, 175
lesiones traumáticas de, 201-202, *201-202*
linfoma de, 334-335
masas quísticas de, 334
mesenteritis esclerosante, 334
metástasis en, 335
neoplasias de, 334-335
Mesenteritis esclerosante, 334
Mesoázigos, 106
Mesotelioma
benigno, 155-156, *156*
peritoneal, 179-180, *180*
pleural, 154-155, *154-155*
quístico, 334
Metástasis
aurícula izquierda, *75*
cáncer de pulmón
con signo del vaso nutricio, *122*, 123
descripción de, 121-123
embolización tumoral como causa de, 121
ganglios linfáticos
descripción de, 54-55, 57
mediastinoscopia de, 59
tomografía por emisión de positrones de, 57, 59
morfología de, 122-123
carcinoma colorrectal, 340-341
carcinoma de células renales, 279-280
diagnóstico diferencial, 411-412, *412-413*
endobronquial, *103*
esplénica, 269, *270*
ganglio linfático
abdominal, 187-188
descripción de, 54-55, 57
mediastinoscopia de, 59
tomografía por emisión de positrones de, 57, 59
hígado, 222, *223*, 330
hipervascular, 222
hipovascular, 222
mesenterio, 335
neoplasia quística mucinosa, 260, *260*
pancreática, 258
peritoneal, 177, *178*
pleural, 156-157, *157-158*
renal, 284
suprarrenal
bilaterales, *311*
características de, 310-311
características de, 311-314
hallazgos en tomografía computarizada, 311, *311*
porcentaje de lavado de la captación en, 312
valores de atenuación para, 311-312
tomografía computarizada de, 411-412, *412-413*
Metayodo-benzil-guanidina, 109
Miastenia gravis, 64-65
Microabscesos, del bazo, 269, *269*
Mielolipoma, 303, 305
Mieloma múltiple
diagnóstico diferencial, 411-412, *412-413*
en la columna, 412, *414*
hallazgos clínicos de, 400, *402-403*
lítico, 400, *402*
Miocardio, 21, 24
Miometrio
anatomía de, 357
invasión de por carcinoma endometrial, 362
Miositis osificante, 382, 384, *385*, 400, *401-402*
Moco
acumulación de, en atresia bronquial, 107
acumulación de, 103
Morgagni, hernia de, 77, 162
Movimiento del paciente, artefactos producidos por, 170, *170*
Mucocele, del apéndice, 339, *340*
Músculo obturador interno, 355
Músculos ilíacos, 355
Músculos iliopsoas, 355
Músculos piriformes, 355
Músculos psoas, 355
Músculos subcostales, 145
Mycobacterium avium intracellulare, 188-189
Mycobacterium tuberculosis, 189

N

Nefromegalia, 189
Neoplasias
mesenterio, 334-335
mucinosa papilar intraductal, 258-259, *259*
quística mucinosa, 259-260, *260*
Nervio frénico, *145*
Neumatosis intestinal, 349-350
Neumatosis lineal, 350, *350*
Neumatosis quística, 350, *350*
Neumoconiosis de los trabajadores del carbón, 137
Neumonía
bronquiolitis obliterante organizada, 133, 137-138, *138*
consolidación producida por, 133, *134*
eosinofílica crónica, 138
intersticial habitual, 135
intersticial inespecífica, 135-136
lipoidea, 117
obstructiva, 124, *127*
Neumonitis por hipersensibilidad
definición de, 137
hallazgos en la tomografía computarizada de alta resolución, 137, *138*
nódulos centrilobulares en, 133
opacidad en vidrio deslustrado en, *138*
Neumoperitoneo, 177, *178*, 194, *196*
Neurentérico, quiste, 73
Neuroblastoma, 72
Neurofibroma, 72, *72*
Neuroforamen, 389
Niveles de ganglios linfáticos del Comité Americano Conjunto sobre el Cáncer, 50, *54*
Nocardiosis, *122*
Nódulos satélites, 117, *118*
Nódulos sideróticos, 218, *219*

Nodulos
ázigos, 49
cirrosis, 218-219, *219*
de Schmorl, 415, *415*
linfáticos paracardíacos, 49, *51*
perilinfáticos, 131, *132*
pulmonar
aleatorio, 131
biopsia de, 121
calcificación de, 118, *119-120*
centrilobular, 131, *133*, 138-139
crecimiento de, 119-120
diagnóstico diferencial de, 121
doblado de, 119-120
en carcinoma bronquioalveolar, 123
múltiple, 121, *121-122*
nocardiosis con, *122*
opacificación de, 118
perilinfático, 131, *132*
solitario, 112
satélite, 117, *118*
siderótico, 218, *219*
No-Hodgkin, linfoma
adenopatía hiliar asociada con, 102
agrandamiento de ganglios linfáticos en, 60-61
definición de, 60
del bazo, 269, *270*
del estómago, *327*
del hígado, 225, *226*
enfermedad pulmonar en, 123
presentación abdominal de, 188
No-seminomas, 372

O

Obliteración de la grasa epidural, 392, *393*
Obstrucción
biliar
cálculos biliares, 237, *238*
causas de, 234, *236*
coledocolitiasis, 234, 237
estenosis benigna del conducto biliar común, 234, *237*
tomografía computarizada de, 234, *235-236*
intestino delgado, 332-334
ureteral, 296-298
vena cava superior, 41-42, *44*
Obstructiva, atelectasia
características clínicas de, 124, *126*
causas de, 124, *126*
colapso del lóbulo inferior, 127, *128*
colapso del lóbulo medio, 127, *128*
colapso del lóbulo superior derecho, 124, *126*, 127
colapso del lóbulo superior izquierdo, 127, *128*
Oncocitoma, 280
Opacidad en vidrio esmerilado
características de, 133-134, *134*
Orejuela auricular
derecha, *19*, 21
izquierda, *19*
Organo de Zückerkandl, 309
Osteítis condensantes del ilion, 397
Osteítis del pubis, 397, *399*
Osteoma osteoide, 400, *403-405*
Osteomielitis, 400-401, *406*
Osteosarcoma paraóstico, 382
Ovario, cáncer de
ascitis en, 365
características de, 363, *367*
estadiaje de, 363, 366t
extensión tumoral de, 365
implantes peritoneales, 365
tipos histológicos de tumor, 363
Ovarios
absceso tubo-ovárico, 368, *370*
anatomía de, 358, *368*
cáncer de. *Véase* Ovario, cáncer de
enfermedad pélvica inflamatoria de, 368, 370
masas anexiales benignas de, 368, *369*

P

Panalización, 130, *131*
Páncreas
absceso de, 251, *253*
agrandamiento de, 253, *255*
anatomía de, 247-249, *248*
anatomía vascular de, 248-249
ascitis de, 252
calcificaciones de, 253, *254*
cola del, *249*
en fibrosis quística, 249
infiltración grasa de, 249, *250*
lesiones quísticas de
cistadenoma seroso, 260-261, *261*
diagnóstico de, 259
divertículo duodenal, 261
neoplasia quística mucinosa, 259-260, *260*
pseudoquistes, 251, *252*, 259, 268, *268*
quistes pancreáticos, 261, *262*
linfoma de, 257-258, *258*
metástasis en, 258
necrosis de, 251, *253*
neoplasias mucinosas papilares intraductales de, 258-259, *259*
proceso uncinado de, 247, *249*
pseudoaneurismas de, 251, *253*
pseudoquistes de, 251, *252*, 259, 268, *268*
técnica de tomografía computarizada para, 247
traumatismo de, 200-201, *201*
tumores de células de los islotes de, 257, *257*
Pancreatitis
aguda, 250-252
ascitis exudativa producida por, 176
calcificaciones asociadas con, 253, *254*
causas de, 250t
coledocoletiasis y, 234
crónica, 252-253
estenosis benigna del conducto biliar común y, *237*
necrotizante, 251, *253*
Parametrio, 357
Pared abdominal
anatomía de, 189
hematoma de, 190-191, *191*
hernias de, 190, *190-191*
músculos de, 189
nódulos subcutáneos de, 191, *192*
Pared aórtica
aortografía, 35
calcificación de, 40
engrosamiento de, en hematoma intramural, 40
Pared bronquial anterior, 96
Pared torácica
alteraciones en relación con mastectomía, 160
anomalías de, 158-159
cáncer de pulmón con invasión de, 158-159
imagen de, 143
síndrome de Pancoast, 159
Paso
definición de, 3
tomografía computarizada multidetector, 4
tomografía computarizada torácica, 4
Pelado pleural, 150, *152*
Pélvico, absceso, 180
Pelvis
anatomía de, 355-358
anatomía vascular de, 356-357
cavidad peritoneal, 355, *356*
compartimentos de, 355, *356*
espacio extraperitoneal de, 355, *356*
falsa, 355
ganglios linfáticos de, 356-357, *357*, 362
glándula prostática
anatomía de, 358
cáncer de, 371-372
hipertrofia benigna de, 370-371, *371*
ovarios
absceso tubo-ovárico, 368, *370*
anatomía de, 358, *368*
cáncer de. *Véase* Ovario, cáncer de
enfermedad inflamatoria pélvica de, 368, 370
masas anexiales benignas, 368, *369*
periné de, 355-356, *356*
referencias de, 355
tomografía computarizada de
abordaje para, 167-168
agentes de contraste usados en, 168, 358

artefactos
endurecimiento del rayo, 171, *171-172*
movimiento del paciente, 170, *170*
promediado de volumen, 170-171, *171*
ruido, 172
consideraciones para, 167-168
consideraciones técnicas para, 358
dosis de radiación en, 173
historia de, 167
interpretación de estudios, 168-170
ventanas de tejidos blandos, 168, *169*
ventanas hepáticas, 168
ventanas óseas, 168, *169*
ventanas pulmonares, 168
traumatismo de, 380, *381-382*
útero
anatomía de, 357
carcinoma cervical, 359-362, *362-366*
carcinoma endometrial, 362-363
fibroides de, 359
leiomioma de, 354, *361*
verdadera, 355
Perfusión en mosaico, con bronquiolitis obliterante, 124, *126*
Pericárdico, quiste, 76-77, *77*
Pericardio
anatomía de, *24-25*, 26
receso pericárdico superior, 20
rotura aórtica dentro de, 37
Perigástricos, ganglios linfáticos, 325-326
Periné, 355-356, *356*
Perineural, quiste, 389, *390*
Peripélvico, quiste, 298, *299*
Peritoneo
carcinomatosis de, 177, *178-179*
metástasis de, 177, *178*
sangrado intraperitoneal, 193
Peritonitis, *176*
Pielitis enfisematosa, 292
Pielografía intravenosa TC, 275, *277*
Pielonefritis
aguda, 291-292, *292*
descripción de, 285
enfisematosa, 292
xantogranulomatosa, 293, *293*
Pilares diafragmáticos, 161, *161*
Piógeno, absceso, 228-229, *229*
Pionefrosis, 291
Pirámides renales, 295
Placas pleurales, 151, 153, *153*
Plasmocitoma, 412, *414*
Pleura
anatomía de, 143-144, *144*
costal, 144
diafragmática, 151, 153
engrosamiento de
calcificada, 150, *153*
características clínicas, 145-146
derrames pleurales y, 144-145, *147*
descripción de, 114
en el mesotelioma, *154*, 155
en relación con asbesto, 151, *153*
espolón óseo desde, 143
imágenes de, 143
lesiones de, 118
ligamento pulmonar inferior, 144, *145*
mesotelioma de, 154-155, *154-155*
parietal, 144, 146
tumor fibroso localizado de, 155-156, *156*
visceral, 144
Pneumocystis carinii, infecciones por, 133-134, 189
Pólipos, 340, *341*
Polisplenia, 41
Porcentaje relativo de lavado de captación, 312
Porta hepática, *221*
Proceso uncinado, 247, *249*
Proteinosis alveolar pulmonar, 137
Protrusiones discales, 388-390, *389*
Pseudoaneurismas. *Véase también* Aneurismas
aórticos, 35-37, *36*
pancreáticos, 251, *253*
postraumático, 35-37, *36*
Pseudocoartación aórtica, 32-34, *33-34*
Pseudodiafragma, 147
Pseudomixoma peritonei, 176-177, *177*
Pseudoquistes. *Véase también* Quistes
pancreáticos, 251, *252*, 259, 268, *268*
suprarrenal, 305, *306*
Pseudotumores, suprarrenales, 306, *307*
Pulmón
bronquios. *Véase* Bronquios
cisuras de
accesoria, 106
ázigos, 106
intrapulmonar, 144
mayor, 105, *106*
menor, 105-106, *107*
colapsado, 110, *111*
descripción de, 105
hiperlucente, 110, *110*
lóbulos
anatomía de, 105-106
atrapamiento aéreo en, 107
ázigos, 106
superior derecho, 124, *126*, 127
panalización de, 130, *131*
Pulmonar, absceso
características de, 116, *117*
frente a empiema, 150, *150*
Pulmonar, nódulo
aleatorios, 131
biopsia de, 121
calcificación de, 118, *119-120*
centrilobular, 131, *133*, 138-139
crecimiento de, 119-120
diagnóstico diferencial de, 121
duplicación de, 119-120
en carcinoma bronquioalveolar, 123
múltiples, 121, *121-122*
nocardiosis con, *122*
opacificación de, 118
perilinfático, 131, *132*
solitario, 112
Pulmonar, quiste, 134-135, *135*
agenesia, 107
anomalías bronquiales, 107, *108*
anomalías congénitas, 107
aplasia, 107, *108*
aspergilosis, 115, *116*
atelectasia. *Véase* Atelectasias
embolismo séptico, 115
enfermedades pulmonares
enfisema
bulloso, 139, *140*
centrilobular, 139, *139*
panlobular, 139, *140*
paraseptal, 139, *140*
tomografía computarizada de alta resolución de, 139, *139*
fístula arteriovenosa, 108-109, *109*
hamartoma, 114, *114*
infarto pulmonar, 115
infiltrativa difusa. *Véase* Enfermedades pulmonares infiltrativas difusas
lesiones granulomatosas, 116-117
neumonía lipoidea, 117
nódulo pulmonar solitario, 112
nódulos satélites, 117, *118*
opacidades lineales, 117-118
quiste broncógeno, 107-108
secuestro
características de, 109, *110-111*
extralobar, 111
intralobar, 109-111
síndrome de la cimitarra, 111, *112*
síndrome del pulmón hipogenético, 111, *112*

Q

Quiste(s). *Véase también* Pseudoquistes
broncogénico, 70-71, *71*, 107-108
del colédoco, 240, *240*
del omento, 181
dermoide, 67
dermoide, 67
duplicación entérica, 181
duplicación esofágica, 70-71
epidermoide congénito, 267, *267*
epidermoide, 267, *267*
equinocócico, 267-268
equinocócico, 267-268
esplénico, *267*, 267-168
hidatídico, 229-230, *230*
hígado
absceso a mediano, 229, *230*
absceso piógeno, 228-229, *229*
agrupamiento de, 228

prevalencia de, 228
quiste hidatídico, 229-230, *230*
simple, 228, *229*
mesentérico, 180-181
neurentérico, 73
ovárico, 368, *369*
pancreático, 261, *262*
pericárdico, 76-77, *77*
perineural, 389, *390*
peripélvico, 298, *299*
postraumático, 267, *267*
pulmón, 134-135, *135*
renal. *Véase* Quistes renales
suprarrenal, 305, *305*
Tarlov, 389, *390*, 415, *415*
tímico, 65-66
Quistes renales
adquiridos, 291, *291*
descripción de, 284
en relación con hemodiálisis, 291, *291*
múltiples, 289-291
simples
absceso renal, 285
benignos, 285
carcinoma multiquístico de células renales, 285, *288*
complicados, 284-285, *286*
descripción de, 284
múltiples, 289
tumor renal quístico multilocular, 285

R

Raíces conjuntas, 389, *391*
Raíz aórtica
anatomía de, 22
lesiones traumáticas de, 34
Rebote tímico, 66
Receso azigoesofágico, *19-20*, 20-21
Receso pericárdico superior, 20
Receso pericárdico, 20
Receso rectovaginal de Douglas, 339
Reconstrucción tridimensional, 5
Reconstrucción, 5
Recto. *Véase también* Colon
anatomía de, 339
consideraciones técnicas para, 339-340
invasión por cáncer cervical, 361
recubrimiento peritoneal de, 339
Renal, absceso, 285, 292, *292*
Renal, traumatismo
desgarros, 202
infarto, 198, *199*
lesión del pedículo, *199*
lesiones de la unión ureteropélvica, 204
revisión de, 202-204
riñón multicontusionado, 203, *203*
trombosis de la arteria renal, 203-204
Resonancia magnética de desviación química, para adenomas suprarrenales ricos en lípidos, 314, *315-316*
Retorno venoso pulmonar anómalo, 111, *112*
Riesgo de cálculos, 295
Riñones
absceso de, 285
anomalías congénitas de, 276-277
cápsula fibrosa de, 273
displásico multiquístico, 290
enfermedad de Von Hippel Lindau, 290, *290*
enfermedad poliquística autosómica dominante de, 289, *290*
enfermedad quística localizada de, 285, *287*
esclerosis tuberosa de, 280-281, 290-291
espacio pararrenal
anterior, 273, *274*
posterior, 273
espacio perirrenal de
absceso en, 292, *292*
anatomía de, 273
espacio retroperitoneal, 273-274, *274*
fascia de, 273
grasa perirrenal de, 273-274
herradura, 276-277, *278*
infecciones de
condiciones predisponentes para, 291
pielonefritis aguda, 291-292, *292*
pielonefritis xantogranulomatosa, 293, *293*
pionefrosis, 291
tuberculosis, *291-292*
linfoma de, 282-283, *282-283*
masas de. *Véase* Masa renal
metástasis, 284
parénquima de, 275
pielograma intravenoso, 275, *277*
pirámides blancas de, 297, *298*
pirámides de, 295
quistes de. *Véase* Quistes renales
rotura de cáliz, 298, *298*
tomografía computarizada de
consideraciones técnicas para, 274-275
estudio de fase de pielograma, 275
estudio pre-contraste, 275
estudios de fase corticomedular, 275, *276*
fase de nefrograma, 275
hélice multidetectora, 274-275
masas renales, 275, *276*
protocolo de cálculos, 276
traumatismo de
infarto, 198, *199*
laceraciones, 202
lesión del pedículo, *199*
lesiones de la unión ureteropélvica, 204
revisión de, 202-204
riñón multilesionado, 203, *203*
trombosis de la arteria renal, 203-204
tumores de, 285
urografía de, 275, *277*
Rotura
aneurisma de la aorta abdominal, 183-184, *184*
aórtica, 35, *36*
diafragmática, 162
vejiga, 204, *205*

S

Sangrado intraperitoneal, 193
Sarcoidosis
adenopatías hiliares en, 103
agrandamiento de los ganglios linfáticos hiliares derechos en, *91*
anomalías en el bronquio del lóbulo medio derecho en, *94*
anomalías en los bronquios del lóbulo inferior, *98*
fase terminal, 137
ganglios linfáticos en
agrandamiento de, *52*, 62, 62t, *83*
calcificación de, *56*
hallazgos en tomografía computarizada de alta resolución, 136-137
nódulos perilinfáticos en, 132
nódulos satélites en, 117, *118*
Sarcoma de Kaposi, 189
Secuestro extralobar, 111
Secuestro intralobar, 109-111
Secuestros pulmonares
características de, 109, *110-111*
extralobar, 111
intralobar, 109-111
Segmentos basales, 95-98, *98-99*
Seminoma, 67, 372
Septo auricular, infiltración lipomatosa de, *75*
Septo interventricular, 21, *23*, 24, *25*
Septos interlobulares
descripción de, 129
engrosamiento de, 129-130, *130*
Sigmoide, colon
anatomía de, 339
vólvulo de, 350
Signo «de las vías de tren», 45
Signo «del anillo de sello», 123, *124*
Signo «del donut», 45
Signo «del halo», 113, 115, *116*, 346-347
Signo «del peine», 331
Signo «del pico», 185
Signo de la galaxia, 117
Signo de la media luna aérea, 116, *117*
Signo de la media luna de hiperatenuación, 184, *185*
Signo de la pleura hendida, 148
Signo de la S de Golden, 104, 127
Signo del anillo graso, 334
Signo del borde tisular, *296*, 297

Signo del bronquio, 121
Signo del reborde cortical, 204
Signo del vaso nutricio, *122*, 123
Silicosis, 137
Síndrome adrenogenital, 309
Síndrome de Boerhaave, 323
Síndrome de Budd-Chiari, 220-221, *223*
Síndrome de Conn, 309
Síndrome de Cushing, 65, 308-309
Síndrome de inmunodeficiencia adquirida
  hallazgos abdominales en la, 188-189
  infecciones oportunistas asociadas con, 188
  linfoma asociado con, 189
Síndrome de la cimitarra, 111, *112*
Síndrome de Mizzi, 234
Síndrome de Osler-Weber-Rendu, 108
Síndrome de Pancoast, 159
Síndrome de vena cava superior, 41-42, *44*
Síndrome de von Hippel-Lindau, 261, *262*, 287, 290
Síndrome del pulmón hipogenético, 111, *112*
Sistema musculoesquelético
  articulaciones sacroilíacas, 396-397, *398-399*
  coalición talocalcánea, 397, *400*
  coalición tarsal, 397-398, *400*
  discrepancias en longitud de pierna, 401, *408*
  escanogramas, 401, *408*
  estenosis espinal. *Véase* Estenosis espinal
  infecciones, 398-401
  mediciones, 401, *408*
  osteítis del pubis, 397, *399*
  tumores 398-401
Sistema pelvicalicial, 297
Spiegel, hernia de, 190, *191*
Subfrénico, absceso, *181*
Suprarrenales, adenomas benignos
  características de, 310, *310*
  características de, 311-314
  descripción de, 309
  frente a metástasis, 309
  pobres en lípidos, *313*
  protocolo para tomografía computarizada, 314
  resonancia magnética de derivación química, 314, *315-316*
  ricas en lípidos, 309, *312*
  valores de atenuación para, 311-312

T

Tapones mucosos, 123, *125*
Tarlov, quiste de, 389, *390*, 415, *415*
Teratomas
  descripción de, 67, *67*
  quístico benigno, 368, *369*
  quístico, 334
Tercer flujo, 212, *213*
Testículos
  anatomía de, 358
  no descendido, *372*, 372-373
Tiempo de rotación del Gantry
  definición de, 3
  tomografía computarizada torácica, 4
Tiflitis, 347, *349*
Timo
  anatomía de, 16, *16*
  lóbulos del, 16
Timolipoma, 65, *66*
Timoma
  definición de, 64
  invasiva, 64
  tomografía computarizada de, 64, *65*
  y miastenia gravis, 64-65
Tiroides subesternal, 12-13
Tomografía computarizada de alta resolución
  imágenes de cisuras pulmonares con, 105
  posición del paciente para, 4
  protocolos para, 8, 10
  usos diagnósticos de, 8
Tomografía computarizada de baja dosis
  definición de, 10
  disminución de miliamperaje en, 10
Tomografía computarizada de detector único
  descripción de, 3
  imágenes de enfermedades vasculares utilizando, 9t
  parámetros para el estudio, 3, *4*
  valoraciones de disección aórtica, 38
Tomografía computarizada dinámica, 10
Tomografía computarizada espiral multidetector
  descripción de, 3-4
  diagnóstico de embolismo pulmonar utilizando, 45
  dosis de radiación por, 173
  estudios para, 4
  estudios torácicos utilizando, 6, 8
  evaluación de enfermedades vasculares utilizando, 9t
  evaluaciones abdominales, 167
  evaluaciones de disección aórtica, 38
  imágenes de fístula arteriovenosa utilizando, *109*
  paso para, 4
Tomografía computarizada torácica
  agentes de contraste para, 5-6
  algoritmo de reconstrucción para, 5
  duración del estudio, 5
  grosor de corte, 5
  niveles de estudio para, 4
  parámetros de ventana para, 6
  paso para, 4
  posición del paciente para, 4
  principios de, 4t
  protocolos para imágenes vasculares, 8
  protocolos para, 6-10
  rutina, 6, 8
  suspensión de la respiración durante, 5
  tiempo de rotación del gantry, 4
  volumen pulmonar para, 4
Tracto de salida ventricular derecho, *22*, 24
Tracto de salida ventricular izquierdo, 24
Tracto gastrointestinal
  apéndice
    anatomía de, 335, *336*
    apendicitis. *Véase* Apendicitis
    inflamación de, *337-338*
    mucocele de, 339, *340*
  engrosamiento de la pared intestinal 319-320, 320t
  esófago
    anatomía de, 320, *321*
    carcinoma de, 320-322, *321-322*
    consideraciones técnicas para, 320
    esofagitis, 322-323
    leiomioma, 322
    perforación de, 323, *323*
    síndrome de Boerhaave, 323
    varices de, 322, *323*
  estómago
    agentes de contraste para, 324
    anatomía de, *249*, 324
    carcinoma de, 325-326, *325-326*
    consideraciones técnicas para, 324
    distensión de, 324
    engrosamiento de la pared gástrica 325
    gastritis, 325
    hernia hiatal de, 324, *324*
    linfoma no Hodgkin de, *327*
    tumores estromales gastrointestinales de, 326-327, *327-328*, 33
    varices de, 328, *328*
    vólvulo gástrico de, 325
  intestino delgado
    adenocarcinoma de, 330, *331*
    diverticulos de, 329, *330*
    enfermedad de Crohn de, 331, *33*
    engrosamiento de la pared, 319-32 320t, 329, *329*
    estrangulación de, 333
    intususpepción de, 333-334, *334*
    mesenterio de, 175
    metástasis a, 330
    obstrucción de bucle cerrado de, 3
    obstrucción de, 332-334
    sobrecarga de líquido en, 202
    tumores carcinoides de, 330, *331*
    tumores de, 329-331, *330*
  mesenterio
    intestino delgado, 175
    lesiones traumáticas de, 201-20 *201-202*
    linfoma de, 334-335
    masas quísticas de, 334
    mesenteritis esclerosante, 334

metástasis de, 335
neoplasias de, 334-335
tomografía computarizada de
agentes de contraste para, 319
principios de, 319-320
Tráquea
anatomía de, *14*, 17-18, 69
bifurcación de, 17-18
en vaina de sable, 69, *69-70*
estenosis de, 70
estrechamiento de, 69, *70*
estrechamiento en relación con policondritis, 69, *70*
tumores de, 70
Trasudados, 145-146, 148t
Traumatismo abdominal
aire libre en cavidad peritoneal secundario a, 194, *196*
ausencia de iluminación del parénquima, 197-198
bazo, 198, *198*
cerrado, 200
coágulo centinela, 194, *195-196*
contraste libre en cavidad peritoneal, 194-195, *197*
hematomas intraparenquimatosos, 197, *197*
hematomas subescapulares, 195, *197*
hemoperitoneo, 194, *195*
hígado, 199-200, *200*
infartos, 198, *199*
laceraciones, 197, *198*
lavado peritoneal diagnóstico para, 193
neumoperitoneo, 194, *196*
órganos golpeados secundarios a, 197, *198*
páncreas, 200-201, *201*
pérdida de aporte vascular, 197-198
riñones, 202-204
sangrado, 194, *196*
tomografía computarizada de
agentes de contraste para, 194
candidatos para, 193
descripción de, 193
técnica de estudio para, 193-194
vejiga, 204, *205*
Traumatismo musculoesquelético
columna cervical, 378, *378*
columna lumbar, 378-380
descripción de, 377-378
desgarro del labrum, 382, *384*
extremidades, 380-382, *382-384*
fractura de la articulación glenohumeral, *382*
fractura por insuficiencia del sacro, *381*
fracturas de platillos tibiales, *384*
fracturas del carpo, 382, *384*
fracturas del ganchoso, 382, *384*
fracturas escapulares, 380-381, *382-383*
luxación de cadera, 380, *382*
luxación de hombro, 382, *383*
miositis osificante, 382, 384, *385*, 400, *401-402*
pelvis, 380, *381-382*
Traumatismo
abdominal. *Véase* Traumatismo abdominal
aórtico, 34-37
columna cervical, 378, *378*
diafragmático, 162
duodenal, *202*
esplénico, 198, *198*
hígado, 199-200, *200*
intestino, 201-202, *201-202*
mesenterio, 201-202, *201-202*
pseudoaneurisma producido por, 35-37, *36*
quistes producidos por, 267, *267*
renal
desgarros, 202
infarto, 198, *199*
lesión del pedículo, *199*
lesiones de la unión ureteropélvica, 204
revisión de, 202-204
riñón multicontusionado, 203, *203*
trombosis de arteria renal, 203-204
suprarrenal, 204, *205*
vejiga, 204
Trombosis
arteria renal, 203-204
vena esplénica, 251-252
venosa profunda, 187, *187*
Trompas de Falopio, 357
Truncus anterior, 81
Tuberculosis
calcificaciones adrenales producidas por, 307
estrechamiento bronquial producido por, 103
hallazgos en tomografía computarizada de alta resolución, 137
renal, 291-292
Tubo-ovárico, absceso, 368, *370*
Tubos de toracostomía, 150-151
Tumor
carcinoide, 330, *331*
tímico, 65
de células germinales
descripción de, 67
no-seminomatoso, 67
quiste dermoide, 67
seminoma, 67
teratoma, 67, *67*
testicular, 372
de células gigantes, 412, *413-414*
de las células de los islotes, 257, *257*
del surco superior, *160*
desmoide, 335, 401, *407*
estromal gastrointestinal, 326-327, *327-328*, 335
hepático, 213
intestino delgado, 329-331, *330*
mixto Mülleriano, 363
musculoesquelético, 398-401
neurogénico, 71-72
renal quístico multilocular, 285
renales, 285
suprarrenal, 307
vejiga, 358

U
Úlcera arterioesclerótica penetrante, 40, *40*, 186, *186*
Unión ureteropélvica
cálculos urinarios en, *296*
lesiones de, 204
Uréter
anatomía de, 293
cálculos del, 295, *295*
carcinoma de células transicionales del, 294-295, *295*
duplicación de, 293-294, *294*
obstrucción aguda por cálculos urinarios, 296-298
Ureterales, cálculos
descripción de, 295
frente a flebolitos, 299, *300*
imágenes mediante tomografía computarizada de, 295-296, *296*
obstrucción ureteral aguda producida por, 296-298
problemas diagnósticos, 298-299, *299-300*
Urografía TC, 275, *277*
Útero
anatomía de, 357
carcinoma cervical, 359-362, *362-366*
carcinoma endometrial, 362-363
fibromas de, 359
leiomioma de, 359, *361*

V
Vagina, 357
Válvula aórtica
anatomía de, 24
bicúspide, 34
Válvula mitral, 24, *24-25*
Válvula tricúspide, 24, *25*
Varices
de venas pulmonares, 111
esofágicas, 322, *323*
gástricas, 328, *328*
Vasos abdominales, imágenes obtenidas mediante angiografía, 182-183
de carcinoma pancreático, 253-254
Vejiga
agentes de contraste para, 357
anatomía de, 357
contusiones de, 204
invasión por cáncer de cérvix, 361
lesiones traumáticas de, 204
rotura de, 204, *205*
tumores de, 358

Vena ázigos
anatomía de, 17-18, 21, *22*
continuación de la vena cava inferior, 41, *43*
posterior, 41, *43*
Vena braquiocefálica
anatomía de, 12, *13*
derecha, 12, *13-14*
izquierda, 12, *13-14*
Vena cava inferior
anatomía de, 21, *26*, 181
anomalías congénitas de, 41, *43*
continuación de la ázigos, 41, *43*
continuación de la hemiázigos, 41, *43*
duplicación de, 182, *182*
foramen de, 162
intrahepática, 207
trombosis de, *187*
Vena cava superior
anatomía de, *15*
anomalías congénitas de
lóbulo ázigos, 40, *41*
vena cava superior izquierda persistente, 40-41, *42*
desplazamiento lateral de, 69
izquierda persistente, 40-41, *42*
obstrucción de, 41-42, *44*
Vena esplénica
anatomía de, 248, *249*
trombosis de, 251-252
Vena hemiázigos, 21
Vena mamaria interna
anatomía de, *22*
derecha, *14*
en localización retroesternal, 26
Vena mesentérica superior, 248-249, *249*
Vena porta
anatomía de, 207, *221*, 247, *248*
trombosis de, 220, *221*
Vena pulmonar
anomalías de, 111
inferior, *23*
superior izquierdo, *19*
superior, *19*, *22*
Vena subclavia, *13*
Venas cardinales, *221*
Venas hepáticas, 207, *222*
Venas intercostales, 145
Venas paraumbilicales, *221*
Venas renales
derecha, *249*
izquierda
descripción de, 182, 274
retroaórtica, 182, *183*
Venografía TC, 183
Ventana aortopulmonar
anatomía de, *17*, 18
definición de, 18
ganglios linfáticos de, 18, 20
masas, 71
Ventanas de tejidos blandos, 6, 168, *169*
Ventanas hepáticas, 168
Tumor fibroso localizado de la pleura, 155-156, *156*
Ventanas mediastínicas, 6
Ventanas óseas, 168, *169*
Ventanas pulmonares, 6, 168, 177
Ventrículo derecho, *24*
Ventrículo izquierdo, 24
Vesícula biliar
aire en, 242
anatomía de, 241
bilis, 241
cálculos biliares. *Véase* Cálculos biliares
carcinoma de, 244, *245*
colecistitis aguda de, 241-242, *243*
en porcelana, 244, *244*
Vesícula en porcelana, 244, *244*
Vesículas seminales, 358
Vólvulo
cecal, 350, *351*
colónico, 350, *351*
gástrico, 325
sigmoideo, 325

Y

Yeyuno
adenocarcinoma de, 330, *331*
asas de, 328
descripción de, 202