REPORTE DE TOMOGRAFÍA

DATOS DEL ESTUDIO

Paciente: UGARTE VIDAURRE OSCAR

Fecha: Abril 2026

Estudio: CT - ABDOMEN Y PELVIS SIMPLE CON PROTOCOLO DE UROLITIASIS

REPORTE DE TOMOGRAFÍA

DATOS DEL PACIENTE
Nombre: UGARTE VIDAURRE OSCAR
FDN/edad: 4/11/80

FECHA: 20/4/26
Médico remitente: Dr Villarreal
Registro:

Estudio: CT – ABDOMEN Y PELVIS SIMPLE CON PROTOCOLO DE UROLITIASIS (PIELO-TC)

Hallazgos:

- **Ureterolitiasis izquierda** con lito único de 0.7 x 0.4cm y 950 UH proyectado en el tercio distal adyacente al segmento intramural, condiciona dilatación ureteropielocalicial izquierda moderada con calibre ureteral de 0.7cm y amplitud piélica de 1cm.
- Riñones en situación habitual y tamaño conservado sin evidencia de lesiones parenquimatosas en fase simple. **Nefrolitiasis bilateral,** en el derecho hay dos litos menores de 0.4cm y tres placas de Randall, en el izquierdo hay dos litos el mayor de 0.5cm y una placa de Randall. Hay importantes cambios inflamatorios perirrenales izquierdos sin colección.
- Vejiga parcialmente distendida con contenido homogéneo y pared regular, sin litos.
- Hígado, bazo, páncreas y suprarrenales sin hallazgos patológicos, en fase simple.
- No hay líquido peritoneal ni retroperitoneal patológico.
- Estructuras óseas sin alteraciones.

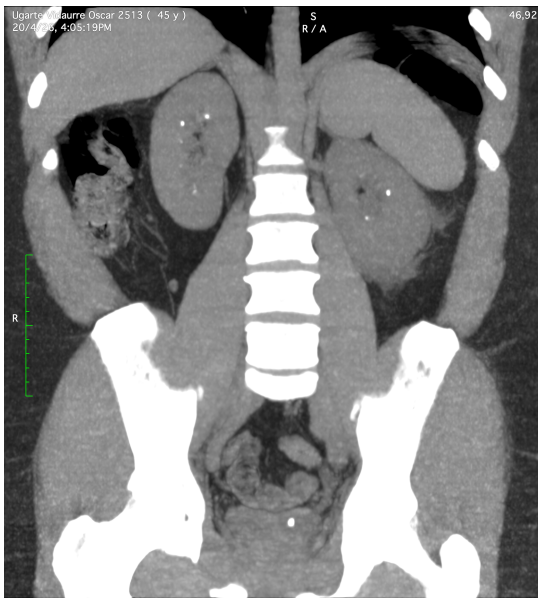

Alberto Morató López
Médico Imagenólogo. Alta especialidad en tomografía, PET-CT intervencionismo e imagen de cabeza, cuello, tórax y corazón
MP: M-2232 MCM: M-0780

EL PRESENTE ESTUDIO SE ALMACENARÁ
EN NUESTRO SISTEMA PACS POR 4 AÑOS