1. 文件夹命名与实验设计

这几个文件夹确实对应了不同的**小鼠模型、处理条件和病理状态**，这是实验设计的基本分组：

kc：通常指 **LSL-KrasG12D*G12D* ; Pdx1-Cre** 小鼠（简称 KC 小鼠）。这是一种经典的胰腺癌前病变模型，在胰腺上皮细胞中特异性表达突变型 Kras，会自发经历**胰腺上皮内瘤变（PanIN）** 的病理过程，从早期 PanIN 逐渐进展。

KPC：通常指 **LSL-KrasG12D*G12D* ; LSL-Trp53R172H*R172H* ; Pdx1-Cre** 小鼠（简称 KPC 小鼠）。这是目前最经典的胰腺导管腺癌（PDAC）基因工程小鼠模型，肿瘤进展快，病理状态涵盖了从 **PanIN 到浸润性癌（PDAC）** 的全过程。早期也存在 ADM 过程。

雨蛙素：**雨蛙素（caerulein）** 是一种胆囊收缩素类似物，常用于诱导急性胰腺炎。该组通常对应**急性或慢性胰腺炎**模型，其病理特征主要是**腺泡-导管化生（ADM）**——即腺泡细胞向导管样细胞转分化，这是胰腺炎后修复和再生过程中的典型改变，也是 PanIN 的潜在前体。早期也存在 ADM 过程。

新建文件夹：**雨蛙素（caerulein）处理**。

这四组在病理状态上的对应关系大致为：雨蛙素 → **ADM**（炎性/修复性改变），kc → **PanIN**（低级别→高级别），KPC → **PanIN + PDAC**（癌变全程）。这是你们后续模型要区分的核心病理状态。KC 和 KPC 过程中也存在 ADM 过程。

2. 你们自己处理就行。

3. 有些存在分色的，见文件。

4. 病理区分

（1）. 腺泡-导管化生（ADM）

镜下特征：

腺泡结构破坏，腺泡细胞失去原有的酶原颗粒

转化为立方状或低柱状的导管样细胞，核圆、规则

形成小叶状分布的小管结构，周围常伴有纤维化和炎症

无细胞异型性，核分裂象罕见

关键鉴别点：

细胞温和，无异型

结构上保留小叶轮廓

免疫组化：保留部分腺泡标记（如**胰蛋白酶**），同时可弱表达导管标记（CK19）

（2）. 胰腺上皮内瘤变（PanIN）

关键鉴别点：

局限于导管内，基底膜完整

富含胞浆内黏蛋白（黏液卡红、AB/PAS 染色阳性）

免疫组化：**CK19 阳性**

（3）. 胰腺导管腺癌（PDAC）

镜下特征：

浸润性生长：腺体呈不规则管状、筛状或实性巢状，浸润周围胰腺实质、脂肪、神经、血管

促纤维增生性间质（desmoplasia）：致密纤维组织包绕肿瘤细胞，是 PDAC 的标志性特征

细胞异型性：核显著增大、深染、核仁明显、核分裂象易见

关键鉴别点：

突破基底膜，浸润周围组织

间质显著增生

免疫组化：**CK19 阳性**

正常腺泡细胞 → ADM → PanIN → PDAC

阶段	细胞形态关键词	关键形态变化
正常腺泡细胞	锥体形、酶原颗粒、核小规则	—
ADM	立方/低柱状、酶原消失、核仍规则	化生：形态改变，身份转变
PanIN	高柱状、黏液胞浆、核异型递增	瘤变：黏液出现，异型性显现
PDAC	多形性、核显著异型、浸润	癌变：异型极致，突破基底膜

下面这个比较典型，需要进一步的各个确认，来实验室分别区分。

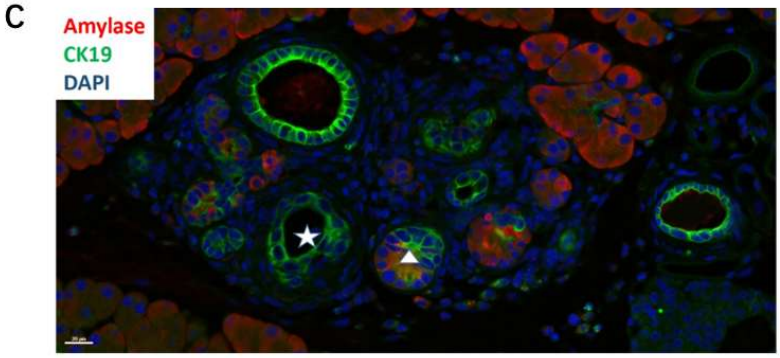

（C）ADM 和 PanIN 的免疫荧光染色图像，五角星所指的地方为 PanIN、三角形所指的地方为 ADM。

5.

之前，我在学校申请了一个，后来没用就关了。你们算一下大概需要多少钱?