НИРКИ KIDNEYS ®

УДК 616.611-002-053 DOI: https://doi.org/10.22141/2307-1257.12.4.2023.431

Денова Л.Д.[1, 2], Красюк І.В.[2]
[1]Національний університет охорони здоров'я імені П.Л. Шупика, м. Київ, Україна
[2]Національний медичний університет імені О.О. Богомольця, м. Київ, Україна

Клінічний випадок первинного мембранозного гломерулонефриту з нефротичним синдромом і резистентністю до стандартного лікування

Резюме. *Захворюваність на первинний мембранозний гломерулонефрит (МГ) становить 1 випадок на 100 000 щороку (75–80 %) з відношенням чоловіків до жінок 2 : 1, він є причиною розвитку ідіопатичного нефротичного синдрому (НС) у понад 20 % випадків (в осіб, старших за 60 років, — понад 40 % випадків). Проблема МГ полягає в складному диференціально-діагностичному пошуку і нерідких випадках резистентності до лікування. Резистентність до лікування може розвинутись у 10–20 % пацієнтів, що закінчується термінальною нирковою недостатністю, яка вимагає нирково-замісної терапії (діалізу або трансплантації нирки). У даній роботі подані результати клінічного спостереження випадку пацієнта з первинним МГ з НС і резистентністю до стандартного лікування. У даного пацієнта з первинним МГ і НС відзначено позитивну динаміку клініко-лабораторно-інструментальних показників і поліпшення якості життя на тлі прийому ритуксимабу.*

Ключові слова: *первинний мембранозний гломерулонефрит; хронічна хвороба нирок; ритуксимаб у лікуванні гломерулонефриту; гормонорезистентність; клінічний випадок*

Вступ

Перше місце серед причин розвитку нефротичного синдрому (НС) у дорослих пацієнтів без діабету посідає мембранозна нефропатія (МН) [1]. У Сполучених Штатах захворюваність на первинний мембранозний гломерулонефрит (МГ) на рік становить майже 12 на мільйон випадків. Переважають білі чоловіки 30–50 років (з відношенням чоловіків до жінок 2 : 1). На другому, третьому і четвертому місцях — азіати, афроамериканці й латиноамериканці відповідно [2–6].

Приблизно 80 % випадків МН класифікуються як первинна МН, яка є причиною розвитку ідіопатичного НС у понад 20 % випадків (в осіб, старших за 60 років, — понад 40 % випадків) [1, 4, 7–9].

Слід зазначити, що в дітей МГ виникає рідше, і НС, як правило, має місце в менше ніж 5 % дітей із цією патологією. І хоча сімейний МГ трапляється рідко, дітей з такою патологією слід розпитувати про сімейні випадки [2].

В основі патологічного процесу при первинному МГ — утворення імунних комплексів: циркулюючі антитіла, які зв'язуються з антигеном подоцитів. Найбільш відомим антигеном є рецептор фосфоліпази A_2 М-типу (PLA_2R), який є трансмембранним протеїном подоцитів і вважається специфічним маркером первинного МГ. Близько 85 % випадків первинної МН обумовлені наявністю циркулюючих антитіл проти PLA_2R, які, як правило, не зустрічаються при вторинних МН, тому тест на PLA_2R повинен бути рекомендований таким хворим і передувати нефробіопсії. Близько 3 % випадків первинної МН обумовлені наявністю імунних комплексів «антиген — антитіло», які включають катіонні білки плазми (наприклад, катіонний бичачий сироватковий альбумін, який зустрічається тільки в дітей), антитромбоспондиновий домен 1-го типу 7А ($THSD_7A$), анти-NEP (NEP — нейтральна ендопептидаза) (зустрічається нечасто), білок, подібний до нейроепідермального фактора росту 1 ($NELL_1$), семафорин 3b ($SEMA_{3b}$). Інші первинні МН (від 10 до 15 %) залишаються ідіопатичними [2, 4, 6–8, 10–15]. Слід відзначити, що негативний тест на перелічені антитіла не виключає наявність МН і необхідність проведення нефробіопсії.

© «Нирки» / «Kidneys» (Počki), 2023
© Видавець Заславський О.Ю. / Publisher Zaslavsky O.Yu., 2023

Для кореспонденції: Денова Лідія Данилівна, Національний університет охорони здоров'я України імені П.Л. Шупика, вул. Дорогожицька, 9, м. Київ, 04112, Україна; e-mail: marbua18@gmail.com
For correspondence: Lidiia D. Denova, Shupyk National Healthcare University of Ukraine, Dorohozhytska st., 9, Kyiv, 04112, Ukraine; e-mail: marbua18@gmail.com
Full list of authors information is available at the end of the article.

МН була вперше описана в 1957 році Д.Б. Джонсом. У 1958 році була опублікована стаття німецького патологоанатома Ернста Вальтера Гейманна, у якій він описав «нефрит Геймана». Суть експерименту полягала в тому, що після введення в очеревину інтактних щурів суміші із суспензії ад'юванту Фрейнда і клітин щурячих нирок у щурів виникав синдром, дуже схожий на НС людини, з утворенням імунних комплексів у клубочках. Гейманн дійшов висновку, що в основі цього патологічного стану лежить автоімунна реакція проти антигену епітелію клубочків («антиген Геймана»). І хоча пізніше було виявлено, що цей антиген є білком мегаліном (специфічний трансмембранний протеїн подоцитів щурів), який відсутній у клубочках людини, концепція МН як захворювання, викликаного антитілами, залишилась [1, 2].

У 2002 році з'явилась стаття Debiec et al., у якій були наведені факти виникнення МН у плода, народженого матір'ю з уродженим дефіцитом NEP. При нефробіопсії плода ідентифіковано епітеліальні депозити фракцій комплементу C3 та імуноглобуліну G (IgG), що викликають алоімунний МГ у дітей, матері яких мають дефіцит NEP, тобто саме материнські антитіла до NEP викликають алоімунний МГ у дітей [1, 2]. А у 2009 році (Beck та ін.) у пацієнтів з первинним МГ (близько 70 %) були виявлені антитіла до PLA_2R (найчастіше IgG_4), що підтвердило автоімунну природу захворювання. Це дало підставу перевизначити МН з ідіопатичної на первинну, спричинену антитілами [1, 2, 16].

У 2019 році відкрили нові антигени-мішені МН: екзостозин-1 (EXT_1) і екзостозин-2 (EXT_2), які були ідентифіковані як вторинні відносно автоімунних захворювань, асоціюються переважно з молодими жінками з вовчаком класу V і мають сприятливий прогноз. Описані випадки позитивності як PLA_2R, так і EXT_1, що створює певні діагностичні й терапевтичні проблеми [13].

У перебігу патоморфологічних змін при розвитку МГ умовно можна виділити чотири стадії.

Перша стадія — під світловою мікроскопією структура й товщина базальної мембрани клубочків (БМК) і подоцитів нормальні (без потовщення БМК). Субепітеліальні депозити, які зливаються в деяких місцях, присутні в незначній кількості [2].

Друга і третя стадії — під світловою мікроскопією при забарвленні періодичною кислотою Шиффа видно потовщення БМК, а при забарвленні метенаміновим сріблом (за Грокоттом — Гоморі) можна побачити характерні шипоподібні утворення [2].

Четверта стадія — у БМК є депозити імунного комплексу, товщина БМК має більше значення, ніж наявність шипів [2].

При МН гістологічно, унаслідок відкладення субепітеліальних депозитів IgG, спостерігається потовщення БМК, вона має «шпичастий» вигляд (при забарвленні сріблом) [1, 9].

При імунофлуоресцентній мікроскопії можна побачити зернистий рисунок (при забарвленні C_3 і IgG). IgG_4, як правило, характерний для первинної МН, IgG_1 — для вторинної МН. C_1q, імуноглобулін A (IgA), імуноглобулін M (IgM) негативні при первинній МН і можуть бути позитивними при вторинній МН [2, 10, 17].

У подоцитах клубочка (інтактної нирки) спостерігаються в великій кількості PLA_2R, функція яких до кінця невідома. N-кінцева ділянка протеїну PLA_2R (як правило, у межах трьох найпоширеніших N-кінцевих доменів) є мішенню для антитіл (у переважній більшості IgG_4), які специфічно націлені на PLA_2R [1, 11, 13, 16].

Вторинна МН становить 20–25 % випадків. Етіологічними чинниками можуть бути: автоімунні захворювання (вовчаковий нефрит класу V — найпоширеніша причина вторинної МН, автоімунне захворювання щитоподібної залози, васкуліт, асоційований з антинейтрофільними цитоплазматичними антитілами (ANCA), системні захворювання, пов'язані з IgG_4, і ревматоїдний артрит), алоімунні захворювання, які включають реакцію «трансплантат проти хазяїна» і МН у пацієнтів після трансплантації, інфекції (як правило, вірусний гепатит B, вірусний гепатит C, ВІЛ, шистосомоз і сифіліс), злоякісні новоутворення (найпоширеніші — рак легень, шлунка, передміхурової залози й товстої кишки, інші — меланома, хронічний лімфолейкоз і неходжкінська лімфома), ліки (пеніциламін, нестероїдні протизапальні препарати та препарати золота), токсини (солі важких металів) [1, 2, 8, 9].

Існує кілька механізмів розвитку вторинної МН. Найчастіше антиген опиняється на подоциті з наступним утворенням антитіл. Іншим запропонованим механізмом є депозит на базолатеральній поверхні подоцитів циркулюючих імунних комплексів (ЦІК) (антиген — антитіло). Ці комплекси активують мембраноатакуючий комплекс C5b-9, що, у свою чергу, викликає оксидантний стрес, пошкодження ДНК подоцитів і колапс актинового цитоскелета з втратою адгезії БМК, що викликає протеїнурію [2, 3].

Лабораторне обстеження виявляє в пацієнтів із МН (до 80 %) протеїнурію нефротичного діапазону (функція нирок збережена); еритроцитарні циліндри зустрічаються рідко, проте мікрогематурія — часто (до 40 % випадків). Протеїнурія нефротичного діапазону може бути проявом таких захворювань, як фокально-сегментарний гломерулосклероз, амілоїдоз, хвороба мінімальних змін, мембранозно-проліферативний гломерулонефрит, хвороба легких ланцюгів, діабетична нефропатія та вовчаковий нефрит. Також слід проводити віковий скринінг на рак. Для уточнення етіології МН рекомендоване лабораторне й рентгенографічне дослідження: вірусні гепатити, ВІЛ, антитіла до нативної ДНК, антитіла до цитоплазми нейтрофілів, антинуклеарні антитіла, комплементи фракцій C_3, C_4, ревматоїдний фактор (РФ) і ліпідограма. Аналіз на антитіла до $THSD_7A$, $EXT_{1/2}$, $NELL_1$, $SEMA_{3b}$, молекули адгезії нейронних клітин 1 ($NCAM_1$), протокадгерину-7 ($PCDH_7$) і PLA_2R можна виконати для підтвердження первинної МН. Візуалізація: доплер вен нирки, нефробіопсія та рентген грудної клітки [2].

Сучасна парадигма лікування МН включає початкову підтримуючу терапію (обмеження солі, прийом інгібіторів ангіотензинперетворюючого ферменту/блокаторів рецепторів ангіотензину, статини, діуретики і контроль артеріального тиску (АТ)). Алгоритм лікування вторинної МН включає лікування основного захворювання. Пацієнтам із первинною МН додавання імуносупресивної (ІС) терапії до підтримуючої терапії показано при швидкому зниженні рШКФ (понад 50 % сироваткового креатиніну або рівень понад 1,5 мг/дл) або рефрактерній протеїнурії. Після 6 місяців підтримуючої терапії пацієнти розподіляються (оцінка ризику Торонтона) на групи низького (менше за 4 г на день), середнього (4–8 г на день) і високого ризику (понад 8 г на день). Пацієнтам середнього й високого ризиків мають призначати ІС терапію. У деяких випадках ІС терапію розпочинають негайно (не чекаючи шести місяців): у пацієнта з антитілами до PLA_2R і/або $THSD_7A$ з протеїнурією понад 3,5 г на добу [2]. KDIGO (Kidney Disease: Improving Global Outcomes) рекомендує перші 6 місяців «режим Понтічеллі» (чергування щомісячного циклу пероральних/внутрішньовенних кортикостероїдів і перорального циклофосфаміду). Пацієнтам з протипоказаннями до застосовування режиму Понтічеллі рекомендується застосовувати такролімус або циклоспорин. Для початкової терапії не застосовується монотерапія мікофенолатом мофетилом і кортикостероїдами. Ритуксимаб показаний пацієнтам з резистентністю до інгібіторів кальциневрину й цитотоксичних препаратів. Порівняно з традиційною терапією він ефективніший і безпечніший [2, 18, 19].

Спонтанна ремісія в пацієнтів з первинною МН (до 35 %) з високою імовірністю пов'язана з протеїнурією ненефротичного діапазону і жіночою статтю [2, 12, 20].

На жаль, резистентність до лікування може розвинутись у 10–20 % пацієнтів, що закінчується термінальною нирковою недостатністю, яка вимагає нирково-замісної терапії (діалізу або трансплантації нирки (ефективна в 10–20 % пацієнтів)). Рецидив може бути й у пацієнтів з доброю чутливістю до лікування. У пацієнтів зі стійкою протеїнурією високого ступеня (близько 50 % випадків) захворювання прогресує до термінальної ниркової недостатності [2, 12, 21].

Після трансплантації може бути рецидив у 50 % пацієнтів. В алотрансплантаті субепітеліальні депозити можуть з'явитися протягом декількох днів. Тому для пацієнтів з первинною МН трансплантацію нирки краще робити, коли зникнуть антитіла. Рецидив МН у пацієнтів після трансплантації починають лікувати, як правило, лише тоді, коли протеїнурія становить понад 1,0 г на добу [2, 22].

Мета: продемонструвати результати клінічного спостереження й лікування випадку первинного МГ з НС з резистентністю до кортикостероїдів.

На проведення клініко-лабораторно-інструментального дослідження отримано інформовану згоду пацієнта. При проведенні дослідження дотримувались правил безпеки для збереження життя, здоров'я і прав пацієнта, морально-етичнних норм і канонів людської гідності згідно з Гельсінською декларацією Всесвітньої медичної асоціації (етичні принципи проведення наукових медичних досліджень за участю людини (1964–2008)), основних положень конвенції Ради Європи про права людини та біомедицину (від 04.04.1997), етичного кодексу вченого України (2009) і наказу Міністерства охорони здоров'я (МОЗ) України № 690 від 23.09.2009 (зі змінами, внесеними згідно з Наказом МОЗ України № 523 від 12.07.2012) [23–25].

Клінічний випадок. Пацієнт М., 1962 року народження, звернувся в жовтні 2023 року по консультацію нефролога в приватну нефрологічну клініку Д.Д. Іванова, яка є клінічною базою кафедри нефрології та урології Інституту післядипломної освіти Національного медичного університету імені О.О. Богомольця з діагнозом: хронічна хвороба нирок (ХХН) І стадії (розрахункова швидкість клубочкової фільтрації (рШКФ) ≥ 90 мл/хв/1,73 м^2 за CKD-EPI): гломерулонефрит, НС. Артеріальна гіпертензія ІІ стадії, 2-го ступеня, ризик 4. Серцева недостатність (СН) 0–1-ї стадії. Діагноз ХХН встановлювали згідно з рекомендаціями Національної нефрологічної спілки (NKF-K/DOQI) США, критеріями KDIGO 2012 року і відповідно до наказу МОЗ України № 593 від 02.12.2004 (із змінами, внесеними згідно з наказом МОЗ України № 384 від 24.05.2012) [14–16]. З анамнезу відомо, що хворіє близько 6 місяців (з грудня 2022 року), коли вперше виник НС. Пацієнт ретельно обстежений клінічно, лабораторно, інструментально (у тому числі на мієломну хворобу, амілоїдоз і хворобу легких ланцюгів), неодноразово оглянутий ревматологом для виключення системного захворювання сполучної тканини. Відомо, що пацієнт з грудня 2022 року по жовтень 2023 року був 6 разів госпіталізований в обласну лікарню. Нижче надана інформація щодо лабораторно-інструментального обстеження пацієнта М. за період з грудня 2022 року по жовтень 2023 року. Результати обстеження в амбулаторних умовах: ультразвукове дослідження (УЗД) судин шиї з кольоровим картуванням (28.11.2022): ультразвукові (УЗ) ознаки атеросклерозу, гіпертонічної ангіопатії, ознак значимих стенозів магістральних артерій на рівні екстракраніального сегмента не виявлено. Реоенцефалографія (28.11.2022): у вертебробазилярному басейні — ознаки венозного застою. Електроенцефалографія (28.11.2022): у межах фізіологічної норми. Езофагогастродуоденоскопія (30.11.2022): застійна гастропатія. Ерозивний пілоробульбіт. Дихальний уреазний тест на *Helicobacter pylori* (URE HP test) — (+). УЗД органів черевної порожнини (01.12.2022): капілярна гемангіома печінки? Мультидетекторна (64-зрізова) комп'ютерна томографія органів грудної, черевної порожнин, малого таза з внутрішньовенним (в/в) контрастним підсиленням (томогексол-350, 150 мл) (01.12.2022): прості кісти обох нирок. Гіподенсивна ділянка паренхіми лівої нирки, що може бути обумовлена пієлонефритом. Кавернозна гемангіома печінки. Імунологічні дослідження автоімунних захворювань (22.12.2022): антинуклеарні антитіла — 0,87 ум.од.; ЦІК — 123 од. УЗД черевного відділу аорти з кольоровим картуванням (01.02.2023): УЗ-ознаки ате-

росклерозу, ознак значимих стенозів черевного відділу аорти не виявлено. Ознак стенозування ниркових артерій не виявлено. Доплерехокардіографія з кольоровим картуванням (23.02.2023): ехокардіографічні дані на користь аортосклерозу. Кальциноз кілець аортального, мітрального клапанів, стулки аортального, мітрального клапанів підвищеної ехогенності. Аортальна регургітація незначна, мітральна — I ст., трикуспідальна — помірна. Систолічний тиск у легеневій артерії 32 мм рт.ст. Дилатація лівого передсердя (ЛП) і правого передсердя (ПП). Концентрична гіпертрофія лівого шлуночка (ЛШ). Скоротлива здатність міокарда задовільна. Додаткова атипова хорда лівого шлуночка у верхівковому відділі. Фібриляція передсердь (ФП). УЗД органів черевної порожнини (07.06.2023): сонографічна картина може відповідати гемангіомам печінки. Колоноскопія (28.08.2023): поліпоз ободової кишки. Патогістологічне дослідження (28.08.2023): біоптат слизової прямої кишки — амілоїдоз? Цитоморфологічне дослідження кісткового мозку (27.09.2023): препарати аспірату кісткового мозку помірноклітинні поліморфні. Гранулоцитарний паросток збережений (69,6 %) з переважанням зрілих гранулоцитів. Еритроїдний паросток збережений (15,2 %), нормобластичного типу кровотворення. Мегакаріоцитарний паросток кількісно й функціонально збережений. Вміст плазматичних клітин 0,6 %, що недостатньо для підтвердження діагнозу множинної мієломи згідно з морфологічними критеріями діагностики. Загальноклінічний аналіз сечі (ЗАС) (04.10.2023): прозора, жовта, 1,020; pH — 6,0, білок — 19,0 г/л, глюкоза, білірубін, кетонові тіла — не виявлено, уробілінові тіла — 1,6 мкмоль/л, реакція на кров — 10 Ер/мл, епітелій плоский (Еп. пл.) — 0–1 в полі зору, лейкоцити (Л.) — 3–4 у полі зору, еритроцити (Ер.) — 0–1 у полі зору. Коагулограма (05.10.2023): активований частковий тромбопластиновий час (АЧТЧ) — 32 с; міжнародне нормалізоване відношення (МНВ) — 1,03; фібриноген А — 7,2 г/л; тромбіновий час (тр. ч.) — 11 с.

Результати обстеження й лікування в умовах стаціонару*. Обласна клінічна лікарня, центр лікування серцевих розладів, знаходився на стаціонарному лікуванні з 08.12.2022 по 21.12.2022.** Встановлено ***діагноз: аритмогенна, дисметаболічна, ішемічна кардіоміопатія. Ішемічна хвороба серця (ІХС): аортокардіосклероз. Незначна недостатність мітрального клапана (НМК). Дилатація ЛП, ПП. Постійна форма ФП. Пароксизм шлуночкової тахікардії (дані холтер-моніторингу (ХМ) за листопад 2022 р.). Шлуночкова екстрасистолія. Блокада правої ніжки пучка Гіса (БПНПГ). Блокада передньоверхньої гілки лівої ніжки пучка Гіса (БПВГ ЛНПГ). Гіпертонічна хвороба (ГХ) II стадії, 2-го ступеня за артеріальним тиском (АТ), ризик 4. Гіпертензивне серце. СН IIA ст. зі збереженою систолічною функцією ЛШ. Функціональний клас (ФК) III. Субклінічний гіпотиреоз. ХХН I ст.: застійна нефропатія (не виключено — неопластична), НС, загострення. Гіпопротеїнемія. ***Обстеження:*** загальноклінічний аналіз крові (ЗАК) (09.12.2022): Л. — 6,61 Г/л, Ер. — 5,17 Т/л, гемоглобін (Hb) — 161 г/л; біохімічний аналіз крові (09.12.2022): глюкоза — 5,61 ммоль/л, загальний білок — 53,65 г/л, альбумін — 33,67 г/л, загальний білірубін — 29,76 мкмоль/л, аланінамінотрансфераза (АлАТ) — 13,4 Од/л, аспартатамінотрансфераза (АсАТ) — 17,8 Од/л, креатинін (Crea) — 78,06 мкмоль/л, сечовина (Urea) — 4,2 ммоль/л, калій (K^+) — 4,8 ммоль/л, кальцій іонізований (iCa^{++}) — 1,23 ммоль/л, сечова кислота (UrA) — 388 мкмоль/л; аналіз гормонів щитоподібної залози (09.12.2022): тиреотропний гормон — 4,95 МО/мл; реакція Вассермана (RW) (09.12.2022) — негативна; глікований гемоглобін — 5,5 %; онкологічна панель (14.12.2022): β_2-мікроглобулін — 2388,0 нг/мл; імунологічні дослідження (14.12.2022): загальний IgA — 2,13 г/л, загальний IgG — 6,39 г/л, загальний IgM — 0,29 г/л; ЗАС (09.12.2022): відносна щільність — 1020, pH — 9,0, білок — 7,0 г/л, глюкоза — не виявлена, Л. — 1–2 у полі зору, Ер. змінені — 0–1 у полі зору, слиз і солі — не виявлені; аналіз сечі на добовий білок (12.12.2022): 4,0 г/л; ЗАС (20.12.2022): відносна щільність — 1005, pH — 9,0, білок — 7,0 г/л, глюкоза — не виявлена, Еп. пл. — 2–3 у полі зору, слиз — помірно; електрокардіографія (ЕКГ) (09.12.2022): частота серцевих скорочень (ЧСС) — 84/хв. Електрична вісь серця відхилена вліво. БПНПГ. БПВГ ЛНПГ; краніографія (13.12.2022) — кістки склепіння черепа без патологічних змін. Турецьке сідло — «спинка» чітко не простежується; УЗД щитоподібної залози за методом Brunn (09.12.2022): у межах норми; УЗД судин нижніх кінцівок з кольоровим картуванням (09.12.2022): УЗ-ознаки артеріосклерозу, ознак стенозування магістральних артерій обох нижніх кінцівок не виявлено. УЗ-ознак флеботромбозу глибоких вен обох нижніх кінцівок не виявлено. Добове моніторування ЕКГ за Холтером (15.12.2022): ритм — ФП, із середньою ЧСС 79/хв (max 127, min 66). Шлуночкова екстрасистолія. Магнітно-резонансна томографія (МРТ) головного мозку (16.12.2022): на момент обстеження МРТ-ознаки неспецифічних енцефалопатичних змін головного мозку (ДЕП). Консультація гематолога, ревматолога, ендокринолога, нефролога (13.12.2022). ***Лікування:*** золопент, токсиклін, стилен, гіалера, лекарніта, мітра, нейротропін, фуросемід, еплепрес, коріол, адвокард, нікорель, превентор, аспірин кардіо, еліквіс, лібера, дексаметазон, кордарон.

Обласна клінічна лікарня, обласний ревматологічний центр, знаходився на стаціонарному лікуванні з 03.05.2023 по 05.05.2023 з *діагнозом:* ХХН I ст.: гломерулонефрит, НС. Гіпопротеїнемія. Аритмогенна, дисметаболічна, ішемічна кардіоміопатія. ІХС: аортокардіосклероз. Незначна НМК. Дилатація ЛП, ПП. Постійна форма ФП. Шлуночковий пароксизм, тахікардія (дані ХМ за листопад 2022 р.). Шлуночкова екстрасистолія. БПНПГ. БПВГ ЛНПГ. ГХ II стадії, 2-го ступеня, ризик 4. Гіпертензивне серце. СН IIA ст. зі збереженою систолічною функцією ЛШ. ФК III. Субклінічний гіпотиреоз. ***Обстеження:*** експрес-тест на антиген COVID-19 (03.05.2023) — негативний; ЗАК (03.05.2023): Л. — 9,93 Г/л, паличкоядерних гранулоцитів (пал.) — 1, сегментноядерних гранулоцитів (сегм.) — 57, лімфо-

цитів (лімф.) — 35, моноцитів (мон.) — 6, еозинофілів (еоз.) — 1, Ер. — 4,38 Т/л, Hb — 142 г/л, кольоровий показник (к.п.) — 0,9, тромбоцити (Тр.) — 267 Г/л, швидкість осідання еритроцитів (ШОЕ) — 40 мм/год. ***Лікування:*** ендоксан, коріол, адвокард, ксарелто, нольпаза, лібера, ксипогама, корлів.

Обласна клінічна лікарня, обласний ревматологічний центр, знаходився на стаціонарному лікуванні з 26.06.2023 по 29.06.2023 з *діагнозом:* ХХН I ст.: гломерулонефрит, НС. Гіпопротеїнемія. Аритмогенна, дисметаболічна, ішемічна кардіоміопатія. ІХС: аортокардіосклероз. Незначна НМК. Дилатація ЛП, ПП. Постійна форма ФП. Шлуночковий пароксизм, тахікардія (дані ХМ за листопад 2022 р.). Шлуночкова екстрасистолія. БПНПГ. БПВГ ЛНПГ. ГХ II стадії, 2-го ступеня, ризик 4. Гіпертензивне серце. СН IIA ст. зі збереженою систолічною функцією ЛШ. ФК III. Субклінічний гіпотиреоз. ***Обстеження:*** ЗАК (26.06.2023): Л. — 8,44 Г/л (пал. — 2, сегм. — 61, лімф. — 31, мон. — 6), Ер. — 4,81 Т/л, Hb — 150 г/л, к.п. — 0,9, Тр. — 256 Г/л, ШОЕ — 49 мм/год; біохімічний аналіз крові (26.06.2023): глюкоза — 7,1 ммоль/л, загальний білок — 47 г/л, загальний білірубін — 15,9 мкмоль/л, альфа-амілаза — 32 Од/л, Crea — 104 мкмоль/л, Urea — 5,3 ммоль/л, холестерин — 5,2 ммоль/л, K^+ — 4,1 ммоль/л, натрій (Na^+) — 141 ммоль/л, iCa^{++} — 1,10 ммоль/л, С-реактивний протеїн (СРП) — 1,7 мг/л, РФ — 7,8 Од/мл, UrA — 386 мкмоль/л; ЗАС (26.06.2023): колір — жовтий, відносна щільність — 1019, pH — 8,0, білок — 5,0 г/л, глюкоза, уробілінові й кетонові тіла — не виявлено, реакція на кров — позитивна, Еп. пл. — 0–1 у полі зору, перехідний Еп. — 1–2 у полі зору, Л. — 0–2 у полі зору, Ер. змінені — 1–2 у полі зору, Ер. незмінені — 0 у полі зору, слиз і солі — не виявлені; аналіз сечі на добовий білок (26.06.2023): 10,5 г/л; RW (26.06.2023) — негативна. ***Лікування:*** ендоксан, езопротект.

Обласна клінічна лікарня, обласний ревматологічний центр, знаходився на стаціонарному лікуванні з 26.07.2023 по 28.07.2023 з *діагнозом:* ХХН I стадії: гломерулонефрит, НС. Гіпопротеїнемія. Аритмогенна, дисметаболічна, ішемічна кардіоміопатія. ІХС: аортокардіосклероз. Незначна НМК. Дилатація ЛП, ПП. Постійна форма ФП. Шлуночковий пароксизм, тахікардія (дані ХМ за листопад 2022 р.). Шлуночкова екстрасистолія. БПНПГ. БПВГ ЛНПГ. ГХ II стадії, 2-го ступеня, ризик 4. Гіпертензивне серце. СН IIA ст. зі збереженою систолічною функцією ЛШ. ФК III. Субклінічний гіпотиреоз. ***Обстеження:*** ЗАК (26.07.2023): Л. — 7,50 Г/л (нейтрофіли — 4,13 Г/л (55,1 %), лімф. — 2,79 Г/л (37,2 %), мон. — 0,51 Г/л (6,8 %), еоз. — 0,05 Г/л (0,6 %), базофіли — 0,02 Г/л (0,3 %)), Ер. — 4,94 Т/л, Hb — 149 г/л, середній об'єм Ер. (MCV) — 90,0 фл, гематокрит — 44,4 %, середній вміст Hb в Ер. (MCH) — 30,2 пг, середня концентрація Hb в Ер. (MCHC) — 336 г/л, ширина розподілу Ер. (RDW-SD) — 41,1 фл, RDW-CV — 12,9 %, Тр — 213 Г/л, середній об'єм Тр. (MPV) — 9,3 фл, тромбокрит (PCT) — 0,199 %, ширина розподілу Тр. (PDW-SD) — 10,5 фл, PDW-CV — 14,7 %, відсоток великих Тр. (PLC-C) — 46 Г/л, PLC-R — 21,6 %, ШОЕ — 37 мм/год; біохімічний аналіз крові (26.07.2023): глюкоза — 6,6 ммоль/л, загальний білок — 52 г/л, альбумін — 35 г/л, загальний білірубін — 19,1 мкмоль/л, прямий білірубін — 6,0 мкмоль/л, непрямий білірубін — 13,1 мкмоль/л, АлАТ — 35 Од/л, АсАТ — 29 Од/л; ЗАС (26.07.2023): питома вага — 1015, pH — 5,0, білок — 14,0 г/л, Еп. пл. — 1–2 у полі зору, Еп. перехідний — 0–1 у полі зору, Еп. нирковий — 0–1 у полі зору, Ер. незмінені — 0–1 у полі зору, Ер. змінені — 0–1–2 у полі зору, циліндри (Ц.) гіалінові — 1–2 у полі зору; аналіз сечі на добовий білок (26.07.2023): 13 г/л. ***Лікування:*** ендоксан, проксіум.

Обласна клінічна лікарня, обласний ревматологічний центр, знаходився на стаціонарному лікуванні з 28.08.2023 по 30.08.2023 з *діагнозом:* ХХН I стадії: гломерулонефрит, НС. Гіпопротеїнемія. Аритмогенна, дисметаболічна, ішемічна кардіоміопатія. ІХС: аортокардіосклероз. Незначна НМК. Дилатація ЛП, ПП. Постійна форма ФП. Шлуночковий пароксизм, тахікардія (дані ХМ за листопад 2022 р.). Шлуночкова екстрасистолія. БПНПГ. БПВГ ЛНПГ. ГХ II стадії, 2-го ступеня, ризик 4. Гіпертензивне серце. СН IIA ст. зі збереженою систолічною функцією ЛШ. ФК III. Субклінічний гіпотиреоз. ***Обстеження:*** ЗАК (28.08.2023): Л. — 7,8 Г/л, Ер. — 4,92 Т/л, Hb — 145 г/л, к.п. — 0,8, Тр. — 240 Г/л, ШОЕ — 6 мм/год; біохімічний аналіз крові (28.08.2023): глюкоза — 6,1 ммоль/л, загальний білок — 46 г/л, альбумін — 26 г/л, загальний білірубін — 31,8 мкмоль/л, прямий білірубін — 9,3 мкмоль/л, непрямий білірубін — 22,5 мкмоль/л, АлАТ — 12 Од/л, АсАТ — 17 Од/л, лужна фосфатаза — 56 Од/л, альфа-амілаза — 22 Од/л, Crea — 110 мкмоль/л, Urea — 5,7 ммоль/л, K^+ — 3,8 ммоль/л, Na^+ — 139 ммоль/л, iCa^{++} — 1,2 ммоль/л, СРП — 0,7 мг/л, РФ — 31,9 Од/мл, антистрептолізин-О (АСЛ-О) — 31 Од/мл, UrA — 403 мкмоль/л; коагулограма (28.08.2023): АЧТЧ — 37 с, МНВ — 1,01, тр. ч. — 16 с, протромбіновий час (протр. ч.) — 12,7 с; протр. ч. за Квіком — 76,6 %; ЗАС (28.08.2023): колір — жовтий, відносна щільність — 1008, pH — 8,0, білок — 4,0 г/л, глюкоза, уробілінові й кетонові тіла — не виявлено, реакція на кров — позитивна (++), нітрити — –/+, Еп. пл. — 1–2 у полі зору, Л. — 4–5 у полі зору, Ер. незмінені — 0–1 у полі зору, слиз, бактерії та солі — не виявлені; аналіз сечі на добовий білок (28.08.2023): 13,0 г/л; RW (28.08.2023) — негативна; сироватковий амілоїд А (11.08.2023) — 2,6 мг/л; сироватковий каппа вільні ланцюги (білок Бенс-Джонса) (16.08.2023) — 22,6 мг/л; сироватковий лямбда вільні ланцюги (білок Бенс-Джонса) (16.08.2023) — 193 мг/л; коефіцієнт вільних легких ланцюгів (16.08.2023) — 0,12; сечовий каппа вільні ланцюги (білок Бенс-Джонса) (16.08.2023) < 5,9 мг/л; сечовий лямбда вільні ланцюги (білок Бенс-Джонса) (16.08.2023) < 5,2 мг/л; ЕКГ (29.08.2023). ***Лікування:*** ендоксан, омепразол.

Обласна клінічна лікарня, обласний ревматологічний центр, знаходився на стаціонарному лікуванні з 27.09.2023 по 04.10.2023 з *діагнозом:* ХХН I стадії: гломерулонефрит, НС. Гіпопротеїнемія. Аритмоген-

на, дисметаболічна, ішемічна кардіоміопатія. ІХС: аортокардіосклероз. Незначна НМК. Дилатація ЛП, ПП. Постійна форма ФП. Шлуночковий пароксизм, тахікардія (дані ХМ за листопад 2022 р.). Шлуночкова екстрасистолія. БПНПГ. БПВГ ЛНПГ. ГХ II стадії, 2-го ступеня, ризик 4. Гіпертензивне серце. СН IIA стадії зі збереженою систолічною функцією ЛШ. ФК III. Субклінічний гіпотиреоз. ДГПЗ. ***Обстеження:*** онкологічна панель (27.09.2023): β_2-мікроглобулін — 2408,0 нг/мл; біохімічний аналіз крові (27.09.2023): глюкоза — 6,7 ммоль/л, загальний білок — 48 г/л, альбумін — 30 г/л, загальний білірубін — 24,1 мкмоль/л, прямий білірубін — 9,7 мкмоль/л, непрямий білірубін — 14,4 мкмоль/л, АлАТ — 31 Од/л, АсАТ — 28 Од/л, лужна фосфатаза — 100 Од/л, альфа-амілаза — 39 Од/л, Crea — 88 мкмоль/л, Urea — 4,7 ммоль/л, холестерин — 5,4 ммоль/л, K^+ — 4,1 ммоль/л, Na^+ — 139 ммоль/л, хлор (Cl^-) — 1,19, магній (Mg^{++}) — 0,81, СРП — 1,2 мг/л, РФ — 10,4 Од/мл, АСЛ-О — 25 Од/мл, UrA — 404 мкмоль/л; біохімічний

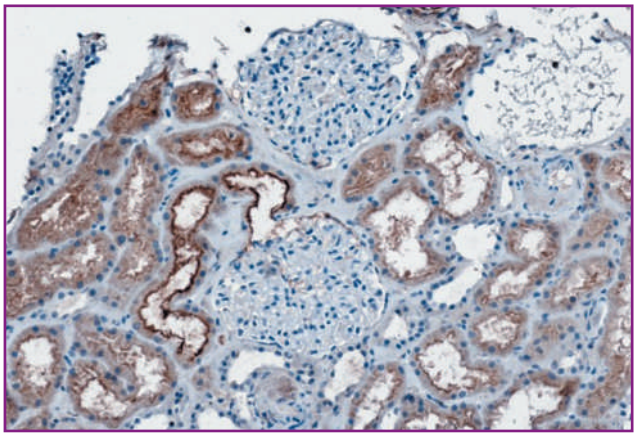

Рисунок 1. Імуногістохімія: амілоїд А. Негативне забарвлення (0) конго червоним

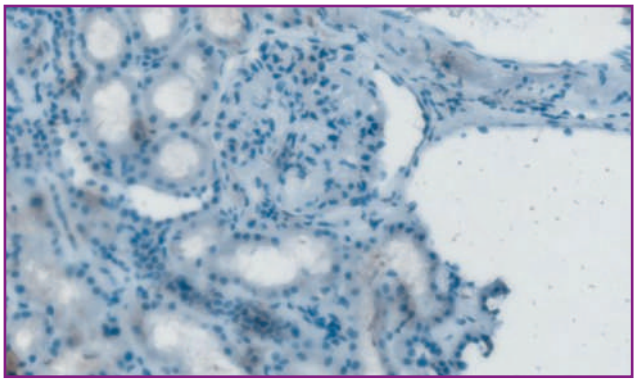

Рисунок 2. Імуногістохімія: IgG. Негативне забарвлення (0)

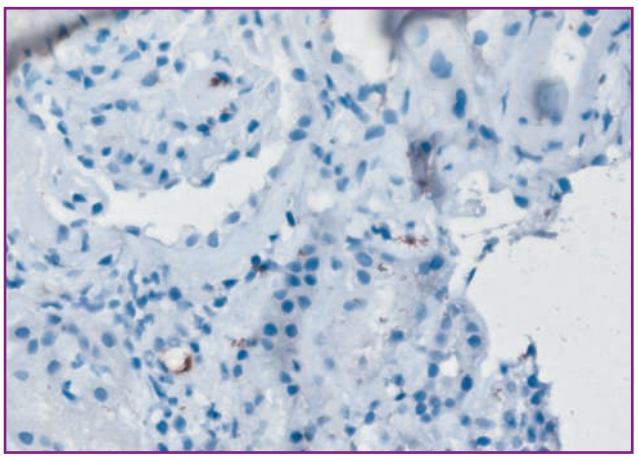

Рисунок 3. Імуногістохімія: IgA. Негативне забарвлення (0)

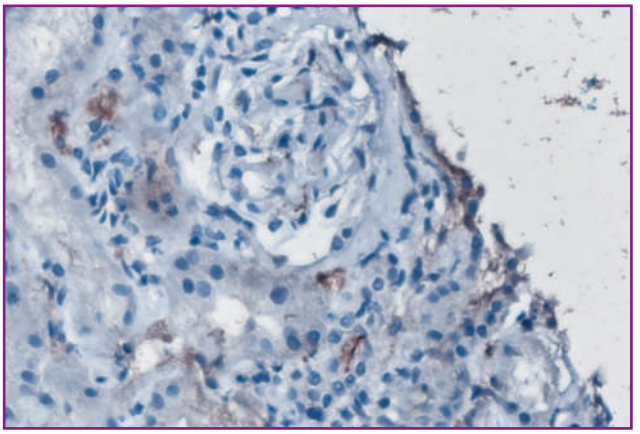

Рисунок 4. Імуногістохімія: IgM. Негативне забарвлення (0)

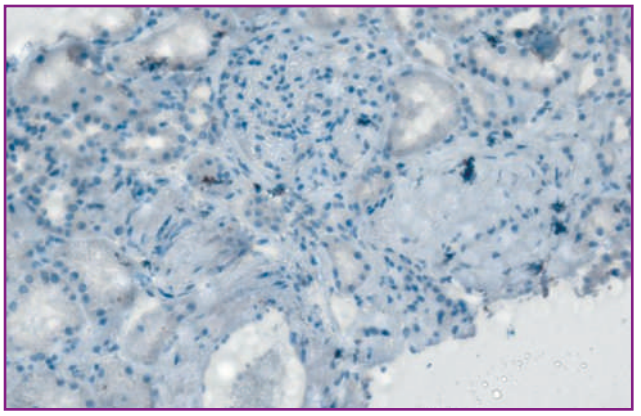

Рисунок 5. Імуногістохімія: IgG_4. Негативне забарвлення (0)

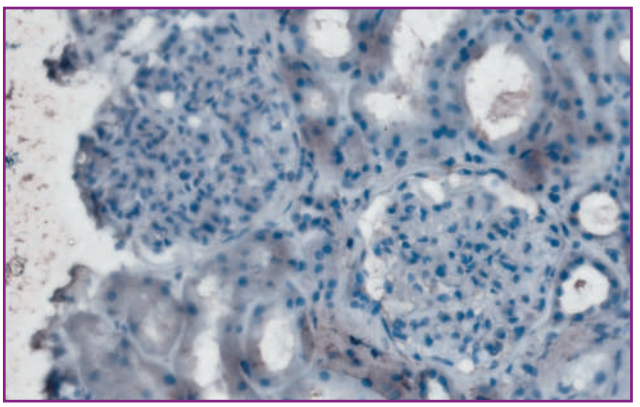

Рисунок 6. Імуногістохімія: комплемент C_3. Негативне забарвлення (0)

аналіз крові (02.10.2023): загальний білок — 44 г/л, альбумін — 28 г/л, Crea — 81 мкмоль/л, холестерин — 4,3 ммоль/л, K^+ — 4,3 ммоль/л, Na^+ — 139 ммоль/л, UrA — 390 мкмоль/л; серологічні маркери вірусних гепатитів (02.10.2023): поверхневий антиген вірусу гепатиту В (HBsAgII) — 0,089 МО/мл, антитіла до вірусного гепатиту С (antiHCVII) — 0,127; ЗАС (27.09.2023): колір — жовтий, відносна щільність — 1020, pH — 8,0, білок — 10,0 г/л, глюкоза, уробілінові та кетонові тіла — не виявлені, реакція на кров — позитивна, Еп. пл. — 1–2 у полі зору, перехідний Еп. — 0–1 у полі зору, Л.— 0–1–2 у полі зору, Ер. змінені — 1–2–3 у полі зору, Ер. незмінені — 1–2 у полі зору, слиз і солі — не виявлені; аналіз сечі на добовий білок (02.10.2023): 7,0 г/л; консультація уролога (03.10.2023): доброякісна гіперплазія передміхурової залози. ***Лікування:*** альбувен, омепразол, реополіглюкін, фуросемід.

Відомо, що пацієнт отримував глюкокортикостероїди (ГКС) — дексаметазон (16 мг/добу 2 тижні). По-перше, вони не дали очікуваного ефекту, по-друге, у пацієнта погана переносимість ГКС: підвищення АТ, задуха, гіперемія обличчя. У зв'язку з чим пацієнту ГКС було відмінено і призначено пульс-терапію ендоксаном (1,0 г на місяць № 4) в обласному ревматологічному центрі за період з 03.05.2023 по 04.10.2023 (червень, липень, серпень, вересень). У зв'язку з неефективністю, а саме відсутністю клініко-лабораторного покращення, було відмінено даний препарат і направлено пацієнта на нефробіопсію для уточнення або виключення гломерулонефриту. Пацієнту М. за цей період (грудень 2022 — жовтень 2023) аналіз на PLA_2R не було зроблено. У приватній нефрологічній клініці професора Д.Д. Іванова пацієнту М. була зроблена черезшкірна трепанобіопсія лівої нирки під УЗ-контролем (18.10.2023). Опис препарату наведено

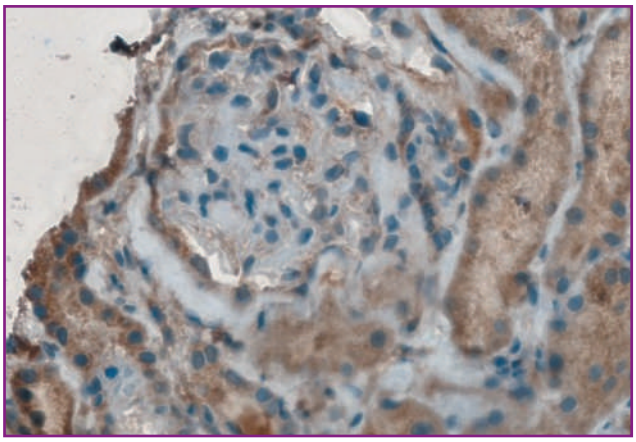

Рисунок 7. Імуногістохімія: комплемент C_1q. Негативне забарвлення (0)

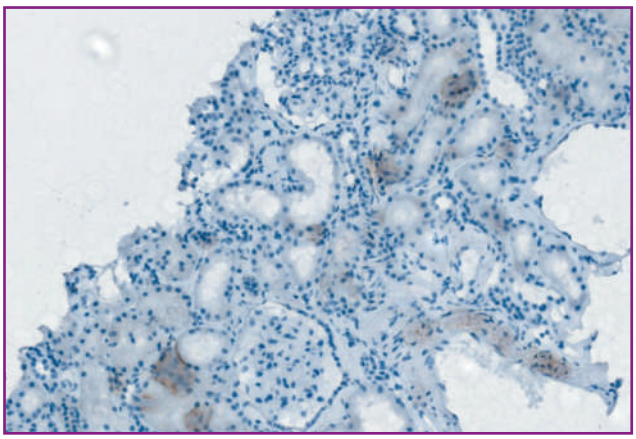

Рисунок 8. Імуногістохімія: легкі ланцюги каппа. Негативне забарвлення (0)

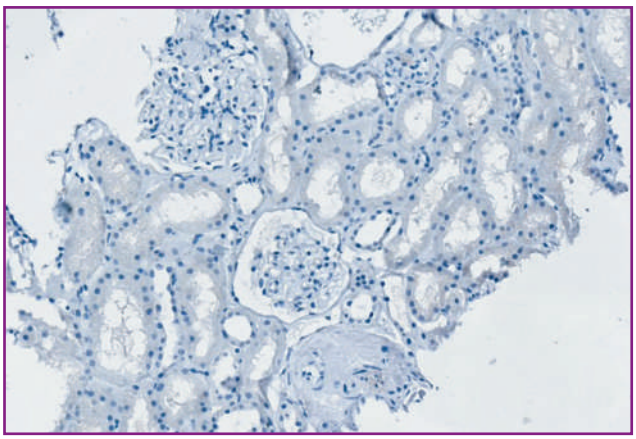

Рисунок 9. Імуногістохімія: легкі ланцюги лямбда. Негативне забарвлення (0)

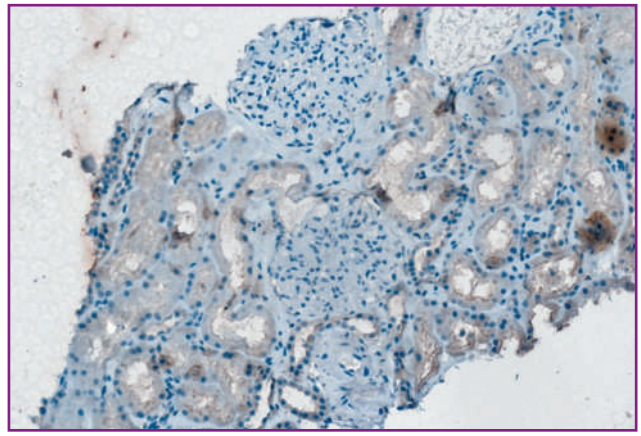

Рисунок 10. Імуногістохімія: фібриноген. Негативне забарвлення (0)

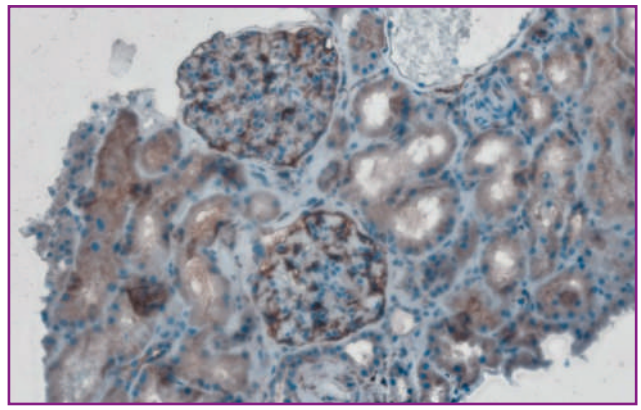

Рисунок 11. Імуногістохімія: PLA_2R. Помірне забарвлення в капілярних петлях клубочка (++)

нижче. У препараті до 12 клубочків. Клубочки з потовщенням і вогнищевим розшаруванням БМК, наявна слабка ендокапілярна проліферація. Один клубочок склерозовано повністю. Більшість канальців у стадії атрофії. Судини крупного калібру з ознаками слабкого фіброзу, судини середнього калібру з помірним потовщенням стінки за рахунок фіброзу й гіалінозу. У стромі наявні помірний фіброз і помірна мононуклеарна інфільтрація. **Конго червоний** — негативне забарвлення (0) (рис. 1); **IgG** — негативне забарвлення (0) (рис. 2); **IgA** — негативне забарвлення (0) (рис. 3); **IgM** — негативне забарвлення (0) (рис. 4); **IgG_4** — негативне забарвлення (0) (рис. 5); **C_3** — негативне забарвлення (0) (рис. 6); **C_1q** — негативне забарвлення (0) (рис. 7); **легкі ланцюги каппа** — негативне забарвлення (0) (рис. 8); **легкі ланцюги лямбда** — негативне забарвлення (0) (рис. 9); **фібриноген** — негативне забарвлення (0) (рис. 10); **PLA_2R** — помірне забарвлення в капілярних петлях клубочка (++) (рис. 11). ***Висновок:*** з урахуванням анамнезу, даних морфологічного, гістохімічного та імуногістохімічного досліджень картина відповідає первинному МГ. З огляду на дані лабораторно-інструментальних обстежень, а саме: збільшення рівнів сироваткових вільних ланцюгів каппа і лямбда — 22,6 мг/л (при нормі < 19,4 мг/л) і 193 мг/л (при нормі < 26,3 мг/л) відповідно, збільшення рівня β2-мікроглобуліну з 2388,0 нг/мл (за 14.12.2022) до 2408,0 нг/мл (при нормі 604–2286 нг/мл), сумнівні дані цитоморфологічного дослідження кісткового мозку (27.09.2023) — вміст плазматичних клітин 0,6 %, що недостатньо для підтвердження діагнозу множинної мієломи згідно з морфологічними критеріями діагностики, а також підозри на амілоїдоз, при дослідженні біоптату слизової прямої кишки (28.08.2023) не можна виключити повністю вторинний характер цієї мембранозної нефропатії, хоча дані морфологічного, гістохімічного й імуногістохімічного досліджень відповідають первинному МГ. Пацієнту рекомендовано виключити мієломну хворобу і хворобу легких ланцюгів.

Пацієнту за допомогою інструмента-предиктора QxMD було оцінено дворічний і п'ятирічний ризики розвитку термінальної стадії хронічної хвороби нирок: 0,01 і 0,02 % відповідно.

Пацієнту М. було призначено ритуксимаб, 1,0 г в/в крапельно, через 2 тижні повторний прийом ритуксимабу в дозі 1,0 г. Після другого прийому ритуксимабу відзначено позитивну динаміку — зменшення добового білка в сечі з 7,0 до 3,5 г/добу через 2 тижні після його введення. Також пацієнту призначено циклофосфамід 100 мг/добу на півроку, ренопротекцію фозиноприлом 10 мг/добу. А також дапагліфлозин 10 мг/добу, ацетилсаліцилову кислоту 75 мг/добу і ксипамід 10 мг/добу. Через 1 місяць у пацієнта М. добова протеїнурія становила 2,5 г/добу

Пацієнту було запропоновано взяти участь у рандомізованому відкритому проспективному в паралельних групах із дизайном POEM (Patient-Oriented Evidence that Matters — пошук результатів, які мають значення для пацієнта) дослідженні ROLUNT (U**RO**modu**L**in **U**biquino**N**e Gluta**T**hione).

Пацієнт М. обстежений на уромодулін сечі — 2119834,0 пг/мл, що є нижче від норми і може свідчити про зниження тубулярної функції нирок.

Пацієнт був віднесений до групи високого ризику МГ, саме тому йому призначена терапія в такому обсязі згідно з рекомендаціями KDIGO. На сьогодні він має рШКФ 90 мл/хв/1,73 $м^2$ за CKD-EPI, добову протеїнурію 2,5 г/ добу. План його подальшого лікування:

1) дієта 7А за Певзнером;

2) модифікація способу життя (позбутися шкідливих звичок, уникати переохолодження, обмеження солі, нічний сон не менше за 7 годин);

3) циклофосфамід 100 мг/добу, 3 місяці;

4) фозиноприл 10 мг/добу під контролем АТ, ЧСС (ведення щоденника АТ);

5) дапагліфлозин 10 мг/добу постійно;

6) ацетилсаліцилова кислота 75 мг/добу ввечері після їди, постійно;

7) при набряках: ксипамід 10 мг/добу в першій половині дня;

8) глутатіон по 100 мг 2 рази на добу 3 місяці.

Спостереження за пацієнтом триває далі.

Висновки

У даного пацієнта з первинним МГ і НС відзначено позитивну динаміку клініко-лабораторно-інструментальних показників і поліпшення якості життя на тлі прийому ритуксимабу.

Але з огляду на суперечливі дані результатів клініко-лабораторно-інструментального обстеження пацієнт потребує подальшого дообстеження і спостереження з контролем антитіл до PLA_2R.

Подяки. Автори висловлюють подяку асистенту кафедри нефрології та урології ІПО НМУ ім. О.О. Богомольця І.М. Завальній і к.м.н. М.Д. Івановій за допомогу в обстеженні пацієнта.

Конфлікт інтересів. Автори заявляють про відсутність конфлікту інтересів і фінансової зацікавленості при написанні статті.

Інформація про фінансування. Роботу виконано за власні кошти аспіранта. Стаття є фрагментом науково-дослідної роботи аспіранта кафедри нефрології та НЗТ Національного університету охорони здоров'я України імені П.Л. Шупика за темою «Екскреція уромодуліну і його клініко-лабораторна оцінка, значення в ранній діагностиці, ренопротекції і оптимізації лікування ХХН на фоні молекулярного стресу» в рамках НДР кафедри за темами: «Розроблення технології збереження функції нирок у пацієнтів з ХХН та гіперурикемією» (2021–2022), номер державної реєстрації 0121U100446, і «Вивчення впливу гіпоурикемічної терапії в пацієнтів з ХХН та обґрунтування оптимальної терапії» (2019–2023 рр.), номер 0119U101718.

Інформація про внесок кожного автора. *Денова Л.Д.* — концептуалізація, збір та аналіз інформації,

написання статті, пошук та опрацювання фахової літератури за темою, підготовка рукопису до друку; *Красюк І.В.* — методологія, пошук та опрацювання фахової літератури за темою.

Список літератури

1. McDonnell T., Wu H.H.L., Sinha S., Chinnadurai R. The Role of PLA2R in Primary Membranous Nephropathy: Do We Still Need a Kidney Biopsy? Genes (Basel). 2023 Jun 26. 14(7). 1343. doi: 10.3390/genes14071343. PMID: 37510247; PMCID: PMC10380005.

2. Raza A., Aggarwal S. Membranous Glomerulonephritis. 2023 Jun 26. In: StatPearls. Treasure Island (FL): StatPearls Publishing; 2023 Jan-. PMID: 29763040.

3. Srinivas B.H., Stephen N., Ps P. Diagnostic utility of C4d immunohistochemistry in membranous nephropathy. Int. J. Clin. Exp. Pathol. 2023 May 20. 16(5). 94-98. PMID: 37293135; PMCID: PMC10244228.

4. Bajcsi D., Bitó L., Turkevi-Nagy S., Nyári T., Kemény É., Légrády P., Ábrahám G., Iványi B. The value of PLA2R antigen and IgG subclass staining relative to anti-PLA2R seropositivity in the differential diagnosis of membranous nephropathy. BMC Nephrol. 2023 Aug 7. 24(1). 230. doi: 10.1186/s12882-023-03273-4. PMID: 37550626; PMCID: PMC10408061.

5. Rojas-Rivera J.E., Ortiz A., Fervenza F.C. Novel Treatments Paradigms: Membranous Nephropathy. Kidney Int. Rep. 2023 Jan 2. 8(3). 419-431. doi: 10.1016/j.ekir.2022.12.011. PMID: 36938069; PMCID: PMC10014375.

6. Shah M., DeLaat A., Cavanaugh C. Treatment of membranous nephropathy: Perspectives on current and future therapies. Front. Nephrol. 2023 Jan 27. 3. 1110355. doi: 10.3389/fneph.2023.1110355. PMID: 37675368; PMCID: PMC10479573.

7. Geng C., Huang L., Li Q., Li G., Li Y., Zhang P., Feng Y. A nomogram prediction model for treatment failure in primary membranous nephropathy. Ren. Fail. 2023. 45(2). 2265159. doi: 10.1080/0886022X.2023.2265159. Epub 2023 Oct 5. PMID: 37795790; PMCID: PMC10557540.

8. Kukuy O.L., Cohen R., Gilburd B., Zeruya E., Weinstein T., Agur T. et al. The Prognostic Value of Anti-PLA2R Antibodies Levels in Primary Membranous Nephropathy. Int. J. Mol. Sci. 2023 May 21. 24(10). 9051. doi: 10.3390/ijms24109051. PMID: 37240397; PMCID: PMC10218800.

9. Duan S., Sun L., Zhang C., Zeng M., Sun B., Yuan Y., Mao H., Xing C., Zhang B. The thickness of glomerular basement membrane predicts complete remission in primary membranous nephropathy. Ren. Fail. 2023 Dec. 45(1). 2179335. doi: 10.1080/0886022X.2023.2179335. PMID: 36856323; PMCID: PMC9980401.

10. Zhang S., Huang J., Dong J., Li Z., Sun M., Sun Y., Chen B. Efficacy and safety of rituximab for primary membranous nephropathy with different clinical presentations: a retrospective study. Front. Immunol. 2023 Apr 28. 14. 1156470. doi: 10.3389/fimmu.2023.1156470. PMID: 37187749; PMCID: PMC10175677.

11. Ragy O., Rautemaa V., Smith A., Brenchley P., Kanigicherla D., Hamilton P. Can use of the serum anti-PLA2R antibody negate the need for a renal biopsy in primary membranous nephropathy? PLoS One. 2023 Feb 24. 18(2). e0281726. doi: 10.1371/journal.pone.0281726. PMID: 36827283; PMCID: PMC9955960.

12. Chen P., Mao M., Wang C., Zhang X., Zhao X., Gao Y., Luo Y., Zhou Y. Preliminary study on the efficacy of rituximab in the treatment of idiopathic membranous nephropathy: A single-centre experience. Front. Endocrinol. (Lausanne). 2023 Feb 15. 14. 1044782. doi: 10.3389/fendo.2023.1044782. PMID: 36875477; PMCID: PMC9974647.

13. Sivagnanam H., Anand M., Senthikumar P.K., Velu K.B., Vishwanathan R. A Case of Pla2r and Exostosin 1 Positive Membranous Nephropathy — The Diagnostic and Therapeutic Dilemma. Cureus. 2023 Aug 17. 15(8). e43619. doi: 10.7759/cureus.43619. PMID: 37719621; PMCID: PMC10504682.

14. Westermann L., Rottmann F.A., Hug M.J., Staudacher D.L., Wobser R., Arnold F., Welte T. Clinical covariates influencing clinical outcomes in primary membranous nephropathy. BMC Nephrol. 2023 Aug 10. 24(1). 235. doi: 10.1186/s12882-023-03288-x. Erratum in: BMC Nephrol. 2023 Sep 3. 24(1). 260. PMID: 37563703; PMCID: PMC10413503.

15. Säemann M.D., Odler B., Windpessl M., Regele H., Eller K., Neumann I., Rudnicki M., Gauckler P., Kronbichler A., Knechtelsdorfer M. Diagnostik und Therapie der Membranösen Nephropathie — 2023 [Diagnosis and therapy of membranous nephropathy-2023]. Wien Klin. Wochenschr. 2023 Aug. 135 (Suppl. 5). 648-655. German. doi: 10.1007/s00508-023-02261-w. Epub 2023 Sep 20. PMID: 37728650; PMCID: PMC10511554.

16. Cheng Y.J., Wang M., Wang J., Cui Z., Zhao M.H. The characters of antibodies against PLA2R in healthy individuals and in the patient with PLA2R associated membranous nephropathy. Eur. J. Med. Res. 2023 Mar 20. 28(1). 128. doi: 10.1186/s40001-023-01096-5. Erratum in: Eur. J. Med. Res. 2023 Apr 5. 28(1). 148. PMID: 36935517; PMCID: PMC10026444.

17. Niu X., Zhang S., Shao C., Guo Z., Wu J., Tao J. et al. Urinary complement proteins in IgA nephropathy progression from a relative quantitative proteomic analysis. PeerJ. 2023 Apr 11. 11. e15125. doi: 10.7717/peerj.15125. PMID: 37065697; PMCID: PMC10103701.

18. Ma X., Fang L., Sheng L., Zhou X., Bai S., Zang X. et al. Rituximab treatment for refractory nephrotic syndrome in adults: a multicenter retrospective study. Ren. Fail. 2023 Dec. 45(1). 2237124. doi: 10.1080/0886022X.2023.2237124. PMID: 37482915; PMCID: PMC10367573.

19. Wang Y.W., Wang X.H., Wang H.X., Yu R.H. Successful treatment of patients with refractory idiopathic membranous nephropathy with low-dose Rituximab: A single-center experience. World J. Clin. Cases. 2023 Jan 26. 11(3). 566-575. doi: 10.12998/wjcc.v11.i3.566. PMID: 36793628; PMCID: PMC9923863.

20. Alberici F., Mescia F., Scolari F. The place of cyclical therapy for the treatment of membranous nephropathy in the era of rituximab. Clin. Kidney J. 2023 Apr 10. 16(9). 1426-1431. doi: 10.1093/ckj/sfad081. PMID: 37669306; PMCID: PMC10468754.

21. Wang S., Deng Z., Wang Y., Bao W., Zhou S., Cui Z., Zheng D. Monthly mini-dose rituximab for primary anti-PLA2R-positive membranous nephropathy: a personalized approach. BMC Nephrol. 2023 May 26. 24(1). 146. doi: 10.1186/s12882-023-03206-1. PMID: 37237260; PMCID: PMC10213597.

22. Burke G.W. 3rd, Mitrofanova A., Fontanella A., Ciancio G., Roth D., Ruiz P. et al. The podocyte: glomerular sentinel at the crossroads of innate and adaptive immunity. Front. Immunol. 2023 Jul 26. 14. 1201619. doi: 10.3389/fimmu.2023.1201619. PMID: 37564655; PMCID: PMC10410139.

23. Денова Л.Д., Іванов Д.Д. Оцінка індексу резистентності та екскреції уромодуліну в пацієнтів з додіалізною хронічною хворобою нирок з урахуванням індексу коморбідності. Нирки. 2023. 2(12). 26-41. doi: http://doi.org/10.22141/2307-1257.12.2.2023.403.

24. Денова Л.Д., Іванов Д.Д. Якість життя хворих з додіалізною хронічною хворобою нирок, її зв'язок з оксидантним стресом і екскрецією уромодуліну. Нирки. 2023. 1(12). 12-20. doi: http://doi.org/10.22141/2307-1257.12.1.2023.389.

25. Денова Л.Д. Вплив антиоксидантної терапії на перебіг додіалізної ХХН у пацієнта з коморбідністю. Нирки. 2023. 3(12). 45-51. doi: https://doi.org/10.22141/2307-1257.12.3.2023.420.

Отримано/Received 18.09.2023
Рецензовано/Revised 06.11.2023
Прийнято до друку/Accepted 19.11.2023

Information about authors

Lidiia D. Denova, graduate student, Shupyk National Healthcare University of Ukraine, Kyiv, Ukraine; member of the Ukrainian Association of Nephrologists; e-mail: marbua18@gmail.com; https://orcid.org/0000-0002-5678-5885.

Irina V. Krasiuk, PhD, Associate Professor, Head of the Department of Nephrology and Urology of the Postgraduate Education Institute, Bogomolets National Medical University, Kyiv, Ukraine; e-mail: krasiukiv@gmail.com; https://orsid.org/0000-0002-3483-5247.

Conflicts of interests. Authors declare the absence of any conflicts of interests and own financial interest that might be construed to influence the results or interpretation of the manuscript.

Information about funding. The work was performed at the graduate student's own expense. The article is part of the research work of the graduate student of the Department of Nephrology and Renal Replacement Therapy of Shupyk National Healthcare University of Ukraine named "Excretion of uUmod and its clinical and laboratory assessment, significance in early diagnosis, renal protection and optimization of CKD treatment against the background of molecular stress" within the framework of the department's research project on the topics: "Development of technology for preserving kidney function in patients with CKD and hyperuricemia" (2021–2022), state registration number 0121U100446, and "Studying the impact of hypouricemic therapy in patients with CKD and justifi cation of optimal therapy" (2019–2023), number 0119U101718.

Authors' contribution. *L.D. Denova* — gathering and analyzing information, writing an article, searching and processing specialized literature on the topic, preparing the manuscript for publication; *I.V. Krasiuk* — search and processing of specialized literature on the topic.

L.D. Denova[1, 2], I.V. Krasiuk[2]
[1]Shupyk National Healthcare University of Ukraine, Kyiv, Ukraine
[2]Bogomolets National Medical University, Kyiv, Ukraine

A clinical case of primary membranous glomerulonephritis with nephrotic syndrome and resistance to standard treatment

Abstract. The incidence of primary membranous glomerulonephritis is 1 case per 100,000 each year (75–80 %), with a male-to-female ratio of 2 : 1. It is the cause of idiopathic nephrotic syndrome in more than 20 % of cases (over 40 % in people aged 60 and older). The problem of membranous glomerulonephritis consists in a difficult differential diagnostic search and frequent cases of resistance to treatment. Resistance to treatment may develop in 10–20 % of patients, resulting in the end-stage renal disease requiring renal replacement therapy (dialysis or kidney transplantation). Our work presents the results of clinical observation of a patient with primary membranous glomerulonephritis, nephrotic syndrome and resistance to standard treatment. This patient had a positive dynamics of clinical-laboratory-instrumental indicators and an improvement in the quality of life against the background of taking rituximab.

Keywords: primary membranous glomerulonephritis; chronic kidney disease; rituximab in the treatment of glomerulonephritis; hormone resistance; clinical case