НИРКИ KIDNEYS

УДК 616.61-006.6-07 DOI: https://doi.org/10.22141/2307-1257.13.1.2024.444

Красюк І.В.[1], Денова Л.Д.[1, 2], Карпенко О.В.[1]
[1]Національний медичний університет імені О.О. Богомольця, м. Київ, Україна
[2]Національний університет охорони здоров'я України імені П.Л. Шупика, м. Київ, Україна

Сучасна парадигма в діагностиці кістозних хвороб нирок

For citation: Počki. 2024;13(1):72-79. doi: 10.22141/2307-1257.13.1.2024.444

Резюме. *Кістозні хвороби нирок є досить поширеною патологією, яка негативно впливає на перебіг основного захворювання, що вражає нирки, або навіть може бути первинною патологією нирок. Мета цього огляду — проаналізувати останні дані літератури щодо етіології, патогенезу, діагностики кістозних хвороб нирок. У цій статті висвітлені деякі моменти патогенезу, діагностики й лікування кістозних хвороб нирок для поглиблення знань про цю патологію. Обговорюються важливі нюанси ультразвукової діагностики кістозних хвороб нирок. Сучасне обладнання дозволяє діагностувати практично всі варіанти кістозної хвороби нирок. Навички ультразвукового дослідження або принаймні знання щодо сонографічної інтерпретації мають бути частиною навчання з нефрології.*

Ключові слова: *кістозна хвороба нирок; ультразвукова діагностика; проста кіста нирки; складна кіста нирки; ускладнена кіста нирки; комп'ютерна томографія; магнітно-резонансна томографія*

Вступ

Кіста нирки — це загальний термін, який зазвичай використовують для опису будь-якого, переважно порожнинного, ураження нирки. Більшість паренхіматозних кістозних утворень є доброякісними епітеліальними кістами; однак злоякісне новоутворення, таке як нирково-клітинний рак, також може проявлятися у вигляді кістозного ураження.

Причина, що викликає появу простих кіст нирок, невідома. Одна теорія припускає розвиток кісти нирки, коли поверхневий шар нирки слабшає і утворює своєрідний мішечок. Потім мішечок наповнюється рідиною, від'єднується і перетворюється на кісту [1].

Фактори ризику. Ризик виникнення простих кіст нирок зростає з віком. Але вони можуть виникнути в будь-якому віці. Прості кісти нирки частіше зустрічаються в чоловіків.

Ниркові кісти зазвичай оцінюють за складністю: проста кіста часто діагностується як доброякісна знахідка, тоді як складні ураження з компонентами посилення є підозрілими, бо можуть бути злоякісними. Поняття «ниркова кіста» іноді використовується як загальний термін стосовно епітеліальних кіст, кіст ниркових синусів (парапельвікальних/перипельвікальних) або чашкових дивертикулів. Імовірно, тому, що вони мають схожий вигляд на зображенні, розрізнення їх навіть клінічно часто несуттєве. Використання термінів «складні» й «ускладнені» для опису ниркових кіст нині викликає суперечки. Спочатку вважалося, що не всі кісти є простими. Ускладненими були кісти, які розірвалися, кровоточили або були інфіковані. Тому як прості, так і складні кісти можуть ускладнюватися. Однак з часом різниця між складними й ускладненими кістами стала розмитою, і експерти в цій галузі припустили, що слід уникати цих термінів [2–6] (рис. 1–3).

Класифікація

Немає загальноприйнятої класифікації ниркових кіст, і, згідно з нещодавно виданим підручником, «імовірно, що кістозні захворювання нирок будуть неодноразово перекласифікуватися з майбутнім розумінням їх патогенезу» [3].

Нирково-кістозні захворювання можна розрізняти за часом їх розвитку щодо стадії нефрогенезу (табл. 1, 2).

Кіста нирки іноді може призвести до ускладнень (табл. 3).

© 2024. The Authors. This is an open access article under the terms of the Creative Commons Attribution 4.0 International License, CC BY, which allows others to freely distribute the published article, with the obligatory reference to the authors of original works and original publication in this journal.

Для кореспонденції: Красюк Ірина Василівна, кандидат медичних наук, доцент, завідувачка кафедри нефрології та урології, Інститут післядипломної освіти, Національний медичний університет імені О.О. Богомольця, бульв. Т. Шевченка, 13, м. Київ, 01601, Україна; e-mail: krasiukiv@gmail.com
For correspondence: Irina V. Krasiuk, PhD, Associate Professor, Head of the Department of Nephrology and Urology, Institute of Postgraduate Education, Bogomolets National Medical University, T. Shevchenko boulevard, 13, Kyiv, 01601, Ukraine; e-mail: krasiukiv@gmail.com
Full list of authors information is available at the end of the article.

Епідеміологія

Частота ниркових кіст зростає з віком, і їх можна виявити в близько 40 % усіх осіб, які робили комп'ютерну томографію (КТ). Випадкові ниркові кісти присутні в близько 0,2 % педіатричних пацієнтів [18, 19].

Діагностика

Тести й процедури, які найчастіше використовуються для діагностики простих кіст нирок, включають візуалізаційні тести: ультразвукове дослідження (УЗД), КТ і магнітно-резонансну томографію (МРТ). Завдяки широкій доступності УЗД кісти нирок у дітей можна діагностувати під час вагітності матері або ще в ранньому дитинстві. УЗД відповідає вимогам ідеального діагностичного інструменту не тільки в дитячому віці: воно не піддає пацієнта радіації чи контрастним речовинам, його можна легко повторити, воно не потребує попередньої підготовки пацієнта і забезпечує добру чутливість і специфічність. Крім того, УЗД дозволяє провести скринінг родини за показаннями з тими ж перевагами. Однак стандартизоване й безперервне навчання діагностів є важливим, оскільки це може зменшити «залежність діагноста» від ультразвуку. Нирки можна візуалізувати з обох боків у положенні лежачи. У літніх пацієнтів обстеження здебільшого проводять зі спини в положенні пацієнта лежачи. Завдяки чіткому контакту з навколишньою тканиною ультразвукова ідентифікація кіст дозволяє візуалізувати їх, навіть якщо їх розмір до 1 мм. Сучасне ультразвукове обладнання повинно включати зонди, придатні для зображення спектра захворювань нирок у всьому педіатричному віковому діапазоні. Для цього потрібен секторний датчик і лінійний датчик принаймні 8 МГц для немовлят і секторний датчик 4 МГц для підлітків. Кісти в нирках зазвичай ідентифікуються лише за допомогою сканування в режимі В, але сучасні технічні засоби, такі як доплер або гармонічний режим, можуть дозволити легшу орієнтацію або підвищити чутливість. Важливо підкреслити, що УЗД у дітей з кістами нирок не повинно обмежуватися лише нирками, тому що ураження багатьох органів при системному кістозному захворюванні або синдромі завжди слід передбачати й включати в діагностичне обстеження. Інші методи візуалізації можуть додати інформацію: МРТ — при ураженні позаниркових органів або в рамках інтервенційних досліджень, рентге-

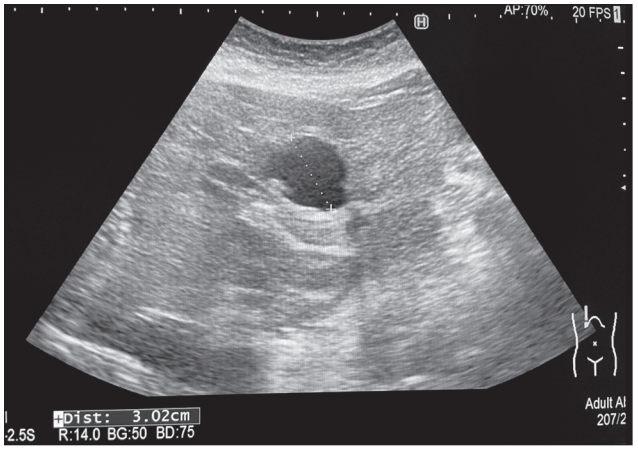

Рисунок 1. Ускладнена проста кіста

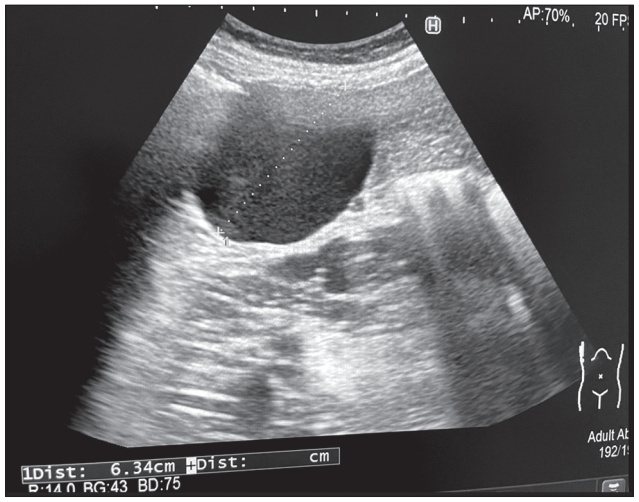

Рисунок 2. Ускладнена кіста

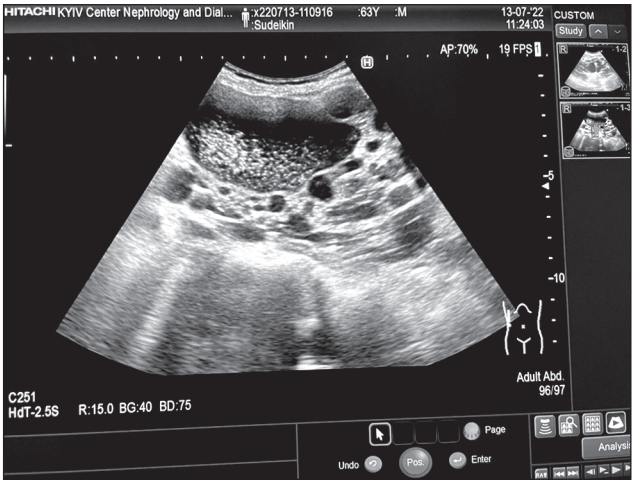

Рисунок 3. Кіста з умістом

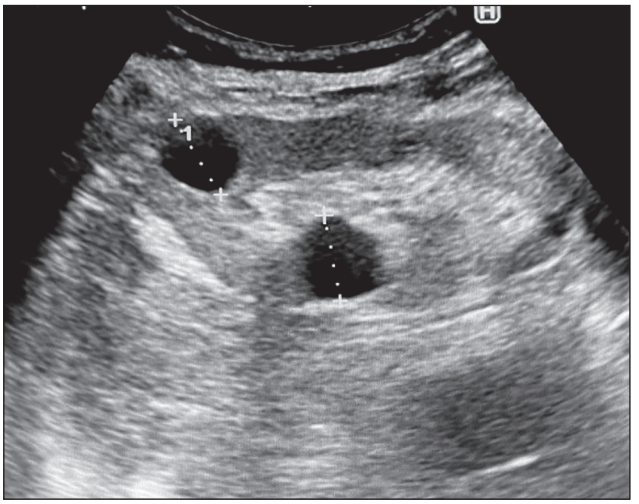

Рисунок 4. Дві прості кісти лівої нирки у пацієнта з ХХН 3-ї ст.

нологічне дослідження може допомогти відобразити урологічні патології, наприклад міхурово-сечовідний рефлюкс, а сцинтиграфія допомагає виміряти функцію нирок. Зростання знань про генетичні основи кістозних захворювань нирок дозволяє ідентифікувати спадкове походження цієї хвороби [20–31].

Ультразвукові ознаки кіст нирок подано в табл. 4.

Васкуляризація перегородок на кольоровій або спектральній доплерографії є підозрілою на нирково-клітинний рак. Анехогенні ниркові кісти можуть де-

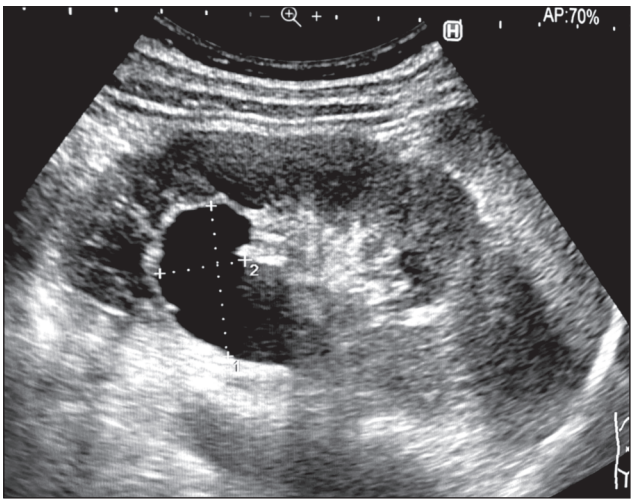

Рисунок 5. Велика парапельвікальна кіста лівої нирки у пацієнтки з ХХН 2-ї ст.

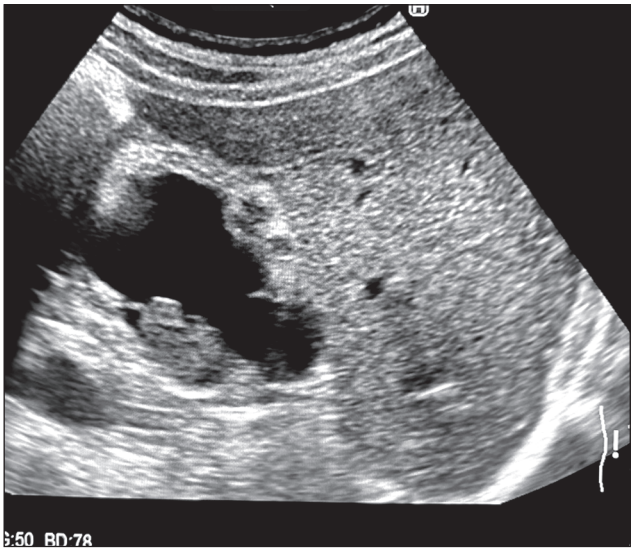

Рисунок 6. Велика ускладнена кіста правої нирки з пристінковим утворенням у пацієнта з полікістозом

Таблиця 1. Класифікація кістозних хвороб нирок [7–11]

Назва	Види
Мультикістозна дисплазія	
Диспластична нирка з кістами	— Ізольований; — у складі синдромів; — з непрохідністю
Системні кістозні захворювання нирок	— Автосомно-рецесивний; — автосомно-домінантний; — нефронофтиз; — медулярно-кістозна хвороба
Ізольовані кісти	— Набуті кісти нирок; — кісти всередині пухлин; — хвороби обміну речовин

Таблиця 2. Класифікація Potter [11–16]

Категорії	Назва
Тип 1	Дитячий полікістоз нирок
Тип 2	Мультикістозна диспластична хвороба нирок
Тип 3	Полікістоз нирок у дорослих
Тип 4	Обструктивна дисплазія нирок

Таблиця 3. Ускладнення кіст нирок [5, 6, 17]

Назва	Наслідки
Інфікована кіста	Кіста нирки може інфікуватися, викликаючи лихоманку і біль
Розірвана кіста	Кіста нирки, яка розірвалася, може викликати сильний біль у спині або боці та появу гематурії
Заблокований відтік сечі (уростаз)	Кіста нирки, яка блокує відтік сечі, може призвести до уростазу й набряку нирки

монструвати деякі артефактні внутрішні ехосигнали низького рівня. Це можна покращити за допомогою методів гармонійного зображення.

УЗД з контрастним підсиленням може бути корисним для виявлення васкуляризації перегородок або вузлових виступів у кісті нирки та може допомогти відрізнити доброякісну кісту від невизначеної кісти або злоякісної кісти [38–40].

Іноді виникає потреба в дообстеженні пацієнтів, зіставленні ультразвукової картини з КТ або МРТ (табл. 5, 6).

МРТ може допомогти знайти можливі геморагічні кісти, що не визначені на УЗД і КТ. МРТ показує відповідні зміни в інтенсивності сигналу кісти (зниження Т2, підвищення Т1) і відсутність посилення. Нирково-кістозні ураження з постконтрастним посиленням і/або обмеженою дифузією вказують на новоутворення, і їх слід розглядати з підозрою [18–20, 23, 31].

Лікування та прогноз

Прості ниркові кісти переважно не викликають ніяких симптомів, хоча іноді гігантські кісти можуть спричиняти біль унаслідок компресії сусідніх структур та ішемії. Іноді кісти можуть розриватися, викликаючи біль. Симптоматичну кісту нирки можна аспірувати, але кісти мають високу частоту рецидивів. Черезшкірну алкогольну абляцію практикували з певним успіхом в окремих випадках симптоматичних кіст. У педіатричного пацієнта з нормальною функцією нирок спостереження за випадково виявленою нирковою кістою не потрібне [21, 24, 29].

Таблиця 4. Ультразвукові ознаки кіст нирок [32–37]

Неускладнені кісти нирки	Ускладнені кісти нирок
— Добре обмежене анехогенне вогнище з тонкими стінками; — може бути кілька тонких перегородок (5 % кіст); — має контуруватись задня стінка; — може бути присутнім заднє акустичне посилення, хоча ця знахідка неспецифічна і також може не спостерігатися при менших кістах; — може бути наявним невеликий внутрішньокістозний крововилив, що потребує подальшого обстеження (5 % кіст)	Кістозні ураження з потовщеними, неправильними стінками або перегородками є підозрілими на нирково-клітинний рак і вимагають подальшого дообстеження

Таблиця 5. КТ: класифікація за Bosniak [41–48]

Назва	КТ-ознаки
Проста кіста (Bosniak I) (див. рис. 4)	— Добре окреслена; — тонка або непомітна стінка; — дегідратація (< 20 HU на неконтрастних серіях); — не посилюється: збільшення < 10 HU від неконтрастної до постконтрастної серії не є поліпшенням; збільшення на 10–20 HU є невизначеним; збільшення > 20 HU є поліпшенням, остерігайтеся знахідки псевдополіпшення
Гіператенуаційна кіста (Bosniak II)	— Добре окреслена; — тонка або непомітна стінка; — гіператенуація (70–90 HU на неконтрастних серіях); — не посилюється: збільшення < 10 HU від неконтрастної до постконтрастної серії не є поліпшенням; збільшення на 10–20 HU є невизначеним; збільшення > 20 HU є поліпшенням, остерігайтеся появи псевдополіпшення; збільшення перегородки кісти, кальцифікація товстої стінки та збільшення стінки/перегородки є причиною нирково-клітинного раку

Таблиця 6. МРТ: характеристики кіст нирок [31]

Показники	МРТ-ознаки
T1	Гіпоінтенсивний сигнал (геморагічний уламок може дещо посилити сигнал)
T1 C+ (Gd)	Немає постконтрастного посилення
T2	Сильно гіперінтенсивний сигнал (геморагічний уламок може дещо знизити сигнал) і відділяється від системи збору
DWI	Підвищений сигнал, але без обмеження дифузії

Примітка: МРТ-ознаки простих кіст схожі на УЗД- і КТ-ознаки.

Диференціальна діагностика

Диференціальна діагностика, як правило, потребує дообстеження (КТ, МРТ тощо) і клінічного зіставлення (табл. 7).

Практичні моменти

Класифікацію Босняка слід використовувати лише з КТ-дослідженнями, оскільки оцінка кальцифікації обмежена при МРТ, а оцінка посилення обмежена при УЗД.

Найпоширеніші нирково-кістозні захворювання

1. ***Мультикістозна дисплазія нирок, або мультикістозна диспластична нирка***, є найпоширенішою кістозною вадою розвитку нирок у немовлят. Виявляється приблизно в 1 з 4000 живонароджених. На УЗД мультикістозна нирка зазвичай складається з кількох кіст різного розміру без ідентифікованої ниркової паренхіми між цими кістами. У більшості випадків сечовід атретичний, мультикістозна нирка не має залишкової функції. Двостороннє захворювання є летальним у період новонародженості, але зазвичай уражається лише одна нирка. Більшість випадків мультикістозної дисплазії нирок підозрюють під час пренатального ультразвукового обстеження, і їх слід спостерігати після народження. УЗД часто дозволяє диференціювати мультикістозну дисплазію від тяжкого гідронефрозу. Однак у сумнівних випадках може бути показана сцинтиграфія для виявлення залишкової функції або дренування нирки [11, 12, 15, 29, 34, 36].

2. ***Дисплазія нирок*** — гістологічне утворення з недиференційованою паренхімою з кістами або без них. Гістологія нирок характеризується низькодиференційованими клубочками, атиповими канальцями або хрящем, подібним до ниркової тканини. Ниркова дисплазія може вражати одну або обидві нирки і в деяких випадках може бути сегментарною. Ниркова функція ураженої нирки більш-менш знижена; у двосторонніх випадках прогресуюча втрата функції може призвести до ниркової недостатності. Типовою сонографічною ознакою ниркової дисплазії є відсутність нормальної архітектури нирки, особливо диференціації між корою та мозковою речовиною. Ехогенність диспластичної нирки зазвичай підвищена, а кісти можуть бути рідкісними або численними. Сонографічний вигляд не обов'язково корелює з функцією нирок [29, 38, 39].

3. ***Автосомно-домінантний полікістоз нирок*** (ADPKD) є найпоширенішою формою кістозної хвороби з частотою 1 на 800 живонароджених і спричинений мутаціями гена PKD1 на хромосомі 16 або гена PKD2 на хромосомі 4. При пренатальному УЗД часто виявляють підвищену ехогенність кори нирки з посиленою кортикомедулярною диференціацією, але ці знахідки не є специфічними. У цих випадках корисним є сімейне дослідження, хоча більшість випадків у дитинстві досліджуватиметься завдяки позитивному сімейному анамнезу. Клінічні симптоми ADPKD, як і при гіпертензії, прогресуючому збільшенні нирок і нирковій недостатності, в основному спостерігаються в дорослих пацієнтів і є більш вираженими у випадках, пов'язаних із PKD1. У дитинстві можна виявити кістозні утворення в зростаючій кількості та розмірах, які розвиваються в зовні нормальній нирці. Однак утворення кісти є процесом, що розвивається, і в значної кількості дітей з ADPKD кісти не виявлятимуться до другого десятиліття життя. Ниркова недостатність спостерігається виключно в осіб із серйозним збільшенням нирок [6, 12–16, 18–20, 23, 55, 58].

4. ***Набута кістозна хвороба нирок.*** У пацієнтів, які перебувають на діалізі, часто розвиваються множинні кісти рідної нирки, навіть якщо основне захворювання не є кістозним. Патогенез цього утворення кісти чітко не вивчений, але підвищена частота раку нирок при набутому кістозному захворюванні вимагає частого й довічного моніторингу цих нирок. У сумнівних випадках рекомендується регулярне спостереження на КТ або МРТ, а в окремих випадках слід розглянути можливість видалення нефункціонуючої нирки [29, 41, 44, 60].

5. ***Кісти в пухлинах.*** Важливо підкреслити, що пухлини можуть містити певні різноманітні ділянки кістозної паренхіми. Це включає мультилокулярну кістозну нефрому й кістозні варіанти світлоклітинної саркоми, нирково-клітинної карциноми, нефробластоми або мезобластної нефроми, і їх завжди слід диференціювати від доброякісних утворень [9, 32, 37].

Висновки

УЗД нирок зручно використовувати в усьому віковому діапазоні, оскільки воно не потребує седації чи попередньої підготовки і не піддає пацієнта впливу радіації. Сучасне обладнання дозволяє діагностувати практично всі варіанти кістозної хвороби нирок.

Таблиця 7. Диференціальна діагностика кіст нирок [6, 12–14, 16, 22, 25, 33, 35, 49–59]

Одинична кіста	Множинні кісти
— Епітеліальна кіста; — парапельвікальна кіста (див. рис. 5); — біляжолобкова кіста; — розширена чашечка; — кістозний нирково-клітинний рак; — папілярний нирково-клітинний рак; — лімфома нирки; — абсцес нирки; — аневризма/псевдоаневризма	— Автосомно-домінантний полікістоз нирок (див. рис. 6); — кістозна зміна, асоційована з діалізом; — кісти, асоційовані з літієм: множинні крихітні кісти; — локалізована кістозна хвороба нирок; — деякі мультисистемні захворювання включають множинні кісти нирок: - хвороба фон Гіппеля — Ліндау - туберозний склероз

Отже, ультразвук є найпершим діагностичним інструментом, який буде керувати подальшими діагностичними дослідженнями з додатковими візуалізаційними дослідженнями або генетичним тестуванням. Однак знання фенотипової різноманітності кістозних захворювань нирок є важливим для кореляції ехографічного вигляду в клінічному та генетичному контексті. Навички УЗД або принаймні знання щодо сонографічної інтерпретації мають бути частиною навчання з нефрології. Ми радимо кожному курсанту або стажисту приділити увагу цій корисній техніці на благо своїх пацієнтів.

Конфлікт інтересів. Автори заявляють про відсутність конфлікту інтересів і власної фінансової зацікавленості при підготовці даної статті.

Інформація про фінансування. Стаття є фрагментом науково-дослідної роботи аспіранта кафедри нефрології та НЗТ Національного університету охорони здоров'я України імені П.Л. Шупика за темою «Екскреція уромодуліну і його клініко-лабораторна оцінка, значення в ранній діагностиці, ренопротекції і оптимізації лікування ХХН на фоні молекулярного стресу», в рамках НДР кафедри за темами: «Розроблення технології збереження функції нирок у пацієнтів з ХХН та гіперурикемією» (2021—2022 рр.), № державної реєстрації 0121U100446, та «Вивчення впливу гіпоурикемічної терапії у пацієнтів з ХХН та обґрунтування оптимальної терапії» (2019—2023 рр.), № 0119U101718.

Внесок авторів. *Красюк І.В.* — збір та аналіз інформації, написання статті, пошук та опрацювання фахової літератури за темою, підготовка рукопису до друку; *Денова Л.Д.* — пошук та опрацювання фахової літератури за темою, підготовка рукопису до друку; *О.В. Карпенко* — збір та аналіз інформації.

References

1. *De Bruyn R, Gordon I. Imaging in cystic renal disease. Arch Dis Child. 2000 Nov;83(5):401-407. doi: 10.1136/adc.83.5.401.*

2. *Fernández-de la Varga M, Pérez Valle I, Ordieres Díaz C, Amor Martín P, Álvarez Posadilla M, Huergo Fernández A. Large bowel obstruction secondary to a simple renal cyst: an exceptional complication. Rev Esp Enferm Dig. 2022 Jun;114(6):366-367. doi: 10.17235/reed.2022.8623/2022.*

3. *Marte A, Pintozzi L. Laparoscopic treatment of symptomatic simple renal cysts in children: single-center experience. Pediatr Med Chir. 2018 May 24;40(1). doi: 10.4081/pmc.2018.168.*

4. *Garfield K, Leslie SW. Simple Renal Cyst. 2023 Aug 28. In: StatPearls [Internet]. Treasure Island (FL): StatPearls Publishing; 2024 Jan.*

5. *Mansour P, Ammar L, O Gomez Urena E, Chow A, El Labban M. A Unique Presentation of an Infected Renal Cyst: A Case Report and Literature Review. Cureus. 2023 Oct 30;15(10):e47966. doi: 10.7759/cureus.47966.*

6. *Demuynck S, Lovinfosse P, Seidel L, et al. Standardized 4-point scoring scale of [18F]-FDG PET/CT imaging helps in the diagnosis of renal and hepatic cyst infections in patients with autosomal dominant polycystic kidney disease: a validation cohort. Clin Kidney J. 2023 Jul 5;16(12):2542-2548. doi: 10.1093/ckj/sfad159.*

7. *Rehman A, Awais M, Baloch NU, Ather HM. Intraperitoneal marsupialization of a giant para-pelvic renal cyst: A case report. Can Urol Assoc J. 2014 Nov;8(11-12):E872-4. doi: 10.5489/cuaj.2072.*

8. *Spahiu L, Behluli E, Grajçevci-Uka V, Liehr T, Temaj G. Joubert syndrome: Molecular basis and treatment. J Mother Child. 2023 Feb 22;26(1):118-123. doi: 10.34763/jmotherandchild.20222601.d-22-00034.*

9. *Di Malta C, Zampelli A, Granieri L, et al. TFEB and TFE3 drive kidney cystogenesis and tumorigenesis. EMBO Mol Med. 2023 May 8;15(5):e16877. doi: 10.15252/emmm.202216877.*

10. *Garfield K, Leslie SW. Medullary Sponge Kidney. 2023 May 30. In: StatPearls [Internet]. Treasure Island (FL): StatPearls Publishing; 2024 Jan.*

11. *Chaubal R, Pokhriyal SC, Deshmukh A, Gupta U, Chaubal N. Multicystic Dysplastic Kidney Disease: An In-Utero Diagnosis. Cureus. 2023 Apr 18;15(4):e37786. doi: 10.7759/cureus.37786.*

12. *Sigmon DF, Shikhman R, Nielson JL. Renal Cyst. 2023 Dec 27. In: StatPearls [Internet]. Treasure Island (FL): StatPearls Publishing; 2024 Jan.*

13. *Sieben CJ, Harris PC. Experimental Models of Polycystic Kidney Disease: Applications and Therapeutic Testing. Kidney360. 2023 Aug 1;4(8):1155-1173. doi: 10.34067/KID.0000000000000209.*

14. *Finnigan NA, Leslie SW. Polycystic Kidney Disease In Adults. 2023 Nov 4. In: StatPearls [Internet]. Treasure Island (FL): StatPearls Publishing; 2024 Jan.*

15. *Simonini C, Fröschen EM, Nadal J, et al. Prenatal ultrasound in fetuses with polycystic kidney appearance - expanding the diagnostic algorithm. Arch Gynecol Obstet. 2023 Oct;308(4):1287-1300. doi: 10.1007/s00404-022-06814-8.*

16. *Suwabe T, Morita H, Khasnobish A, Araoka H, Hoshino J. Microbiome of infected cysts, feces and saliva in patients with autosomal dominant polycystic kidney disease. CEN Case Rep. 2023 Aug;12(3):304-310. doi: 10.1007/s13730-022-00767-2.*

17. *Pohl M, Bhatnagar V, Mendoza SA, Nigam SK. Toward an etiological classification of developmental disorders of the kidney and upper urinary tract. Kidney Int. 2002 Jan;61(1):10-9. doi: 10.1046/j.1523-1755.2002.00086.x.*

18. *Torres VE, Harris PC. Mechanisms of Disease: autosomal dominant and recessive polycystic kidney diseases. Nat Clin Pract Nephrol. 2006 Jan;2(1):40-55; quiz 55. doi: 10.1038/ncpneph0070.*

19. *Bergmann C, Frank V, Küpper F, et al. Diagnosis, pathogenesis, and treatment prospects in cystic kidney disease. Mol Diagn Ther. 2006;10(3):163-74. doi: 10.1007/BF03256455.*

20. *Winyard P, Chitty L. Dysplastic and polycystic kidneys: diagnosis, associations and management. Prenat Diagn. 2001 Nov;21(11):924-35. doi: 10.1002/pd.208.*

21. *Aslam M, Watson AR; Trent & Anglia MCDK Study Group. Unilateral multicystic dysplastic kidney: long term outcomes. Arch Dis Child. 2006 Oct;91(10):820-3. doi: 10.1136/adc.2006.095786.*

22. *Martín-Crespo R, Luque Mialdea R, Rodríguez Alarc n J, et al. New concepts in the natural history of multicystic dysplastic kidney. Cir Pediatr. 2007 Apr;20(2):75-8. Spanish.*

23. *Hu WS, He J, Shen YM, Cai SP, Lu H. Ultrasonic diagnosis and prognosis of fetal multicystic kidney dysplasia. Zhonghua Yi Xue Za Zhi. 2007 Jun 5;87(21):1491-2. Chinese.*

24. Sarhan OM, Alghanbar M, Alsulaihim A, Alharbi B, Alotay A, Nakshabandi Z. Multicystic dysplastic kidney: Impact of imaging modality selection on the initial management and prognosis. J Pediatr Urol. 2014 Aug;10(4):645-9. doi: 10.1016/j.jpurol.2014.03.004.

25. Rabelo EA, Oliveira EA, Silva GS, Pezzuti IL, Tatsuo ES. Predictive factors of ultrasonographic involution of prenatally detected multicystic dysplastic kidney. BJU Int. 2005 Apr;95(6):868-71. doi: 10.1111/j.1464-410X.2005.05418.x.

26. Gambella A, Kalantari S, Cadamuro M, et al. The Landscape of HNF1B Deficiency: A Syndrome Not Yet Fully Explored. Cells. 2023 Jan 13;12(2):307. doi: 10.3390/cells12020307.

27. Li Z, Zimmerman KA, Cherakara S, et al. A kidney resident macrophage subset is a candidate biomarker for renal cystic disease in preclinical models. Dis Model Mech. 2023 Jan 1;16(1):dmm049810. doi: 10.1242/dmm.049810.

28. Kanauchi Y, Hashimoto M, Toda N, et al. Automatic Detection and Measurement of Renal Cysts in Ultrasound Images: A Deep Learning Approach. Healthcare (Basel). 2023 Feb 7;11(4):484. doi: 10.3390/healthcare11040484.

29. Zhu M, Chu X, Liu C. Effects of Renal Cysts on Renal Function. Arch Iran Med. 2022 Mar 1;25(3):155-160. doi: 10.34172/aim.2022.26.

30. Oh A, Bhardwaj L, Cacciamani G, Desai MM, Duddalwar VA. Cost-effectiveness of Contrast-Enhanced Ultrasound for Diagnosis and Active Surveillance of Complex Cystic Renal Lesions. Urol Pract. 2023 Jan;10(1):11-19. doi: 10.1097/upj.0000000000000354.

31. Sharafeldeen M, Shaaban M, Afif AH, et al. Role of Angular Interface Sign in Characterizing Small Exophytic Renal Masses in Computed Tomography; Prospective Study. J Kidney Cancer VHL. 2023 Jun 28;10(2):33-39. doi: 10.15586/jkcvhl.v10i2.262.

32. Kleiner B, Filly RA, Mack L, Callen PW. Multicystic dysplastic kidney: observations of contralateral disease in the fetal population. Radiology. 1986 Oct;161(1):27-9. doi: 10.1148/radiology.161.1.3532181.

33. Atiyeh B, Husmann D, Baum M. Contralateral renal abnormalities in multicystic-dysplastic kidney disease. J Pediatr. 1992 Jul;121(1):65-7. doi: 10.1016/s0022-3476(05)82543-0.

34. Kuwertz-Broeking E, Brinkmann OA, Von Lengerke HJ, Sciuk J, Fruend S, Bulla M, Harms E, Hertle L. Unilateral multicystic dysplastic kidney: experience in children. BJU Int. 2004 Feb;93(3):388-92. doi: 10.1111/j.1464-410x.2003.04623.x.

35. Navascues del Río JA, Luque Mialdea R, Cerdá Berrocal J, Martín Crespo R, Arrojo Vila F. Multicystic renal dysplasia: changes in the contralateral urinary tract. Actas Urol Esp. 1996 Jun;20(6):564-8; discussion 568-9. Spanish.

36. Cardona-Grau D, Kogan BA. Update on Multicystic Dysplastic Kidney. Curr Urol Rep. 2015 Oct;16(10):67. doi: 10.1007/s11934-015-0541-7.

37. Hadlock FP, Deter RL, Carpenter R, Gonzalez ET, Park SK. Sonography of fetal urinary tract anomalies. AJR Am J Roentgenol. 1981 Aug;137(2):261-7. doi: 10.2214/ajr.137.2.261.

38. Moazin MS, Ahmed S, Fouda-Neel K. Multicystic kidney in siblings. J Pediatr Surg. 1997 Jan;32(1):119-20. doi: 10.1016/s0022-3468(97)90114-7.

39. Maayan A, Mashiach R, Kessler OJ, Meizner I, Merlob P. Prenatal diagnosis of crossed ectopic multicystic kidney. Am J Perinatol. 1998 Aug;15(8):499-502. doi: 10.1055/s-2007-994073.

40. Della Corte M, Viggiano D. Wall Tension and Tubular Resistance in Kidney Cystic Conditions. Biomedicines. 2023 Jun 18;11(6):1750. doi: 10.3390/biomedicines11061750.

41. Kakkar N, Menon S, Radotra BD. Histomorphology of renal dysplasia--an autopsy study. Fetal Pediatr Pathol. 2006 Mar-Apr;25(2):73-86. doi: 10.1080/15513810600788764.

42. Vester U, Kranz B, Hoyer PF. The diagnostic value of ultrasound in cystic kidney diseases. Pediatr Nephrol. 2010 Feb;25(2):231-40. doi: 10.1007/s00467-008-0981-0.

43. Riyach O, Ahsaini M, Tazi K, et al. A huge renal cyst mimicking ascites: a case report. BMC Res Notes. 2014 Jan 15;7:39. doi: 10.1186/1756-0500-7-39.

44. Greenbaum LA. Renal dysplasia and MRI: a clinician's perspective. Pediatr Radiol. 2008 Jan;38 Suppl 1:S70-5. doi: 10.1007/s00247-007-0586-y.

45. Alkhamis K, Alsasi O, Alzahrani M. The Modified Bosniak Classification for Intermediate and High-Risk Renal Cysts. Cureus. 2023 Apr 9;15(4):e37331. doi: 10.7759/cureus.37331.

46. Herms E, Weirich G, Maurer T, et al. Ultrasound-based "CEUS-Bosniak"classification for cystic renal lesions: an 8-year clinical experience. World J Urol. 2023 Mar;41(3):679-685. doi: 10.1007/s00345-022-04094-0.

47. Chandrasekar T, Clark CB, Gomella A, et al. Volumetric Quantitative Contrast-enhanced Ultrasonography Evaluation of Complex Renal Cysts: An Adjunctive Metric to the Bosniak Classification System to Predict Malignancy. Eur Urol Focus. 2023 Mar;9(2):336-344. doi: 10.1016/j.euf.2022.10.004.

48. Nate T, Hatano K, Kato T, et al. Mucinous cystadenoma of the renal parenchyma presenting as a Bosniak IIF complex renal cyst. IJU Case Rep. 2023 Jan 18;6(2):150-153. doi: 10.1002/iju5.12576.

49. Soleimani M. Not all kidney cysts are created equal: a distinct renal cystogenic mechanism in tuberous sclerosis complex (TSC). Front Physiol. 2023 Nov 8;14:1289388. doi: 10.3389/fphys.2023.1289388.

50. Goksu SY, Leslie SW, Khattar D. Renal Cystic Disease. 2023 Oct 23. In: StatPearls [Internet]. Treasure Island (FL): StatPearls Publishing; 2024 Jan.

51. Bakaj I, Pocai A. Metabolism-based approaches for autosomal dominant polycystic kidney disease. Front Mol Biosci. 2023 Feb 16;10:1126055. doi: 10.3389/fmolb.2023.1126055.

52. van Leeuwaarde RS, Ahmad S, van Nesselrooij B, Zandee W, Giles RH. Von Hippel-Lindau Syndrome. 2000 May 17 [updated 2024 Feb 29]. In: Adam MP, Feldman J, Mirzaa GM, Pagon RA, Wallace SE, Bean LJH, Gripp KW, Amemiya A, editors. GeneReviews® [Internet]. Seattle (WA): University of Washington, Seattle; 1993–2024.

53. Mikhail MI, Singh AK. Von Hippel-Lindau Syndrome. 2023 Jan 30. In: StatPearls [Internet]. Treasure Island (FL): StatPearls Publishing; 2024 Jan.

54. Mahboob M, Rout P, Bokhari SRA. Autosomal Dominant Polycystic Kidney Disease. 2023 Oct 18. In: StatPearls [Internet]. Treasure Island (FL): StatPearls Publishing; 2024 Jan.

55. Di Pietro S, Torcitto AG, Marcantoni C, et al. Calculation of Kidney Volumes with Magnetic Resonance in Patients with Autosomal Dominant Polycystic Kidney Disease: Comparison between Methods. Diagnostics (Basel). 2023 Nov 30;13(23):3573. doi: 10.3390/diagnostics13233573.

56. Barone S, Brooks M, Zahedi K, et al. Identification of an Electrogenic 2Cl-/H+ Exchanger, ClC5, as a Chloride-Secreting

Transporter Candidate in Kidney Cyst Epithelium in Tuberous Sclerosis. Am J Pathol. 2023 Feb;193(2):191-200. doi: 10.1016/j.ajpath.2022.10.007.

57. Qiu ZW, Liu M, Zhou H, Yang BX. Inositol 1,4,5-triphosphate receptor 3 promotes renal cyst development in autosomal dominant polycystic kidney disease. Sheng Li Xue Bao. 2023 Jun 25;75(3):328-338. Chinese.

58. Alamri N, Lanktree MB. Large Kidney Cysts in HNF1B Nephropathy Mimicking Autosomal Dominant Polycystic Kidney Disease. Can J Kidney Health Dis. 2024 Feb 15;11:20543581241232470. doi: 10.1177/20543581241232470.

59. Jin C, Wei L, Yong Z, et al. Multiple and large simple renal cysts are associated with glomerular filtration rate decline: a cross-sectional study of Chinese population. Eur J Med Res. 2024 Jan 3;29(1):11. doi: 10.1186/s40001-023-01552-2.

60. Teuwafeu DG, Dongmo A, Fomekong SD,et al. Acquired cystic kidney disease in patients on maintenance hemodialysis, prevalence and associated factors: a cross-sectional study. Pan Afr Med J. 2023 Aug 21;45:175. doi: 10.11604/pamj.2023.45.175.31773.

Отримано/Received 08.02.2024
Рецензовано/Revised 18.02.2024
Прийнято до друку/Accepted 27.02.2024

Information about authors

Irina V. Krasiuk, PhD, Associate Professor, Head of the Department of Nephrology and Urology, Institute of Postgraduate Education, Bogomolets National Medical University, Kyiv, Ukraine; e-mail: krasiukiv@gmail.com; https://orsid.org/0000-0002-3483-5247

Lidiia D. Denova, graduate student, Shupyk National Healthcare University of Ukraine, Kyiv, Ukraine; Assistant at the Department of Nephrology and Urology, Institute of Postgraduate Education, Bogomolets National Medical University, Kyiv, Ukraine; Ukrainian Association of Nephrologists; ISN International Society of Nephrology; e-mail: marbua18@gmail.com; https://orcid.org/0000-0002-5678-5885

Olena V. Karpenko, PhD, Associate Professor at the Department of Nephrology and Urology, Institute of Postgraduate Education, Bogomolets National Medical University, Kyiv, Ukraine; e-mail: karpenko05.12@ukr.net; https://orcid.org/0000-0001-8952-8482

Conflicts of interests. Authors declare the absence of any conflicts of interests and own financial interest that might be construed to influence the results or interpretation of the manuscript.

Information about funding. The article is part of the research work of the graduate student of the Department of Nephrology and Renal Replacement Therapy of Shupyk National Healthcare University of Ukraine named "Excretion of uUmod and its clinical and laboratory assessment, signifi cance in early diagnosis, renal protection and optimization of CKD treatment against the background of molecular stress" within the framework of the department's research project on the topics: "Development of technology for preserving kidney function in patients with CKD and hyperuricemia" (2021–2022), state registration number 0121U100446, and "Studying the impact of hypouricemic therapy in patients with CKD and justifi cation of optimal therapy" (2019–2023), № 0119U101718.

Authors' contribution. *I.V. Krasiuk* — gathering and analyzing information, writing an article, searching and processing specialized literature on the topic, preparing the manuscript for publication; *L.D. Denova* — search and processing of specialized literature on the topic, preparing the manuscript for publication; *O.V. Karpenko* — gathering and analyzing information.

I.V. Krasiuk[1], L.D. Denova[1, 2], O.V. Karpenko[1]
[1]Bogomolets National Medical University, Kyiv, Ukraine
[2]Shupyk National Healthcare University of Ukraine, Kyiv, Ukraine

Modern paradigm in the diagnosis of cystic diseases of the kidneys

Abstract. Cystic diseases of the kidneys are a fairly common pathology, which has a negative impact on the course of underlying disease affecting the kidneys, or even being the primary renal pathology. The purpose of this review is to analyze the latest literature data on the etiology, pathogenesis, and diagnosis of cystic kidney diseases. This article highlights some aspects of the pathogenesis, diagnosis, and treatment of cystic kidney diseases in order to deepen knowledge about this pathology. Important nuances of ultrasound diagnosis of cystic kidney diseases are discussed. Modern equipment allows diagnosing almost all variants of cystic kidney disease. Training in ultrasound examination or at least knowledge of sonographic interpretation should be part of training in nephrology.

Keywords: cystic kidney disease; ultrasound diagnosis; simple kidney cyst; complex kidney cyst; complicated kidney cyst; computed tomography; magnetic resonance imaging