جامعة سيئون
SEIYUN UNIVERSITY

كلية التربية البدنية والرياضية
COLLEGE OF PHYSICAL EDUCATION AND SPORTS

كليـــة التـــربية
البدنية والريـــاضية
المستوى : الأول

التشـريح الرياضـي

الدكتور/وليد حسن هبه

للعام الجامعي 2021/2020

علم التشريح Anatomy Science

- هو العلم الذي يختص بدراسة تركيب جسم الإنسان ودراسة العلاقة بين أجهزة الجسم المختلفة خلال مراحل النمو المختلفة.

الوضع التشريحي Anatomical Position

الوضع التشريحي هو وضع معين لجسم الإنسان متفق عليه عالمياً بين علماء التشريح ويعتبر المرجع الأساسي المستخدم بين دارسي علم التشريح لوصف مكونات الجسم وتركيبها وأماكن كل منها وهو ببساطة وضع معين يقف فيه الإنسان بشروط خاصة بحيث يكشف جميع أجزاء الجسم قدر الإمكان.

يعتمد الوضع التشريحي للبشر على الإفتراض المعتمد على أن الإنسان يقف بشكل مستقيم وثابت ، وراحة اليد والوجه متجهة نحو الأمام بشكل مستقيم وعلى اعتبار أن الأطراف العلوية ملتصقة بشكل ثابت بالأطراف.

المستويات و المقاطع التشريحية Anatomical Planes

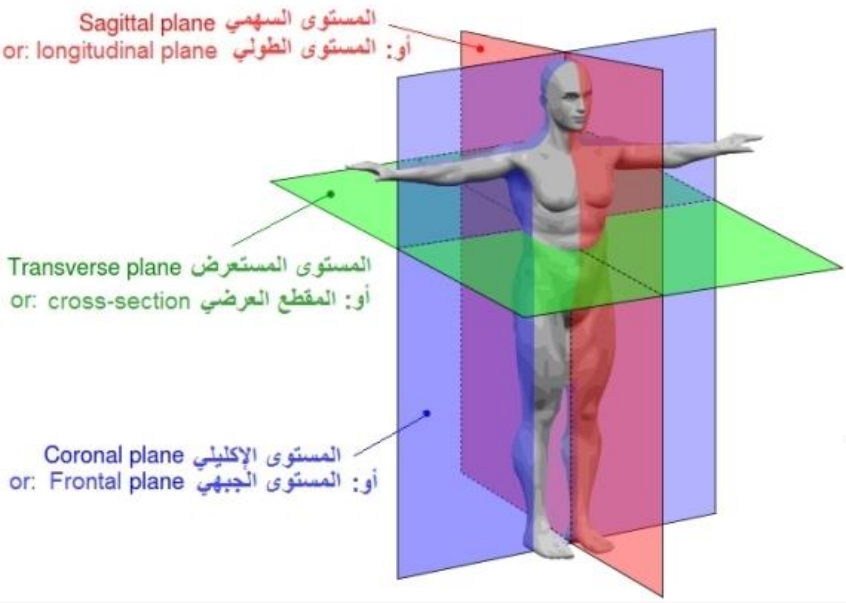

الغرض من دراسة المستويات هو تسهيل تعيين مواقع الأنسجة المختلفة على الجسم.

1. المستوى الطولي (السهمي): هو المستوى الذي يقسم الجسم الى يمين و يسار.
2. المستوى العرضي: هو المستوى الذي يقسم الجسم الى أعلى و أسفل.
3. المستوى الأمامي (الجبهي): هو المستوى الذي يقسم الجسم الى أمامي و خلفي.

أهمية دراسة علم التشريح

- يساعد علم التشريح في معرفة أجزاء جسم الإنسان و عملها
- يحدد نوع الحركة الصحيحة و المناسبة
- أساس لعلوم أخرى مثل علم التدريب و علم الحركة و وظائف الأعضاء
- يساهم في توقع نسبة حدوث الإصابات الرياضية
- يساعد على فهم حركة العضلات و المفاصل

مصطلحات تحديد مواقع الأعضاء

- السطحي (Superficial): هو أي جزء أو نسيج يقع قريب من سطح الجلد.
- العميق (Deep): هو أي جزء أو نسيج يقع أبعد عن سطح الجلد داخل الجسم.
- الأنسي (Medial): هو أي جزء أو نسيج يقع أقرب الى المستوى الطولي.
- الوحشي (Lateral): هو أي جزء أو نسيج يقع أبعد الى المستوى الطولي.
- الأمامي (Anterior): هو أي جزء أو نسيج يقع أمام المستوى الجبهي.
- الخلفي (Posterior): هو أي جزء أو نسيج يقع خلف المستوى الجبهي.
- العلوي (Superior): هو أي جزء أو نسيج سقع فوق أو أعلى المستوى العرضي.
- السفلي (Inferior): أي جزء أو نسيج يقع تحت المستوى العرضي.

مصطلحات تحديد مواقع الأعضاء

- الأقرب (Proximal): يستخدم لوصف و دراسة تشريح الأطراف و العضلات و الأقرب الى الجذع أو مركز الجسم.
- الأبعد (Distal): يستخدم لوصف و دراسة تشريح الأطراف و العضلات الأبعد عن الجذع أو مركز الجسم.

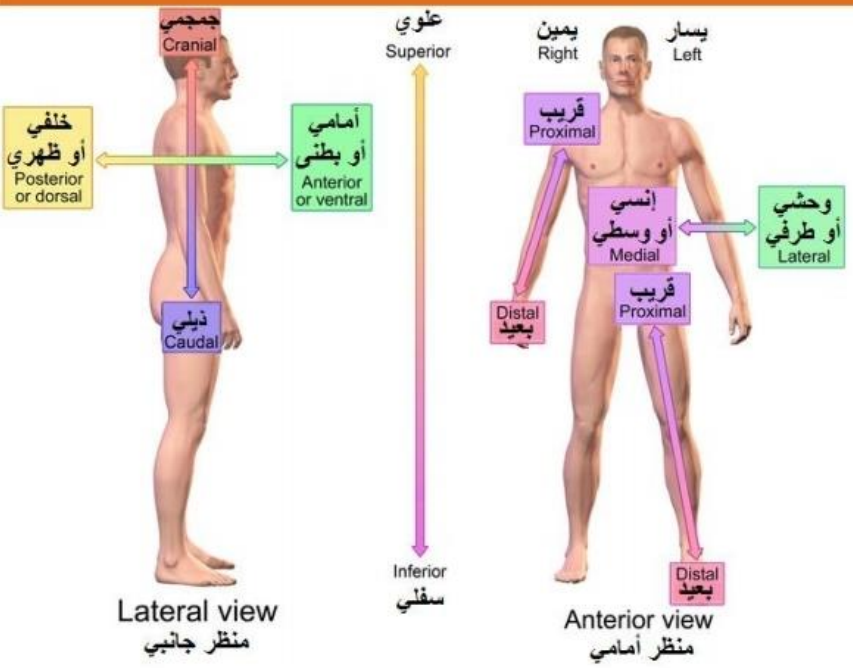

مكونات جسم الإنسان

- يتكون جسم الإنسان من الخلايا التي تعتبر أصغر وحدة في تكوين الكائنات الحية.
- تجتمع مجموعة من الخلايا من نفس النوع لتكون نسيج خاص يعكس مواصفات الخلايا التي يتكون منها.
- تكون الأنسجة الأعضاء التي تتكون منها الأجهزة الحيوية في جسم الإنسان.

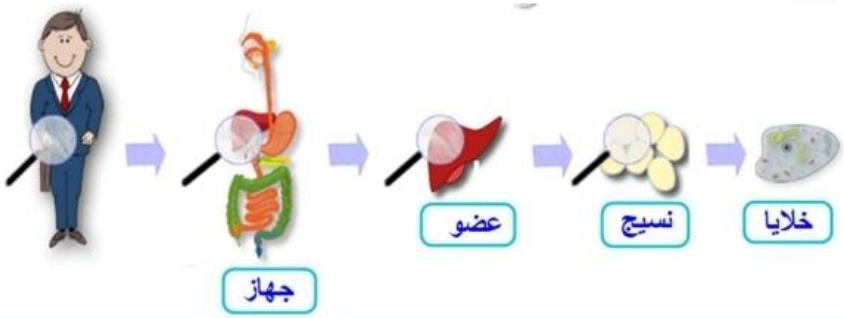

الخلية Cell

- الخلية: هي الوحدة الأساسية في بناء و تكوين الكائنات الحية.
- هناك أنواع عديدة من الخلايا و لكل نوع شكل و وظيفة محددة.
- شكل و خواص الخلايا يساعدها على أداء وظائفها على أكمل وجه.

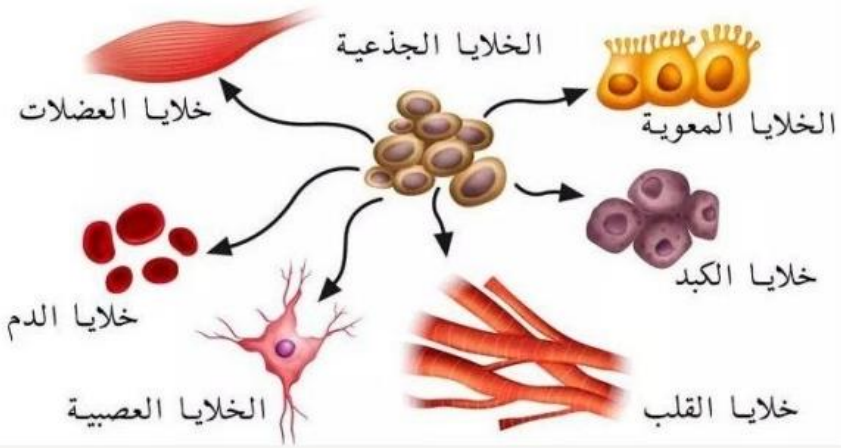

الأنسجة Tissues

- النسيج الظهاري: و يسمى أيضا بالنسيج الطلائي لأنه يغطي جميع أسطح الجسم الداخلية و الخارجية. و غالبا ما تتكون من طبقة واحدة من الخلايا.
- النسيج الضام: هو أكثر الأنسجة إنتشارا في جسم الإنسان فهو الذي يربط و يدعم و يحمي باقي أنواع الأنسجة. و هناك أربعة أنواع لهذا النسيج:

  النسيج الصلب - النسيج اللين - النسيج السائل - النسيج الدهني
- النسج العصبي: و هو مكون من الخلايا العصبية و قد تخصصت في عمليات الإحساس و نقل الإشارات العصبية.
- النسيج العضلي: و هو مكون من الخلايا العضلية التي تشكل ألياف كالخيوط و يتميز بالمرونة العالية مما يساعده على الإنقباض و الإنبساط ليسهل حركة جسم الإنسان.

أعضاء و أجهزة جسم الإنسان

الهيكل العظمي Skeleton

- يتألف الهيكل العظمي في الإنسان البالغ من 206 عظمات منها 86 عظمة مزدوجة (المجموع 172) و 34 عظمة مفردة و هذا العدد بإستثناء عظام الأذن المعروفة بالعظام السمسمائية و الأسنان.
- العظام عبارة عن أجزاء بيضاء صلبة تختلف في الشكل و الحجم مرتبطة ببعضها البعض ارتباطا مفصليا بواسطة الأربطة و تغطيها العضلات.

تركيب العظام

1. السمحاق: و هو نسيج ليفي متين يكسو جسم العظم فقط. يتخلله عدد كبير من الأوعية الدموية لتغذي طبقات العظم.
2. النسيج القاسي: يقع تحت السمحاق مباشرة و يتكون من نسيج عظمي كثيف و صلب.
3. النسيج الاسفنجي: و هو نسيج شبكي التركيب أي مركب من طبقات رقيقة متقاطعة كالشبكة يتخللها فجوات رقيقة ممتلئة بالنخاع العظمي.
4. الفراغ العظمي و يحتوي على:
   - السمحاق الداخلي: نسيج ليفي يبطن الفراغ العظمي من الداخل.
   - نخاع العظم: هو الجزء الداخلي للعظم

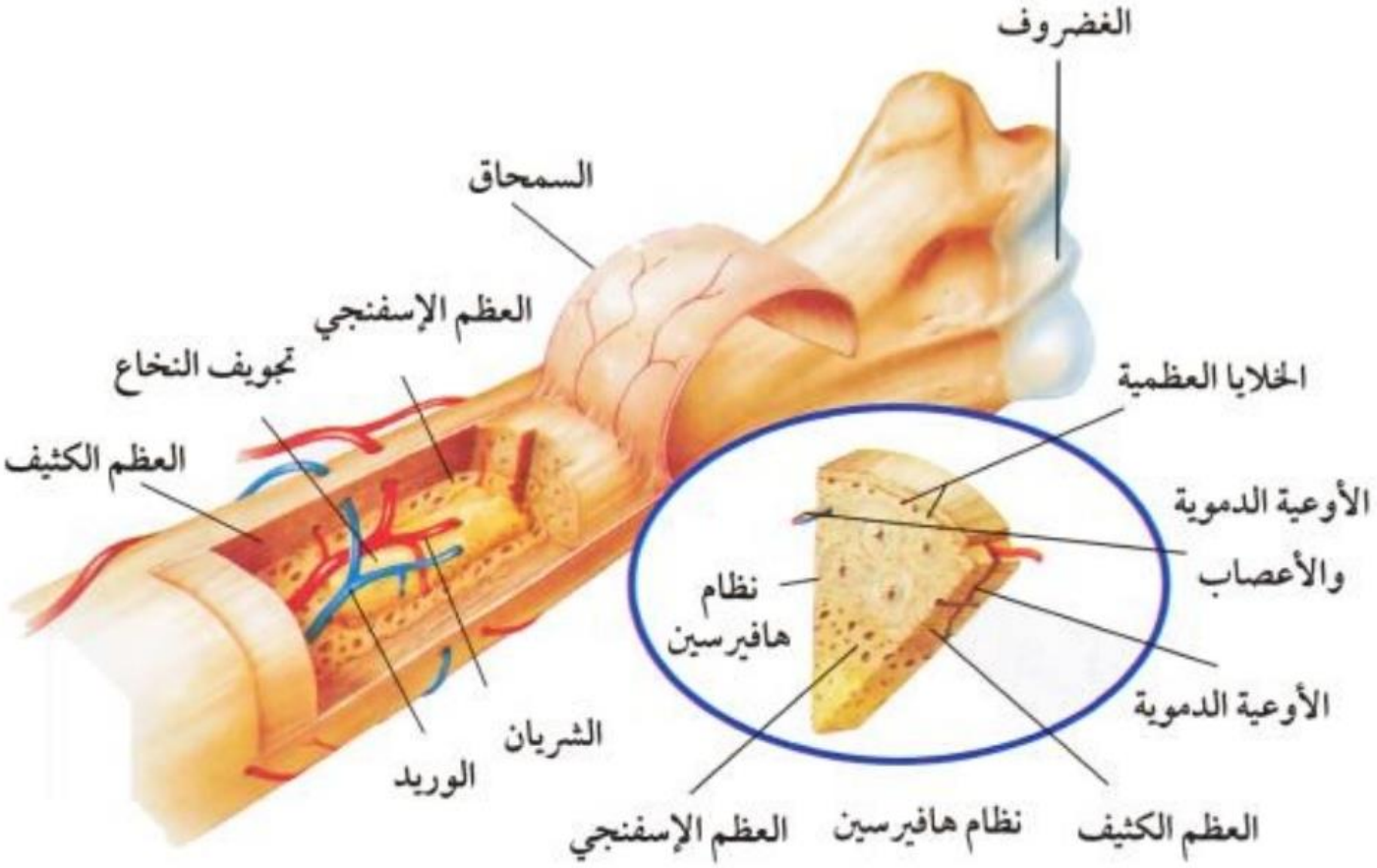

نشأة العظام و نموها

- يولد الطفل و معظم هيكله العظمي يتكون من الغضاريف.
- تبدأ الغضاريف بامتصاص الأملاح الكلسية و الغذاء لتنمو و تتعظم لتصبح أكثر صلابة.
- يكتمل تحول الغضاريف الى عظام في سن الخامسة و العشرون كحد أقصى.
- تنمو العظام طولا في أغلب الأحيان بواسطة غضروف الاتصال أو ما تسمى بالألواح الكردوسية.
- كما تنمو العظام في السمك بواسطة الخلايا النشطة في السمحاق الخارجي و الداخلي.

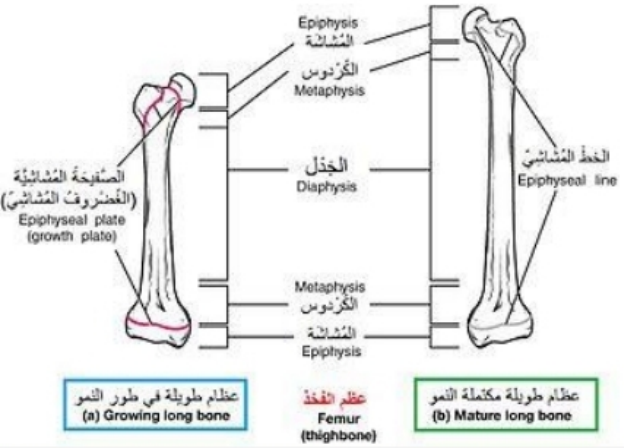

وظائف الهيكل العظمي

- يعطي الجسم شكله الخارجي و يحافظ على استقامته.
- يكسب الجسم القوة و الصلابة و الدعامة.
- يشكل نقطة ارتكاز للعضلات و الأوعية الدموية.
- يقوم بحركة الجسم بواسطة المفاصل و العضلات.
- يحمي الأعضاء الداخلية من المؤثرات الخارجية.
- يصنع كريات الدم الحمراء و البيضاء داخل نخاع العظم.
- يخزن الأملاح المعدنية.

أنواع العظام و أشكالها

- عظام طويلة: لها جسم و طرفان مثال: عظمة الفخذ.
- عظام قصيرة: تتكون من جسم فقط مثال: عظام رسغ اليد.
- عظام طويلة قصيرة: لها جسم و طرف واحد مثال: سلاميات الأصابع.
- عظام مفلطحة: مفلطحة الشكل و ليس لها تجويف عظمي مثال: عظمة القص.
- عظام غير منتظمة: عظام ليس لها شكل معين مثال: الفقرات.
- عظام سمسمائية: و هي عبارة عن عقد عظمية موجودة ضمن الأوتار و المفاصل مثال: الرضفة.

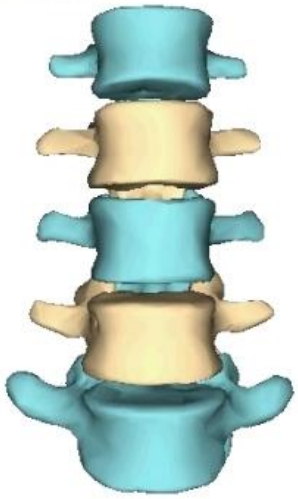

أقسام الهيكل العظمي

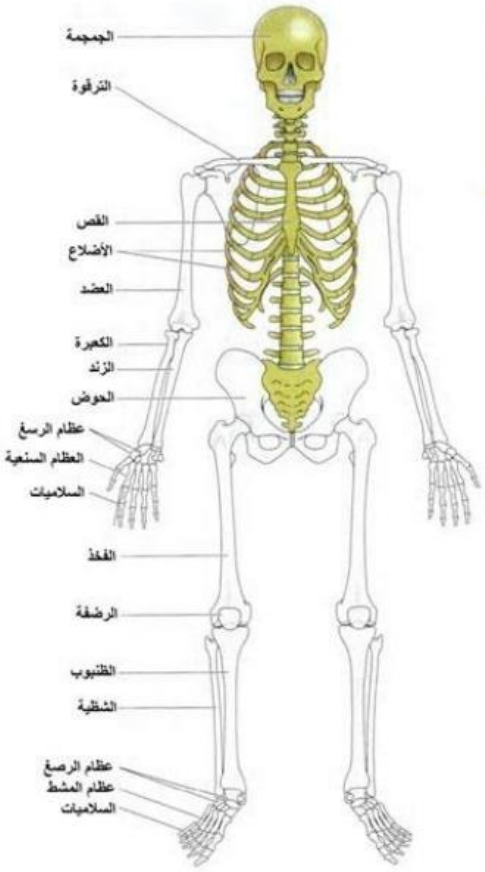

- ينقسم الهيكل العظمي الى قسمين:

1. الهيكل العظمي المحوري و يشمل الجمجمة، العمود الفقري و القفص الصدري.
2. الهيكل العظمي الطرفي و يشمل عظام الطرف العلوي (الذراعين) و الطرف السفلي (الرجلين).

الهيكل العظمي المركزي

SKULL

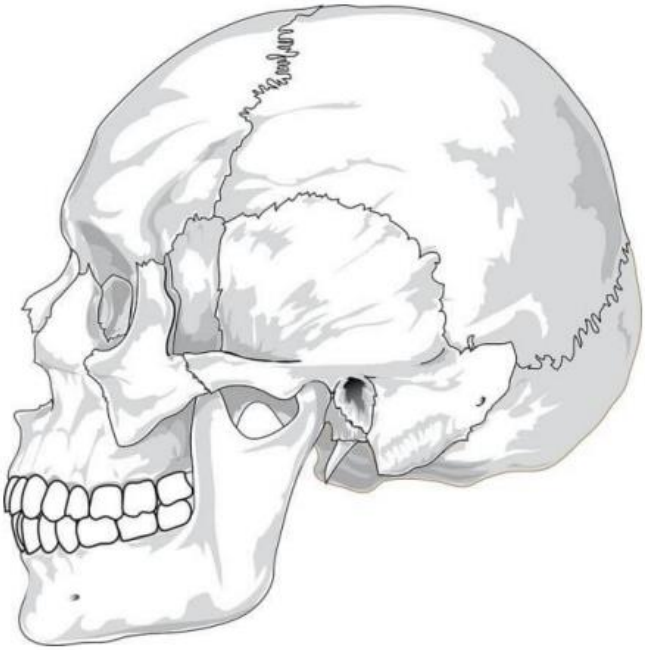

الجمجمة

الجمجمة Skull

- تتكون الجمجمة من 23 عظمة وهي مكعبة او بيضاوية الشكل تقريبا.
- في الجمجمة عدد كبير من العظام المفلطحة و التي تتصل ببعضها البعض اتصالا قويا بواسطة مفاصل ليفية عديمة الحركة.
- تتكون عظام الجمجمة من قشرتين بينهما نسيج عظمي هش يساعد على تحمل الصدمات الخارجية و وقاية الدماغ وأغشيته و أوعيته الدموية وأعصابه من المؤثرات و الإصابات الخارجية.

Skull الجمجمة

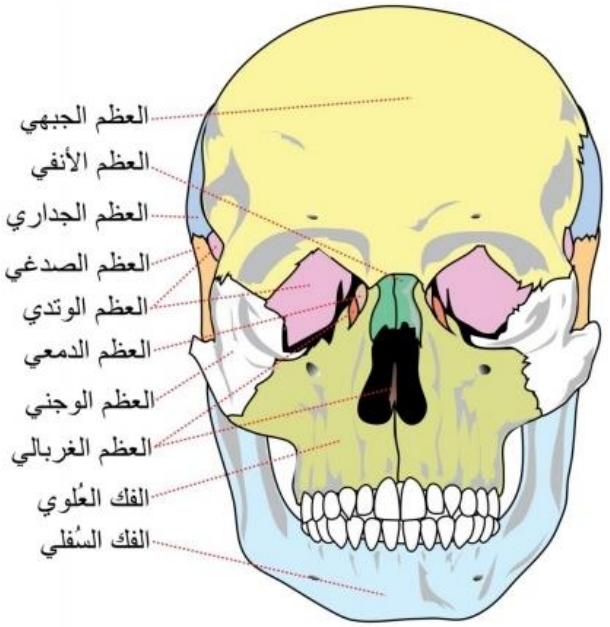

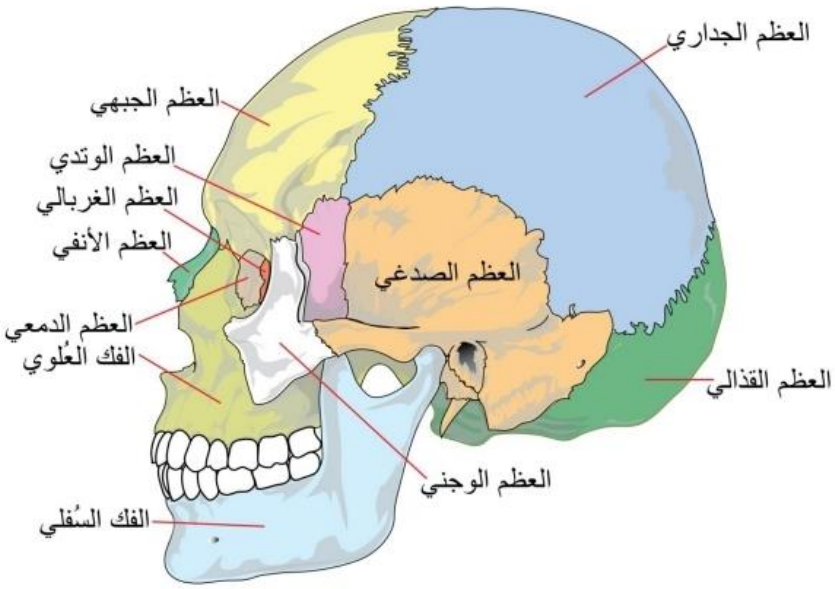

الهيكل العظمي المركزي

Vertebral column

العمود الفقري

العمود الفقري

- يتكون العمود الفقري من 33 فقرة عظمية موزعة على 5 أقسام.
- الفقرات في المناطق العليا منفصلة و يوجد قرص غضروفي بين كل فقرة و فقرة.
- الفقرات في المناطق السفلى ملتحمة و لا يوجد بينها غضاريف.
- تتكون جميع الفقرات من نفس الأجزاء الرئيسية و لكن تختلف في الحجم و الشكل نسبيا.

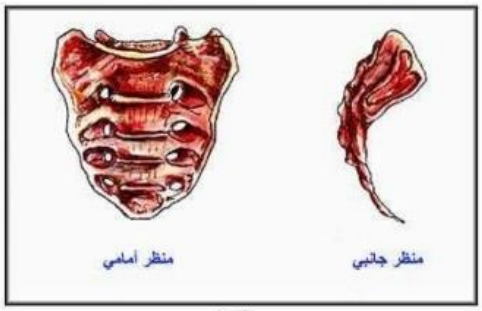

العجز

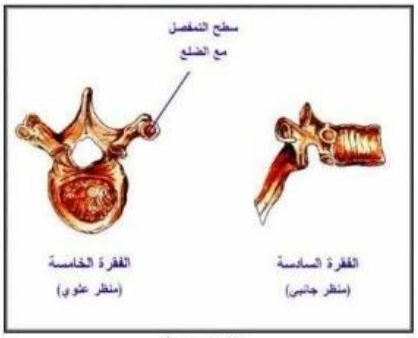

فقرة صدرية

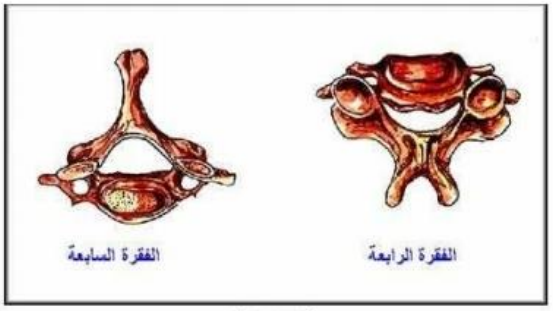

فقرة عنقية

الأجزاء الرئيسية للفقرات

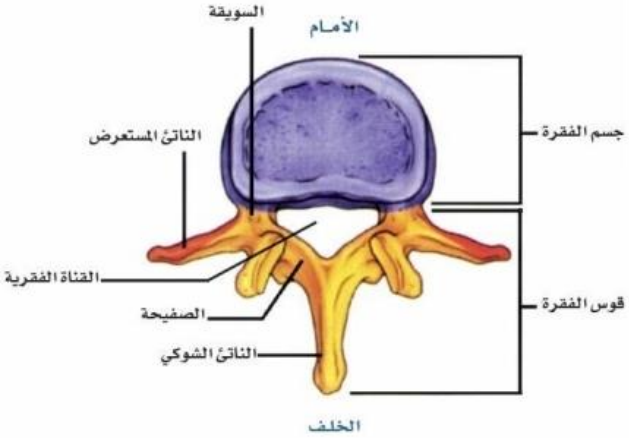

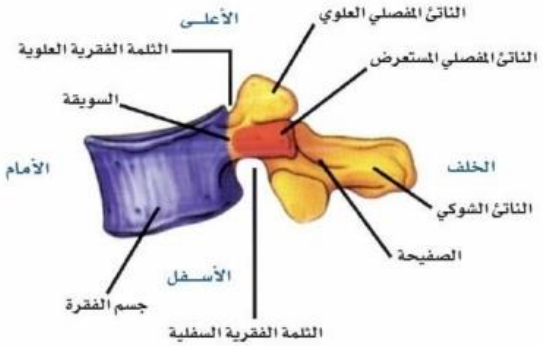

- جسم الفقرة: و هو الجزء الأمامي للفقرة و هو أكبر جزء في الفقرة.
- قوس الفقرة و يتكون من:
  - نتوئين مستعرضة.
  - نتوء شوكي: يوجد في الجهة الخلفية للفقرة.
  - نتوء علوي مفصلي: يتمفصل مع الفجوة الفقرية السفلى.
  - الصفيحة: و هو جسم قوس الفقرة.
- القناة الفقرية: و هي الفراغ العظمي بين جسم الفقرة و قوس الفقرة و هو الفراغ الذي يمر منه النخاع الشوكي.

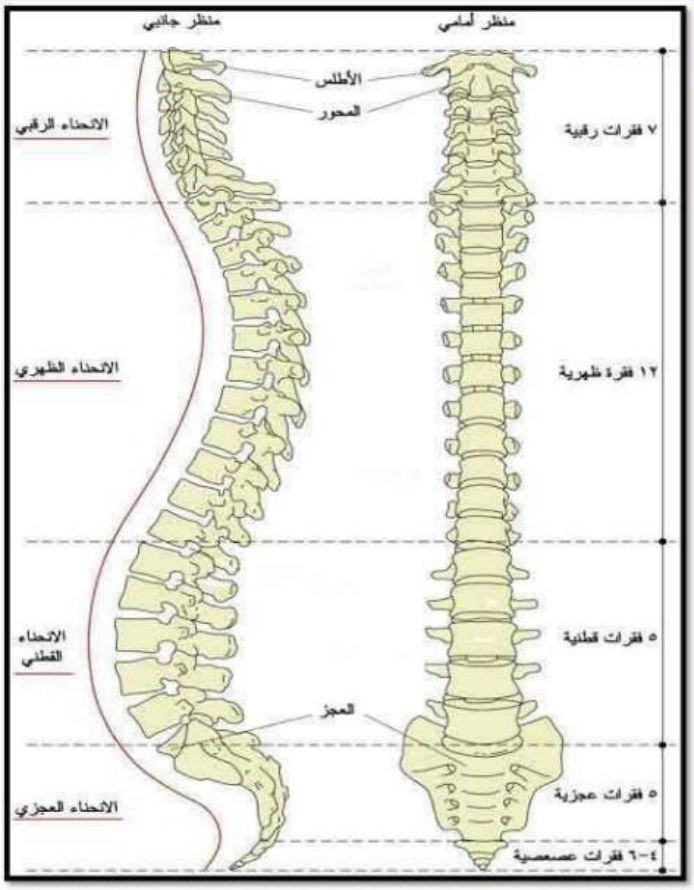

مناطق العمود الفقري و الإنحناءات

- المنطقة العنقية و تحتوي على 7 فقرات.
- المنطقة الظهرية و تحتوي على 12 فقرة.
- المنطقة القطنية و تحتوي على 5 فقرات.
- المنطقة العجزية و تحتوي على 5 فقرات.
- المنطقة العصعصية و تحتوي على 4 فقرات.

انحناءات العمود الفقري:

- الانحناء العنقي للأمام – محدب
- الانحناء الظهري للخلف – مقعر
- الانحناء القطني للأمام – محدب
- الانحناء العجزي للخلف - مقعر

وظائف العمود الفقري

- العمود الفقري هو المحور الرئيسي لجسم الانسان حيث يكسب الجسم قوامه.
- يحمي الحبل الشوكي الذي يمر داخل القناة الفقرية.
- تشكل الفقرات الصدرية مركز دعامة و ارتكاز للقفص الصدري.
- ترتيب الفقرات و الغضاريف يكسب العمود الفقري المرونة و بالتالي يسمح العمود الفقري بحركة الجذع و العنق.
- تساعد الغضاريف بين الفقرات على امتصاص الصدمات و تخفيفها لتفادي الإصابات.

الهيكل العظمي المركزي

Thoracic Cage

القفص الصدري

القفص الصدري Thoracic Cage

- يتكون القفص الصدري من الأضلاع و غضاريفها و عظمة القص.
- ترتبط الأضلاع من الخلف بالفقرات الصدرية.
- من أهم وظائف القفص الصدري حماية الأعضاء الداخلية مثل القلب، الرئتين و الكبد.
- يشترك القفص الصدري مع الحجاب الحاجز و العضلات بين الأضلاع في المساعدة في عملية التنفس.

الأضلاع Ribs

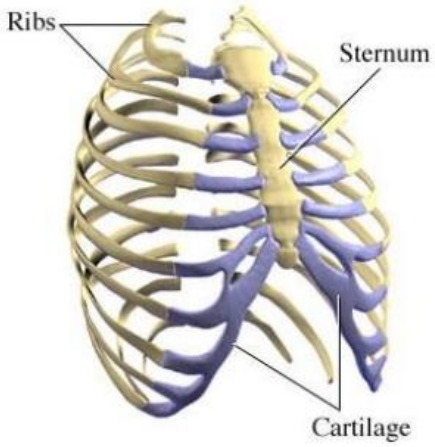

- تعتبر الأضلاع من العظام المفلطحة.
- يحتوي القفص الصدري على 12 زوجا من الأضلاع.
- تنقسم الأضلاع الى 3 أقسام:
  - الأضلاع الحقيقية: و عددها 7 تتحد بعظمة القص بواسطة الغضاريف الضلعية.
  - الأضلاع الكاذبة: و عددها 3 لا تتحد مع عظمة القص بل تتحد نهاياتها الغضروفية بغضاريف الضلعوع الأعلى منها.
  - الأضلاع العائمة: و عددها 2 و هي أضلاع صغيرة ذات نهايات حرة.

عظمة القص Sternum

- عظمة القص هي عظمة مفلطحة طويلة مستطيلة لها شكل الخنجر تقريبا.
- تشكل عظمة القص الدعامة الأمامية للقفص الصدري.
- يتكون عظم القص من 3 أجزاء ملتحمة:
  - القبضة: و هي الجزء الأعلى من عظمة القص و تشكل نقطة تمفصل لعظتي الترقوة و الغضاريف الزوجين الأول و الثاني من الأضلاع
  - الجسم: و هو أكبر أجزاء العظم و ترتبط بها غضاريف الأضلاع من 3 الى 7.
  - النتوء الخنجري: و هو نتوء عظمي صغير على شكل رأس الخنجر.

الهيكل العظمي الطرفي

Upper Extremity

الطرف العلوي

الطرف العلوي Upper Extremity

- يتكون كل طرف من الأطراف العلوية من 32 عظمة و هي:
- عظم الترقوة.
- لوح الكتف.
- عظم العضد.
- عظما الساعد (الزند و الكعبرة).
- عظام اليد (عظام رسغ اليد 8، عظام مشط اليد 5، سلاميات الأصابع 14).

عظ الترقوة Clavicle

- هي من العظام الطويلة لها طرف أنسي و آخر وحشي.
- توجد في الجزء الأمامي العلوي من الصدر.
- موضوعة أفقياً تلتقي من الجهة الأنسية بعظمة القص و من الجهة الوحشية بالنتوء الأخرومي لعظم اللوح.
- لها ثلث وحشي محدب من الخلف مقعر من الأمام و منطقة الثلثين الأنسيين مقعرة من الخلف و محدبة من الأمام.

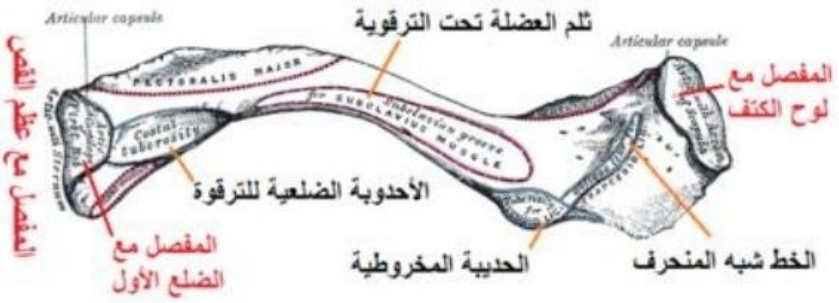

عظ الترقوة Clavicle

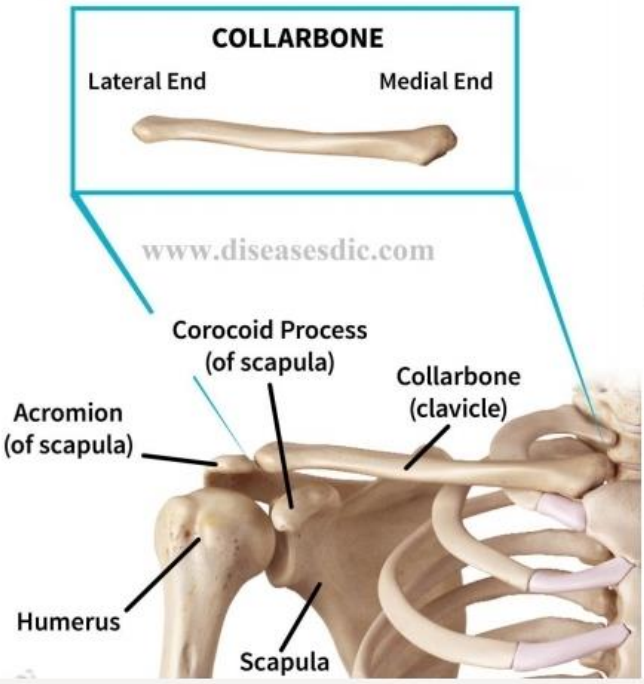

- الطرف الوحشي يتمفصل مع النتوء الأخرومي بواسطة الأربطة ليشترك في تشكيل مفصل الكتف مع رأس عظم العضد.
- لها سطح علوي سطحي يمكن حسه تحت الجلد.
- أضعف أجزاء العظم هو منطقة اتصال الثلث الوحشي بالثلثين الأنسيين.

لوح الكتف Scapula

- عظم مفلطح عريض مثلث الشكل موجود بالجزء العلوي الخلفي من الصدر.
- يواجه الأضلاع من الثاني الى السابع من الخلف.
- له سطحان (أمامي و خلفي) و ثلاثة زوايا، و ثلاثة حواف، نتوءان و شوكة و حفرة.

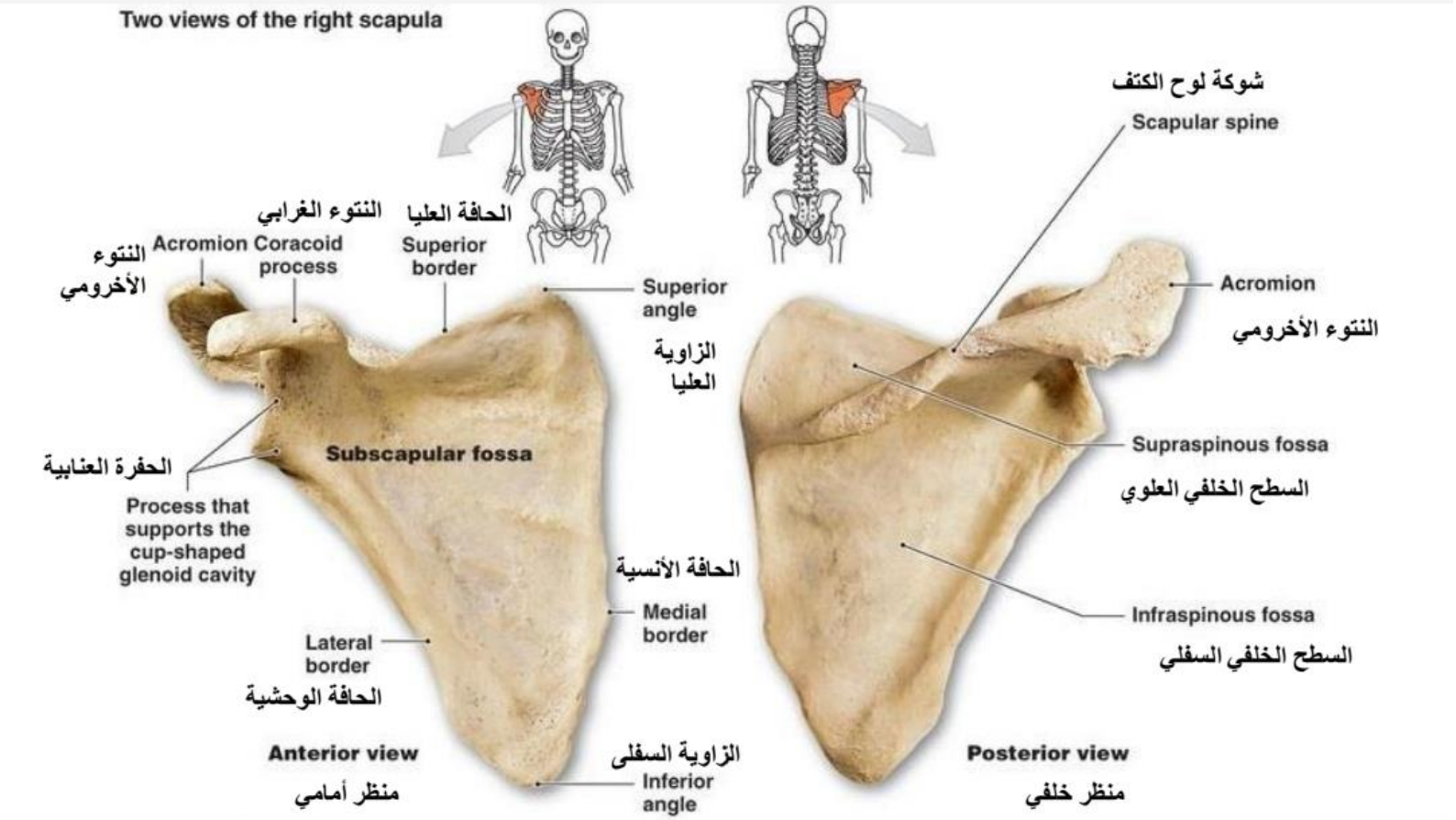

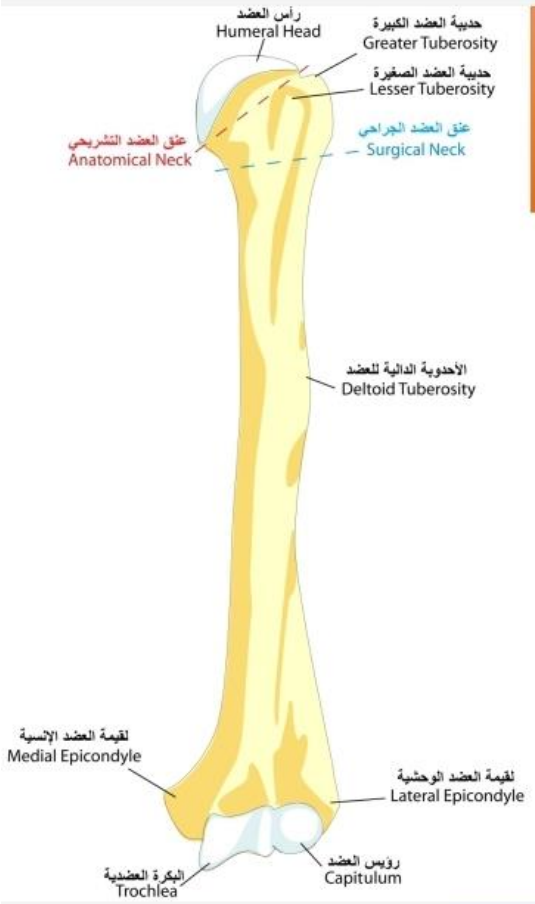

عظم العضد Humerus

- هو عظم طويل له جسم و طرفان (علوي و سفلي).
- له رأس علوي أنسي نصف كروي مغطى بغضروف يتمفصل مع الحفرة العنابية للوح الكتف لتشكيل مفصل الكتف.

يوجد في الثلث العلوي من الأمام و الوحشية الحدبة الدالية.

- الطرف السفلي عريض و به بروز أنسي يسمة بالعقدة الأنسية و بروز وحشي يسمى بالعقدة الوحشية.
- كما يوجد به رأس العضد الصغير و البكرة و هذان الجزءان يغطيهما غضروف ليشكلا مفصل المرفق مع عظما الساعد.

عظما الساعد

- يتكون الساعد من عظمان طويلان و متوازيان.

1. عظم الزند و يوجد في الجهة الأنسية للساعد.
2. عظم الكعبرة و يوجد للجهة الوحشية للساعد.

- بينهما غشاء ليفي متين يعرف بالغشاء بين العظمتين.

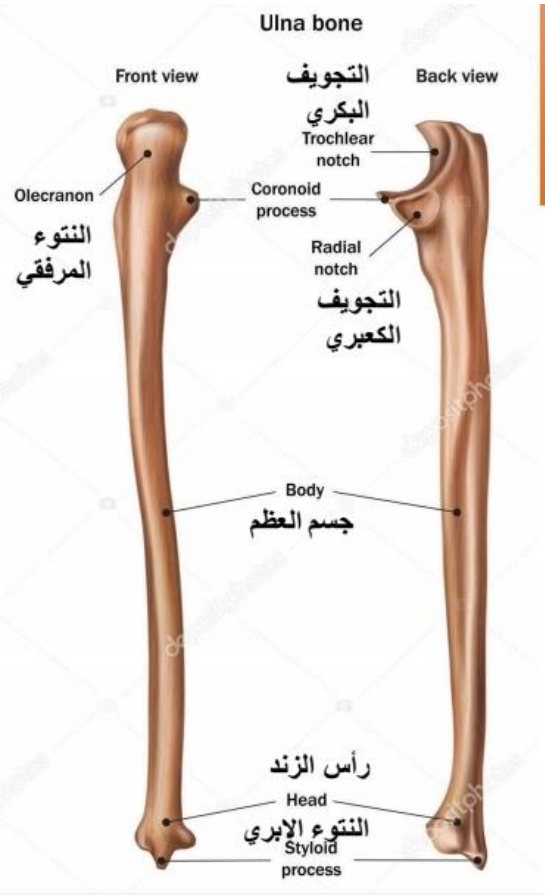

Ulna الزند

- عظم الزند من العظام الطويلة له جسم و طرفان.
- يوجد بالجهة الأنسية من الساعد.
- الطرف العلوي يوجد به التتجويف البكري و الذي يتمفصل مع بكرة عظمة العضد لتشكيل مفصل المرفق.
- كما يوجد به التجويف الكعبري و الذي يتمفصل مع الكعبرة.
- و يوجد النتوء المرفقي و هو بروز المرفق المحسوس تحت الجلد.
- الطرف السفلي به رأس الزند.
- كما يوجد به نتوء إبري.

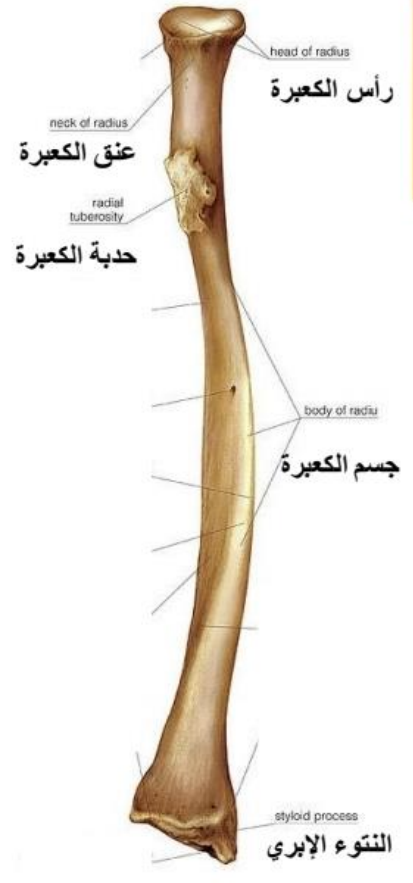

Radius الكعبرة

- عظم الكعبرة من العظام الطويلة له جسم و طرفان.
- يوجد بالجهة الوحشية من الساعد.
- الطرف العلوي يسمى برأس الكعبرة و هو الجز الذي يتمفصل مع التجويف الكعبري في عظم الزند.
- الطرف السفلي أكبر و أعرض ليتمفصل مع عظام الصف الأول لعظام رسغ اليد لتكوين مفصل رسغ اليد.
- كما يوجد به النتوء الإبري ليشترك في مفصل رسغ اليد.

Hand اليد

- تتكون اليد من 27 عظمة و تقسم الى ثلاثة أقسام:
  1. عظام رسغ اليد: عددها 8 عظمات و جميعها من العظام القصيرة.
  2. عظام مشط اليد: عددها 5 عظمات و جميعها من العظام الطويلة القصيرة.
  3. سلاميات الأصابع: و عددها 14 عظمة و جميعها من العظام الطويلة القصيرة.

Carpal عظام رسغ اليد

- تتكون عظام رسغ اليد من 8 عظمان موزعة على صفين (علوي و سفلي).
- تتمفصل عظام الصف العلوي مع عظم الكعبرة لتشكل مفصل رسغ اليد.
- جميعها عظام قصيرة غير منتظمة الشكل.
- عظام الصف العلوي هي:
- الزورقي، الهلالي، الحمصي، الهرمي.
- عظام الصف السفلي هي:
- المكعب، شبه المنحرف، الكلابي، الكبير.
- تتمفصل عظام الصف السفلي مع مشط اليد.

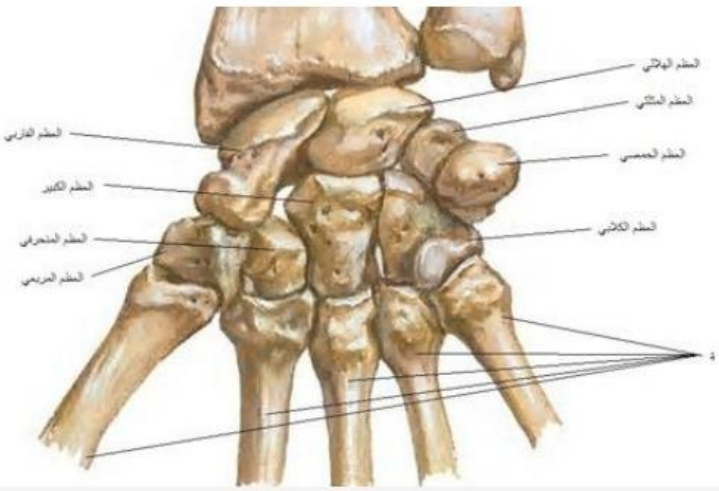

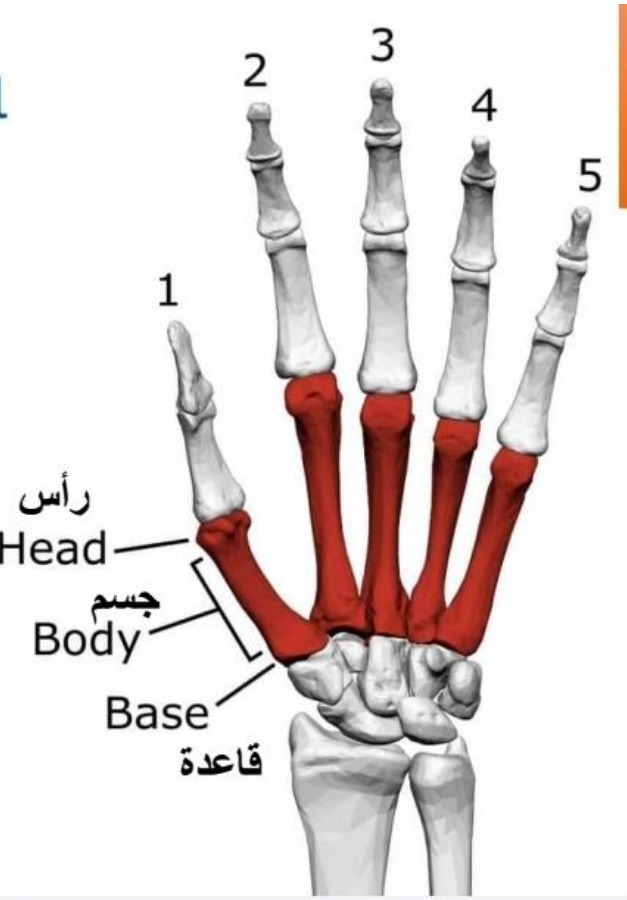

عظام مشط اليد Metacarpals

- تتكون عظام مشط اليد من 5 عظمات طويلة قصيرة و تكون راحة اليد.
- كل عظمة لها قاعدة في الجهة العليا و جسم و رأس العظم في الجهة السفلى.
- رأس العظم مغطى بغضروف و يتمفصل مع الصف الأقرب من عظام سلاميات الأصابع.

سلاميات الأصابع Phalanges

- تكون السلاميات هيكل الأصابع حيث يحتوي كل أصبع على ثلاث سلاميات ما عدا الإبهام لها إثنان فقط.
  1. سلاميات قريبة أو أقرب.
  2. سلاميات وسطى أو متوسطة (لا توجد في الإبهام).
  3. سلاميات بعيدة أو أبعد.
- الصف الأول (السلاميات الأقرب) به السلاميات الأطول و تقصر السلاميات كلما اتجهنا للطرف (السلاميات الأبعد).
- كل عظمة لها قاعدة في الجهة العليا و جسم و رأس العظم في الجهة السفلى.

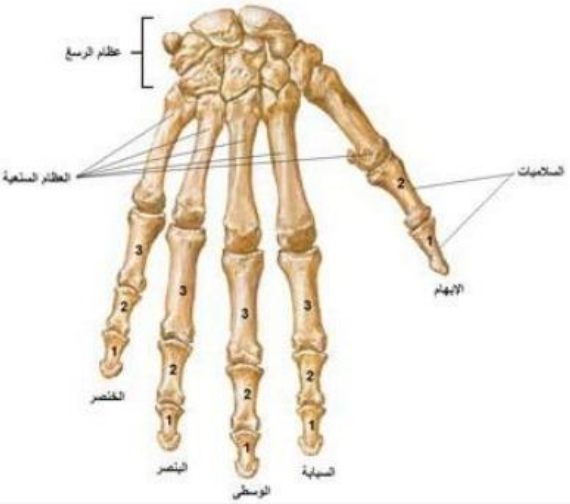

الهيكل العظمي الطرفي

الطرف السفلي Lower Extremity

الطرف السفلي Lower Extremity

- يتكون كل طرف من الأطراف السفلية من 31 عظمة و هي:
- العظم اللا اسم له (عظام الحوض).
- عظم الفخذ.
- عظم الرضفة.
- عظما الساق (القصبة و الشظية).
- عظام القدم (عظام رسغ القدم 7، عظام مشط القدم 5، سلاميات الأصابع 14).

العظم اللا اسم له

- يوجد أسفل عظم العجز و على جانبيه و هو عظم كبير مفلطح غير منتظم الشكل.
- يقسم العظم اللا اسم له الى ثلاثة أقسام رئيسية:
- عظم الحرقفة و هو الجزء الأكبر و موجود في الجهة العلوية.
- عظم الورك و موجود في الجهة السفلية و للخلف.
- العظم العاني و يوجد في منطقة اتصال العظمين من الأمام.
- يوجد به حفرة كبيرة تسمى بالحق الحرقفي (تتمفصل مع رأس عظم الفخذ).
- يوجد به ثقب بيضاوي يسمى بالثقب المسدود لأنه يكون مغلق بغشاء عند الانسان الحي.

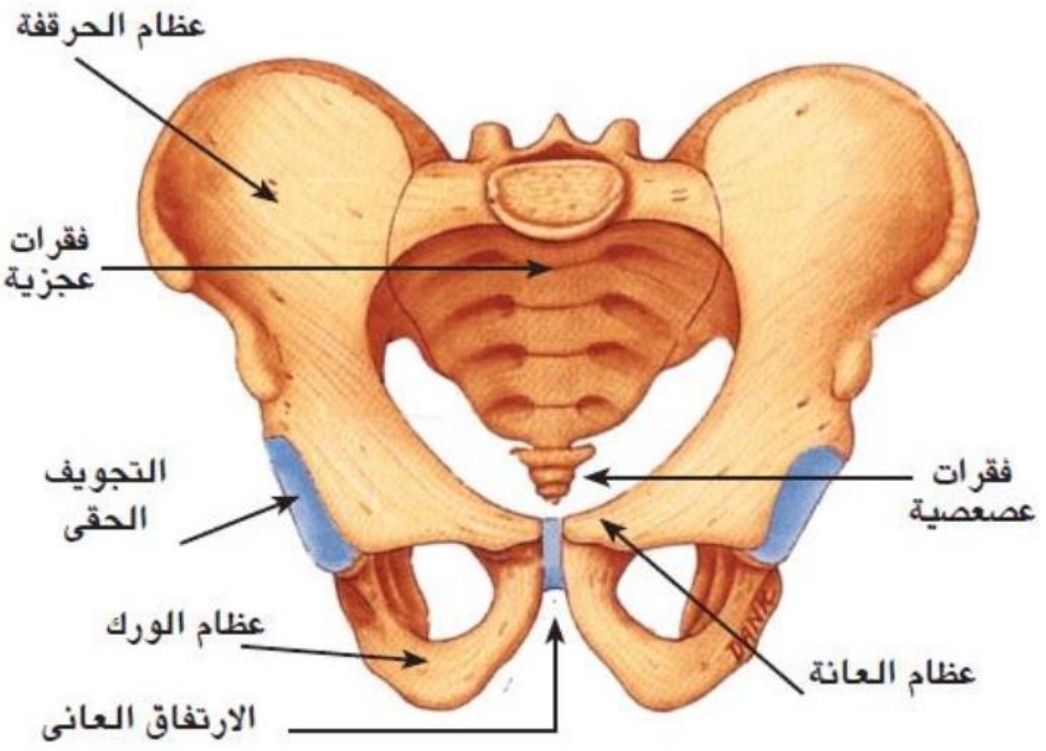

عظام الحوض

الحوض العظمي

- يتكون الحوض العظمي من عظمتين اللا اسم لهما و عظام العجز و العصعص.
- تتمفصل العظمتين اللا اسم لهما من الامام بواسطة الارتفاق العاني.
- و من الخلف يتمفص العظمان مع جانبي عظم العجز.
- وظائف الحوض:
- يعمل على حمل وزن الجسم و توزيعه على الطرفين السفليين.
- يعمل على الحماية المثانة و المستقيم و بعض الأعضاء التناسلية.
- يعتبر قناة الولادة عند المرأة.

الفرق بين حوض الرجل و حوض المرأة

- هناك عدد من الفروقات النشريحية و الوظيفية بين حوض الرجل و حوض المرأة.
- عظام الحوض أخف وزناً عند المرأة و مكان اتصال العضلات أقل وضوحاً.
- يكون الحوض عند المرأة أكثر اتساعاً و أقصر من حوض الرجل.
- مدخل الحوض مستدير أو بيضاوي عند المرأة و قلبي مخروطي عند الرجل.

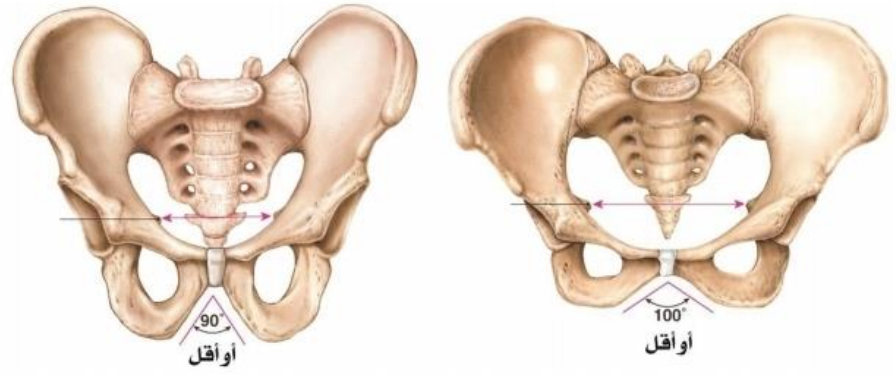

عظم الفخذ Femur

- عظمة الفخذ من العظام الطويلة في جسم الانسان لها جسم و طرفان (علوي و سفلي).
- هي أكبر و أطول و أقوى عظم في الجسم.
- يوجد في الطرف العلوي رأس العظم و هو شبه كروي الشكل يتمفصل مع الحق الحرقفي ليشكل مفصل الفخذ.
- كما يوجد بع عنق عظم الفخذ و هو جزء مختنق قليلاً يصل الرأس بجسم العظم و هو أكثر جزء في العظم معرض للكسور.
- كما يوجد به نتوئين (النتوء الأعظم و النتوء الأصغر).

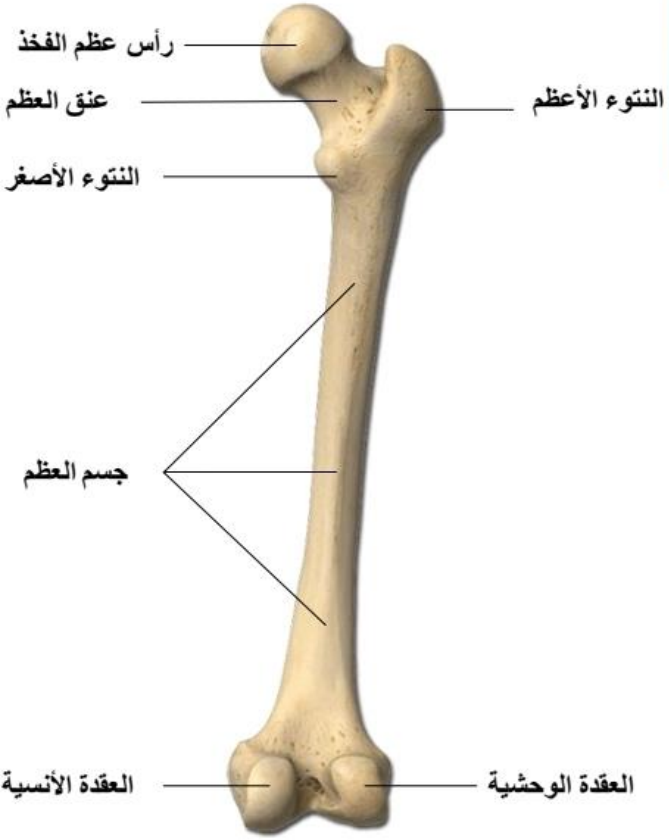

عظم الفخذ Femur

- جسم العظم عبارة عن شكل اسطواني له قشرة سميكة قوية صلبة تمكن الالعظمة من تحمل وزن الجسم.
- الطرف السفلي أكبر و أعرض من الطرف العلوي.
- يوجد به عقدتين عظمية احداهما أنسية و الأخرى وحشية.
- يغطي الطرف السفلي سطح غضروفي يسهل تمفصل الطرف السفلي مع الطرف العلوي لعظم القصبة لتشكيل مفصل الركبة.

الرضفة Patella

- هو عظم صغير مسطح نسبياً و مثلث الشكل رأسها للأسفل.
- تقع تحت الجلد مباشرة و تشكل جزء من مفصل الركبة.
- تدعم العضلات الباسطة للركبة و ذلك لارتباطها المباشر بوتر العضلة ذات الأربعة الرؤوس الفخذية (الوتر الرضفي).

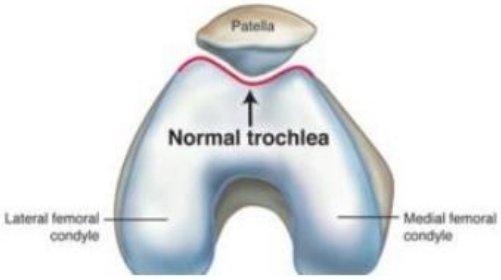

عظمتي الساق

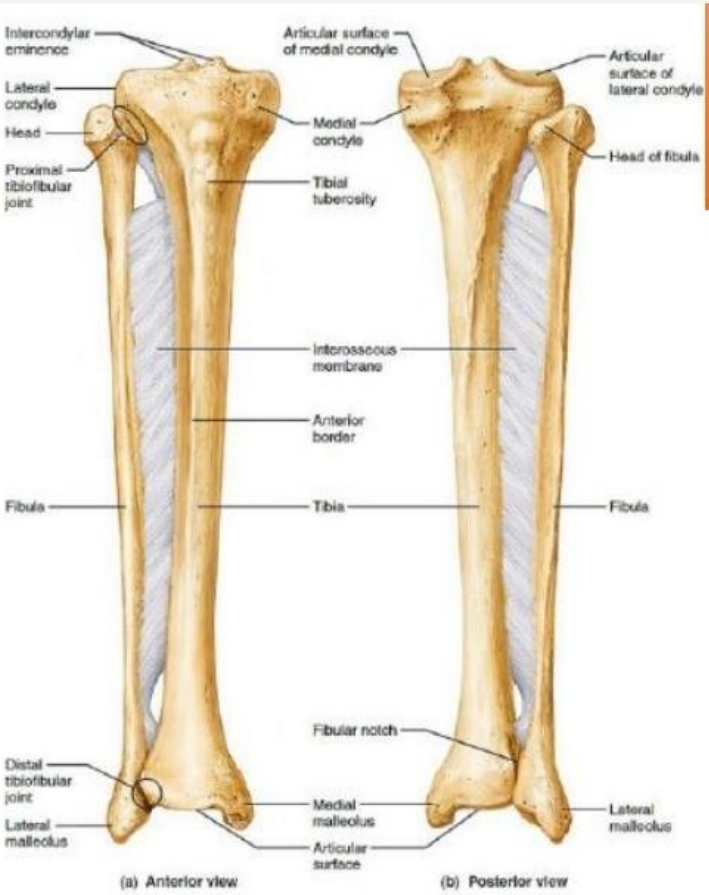

- يتكون الساق من عظمان طويلان و متوازيان:

1. عظم القصبة و يوجد في الجهة الأنسية من الساق.
2. عظم الشظية و يوجد في الجهة الوحشية من الساق.

- بينهما غشاء يسمى الغشاء بين العظام.

القصبة Tibia

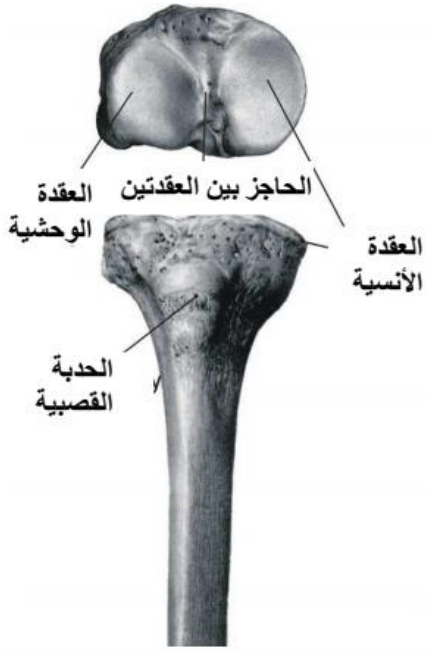

- عظم القصبة هو أحد العظام الطويلة له جسم و طرفان (علوي و سفلي).
- يوجد في الجهة الأنسية للساق.
- الطرف العلوي به عقدة أنسية و عقدة وحشية بينهما حاجز بين العقدتين.
- السطح العلوي مغطى بغضروف ليتمفصل مع الطرف السفلي لعظم الفخذ لتشكيل مفصل الركبة.
- على الحافة الأمامية للطرف العلوي يوجد الحدبة القصبية و يندغم فيها الوتر الرضفي.

القصبة Tibia

- جسم القصبة منشوري الشكل من الأعلى أسطواني من الأسفل.
- قوي و سميك القشرة.
- له حافة أمامية و حافة أنسية و أخرى وحشية.
- الحافة الأمامية سطحية مما يعرضها للإصابات و الكدمات.
- الطرف السفلي أصغر من الطرف العلوي.
- يتمفصل مع السطح العلوي و الأنسي لجسم العظم القنزعي ليكون مفصل الكاحل.
- يوجد به الكعب الأنسي و هو نتوء محسوس تحت سطح الجلد للجهة الأنسية.

الشظية Fibula

- عظم الشظية هو أحد العظام الطويلة له جسم و طرفان (علوي و سفلي).
- يوجد في الجهة الوحشية للساق.
- يعتبر أحد أرفع العظام الطويلة في الجسم مقارنة بطول العظم.
- الطرف العلوي به رأس الشظية و الذي يتمفصل مع العقدة الوحشية للطرف العلوي للقصبة.
- يليه اختناق بسيط في منطقة عنق العظم.
- الطرف السفلي به الكعب الوحشي و هو عبارة عن نتوء سطحي محسوس.

عظام القدم

- تتكون اليد من 26 عظمة و تقسم الى ثلاثة أقسام:
  1. عظام رسغ القدم: عددها 7 عظمات و جميعها من العظام القصيرة.
  2. عظام مشط القدم: عددها 5 عظمات و جميعها من العظام الطويلة القصيرة.
  3. سلاميات الأصابع: و عددها 14 عظمة و جميعها من العظام الطويلة القصيرة.

عظام رسغ القدم

- مكون من 7 عظمات على 3 صفوف.
- الصف الخلفي به عظمتان كبيرتان:
  1. عظم العقب للأسفل.
  2. العظم القنزعي للأعلى.
- الصف الأوسط به العظم الزورقي للجهة الأنسية.
- الصف الأمامي به 4 عظمات أصغر حجماً
  1. العظم المكعب في الجهة الوحشية.
  2. العظم الإسفيني الأنسي.
  3. العظم الإسفيني الأوسط.
  4. العظم الإسفيني الوحشي.

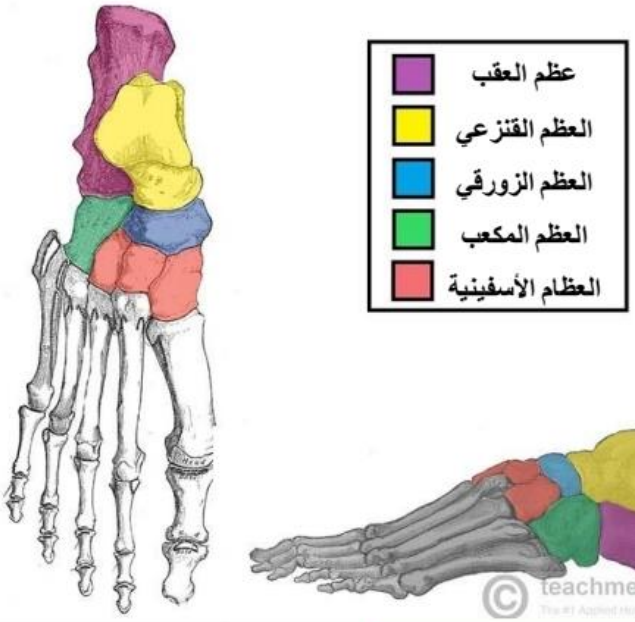

عظام مشط القدم

- تتكون عظام مشط القدم من 5 عظمات طويلة قصيرة و تكون راحة القدم.
- كل عظمة لها قاعدة في الجهة الخلفية و جسم و رأس العظم في الجهة الأمامية.
- رأس العظم مغطى بغضروف و يتمفصل مع الصف الأقرب من عظام سلاميات الأصابع.

سلاميات الأصابع

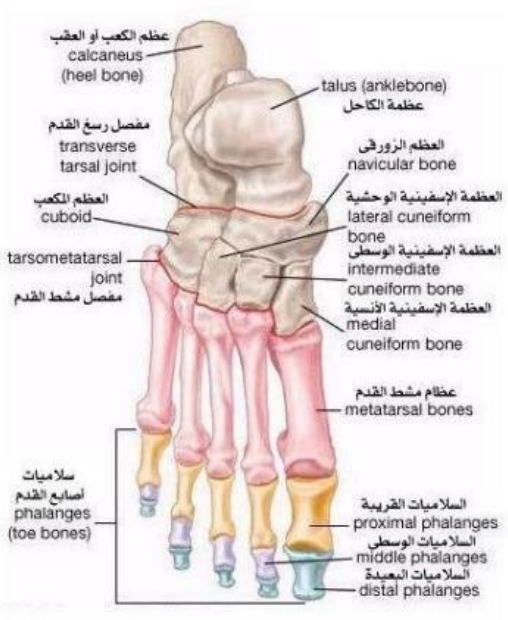

- تكون السلاميات هيكل الأصابع حيث يحتوي كل أصبع على ثلاث سلاميات ما عدا الأصبع الكبير له إثنان فقط.
  1. سلاميات قريبة أو أقرب.
  2. سلاميات وسطى أو متوسطة (لا توجد في الكبير).
  3. سلاميات بعيدة أو أبعد.
- الصف الأول (السلاميات الأقرب) به السلاميات الأطول و تقصر السلاميات كلما اتجهنا للطرف (السلاميات الأبعد).
- كل عظمة لها قاعدة في الجهة العليا و جسم و رأس العظم في الجهة السفلى.

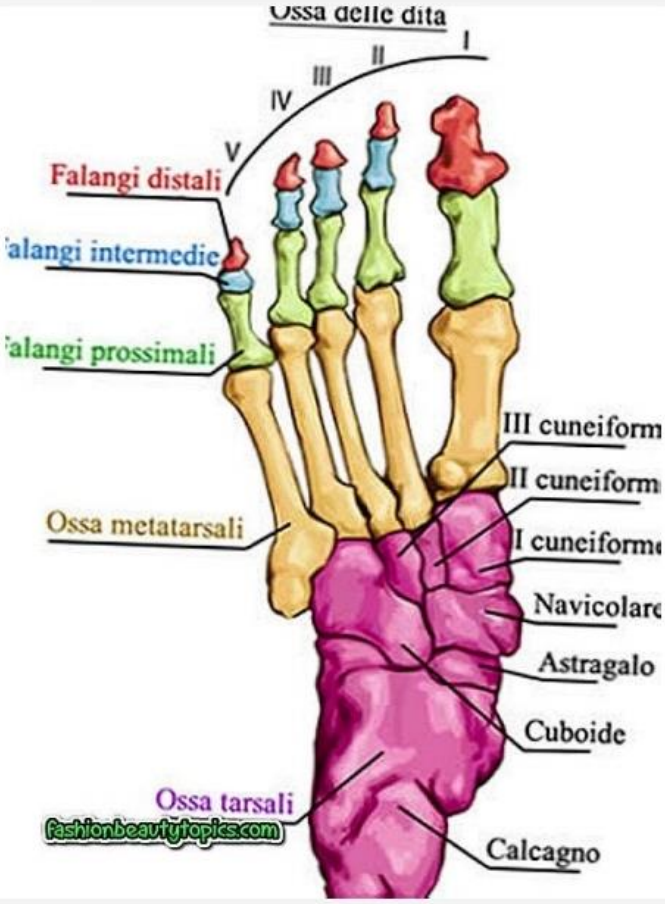

المفاصل

مقدمة

- المفصل عبارة عن التقاء و ارتباط عظمين أو أكثر.
- يبلغ عدد مفاصل جسم الانسان 360 مفصلاً.
- يوجد ثلاثة أنواع من المفاصل:

1. المفاصل الليفية.
2. المفاصل الغضروفية.
3. المفاصل الزلالية

المفاصل الليفية

- هي المفاصل التي تلتحم فيها العظام فيما بينها عن طريق نسيجٍ ليفيٍ يمنع كل أنواع الحركة، ومع العمر يختفي الخيط الليفي شيئاً فشيئاً، ويأتي مكانه رباطٌ عظميٌ ينتج من تداخل العظام ببعضها البعض حتّى تلتحم وتكون الرباط العظمي، ويكون على شكل خيط رفيع يسمى الدرز، يكون مثل عظام الجمجمة.
- المفاصل الليفية عديمة الحركة.

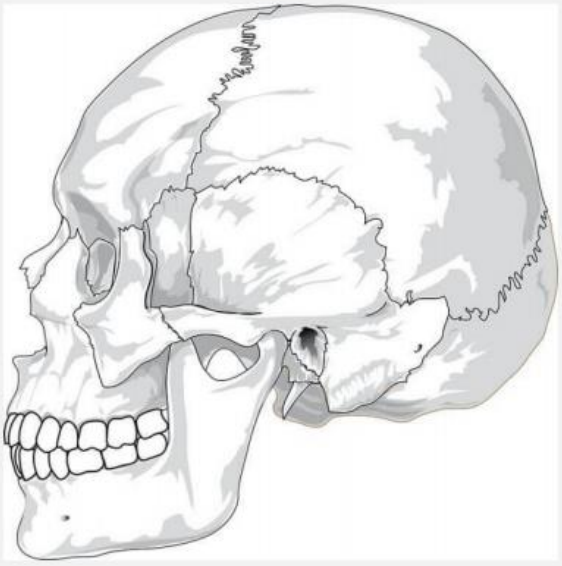

المفاصل الغضروفية

- هي المفاصل التي توجد بين نهايات العظام المجاورة لبعضها البعض، وتكون على شكل طبقة ليفٍ غضروفي أبيض يسمح ببعض الحركات الخفيفة، والمفصل من هذا النوع تعرف باسم المفصل الغضروفي الثانوي أو الليف الغضروفي، مثل المفصل الموجود في العانة.
- المفاصل الغضروفية محدودة الحركة.

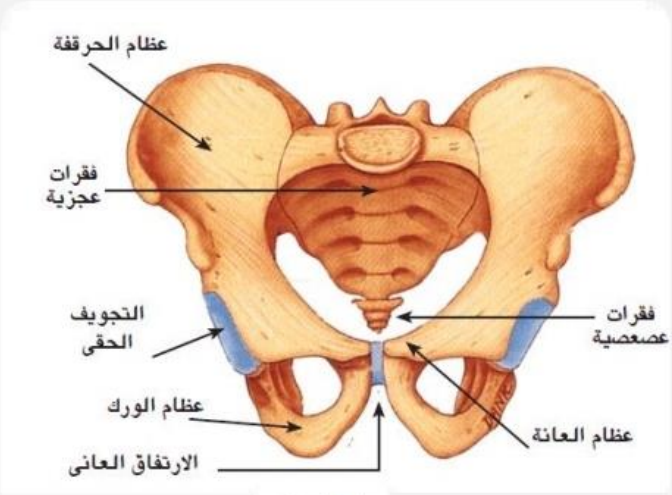

عظام الحوض

المفاصل الزلالية

- يعتبر هذا النوع من المفاصل من أكثر المفاصل تواجداً وانتشاراً في الجسم، وتتميّز بالمحفظة الليفية الذي يوجد عليها ويمكنها من تأدية كل أنواع الحركات المختلفة، وتقسم إلى ستة أنواع هي:

1. مفصل الكرة و الحق: وهو من أكثر المفاصل حرية في الحركة وفي مختلف الاتجاهات، ومثالها مفصل الفخذ ومفصل الكتف.
2. المفصل الرزي: وهو المفصل الذي لا يسمح بالحركة إلا باتجاه واحد، ومثاله مفصل الركبة ومفصل المرفق.
3. المفصل المنزلق أو المسطح: وفي هذا النوع من المفاصل تنزلق سطوح التمفصل فوق بعضها البعض، ومثاله مفصل القص–الترقوة، والأخرم–الترقوة.
4. المفصل المحوري: وهذا المفصل يسمح بالحركة في محور واحد ليس إلا، بشكل دوراني، ومثاله المفصل بين فقرة الأطلس، والمفصلين القريب والبعيد، بين الكعبرة والزند.
5. المفصل السرجي: وهو الذي يسمح بالحركة حول محورين، ومثاله مفصل الابهام.
6. المفاصل اللقمية: هو سطح مفصلي بيضاوي داخل تجويف. هذا يسمح بالحركة في مستويين اثنين مثاله مفصل المعصم.

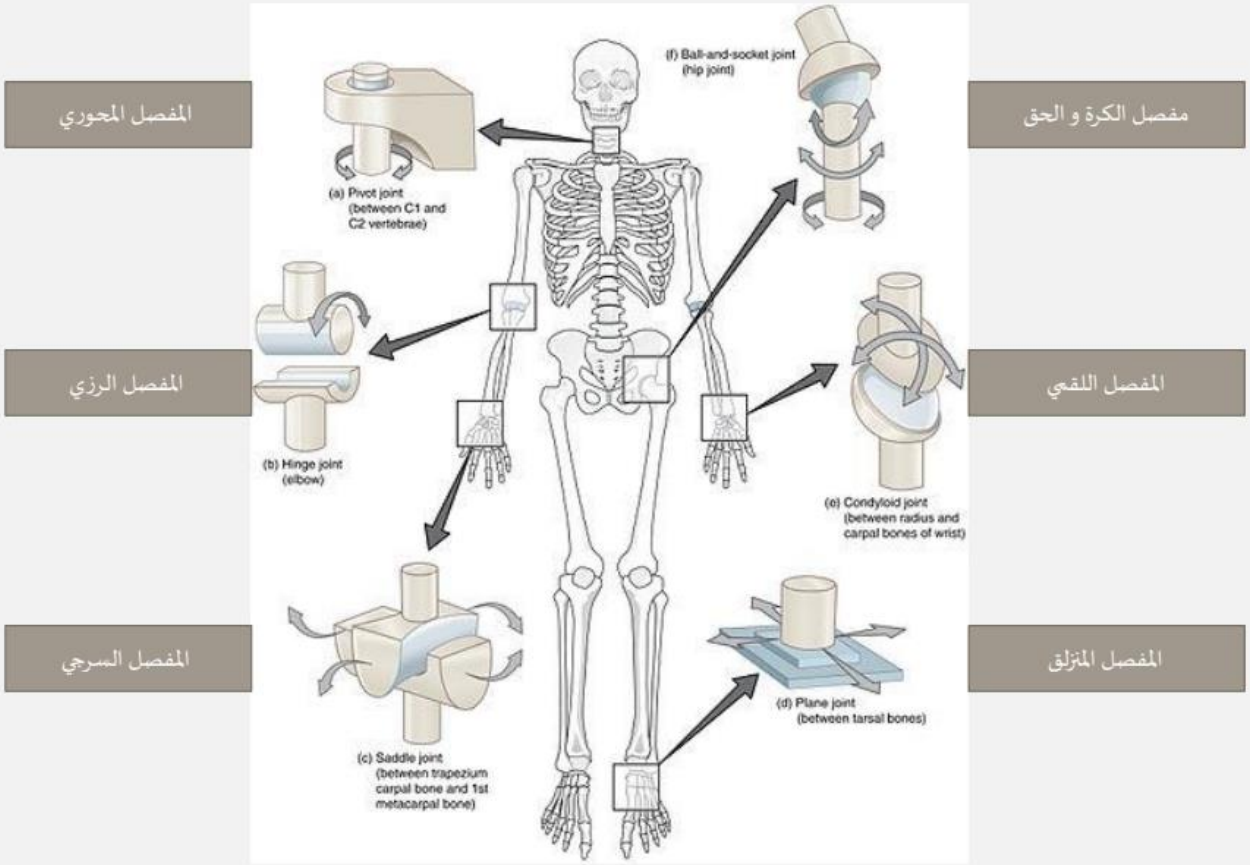

العوامل المساعدة على ثبات المفصل:

1. شكل المفصل مهم جداً في ثباته مثل مفصل الفخذ حيث يتمفصل رأس عظمة الفخذ مع التجويف الحقي.
2. الأربطة المحيطة بالمفصل من عوامل ثبات المقاصل حيث تحمي المفصل من الحركات الزائدة عن الطبيعي و الالتواءات المفاجئة.
3. العضلات و هي أهم عوامل ثبات المفاصل مثل الركبة و الكتف.

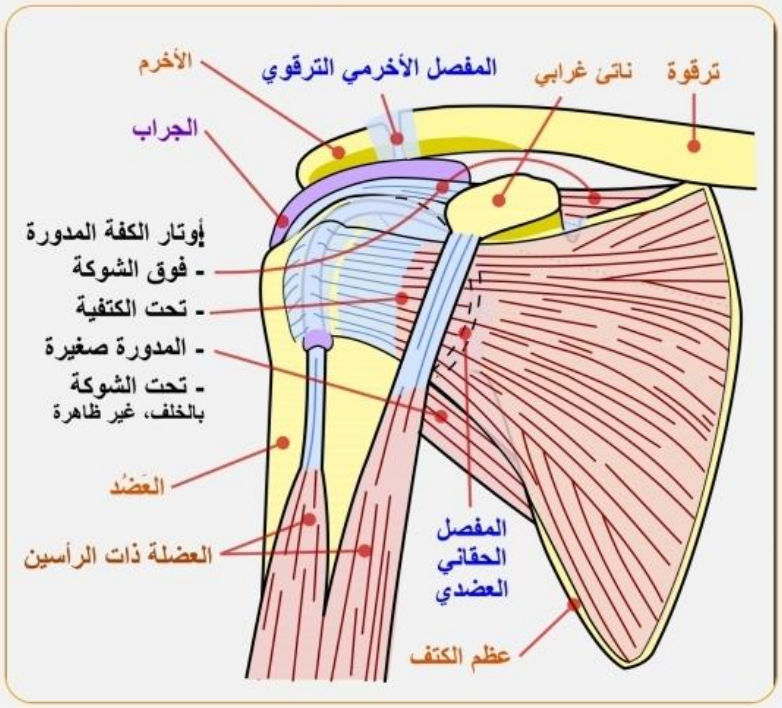

الغضاريف

- هو نوع من الأنسجة الضامة الكثيفة، وهو مركب من خلايا متخصصة تدعى الخلايا الغضروفية، لا تحتوي الغضاريف على أوعية دموية بخلاف الأنسجة الضامة الأخرى، لذا تتغذى الخلايا الغضروفية بواسطة الانتشار. وبالتالي، فإن الغضروف ينمو ببطء مقارنة بالأنسجة الضامة الأخرى.
- وظائف الغضاريف:

1. تقليل الاحتكاك؛ فهو يعمل كوسادة بين المفاصل تُساعد على دعم وزن الجسم عند القيام بأنشطة مثل الركض، والانحناء، والتمدّد.
2. ربط العظام ببعضها، مثل ربط عظام القفص الصدري.
3. تكوين بعض أجزاء الجسم، فمنها ما يتكوّن بشكل كليّ من الغضاريف، مثل الأجزاء الخارجية للأذن، وكذلك تُمثّل نهاية العظام الطويلة غضاريف في الأطفال، والتي تتحوّل إلى عظام في وقت لاحق.

أنواع الغضاريف

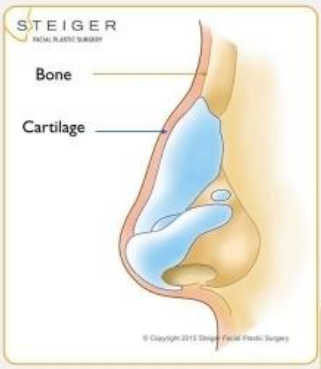

1. الغضروف المرن: ويكوّن الأجزاء الخارجيّة للأذن وبعض الأجزاء من الأنف، وهو الغضروف الأكثر نعومة ومرونة.
2. الغضروف اللّيفي: وهو أكثر أنواع الغضاريف صلابة، وله قدرة كبيرة على مُقاومة الأوزان الثقيلة، كما أنّه يوجد بين أقراص وفقرات العمود الفقري، وبين عظام الورك والحوض.
3. الغضروف الزّجاجي: وهو غضروف ناعم، وصلب، ومرن، ويوجد بين الضّلوع، وحول القصبة الهوائيّة، وبين المفاصل مثل الغضروف المِفصلي.

الأربطة و الأوتار

- يتشابه الرباط والوتر في كونهما يتكونان من نسيج ليفي ضامّ، ولكن يختلفان في بعض الأمور.
- الرباط يصل بين عظم وآخر ليؤمن استقرار المفصل، مثل الأربطة الصليبية التي تصل بين عظم الفخذ وعظم الركبة.
- أما الوتر فهو يربط بين نهاية العضلة والعظم الموافق لها، ويعتبر وتر "أخيل" أحد أشهر الأوتار في جسم الانسان.
- يمكن تشبيه الرباط بكونه حبل غليظ مكون من العديد من الحبال القوية المضمومة معًا، والذي يقوم بربط العظام مع بعضها، ويحتوي على ألياف مرنة تسمح للمفصل بالحركة ضمن مجال معين.
- أما الأوتار فهي حبال قوية أيضًا، ولكنها أكثر مرونة من الأربطة، وعندما تتقلص العضلة يقوم الوتر بسحب العظم معه ليتحرك.
- كما أن الاوتار تساهم في امتصاص الصدمات والشد المطبق على العضلات.

حركات المفاصل

- القبض و البسط: وصف لحركات تؤثر على الزاوية الواقعة بين جزئين من أجزاء الجسم.
  - مصطلح القبض يصف حركة الإنحناء التي تقلل من الزاوية بين جزء من الجسم وجزئه القريب.
  - مصطلح البسط هو عكس مصطلح القبض، وهو يصف حركة "استقامة" زيادة الزاوية بين أجزاء الجسم.

حركات المفاصل

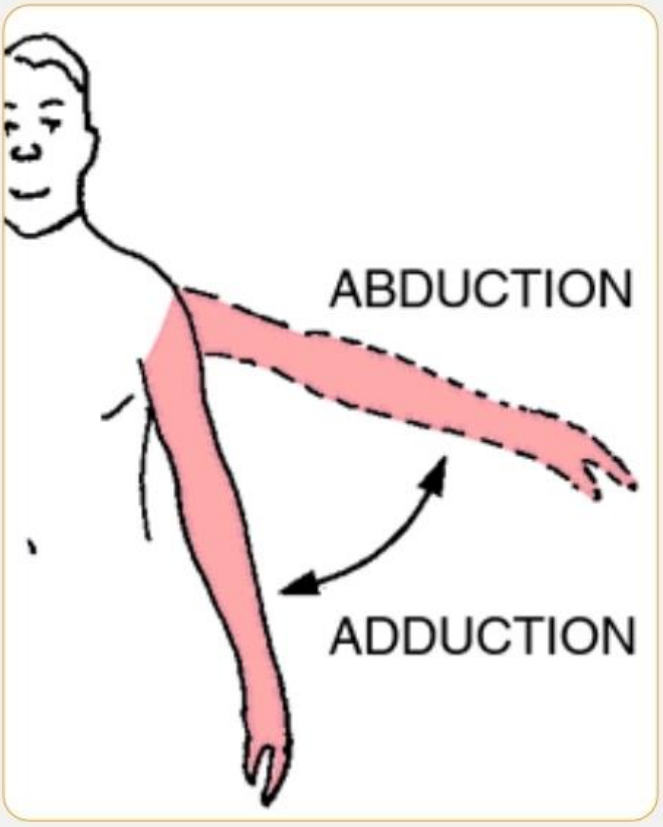

- **التبعيد والتقريب**: مصطلحان يشيران إلى التحرك بعيدا عن المستوى الطولي أو نحوه، على الترتيب.
  - يشير التبعيد إلى الحركة التي تشد هيكلاً أو جزءاً من الجسم بعيدا عن المستوى الطولي للجهة الوحشية.
  - يشير التقريب إلى الحركة التي تشد هيكلاً أو جزءاً من الجسم باتجاه المستوى الطولي للجهة الأنسية.

حركات المفاصل

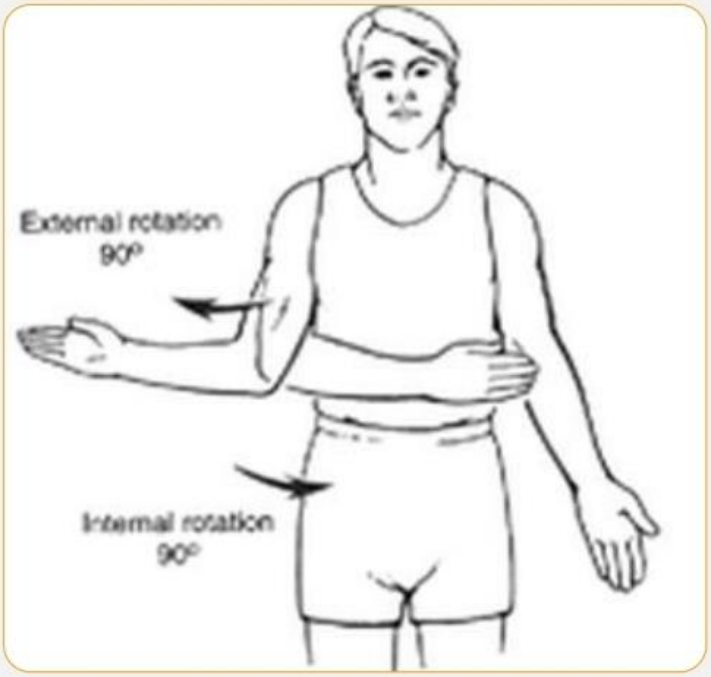

- الدوران: تحريك أجزاء الجسم يكون في الإتجاه الداخلي أو الخارجي، في إشارة إلى الدوران نحو محور الجسم الرأسي أو بعيدا عنه، على الترتيب.
  - دوران أنسي أو داخلي: يشير إلى الدوران نحو محور الجسم الرأسي.
  - دوران وحشي أو خارجي: يشير إلى الدوران بعيدا عن محور الجسم الرأسي.

حركات المفاصل

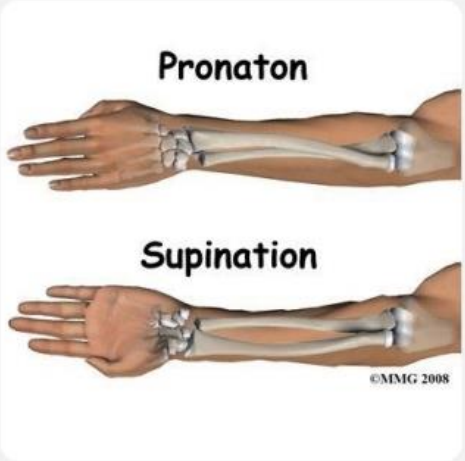

- الكب و البطح: يشيران إلى دوران الساعد أو القدم بحيث يكون الكف أو باطن القدم في الوضع التشريحي مواجه للأمام (البطح) أو للخلف (كب).
- الكب في الساعد هو حركة دورانية بحيث تكون اليد والذراع العلوي إلى الداخل. كبّ القدم يشير إلى تحول القدم إلى الخارج، بحيث يكون تحميل الوزن على الجزء الإنسي (الوسطي) للقدم.
- البطح في الساعد يتم عندما يتم تدوير الساعد أو كف اليد إلى الخارج. بطح القدم يشير إلى تحول في باطن القدم إلى الداخل بحيث يكون تحميل الوزن على الجزء الوحشي (الخارجي) للقدم.

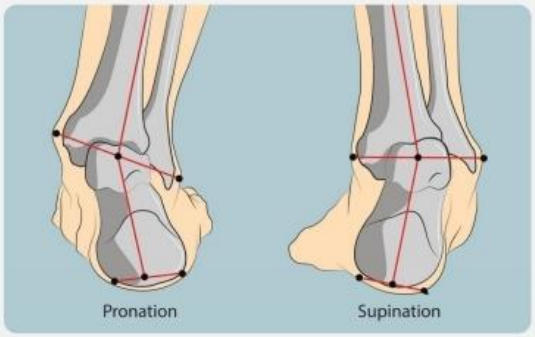

أمثلة لأهم المفاصل في جسم الانسان

- سنستعرض بعض أهم المفاصل في جسم الانسان:
- المفاصل الرئيسية في الطرف العلوي:
  1. مفصل الكتف.
  2. مفصل المرفق.
- المفاصل الرئيسية في الطرف السفلي:
  4. مفصل الفخذ.
  5. مفصل الركبة.
  6. مفصل الكاحل.

مفصل الكتف

- هو مفصل زلالي عديد المحاور من نوع الكرة و الحُق.
- ينتج عن التقاء الحفرة العنابية لعظم اللوح مع رأس عظم العضد.
- ونظرا لأن المحفظة الليفية فضفاضة جدا وتُعطي واجهة صغيرة بين عظم العضد و لوح الكتف، فإن ذلك يجعل مفصل الكتف هو المفصل الأكثر قابلية للحركة في الجسم البشري.
- يوجد بالكتف العديد من الأربطة كما هو موضح بالصورة.

حركات مفصل الكتف:

1. قبض.
2. بسط.
3. تقريب.
4. تبعيد.
5. دوران أنسي.
6. دوران وحشي.

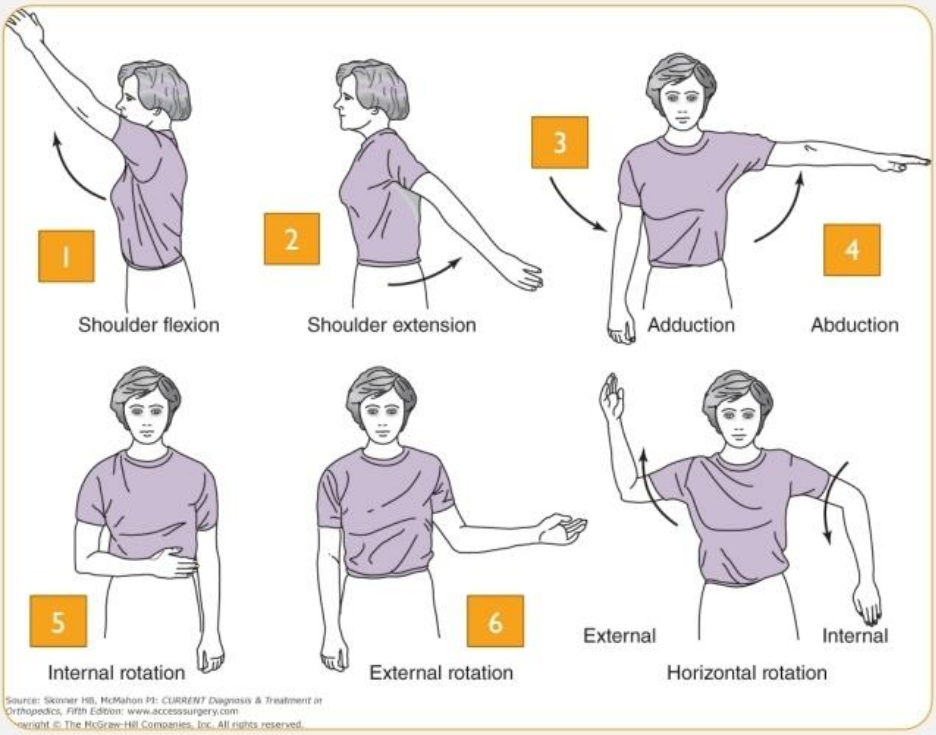

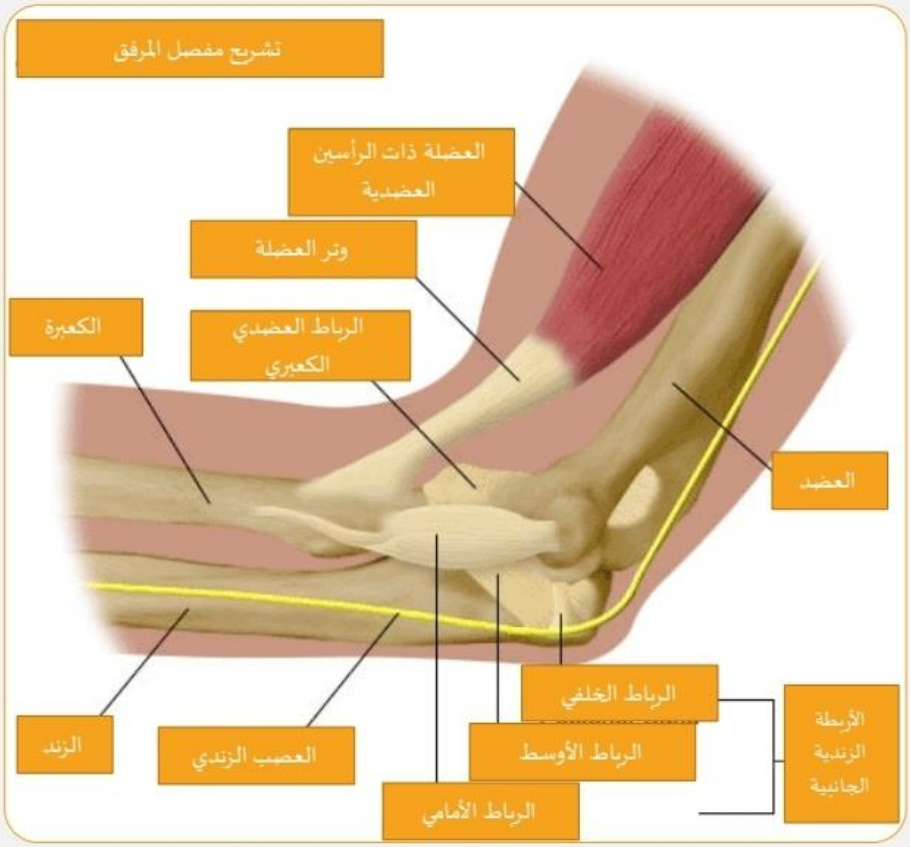

مفصل المرفق

- مفصل المرفق هو مفصل زلالي رزّي يتحرك في اتجاه واحد.
- ينتج عن التقاء الطرف السفلي لعظم العضد و الطرفين العلويين لعظمي الزند و الكعبرة.
- يتمفصل التجويف البكري في الزند مع البكرة في العضد و الرأس الكعبرة مع الرأس الصغير للعضد.

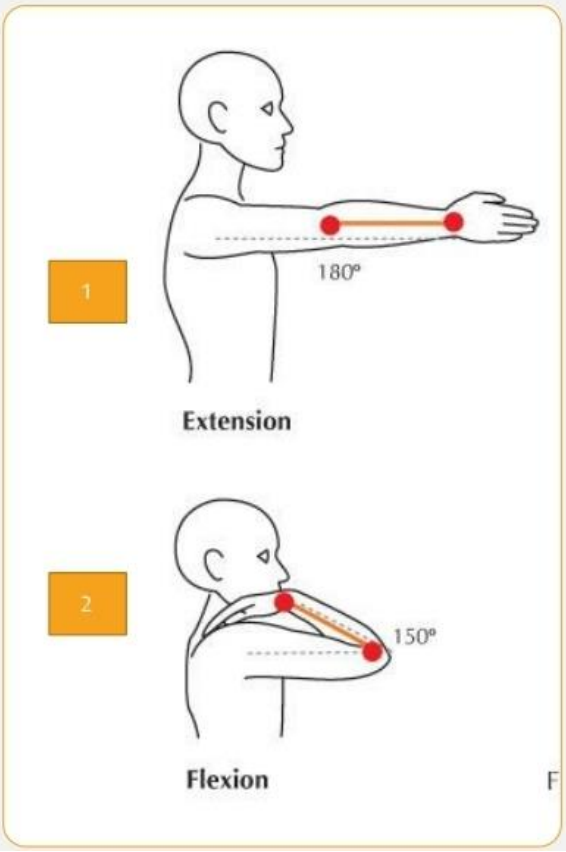

حركات مفصل المرفق

1. البسط
2. القبض

مفصل الفخذ

- هو مفصل زلالي من نوع الكرة و الحُق.
- ينتج عن التقاء رأس عظم الفخذ مع التجويف الحقي لعظم اللا اسم له.
- مفصل الفخذ هو الجزء الأهم في المحافظة على التوازن.
- زاوية الميل الحوضي متكيفة في مفصل الفخذ.
- أربطة مفصل الفخذ:

1. الرباط الحرقفي الفخذي.
2. الرباط العاني الفخذي.
3. الرباط الوركي الفخذي.
4. الرباط المستدير (رباط رأس الفخذ).

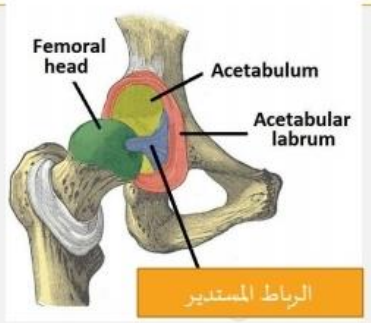

حركات مفصل الفخذ

1. القبض.
2. البسط.
3. التبعيد.
4. التقريب.
5. دوران وحشي.
6. دوران أنسي.

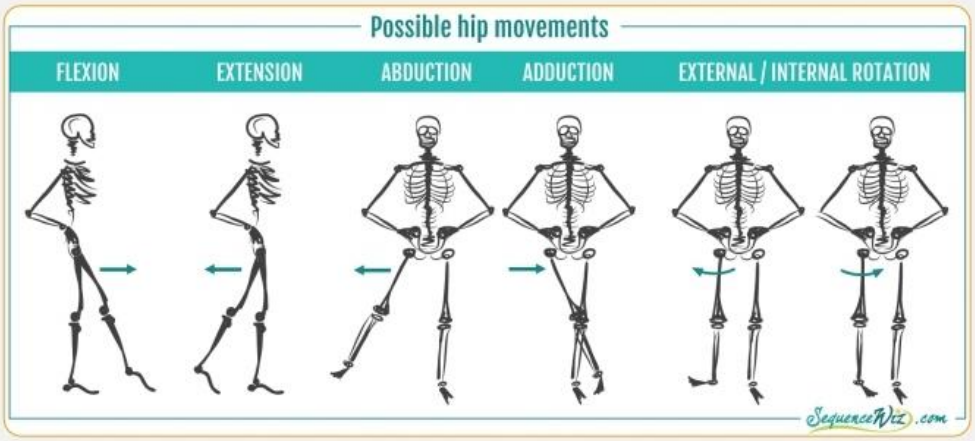

مفصل الركبة

- الركبة هي مفصل رزّي وهي أكبر مفصل في الجسم البشري.
- ناتج عن التقاء الطرف السفلي لعظم الفخذ مع الطرف العلوي لعظم القصبة.
- كما يوجد تمفصل بين السطح الأمامي للطرف السفلي لعظم الفخذ و السطح الخلفي للرضفة.
- تغطي الغضاريف الناعمة أسطح هذه العظام المكونة للمفصل حتى يضمن ذلك سهولة في الحركة.

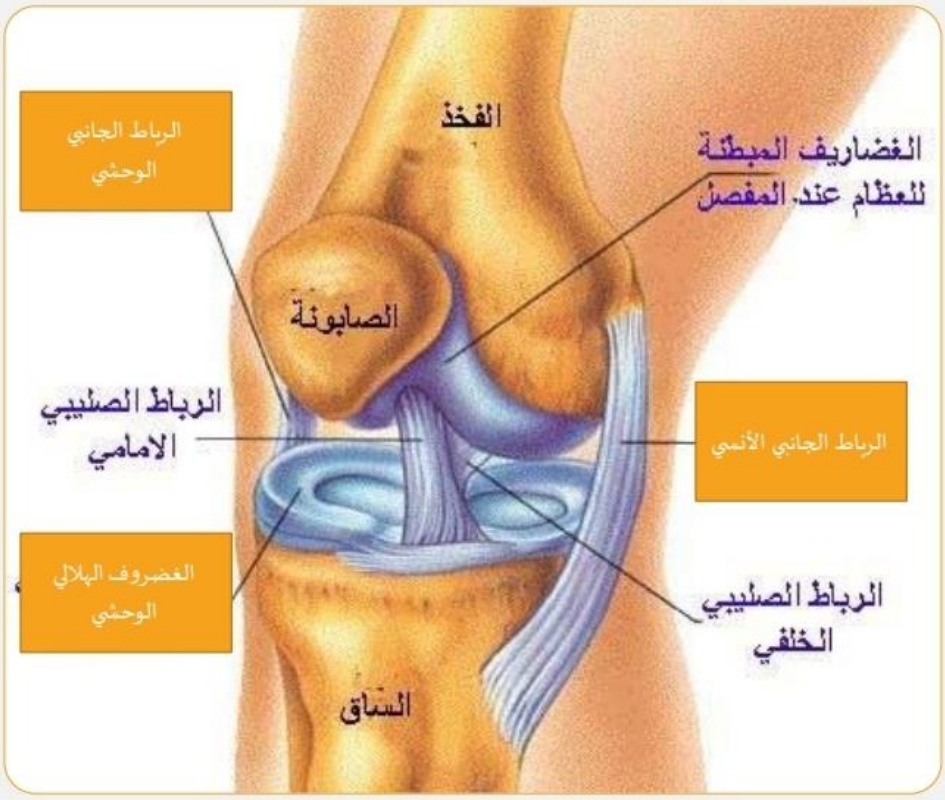

غضاريف الركبة

- يوجد بين عظمتي الفخذ والقصبة غضاريف هلالية تعملان كوسادتين تساعدان على امتصاص الصدمات أثناء المشي والجري.

1. الغضروف الهلالي الأنسي.
2. الغضروف الهلالي الوحشي.

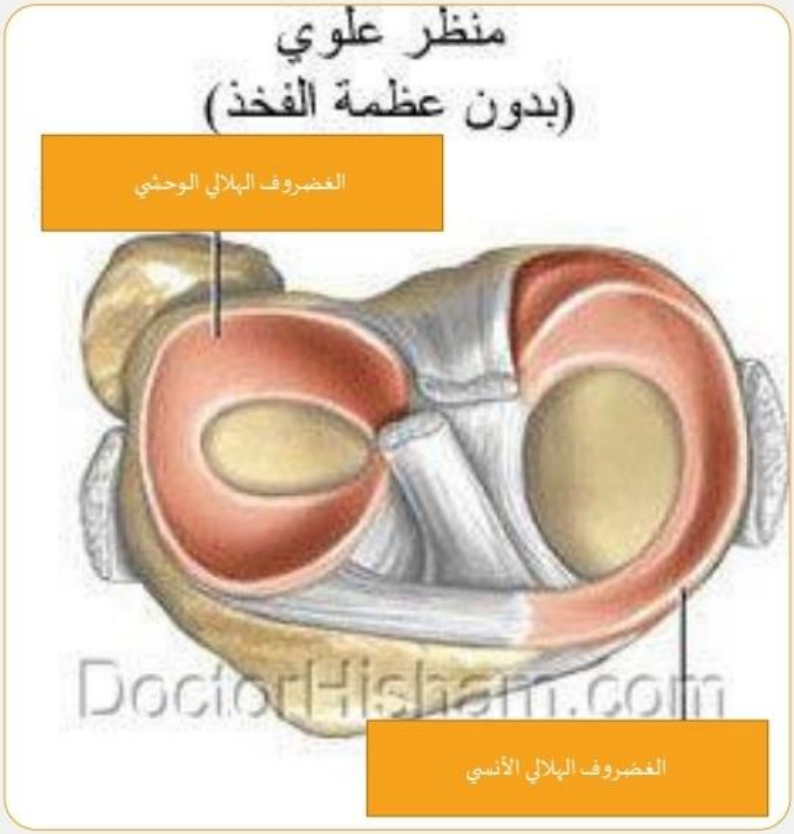

أربطة مفصل الركبة

1. الرباط الصليبي الأمامي.
2. الرباط الصليبي الخلفي.
3. الرباط الجانبي الأنسي.
4. الرباط الجانبي الوحشي.

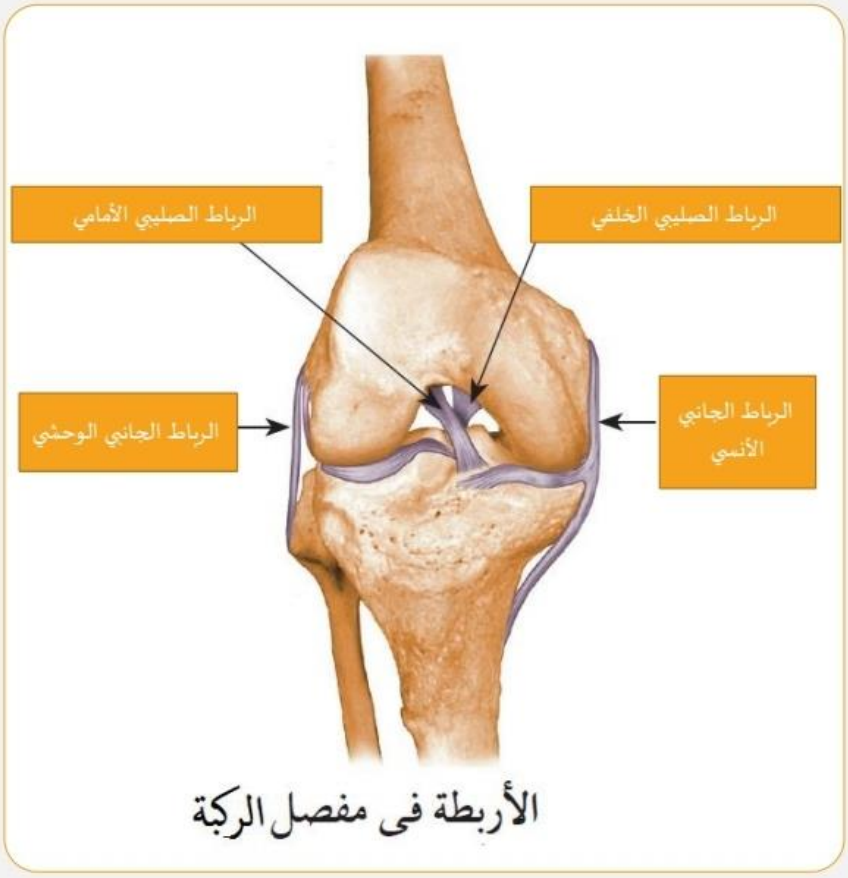

الوتر الرضفي

- يمر أمام الركبة وتر العضلة ذات الأربعة الرؤوس الفخذية و يسمى بالوتر الرضفي.
- هذا الوتر هو ما يثبت الرضفة و يشدها بإتجاه الطرف السفلي لعظم الفخذ.
- يستمر الوتر أسف الرضفة حتى يندغم في الحدبة القصبية على الحافة الأمامية لعظم القصبة.

حركات مفصل الركبة

1. القبض.
2. البسط.

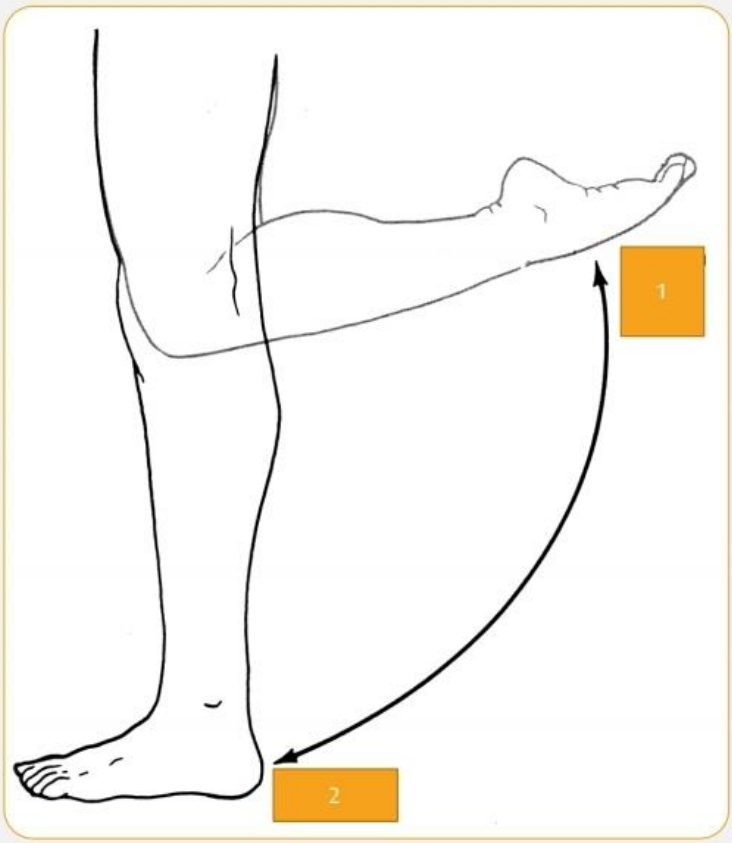

مفصل الكاحل

- هو المفصل الذي يصل القدم بالساق. يعد تكوين مفصل الكاحل معقد، ويشتمل على مفصلين:
- المفصل الأساسي: هو الذي يتشكل من تمفصل الطرفين السفليين لعظمتي القصبة و الشظية مع السطح العلوي و الأنسي و الوحشي للعظم القنزعي.
- المفصل الجزئي: يقع أسفل المفصل الأساسي و يتشكل من تمفصل السطح السفلي للعظم القنزعي مع السطح العلوي لعظم العقب.
- بالإضافة الى تمفصل الطرف السفلي للقصبة مع الطرف السفلي للشظية.

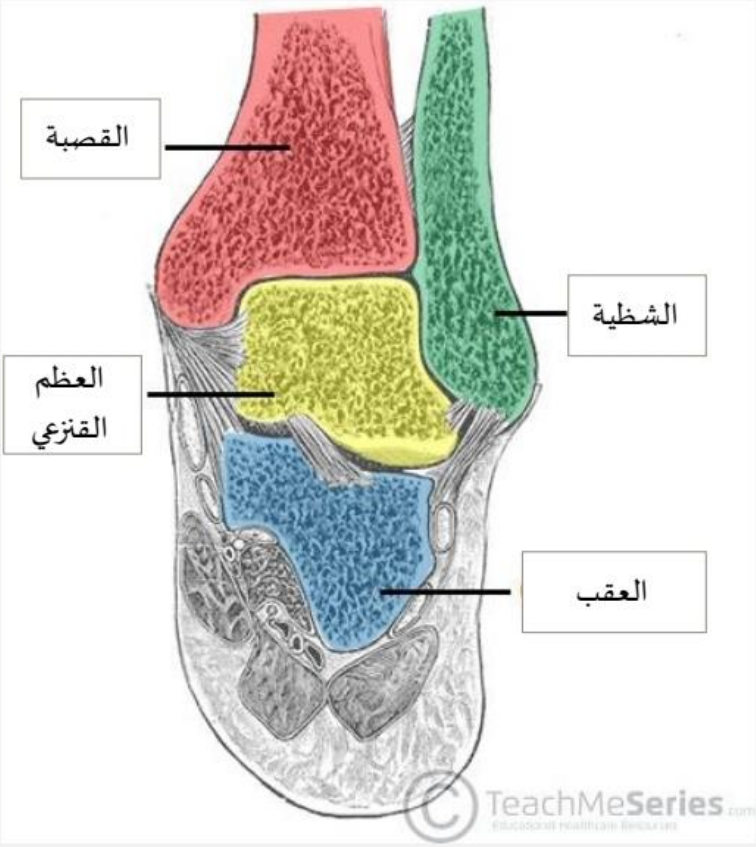

أربطة مفصل الكاحل

- تنقسم الأربطة في مفصل الكاحل الى أربطة في الجهة الأنسية و أخرى في الجهة الوحشية.
- الأربطة في الجهة الأنسية تسمى بالأربطة الدالية.
- أما في الجهة الوحشية فيوجد ثلاثة أربطة:
  1. الرباط العقبي الشظوي
  2. الرباط القنزي الشظوي الأمامي
  3. الرباط القنزي الشظوي الخلفي
- بالإضافة الى رباطين بين القصبة و الشظية:
  1. الرباط القصبي الشظوي الأمامي
  2. الرباط القصبي الشظوي الخلفي

حركات مفصل الكاحل

1. القبض
2. البسط
3. البطح
4. الكب

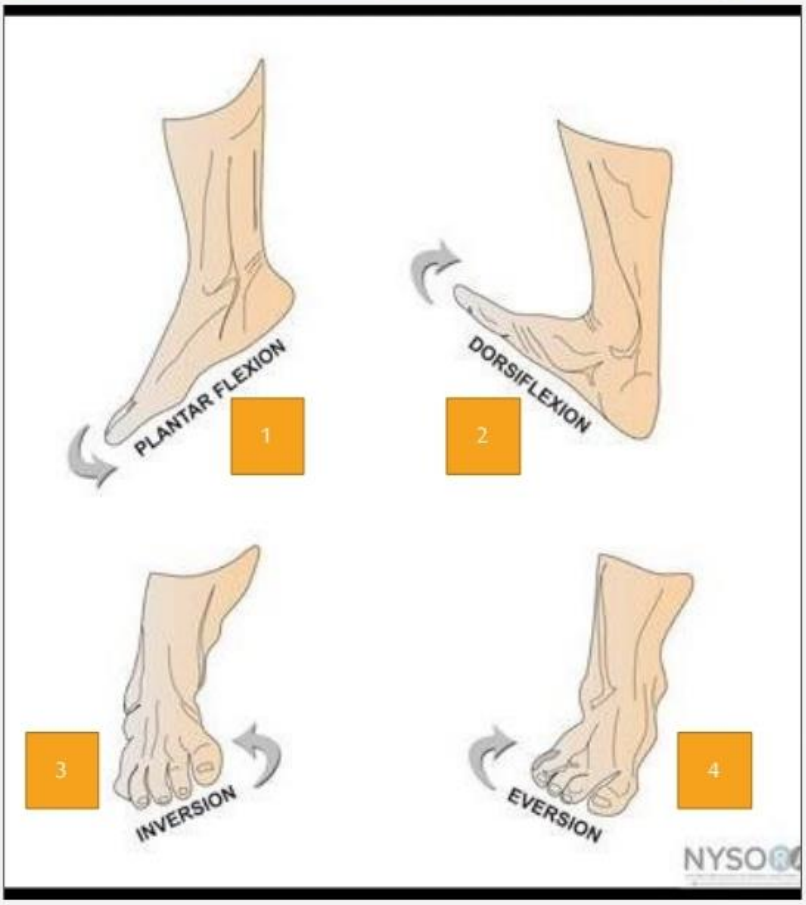

العضلات

مقدمة

- تشكل العضلات حوالي 40 – 50 % من وزن الجسم، حيث يحتوي الجسم علي أكثر من 650 عضلة.
- عند انقباض العضلات فإنها تؤثر في حركة الجسم بكل أجزاءه وهذا يظهر عند حركة الجسم أو عضو منه، كما تؤثر في العمليات الحيوية كحركة الدورة الدموية والتنفس والهضم ... وغيرها.
- ولكل عضلة طرفان هما البداية والنهاية وجزء أوسط يعرفه البعض ببطن العضلة وهو الجزء اللحمي الأحمر اللون الذي يقع بمنتصف العضلة، أما البداية فتعرف بوتر المنشأ والنهاية تعرف بوتر الأندغام.
- هذه الأوتار قد تكون قصيرة أو طويلة مبرومة أو مبططة وهي ليفية التركيب تتكون من نسيج ضام قوي يعمل علي تثبيت العضلة في مكانها.
- يتصل المنشأ عادةً بأحد العظام ليمسك بها، بينما يتصل الأندغام بعظمة أخرى يشد عليها ليحركها بواسطة انقباض ألياف العضلة فيحرك أو يساعد في تحريك هذه العظمة.

أنواع العضلات

1. العضلات الهيكلية او المخططة (إرادية).
2. العضلات الملساء (لاإرادية).
3. عضلة القلب.

العضلات الهيكلية

- يتكون جسم الإنسان من أكثر من 600 عضلة هيكلية.
- تشكل ما يُقارب 40% من وزن جسم الإنسان.
- هي المسؤولة عن حركة الهيكل العظمي، حيث إن الجهاز العصبي يُرسل إشارات للعضلات الهيكلية لتقلص العضلات مما يؤدي إلى تحريك الجهاز العظمي.

العضلات الملساء

- هي عضلات لا إرادية إذ إنها لا تخضع لسيطرة الإنسان.
- تتواجد العضلات الملساء في جدران الأعضاء المجوفة الداخلية والأوعية الدموية والممرات التنفسية.
- تُعد حركة هذه العضلات مسوؤلة عن بعض الأنشطة مثل دفع الطعام في المعدة و تساعد على استمرارية سريان الدم في الأوعية الدموية.

عضلة القلب

- هي عضلة لا إرادية تتواجد في جدران قلب الإنسان.
- تُعتبر هذه العضلة مسوؤلة عن ضخ الدم عبر الجسم.
- عضلة القلب تُنتج نبضات كهربائية تؤدي إلى انقباضات القلب.
- إلا أنه هذه النبضات قد تتأثر بالهرمونات والمُنبهات من الجهاز العصبي مثل الزيادة في معدل النبضات.

وظائف العضلات

1. الحركة: و هي الوظيفة الرئيسية للجهاز العضلي حيث إنه المسؤول عن جميع حركات جسم الإنسان الكبيرة و الدقيقة.
2. التنفس: عضلة الحجاب الحاجز هي المسؤول الأول عن عملية التنفس بالإضافة الى العضلات بين الضلوع، مع مساعدة عضلات أخرى عند التنفس العميق أو السريع.
3. دوران الدم: تُساعد عضلة القلب والعضلات الملساء على تدفق الدم عبر جسم الإنسان.
4. تنظيم درجة الحرارة: عند انخفاض درجة حرارة الجسم تُساهم العضلات بتنظيمها حيث تقوم العضلات الموجودة بالأوعية الدموية بالانقباض لتُحافظ على درجة حرارة الجسم ثم تنبسط العضلات مُسببة زيادة في تدفق الدم مما يؤدي إلى ارتفاع درجة حرارة الجسم.

وظائف العضلات

5. الهضم: تُساعد العضلات في عملية الهضم، حيث تساهم انقباضات العضلات الملساء الموجودة على جدران الجهاز الهضمي على تحريك الطعام و هضمه و إخراج الفضلات من الجسم.
6. الرؤية: تُساعد العضلات الهيكلية حول العين على الرؤية، والحفاظ على استقرار الصورة وتتبع الأشياء.
7. التبول: من مكونات الجهاز البولي الكليتين، والمثانة، والحالب، والتي تتكون من عضلات ملساء وهيكلية تعمل معاً على إطلاق البول أو حجزه في المثانة.
8. الولادة: يُساعد انقباض وانبساط العضلات الملساء المتواجدة في الرحم على دفع المولود إلى خارج الرحم.

تركيب العضلات

- تتكون العضلة الهيكلية من حزم عضلية وكل حزمة تتكون من ألياف عضلية وتتكون الليفة العضلية من لييفات عضلية واللييفة الواحدة تتكون من قطع عضلية متجاورة والقطع العضلية تتكون من خيوط بروتينية وهي أكتين وميوسين.

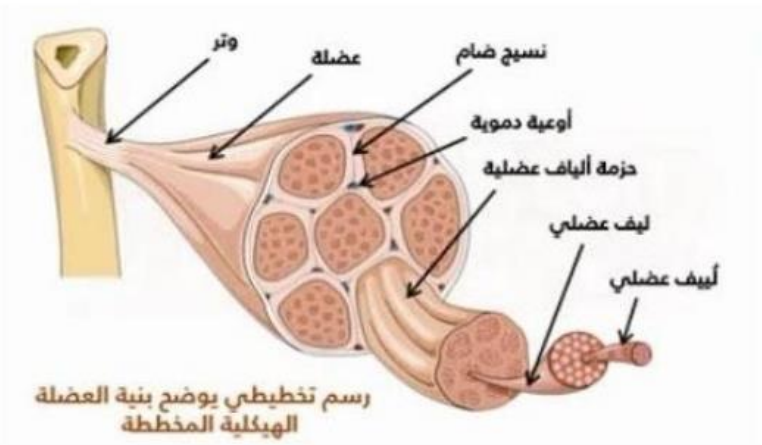

رسم تخطيطي يوضح بنية العضلة الهيكلية المخططة

آلية الانقباض العضلي

- يحدث الانقباض العضلى نتيجة لانزلاق خيوط الاكتين على خيوط الميوسين وذلك نتيجة لوصول الاشارة العصبية التى تحول الطاقة الكهروكيميائية الى طاقة ميكانيكية تمكن العضلة من تأدية عمل ميكانيكى وتعتبر مادة الادينوزين ثلاثى الفوسفات هو المنبع المباشر للطاقة في العضلات.

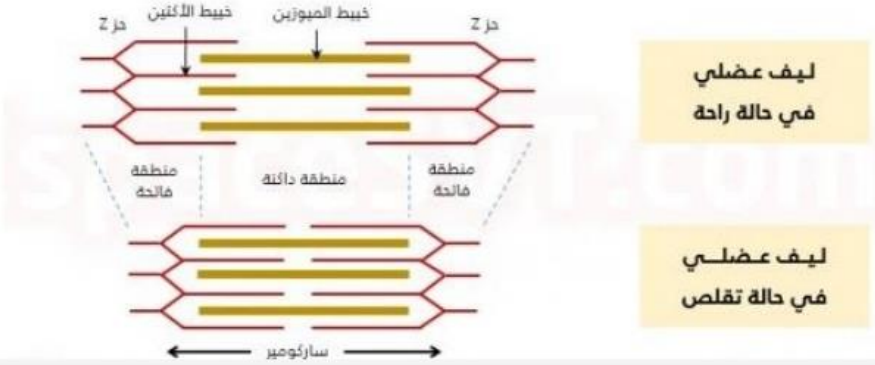

نمو و ضمور العضلات

- يزداد نمو العضلة مع زيادة استعمالها إما نتيجة لزيادة حجم الالياف العضلية أو لزيادة عدد هذه الالياف نتيجة انقسامها.
- وبالنسبة للرياضيين يصاحب ذلك نمو فى الانسجة الضامة للعضلات ايضا وزيادة فى ترسيب الجليكوجين ومواد الطاقة بها.
- وعلى العكس من نمو العضلة بالاستعمال فهى تضمر بإهمال استعمالها كنتيجة لقطع العصب المغذى لها أو اضطراب الامداد الدموى الخاص بها.

عضلات الرأس
و الرقبة

عضلات الجذع

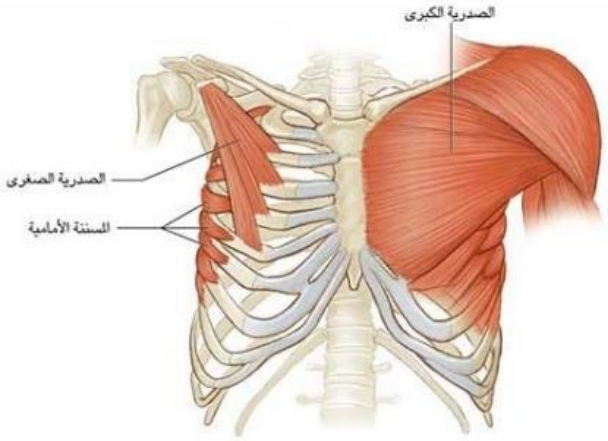

العضلة الصدرية العظمى (الكبرى)

- هي عضلة هيكلية كبيرة تبدو واضحة تحت الجلد عند الذكور، ويغطيها الثديان عند الإناث.
- المنشأ:
  1. الثلثين الإنسيين للحافة الأمامية للترقوة.
  2. النصف الوحشي للوجه الأمامي لعظم القص.
  3. الوجه الأمامي للغضاريف الستة العلوية.
- الإندغام:
  - الحافة الوحشية من الميزاب الرأسياعظم العضد.
- عصب العضلة:
  1. العصب الصدري الأنسي.
  2. العصب الصدري الوحشي

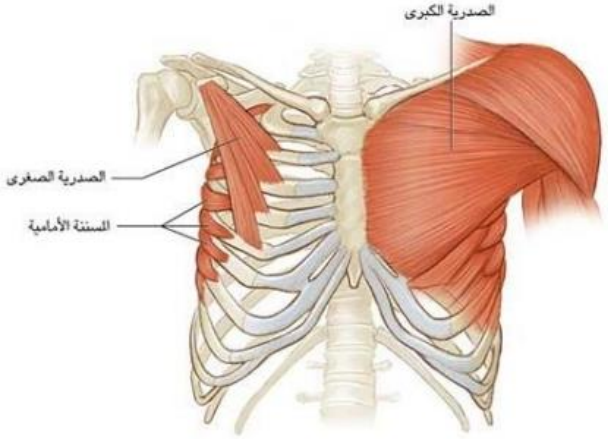

العضلة الصدرية العظمى (الكبرى)

- تغطي الأضلاع العلوية المرتكزة على عظم القص بشكل كامل وتتقارب أليافها متجهة نحو الجهة الوحشية.
- تتقاطع الألياف حيث ترتكز الألياف البعيدة المنشأ أعلى من النقاط التي تنشأ من عظم الترقوة، ولهذا ينشأ انحناء عضلي صغير يشكل أحد حواف الابط.
- تغطي العضلة الصدرية الكبيرة العضلة الصدرية الصغيرة.
- عمل العضلة:
  1. تعمل على قبض و تقريب العضد للجذع و تقريبه للجهة الأنسية.
  2. مهمة في رياضات السباحة و الملاكمة و المصارعة.

العضلة البطنية المستقيمة

- هي عضلة طويلة رأسية عريضة في الأعلى.
- أوتار المنشأ:
  1. الوتر الوحشي و هو الأكبر يتصل بحدبة عظم العانة.
  2. الأنسي يتصل بالارتفاق العاني.
- الاندغام:
  1. غضاريف الأضلاع 5-6-7.
  2. جانب النتوء الخنجري.
- عصب العضلة:
  - الأعصاب الظهرية 6-7.

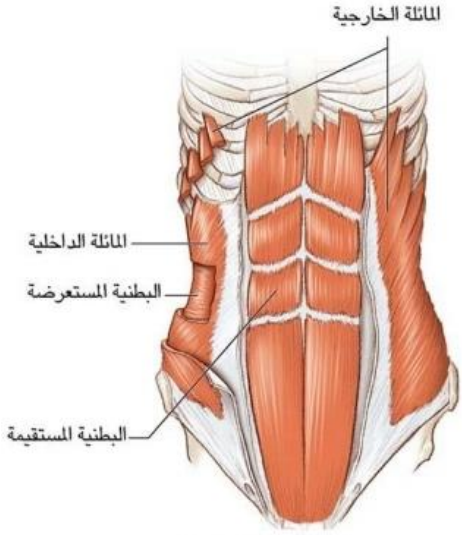

الشكل ٤-١ العضلات البطنية

العضلة البطنية المستقيمة

- عمل العضلة:
  1. عملها الأساسي تكوين جدار قوي لحماية الأعضاء الداخلية من المؤثرات الخارجية.
  2. تقوم بثني الجذع للأمام و الأسفل (المنطقة القطنية تحديداً).

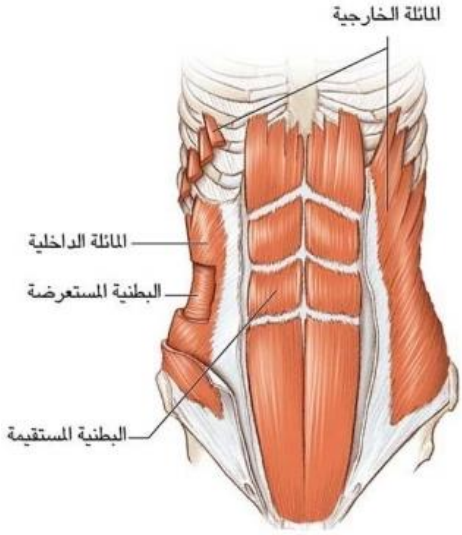

الشكل ٤-١ العضلات البطنية

العضلة المنحرفة المربعة

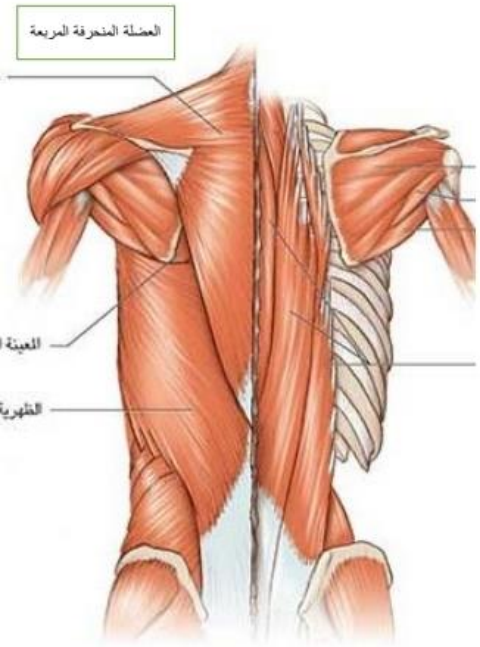

- هي عضلة كبيرة سطحية مثلثة الشكل، ذات قاعدة إنسية وقمّة وحشية أخرميّة تغطي مؤخرة الرقبة والكتف وأعلى الظهر.
- المنشأ:
  1. الثلث الأنسي للخط القفوي العلوي لعظم الجمجمة.
  2. النتوء المؤخري للجمجمة.
  3. الرباط القفوي.
  4. النتوءات الشوكية للفقرة العنقية الأخيرة و جميع الفقرات الصدرية.

العضلة المنحرفة المربعة

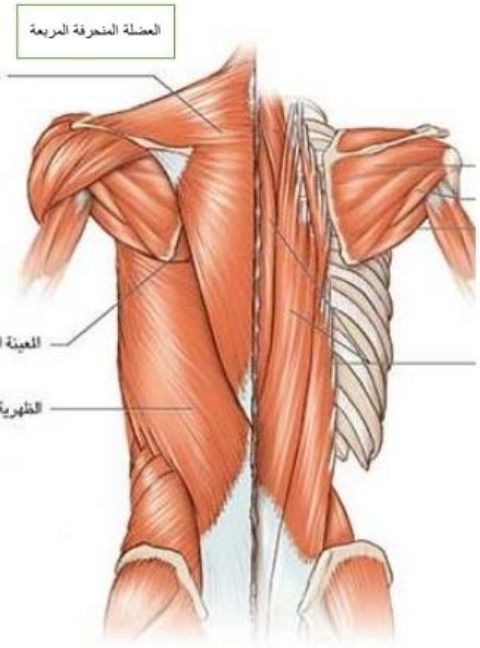

- الاندغام:
  1. الألياف العليا: تتجه من أعلى الى أسفل و الوحشية لتندغم في الجزء الخلفي للثلث الوحشي لعظم الترقوة.
  2. الألياف المتوسطة: تتجه أفقياً الى الوحشية لتندغم في الحرف الأنسي للنتوء الأخرومي لعظم اللوح و أيضا في الحرف العلوي للشوكة.
  3. الألياف السفلى: تتجه الى الأعلى و الوحشية لتندغم في قاعدة النتوء الشوكي لعظم اللوح بواسطة ألياف وتدية.
- عصب العضلة:
  1. الأعصاب المخية 11-12.
  2. الأعصاب العنقية 3-4.

العضلة المنحرفة المربعة

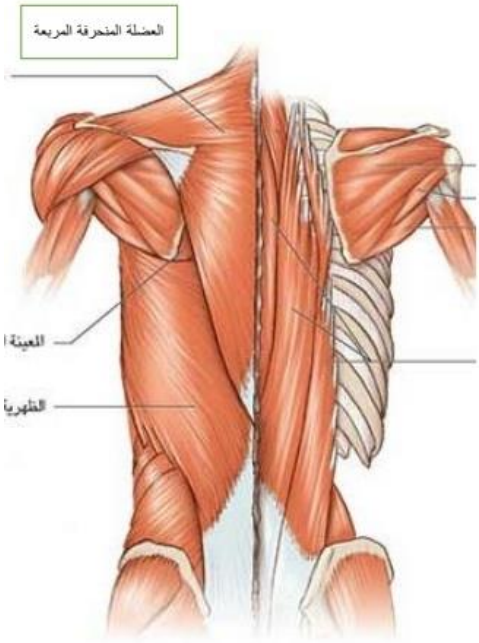

- عمل العضلة:
  1. تثبيت عظم اللوح و حفظه في مكانه.
  2. رفع العضد فوق الرأس (أكثر من 90 درجة).
  3. سحب الكتفين لأعلى.
- الرياضات:
  - مهمة في رياضات مثل السباحة و الجمباز العقلة تحديداً و المصارعة و غيرها من الرياضات المشابهة.

العضلة العريضة الظهرية

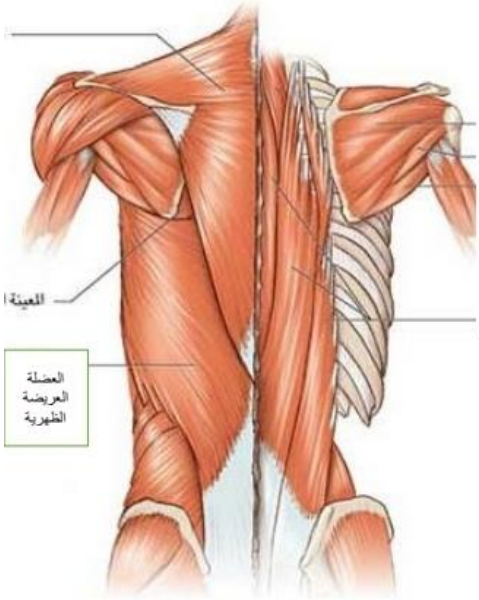

- هي عضلة كبيرة مسطحة و قوية، تقع في الجزء الظهري الوحشي من الجذع.
- المنشأ:
  1. النتوءات الشوكية للفقرات الظهرية الستة السفلى.
  2. النتوءات الشوكية للفقرات القطنية و العجزية بواسطة الصفاق القطني.
  3. السطح الوحشي للأضلاع الثلاثة الأخيرة.
- الاندغام:
- تتجه الألياف الى الأعلى و الوحشية و تندغم بوترها في قاع الميزاب الرأسي لعظم العضد.

العضلة العريضة الظهرية

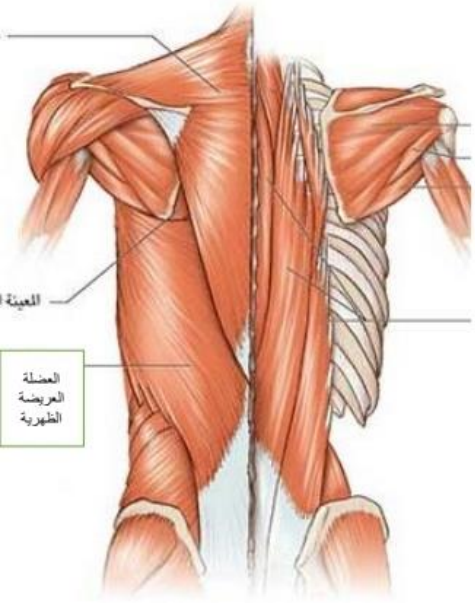

- عصب العضلة:
  - الأعصاب العنقية 6-7-8.
- عمل العضلة:
  1. نقوم بتقريب العضد للجذع و تدويره.
  2. تقوم بشد الجذع الى الأعلى و الأمام و ذلك في حالة رفع الذراع أعلى الرأس.
- العمل الرياضي:
  1. تثبيت الجذع في تمرين العقلة.
  2. تساعد في حركات السباحة و التجديف.

عضلات الطرف العلوي

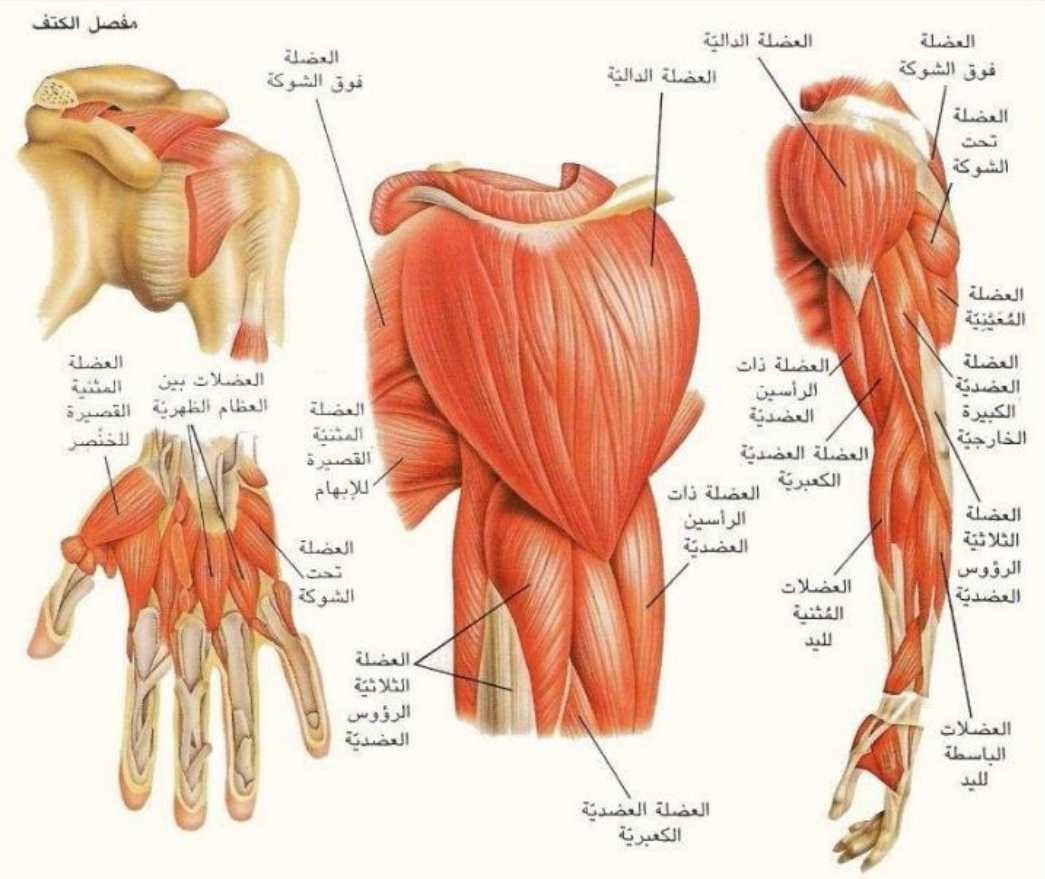

العضلة الدالية

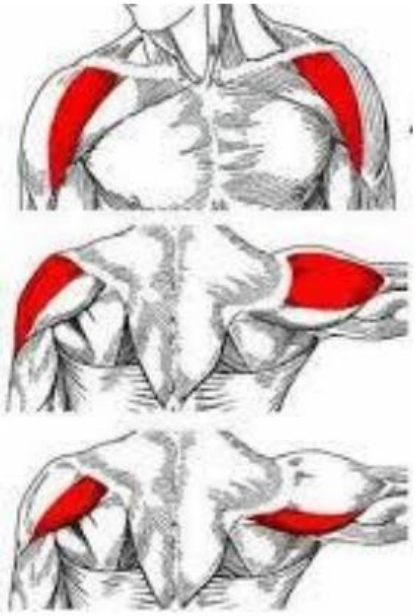

- هي عضلة قوية هرمية الشكل تغطي مفصل الكتف من الأمام و الوحشية و الخلف و تعطيه شكله المستدير كما تغطي الجز العلوي من عظم العضد.
- المنشأ: تنشأ بواسطة ألياف عضلية:
  1. الألياف الأمامية: من الحرف الأمامي للثلث الوحشي لعظم الترقوة.
  2. الألياف الوسطى: من الحرف الوحشي للنتوء الأخرومي لعظم اللوح.
  3. الألياف الخلفية: من الحرف السفلي لشوكة عظم اللوح.
- الاندغام:
  - تتجمع الألياف العضلية و تتقارب لتندغم بوتر واحد في الحدبة الدالية لعظم العضد.

العضلة الدالية

- عصب العضلة:
  - الأعصاب العنقية 5-6.
- عمل العضلة:
  1. الألياف الأمامية: تقبض العضد و تديره الى الأنسية.
  2. الألياف الوسطى: ترفع العضد الى 90 درجة.
  3. الألياف الخلفية: تبسط العضد و تديره للوحشية.

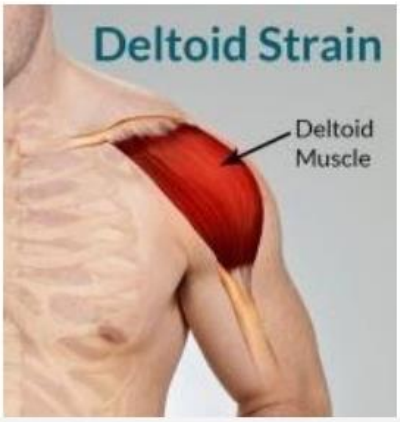

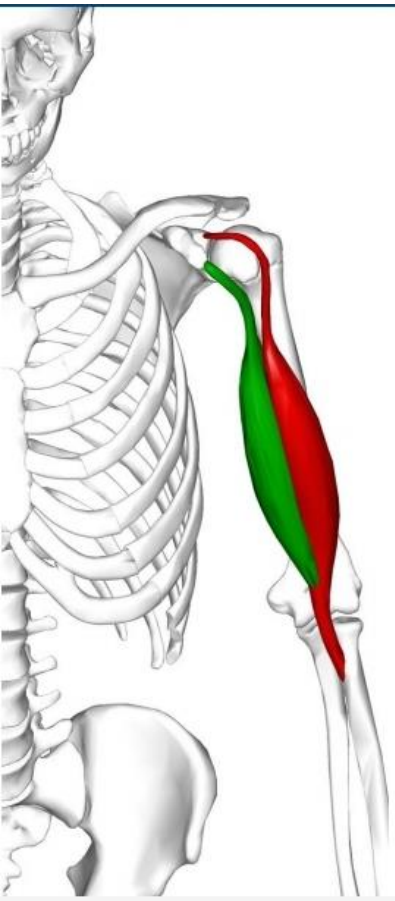

العضلة ذات الرأسين العضدية

- هي عضلة قوية و سطحية في الجزء الأمامي للعضد.
- المنشأ: تنشأ العضلة برأسين:
  1. الرأس الطويل: من الحدبة فوق الحفرة العنابية لعظم اللوح.
  2. الرأس القصير: و ينشأ من قمة النتوء الغرابي لعظم اللوح.
- الاندغام:
  - تتجه الألياف الى الأسفل و تمر بمفص المرفق لتندغم بوتر قصير في الجزء الخلفي للنتوء الكعبري في عظم الكعبرة.
- عصب العضلة:
  - العصب العضلي الجلدي.
- عمل العضلة:
  - قبض الساعد على العضد (قبض المرفق)

العضلة ذات الثلاث رؤوس العضدية

- عضلة كبيرة قوية سطحية و تقع في الجزء الخلفي من العضد.
- المنشأ: تنشأ من ثلاثة رؤوس:
  1. الرأس الطويل: من الجدبة تحت الحفرة العنابية لعظم اللوح.
  2. الرأس الوحشي: من السطح الخلفي لعظم العضد من الجهة الوحشية.
  3. الرأس الأنسي: من أسف الميزاب الحلزوني على السطح الخلفي لعظم العضد.
- الاندغام:
  - تتجه الألياف الى الأسفل و تندغم بوتر واحد في السطح العلوي للنتوء المرفقي.
- عصب العضلة: العصب الكعبري.
- عمل العضلة:
  - بسط الساعد على العضد و يساعد في تقريب العضد من الجذع.

آلية قبض و بسط المرفق

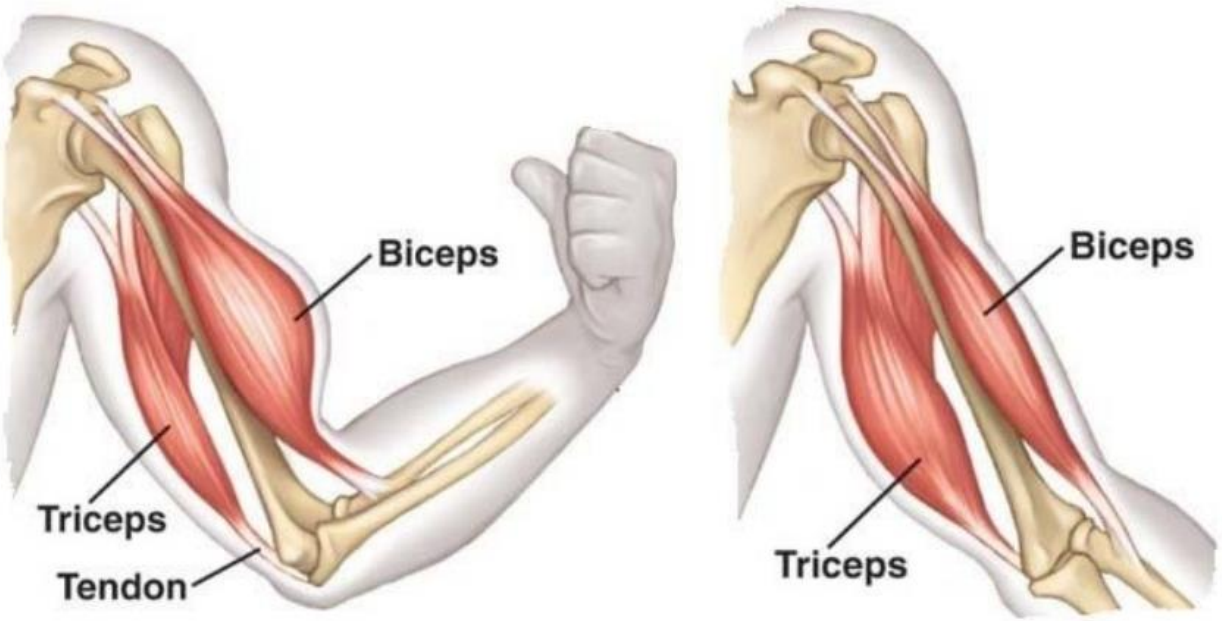

عضلات الطرف السفلي

العضلة ذات الأربعة رؤوس الفخذية

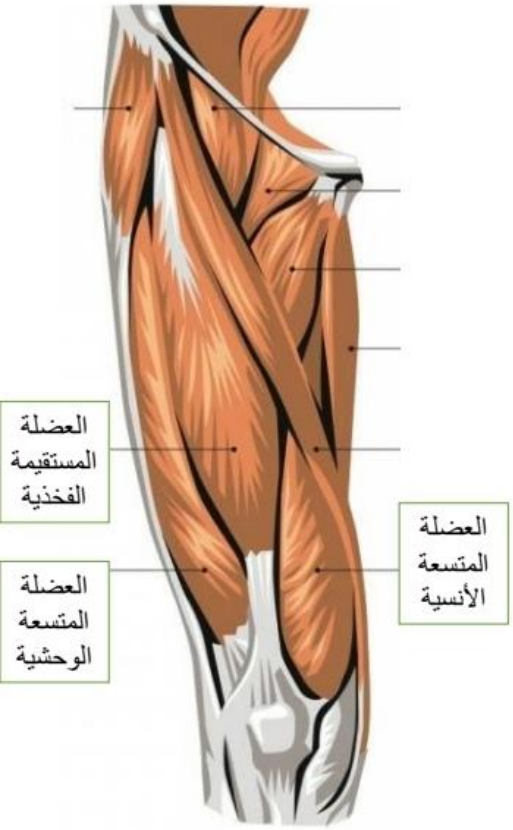

- أكبر العضلات الباسطة في جسم الانسان و تتكون من أربع عضلات تختلف في المنشأ و تتحد في الاندغام، تغطي الفخذ من الأمام و الجانبين.
- العضلات الأربعة:
  1. العضلة المستقيمة الفخذية: و تقع في الوسط من الأمام.
  2. العضلة المتسعة الوحشية: و هي أكبر العضلات الأربعة و توجد في الجهة الوحشية.
  3. العضلة المتسعة الأنسية: و توجد في الجهة الأنسية.
  4. العضلة المتسعة المتوسطة: و توجد في الوسط ملاصقة للفخذ من الأمام و مغطاه بالعضلة المستقيمة الفخذية.

العضلة ذات الأربعة رؤوس الفخذية

- المنشأ:
  1. العضلة المستقيمة الفخذية: من الحافة الأمامية السفلية للعظم الحرقفي.
  2. العضلات المتسعة: من عظم الفخذ.
- الاندغام:
  - تتحد العضلات الأربعة و تندغم في حدبة القصبة على عظم القصبة.
- عصب العضلة:
  - العصب الفخذي
- عمل العضلة:
  - تبسط الركبة كما تساعد في عملية القبض بالاضافة الى أنها تساعد في قبض مفصل الفخذ.

العضلة ذات الرأسين الفخذية

- و تقع في الجهة الوحشية للفخذ.
- المنشأ:
  1. الرأس الطويل: من الجزء الأنسي السفلي للحدبة الوركية.
  2. الرأس القصير: من الحافة الوحشية للخط الحلزوني الفخذي.
- الاندغام:
  - تتجه الألياف الى الأسفل و الوحشية و تكون وتر واحد يندغم في السطح الوحشي لرأس عظم الشظية.
- العصب:
  - العصب الوركي.
- عمل العضلة:
  - تشترك في عملية قبض الركبة.

العضلة التوأمية

- عضلة سطحية في الجهة الخلفية للساق و تكون بطن الساق.
- المنشأ:
  1. الرأس الأنسي (الأكبر): من أعلى العقدة الأنسية لعظم الفخذ.
  2. الرأس الوحشي (الأصغر): من السطح الوحشي للعقدة الوحشية لعظم الفخذ.
- الاندغام:
  - تندغم العضلتين في منتصف الساق بصفاق ليفي عريض و يتحد هذا الصفاق مع وتر العضلة النعلية لتكوين وتر أكيليس (أخيل) و الذي يندغم بدوره في منتصف السطح الخلفي لعظم العقب.
- يعتبر وتر أكيليس أقوى وتر في جسم الانسان.

العضلة التوأمية

- عصب العضلة:
  - العجزي الأول و الثاني
- عمل العضلة:
  - تعمل على قبض القدم أي تحريك المشط للأسفل بالإضافة الى رفع الجسم عند الوقوف على أطراف الأصابع، و دفع الجسم للأرض أثناء الجري.

الجهاز العصبي

هو أحد أجهزة جســم الإنسان، ويحتوي على مجموعة من الخلايا، تساهم في تأثر الجسم بالظروف البيئيّة المحيطة فيه، من درجات الحرارة، والشعور بالألم، وله دور مهم في العديد من العمليّات التي تحدث داخل الجســم: كتنظيم التنفس، ونبضـــات القلب، من خلال إرســـال الأوامر إلى الدماغ لينفّذها، فمثلاً: عندما يريد الإنســـان إعداد كوب من الشاي يبدأ بالتفكير في ذلك، ومن ثمّ يوجّه عقله يديه لإعداد الشاي، وتتمّ هذه الوظيفة، وغيرها من الوظائف الأخرى عن طريق المعلومات التي ينقلها الجهاز العصبي، لذلك من الممكن تشبيهه بشبكة الاتصالات من حيث طبيعة عمله، وانتشاره في جميع أنحاء الجسم .

ويتكوّن الجهاز العصـــبي من مجموعة من الخلايا، التي ترتبط بوظائف محدّدة في جسم الإنسان، وتقسم هذه الخلايا إلى نوعين، وهما :

الخلايا العصبيّة هي الخلايا الرئيسيّة في الجهاز العصبي، والتي يُبنى عليها، وتعمل وظائفه من خلالها، وتتميّز بأنّها تنقل المعلومات بشـــكل سريع، وفي الغالب تتوزّع على شكل سلسلة، لتبادل المعلومات بين بعضـــها، وتُسمّى نقطة الاتصال بين الخلايا العصبية بالمشبك، وتتكوّن الخلايا العصبية من نوعين، وثلاثة أجزاء، وفقاً للترتيب التالي :

أنواع الخلايا العصبيّة :

١. **خليـــة عصـــبيّة حركيّة:** هي الخلية التي ترســـل المعلومات للعضلات لمساعدتها على الحركة .
٢. **خلية عصـــبيّة حســـية:** هي الخلية التي تجمع المعلومات من جميع الأماكن داخل جسم الإنسان، وتنقلها للدماغ .

أجزاء الخلايا العصبيّة :

١. **الجســـم:** هو المكوّن الرئيسي للخلية، والذي يجمع المعلومات، ويعالجها، ويجهّزها لنقلها إلى المكان المخصص لها .
٢. **الفروع:** هي تفرعات تشـــبه أغصـــان الأشجار، تربط الخلايا العصـــبية معاً، وتستقبل الإشارات القادمة من الخلايا الأخرى، الموجودة حول الخلايا العصبية .

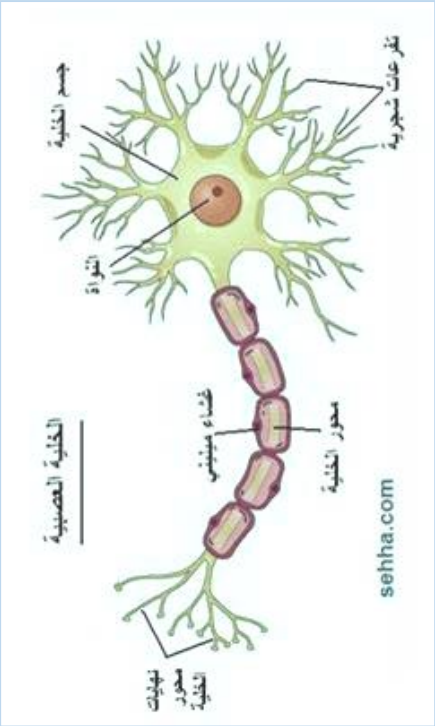

٣. **المحور:** هو الذي ينقل الإشـــارات الصادرة من الخلية العصبيّة، إلى باقي الخلايا، وتحيط به أغشـــية تتكون من الدهون، لعزله عن المكوّنات المحيطة به، وللمســـاعدة في تســـريع نقل المعلومات .

الخلايا الداعمة هي خلايا وظيفتها دعم وتوفير الحماية للخلايا العصبيّة، وتتكون من العديد من الأنواع المتخصـــصـــة بمجموعة وظائف، كتزويد الخلايا العصبيّة بالغذاء اللازم لها، وكما أنّ عددها يفوق عدد الخلايا العصبية بخمسة أضعاف .

أنواع الجهاز العصبي

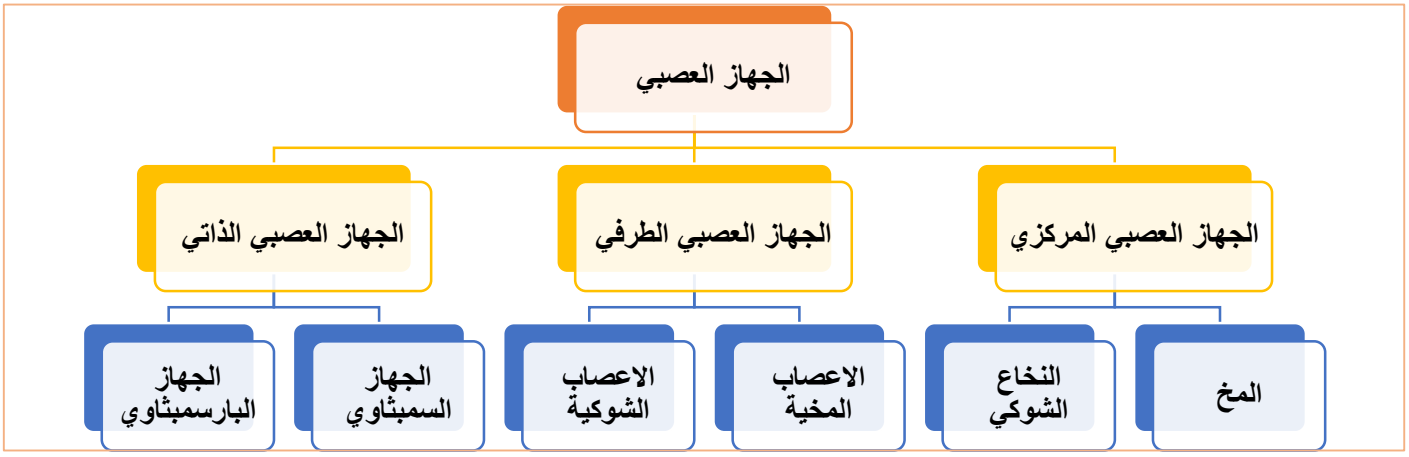

يُقسم الجهاز العصبي في جسم الإنسان إلى نوعين، وهما :

الجهاز العصبي المركزي هو الذي يقوم بالوظائف العصبيّة الرئيسية، ويتكون من الدماغ، والنخاع الشـــوكي، ويستقبل المعلومات ويعالجها ويرسلها، ومعالجة للقيام بالوظائف الأساسية في جســـم الإنسان، مثل: التعلّم، والقراءة، والكتابة، وغيرها، ويمتدّ الجهاز العصبي المركزي من الدماغ الموجود داخل جمجمة الإنسان، ويرتبط فيه النخاع الشوكي المتوزع داخل العمود الفقري .

الجهاز العصبي المحيطي هو الجهاز الذي يحيط بالجهاز العصبي المركزي، ويتكوّن من الألياف، والخلايا العصـــبيّة الموجودة خارج الجهاز العصبيّ المركزي، والتي تنقل الإشارات

منه، وإليه، لذلك تعدّ وظيفته الرئيســيّة توصــيل الجهاز المركزي بأعضاء الجسم الأخرى،

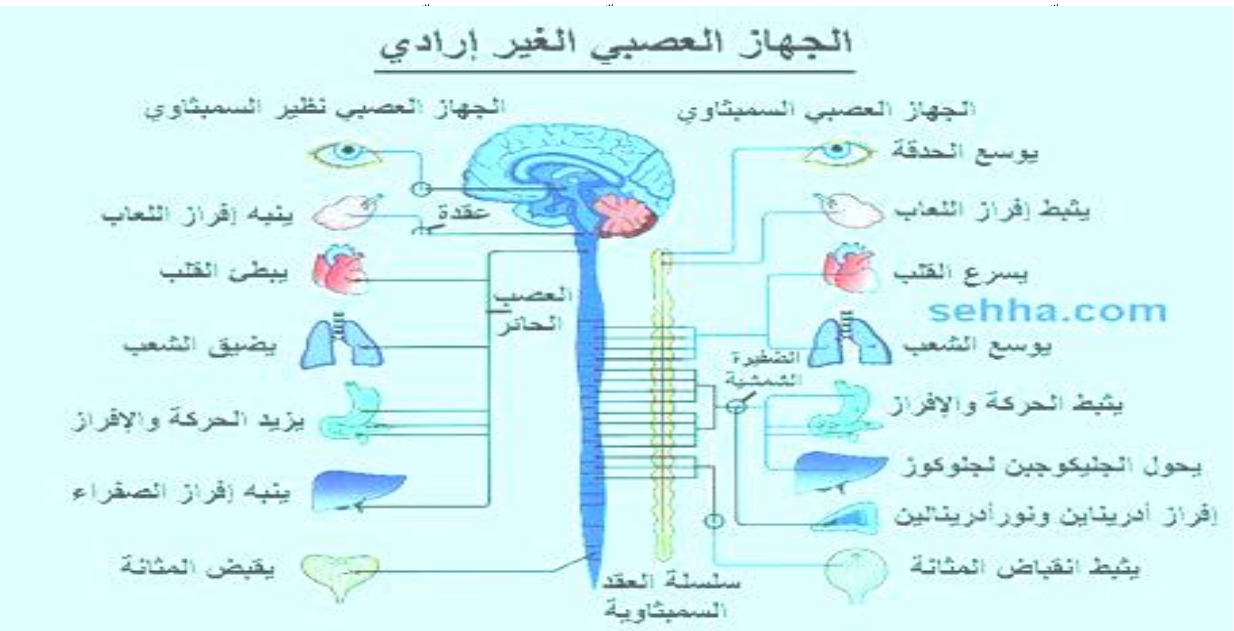

التركيب	الدماغ					الحبل الشوكي
	المخ	الدماغ البيني		المخيخ	جذع الدماغ	
		المهاد	تحت المهاد			
الوظيفة	1) يحتوي على مراكز الاحساس ومراكز الحركة (مثل الكلام والشم والسمع والبصر واللمس والتذوق والحركة) 2) يقوم بالوظائف العقلية العقلية العليا كتحليل المعلومات والتفكير والتخطيط وتكوين الآراء والتعبير عنها بالكلام أو بالكتابة	يمثل المحطة الأولى لوصول السيالات العصبية قبل أن تصل إلى القشرة المخية	1)يمثل الوسيط بين الجهازين العصبي والهرموني حيث تفرز خلاياه هرمونات تنظم عمل الغدة النخامية 2)يقوم بتنظيم آليات الاتزان الداخلي مثل درجة الحرارة وتوازن الماء	1)يقوم بتوازن الجسم أثناء الوقوف والمشي 2)ينظم الحركة المتوازنة المنسقة بين العضلات (التآزر)	1)يحتوي مراكز تنظيم عمل القلب وانقباض العضلات الملساء للأوعية الدموية والمجاري التنفسية 2)يسيطر على الأفعال المنعسة الدماغية مثل السعال والعطس والبلع	1)يعمل كحلقة وصل بين الدماغ والجسم 2)يسيطر على الأفعال المنعكسة الشوكية مثل حركة اليد التلقائية عند وخز الدبوس

الجهاز العصبي

يتكون من خلايا تقسم وظيفيا إلى :

خلايا عصبية

وظيفتها : تكوين ونقل السيال العصبي

خلايا الغراء العصبي

وظيفتها : دعم وحماية الخلية العصبية

تركيب الخلايا العصبية

جسم الخلية العصبية

نواة — سيتوبلازم — عضيات

علل : جسم الخلية العصبية ذو لون رمادي.

ج : بسبب نواتج أيض بعض تلك العضيات .

الزوائد الشجيرية

بروزات سيتوبلازمية تخرج من جسم الخلية العصبية .

وظيفتها : استقبال ونقل السيال العصبي باتجاه جسم الخلية .

المحور

امتداد لإحدى زوائد جسم الخلية العصبية .

وظيفتها : نقل السيال العصبي بعيدا عن جسم الخلية العصبية .

الزر الطرفي : انتفاخ في نهاية المحور .

وظيفته : يخزن النواقل العصبية التي عند تحررها تولد سيالا عصبيا في خلية أخرى أو عضو استجابة.

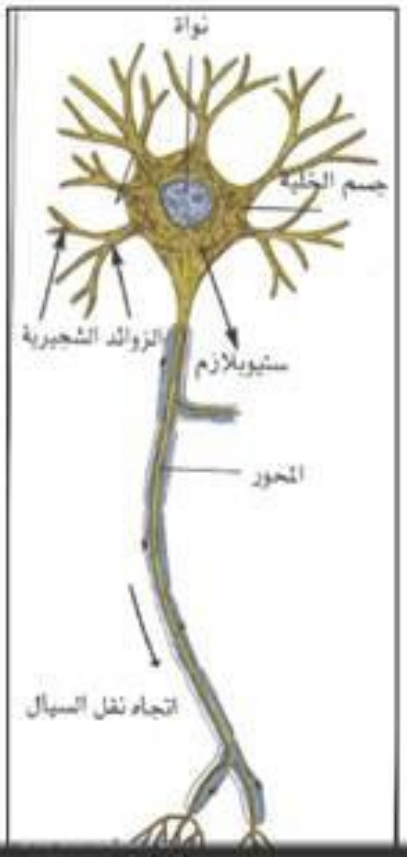

أنواع الخلايا العصبية

خلية عصبية حسية

تنقل السيال العصبي من أعضاء الحس إلى الجهاز العصبي المركزي

خلية عصبية حركية

تنقل السيال العصبي من الجهاز العصبي المركزي إلى عضو استجابة

خلية عصبية بينية
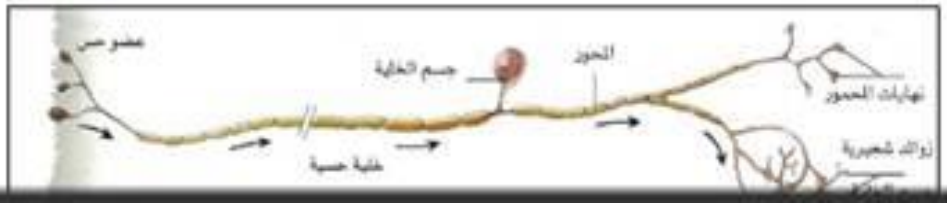
تنقل السيال العصبي من الخلية الحسية إلى الخلية الحركية