علم التشريح الرياضي

تعريف علم تشريح جسم الإنسان

يختص علم التشريح بدراسة تركيب جسم الإنسان التام النمو ووصف جميع أعضائه، والأجهزة المختلفة التي تتكون منها، وعلاقة بعضها ببعض، وكذلك الأنسجة التي تتركب منها الأعضاء.

أهمية علم التشريح

- يعتبر أساس للعلوم الرياضية
- معرفة الأخطاء البدنية الموجودة بالجسم
- تحـــديد التمرينات اللازمة لعلاج الانحرافات
- يساعد في معرفة التكوين السليم لجســم الانسان
- تحـديد نـوع الحركة الصحيحة والمناسبة لجسم الانسان
- مــلاحظة و متابعــة مــراحل النمـــو الطبيعية للإنســـان
- معالـجة أي أخطاء بدنية تظــهر أثناء مراحل نمو الانســان

مكونات جسم الانسان

١. **الخلية**: وهى اصغر وحدة بنائية في جسم الانسان.
٢. **الأنسجة** : هو مجموعة من الخلايا متشابه في الشكل والحجم والتكوين والوظيفة.

الخلية

هى اصغر وحدة بنائية فى جسم الانسان.

مشتملات الخلية

تتكون الخلية من جدار غير منتظم الشكل يحتوى هذا الجدار على مادة نصف سائلة تسمى السيتوبلازم ويحتوى هذا السائل على اعضاء الخلية وهى (اجسام جولجى - والكروموسومات) كما تحتوى الخلية على نواة بداخلها او عدة انوية تسيطر على الحياة داخل الخلية من غذاء وتكاثر

الأنســـــــجة

أنواع الأنسجة

يوجد بجسم الانسان اربعة انواع من الانسجة وهى ،

١. النسيج الضام
٢. النسيج العصبي
٣. النسيج العضلي
٤. النسيج الظهاري

أولا: النسيج الضام:

هو مجموعة من الخلايا المتشابهة في الأداء الوظيفي التي تضم وتربط أجزاء جسم الإنسان المختلفة بعضها ببعض، ويقع في عدة صور وهي:

١. النسيج الضام الليفي :

هو مجموعة من الخلايا المتشابهة والتي تضم وتربط أجزاء جسم الإنسان، وخلاياه علي هيئة ألياف بيضاء متجمعة مع بعضها في صورة حزم، وهو منتشرة في جميع أجزاء جسم الإنسان

٢. النسيج الضام المرن :

هو مجموعة من الخلايا المتشابهة التي تضم وتربط أجزاء جسم الإنسان، وخلاياه عبارة عن ألياف صفراء كثيرة بها مرونة ، ويوجد في القصبة الهوائية والشرايين وفي الاحبال الصوتية

٣. النسيج الضام الدهني :

هو مجموعة من الخلايا المتشابهة التي تضم وتربط أجزاء جسم الإنسان، وخلاياه محملة بنسبة كبيرة من الدهون ، ويوجد في الاحشاء الداخلية وحول الكلية وفي البطن والألية

٤. النسيج الضام الشبكي :

هو مجموعة من الخلايا المتشابهة التي تضم وتربط أجزاء جسم الإنسان وخلاياه بها نسبة كبيرة من الألياف الشبكية المتفرعة والمتشابكة مع بعضها ويوجد في الكبد والطحال والغدد الليمفاوية

٥. النسيج الضام الطلي :

هو مجموعة من الخلايا المتشابهة التي تضم وتربط اجزاء جسم الانسان وخلاياه عبارة عن الياف صفراء وبيضاء تجرى مع بعضها في صورة حزم متشابكة ولكنها غير متماسكة ويوجد في طبقات ما تحت سطح الجلد

٦. النسيج الضام الغضروفي :

هو مجموعة من الخلايا المتشابهة التي تضم وتربط أجزاء جسم الإنسان وخلاياه صلبة وقوية وبها نسبة مرونة ويتحدد مكان النسيج الغضروفي بناء علي شكله كما يلي :

١. إذا كان شفاف (زجاجي) يوجد علي الأسطح المفصلية بين العظام .
٢. إذا كان ألياف بيضاء يوجد في الأذن وغضروف الأنف .
٣. إذا كانت ألياف صفراء يوجد بين الفقرات .

٧. النسيج الضام العظمي:

هو أيضا أحد الأنسجة الهيكلية عبارة عن مجموعة من الخلايا المتشابهة التي تضم وتربط أجزاء جسم الإنسان، خلاياه صلبه وقوية ومتماسكة لزيادة نسبة أملاح الفوسفات والصوديوم والبوتاسيوم واليود والكالسيوم ، ويوجد في العظام .

ثانيا: النسيج العصبي:

هو مجموعة من الخلايا المتشابهة التي لها القدرة علي إرسال واستقبال الإشارات العصبية في جسم الإنسان من المخ إلى مراكز الحركة ومن مراكز الإحساس إلي المخ.
وتتكون أنسجة الجهاز العصبي من:

١. **وحدات (أنسجة) حسية :** Efferent

ووظيفتها الإحساس بالمؤثرات الخارجية، وتحويل هذه المؤثرات إلي إشارات عصبية.

٢. **وحدات (أنسجة) مواصلة :** Arraigning

ووظيفتها نقل الإشارات العصبية – التي حولتها الأنسجة الحسية من مراكز الإحساس إلي المخ.

٣. **وحدات (أنسجة) محركة باعثة :** Afferent

ووظيفتها نقل الإشارات العصبية من المخ إلي المركز المسئول عن حركة العضو ويتم تحريك العضلة المسئولة عن الانقباض العضلي .

ثالثا: النسيج العضلي:

وتنقسم العضلات في جسم الإنسان إلي ثلاث أنواع هي :

١. **العضلات الإرادية:**

ويطلق عليها العضلات المخططة، وهى عضلة إرادية خاضعة لسيطرة الإنسان، مسئولة عن حفظ اتزان جسم الإنسان سواء أثناء الحركة أو أثناء السكون، تتميز بأنها بالغة الطول يتراوح طولها بين (٥٠) ميكرونا إلى بضعة سنتيمترات، خلاياها مخططة وذلك لان الخلية اسطوانية تحتوي علي عدة أنوية كل منها محاط بكميات صغيرة من الساركوبلازم ويغلف الليفة غشاء رقيق هو الصفيحة اللحمية، يتحكم في هذه العضلات الاعصاب الشوكية وهي العضلات سريعة الانقباض، سريعة الانبساط، وتوجد في عضلات الذراعين والقدمين والبطن والظهر.

٢. **العضلات اللاإرادية:**

ويطلق عليها العضلات الغير مخططة، وهي غير خاضعة لسيطرة الإنسان ولا يستطيع التحكم فيها، وهي عضلة ملساء لها الياف مدببة الطرفين تحتوي كل منها علي نواة مركزية محاطة بكمية صغيرة من السيتوبلازم(هو المادة اللحمية) خلاياها مغزليه الشكل ليس لها خطوط مستعرضة يتحكم في هذه العضلات الأعصاب الذاتية وتوجد هذه العضلات في جدران القناة الهضمية في المعدة وفي الأمعاء وفي الأوعية الدموية وفي عضلات الجهاز التنفسي.

٣. **عضلة خاصة (عضلة القلب):**

هي عضلة لها القدرة علي الانقباض والانبساط، لها القدرة على ضخ الدم لها القدرة علي إرسال واستقبال الإشارات الكهربائية، فهي تجمع في صفاتها بين النوعين الآخرين من العضلات فخلاياها مخططة طولاً وعرضا وأيضا خلاياها مغزليه الشكل، كما يتحكم فيها الأعصاب الشوكية والأعصاب الذاتية .

رابعا النسيج الظهاري:

هو مجموعة من الخلايا المتشابهة التي تغطي وتكسو كثير من الأعضاء بالجسم من الداخل أو من الخارج لحمايتها.

١. نسيج ظهارى قشرى:

هو مجموعة من الخلايا المتشابهة التي تغطي وتكسو سطح الجسم وخلاياه تظهر علي هيئة قشور ويتكون من:

- ذو عدة طبقات أكثر من (١٢) طبقة ويغطي سطح الجسم فوق الجلد والغشاء المخاطي بالفم والمهبل والبلعوم وقرنية العين
- ذو أربعة طبقات ويغطي حوض الكلية والحالب والمثانة

٢. نسيج ظهاري اسطواني :

مجموعة من الخلايا المتشابهة التي تغطي الجسم ، خلاياه اسطوانية الشكل ويري بعضها مكعبة ، وبها نواة كل منها قرب قاعدتها، يغطي سطح المعدة والأمعاء وكثير من القنوات في الجسم .

٣. نسيج ظهاري هدبي :

هو مجموعة من الخلايا المتشابهة التي تغطي وتكسو سطح الجسم خلاياه تحمل علي سطحها أهداب كثيرة، وهذه الخلايا الهرمية قاعدتها جهة السطح حيث تحمل الأهداب ، ويتكون هذا النسيج عادة من طبقة أو طبقتين، وتغطي سطح المسالك الهوائية بالجهاز التنفسي والقناة الرحمية والرحم (حيث تقوم هذه الأهداف بدفع البويضة في القناة الرحمية) .

٤. نسيج ظهاري غددي :

هو مجموعة من الخلايا المتشابهة التي تغطي سطح الجسم خلاياه لها القدرة علي الإفراز وهي أما أن تكون خلاياها عبارة عن غدد انبوبية بسيطة أو انبوبية مركبة، تغطي مساحات كبيرة كما في الأغشية المخاطية لإفراز المخاط أو الأغشية المفرزة للسائل الزلالي.

٥. نسيج ظهاري مخرج :

هو مجموعة من الخلايا المتشابهة التي تغطي سطح الاعضاء الداخلية للجسم وخلاياه لها القدرة علي التخلص من الفضلات وتنقية الجسم منها، وذلك عن طريق الدورة الدموية فيرتفع بها إلي قنواته ثم إلي الخارج ويغطي سطح الكلية وأجزاء من الأمعاء الغليظة.

المستويات التشريحية

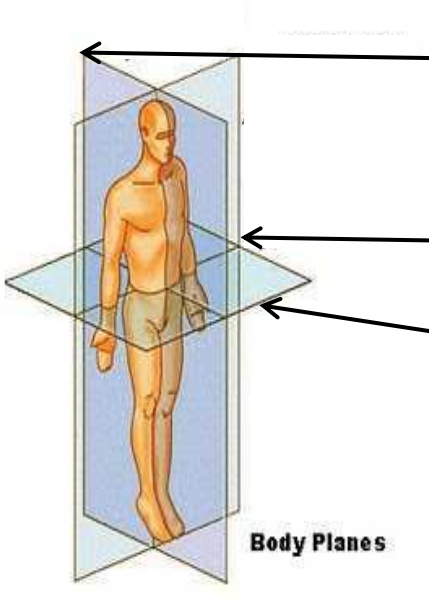

المستوى الرأسي

يسمى أيضاً بالمستوى الأمامي و هو يقسم الجسم طولياً إلى جزئيين متساويين أيمن و أيسر

المستوى التاجي

يقسـم الجسـم طولياً إلـــى قسمين أمامي و خلفي (بطني وظهري)

المستوى المستعرض

مسـتـوى أفقي يقسم الجسم إلى جــزء علوى وجـزء سفلى

الجهاز الحركي

يتكون الجهاز الحركي في جسم الانسان من ثلاث أقسام رئيسية هي :

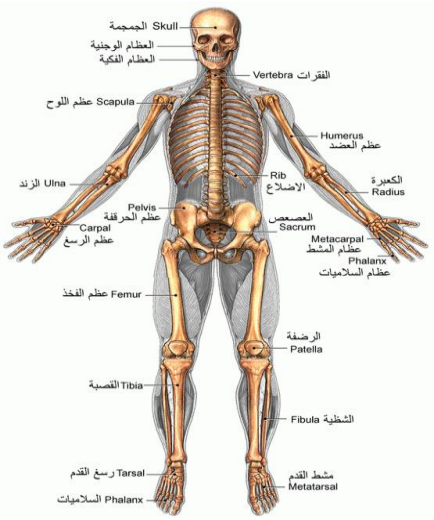

- **الجهاز العظمى .**
- **الجهاز المفصلي .**
- **الجهاز العضلي .**

الجهاز العظمي

أنواع العظام

- اسطوانية طويلة
- اسطوانية قصيرة
- صغيرة
- مفلطحة
- غير منتظمة الشكل

لوح الكتف

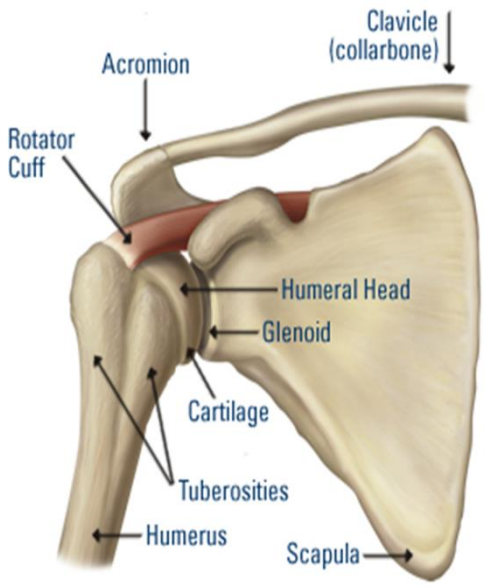

يوجد عظم اللوح في عظام الطرف العلوي لجسم الإنسان أعلي القفص الصدري من الخلف محصور بين الضلع الثاني و الضلع السابع، وهو من العظام المفلطحة مثلث الشكل قاعدته إلي أعلي ورأسه إلى أسفل ويتكون من :

- **ثلاثة أحرف وهي**:

١. حرف علوي : هو أقل الحروف طولا ويمتد من الزاوية العليا الداخلية وحتى الزاويا العليا الخارجية (الحفرة العنابية).

٢. حرف داخلي (أنسي) : هو أكثر الحروف طولا ويمتد من الزاوية العليا الداخلية وحتى الزاوية السفلي، ويعرف بالحرف الفقري.

٣. حرف خارجي (وحشي) :هو أكثر الحروف سمكا ويمتد من الزاوية العليا الخارجية وحتي الزاوية السفلي، ويعرف بالحرف الإبطي .

- **ثلاثة زوايا وهي:**

١. **زاوية سفلي** :توجد عند تلاقي الحروف الفقري مع الحرف الابطي، وتقع بمحاذاة الضلع السابع .

٢. **زاوية عليا داخلية** : توجد عند تلاقي الحرف الفقري مع الحرف العلوى وتقع بمحاذاة الضلع الثاني تقريبا.

٣. **زاوية عليا خارجية**: توجد عند تلاقي الحرف العلوي مع الحرف الابطي ، وتقع بمحاذاة الضلع الثاني تقريبا ويحل محلها حفرة كروية الشكل ضيقة من أعلي عريضة من أسفل مقعرة قليلاً تتمفصل مع رأس عظم العضد لتكون مفصل الكتف وتعرف بالحفر العنابية.

- **ثلاث نتوءات :**

١. **النتوء الشوكي** : يوجد علي السطح الخلفي للعظم ويمتد من الحرف الفقري (بمحاذاة الضلع الرابع) وحتي الحفرة العنابية، وهو عبارة عن جزء بارز يعرف الشوكة

٢. **النتوء الأخرومي**: هو جزء عظمي بارز يقع علي نهاية امتداد النتوء الشوكي ولها سطح مفصلي علوي يتمفصل مع عظمة الترقوة.

٣. **النتوء الغرابي** : هو جزء عظمي بارز مدبب لأعلي ومستعرض للجانب يقع في نهاية الحرف العلوي من الجنة الخارجية.

- **ثلاث حفر:**

١. **حفرة أعلى الشوكة** : حفر صغيرة أعلي النتوء الشوكي علي السطح الخلفي للعظم.

٢. **حفرة أسفل الشوكة** : حفرة متوسطة الحجم توجد أسفل النتوء الشوكي علي السطح الخلفي للعظم.

٣. **حفرة تحت اللوح** : حرفة تملأ جزء كبير من السطح الأمامي للعظم، وهي تقع بين السطح الأمامي والأضلاع.

- **سطحان:**

١. **سطح ضلعي** : مقعر في جميع أجزائه وأملس، ويتميز بوجود خطوط عظمية بارزة عليه لاتصال العضلة تحت اللوح بها.

٢. **سطح ظهري :** محدب في جميع أجزائه وخشن في بعض المناطق لاتصال العضلات به وتقسمه الشوكة إلي جزئين غير متساويين

عظم الترقوة

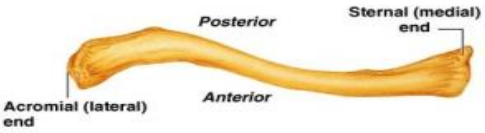

(b) Right clavicle, superior view

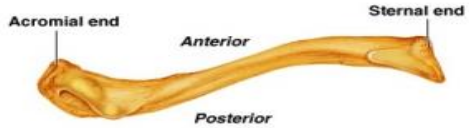

(c) Right clavicle, inferior view

وتوجد في الجزء الأمامي العلوي للصدر، أسفل الرقبة، موضوعة أفقياً بين عظم القص من الجهة الإنسية والنتوء الأخرومي لعظم اللوح من الوحشية.

وعظم الترقوة من العظام الطويلة، لها جسم وطرفان: طرف إنسي وطرف وحشي وكذلك لها حرفان: أمامي وخلفي، وسطحان: علوي وسفلي.

تتكون من:

- الجسم: وينقسم إلي ثلث وحشي مبطط ومحدب من الخلف ومقعر من الأمام وإلي ثلثين إنسيين مقعر من الخلف ومحدب من الأمام .

وللجسم سطح علوي يمكن حسه تحت الجلد وسطح سفلي به ميزان للعضلة تحت الترقوة في الجزء الإنسي، وتتصل بعض الأربطة بالجزء الوحشي لتثبيت عظم الترقوة بعظم اللوح، ولذلك كان هذا الجزء من الترقوة خشنا.

- الطرف الوحشي: مبطط يوجد عليه سطح بيضاوي الشكل يتمفصل مع النتوء الأخرومي لعظم اللوح.

- الطرف الأنسي: منشوري الشكل يتمفصل مع الزاوية العليا الوحشية لعظم القص وكذلك مع غضروف الضلع الأول (السطح العلوي).

ويلاحظ أن أضعف جزء في الترقوة هو عند اتصال الثلث الوحشي بالثلثين الأنسيين ولذلك فهو أكثر تعرضنا للكسر.

عظم العضد

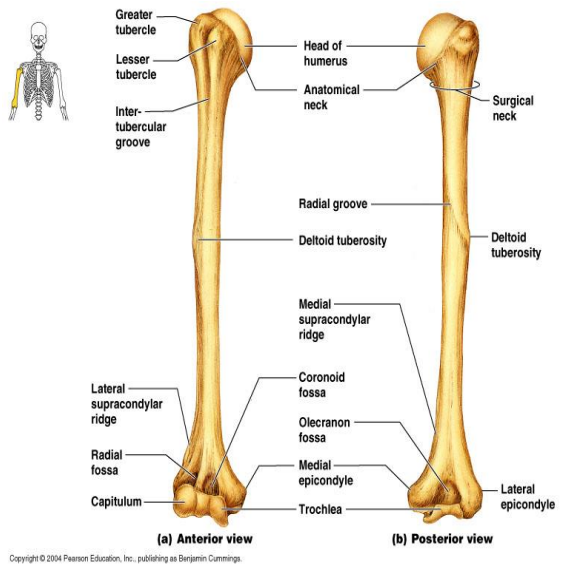

يوجد عظم العضد في الطرف العلوي لجسم الإنسان أحد عظم الأطراف، يمتد من مفصل الكتف وحتي مفصل المرفق، من العظام الطويلة موضوع وضعا رأسيا، له طرف علوي وطرف سفلي ويربط بينهما الجسم.

وتتكون من الاتي :

أولا: النهاية العليا...

١- **رأس عظم العضد** : عبارة عن جزء عظمي كبير الحجم علي شكل نصف كرة ملساء تتجه إلي أعلي وللداخل وتتمفصل مع عظم اللوح (الحفرة العنابية) لتكون مفصل الكتف .

٢- **العنق التشريحي**: وهو الجزء الضيق المختنق الذى يلي الرأس مباشرة ويفصل بين الرأس والحدبتين الكبرى والصغرى .

٣- **الحدبة الكبرى**: جزء عظمي كبير الحجم ويوجد علي الجهة الخارجية للعظم وجهة الخلف.

٤- **الحدبة الصغرى:** جزء عظمي أصغر حجما من الحدبة الكبرى ويوجد ايضا علي الجهة الخارجية للعظم وجهة الأمام.

٥- **الميزاب (الأخدود) :** هو ميزاب يفصل بين الحدبتين الكبرى والصغرى ثم يتجه إلي جهة الأمام ويعرف بميزاب وتر العضلة ذات الرأسين العضدية، وذلك لمرور وتر العضلة المسماة باسمه بها.

٦- **العنق الجراحي :** جزء عظمي ضيق مختنق يوجد في نهاية الطرف العلوي ويفصل بين الطرف العلوي والجسم ويعرف بالعنق الجراحي نظرا لكثرة تعرضه للكسر وأجزاء العمليات الجراحية به.

ثانيا: جسم العظمة...

١. طويل قوي اسطواني من أعلي عريض من أسفل
٢. سطحه الأمامي من أعلي به ميزاب وتر العضلة ذات الرأسين العضدية.
٣. سطحه الخلفي به ميزاب حلزوني لمرور العصب الكعبري به.
٤. حرفه الداخلي به جزء عظمي بارز صغير الحجم يعرف بالحدبة الغرابية لاندغام وتر العلية الغرابية العضدية به.
٥. حرفه الخارجي به جزء عظمي بارز كبير الحجم يعرف بالحدبة الدالية لاندغام وتر العضلة الدالية به.

ثالثا: النهاية السفلى...

١- **العقدة الداخلية:** جزء عظمي كبير الحجم يمكن حسها ورؤيتها بسهولة تحت سطح الجلد، سطحها الأمامي منشأ مشترك للعضلات القابضة لأصابع ورسغ اليد، سطحها الخلفي به ميزاب لمرور العصب الزندي به.

٢- **البكرة :** جزء عظمي قريب الشبه بالبكرة له سطح أمامي وسفلي خلفي اسطواني أملس يتمفصل مع عظم الزند (الحفرة السينية الكبرى).

٣- **اللقمة :** جزء عظمي نصف حجم الكبرة كروي أملس يتمفصل مع عظم الكعبرة (السطح العلوي لرأس عظمة الكعبرة).

٤- **العقدة الخارجية:** جزء عظمي أقل حجما من العقدة الأخرى ، سطحها الخلفي منشأ مشترك للعضلات الباسطة لأصابع ورسغ اليد.

٥- **الحفرة القرنية:** حفرة متوسطة الحجم توجد علي السطح الأمامي للطرف السفلي للعظمة أعلي البكرة مباشرة، وتتمفصل مع عظم الزند (النتوء القرني لعظم الزند).

٦- **الحفرة الكعبريه :** حفرة صغيرة توجد علي السطح الأمامي السفلي للعظمة أعلي اللقمة مباشرة وتتمفصل مع عظم الكعبرة (السطح الأمامي لرأس الكعبرة).

٧- **الحفرة المرفقية :** حفرة مثلثة الشكل كبيرة الحجم توجد علي السطح الخلفي للطرف السفلي للعظمة وتتمفصل مع عظم الزند (النتوء المرفقي لعظم الزند).

القفص الصدري

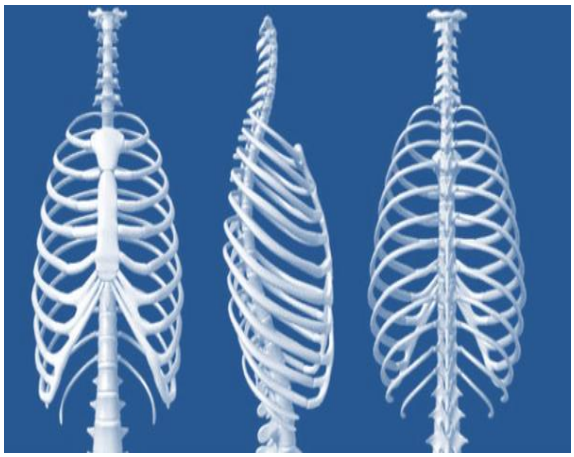

هيكل القفص الصدري عبارة عن قفص عظمي مخروطى الشكل ضيق من أعلي ويتسع تدريجياً من أسفل حتي الضلع الثامن والتاسع، ويتكون من الخلف من الفقرات الظهرية، يتكون من الأمام من عظم القص، يتكون من كلا الجانبين من أثني عشر ضلعا، ويتميز بوجود فتحة مدخل وفتحة مخرج له.

تنقسم الأضلاع إلى:

- سبعة أزواج من الأضلاع الحقيقية.
- ثلاثة أزواج من الأضلاع الكاذبة.
- زوجان من الأضلاع العائمة

عظم القص

وهو من العظام المفلطحةويوجد بالجسم عموديا في منتصف القفص الصدري من أعلى والأمام وله سطحان أمامي وخلفي وحرف علوي وحافتان جانبيتان وحشيتان، كما يوجد به نتوء سفلي.

- يتكون عظم القص من **يد القص وجسم العظمة والنتوء الخنجري**
- يكون السطح الأمامي خشناً لإتصاله بكثير من العضلات والأربطة
- السطح الخلفي أملس والحافة العليا تحدد بداية القفص الصدري

- نهاية أسفل العنق والحافتان الوحشيتان يتمفصلان بهما غضاريف الأضلاع السبعة العليا من الجانبين ومن أسفل بالنتؤ الخنجري
- وتتمفصل يد عظم القص من حافتيها الوحشيتان مع الطرفين الأنسيين لعظمتي الترقوة.
- أما عن إتصال الأضلاع بالحافتين الوحشيتين لعظم القص نجد أن:
  - الضلع الأول يتمفصل مع يد القص.
  - الضلع الثاني عند الزاوية بين يد وجسم عظم القص.
  - الأضلاع من الثالث إلى السادس يتمفصلون مع جسم القص.
  - الضلع السابع يتمفصل عند إتصال الجسم بالنتوء الخنجري.

العمود الفقري

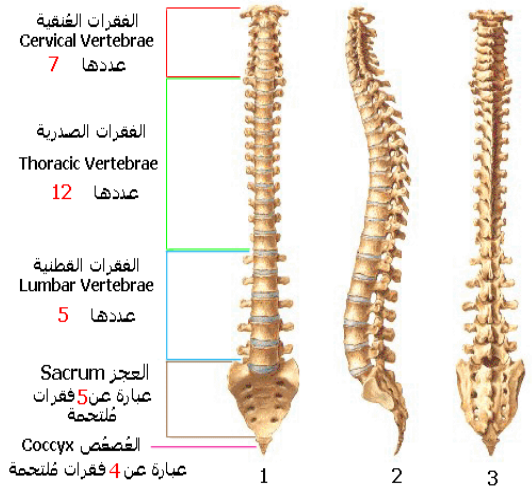

يتكون العمود الفقري في الإنسان من الفقرات العظمية التى تربط بعضها مع بعض ويفصل بينهما ألواح غضروفية ليفية تعطي للعمود الفقري المرونة في الحركة حتي يتمكن الإنسان من عمل حركاته بسهولة، كما أنها من أهم العوامل فى امتصاص الصدمات فى العمود الفقرى ، هذا علاوة علي انها تحفظ وتعطي شكل التقوسات الثانوية في العمود الفقرى .

وظيفة العمود الفقري في الإنسان

١. يكون العمود الفقري المحور الرئيسي في الجسم:
٢. كما يكون القناة الفقرية التى تحفظ النخاع الشوكي وما يحيط به من أغشية وأعصاب وأوعية دموية.
٣. كما يحافظ علي قوام الجسم ويتصل به الطرف السفلي عن طريق المفصل العجزي الحرقفي.
٤. تتصل به الضلوع من الخلف لتكوين الفقص الصدري.

ويلاحظ أنه يوجد بين كل فقرتين قرص ليفى غضروفي يسمي اللوح الغضروفي له وظائف هامة هي:

١. أنها تكسب العمود الفقري المرونة التي تساعد علي القيام بالحركات المختلفة لوجود ألياف مرنة قوية بها.
٢. كما تعطي العمود الفقري التقوسات الثانوية وذلك باختلاف سمكها في مناطق العمود المختلفة.
٣. كما تعمل علي امتصاص الصدمات التي تقع علي العمود الفقري كالسقوط أو القفز أو الجرى وغير ذلك .

عظام الساعد

يوجد بالساعد عظمتان أحدهما داخلي كبير يعرف بعظم الزند والاخر عظم خارجي صغير. يعرف بعظم الكعبرة.

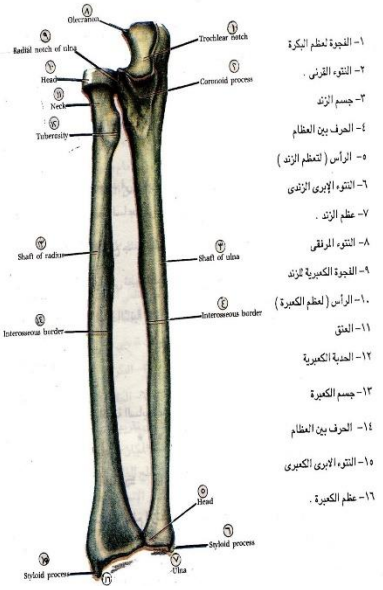

اولا: عظم الزند

يوجد عظم الزند في عظام الطرف العلوي لجسم الإنسان، أحد عظام الساعد من الجهة الداخلية، يمتد من مفصل المرفق وحتى مفصل رسغ اليد، من العظام الطويلة موضوع وضعا رأسيا له طرف علوي وطرف سفلي ويربط بينهم الجسم.

أولاً : الطرف العلوي

يتكون من:-

أ- النتوء المرفقي :

بروز عظمي كبير متجه إلي أعلي والي الخلف له سطح أمامي مفصلي للتمفصل مع عظم العضد (الحفرة المرفقية)، وسطحه الخلفي يمكن حسه تحت الجلد.

ب- النتوء القرني:

بروز عظمي صغير متجه إلي الأمام وإلي أسفل قليلا له سطح علوي مفصلي للتمفصل مع عظم العضد (الحفرة القرنية).

ج- الحفرة السينية الكبري:

حفرة كبيرة الحجم هلالية الشكل تقع بين النتوء المرفقي والنتوء القرني لها سطح مفصلي يتمفصل مع عظم العضدد (البكرة)، وقد سميت كذلك لوجه الشبه بينهما وبين كأس حرف السين.

د- الحفرة السينية الصغري:

حفرة صغيرة مقعرة توجد علي جانب النتو القرني علي السطح الوحشي سطحها مفصلي للتمفصل مع عظم الكعبرة (السطح الجانبي لرأس عظم الكعبرة).

ثانيا: جسم العظمة

طويل وسميك ومنشوري الشكل في جزئه العلوي ويميل إلي الاستدارة في جزئه السفلي، وأهم ما يميز الجسم وجود حرف بارز علي الجهة الوحشية للعظم ويعرف بالحرف بين العظام إذ يلتصق به الغشاء بين العظم الذي يربط بين عظم الزند وعظم الكعبرة .

ثالثا: الطرف السفلي

الطرف السفلي اصغر بكثير من الطرف العلوي ومستدير عنه (يسمي برأس عظم الزند) ويتميز الطرف السفلي بالتالي :

١- وجود بروز عظمي مدبب إلي أسفل وجهة الخلف يعرف بالنتوء الأبري الزندي .
٢- كما له سطح مفصلي جانبي خارجي للتمفصل مع سطح مفصلي مقابل له في عظم الكعبرة.
٣- كما له سطح مفصلي سفلي للتمفصل مع عظام هيكل اليد مع العظم الهرمي .

□

ثانيا: عظم الكعبرة

يوجد عظم الكعبرة في عظام الطرف العلوي لجسم الإنسان، أحد عظام الساعد من الجهة الخارجية، يمتد من مفصل المرفق وحتى مفصل رسغ اليد، من العظام الطويلة موضوع وضعا رأسيا، له طرف علوي وطرف سفلي ويربط بينهما لجسم.

أولاً : النهاية العليا

١. رأس الكعبرة:

عبارة عن قرص عظمي مستدير له سطح مفصلي علوي مقعر قليلا يتمفصل مع عظم العضد (اللقمة) كما له سطح مفصلي جانبي داخلي للتمفصل مع عظم الزند (الحفرة السينية الصغري) كما له سطح مفصلي أمامي للتمفصل مع الحفرة الكعبرية لعظم العضد .

٢. العنق:

جزء عظمي ضيق مختنق يلي الرأس مباشرة.

٣. الحدبة الكعبرية:

بروز عظمي واضح يوجد اسفل العنق علي الجهة الداخلية يندغم به وتر العضلة ذات الرأسين العضدية، كما أنها تتمفصل مع عظم الزند أثناء حركة الكب والبطح.

ثانيا : جسم العظمة

جسم العظمة طويل قوي مستدير في جزئه العلوي وعريض في جزئه السفلي، أهم ما يميز الجسم وجود حرف بارز علي الجهة الأنسية للعظم يعرف بالحرف بين العظام، إذ يلتصق به الغشاء بين العظام الذي يربط بين عظم الزند وعظم الكعبرة، كما ويوجد علي جسم العظمة من الحافة الوحشية في ثلثة الأوسط حدبة ظاهرة يندغم بها وتر العضلة الكابة المستديرة.

ثالثاً : النهاية السفلي

الطرف السفلي أكبر كثير من الطرف العلوي، ويميز الطرف السفلي بما يلي

١. وجود بروز عظمي علي الجهة الخارجية (الوحشية) يعرف بالنتوء الابري الكعبري .
٢. كما له سطح مفصلي علي الجهة الداخلية (الأنسية) للتمفصل مع سطح مفصلي مقابل له في عظم الزند .
٣. كما له سطح مفصلي املس ومقعر يتمفصل مع عظام هيكل اليد وذلك مع العظم الزورقي والعظم اله لالي .

الجهاز المفصلي

يتكون المفصل من تقارب أو ارتكاز طرفي عظمتين أو أكثر أو غضروفين بعضهما ببعض وارتباطهما بواسطة أنسجة ليفية أو غضروفية تحفظهما وتثبتهما

أنواع المفاصل:

١. مفاصل ليفية
٢. مفاصل غضروفية
٣. مفاصل زلالية

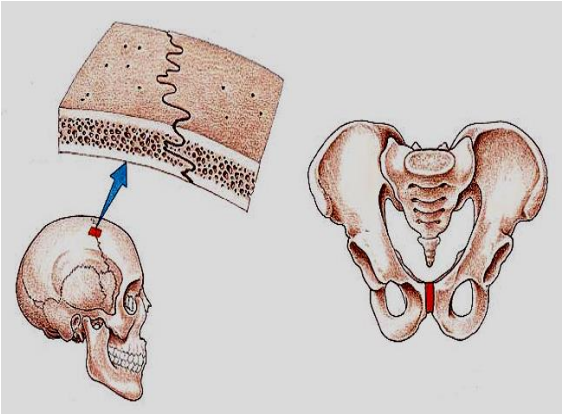

١. **المفاصل الليفية (عديمة الحركة)**

وفيها يلتقي سطحا العظمين معا ويربط بينهما نسيج ليفي وغالبا ما يكون السطح المفصلي غير أملس وغير مغطي بغضروف حيث إن هذه المفاصل عديمة الحركة مثل :

أ. مفاصل عظام الوجه
ب. بين عظام الجمجمة (التداريز)
ج. المفاصل التي بين الفك والاسنان

٢. **المفاصل الغضروفية (قليلة الحركة)**

تكون أطراف العظام المشتركة في تكوين المفصل مغطاة بغضروف وترتبط العظام بنسيج غضروفي وتوجد طبقة .غضروفية تربط العظمتين بعضهما ببعض

هذا النوع من المفاصل قليل الحركة والمفاصل الغضروفية نوعان :

أ) مفاصل غضروفية ابتدائية
ب) مفاصل غضروفية ثانوية

٣. **المفاصل الزلالية (حرة الحركة)**

تمثل أغلب أنواع المفاصل المتحركة في جسم الإنسان وخاصة الموجودة في الأطراف ، وتتميز بالقدرة على الحركة

١- مفاصل كرة وحق
٢- مفاصل وحيدة المحور
٣- مفاصل ثنائية المحور

الحركات الهامة التي تقوم بها المفاصل :

١- القبض : (Flexion)

وهي حركة يقصد بها تقريب أحد الجزأين للآخر أو ضمه إليه مثل قبض الساعد للعضد ، وقبض أصابع اليد وقبض الساق إلى الفخذ ... الخ .

٢- البسط : (Extension)

وهي حركة عكس القبض ، أي تبعيد جزأي أحدهما عن الآخر . مثل بسط الساعد ، وبسط أصابع اليد وبسط الساق ... الخ .

٣- الضم : (Adduction)

ويقصد بذلك تقريب العضو من الجسم أو للخط المتوسط في الجسم مثل ضم العضد للجذع وضم الأصابع بعضها لبعض وضم الفخذ للجسم ... الخ .

٤- التبعيد : (Adduction)

وهي حركة عكس الضم أي تبعيد العضو عن الجسم ، أو عن الخط المتوسط في الجسم ، مثل تبعيد العضو عن الجذع ، والأصابع بعضها عن بعض وهكذا .

٥- اللف : (Rotation)

لف العضو للجهة الإنسية أو للوحشية مثل حركة لف الساعد للداخل او الخارج.

٦- الدوران : (Circumduction)

وهي حركة تشمل مجموع الحركات السابقة ، أي الحركة في جميع الاتجاهات على شكل دائرة ، ولا تقوم بهذه الحركة إلا المفاصل من نوع كرة وحق مثل حركة دوران مفصل الكتف الكاملة ، وحركة مفصل الفخذ (ولو أنها أقل من مفصل الكتف) .

٧- البطح : Supination

وهي الحركة التي تصبح بها الكف أو راحة اليد إلي أعلي .

٨- الكب : Pronation

عكس البطح أي جعل الكف أو راحة اليد إلي أسفل .

مفصل الكتف

العظام المتفصلة:

هو من المفاصل الزلالية الحرة الحركة في جسم الإنسان (من نوع الكرة والحق) ويتكون المفصل من تمفصل السطح المفصلي لرأس عظم العضد مع الحفرة العنابية لعظم اللوح، وهى حفرة غير عميقة، ولذلك كانت إمكانيات المفصل في الحركة كبيرة جدا، ولكن هذه الحركة الحرة كثيراً ما تسبب الخلع للمفصل وذلك لعدم عمق الحفرة العنابية وعدم ثبوت رأس عظم العضد بداخلها إلا بقدر بسيط ، ولضعف المحفظة الليفية وارتخائها خاصة في الجهة الانسية لرأس عظم العضد من أسفل.

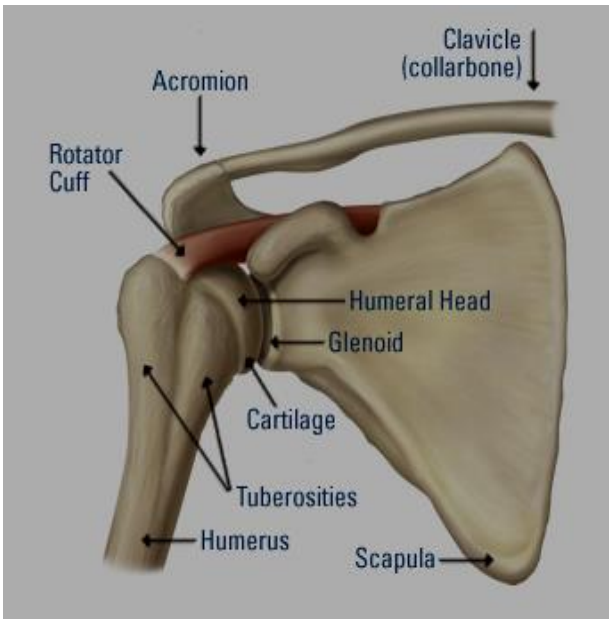

النسيج الغضروفي:

يحيط بالسطح المفصلي للحفرة العنابية شفة غضروفية، تسمي بالشفة العنابية تعمل علي زيادة عمق هذه الحفرة وزيادة سطحها المفصلي، كما يغطي رأس العضد في حالة الحياة غضروف أملس لتسهيل الحركة ومنع الاحتكاك بين العظام المتمفصلة.

المحفظـــة الليفيـــة:

غشاء ليفى متين يغلف المفصل من الخارج من جميع الجهات وتتصل المحفظة بعنق عظم العضد التشريحية، وفي الرباط المستعرض لعظم العضد .

في الجهة الإنسية يكون اتصالها بعظم العضد حوالي ١,٥ سم تحت السطح المفصلي للعضد أي أن العنق الجرحي يدخل ضمن الجزء المغطي بالمحفظة الليفية من الجهة الإنسية، ولذلك نجد المحفظة مرتخية في هذا الجزء في حالة قبض العضد إلي الجذع، هذا بالنسبة لعظم العضد، أما بالنسبة للحفرة العنابية فتتصل المحفظة الليفية لها.

تبدو المحفظة الليفية مرتخية في جزئيها في هذا الجزء في حالة قبض العضد إلي الجذع، هذا بالنسبة لعظم العضد، أما بالنسبة للحفرة العنابية فتتصل المحفظة الليفية بالحافة الخارجية للشفة العنابية حيث تلتصق بالسطح الخارجي للحلقة الليفية الغضروفية لها.

تبدو المحفظة الليفية مرتخية فى جزئها الإنسي السفلي مما يسهل حركة تبعيد الذراع عن الجذع وكذلك الحركة الدائرية لمفصل الكتف.

يوجد بالمحفظة الليفية فتحات أحدها لمرور الرأس الطويل للعضلة العضدية ذات الرأسين، وآخرين يمر منه الكيس الزلالي تحت اللوح .

المحفظة الزلالية (الغشاء الزلالي):

هى كيس زلالي يبطن المحفظة الليفية، وتنعكس من الجهة الإنسية علي حافة الشفة العليا لتغلفها، كما تنعكس جهة عظم العضد لتغطي الجزء العظمي من العنق الجراحى داخل المحفظة الليفية.

ويوجد بها فتحات كالتي في المحفظة الليفية: فتحة لوتر الرأس الطويل للعضلة العضدية ذات الرأسين، وفتحات أخري لمحفظة زلالية صغيرة واحدة تفصل بين المحفظة الليفية ووتر العضلة تحت اللوح حيث يوجد الكيس الزلالي تحت اللوح، وأخري تفصل بين المحفظة الليفية ووتر العضلة فوق الشوكةو تحت الشوكة،

وهذه الفتحات تسهل حركة أوتار هذه العضلات وتعمل ايضا المحفظة الزلالية علي تشحيم وتزيت المفصل ومنع الاحتكاك بين راس عظم العضد والحفرة العنابية وتسهيل الحركة لاداء مختلف الحركات الرياضية او الحركات اليومية العادية المتنوعة.

أربطة مفصل الكتف:

١. الرباط العضدي العنابي
٢. الرباط الغرابي العضدي
٣. الرباط الأخرومي الغرابي
٤. الرباط الاخرومي الترقوي
٥. الرباط الغرابي الترقوي

كما يوجد داخل مفصل الكتف تجويف

يسمي المحفظة اوالغشاء اوالتجويف المفصلي الداخلي وتسمي هذه المحفظة بالغشاء الزلالي وهذا الغشاء غني بالأوعية الدموية التي تغذي الغضروف والمفصل ، كما توجد به خلايا لمهاجمة الميكروبات التي يمكن أن تصل إلي المفصل لأي سبب

حركات مفصل الكتف

١. قبض العضد إلي الإمام
٢. بسط العضد إلي الخلف
٣. تبعيد العضد عن الجذع
٤. ضم العضد وتقريبه من الجذع
٥. اللف اللإنسية
٦. اللف للوحشية
٧. الدوران

مفصل الركبة

عتبر مفصل الركبة أكبر مفصل زلالى فى جسم الانسان ، ويتكون من تمفصل الطرف السفلى لعظم الفخذ مع الطرف العلوى لعظم القصبة وكذلك السطح الخلفى لعظم الوضفه مع السطح الامامى لنهاية عظم الفخذ . وهو مفصل كبير معقد التركيب ، ذو محفظة زلالية ، ويعتبر مفصلا مسطحا وحيد المحور تحيط به اربطة وعضلات قوية لذلك كان حدوث الخلع به نادراً .

المحفظة الليفية : هي نسيج ليفي متين يصل بالسطح المفصلي لعظمتي القصبة والفخذ وتمتد حول الركبة ولا توجد من الأمام لوجود عظم الرضفة والرباط الرضفي ووتر العضلة ذات الأربع رؤوس الفخذية.

الأربطة الليفية التي تساعد على ثبات مفصل الركبة

١. **الرباط الخارجي** :هو رباط قوي يمتد بطول السطح الخارجي للقمة الخارجية لعظم الفخذ إلى رأس عظم الشظية وينفصل هذا الرباط عن الغضروف الخارجي بواسطة وتر العضلة المأبضية
٢. **الرباط الداخلي :** ينقسم إلى جزئين أحدهما عميق وهو المسئول عن تثبيت الغضروف الداخلي والآخر سطحي وهو المسئول عن الثبات الداخلي لمفصل الركبة ويمتد من النتوء الداخلي لعظم الفخذ إلى السطح الداخلي لعظم القصبة أسفل الركبة
٣. **الرباط الصليبي الأمامي :** يوجد داخل تجويف المفصل وخارج الغشاء السينوفي ولا يتغير مكانة مع نمو الركبة وهو الرباط المفصلي الوحيد الذي لا يرتبط بالمحفظة الليفية ويأخذ شكل اتصال الرباط الصليبي الامامي بعظم القصبة يتجه قمته إلى الخلف وهو من العوامل الرئيسية التي تحفظ اتزان الركبة أثناء الثبات عند اللف إلى الخارج أو الداخل أو عند البسط الزائد ويتكون الرباط الصليبي من ثلاث حزم (الأمامية – المتوسطة – الحزمة الخلفية الخارجية)
٤. **الرباط الصليبي الخلفي:** يوجد خلف الرباط الصليبي الأمامي وهو أوسع وأقوى من الأمامي وينقسم إلى حزمتين أحداهما خلفي داخلي والأخرى أمامي خارجي ويتصل الرباط الصليبي الخلفي بالجزء الخلفي من الحفرة القصبية الخلفية للقمة الداخلية ويتصل أيضاً بالسطح الخارجي للقمة الداخلية الفخذية وهذا يجعل الرباط الصليبي الخلفي أقوى من الأمامي.

المحفظة الزلالية: (الغشاء الزلالي) هو غشاء رخو لين خاصة عند قبض الركبة ويطول عند بسط الركبة فهو يساعد على حركة مفصل الركبة ويقلل الاحتكاك بين الأسطح المفصلية .

الغضاريف الهلالية للركبة

يوجد بالركبة غضروفان إحداهما داخلي والآخر خارجي.

- **الغضروف الأنسي للركبة :**

هو هلالي عرضه ١٠مم تقريباً سميك من الخلف أكثر من الأمام وهو غضروف ثابت لان الحافة الخارجية منه متصلة بالمحفظة الليفية للركبة وهو مثبت بالرباط القصب الإنسي ويزيد الغضروف الداخلي من تقعر السطح العلوي للقمة الداخلية القصبية.

- **الغضروف الوحشي للركبة :**

يشبه الدائرة ويعتبر أقل ثباتا من الغضروف الداخلي. وهو أكثر حركة لعدم اتصاله بالمحفظة الليفية للركبة وعدم اتصاله بالرباط الشظي الوحشي وسهولة حركته لكي يتلائم مع نفسه عند أداء الحركات الدورانية المفاجئة في مفصل الركبة وبالتالي يقل تعرضه للإصابة وتزداد في الغضروف الداخلي في مثل هذه الحركات الدورانية.

الحركات التى يقوم بها مفصل الركبة

مفصل الركبة مفصل وحيد المحور ولذلك فله حركتان أساسيتان يقوم بهما هما:

- القبض
- البسط
- اللف للانسية
- اللف للوحشية

الجهاز العضلي

العضلات هى الجزء الحيوي للجهاز الحركي وهى تقوم بالحركات المختلفة عن طريق الإنقباض والإنبساط سواء الخارجية كالمشي والجري وغيرها من حركات أو الداخلية مثل حركة المعدة والأمعاء وجدران الأوعية الدموية.

يختص الجهاز العضلي بدراسة العضلات الهيكلية في جسم الإنسان، والعضلات هى اللحم الأحمر في الجسم وتكون نصف وزن الجسم تقريباً وهى من العوامل الهامة التي تحدث الحركة في أي عضو عن طريق إنقباضها.

وتنقسم العضلات في جسم الإنسان إلى ثلاث أنواع هى :

العضلات الإرادية

ويطلق عليها العضلات المخططة، وهى عضلة إرادية خاضعة لسيطرة الإنسان، مسئولة عن حفظ اتزان جسم الإنسان سواء أثناء الحركة أو أثناء السكون **وتوجد في عضلات الذراعين والقدمين والبطن والظهر**

العضلات اللاارادية

ويطلق عليها العضلات الغير مخططة، وهي غير خاضعة لسيطرة الإنسان ولا يستطيع التحكم فيها، خلاياها مغزلية الشكل، وتوجد هذه العضلات في جدران القناة الهضمية في المعدة وفي الأمعاء وفي الأوعية الدموية وفي عضلات الجهاز التنفسي.

عضلة خاصة (عضلة القلب)

هي عضلة لها القدرة علي الانقباض والانبساط، لها القدرة على ضخ الدم لها القدرة علي إرسال واستقبال الإشارات الكهربائية، فهي تجمع في صفاتها بين النوعين الآخرين من العضلات فخلاياها مخططة طولاً وعرضا وأيضا خلاياها مغزلية الشكل، كما يتحكم فيها الأعصاب الشوكية والأعصاب الذاتية .

انواع الالياف العضلية

١. **العضلات البطيئة الحمراء**

تتميز بلونها الأحمر نظراً لاحتوائها على كمية كبيرة من الميوجلوبين والميتوكوندريا ولذا لديها القدرة على تحمل العمل لفترة طويلة.

٢. **العضلات السريعة البيضاء**

تتميز بلونها الأبيض نظراً لقلة الميوجلوبين بها عن الألياف الحمراء ، وتحتوى على نسبه أكبر من الفوسفوكرياتين والكالسيوم والجلايكوجين ، لذا تكون سريعة الانقباض .

منشأ العضلة

تتصل العضلة باحد اطرفها بأحد العظام بواسطة أليافها العضلية ويسمى ذلك منشأ العضلة وهو الطرف الثابت بها، وهو جزء عضلي سميك أحمر اللون رخو ويسمى رأس العضلة

إندغام العضلة

ويتصل طرف العضلة الأخر بنهايةعظمة أخرى مجاورة للأولي او تتمفصل معها وذلك بواسطة حبل ليفي أبيض اللون وهو الطرف المتحرك بالعضلة ويسمى باندغام العضلة وبين المنشأ والاندغام أي بين العظمتين اللتين تتصل بهما العضلة يوجد مفصل تتحرك عنده العظمتان عند تنبيه العضلة وإنقباضها

الوتر

هو عبارة عن ألياف ليفية تنشأ من العضلات وهو وتر إما مستدير وإما عريض منبسطة

الصفاق

هو عبارة عن غشاء عضلي قوى عريض وكبير الحجم ومنبسط ليقوم بعمل منشأ أو إندغام لبعض العضلات الخاصة لتسطيع القيام بعملها على الوجه الأكمل كما في حالة عضلات جدار البطن الأمامية والعضلات الظهرية

العصب المغذي

يكون لكل عضلة عصب أو أكثر للعمل علي تحريكها ، وهذا العصب ينقل أمر الحركة من المخ الى العضلة أو كأنعكاس مباشر من النخاع الشوكي الى العضلة.

العضلة الصدرية العظمى

هي عضلة سطحية كبيرة مثلثة الشكل تقريباً، توجد على الجزء العلوى الأمامي من القفص الصدري، وهي تكون الجدار الأمامي للحفرة الأبطية.

المنشأ :

تنشأ ألياف العضلة من :

١- الثلث الأمامي الداخلي لعظم الترقوة .
٢- ما يقرب من النصف الخارجي للسطح الأمامي لعظم القص .
٣- غضاريف الأضلاع الستة العليا .
٤- الصفاق الذي يغطي العضلة البطنية المنحرفة الخارجية - (الظاهرة)

الاندغام:

تتجه ألياف العضلة إلي الجهة الوحشية ولأعلي بعد أن تتحد أليافها وتتخذ الألياف السفلي مكانا أسفل الألياف العليا وبذلك تكون صفاق ذو طبقتين يندغم في:

الحافة الخارجية للميزاب بين الحدبتين في عظم العضد والذي يسمي باسم (ميزاب وتر العضلة ذات الرأسين العضدية) .

عمل العضلة:

- قبض وتقريب العضد من الجذع.
- تدوير العضد إلي الجهة الانسية (الداخلية).
- إذا تم التعلق باليدين فإنها تسحب الجسم إلي أعلي .
- لها أهمية خاصة في رياضة السباحة لأن حركة الذراعين تعتمد عليها حيث تعمل عند قبض مفصل الكتف، لذلك يجب تنميتها للألعاب التي تستلزم تحريك الكتف مثل كرة اليد كرة الماء وغيرها من الالعاب الرياضية الاخري .

عصب العضلة :

- العصب الصدري الأنسى من الضفيرة العضدية .
- العصب الصدري الوحشي .

العضلة الدالية

هي عضلة سطحية مثلثة الشكل قاعدتها إلي أعلي ورأسها إلي أسفل في منتصف العضد وهي تغطي مفصل الكتف من الامام والوحشية والخلف .

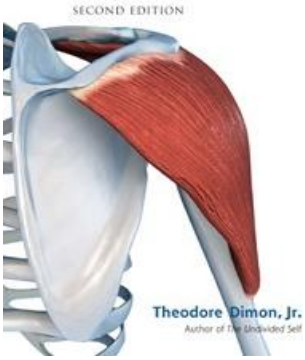

المنشأ:

- **الألياف الأمامية :** تنشأ من الحرف الامامي للثلث الخارجي لعظم الترقوة .
- **الألياف الوسطي :** تنشأ من الحرف السفلي للنتوء الاخرومي لعظم اللوح .
- **الألياف الخلفية :** تنشأ من الحرف السفلي لشوكة عظم اللوح .

الاندغام :

تتجه الألياف الأمامية إلي أسفل والخلف وتتجه الألياف الخلفية إلي أسفل وللأمام، وتتجه الالياف الوسطي عمودية إلى أسفل لتتحدد مع بعضها وتكون وتر واحد عريض يندغم في **الحدبة الدالية لعظم العضد .**

عمل العضلة:

يختلف عمل العضلة تبعا لنوع الالياف التى تقوم بالعمل حيث:

- الألياف الأمامية تعمل علي قبض العضد إلى الداخل.
- الألياف الوسطي ترفع العضد حتي زاوية ٩٠ درجة بعيدا عن الجذع .
- الالياف الخلفية تبسط العضد وتديره إلي الخارج .

العضلة ذات الرأسين العضدية

هي عضلة سطحية قوية، وتوجد أمام العضد ويمكن حسها بسهولة في حالة قبض وبسط الساعد علي العضد.

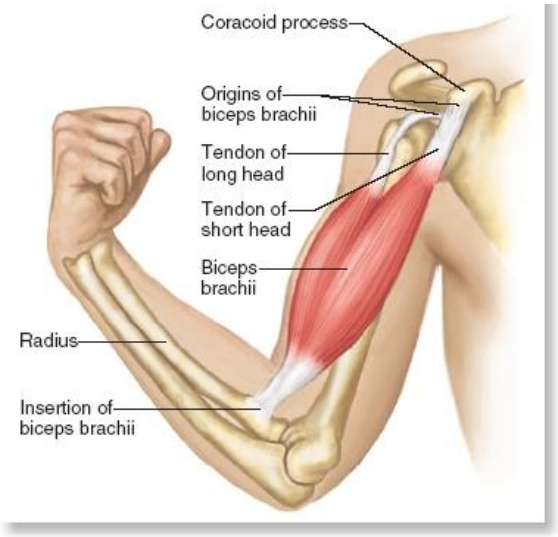

المنشأ:

تنشأ العضلة برأسين:

١- الرأس الطويلة : وينشأ من فوق الحفرة العنابية لعظم اللوح (ويتجه هذا الوتر لأسفل ويسير في وسط الميزاب المسمي باسمه) .

٢- الرأس القصيرة : وينشأ من قمة التنؤ الغرابي لعظم اللوح (بالاشتراك مع العضلة الغربية العضدية)

الاندغام :

تتجه ألياف الرأسين إلى أسفل ويتحدا معا في منتصف العضد تقريباً وتمر أليافها بمفصل المرفق لتندغم بوتر قصير في : **الجزء الخلفي للحدبة الكعبرية في عظم الكعبرة**

عمل العضلة :

- قبض الساعد علي العضد (حركة ثنى المفصل)
- تساعد في حركة بطح الساعد.

عصب العضلة :

العصب العضدي من العصب الجلدي.